TÜRK PLASTİK
REKONSTRÜKTİF VE ESTETİK
CERRAHİ DERNEĞİ
1961

43. ULUSAL KURULTAYI

10-14 KASIM 2021

GLORIA OTEL ve KONGRE MERKEZİ **ANTALYA**



www.plastikcerrahi2021.org

DUDAK DAMAK YARIKLARI DERNEĞİ

ECD

TEUECD

Değerli Meslektaşlarım,

Uzun süren pandemi koşulları nedeniyle bir araya gelmeyi iple çektiğimiz 43. Kurultayımızı 10-14 Kasım 2021 tarihlerinde Antalya Gloria Otel ve Kongre Merkezinde gerçekleştireceğiz.

Türk Plastik, Rekonstrüktif ve Estetik Cerrahi Derneğimizin kuruluşunun 60. yılına denk gelen bu güzel zaman diliminde hem geçmişe ait o günleri anacak, hem de yoğun bilimsel bir paylaşım dönemi geçireceğiz. 10 Kasım günü gerçekleştirilecek "10 Kasım Özel Oturumu" ile bugünlerimizi borçlu olduğumuz Büyük Atatürk ve silah arkadaşlarını anacağız.

Asistan kardeşlerimizin katılımını artırmak amacıyla onlara özel şartlar oluşturduğumuz bu kurultayımızda TPRECD'nin önderliğinde kardeş derneklerimizin bilimsel programa katkılarına şahit olacağız. Deneyim Aktarım Sınıfları (DAS) ve kurultay öncesi kurslarımız ile kurultay programından öte içten bilimsel ve tecrübe aktarımlarını izleme fırsatı bulacağız.

Bilimsel program, çalışma kurullarının büyük emekleri ile şekillenmiş ve siz değerli meslektaşlarımızın katkıları ile en üst düzeye çıkmıştır. Bu vesile ile bu katkıyı sunan her bir meslektaşımıza ve çalışma kurullarımıza yürekten teşekkür ediyoruz.

Sizlerle birlikte yönetim kurulumuzun büyük katkılarıyla oluşan bu güzel programda Antalya'da buluşmak dileğiyle.

Saygılarımla,

Dr. Zekeriya TOSUN
TPRECD Yönetim Kurulu Adına
Bilimsel İşler Sorumlusu

TPRECD Yönetim Kurulu

Başkan
Dr. İbrahim Vargel

Başkan Yardımcısı
Dr. Cenk Demirdöver

Genel Sekreter
Dr. Bülent Saçak

Bilimsel İşler Sorumlusu
Dr. Zekeriya Tosun

İnternet ve Bülten/e-Dergi Sorumlusu/Sayman
Dr. Uğur Anıl Bingöl

TTB-Tarihçe ve Üyelik Sorumlusu
Dr. Ömer Buhşem

Üye
Dr. Eksal Kargı

Bilimsel Kurul

Malik Abacı
Bora Edim Akalın
Zeynep Deniz Akdeniz Doğan
Işıl Akgün Demir
Reşat Altuğ Aktaş
Mehmet Fatil Algan
Mehmet Altıparmak
Atilla Arıncı
Sibel Atalay
Yağmur Aydın
Selçuk Aytaç
Z. Ulaş Bali
Serdar Bora Bayraktaroğlu
Çağhan Baytekin
Ömer Berköz
Ahmet Biçer
Fatma Bilgen
Uğur Anıl Bingöl
Ömer Buhşem
Burcu Celet Özden
Eray Copçu
Melekber Çavuş Özkan
Berat Çiğdem
Atilla Çoruh
Onur Çukurluoğlu
Mehmet Dadacı
Dağhan Dağdelen
Ahmet Demir
Ahmet Demir
Cenk Demirdöver
Anıl Demiröz
Yunus Doğan
Nihal Durmuş Kocaaslan
Kamran Efendioğlu
Burak Sercan Erçin
Ali Rıza Erçöçen
Ömer Faruk Erin
Kemal Fındıkçıoğlu
Hakan Gence
Tuğba Gün Koplay
Hüseyin Güner
Ersin Gür
Emre Güvercin
Hüsnü Hacı
Tonguç İşken
Fatih Kabakaş
Caner Kaçmaz
Haldun Kamburoğlu
M. Veli Karaaltın
Yakup Karabağlı
Sacit Karademir
Berrak Karatan
Eksal Kargı
Metin Kerem
Erol Kesiktaş
Mustafa Keskin
Ersoy Konaş
Erol Kozanoğlu
İsmail Küçüker
Ali Mezdeği
Mustafa Nişancı
Sinan Öksüz
Mustafa Öksüz
Derya Özçelik
Figen Özgür
Burak Özkan
Özay Özkaya
Selahattin Özmen
Fatih Alp Öztürk
Bülent Saçak
Ahmet Hamdi Sakarya
Murat Sarıcı
İlhan Serdaroğlu
Gökhan Sert
Billur Sezgin Kızılok
Barış Şahin
Göktekin Tenekeci
Yiğit Tiftikcioğlu
Zekeriya Tosun
Erdal Tuğsel
Serhan Tuncer
İlker Uyar
Ahmet Çağrı Uysal
Şakir Ünal
Çiğdem Ünal Gülmeden
Ramazan Erkin Ünlü
İbrahim Vargel
Doğuş Yalçın
Reha Yavuzer
Şükrü Yazar
Gökçe Yıldıran
Mehmet Emin Cem Yıldırım
Kemalettin Yıldız
Levent Yoleri
Akın Yücel
Emir Burak Yüksel

Asistan Bildiri Yarışması Kurulu

Dr. Ahmet Demir
Dr. Şakir Ünal
Dr. Bilsev İnce
Dr. Kamuran Zeynep Sevim

Uzman Araştırma Yarışması Kurulu

Dr. Cenk Demirdöver
Dr. Ersoy Konaş
Dr. Osman Akdağ

Asistan Bildiri Yarışması Kurulu

Asistan Bildiri Yarışması Jürisi
(Klinik)
Asil
Dr. Ali Rıza Öreroğlu
Dr. Kemalettin Yıldız
Dr. Mehmet Altıparmak
Dr. Hüseyin Borman
Dr. Semih Bağhaki
Dr. Şükrü Yazar
Dr. Alper Aksoy
Dr. Ahmet Seyhan

Yedek
Dr. Erol Benlier

(Deneysel)
Asil
Dr. Lütfi Eroğlu
Dr. Mehmet Dadacı
Dr. Selahattin Özmen
Dr. Eyüphan Gencel
Dr. Emin Kapı
Dr. Mehmet Bozkurt
Dr. Ahmet Çağrı Uysal
Dr. Derya Özçelik

Yedek
Dr. Tekin Şimşek

Uzman Araştırma Yarışması Kurulu

Uzman Araştırma Jürisi
(Klinik)
Asil
Dr. Cenk Demirdöver (Yönetim Kurulu Adına)
Dr. Ahmet Demir
Dr. Erol Demirseren
Dr. Naci Karaçal
Dr. Derya Özçelik
Dr. Neşe Özkaya Kurt
Dr. Aydan Köse

Yedek
Dr. Erol Benlier
Dr. Kamuran Zeynep Sevim

(Deneysel)
Asil
Dr. Cenk Demirdöver (Yönetim Kurulu Adına)
Dr. Savaş Serel
Dr. Muhiddin Eski
Dr. Kemal Uğurlu
Dr. Selçuk Akın
Dr. Eray Copçu
Dr. Nazım Gümüş

Yedek
Dr. Atay Atabey
Dr. Gürsel Turgut

UZMAN BİLDİRİ YARIŞMASI

DENEYSEL DAL

Farklı Ultrasonik Liposakşın Enerji Düzeylerinin Yağ Greft Yaşayabilirliği Üzerine Etkisi

İbrahim Giray Genç, Kemal Fındıkçıoğlu, Ali Sadioğlu, Ayhan Işık Erdal, Süheyla Esra Özkoçer, Çiğdem Elmas

Giriş: Ultrason yardımlı liposakşın işlemlerinden elde edilen yağın hem estetik hem de rekonstrüktif amaçlarla greft olarak kullanımı günden güne yaygınlaşmaktadır. Bununla birlikte, hiçbir çalışmada farklı enerji seviyelerinin yağ greftleri üzerindeki etkisi dikkate alınmamıştır. Çalışmamızda farklı ultrasonik enerji seviyelerinin yağ grefti yaşayabilirliğini değiştirip değiştirmeyeceğini araştırdık.

Gereç ve Yöntem: On beş adet CD1 çıplak farenin her iki flank bölgesi kullanılarak toplam 30 deney alanı oluşturuldu. Deney alanları beş deney grubuna rastgele dağıtıldı. Farklı enerji düzeylerinde ultrason enerjisi bir hastanın karın germe materyalinde farklı alanlara uygulanarak yağ greftleri alındı ve farelerin flank bölgelerine uygulandı. Cihaz ayarları grup 1'de yüzde 50 titreşim genliği ile aralıklı mod, grup 2'de yüzde 50 titreşim genliği ile sürekli mod, grup 3'te yüzde 90 titreşim genliği ile aralıklı mod ve grup 4'te yüzde 90 titreşim genliği ile sürekli mod idi. Kontrol grubuna geleneksel yöntemle elde edilen yağ, greft olarak verildi. Altı hafta sonra tüm fareler feda edildi ve yağ greftleri çıkarıldı. Greftlerin hacim ve ağırlıkları ölçüldü. Örnekler hematoksilen-eozin, Masson trikrom ve anti-perilipin A antikoru ile boyandı.

Bulgular: Perilipin A immün boyama sonucu grup 4'te en düşüktü. Bu da en düşük canlı hücre sayısına işaret etmekteydi ($p < 0.01$). Diğer parametrelerde gruplar arasında anlamlı fark yoktu.

Sonuç: Çalışmamızın sonuçları gösterdi ki; yüksek ultrason enerjisi, yağ grefti sağkalımını etkileyebilir. Yağ enjeksiyonu planlanıyorsa yüksek enerji düzeylerinden kaçınılması düşünülmelidir. Ayrıca liposakşına görece dirençli vücut bölgelerinde aralıklı moddan sürekli moda geçmek yerine titreşim genliğinin artırılması öncelikle tercih edilmelidir.

Anahtar kelimeler; VASER, Liposakşın, Greft Sağkalımı, Perilipin-1

Deneysel Göz Nakli Modelinde İdeal Alıcı Damarların Araştırılması: Anatomik Çalışma

Musa Kemal Keleş, Ahmet Kağan Karabulut, Zeliha Fazlıoğulları, Nadire Ünver Doğan, Mehmet Cengiz Tatar, Ekrem Solmaz

Amaç; Görme kaybına neden olan etkenlerin tamamı günümüz teknolojisiyle tedavi edilememektedir. Bununla birlikte geliştirilen yeni teknikler ve araçlar sayesinde daha fazla miktarda görme kaybı hastası tedavi imkanı bulabilir. Bu gelişmelerin en önemlileri arasında kompozit doku transplantasyonu alanında olanlar sayılabilir. Transplantasyon cerrahisinin en önemli teknik aşamalarından biri uygun alıcı vasküler yapıların hazırlanmasıdır. Bu çalışmada kompozit göz allotransplantasyon cerrahisinde kullanılabilecek ideal alıcı damar araştırılması amaçlanmıştır.

Yöntem ve Gereçler; Çalışmamız kadavra direksiyonları ve radyolojik ölçüm teknikleri olarak 2 aşamada gerçekleştirildi. Kadavra çalışması ile 3 adet kadavra üzerinde a. maxillaris, a. facialis ve a. temporalis superficialis damarları aday arterler olarak disseke edildiler. Ayrıca göz küreleri disseke edilerek alıcı arterler ile anastomozlar gerçekleştirildi ve her bir arter için öngörülen primer anastomoz noktaları belirlendi. Daha sonra radyolojik çalışmada; allotransplantasyon da kullanılması planlanan üç arterin her birinin çıkış çapları, öngörülen primer anastomoz noktasına olan mesafeleri ve öngörülen primer anastomoz noktasına erişebilen kısmındaki arter çapları 100 bireyin bilgisayarlı tomografileri üzerinde ölçüldü.

Bulgular; Kadavra çalışmasında a. maxillaris ulaşılması en zor arter olarak dikkat çekerken, a. temporalis superficialis en ince arter olarak değerlendirildi. A. maxillaris ortalama çıkış çapı 2,79 mm ile en geniş çapa sahipken, a. temporalis superficialis 44,16 mm mesafe ile öngörülen primer anastomoz noktasına en yakın arterdi. Öngörülen primer anastomoz noktasına erişen mesafedeki en geniş iç çapa sahip arter ise 2,11 mm ile a. maxillaris 'ti.

Sonuç; Sonuç olarak her ne kadar cerrahi teknik olarak diseksiyonu zor olsa da en ideal vasküler kaynak a. maxillaris olarak değerlendirilebilir. A. facialis çıkış noktasının uzak olması açısından alıcı arter olarak kullanılması dezavantajlı gibi görünmektedir. A. temporalis superficialis ise hem çıkış çapı olarak hem de primer anastomoz noktasına erişen mesafedeki damar çapı olarak ideal alıcı damar olmaktan uzaktaydı.

Anahtar Sözcükler; allotransplantasyon; a. facialis; a. maxillaris; a. temporalis superficialis; göz

KLİNİK DAL

Distal Parmak Ampütasyonlarında Ven Boyama Yönteminin Ven Disseksiyonuna ve Replantasyon Başarısı Üzerine Etkisi

Alper Aksoy, Anvar Ahmedov, Furkan Karabulut

Son yıllardaki mikro-cerrahi gelişmeleri sayesinde 0.3 mm çaplı damar anastomozlarından başarılı sonuçlar bildirilmiştir. Parmak ucu replantasyonlarında yeterli venöz drenajın sağlanması başarıyı sağlayan en önemli faktördür. Palmar bölgeden yapılan venöz anastomozun avantajları olmasına rağmen uygun damarları bulmak zordur. Anatomik olarak bulundukları yerlerle ilgili birçok çalışma bulunsa da venlerin dağılımı değişiklik göstermektedir. Bu çalışmanın amacı parmak ucu ampütasyonlarındaki santral arterden verilen tripan mavisi ile cilt altı venlerini boyayarak palmar venlerin yerinin tespit edilmesini kolaylaştırmaktır.

Gereç ve Yöntem: Çalışma 2019-2020 yıllarında acile başvuran ve İshikawa subzone 1, 2 ampütasyon tanısı olan, 18 yaş üstü gebe olmayan 10 hasta ile yapıldı.

Bulgular: Ameliyat ettiğimiz hastaların yaş ortalaması 48±13.39 olarak görüldü. Hastaların %20'sinin kadın olduğu, %70'inin iş kazası sonucu yaralandığı tespit edildi. Hastaların amputasyon seviyesi %66.7 oranında İshikawa subzone 1, %33.3 oranında İshikawa subzone 2 idi. Olguların %90'ı crush yaralanma şeklinde iken %10'u ise giyotin şeklinde olduğu görüldü. Ameliyat sürelerinin ortalaması 167.5 dk olarak görüldü. Başarı oranımız %66.7 idi. Kullandığımız yöntemin, amputat disseksiyon süresini kısalttığı ve replantasyon aşamasına daha kısa sürede geçmemizi sağladığı görüldü.

Sonuç: Parmak ucu ampütasyonlarında palmar venlerin tespiti başarının kilit noktasıdır. Yaptığımız bu çalışmada tripan mavisi ile boyamanın ven tespitinde güvenli ve hızlı bir yöntem olduğunu ortaya koyduk. Bu çalışmada uyguladığımız yöntemin, uygun ven bulmayı kolaylaştıracağı gibi vaka başarı oranını da artıracağı umudundayız.

Anahtar Kelimeler; Tripan mavisi, İshikawa subzone, ven, boyama

Esnek Tongue-in-Groove Tekniği Etkinliğinin Klasik Tongue-in-Groove ve Kolumellar Strut Greft Teknikleri ile Karşılaştırılması: 237 Açık Rinoplasti Olgusunun Retrospektif Analizi

Ayhan Işık Erdal, İbrahim Giray Genç, Burak Pasinlioğlu, Kemal Fındıkçıoğlu

Giriş: Rinoplastinin tip cerrahisi basamağında medial kruslar çoğunlukla kolumellar strut greft yerleştirilerek ya da tongue-in-groove dikişi ile septuma dikilerek desteklenir. Bu çalışmada modifiye bir tongue-in-groove tekniği (Esnek Tongue-in-Groove) sunulmuştur.

Gereç ve Yöntem: Ocak 2016 ile Haziran 2018 arasında açık rinoplasti uygulanan toplam 237 hasta bu retrospektif çalışmaya dahil edildi. Hastalar üç ana gruba ayrıldı: (i) esnek tongue-in-groove, (ii) klasik tongue-in-groove ve (iii) kolumellar strut. Ameliyat öncesi ve sonrasında (1. 6. ve 12. ay) elde edilen standart lateral fotoğraflar kullanılarak tip rotasyonu için nasolabial açı (NLA), tip projeksiyonu için Goode oranı ölçüldü.

Bulgular: Birinci ay ile on ikinci ay arasında gerçekleşen NLA kayıplarının esnek tongue-in-groove ($n = 53$) ve klasik tongue-in-groove ($n=107$) uygulanan olgularda kolumellar strut uygulanan olgulara ($n=77$) göre istatistiksel olarak anlamlı derecede az olduğu izlendi ($p < 0.05$). Zaman aralığı daraltıldığında istatistiksel anlamlı farkın kaybolduğu görüldü ($p > 0.05$). Esnek ve klasik tongue-in-groove uygulanan olgularda birinci, altıncı ve on ikinci aylarda kolumellar strut uygulanan olgulara göre anlamlı derecede yüksek Goode oranları tespit edildi ($p < 0.05$). NLA ve Goode oranı kullanılarak yapılan çeşitli analizlerde esnek tongue-in-groove ile klasik tongue-in-groove tekniği arasında istatistiksel olarak anlamlı bir fark tespit edilmedi ($p > 0.05$).

Sonuç: Esnek ve klasik tongue-in-groove teknikleri NLA ve Goode ölçümlerinde kolumellar strut tekniğine göre primer açık rinoplastide daha istikrarlı sonuçlar vermiştir. Esnek tongue-in-groove tekniği uygun olgularda klasik tongue-in-groove tekniği kadar güçlüdür.

Anahtar kelimeler: rinoplasti; tongue-in-groove; kolumellar strut; nazolabial açı; Goode oranı

ASİSTAN BİLDİRİ YARIŞMASI

DENEYSEL DAL

ABY-D-01
Üç Boyutlu Yazıcıda Üretilen Biyobozunur Polikaprolakton Kalıp Yardımı ile Şekillendirilen Kıyılmış Kıkırdak Greftlerinin Kalıcılık ve Yaşayabilirliğinin Değerlendirilmesi

Mert Canlı[1], Ayşin Karasoy Yeşilada[2], Songül Ulağ[3], Arzu Dobral[4], Özben Yalçın[4], Oğuzhan Gündüz[3]
[1]Aksaray Üniversitesi Aksaray Eğitim ve Araştırma Hastanesi
[2]İstanbul Medipol Üniversitesi Çamlıca Hastanesi
[3]Marmara Üniversitesi Nanoteknoloji ve Biyomalzemeler Uygulama ve Araştırma Merkezi
[4]Prof. Dr. Cemil Taşçıoğlu Şehir Hastanesi

Giriş: Otolog kıkırdak greftleri, destekleyici bir materyal olarak rekonstrüktif ve estetik cerrahinin birçok operasyonunda sıklıkla tercih edilmektedir. Kıkırdak greftlerinin kullanımında karşılaşılan öngörülemez kıkırdak erimesi, cilt altından görünür hale gelme, ciltten ekspoze olma, kısıtlı donör alana sahip olma, kıkırdağı şekillendirirken karşılaşılan problemler ve görülebilen bükülmelere bağlı olarak revizyon ihtiyacı kıkırdak greftlerinin kullanımını kısıtlamaktadır. Bu sorunların önüne geçmek amacıyla kıkırdak greftlerinin blok olarak kullanımı yerine kıyılarak veya ezilerek ufaltılması denenmiş ve büyük oranda başarılı sonuçlar elde edilmiştir. Erol kıyılmış kıkırdak greftlerini Surgicel'e sararak burun dorsumu deformitelerinin onarımında "Türk lokumu" olarak meşhur ettiği yöntemi kullanmıştır. Daniel bu yöntemi, hastalarda ortaya çıkan kronik inflamasyona bağlı sorunları çözmek amacıyla derin temporal fasya grefti kullanarak uygulamıştır. Günümüzde benzer amaçlarla birçok alloplastik materyal kullanılmakta ancak kıyılmış kıkırdak greftlerini şekillendirmek için kullanılacak olan alternatif materyal arayışı devam etmektedir. Plastik cerrahide polikaprolakton (PKL) implantların kullanımı, son dönemde gelişen üç boyutlu (3B) yazıcı teknolojisi sayesinde popülerlik kazanmış ve birçok deneysel çalışmada alloplastik materyal olarak veya otolog doku mühendisliğinde doku iskelesi olarak denenmiştir. Blok kıkırdak greftlerine göre daha yüksek viabilite ve daha düşük komplikasyon oranlarına sahip kıyılmış kıkırdak greftlerinin, istenilen şekil ve formda üretilen kalıplar yardımı ile şekillendirilmesi fikri bu çalışmanın çıkış noktası olmuştur. Yapılan çalışma ile, kıyılmış otolog kıkırdak greftlerinin şekillendirilmesinde kullanılan PKL kalıpların kıkırdak kalıcılığı ve yaşayabilirliği üzerine etkilerinin araştırılması amaçlandı.

Gereç ve Yöntem: Çalışmada toplam 8 adet Yeni Zelanda cinsi beyaz tavşan kullanıldı. Her bir tavşanın sağ kulağının distal 2/3'lük kısmının amputasyonu ile elde edilen kıkırdaklar; blok kıkırdak (grup 1), silindir şekli verilmiş kıyılmış kıkırdak (grup 2) ve üç boyutlu yazıcıda üretilen silindir şekli verilmiş PKL kalıp ile şekillendirilen kıyılmış kıkırdak (grup 3) olmak üzere üç gruba ayrılarak hayvanların frontal bölgesinde subkütan plana yerleştirildi. Deney öncesi dönemde üretilen kalıpların kimyasal, morfolojik ve mekanik karakterizasyonuna yönelik testler yapıldı.12 haftalık takip süresi sonunda elde edilen kıkırdaklar; makroskopik olarak analiz edildi. Elde edilen greftlerin hacim değişimleri, 12 hafta önceki halleri ile karşılaştırılarak incelendi. Kıkırdak greftlerinin karşılaştırılması amacıyla yapılan histopatolojik ve immünohistokimyasal analizlerde, her üç grupta 10 farklı parametre değerlendirilerek sonuçlar karşılaştırıldı. Bu parametreler; kıkırdak iyileşmesi ve yaşayabilirliği ile ilgili literatürde yer alan çalışmalar ile uyumlu olarak kondrositlerde görülen nükleus kaybı ve periferik proliferasyon, kondrositlerin rejenerasyon potansiyeli, kıkırdak matriks kollajen ve elastik lif içeriği, kıkırdaklarda görülen fibrozis, inflamasyon, vaskülarizasyon ve metaplastik kemik oluşumu olarak belirlendi.

Bulgular: Üretilen PKL kalıbın tarayıcı elektron mikroskop(SEM) ile yapılan makroskopik incelemesi sonrasında, elde edilen kalıpların bilgisayar yardımlı tasarım(CAD) ile yapılan tasarımla neredeyse aynı formda olduğu görüldü. PKL kalıplar, homojen ve neredeyse eşit gözenek dağılımı gösterdi. On iki haftalık takip süresinin sonunda hayvanların sakrifiye edilmesi ile elde edilen hibrid kıkırdak greftleri, tekrar SEM ile analiz edildi ve PKL kalıpların bir miktar eridiği, ancak kıkırdak greftleri ile tamamen bütünleştiği görüldü. Çalışmada kullanılan PKL kalıpların mekanik özellikleri çekme testi ile değerlendirildi ve gözlenen gerilme mukavemeti değeri (11.95 MPa), doğal eklem kıkırdağı aralığı olan 1-20 MPa arasında bulundu. Sekiz tavşanın tümü 12 haftalık deney süreci sonuna kadar herhangi bir sorun gözlenmeden hayatta kaldı. Tüm greftlerin yerleştirildikleri ceplerde kaldığı, migrasyona uğramadığı, kıyılmış kıkırdakların iyileşerek silindir şeklinde tek bir kıkırdak halini aldığı gözlendi. Grup 3'te PKL'nin büyük oranda rezorbe olurken kıkırdakla tamamen kaynaştığı ve kıkırdağa istenilen şekli verdiği gözlemlendi. Grup 2 ve grup3'teki hacim artışının grup 1'e göre istatistiksel olarak anlamlı olarak yüksek olduğu görüldü. Yapılan histolojik değerlendirmede grup 1 ile grup 3'te kollajen miktarı ve kondrosit rejenerasyon kapasitesinin grup 2'ye göre anlamlı derecede yüksek olduğu görülmüş olup metakromazi, fibrozis, inflamasyon ve metaplastik kemik oluşumu açısından grup 2 ve grup 3 arasında anlamlı bir fark izlenmedi. Grup 3'te vaskülarizasyon miktarının tüm gruplardan anlamlı derecede yüksek olduğu görüldü.

Sonuç: Çalışmamızda kıyılmış kıkırdak greftlerinin şekillendirilmesinde kullanılan PKL kalıpların kıkırdaklarda ek morbiditeye neden olmadan, istenilen formda kıkırdak greftlerinin elde edilebildiği gösterilmiştir. PKL; biyouyumlu ve biyobozunur olması ve uygun mekanik güç ve dayanıklılığı sayesinde kıyılmış kıkırdak greftlerinin şekillendirilmesinde ideal alloplastik materyal olabilir. Yapılan çalışmanın ışığında başta rinoplasti olmak üzere burun rekonstrüksiyonu, kulak kepçesi rekonstrüksiyonu, orbita taban fraktürü onarımı gibi operasyonlarda kullanılmak üzere daha kompleks şekillerde üretilmiş kalıplar yardımı ile amaca yönelik tasarlanabilecek hibrid greftlerin üretilmesi mümkün olacaktır.

Anahtar Kelimeler: Kıyılmış kıkırdak grefti, polikaprolakton kalıp, üç boyutlu yazıcı

Şekil 1

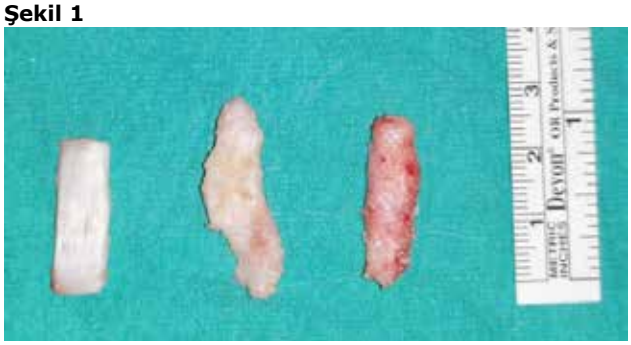

12 haftalık takip süresi sonunda elde edilen kıkırdak greftleri. Soldan sağa: Blok kıkırdak grefti, kıyılmış kıkırdak grefti, PKL kalıp ile şekillendirilen kıyılmış kıkırdak grefti.

ABY-D-02
Şişirme İntervallerinin Doku Genişleticilerde Kapsül Kontraktürüne Etkisinin Deneysel Olarak Araştırılması

Buket Dursun Çoban, Can İlker Demir, Emrah Kağan Yaşar, Murat Şahin Alagöz
Kocaeli Üniversitesi Tıp Fakültesi, Plastik, Rekonstrüktif ve Estetik Cerrahi Anabilim Dalı, Kocaeli

Giriş-Amaç: Doku defektlerinin rekonstrüksiyonunda temel amaç; defekt alanındaki dokuya benzer renk, yapı ve kalitede bir doku ile onararak, minimal donör alan morbiditesi bırakarak iyi bir estetik sonuç elde etmektir. Doku genişleticilerin özellikle meme rekonstrüksiyonunda, yanık ve pediatrik cerrahide edinsel ve konjenital defektlerin rekonstrüksiyonunda oldukça geniş kullanım alanı bulunmaktadır. Sağladığı renk uyumu, daha az donör alan morbiditesi ve azalmış skar en önemli avantajlarıdır. Fakat işlemin iki aşamalı olması ve genişletme sürecinde geçici olarak estetik deformite oluşturması en önemli dezavantajlarıdır. Doku genişletme işleminin başarısını azaltan önemli bir faktör doku genişletici etrafındaki kapsülün kalınlığının artmasıdır. Kapsül kalınlığının artması sadece doku genişletme işlemini zorlaştırmaz, genişletme sonrası sağlanan fleplerin boyutunu ve hareketini de azaltır. Bu durum da rekonstrüksiyon başarısını olumsuz etkiler. Sıçan sırtında yapılan bu deneysel çalışmanın amacı, doku genişletici şişirme intervallerinin değiştirilmesinin kapsül kalınlığına etkisinin araştırılmasıdır.

Materyal-Metod: Çalışmada ağırlıkları 250-350 gr arasında değişen toplam 15 adet Sprague-Dawley cinsi genç erişkin rat 3 eşit gruba ayrıldı. Her ratın sırt bölgesinde en üst noktası interskapular hat üzerine gelecek şekilde 7x7 cm'lik alan işaretlendi. İşaretlenen alanın her iki lateral ve superior kenarında -her kenarda orta nokta olacak şekilde- zemine adaptasyon dikişleri atıldı. Sağ lumbar bölgede planlanan 7x7 cmlik alanın inferior kenarının 3 cm kaudalinden 3 cm'lik horizontal insizyon yapılarak cilt ve panniculus karneosusun altına ulaşıldı. Panniculus karneosus altında künt disseksiyonla 7x7 cmlik cilt adasının altı ve portun yerleştirileceği alan serbestleştirildi ve hemostaz sağlandı. 25 cc'lik doku genişletici ve portu povidon iyodür ile yıkanarak hazırlanan alana yerleştirildi. Sistemin çalıştığı ve kaçak olmadığı kontrol edildikten sonra insizyon 4/0 ipek ile onarıldı ve uygun pansuman yapılarak operasyona son verildi. Doku genişletici peroperatif 5 cc şişirildi. I. grupta doku genişleticiler; ameliyat sonrası birinci günden itibaren her gün olacak şekilde, 1 cc serum fizyolojik ile cilt yüzeyinden palpe edilen portu aracılığıyla otuz kez; II. grupta üç günde bir olacak şekilde, on kez; III. grupta ameliyat sonrası onuncu, yirminci ve otuzuncu gün 10 cc serum fizyolojik ile üç kez şişirildi. Her grupta şişirme işlemine 30. gün son verildi ve 35 cc'lik hacme ulaşıldı. Otuz birinci gün doku genişleticiler çıkarılarak genişletme işlemi sonrası elde edilen alan ölçüldü. Histopatolojik değerlendirme için iki alandan 2x2 cm boyutlarında cilt ve kapsül dokusunu içeren biyopsiler alındı; kapsül kalınlığı, damar sayısı, PMNL ve lenfosit infiltrasyonu, fibrozis, inflamasyon, artmış myofibroblast aktivitesi ve histiyosit yoğunluğu incelendi. Sonuçlar istatistiksel olarak karşılaştırıldı.

Bulgular: Üç deney grubu arasında doku genişletme işlemi sonucunda elde edilen alanların ortalaması incelendiğinde 1. grubun 81,6 cm2, 2. grubun 90,448 cm2, 3. grubun 90,73 cm2 olarak bulundu. Alınan biyopsi materyallerinde kapsül kalınlığı incelendiğinde; kapsül kalınlığının en fazla olduğu deney grubu 2. gruptu ve bu grupta ölçülen ortalama kapsül kalınlığı 1000 mikrometre (µm) idi. Kapsül kalınlığı 1. grupta 600 µm ile en az, 3. grupta ise 720 µm olarak ölçülmüştür. Kapsüldeki damar sayısı, mikroskop altında en büyük büyütme alanındaki damarlar sayılarak saptanmıştır. Grupların medyan değerlerine bakıldığında 1. grupta 70 adet, 2. grupta 90 adet, 3. grupta 95 adet damar saptanarak en fazla damar, grup 3'de görülmüştür. Kapsül biyopsilerinin histopatolojik incelemesinde PMNL yoğunluğu, fibrozis, inflamasyon bulguları, artmış myofibroblast aktivitesi, lenfosit yoğunluğu belirlenen puanlamaya göre (0:yok, 1:hafif, 2:orta, 3:ağır) değerlendirildiğinde üç grup arasında istatistiksel olarak anlamlı fark olmadığı sonucuna varıldı. Fakat histiyosit yoğunluğuna bakıldığında grup 1 ve 3 arasında anlamlı fark olduğu saptandı ve p=0,022 bulundu.

Tartışma: Kapsül oluşumu, vücudun yabancı materyallere karşı oluşturduğu yabancı cisim reaksiyonudur. Yara iyileşmesinin bir parçası olduğu ve implantın yerinde sabit bir şekilde tutulmasını sağladığı savunulmaktadır. Kapsül yapısının vücudun aşırı cevabı sonucunda sertleşmesi sonucunda kapsül kontraktürü oluşur. Kapsül kontraktürü oluşum mekanizması, birçok klinik ve deneysel çalışma yapılmasına rağmen tam olarak bilinmemektedir. Temel olarak en çok immunolojik (non-infeksiyöz) ve enfeksiyöz teoriler kabul görmektedir. Kapsül kontraktüründen myofibroblastlar sorumlu tutulmaktadır. Bu nedenle kapsül kontraktürünü azaltmak amacıyla antikontraktil ajanların kullanıldığı birçok çalışma yapılmıştır. 1985 yılında Lee ve ark.'ın yaptığı çalışmada(1); modifiye edilmiş doku genişleticiler guinea pig sırtına yerleştirilmiş, papaverin ve sitokalazin D bu kateter aracılığıyla doku genişleticinin bulunduğu alana verildiğinde genişletilen kutanöz dokunun boyutlarını arttırdığı bulunmuş ve doku genişletici etrafındaki kapsülde daha az fibrozis ve daha düzenli kollajen dizilimi saptanmıştır. Fakat anlamlı fark bulunamamıştır. Kapsül dokusundan sorumlu esas hücre olan myofibroblast aktivitesi incelendiğinde; çalışmamızda 3. grupta en az myofibroblast görülürken genişletme sonrası elde edilen alan da en fazla 3. grupta saptanmıştır. Bu verilerden -istatistiksel olarak anlamlı fark oluşturmasa da- myofibroblast yoğunluğu ile genişletme verimliliği arasında ters orantılı bir korelasyon olduğu sonucu çıkarılabilir. Nitekim papaverin, teofilin, DMSO gibi antikontraktil ajanların kullanıldığı deneysel çalışmalarda (2,3,4) da myofibroblast sayısı ile genişletilen alan arasında ters orantı olduğu gösterilmiştir. Benzer şekilde kapsül kalınlığı en fazla olan 2. grupta myofibroblast ve fibrozis artışının paralel olduğu görülmüştür. Bu da kapsül kalınlığı artışı ile myofibroblast aktivitesi arasındaki korelasyonu göstermektedir. Daha önce yapılan deneysel çalışmalarda da (5) myofibroblastların TGF-beta aracılığıyla fibrozisi indüklediği gösterilmiştir.

Sonuç: Kapsül kontraktürünü önlemek, kapsül kalınlığını azaltmak amacıyla doku genişleticinin sık aralıklarla, az hacimde şişirilmesinin uygun olacağı sonucuna varılmıştır. Özellikle meme rekonstrüksiyonu gibi kapsül kontraktürü riskinin fazla olduğu durumlarda bu intervalleri uygulamak uygun olacaktır.

Kaynaklar

1. Lee P, Squier CA, Bardach J. Enhancement of tissue expansion by anticontractile agents. Plast Reconstr Surg. 1985;76(4):604-610. doi:10.1097/00006534-198510000-00023

2. Joseph J, Squier C, Bardach J. The effects of theophylline and papaverine in enhancing skin expansion in guinea pigs. Eur J Plast Surg. 1988;11(2):60-64. doi:10.1007/BF00299211

3. Tang Y, Luan J, surgery XZ-P and reconstructive, 2004 undefined. Accelerating tissue expansion by application of topical papaverine cream. journals.lww.com. Accessed

July 27, 2021.https://journals.lww.com/plasreconsurg/Fulltext/2004/10000/Accelerating_Tissue_Expansion_by_Application_of.21.aspx

4. Raposio E, Santi PL. Topical application of DMSO as an adjunct to tissue expansion for breast reconstruction. Br J Plast Surg. 1999;52(3):194-197. doi:10.1054/BJPS.1998.3096

5. Yu Q, Sheng L, Yang M, Zhu M, Huang X, Li Q. Tanshinon IIA Injection Accelerates Tissue Expansion by Reducing the Formation of the Fibrous Capsule. PLoS One. 2014;9(8):e105756. https://doi.org/10.1371/journal.pone.0105756

Anahtar Kelimeler: Doku genişletici, flep, kapsül kontraktürü, meme rekonstrüksiyonu, myofibroblast

Doku genişleticilerin yerleştirilmesi, şişirilmesi ve kapsül biopsilerinin alınması

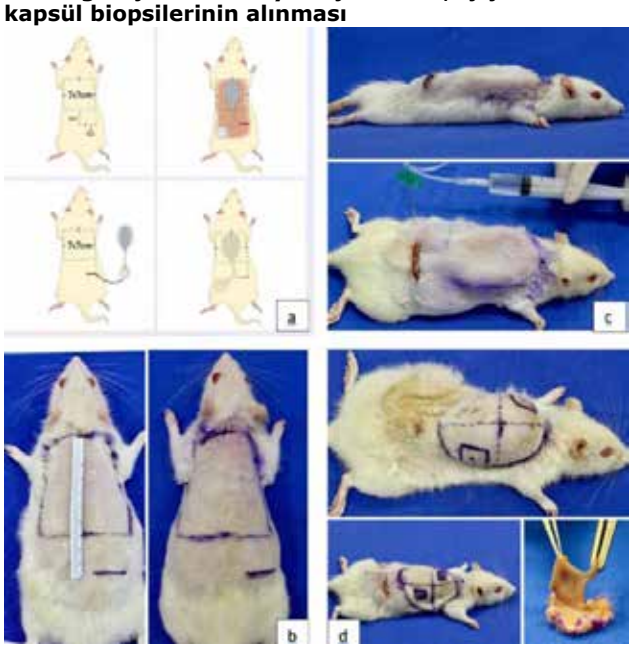

a) Ameliyatın şematik görünümü. b) Doku genişletici yerleşim planı. Doku genişletici için sıçan sırtında en üst noktası interscapular hatta olacak şekilde 7x7 cm'lik alan işaretlendi. Bu alanın 3 cm kaudalinde 3 cm uzunluğunda horizontal insizyon planlandı. c) Doku genişleticinin lateralden görünümü, kelebek iğne yardımıyla peroperatif 5 cc şişirilmesi. d) Doku genişleticinin son hacme ulaşmış hali ve kapsül dokusunun gösterimi

Grupların histopatolojik ve kazanılan alan sonuçlarının istatistiksel olarak karşılaştırılması

	n	Kazanılan alan (cm2)	Kazanılan alan yüzdesi	Kapsül kalınlığı (mikrometre)	Inflamasyon	PMNL	Lenfosit	Histiyosit	Myodibroblast	Fibrozis	Damar sayısı
1. Grup	5	32,6	65,300	600	2	2	2	0	2	2	70
2. Grup	5	41,448	84,540	1000	2	2	2	1	2	3	90
3. grup	5	41,730	85,132	720	2	2	2	2	1	3	95
p		0,331	0,331	0,681	0,502	0,360	0,727	0,025	0,392	0,459	0,505

ABY-D-03
Mezenkimal Kök Hücre Ekilmiş Üç Boyutlu Chitosan-Heparin Doku İskelesinin Kıkırdak Doku Mühendisliğinde Kullanımı: İn Vitro ve İn Vivo Çalışma

Cemil Işık[1], Osman Akdağ[2], Mehmet Doğan Aşık[3], Zeynep Burçin Gönen[4], İlhami Çelik[5], Mustafa Sütçü[2], Zekeriya Tosun[2]

[1]Bingöl Devlet Hastanesi, Plastik, Rekonstrüktif ve Estetik Cerrahi Kliniği, Bingöl
[2]Selçuk Üniversitesi Tıp Fakültesi, Plastik, Rekonstrüktif ve Estetik Cerrahi Ana Bilim Dalı, Konya
[3]Yıldırım Beyazıt Üniversitesi Tıp Fakültesi, Tıbbi Biyoloji Ana Bilim Dalı, Ankara
[4]Genom ve Kök Hücre Merkezi, Erciyes Universitesi, Kayseri
[5]Selçuk Üniversitesi Veteriner Fakültesi, Histoloji ve Embriyoloji Ana Bilim Dalı, Konya

Giriş: Kıkırdak doku iskeleleri; yabancı cisim reaksiyonu, aşırı kırılgan yapıları, inflamasyon ve yüksek antijenite gibi sorunları nedeniyle plastik cerrahide oldukça kısıtlı kullanıma sahiptir.1 İn vitro şartlarda tanımlanmış birçok kıkırdak doku iskelesi olmasına rağmen, klinik pratikte kullanılabilecek, yüksek elastik ve mekanik özellikleri olan, düşük antijeniteye sahip ideal kıkırdak doku üretimi henüz yoktur.2

Bu çalışmada allojen kıkırdak greftlere üstün bir alternatif olabilecek, biyouyumluluğu yüksek, elastik ve mekanik özellikleri yeterli, düşük antijeniteye sahip, mezenkimal kök hücre destekli Chitosan-Heparin iskelesinin, klinik pratikte kullanılabilirliğinin nicel parametrelerle invitro ve invivo gösterilmesi amaçlanmıştır.

Gereç ve Yöntem: İnvivo çalışmada kullanılacak ideal Chitosan iskelesinin elde edilmesi amacıyla, invitro çalışma ile farklı Chitosan derişimlerinin elektron mikroskobik özellikleri, mekanik ve su tutma kapasiteleri belirlendi.

A.İnvitro Aşama;

1. Fare Kemik İliği Kaynaklı Mezenkimal Kök Hücre (fKMKH) Eldesi: 6 adet C57bl6 inbred donör fareden, fKMKH izolasyon ve kültürü yapıldı. Kıkırdak doku iskelesine ekilmek üzere, elde edilen hücrelerin karekterizasyonu, farklılaşma potansiyeli (kondrojenik, adipojenik, osteojenik diferansiyasyon), hücre yaşayabilirliği ve hücre sayımı Genom ve Kök Hücre Merkezi (GENKÖK) hücre kültürü laboratuvarında yapıldı. (Resim 1)

2.Üç Boyutlu Kıkırdak İskele Oluşturulması: Mekanik yeterliliğini ve mezenkimal kök hücre yaşayabilirliğini sağlayacak uygun Chitosan konsantrasyonunun belirlenmesi amacıyla, farklı derişimler hazırlanarak dört grup (%4, %5, %6, %7 chitosan (w/v)) elde edildi. Her bir derişim için ikişer adet anatomik kulak kalıbı ve biyomekanik değerlendirme amacıyla standart kübik şekilli kalıplar elde edildi. Bu kalıplar dondurulduktan sonra, TPP (Sodyum tripolifosfat) ile çapraz bağlanma sağlandı. Liyofilizasyon ile poröz yapı elde edildi. 2500 IU Heparin ile muamele edilerek heparinin iskeleye bağlanması sağlandı.
3.Hücre Ekimi: Kıkırdak doku iskelelerine 1x106hücre / µl yoğunlukta fKMKH ekimi yapıldı.

4.Elektron Mikroskobik İnceleme: Elektron mikroskobik görüntüleme için altın-paladyum kaplaması yapıldı. (Zeisss GEMINI 500 Taramalı Elektron Mikroskobu SEM, Radeberg) Ardından 200x ve 500x büyütmelerde iskelelerin görüntüsü elde edildi. Hücrelerin yerleşimi, doku iskelesinin poröz yapısı ve nano yapısı görüntülendi (Resim 1). 5.Biyomekanik Değerlendirme: 10x10x3 mm ebatlarında hazırlanan kübik doku iskeleleri üzerinde, 100 N yük kapasiteli üniversal test ünitesinde (Marestek, İstanbul) sınırlandırılmamış denge basınç katsayısı belirlendi.

B.İnvivo Aşama: Etik kurul onayı alınarak 24 inbred 4-6 haftalık 30-40 gram ağırlığında C57bl6 inbred fare, her grupta 6 adet olacak şekilde rastgele 4 gruba ayrıldı. 1. Grup (n:6): Sadece Chitosan iskelesi interskapular alana implante edildi.

2. Grup (n:6): Chitosan-Heparin iskelesi interskapular alana implante edildi.

3. Grup (n:6): 1x106 hücre/µl fKMKH ekilmiş Chitosan iskelesi interskapular alana implante edildi.

4. Grup (n:6): 1x106 hücre/µl fKMKH ekilmiş Chitosan-Heparin iskelesi interskapular alana implante edildi. İmplante edilen doku iskeleleri 30. günde çıkarılarak değerlendirildi.

1.Histolojik Değerlendirme: Elastin fibril sentezini belirlemek amacıyla Verhoeff-vanGieson boyama, fibrokartilaj farklılaşmanın gösterilmesi amacıyla Crossman Trikrom boyama yapıldı. Kıkırdak diferansiyasyonun olumsuz göstergelerinden olan kalsifikasyon ve osteojenik farklılaşmanın olup olmadığı Pappenheim'in panoptik boyama yöntemi ile değerlendirildi.

2.Biyomekanik Değerlendirme: 100 N yük kapasiteli üniversal test ünitesinde (Marestek, İstanbul), sınırlandırılmamış basınç testi uygulanarak, denge basınç katsayısı ve Young katsayısı belirlendi.

3.Ağırlık ve Su Bağlama Kapasitesinin Değerlendirilmesi: Su bağlama kapasitesi (Ws, %) aşağıdaki formül ile hesaplandı: Ws (%) = ((Wıslak - Wkuru)/Wkuru) × 100% Kıkırdak dokulardaki ağırlık değişimi implantasyon öncesi ve 30 günlük implantasyon süresinin sonunda her bir grup için ayrı ayrı belirlendi.

4.İstatistiksel Analiz: Kruskal-Wallis sıralamalı tek yönlü varyans analizi ile biyomekanik parametreler, histolojik boyama analizleri, su bağlama kapasiteleri karşılaştırıldı, $p<0.05$ anlamlı olarak kabul edildi.

Bulgular:

A.İn vitro: En fazla hücre adezyonu ve hücre mitozunu sağlayan, ideal su tutma kapasitesine (ortalama %34.13 ve %57.52) ve por çapına sahip (70-200 µm), Young katsayısının 3.015 ± 0.53 MPa olduğu, %7'lik Chitosan ve %7 Chitosan-Heparin derişimi in vivo çalışma için seçildi.

B.İn vivo:

1.Histolojik Bulgular

Grup 3 (Chitosan+Kök hücre) ve grup 4'te (Chitosan+Heparin+Kök hücre) hiyalin kıkırdak yönünde diferansiyasyon gözlendi. Bu iki grupta elastin fibriller belirgin olarak izlenirken, elastikiyeti olumsuz etkileyen kalsifikasyonun daha az olduğu bulundu. Ancak histolojik olarak Grup 3 ve grup 4 arasında fark gözlenmedi.

2.Biyomekanik Bulgular

Mukavemet göstergesi olan Young katsayısı grup 4'te 3.25 MPa, grup 3'te 2.84MPa olarak ölçüldü. Histolojik olarak fark gözlenmese de grup 4'ün grup 3'e kıyasla daha dayanıklı olduğu istatistiksel olarak anlamlı bulundu ($p<0.05$).

3.Ağırlık Değişimi

Hücre mitozunun ve kollajen sentezinin yüksek olduğunun bir diğer göstergesi olarak, kıkırdak doku iskelelerinin oransal ağırlık artışı en fazla grup 4'te (Chitosan+Heparin+Kök hücre) gözlendi ve istatistiksel olarak anlamlı olduğu tespit edildi ($p<0.05$).

Tartışma: Kıkırdak doku iskeleleri; sınırsız miktarda greft kaynağı sağlaması ve üç boyutlu istenen şeklin verilebilmesi ile gelecek vadetmektedir. Ancak immunojenik reaksiyon ve inflamatuar yanıta sebep olmalarına ek olarak biyomekanik yetersizlik göstermeleri de pratikte kullanımını kısıtlamaktadır.3 Literatürde in vitro yapılan hücre kültürlerinde birçok materyal yüksek etkinlik göstermesine rağmen, in vivo ortamdaki etkinlikleri düşük olarak bulunmuştur.2 Bu çalışmada fKMKH ekilmiş Chitosan-Heparin doku iskelesi ile oluşturulan ideal kıkırdak dokusunun klinik uygulamada kullanılabilirliği in vitro ve in vivo olarak gösterilmiştir. Kıkırdak dokusunun ana bileşenleri hyalüronik asit ve heparan sülfattır.4 Bu çalışmada kıkırdak doku iskelesi bu kombinasyonla uyumlu tasarlandı. Yapı taşı olarak hyalüronik asit yerine benzer moleküler yapıdaki chitosan; heparan sülfat ile benzer yapıda olan heparin kullanılmıştır. Bununla Chitosan-Heparin iskelelerinde inflamasyonun azalacağı öngörülmüş ve çalışma sonucunda bu yönde bulgular elde edilmiştir. Chitosan-Heparin iskelelerinin, pıhtılaşma, kompleman ve trombosit aktivasyonunu engelleyerek inflamasyonu bir miktar azalttığı bilinmektedir.5 Bu iskelelere fKMKH eklenen grup 3 ve grup 4'te antiinflamatuar etkinin daha belirgin olduğu gözlenmiştir. Kök hücre farklılaşmasının sonucunda bu gruplarda hiyalin kıkırdak oluşumunun ve elastin fibril sentezinin olduğu gözlenmiştir. Grup 4'te (Chitosan-Heparin-Kök hücre) oransal ağırlıktaki artışın anlamlı düzeyde farklılık göstermesi ($p<0.05$) hücre sentezinin fazla olduğunun başka bir göstergesidir. İn vitro ortamda elde edilen iskelelerin elektron mikroskobik incelemesinde, literatürle uyumlu biçimde, kök hücrelerin adezyonuna ve migrasyonuna uygun por yapısında (~70 µm) olduğu gösterilmiştir.6

Sonuç: Sonuç olarak bu çalışmada fare mezenkimal kök hücre (fKMKH) ekilmiş Chitosan-Heparin iskelelerin, allojenik kıkırdak greftlerin klinik kullanımındaki biyomekanik ve biyouyumluluk sorunlarının çözümünde önemli bir alternatif olduğu, bu kombinasyonun klinik pratiğe uyarlanabilecek etkin ve güvenilir bir rekonstrüksiyon seçeneği olabileceği gösterilmiştir.

1-Beck 2017.Chitosan for bone and cartilage regenerative engineering.

2- Chinta "Assessment of properties, applications and limitations of scaffolds based on cellulose and its derivatives for cartilage tissue engineering: A review."

3- Jin, et al. 2011. 'Chondrogenesis in injectable enzymatically crosslinked heparin/dextran hydrogels',

4-Mohan, "Chitosan-hyaluronic acid hydrogel for cartilage repair."

5- Wang,2005. 'Preparation and characterization of a collagen/chitosan/heparin matrix for an implantable bioartificial liver',

6-Li, "Decellularized cartilage matrix scaffolds with laser-machined micropores for

Anahtar Kelimeler: Chitosan, Doku iskelesi, Heparin, Kıkırdak, Kök Hücre

Resim 1

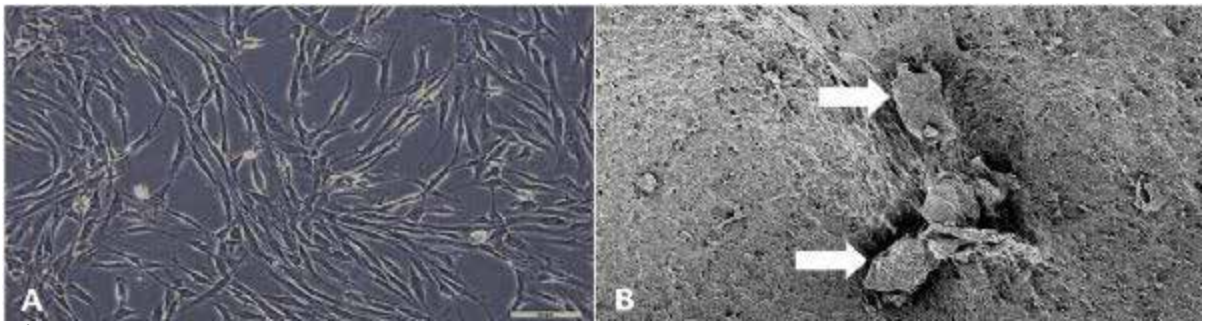

A.İn vitro kültür ortamında invert mikroskop altında iğsi yapıdaki kök hücreler B. Elektron mikroskobik görüntülerde doku iskelesine adezyon yapmış kök hücreler beyaz okla gösterilmiştir.

tablo 1

	Grup 1 (Chitosan)	Grup 2 (Chitosan-Heparin)	Grup 3 (Chitosan-Kök Hücre)	Grup 4 (Chitosan-Heparin-Kök Hücre)
Kıkırdak Diferansiasyon	Yalnız Bir İskelede	Yalnız Bir İskelede	Tüm Doku İskelelerinde Hiyaline Benzer (Yoğun)	Tüm Doku İskelelerinde Hiyaline Benzer Var (Yoğun)
Elastik İplik	Yok	Yok	Perivasküler Alanda Var	Perivasküler Alanda Var
Mononükleer Hücre İnfiltrasyonu	Var (Yoğun)	Var (Yoğun)	Var (Hafif)	Var (Hafif)
Adipoz Diferansiasyon	Var (Hafif)	Var (Hafif)	Yok	Yok
Kalsifikasyon ve Mineralizasyon	İntersellüler Alanda Yoğun	İntersellüler Alanda Yoğun	İntersellüler Alanda (Yoğun)	İntersellüler Alanda (Hafif)

İn vivo ekim sonrası histolojik analiz sonuçlarının özeti

ABY-D-04
Temporomandibular Eklem İnnervasyonu: Anatomik Çalışma ve Klinik Yansımaları

Arda Küçükgüven[1], Mehmet Deniz Demiryürek[2], İbrahim Vargel[1]
[1]Hacettepe Üniversitesi Tıp Fakültesi, Plastik, Rekonstrüktif ve Estetik Cerrahi Anabilim Dalı, Ankara
[2]Hacettepe Üniversitesi Tıp Fakültesi, Anatomi Anabilim Dalı, Ankara

Giriş: Temporomandibular bozukluklar ve bunlara bağlı ağrılar toplumda %30 ila %75 arasında görülen ve çoğunlukla rekürren olmaları nedeni ile sosyal hayatı ciddi olarak etkileyen sağlık sorunlarıdır. Toplumun ortalama %10- %25'i temporomandibular bozukluklar sebebi ile profesyonel yardım almak için kliniklere başvurmaktadır. Günümüzdeki temporomandibular eklemin (TME) innervasyonu bilgisi, bu hastalıklarda altta yatan patofizyolojiye yönelik doğru tedavinin tam anlamıyla gerçekleştirilebilmesini yetersiz kılmaktadır. Literatürde TME innervasyonunun patofizyolojisinde temelde aurikülotemporal sinir (ATS) üzerinde durulmaktadır. Bu çalışmaların eski, demonstrasyon açısından yetersiz ve kısıtlı sayıda TME diseksiyonu içeriyor oluşu, TME innervasyonunu ve varyasyonlarını aydınlatmada yetersiz kalışı sebepleriyle literatürdeki bu boşluğun doldurulması, temporomandibular hastalıkların tedavisinin yanı sıra infratemporal ve preaurikülar bölge girişimlerinde de yol gösterici olacaktır. Bu doğrultuda planladığımız kadavra çalışmamızın amacı TME innervasyon topografisini, varyasyonlarını ve çevre anatomik yapılarla olan ilişkileri ortaya koyarak, temporomandibular kökenli orofasiyal ağrıların patofizyolojisini aydınlatmak ve ek olarak bu veriler ışığında planlanacak temporomandibular, infratemporal ve preaurikülar bölgelere yönelik cerrahi girişimler için kılavuz oluşturmaktır.

Materyal-Metod: Çalışmamızda 10 taze donmuş ve 10 formaldehit ile fikse edilmiş olmak üzere toplamda 20 kadavra kafa yarısı kullanılmıştır. Tüm diseksiyonlar 01.09.2020 ve 01.12.2020 tarihleri arasında gerçekleştirilmiştir. TME sinirleri, ilişkili çevre anatomik yapılarla beraber ortaya konarak TME innervasyon topografisi ve varyasyonları gösterilmiştir. Diseksiyonlar TME'ye lateralden yaklaşılarak başlanmış, sonra basamaklı olarak TME'nin üç boyutlu olarak tüm ilişkili olduğu sinir dalları ortaya konmuştur. Parasimfizisten başlayıp subkondiler bölgeye uzanan lateral mandibular segmentin ve zigomatik arkın eksizyonu sonrası ve masseterik, temporal, medial ve lateral pterygoid kasların diseksiyonunu takiben foramen ovaleye kadar olan tüm TME ilişkili sinir dalları infratemporal bölgede ortaya konmuştur.

Bulgular: Yapılan diseksiyonlarda ATS'nin foramen ovaleden çıkar çıkmaz mandibular sinirin posteriorundan dallandığı, ardından mandibular kondil boynu medialinden posteriora ve sonrasında da preauriküler alandan superiora yöneldiği görüldü. Sinirin kondil boynu etrafından dönerken posterior TME kapsülüne ve retrodiskal dokuya dallar verdiği kaydedildi. ATS'nin TME'ye ortalama 1.9 dal verdiği saptandı. Bu dalların çoğunlukla eklem kapsülüne posteromedialden ve posterolateralden girdiği görüldü. ATS'nin eklem kapsülüne dal veren diğer sinirler ile karşılaştırıldığında ATS'nin ortalama 1.9 dal ile TME ve özellikle retrodiskal doku innervasyonunda major rol aldığı saptandı. Sinirin seyri esnasındaki kondil boynuna yakınlığı olası subkondiler kırıklarda ya da TME cerrahisinde bu siniri yaralanma açısından yüksek riske sokmaktadır. Ayrıca bu sinirin, eklem diskini posteriordan tutan retrodiskal dokuya verdiği dalların kompresyonu ya da irritasyonu, TME disfonksiyonlarındaki ağrı kliniğinin patofizyolojisinde major rol oynamaktadır. Masseterik sinirin foramen ovaleden çıktıktan sonra lateral doğrultuda ilerleyerek lateral pterygoid kasın üzerinden sigmoid çentikten geçtiği ve masseter kasını innerve ettiği görüldü. TME dalını genellikle sigmoid çentikten henüz geçmeden önce verdiği gözlemlendi. Ortalama 1 dal ile hemen hemen her kadavrada TME kapsülünü anteriordan innerve

ettiği saptandı. TME hipermobilitesinde, TME'nin anterior dislokasyonlarında ya da TME anteriorunu etkileyen girişimlerde bu sinir zedelenebilir ve ağrılı semptomlara sebep olarak temporomandibular disfonksiyonlara neden olabilir. İlginç olarak diseksiyonların %25'inde, masseterik sinir ve posterior derin temporal sinirin (PDTS) mandibular sinirden ortak bir dal olarak çıktığı ve sonrasında masseterik ve PDTS olarak dallandığı gözlemlendi. Diseksiyonların %15'inde görülen PDTS'in TME dalının, TME innervasyonunda en minör rol oynayan sinir olduğu kaydedildi. TME kapsülünün anteromedial yüzeyinin innervasyonunda rol aldığı saptandı. Bu sinirin, temporomandibular disfonksiyonlarda görülen TME internal düzensizliğindeki (internal derangement) anteromediale disloke olmuş eklem diski tarafından irritasyonu ile temporomandibular ağrılara sebep olabileceği görüldü. Yapılan diseksiyonların %65'inde görülen mandibular sinirin temporomandibular eklem dalının, mandibular sinirden direkt olarak çıkan bir TME siniri olduğu saptandı. Dallanma sonrası lateral doğrultuda ilerlediği ve lateral pterygoid kasın superiorundan geçerek TME kapsülünü medialden innerve ettiği görüldü. Mandibular sinirden direk olarak TME kapsülüne gelen bu sinir, TME'nin horizontal düzlemde kontralateral ya da ipsilateral tarafa hareketlerinde gerilmeye ya da kompresyona yatkındır. Özellikle travmatik ya da dejeneratif medial dislokasyonlarda kompresyon ihtimali mevcuttur. TME açık cerrahilerinde kapsülün medialinde olduğundan ulaşılmasının ve diseksiyonunun zor olması sebebi ile bu sinirin zedelenme ihtimali yüksektir. Ek olarak, bu sinirlerin infratemporal bölgedeki komşuluklarında bulunan herhangi bir kitle ya da patolojinin bu sinirleri etkileyerek temporomandibular ya da infratemporal bölge semptomları verebileceği görüldü. Bulgularımıza göre TME innervasyonunun, diseksiyonların %55'inde ATS ile beraber masseterik sinir ve mandibular sinirden direk çıkan TME dalı ile sağlandığı ortaya konmuştur. Ayrıca TME innervasyonunda diseksiyonların %25'inde izole olarak masseterik sinir ve ATS'in rol aldığı, %10'unda ise masseterik sinir ve ATS'ye ek olarak PDTS'nin de katkı sağladığı görülmüştür.

Sonuç: Bu çalışma ile TME'nin innervasyon topografisi, bunların varyasyonları ve çevre anatomik yapılarla olan ilişkileri ortaya konuldu. Böylelikle literatürdeki çalışmaların günümüzde demonstrasyon açısından eski ve yetersiz kalması ile oluşan eksiklik giderildi. TME innervasyonuna katılan dört sinirin (aurikülotemporal, masseterik, mandibular sinirin TME dalı, PDTS) TME kapsülüne ulaşana dek izledikleri üç boyutlu seyri ve ilişki içerisinde oldukları anatomik yapılar gösterildi. Bu araştırma, TME innervasyonunda rol alan dört sinirden biri olan ve eklemi medialden innerve ettiği gösterilen mandibular sinirin TME dalının sunulduğu literatürdeki ilk çalışma olma özelliğini taşımaktadır. Çalışmamızın verileri ile TME ilişkili hastalıkların patofizyolojileri beraber düşünüldüğünde, günümüzde halen tedavisinde istenilen noktaya ulaşılamayan ve nedeni çözümlenemeyen çoğu ağrılı TME bozukluklarının mekanizması belki de aydınlatılabilecektir. Çalışmamız, bu doğrultuda planlanacak temporomandibular ve infratemporal bölge cerrahi girişimlerinin yanı sıra temporomandibular eklem kökenli orofasiyal ağrıların tedavisinde kullanılabilecek minimal invaziv ve invaziv girişimler açısından da kılavuz niteliği taşımaktadır. Bu bağlamda dizayn edilecek ileri klinik çalışmalar ile bu hasta popülasyonunun tedavisinde belki de daha ileri bir noktaya gelinerek bu hastaların maddi ve manevi kayıpları azaltılarak yüz güldürücü tedavi yaklaşımları ortaya konulabilecektir.

Anahtar Kelimeler: Aurikülotemporal sinir, mandibular sinir, masseterik sinir, temporomandibular ağrılar, temporomandibular hastalıklar

Temporomandibular eklem innervasyon topografisi ve varyasyonlarının horizontal kesit görünümü (Superior bakış).

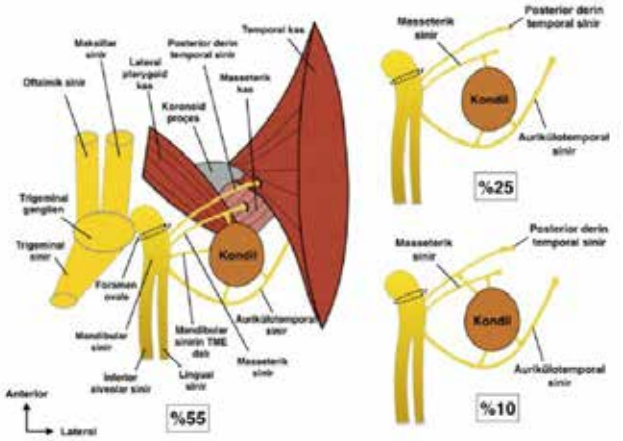

Sol taraftaki ilişkili anatomik yapıların gösterildiği detaylı illüstrasyonda %55 oranında görülen, kondilin posteromedial ve posterolateral taraflardan aurikülotemporal sinirden, medial taraftan mandibular sinirin TME dalından ve anterior taraftan da masseterik sinirden aldığı dallar gösterilmiştir. Sağ üstteki basitleştirilmiş illüstrasyonda %25 oranında görülen, kondilin yine posteromedial ve posterolateralden aurikülotemporal sinir tarafından ve anteriordan masseterik sinir tarafından innerve edildiği durum gösterilmiştir. Sağ alttaki illüstrasyonda ise %10 oranında görülen, eklemin yine posteromedial ve posterolateralden aurikülotemporal sinir tarafından, anteromedialden posterior derin temporal sinir ve anteriordan masseterik sinir tarafından innerve edildiği gösterilmiştir.

Temporomandibular eklem innervasyonunda rol alan sinirler ve sayıları.

Kadavra no	Aurikülotemporal sinir	Masseterik Sinir	Posterior Derin Temporal Sinir	V3 dalı
1	3	2	-	1
2	1	2	-	1
3	2	1	1	-
4	2	1	-	1
5	2	-*	-*	1
6	3	1	2	-
7	3	1*	-*	1
8	1	1*	-*	1
9	2	1	-	1
10	3	1*	-*	-
11	2	1	-	-
12	2	1**	-	-
13	2	1	-	1
14	1	-	1	1
15	2	1	-	1
16	2	1	-	1
17	1	1	-	-
18	1	1	-	1
19	2	1	-	-
20	1	1	-	1
Ortalama	1.9	1.0	0.2	0.65

V3: Mandibular sinir (*): Aynı sıradaki işaretli iki sinirin ortak bir sinirden köken aldığını göstermektedir. (**): TME'ye giden dal (masseterik dal olarak kabul edilmiştir), masseter ve posterior derin temporal sinirlerin ortak gövdesinden henüz bifurkasyon olmadan daha proksimalde dallanmıştır.

ABY-D-05
Kapsül Kontraktürü Profilaksisinde Kromolin Sodyum, Montelukast, Zafirlukast Tedavilerinin Karşılaştırılması

Fethiye Damla Menkü Özdemir[1], Galip Gencay Üstün[1], Kemal Kösemehmetoğlu[2], Mukaddes İspirli[3], Etkin Boynuyoğun[1], Hakan Uzun[1]
[1]Hacettepe Üniversitesi Tıp Fakültesi,Plastik Rekonstrüktif ve Estetik Cerrahi Ana Bilimdalı, Ankara
[2]Hacettepe Üniversitesi Tıp Fakültesi, Patoloji Anabilim Dalı, Ankara
[3]Hacettepe Üniversitesi Tıp Fakültesi, Farmakoloji Anabilim Dalı, Ankara

Giriş: Kapsül kontraktürü, anormal yara iyileşme cevabına neden olan aşırı yabancı cisim reaksiyonunun bir çeşididir. Meme büyütme cerrahisi sonrası tekrar ameliyat olmayı gerektiren en sık komplikasyondur. Kapsül kontraktürünü azaltmak için farklı implant yüzey tipleri tanımlanmıştır. Bu nedenle, kapsül kontraktürü proflaksisi ile ilgili çalışmalar popülerliğini korumaktadır. Kapsül kontraktürünün patofizyolojisinde fibroblastların aşırı tip 1 kollajen sentezleme cevabı yer almaktadır. Kapsül kontraktüründeki fibroblastların TGF-β, angiotensin I ve histamin reseptörlerinin normal kapsüldeki fibroblastların sahip olduklarından daha fazla olduğu gösterilmiştir. Mast hücresinde bulunan maddelerin, fibroblast reseptörlerini uyararak fibrozisi arttırdığı ve kapsül kontraktürüne neden olduğu bilinmektedir. Lökotrien reseptör antagonistlerinin ve angiotensin inhibitörlerinin lökotrien ve angiotensinojenin fibrozisi uyaran etkisini azalttığı kapsül kontraktürü modelinde gösterilmiştir. Ancak mast hücre içerisindeki profibrotik maddeler bunlarla sınırlı değildir ve çok çeşitlidir. Bu bilgiler ışığında, mast hücre membran stabilizatörü olan kromolin sodyumun kapsül kontraktürüne etkisinin lökotrien reseptör antagonistleri montelukast ve zafirlukasttan daha iyi olabileceği hipotez edildi ve sıçan modelinde araştırıldı.

Metot: 30 dişi Wistar albino sıçan kontrol, çözücü (serum fizyolojik), kromolin sodyum, montelukast ve zafirlukast olarak rastgele 5 gruba ayrıldı. İntraperitoneal enjeksiyonlar günlük olarak çözücü (1ml/gün), kromolin sodyum (10mg/kg/gün), montelukast (10mg/kg/gün), ve zafirlukast (1.25mg/kg/gün) gruplarına cerrahiden 1 ay önce uygulandı. 1. ayda mini meme implantları sıçanların sırt bölgesine yerleştirildi. Enjeksiyonlara sonraki 3 ay boyunca devam edildi. Ardından sıçanlara ötenazi yapıldı ve kapsüller histopatolojik olarak incelenmek üzere elde edildi. Histopatolojik olarak akut inflamasyon derecesi, inflamasyon şiddeti, sinoviyal metaplazi, yabancı cisim reaksiyonu, mast hücre sayısı ve kapsül kalınlığı değerlendirildi (Resim 1).

Bulgular: Kromolin sodyum, montelukast ve zafirlukast gruplarında kontrol ve çözücü gruplarına göre daha az akut inflamasyon derecesi, daha az inflamasyon şiddeti, daha az yabancı cisim reaksiyonu, daha az mast hücre sayısı ve daha az kapsül kalınlığı tespit edildi ($p < 0.05$) (Tablo 1). Ayrıca bu parametrelerin kromolin sodyum grubunda montelukast ve zafirlukast grubuna göre anlamlı ölçüde daha az olduğu görüldü ($p < 0.05$) (Resim 1).

Tartışma: Mast hücre membran stabilizatörleri ve lökotrien reseptör antagonistleri mast hücre degranülasyonu ve mast hücresinden salınan maddelerin etkisini durdurmak için kullanılırlar. Kapsül kontraktürü patofizyolojisinde, mast hücreleri profibrotik birçok madde salgıladıkları için oldukça önemlidirler. Bu çalışmada kapsül kontraktürünü oluşturmak için mini meme implantları kullanıldı. Kapsül kontraktürünü azaltmak için ise mast hücre degranülasyonu kromolin sodyum ile lökotrienlerin dokudaki etkisi lökotrien reseptör antagonistleri olan zafirlukast ve montelukast ile durduruldu. Farmakolojik uygulama ile mast hücresinin fonksiyonunun fibrozisi dinamiklerini değiştirdiği gösterildi. Kontrol grubundaki kapsüllerde, kapsül kontraktürünün özellikleri olan, inflamasyon şiddetinin yüksek, kapsül kalınlığının, akut inflamasyonun ve yabancı cisim reaksiyonunun fazla olduğu bulundu. Mast hücresinden salınan profibrotik maddeler; mediyatörler, sitokinler ve kemokinlerdir. Histamin, heparin, triptaz, kimaz, karboksipeptidaz A mediyatörler grubunda yer almaktadır. Kimaz bir serin proteazdır ve fibroblastlar için mitojeniktir, yarada nötrofil ve eozinofil birikmesini uyarır. Silikozis modeli fare akciğerinde pulmoner fibrozis ve nötrofil, monosit migrasyonunun spesifik kimaz inhibitörleri ile azaldığı gösterilen bir çalışmada ayrıca kimaz enjeksiyonu ile ani artan TGF-β seviyeleri tespit edilmiştir. Bir başka çalışmada mast hücresinden salınan birçok mediyatör, sitokin ve kemokin nedeniyle oluşan anormal yara iyileşmesinin ancak mast hücre membrane stabilizatörleri ile azaltılabileceği gösterilmiştir. Bizim çalışmamızda da kromolin sodyum proflaksisi ile ortalama mast hücre sayısı, inflamasyon şiddeti ve kapsül kalınlığının oldukça azaldığı tespit edildi. Bunun nedeninin mast hücre degranülasyonu ile ortaya çıkacak tüm maddelerin salınımının kromolin sodyum ile engellenmesi olduğu düşünüldü. Kromolin sodyum ayrıca deneysel olarak fibrozis temelli hastalıkları önlemek için de kullanılmaktadır. Polikistik böbrek hastalığı bulunan ratlarda serum fizyolojik grubuna göre kromolin sodyum grubunda fibrozisin daha az olduğu görülmüştür. Bir başka çalışmada, paraquat ile uyarılan akciğer fibrozisli rat modeli kullanılmış ve kromolin sodyum verilen grupta kollajen ağırlığı paraquat ile uyarılmayan rat grubuyla ile benzer bulunmuştur. İdiyopatik pulmoner fibrozisli hastaların katıldığı bir çalışmada ise kromolin sodyumun semptomları hafiflettiği ve hastalığın seyrini azalttığı bulunmuştur. Bizim çalışmamızda ortalama mast hücre sayısı, kapsül kalınlığı inflamasyon şiddeti kontrol, serum fizyolojik, zafirlukast ve montelukast gruplarına göre önemli ölçüde kromolin sodyum grubunda az bulundu.

Sonuç: Kromolin sodyumun, montelukast ve zafirlukast grubuna göre kapsül kontraktürünü daha etkili durdurduğu deneysel olarak görüldü. Bu çalışma kapsül kontraktürü proflaksisinde kromolin sodyumun proflaktik kullanımı için öncül olarak değerlendirilebilir ve insan çalışmaları için basamak oluşturabilir.

Anahtar Kelimeler: kapsül kontraktürü, kromolin sodyum, montelukast, zafirlukast

Resim 1

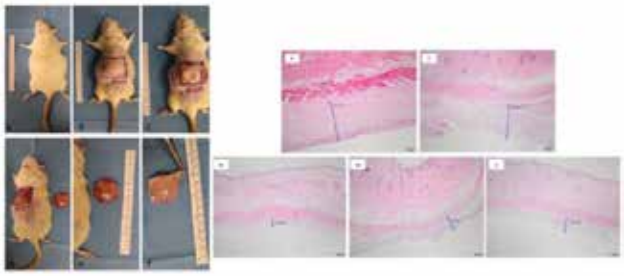

İmplantların çıkarılması ve tüm gruplarda mikroskobik kapsül kalınlığı ölçülmesi

Tablo 1

Gruplar	Akut inflamasyonu olan rat sayısı	Ortalama inflamasyon şiddeti skoru	Mikroskopik sinoviyal metaplazi olan rat sayısı	Makroskopik deformite olan implant sayısı	Makroskopik yabancı cisim reaksiyonu olan rat sayısı
K	5/6 (2:diffüz, 3: fokal)	2.45 ± 0.36	4/6 (4: fibrotik, 0: hücresel)	6/6	4/6
S	5/6 (2:diffüz, 3: fokal)	2.41± 0.51	2/6 (2: fibrotik, 0: hücresel)	6/6	4/6
Kr	1/6 (1: fokal)	0.75 ± 0.22	6/6 (2: fibrotik, 4: hücresel)	0/6	0/6
M	2/6 (2: fokal)	1.58 ± 0.49	4/6 (3: fibrotik, 1: hücresel)	0/6	0/6
Z	2/6 (1:fokal 1:diffüz)	1.70 ± 0.24	4/6 (3: fibrotik, 1: hücresel)	0/6	0/6

Akut inflamasyon, ortalama inflamasyon şiddeti skoru, mikroskopik sinoviyal metaplazi, makroskopik deformite olan implant sayısı, makroskopik yabancı cisim reaksiyonu.

ABY-D-06
Periferik Sinir Defekt Onarımında Biyolojik Kondüit Modeli: De-Epitelize İnsan Amniyotik Membranı ve Adipoz Kökenli Mezenkimal Kök Hücre Tabakası İçeren Sinir Kondüit Modelinin Sinir İyileşmesine Etkisinin Değerlendirilmesi

Mahmut Muhsin Yılmaz[1],
Menemşe Gümüşderelioğlu[2], Ayşen Erdem[3], Gülnur Take Kaplanoğlu[4], Meltem Tuncer[3], Özbeyen Atalay[3], Saadet Özen Akarca Dizakar[4], Özge Ekin Akdere[2], Gökçe Kaynak Bayrak[2], Sena Koç[2], Mert Çalış[1]
[1]Hacettepe Üniversitesi Tıp Fakültesi, Plastik Rekonstrüktif ve Estetik Cerrahi Anabilim Dalı, Ankara
[2]Hacettepe Üniversitesi Mühendislik Fakültesi, Kimya Mühendisliği ve Biyomühendislik Anabilim Dalı, Ankara
[3]Hacettepe Üniversitesi Tıp Fakültesi, Fizyoloji Anabilim Dalı, Ankara
[4]Gazi Üniversitesi Tıp Fakültesi, Histoloji ve Embriyoloji Anabilim Dalı, Ankara

Giriş: Periferik sinir yaralanmalarında oluşan sinir defektlerinin rekonstrüksiyonu için ilk tercih otolog sinir grefti olmasına rağmen fonksiyonel sinir sakrifikasyonu gerektirmesi, ciddi donör alan dezavantajları ve nöral rejenerasyonun suboptimal olması nedeniyle yeni arayışlar devam etmektedir. Sinir grefti kullanımına alternatif olarak öne çıkan yaklaşımlardan biri biyomühendislik yöntemleri ile elde edilmiş olan sentetik kondüitlerdir. Ancak bu biyomalzemelerin rezorbe olmaması, vücütta yabancı cisim reaksiyonu meydana getirmesi ve kontrolsüz inflamasyon geliştirmesi gibi kısıtlamaları öne çıkmaktadır.

Son dönemde yapılan çalışmalar ile mezenkimal kök hücrelerin, aksonal rejenerasyonu destekleyen Schwann hücresi benzeri hücrelere farklılaşma için iyi bir aday olabileceği gösterilmiştir. Literatürde kök hücrelerin kullanıldığı çalışmalarda kök hücreler sentetik/doğal olarak hazırlanmış kondüitler içerisine süspanse halde ekilmiştir. Süspanse halde kondüit içerisine verilen hücrelerin dolaşıma katılarak hedef iyileşme bölgesinden uzaklaşması söz konusu olabilmektedir.

Çalışmamızda; biyomühendislik alanında yeni bir yöntem olan hücre tabaka teknolojisi (cell sheet technology) ile adipoz kökenli mezenkimal kök hücreleri(AKMKH) tabaka haline getirip kök hücrelerin transplante edildiği bölgede kalması ve böylece sinir rejenerasyonunun desteklenmesi planlanmıştır. Amniyotik membran(AM) biyobozunur bir doku olduğundan, diğer çalışmalarda kullanılmış olan sentetik kondüitlerde rastlanan bazı komplikasyonların önüne geçilmesi için, kök hücre tabasına skafold olarak kullanılacaktır. Hem AM hem de kök hücrelerden salgılanacak büyüme faktörleri ve sitokinlerin, rejenerasyon sürecine olumlu etkisinden faydalanılması amaçlanmıştır.

Çalışmamızda; güncel bir yaklaşım olan hücre tabaka teknolojisi ile AKMKH tabakası üretip, rejeneratif tıpta etkinliği bilinen AM ile birleştirilerek tamamen biyolojik bir kondüit üretilmesi ve sıçanlarda siyatik sinir hasarı oluşturularak periferik sinir iyileşmesi üzerine etkinliğinin değerlendirilmesi amaçlanmıştır.

Materyal ve Metot

***İn vitro* Çalışmalar**: Tasarlanan kondüit dış tarafta AM ve iç yüzeyde AKMKH tabakası olmak üzere iki katmandan oluşmaktadır. Biyolojik kondüitin AM tabakası donmuş-çözdürülmüş ve epiteli soyulmuş olarak kullanılmıştır. Kök hücreler; hücre kültür ortamında $5x10^4$hücre/cm^2 yoğunluğunda ekilmiş, ekimin ikinci günü 100µg/mL L-askorbik asit 2-fosfat uygulanmış ve 4-5 günün sonunda hücre tabakaları elde edilmiştir.

Kondüit yapısında yer alan hücre tabakasındaki AKMKH varlığının transplantasyon sonrasında izlenmesi için AKMKH'ler BrdU antikoru ile işaretlenmiştir. Hücre tabakalarının canlılığı, canlı-ölü boyama ile değerlendirilmiştir. AM üzerindeki kök hücre tabakasının morfolojilerinin belirlenmesi amacıyla kondüitin; taramalı elektron mikroskobu(SEM) ile görüntüleri alınmış ve F-aktin/çekirdek immün boyama yapılarak floresan mikroskop ile görüntülenmiştir. AKMKH'lerin kök hücre tabakası eldesinden sonra da pluripotensi özelliğini koruduğunu göstermek için Oct4, Sox-2 ve Nanog genlerinin ekspresyonlarındaki değişimine RT-PCR ile bakılmıştır.

***İn vivo* Çalışmalar**: Geliştirilen kondüitin işlevselliğinin belirlenmesi amacıyla deney grupları her grupta 12 hayvan(n=12) olacak şekilde 6 grup olarak belirlenmiştir. Çalışmada 72 adet yetişkin erkek Wistar sıçan kullanılmıştır. Kondüitin nöral rejenerasyona etkisini değerlendirmek üzere sıçanlarda 10mm'lik siyatik sinir defekti oluşturulup, kontrol grupları olarak; sham kontrol grubu ve negatif kontrol grubu; deney grupları olarak otolog sinir grefti grubu, AKMKH tabakası ve AM'den oluşan kondüit, PGA tüp kondüit ve sadece AM'den oluşan kondüit kullanılmıştır(Figür-Sağ).

Onarım çeşitlerinin periferik sinir ve gastrokinemius kası üzerindeki etkilerini değerlendirmek için fonksiyonel, elektrofizyolojik, histomorfolojik ve immunohistokimyasal olarak analizler yapılmıştır.

Cerrahi işlemler sonrası 4, 8, 12 ve 16. haftalarda fonksiyonel değerlendirme amacıyla bileşik kas aksiyon potansiyelleri(CMAPs) ölçülmüş, iğne batırma(pin-prick) testi, parmak ayırma(toe-spread) testi ve yürüyüş yolu analizi değerlendirilmiş, siyatik fonksiyonel indeks(SFİ) hesaplanmıştır. 16. Haftanın sonunda sıçanlar sakrifiye edilmiş ve gastrokinemius kas ağırlığı ölçülmüş, histomorfolojik inceleme için Hematoksilen-Eosin(HE), Masson's Trichrome, Luxol Fast Blue histokimyasal boyamaları ile NF-H, S100 ve CD68 primer antikorları kullanılarak immünohistokimyasal analizler yapılmıştır. Siyatik sinir; proksimal bölüm, orta (rejenerasyon alanı) ve distal bölüm

olmak üzere 3 bölgede kesitleri alınarak incelenmiştir. İstatiksel analiz ve hesaplamalar IBM SPSS 23.0 istatistik paket programı kullanılarak yapılmıştır.

Bulgular: Bu çalışmada; hücre tabaka teknolojisi ile elde edilen AKMKH tabakası ve AM'nin kombinasyonuyla üretilen, tamamen biyolojik iki tabakalı sinir kondüiti kullanılmıştır. AKMKH'ler tabaka şeklinde üretilip daha sonra AM ile birleştirilmiştir. Kök hücre tabakasının ekstraselüler matriks içeriğinin yapışkan özelliği ve AM'nin esnek yapısı iki tabakanın kolaylıkla birleştirilmesine olanak sağlamıştır. Elde edilen iki tabakalı biyolojik kondüit in vivo transplantasyon sırasında alıcı dokuya rahatlıkla yerleştirilebilmiştir. AM üzerindeki hücre tabakasının SEM görüntülenmesinde hücre tabakasının AM'ye tutunma bölgeleri ve hücre tabakasındaki ECM artışı görülmüştür. F-aktin/çekirdek boyamasında AKMKH tabakasının tamamen AM yüzeyine tutunduğu ve hücre uzantıları görülmüştür(Figür-Sol üst). Histolojik ve immünohistokimyasal analizler sonucunda; miyelinli akson sayısı, orta (rejenerasyon) bölümde AM ve AKMKH tabakası kullanılan grup PGA tüp kondüit ve sadece AM kullanılan gruplara göre, distal bölümde ise AM ve AKMKH tabakası kullanılan grup PGA tüp kondüit kullanılan gruba göre anlamlı olarak yüksek bulunmuştur($p<0,05$). Sinir rejenerasyonu ve miyelinizasyonda görevli Schwann hücresi belirteci S100 analizinde, proksimal bölümde S100 pozitif alan yüzdesi, AM ve AKMKH tabakası kullanılan grupta, PGA tüp kondüit ve sadece AM kullanılan gruplara göre anlamlı olarak yüksek (sırasıyla; $p<0,05$, $p<0,001$); orta bölümde ise AM ve AKMKH tabakası kullanılan grupta sadece AM kullanılan gruba göre anlamlı olarak yüksek bulunmuştur($p<0,05$). Kastaki fibrozis yoğunluğunu belirten, gastroknemius kollajen/kas lifi oranı AM ve AKMKH tabakası kullanılan grupta, PGA tüp kullanılan gruba göre istatistiksel olarak düşük bulunmuştur($p<0,05$). Kas lifi çapı değerlendirmesinde ise; AM ve AKMKH tabakası kullanılan grupta, otolog sinir grefti kullanılan gruba göre daha düşük iken, PGA tüp kondüit ve sadece AM kullanılan gruba göre anlamlı olarak yüksek bulunmuştur($p<0,001$). AM ve AKMKH tabakası kullanılan grupta kas ağırlık indeksi, PGA tüp kondüit kullanılan gruba göre anlamlı olarak yüksek bulunmuştur($p<0.05$). iğne batırma testi ve SFİ'de AM ve AKMKH tabakası kullanılan grupta PGA tüp kondüit ve sadece AM kullanılan gruplara göre daha erken iyileşme saptanarak sinir rejenerasyonunun daha hızlı olduğunu gözlenmiştir. Kondüitin hücre tabakasındaki AKMKH varlığının transplantasyon sonrasında izlenmesi için AKMKH'ler BrdU antikoru ile in vitro olarak işaretlenmişti. Sakrifikasyon sonrası spesimenler incelendiğinde, AM ve AKMKH tabakası kullanılan gruplarda BrdU pozitif hücrelerin halen sebat ettiği saptanmıştır.

Sonuç: Literatür ışığında, sinir kondüitlerinin geliştirilmesinde hücre tabakalarının tek başına ya da AM ile birlikte kullanıldığı herhangi bir araştırma çalışması veya klinik uygulama bulunmamaktadır. Bu çalışmada tasarlanan kondüit, literatürde ilk olma özelliğini taşımaktadır. AKMKH tabakası ve AM'den oluşturulan biyolojik kondüitin, periferik sinir rejenerasyonunda olumlu etkileri gözlenmiştir. Analizler sonucunda, AKMKH tabakası ve AM kullanılan grup; rejenere akson sayısı, miyelin formasyonu ve denerve kas atrofisinin restorasyonunda PGA tüp kondüit ve AM kullanılan gruptan üstün bulunmuştur. Sonuç olarak; tasarlanan biyolojik kondüitin klinik uygulamalarda sinir otogreftine alternatif bir tedavi yöntemi olarak kullanılabileceği düşünülmektedir.

Anahtar Kelimeler: Adipoz doku kökenli mezenkimal kök hücre, amniyotik membran, hücre tabaka mühendisliği, kondüit, periferik sinir cerrahisi

Figür

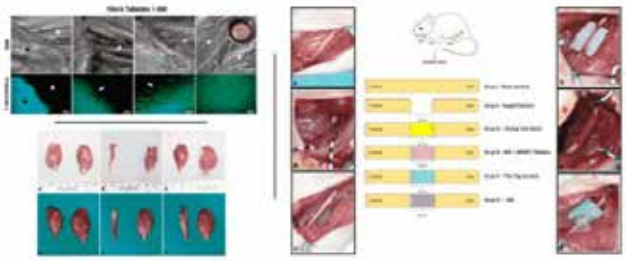

Figür: (Sol üst) Hücre tabakası ve AM bütünlüğünün mikroskobik incelenmesi. Geliştirilen biyolojik konduit, nitroselüloz membran üzerinde sağ üst panelde gösterilmiştir. Hücre tabaka bütünlüğü ve hücre tabakalarının AM'ye tutunma bölgeleri floresan mikroskopi ile görüntülendi: hücre çekirdeği - DAPI (mavi) ve F-aktin filamentleri (yeşil). De-epitelize AM, boyanmadığı için siyah olarak gözlendi. Siyah yıldız, beyaz yıldız, beyaz ok ve beyaz üçgen sırasıyla hücre tabakası, AM, hücre tabakalarının AM'ye bağlanma bölgelerini ve hücre tabakasında artan kolajen liflerini göstermektedir. (Sol alt) Gastroknemius kas spesmenleri, (her grup için fotoğrafın sol kısmında sol gastroknemius kası, fotoğrafın sağ kısmında sağ gastroknemius kası gösterilmektedir): A) Sham kontrol grubu; B) Negatif kontrol grubu; C) Sinir otogreti; D) AM+AKMKH grubu; E) PGA tüp kondüit grubu; F) Sadece AM konduit grubu. (Sağ) Siyatik sinirlerin ve sinir onarımlarının makroskopik görüntüleri (A-F) ve grupların şematik gösterimi (orta): A) Normal siyatik sinir; B) Sinir defekti; C) Otolog sinir grefti ile sinir onarımı; D) AM ve AKMKH tabakasından oluşturulan kondüit ile sinir onarımı; E) PGA konduit ile sinir onarımı; F) Sadece AM ile sinir onarımı. D ve F'de görülen steril mavi kağıt, konduit ve doku arasında kontrast oluşturmak için fotoğraflama sırasında yerleştirildi.

KLİNİK DAL

ABY-K-01
Kliniğimizde Kutanöz Malign Melanom Nedeniyle Tedavi Edilen Hastaların Retrospektif Değerlendirilmesi

Hakan Aktaş, Tekin Şimşek, Ahmet Demir
Ondokuz Mayıs Üniversitesi Plastik, Rekonstrüktif ve Estetik Cerrahi Ana Bilim Dalı, Samsun

Malign melanom; deri kanserlerinin %2,3'ünü oluşturmakla beraber deri kanserlerine bağlı ölümlerin %75'inden sorumludur. Malign melanomun ölümcül seyredebilen bir deri kanseri tipi olduğu göz önünde bulundurulduğunda; bu konudaki güncel rehberlerin takibi, tedavi basamaklarının bu rehberlere uygun şekilde yürütülmesi ve takip parametrelerinin değerlendirilerek literatürle karşılaştırılabilecek güncel yayınlar elde edilmesi hastalığın ülkemizde de uygun şekilde yönetilmesi açısından önem taşımaktadır. Çalışmamızda, **kliniğimizde 2005-2020 yılları arasında** tedavi edilmiş kutanöz malign melanom hastalarının demografik verilerini, metastaz durumlarını, evrelemeye ait özelliklerini ve hastaların tedavi sürecindeki ve sonrasındaki durumlarını tespit etmeyi ve kliniğimizin kutanöz malign melanom deneyimlerini paylaşmayı amaçladık. Bunun yanında, saptadığımız bulguların güncel literatür bilgileri ile karşılaştırması yapılmıştır.

01.01.2005-31.12.2020 tarihleri arasında kutanöz malign melanom nedeniyle tedavi edilen hastalar; hastane veri tabanı sistemi Nucleus ve hasta dosyaları üzerinden retrospektif olarak incelendi. Hastanın yaşı, cinsiyeti gibi demografik veriler ile tümörün yerleşimi, Breslow kalınlığı, Clark evrelemesi, mitotik indeksi, lenfositik infiltrasyonu, lenfovasküler invazyonu, regresyonu ve histolojik tipi gibi tümöre ait özellikler ortaya konuldu. Bu veriler ışığında elde edilen bilgiler ile lenf nodu tutulumları ile lenf nodlarıyla ilgili tedavi seçenekleri birleştirilerek hastalığın sağkalımına olan etkisi ortaya konuldu.

Çalışma kutanöz malign melanom nedeniyle tedavi edilen ve araştırma kriterlerimizi taşıyan **250** hasta üzerinde yapıldı. Hastaların 116'sı kadın 134'ü erkek olup erkek/kadın oranı 1,15'di. Hastaların median yaşı 61'di. En sık görülen histolojik tip nodüler malign melanomdu. Kutanöz malign melanomun en sık yerleşim gösterdiği bölge baş-boyun bölgesiydi. Çalışmada prognostik faktörlerle ilgili bulgulara da yer verilmiştir. Breslow kalınlığına göre yapılan sınıflandırmada ortalama 3,35mm kalınlık ile **en fazla T3 evre tümör** olduğu saptandı. Cinsiyet ve yerleşim yerinin Breslow kalınlığına göre yapılan karşılaştırılmasında istatistiksel olarak anlamlı fark saptanmadı. Prognostik faktörler arasında yapılan karşılaştırmalarda; ülserasyon durumu ve mitoz sayısının Breslow kalınlığı ile istatistiksel olarak anlamlı fark gösterdiği, tümör kalınlığı arttıkça ülser varlığı ile mitoz sayısında artış gözlendiği saptandı. Çalışmada nodal tutulum olup olmadığına da bakıldı. **Sentinel lenf nodu biyopsisi yapılan 146 hastadan** 44 tanesinde lenf nodu pozitif gelmiş ve 41 hastaya tamamlayıcı lenf nodu diseksiyonu prosedürü uygulanmıştır. Bu hastalardan 26'sında lenf nodu metastazı olduğu saptanmıştır. **37 hastaya** ise klinik ve radyolojik değerlendirmeler neticesinde biyopsi yapılmadan **elektif lenf nodu diseksiyonu** proseüdürü uygulanmış, 27 hastada lenf nodu metastazı olduğu saptanmıştır. Çalışmamızda tümör kalınlığı ile sentinel lenf nodu metastazı arasında da istatistiksel olarak anlamlı ilişki saptanmıştır. Tümör kalınlığı arttıkça sentinel lenf nodu metastazı görülme yüzdesi artış göstermektedir. Tümöre ait prognostik faktörlerle lenf nodu metastazının istatistiksel karşılaştırmalarında; **ülserasyon ve mitotik indeks ile lenf nodu metastazı arasında** istatistiksel olarak anlamlı fark saptanmıştır. Breslow kalınlığı ile sentinel lenf nodu metastazının lokorejyonel nüks ve uzak metastaz ile olan ilişkileri de çalışmamızda değerlendirilen parametreler arasındadır. T3-T4 evre tümörlerde nüks/metastaz görülme ihtimali yüzdesel olarak yüksek ve istatistiksel olarak anlamlı bulunmuştur. Sentinel lenf nodu pozitifliği ile nüks/metastaz arasında da istatistiksel olarak anlamlı fark saptanmıştır. Hastaların 5 yıllık sağkalımı da araştırılmıştır. Yerleşim bölgesi ile sağkalım arasında istatistiksel fark saptanmazken; Breslow kalınlığı ve sentinel lenf nodu metastazı ile sağkalım arasında istatistiksel olarak anlamlı fark saptanmıştır.

Malign melanom deri kanserine bağlı mortalitenin en sık sebebidir. **Demografik veriler, tümöre ait özellikler ve nodal durum; hastalığın prognozu ile yakından ilişkilidir.** Evreleme ve tedavi planlamasında önemli yer tutan bu parametrelerin ayrıntılı olarak değerlendirilmesi ve literatür ile karşılaştırılması; kliniğimizin güncel yaklaşımlarla olan yakın ilişkisi açısından oldukça değerlidir.

Anahtar Kelimeler: Malign Melanom, Breslow, Sentinel Lenf Nodu Biyopsisi, Lenf Nodu Diseksiyonu

Tümör Kalınlığına Göre SLNB Durumunun Karşılaştırılması

	Pozitif	Negatif	Test İstatistiği	p
Breslow				
In situ	1 (50)[ab]	1 (50)	χ^2=15,837	0,003
≤1	2 (11,8)[ab]	15 (88,2)		
1,1-2	3 (8,8)[b]	31 (91,2)		
2,1-4	20 (38,5)[a]	32 (61,5)		
>4	18 (43,9)[a]	23 (56,1)		

χ^2: Ki-kare Test İstatistiği, a-b: Aynı harfe sahip tümör kalınlıkları arasında fark yoktur.

ABY-K-02
Acil servise başvuran travmatik hasta popülasyonunda plastik cerrahinin yeri; branşlara göre konsültasyon ve cerrahi girişim oranları ve hastaların epidemiyolojik analizi

Mahsun Çınar, Murat Kara, Yiğit Can Bulut, Batuhan Özmen, Uğur Koçer
Ankara Eğitim ve Araştırma Hastanesi, Plastik Rekonstrüktif ve Estetik Cerrahi Ana Bilim Dalı, Ankara

Giriş: Travmatik yaralanmalar toplum sağlığı açısından neden oldukları morbidite ve mortalite nedeni ile önemli bir yere sahiptir. Bunun yanında, acil servislerin hasta başvuruları açısından en heterojen birim olması nedeniyle, buraya başvuran hastaların dağılımının ortaya konması ve tedavide rol alan branşların oranlarının belirlenmesi, birim içi ve kurum içi medikal kaynakların ve insan gücünün etkin dağılımı açısından önem arz etmektedir. Bu bağlamda acil servise başvuran travma olgularının demografik verileri, yaralanma etiyolojisi, konsülte edilen branşların oranı, hospitalizasyon ve cerrahi oranlar gibi verilerin dokümante edilmiş olması gerekmektedir. Ancak bu şekilde özellik arz eden travmatik hasta popülasyonunun özellikleri ve tedavide rol oynayan branşların oranları ortaya konarak etkin bir medikal yönetim sağlanacaktır. Ayrıca plastik cerrahi perspektifinden bakıldığında, acil servise başvuran travmatik hasta grubunun yönetiminde plastik cerrahinin diğer branşlar arasındaki yeri ve bununla ilişkili

verilerin bildirildiği çalışmaya literatürde rastlanmamıştır. Bu bağlamda literatürde plastik cerrahi ve acil sağlık hizmetleriyle ilişkili veri eksikliği bulunmaktadır. Bu noktada çalışmamızın amacı, acil servise başvuran travma hastalarının verilerinin dokümante edilerek tedavide etkin rol oynayan branşların oranı ve plastik cerrahinin diğer bölümler arasındaki yerinin ortaya konmasıdır. Böylelikle acil servis hizmetlerinde, travma açısından medikal kaynakların ve hastane altyapısının organize edilmesine katkı sunulması hedeflenmiştir. Ayrıca söz konusu verilerin raporlanması ile literatürde referans kaynağı bir çalışmanın sunulması hedeflenmiştir.

Materyal ve Metot: Hastanemiz acil servisine 01.01.2015 – 31.12.2019 tarihleri arasında başvuran travma hastalarının medikal bilgileri ICD-10 kodları kullanılarak hastane veritabanından taranmış, hastaların demografik, epidemiyolojik ve medikal bilgileri kayıt altına alınmıştır. Acil servise başvuran hastaların sayısı, bunlar arasında travma hastalarının oranı, konsülte edilen branşlar, branşlara göre yatış ve cerrahi girişim oranları taranmıştır. Her bölümün hospitalizasyon ve cerrahi girişim oranı, ilgili bölüme yapılan konsültasyon sayısı üzerinden hesaplanmıştır. Ayrıca toplam hospitalizasyon ve cerrahi girişim yapılan hastaların bölümlere göre dağılımı da incelenmiştir. Plastik cerrahi kliniğince yatırılan ve opere edilen hastaların veri taraması derinleştirilerek yaralanma ve cerrahinin tipi kayıt altına alınmıştır. Bölümler arası cerrahi oranı, yatış oranı kıyaslanmasında, SPSS 23.0 programı kullanılarak çok gözlü ki-kare testi kullanılmıştır. Branşlar arası ikili kıyaslamalarda Pearson Ki-kare testi kullanılmıştır. Kategorik veriler metinde ve tablolarda yüzde (%) ve sayı (n) olarak sunulmuştur. %95 güven aralığında $p<0.05$ istatistiksel olarak anlamlı kabul edilmiştir.

Bulgular: Hastanemiz acil servisine 5 yıllık süre zarfında toplam 1,982,628 hasta başvurusu gerçekleşmiştir. Bu hastaların %4.39 (n=87,177) travma hastası olduğu görülmüştür. Travma hastalarının ilgili branşlara toplam konsültasyon oranı %59.30 (n=51,702) olmuştur. Bölümler arası konsültasyon dağılımı incelendiğinde, en yüksek oranı %43.4 ile ortopedi ve travmatoloji bölümü oluşturmuştur. Plastik cerrahinin konsültasyon oranı %9.74 olarak saptanmıştır. En düşük konsültasyon oranı kadın hastalıkları ve doğum bölümü oluşturmuştur (%0.42, n = 221). Tüm travma hastaları içerisinde toplam hospitalizasyon oranı %10.57 (n=5469) olmuştur. Yatışı yapılan hastaların dağılımı incelendiğinde en yüksek oranı %40.68 (n=2225) ile ortopedi bölümü oluşturmuştur. Plastik cerrahinin bu dağılımdaki oranı %19.41 (n=1062) olmuştur. Öte yandan, bölümlere konsülte edilen hasta sayısına göre branş bazlı hospitalizasyon oranı en yüksek olan bölüm, %31.80 (n=1203) ile beyin cerrahisi kliniği olmuştur. Takiben %21.08 (n=1062) ile plastik cerrahi kliniği gelmiştir. Hospitalizasyon oranının branşlar arasında kıyaslanmasında istatistiksel olarak anlamlı farklılık gözlenmiştir ($p<0.001$). Konsülte edilen hastalar arasında cerrahi girişim oranı %6.7 (n=3463) olmuştur. Hospitalize edilen hastalar içerisinde ise bu oran %63.32 olmuştur. Cerrahi girişim yapılan hastaların bölümlere göre dağılımında en yüksek oranı %45.62 (n=1580) ile ortopedi bölümü oluşturmuştur. Plastik cerrahinin bu dağılımdaki oranı %29.59 (n=1023) olmuştur. Bölümlere konsülte edilen hasta sayısına göre branş bazlı cerrahi girişim oranları incelendiğinde en yüksek oranı %20.30 (n=1023) ile plastik cerrahi bölümü oluşturmuştur. Takiben ikinci sıklıkta, beyin cerrahi bölümünün cerrahi girişim oranı %10.94 (494) olmuştur. Branşlar arasındaki cerrahi girişim oranındaki oransal fark istatistiksel olarak anlamlı bulunmuştur ($p<0.001$). Plastik cerrahiye konsülte edilen hastaların oransal etiyolojik dağılımı incelendiğinde; üst ekstremite açık yaralanmaları %50,68 (n=2554), parmak fraktürleri %23,99 (n=1209), MFT %20,99 (n=1058), yumuşak doku defektleri %2,56 (n= 129) ve diğer yaralanmalar %1,76 (n= 89) oranında görülmüştür.

Tartışma: Acil Servis'e başvuran travmatik hasta popülasyonunda, plastik cerrahi önemli bir yer kaplamaktadır. Üst ekstremite ve maksillofasiyal travmaların, travmatik hasta popülasyonu arasında önemli bir orana sahip olması bunun önemli sebeplerindendir. Çalışmamızda verileri taranan hasta popülasyonu oldukça geniş olup, literatürdeki benzer çalışmalardan bu anlamda ayrılmaktadır. Bunun yanında, daha önce yayınlanmış çalışmalarda acil servise başvuran ve plastik cerrahi tarafından değerlendirilen hastaların oranı, etiyoloji ve epidemiyolojisi raporlanmasına rağmen, plastik cerrahi ile birlikte diğer bölümleri analiz ederek kıyaslayan, bu anlamda plastik cerrahinin travma hastalarının yönetimindeki yerini raporlayan çalışmaya rastlanmamıştır. Örneğin Hendrickson ve ark. yaptığı çalışmada, acil servise başvuran travma hastalarında opere edilme oranı %53.3 (n=1582) olarak bulunmuştur. Bu hastalar arasında plastik cerrahi kliniğince opere edilme oranı ise %14.3 (n=227) olarak bulunmuştur. Bu hastalar etiyolojik açıdan incelendiğinde, en yüksek oran trafik kazası %52 (n=118) olarak bulunmuştur. Bunu %18 (n=41) ile yüksekten düşme takip etmiştir. Alawi ve ark. yaptığı çalışmada ise plastik cerrahi bazında acil servise başvuran travma hastaları arasında opere edilme oranı %24 (n=583) olarak bulunmuştur. Çalışmamızda ise, opere edilen bütün hastalar arasında plastik cerrahi kliniğince opere edilen hasta sayısı oranı %29.59 (n=1023), ve plastik cerrahi bazında konsülte edilen hastaların %20.30'u (1023) opere edilmiştir. Öte yandan, Alawi ve ark. yaptığı çalışmada, acil servise gelen plastik cerrahinin ilgi alanı olan travma hastalarında etiyolojik olarak en yüksek oran %47.2 (n=1308) olarak üst ekstremite açık yaralanmaları olarak bulunmuştur. Benzer şekilde çalışmamızda bu oran %50,68 (n=2554) olup, etiyolojik olarak en sık gözlenen faktör olmuştur. Bölümler arası konsültasyon, hospitalizasyon ve cerrahi girişim oranları incelendiğinde, ortopedi, plastik cerrahi ve beyin cerrahi bölümlerinin travmatik hasta popülasyonundaki oransal aktif rolü göze çarpmaktadır. Öte yandan, plastik cerrahi perspektifinden bakıldığında, ortopedi ve beyin cerrahi bölümlerine kıyasla, kliniğimize konsülte edilen hastalar içerisinde operasyon oranı klinik ve istatistiksel açılardan anlamlıdır.

Sonuç: Literatürde plastik cerrahinin diğer bölümler arasındaki yerini gösteren ve bölümler arası hasta dağılımını ortaya koyan bir çalışma olmadığı göz önünde bulundurulduğunda, çalışmamız farklı çalışmalara referans niteliğinde olacaktır. Ayrıca bu verilerin dokümantasyonu, gerek bölüm içi gerek ise hastane bazında medikal ve personel kaynakların etkin kullanımı ve dağılımına katkı sağlayacaktır.

Anahtar Kelimeler: acil, hospitalizasyon, konsültasyon, operasyon, travma

Travma hastalarının konsültasyon, hospitalizasyon ve cerrahi girişim oranları.

Travma hastalarının konsültasyon, hospitalizasyon ve cerrahi girişim oranları

	Konsültasyon	Hospitalizasyon	Cerrahi Girişim
Ortopedi	22445 (43,4)	2225 (9.91)	1580 (7.04)
Göz	9294 (17,97)	324 (3.49)	274 (2.95)
Yanık	5644 (10,9)	361 (6.40)	0 (0.00)
Plastik Cerrahi	5039 (9,74)	1062 (21.08)	1023 (20.30)
Beyin Cerrahi	3783 (7,31)	1203 (31.80)	414 (10.94)
KBB	2317 (4,48)	68 (2.93)	55 (2.37)
Genel Cerrahi	1181 (2,38)	103 (8.72)	61 (5.16)
KVC	673 (1,3)	53 (7.87)	45 (6.69)
Üroloji	554 (1,07)	48 (8.66)	4 (0.72)
Göğüs Cerrahisi	551 (1,03)	0 (0.00)	0 (0.00)
KHD	221 (0,42)	22 (9.95)	7 (3.17)
Toplam	51702 (100.00)	5469 (10.58)	3463 (6.70)

Not. Veriler sayı (yüzde) olarak sunulmuştur. **KBB**: Kulak, burun, boğaz; **KHD:** Kadın hastalıkları ve doğum; **KVC:** Kardiyo-vasküler cerrahi

ABY-K-03
Ortognatik cerrahi hastalarında anestezi öncesi ve indüksiyon sonrası oklüzyon farklılıklarının ameliyat planlamasında kullanımının uzun dönem ameliyat sonuçları üzerine etkisi

Efe Şimşekcan[1], Haldun Kamburoğlu[2], Mert Çalış[1], Balaz Eroğul[3], Şennur Uzun[4], Saadet Özgen, Mehmet Emin Mavili[1]

[1] Hacettepe Üniversitesi Tıp Fakültesi Plastik Rekonstrüktif Estetik Cerrahi Ana Bilim Dalı, Ankara
[2] Özel Tababet
[3] Hacettepe Üniversitesi Diş Hekimliği Fakültesi Ortodonti Ana Bilim Dalı, Ankara
[4] Hacettepe Üniversitesi Tıp Fakültesi Anesteziloji ve Reanimasyon Ana Bilim Dalı, Ankara

Ortognatik cerrahi olgularında ameliyat sırasında, anestezi altında elde edilen sonuçlar ve sağlanan kapanış ameliyat sonrasında, anestezi etkileri ortadan kalkınca değişiklikler gösterebilmektedir. Meydana gelen bu değişiklik, anestezi nedeniyle çiğneme kaslarındaki gevşeklik ve yerçekimi etkisiyle kondilin glenoid çukur içerisinde sagital düzlemde posteriora yer değiştirmesi sebebiyle olmaktadır; ve olgular arasında farklılık göstermektedir. Bu durum ameliyat sonrası elastikler ile tedavi, uzamış ortodontik tedavi ve hatta revizyon cerrahi gerektirebilmektedir.

Bu etkinin ortadan kaldırılması için eski çalışmalarda hastanın ameliyat sırasında uyandırılmasından, kondilin zigomaya tespitine, kondil repozisyon aygıtlarından, bilgisayar destekli intraoperative hesaplama sistemlerine kadar çeşitli yöntemler kullanılmıştır. Ancak bu yöntemler gerek invazif gerekse uygulanması zor ve zaman kaybettirici olmaktadır, ekipman gerektirmektedir ve bazıları etkili sonuçlar vermemektedir.

Çalışmamızda, ortognatik cerrahide, genel anestezi altında, yatar pozisyonda kondilin arkada konumlanması sebebiyle meydana gelen çene kapanışındaki sapmaların daha kolay uygulanabilir ve az maliyetli bir yöntem ile belirlenmesi; bu doğrultuda ameliyat sırasında maksilla ve mandibula konumlandırılmasının elde edilen bulgulara göre değiştirilerek opere edilen hastalarda uzun dönem sonuçlarının kontrol grubu ile karşılaştırılması amaçlandı. Anestezi sırasında meydana gelen oklüzal farklılıkların saptanması için ısırma mumu kullanıldı. Çalışmamıza 73 Sınıf III kapanış bozukluğu olan ve çift çene ameliyatı planlanan hasta dahil edildi. Hastaların 25'ine anestezi öncesi dik pozisyonda ve anestezi sonrası yatar pozisyonda kesici dişlerdeki sentrik ilişki değişimi ısırma mumu ile ölçülerek, ameliyat öncesi plan bu doğrultuda düzeltildi. 48 hasta düzeltme yapılmadan ilk plana uygun olarak ameliyat edildi. İki grup arasında revizyon cerrahi ihtiyacı, cerrahi sonrası ortodontik tedavi süreleri ve sefalometrik değerlendirme A ve B noktalarının Frankfort Horizontale yatay düzleminde ve oklüzal düzlemde ameliyat ile meydana gelen lineer hareketinin, ameliyat öncesi plana uyumu karşılaştırıldı. İntraoperatif düzeltme grubunda maksillomandibular instabilite nedeniyle 1 (%4) hastada revizyon cerrahi ihtiyacı olurken; kontrol grubunda revizyon ihtiyacı 6 (%12,5) hastada oldu. İntraoperatif düzeltme yapılan hastalarda cerrahi sonrası ortodontik tedavi süresi anlamlı olarak azaldı. Sefalometrik incelemede, intraoperatif düzeltme yapılan hastalarda A noktası FH yatay düzlemindeki lineer hareketinin ameliyat öncesi plana uyumu, kontrole göre anlamlı olarak arttı. FH yatay planında B noktasının ve oklüzal planda çift çenenin lineer hareketlerinde, iki grup arasında anlamlı farklılık bulunmazken; intraoperatif düzeltme grubunda, iki ölçümde de hem ortalama değerin, hem median değerin kontrol grubuna göre ameliyat öncesi plana daha yakın olduğu saptandı. Çalışmamızda, genel anestezi altındaki hastada sentrik ilişki değişiminin basit bir yöntem olan ısırtma mumu ile saptanarak planın bu doğrultuda düzeltilmesiyle, cerrahi sonrası istenmeyen oklüzal ilişkilerin önlenebileceği, cerrahi sonrası ortodontik tedavi sürelerinin kısaltılabileceği ve sefalometrik planlara sadık kalınabileceği gösterildi. Bulduğumuz yöntem ile yapılan ameliyatlarda, kondilin glenoid çukur içerisinde doğru konumlandırılması sayesinde, ortognatik ameliyatlardan sonra meydana gelebilen temporomandibular eklem disfonksiyonu şikayetlerinin ve uzamış ortodontik tedavi süreleri nedeniyle meydana gelen periodontal hastalıkların önüne geçilebileceği öngörülmektedir.

Anahtar Kelimeler: Dental Oklüzyon / Sentrik, Maloklüzyon / cerrahi, Mandibula / cerrahi, Maxilla / cerrahi, Ortognatik cerrahi, Sefalometri

Kapanış Kaydı

Üst - Ameliyattan önce hasta uyanıkken 45-60° dik konumda alınan 1. sentrik kapanış kaydı. Orta - Anestezi indüksiyonundan sonra, hasta yatar konumda aynı ısırma mumu üst çene kesici dişlere yerleştirilerek alınan 2. sentrik kapanış kaydı. Bu ölçümde indüksiyon sonrası meydana gelen kas gevşekliğinin değerlendirilmesi için TOF ile ölçüm alındı. (>20). Alt - 1. ve 2. sentrik kapanış kaydı alınması sonrası, ısırma mumunda alt çene kesici dişlerinin bıraktığı izler arasındaki uzaklığın (mm) ölçümü. (İntraoperatif düzeltme değeri)

Hastaların Tanımlayıcı Özellikleri

	İntraoperatif Düzeltme Grubu	Kontrol Grubu
Kadın	12	23
Erkek	13	25
Toplam	25	48
Ortalama Yaş	21,3	23,7
Planlanan Ortalama Üst Çene Hareketi (mm)	4,2	4,8
Planlanan Ortalama Alt Çene Hareketi (mm)	4,1	4,3
Erken Revizyon Cerrahi İhtiyacı (<1ay)	1 (%4)	4 (%8,3)
Geç Revizyon Cerrahi İhtiyacı (>1ay)	0	2 (%4,2)
Cerrahi Sonrası Ortalama Ortodontik Tedavi Süresi (hafta)	38,2	57,6
Ölçülen İntraoperatif Düzeltme Değeri		
0 mm	7	-
1 mm	8	-
2 mm	8	-
3 mm	2	-

Hastaların Tanımlayıcı Özellikleri

ABY-K-04
Tibia Anterior Yumuşak Doku Defektlerinin Rekonstrüksiyonunda Bipediküllü Sural Flep Kullanımı

Melikhan Tatar, Bilsev İnce, Mehmet Dadacı
Necmettin Erbakan Üniversitesi Meram Tıp Fakültesi, Plastik Rekonstrüktif ve Estetik Cerrahi Ana Bili Dalı, Konya

Giriş: Lokal dokuların sınırlı olması nedeniyle özellikle kemik ve tendonların açıkta olduğu tibia distalindeki yumuşak doku defektlerinin rekonstrüksiyon seçenekleri sınırlı olabilmektedir (1). Rekonstrüksiyonun zor olma sebeblerinden en önemlilerinden biri yumuşak dokuların mobilizasyonundaki kısıtlılıktır (2). Bu sorunun çözümü için önerilen perforatör flepler; teknik olarak tecrübe ve donanım gerektirmesi, sınırlı hareketlilik ve küçük flep boyutları nedeniyle her zaman kullanılamayabilmektedir. Serbest flepler ise mikrocerrahi gerektirmesi, uzun ameliyat süresi, total flep kaybı riski gibi nedenlerle uygulanamayabilmektedir.

Alt ekstemite rekontrüksiyonunda flep kayıp oranı (%15-20) diğer bütün bölgelerin rekonstrüksiyonunda görünenden (%2) daha fazladır(6).

Uzun bir süre boyunca major alt ekstemite yaralarının rekonstrüksiyonunda ilk seçenek olarak kullanılan kas ve kas deri flepleri; kısa pediküllerleriyle sınırlı mobilizasyonları, fonksiyonel bir kasın kaybedilmesi ile oluşacak morbidite ve enfeksiyona karşı fasyokutan fleplerin de kas fleplerine benzer direnç getirebildiğinin bildirilmesiyle alternatif haline gelmiştir (3).

Topuk başta olmak üzere ayak yumuşak doku defektlerinde yaygın kullanılanan ters akımlı sural flep ise çoğunlukla iki seans halinde uygulandığı için ilk seçenek olarak düşünülmemektedir. Ayrıca bu flep kullanımında ayakta oluşan duyu kaybı ve venöz konjesyon çözülmesi gereken problemdir. Venöz konjesyona bağlı flebin parsiyel veya total kaybı sural flebin istenmeyen bir komplikasyonudur. Sural flebin sinir ve veninin korunmasıyla bu problemler ortadan kaldırılabilir.

Bu çalışmada sural ven ve sinirinin süperioru korunarak bipediküllü hale getirilen sural flebin tibia anterior yumuşak doku defektlerinin rekonstrüksiyonunda kullanılabilirliğini ve komplikasyonları belirlemeye amaçladık.

Materyal - Metod: Bu retrospektif çalışmaya 2016 ve 2021 tarihleri arasında tibia anterior bölgesinde kemik, tendon ve/veya plak açıkta olacak şekilde yumuşak doku defekti olup bipediküllü sural fleple onarım yapılan hastalar dahil edildi. Etik kurul onamı alındı. Hastaların verileri kurumumuzun bilgisayar sisteminden toplandı ve hastaların demografik yapısı, travma oluşum mekanizması, defekt bölgesi, hastanede kalış süresi, post operatif komplikasyonlar açısından değerlendirildi.

Cerrahi Teknik: Açık yaranın debridmanı sonrası defektin boyutu tespit edildi. Flep, lateral malleolden diz medialine çekilen çizgi üstünde tibiadaki açık yaranın bitişiğinde, defektten %20 daha büyük olacak şekilde tasarlandı. Cilt cilt altı planlanan flep şeklinde kesilirken yüzeyel ve derin fasya, sural sinir, minör safen ven ve sural ven lateral maleol ve diz mediali arasında korundu. Tibia 1/3 distalindeki defektlerde flep, defekt eninden daha geniş çizilerek lateral maleol seviyesine kadar diseke edildi. Flep eleve edilirken ayak bileği etrafındaki perforatörler korundu. Tibia orta hattaki defektlerde lateral malleol seviyesine kadar distale inilmedi ancak flebin distal ve proksimalindeki fasya, flebin tibia anteriora dönebileceği kadar serbestlendi. Tibia 1/3 proksimalinde ise flep distal defektlerdeki gibi daha geniş planlanarak fasya, sural sinir ve ven tibia ortasına kadar serbestlendi. Donör alanları için hastaların kontralateral uyluk posterior bölgelerinden uygun boyutta kısmi kalınlıkta deri grefti alınarak adapte edildi.

Fleplerin post-operatif 24 saat boyunca saatlik kapiller dolum muayeneleri yapıldı. Sonrasında haftalık takip edildi.

Bulgular: Sekiz erkek hastanın yaş ortalaması 49.75 (23-68) idi. Hastaların etyolojileri; 5 hasta trafik kazası, 2 hasta malign tü eksizyonu ve 1 hasta da DM'e bağlı gelişen sekonder kronik enfektif yaraydı (Tablo 1). Hastaların ortalama hastanede kalış süresi 9,5 (3-16) gün oldu.

Bir hastada parsiyel nekroz oluştu, debridman ve sekonder suturizasyonla kapandı (Resim 1). Hiçbir hastada venöz konjesyon görülmedi.

Tartışma: Alt ekstremite rekonstrüksiyonunda flep seçimi alıcı ve donor alan karakteristiklerine bağlıdır. Alt ekstremite doku defektleri; bölgede yeterli yumuşak doku olmaması ve önemli anatomik yapıların yüzeyel yerleşimli olması gibi nedenlerden rekonstrüksiyon açısından oldukça zorlayıcıdır (5).

Son zamanlarda sıklıkla kullanılan perforatör fleplerde perforatör damar aranması, mikrocerrahi disseksiyon tekniklerine hakim olunması ve her hastada uygun perforatör bulunamaması gibi dezavantajlar mevcuttur. Bipediküllü sural flep ise sabit bir ven üstünde kaldırıldığı için değişkenlik ya da özel tecrübe gerektirmemektedir. Alt ekstremite defektlerinin onarım seçeneklerden biri olan sural flep, ayak defektlerinde kullanıldığı için ters

akımlı olarak kaldırılmaktadır. Çalışmamızda ise bacak yumuşak doku defektlerinde her seviyede onarım sağlanabildiği görüldü. Ayak bileği ve bacak 1/3 proksimal defektlerinde sural flebin mobilizasyonu daha sınırlı olsa da orta seviyedeki defektlerde flep son derece hareketliydi. Bu mobilizasyon problemini çözmek için flebi distal ve proksimalde daha geniş olarak kaldırdık. Böylece genişleyen flep alanı mobilizasyondaki sınırlılıktan doğan problemi ortadan kaldırdı. Flep alanının genişlemesinin dezavantajı ise bipediküllü sural flebin çoğu vakada defekt boyutundan daha geniş kaldırılması ve donör alanda yerleştirilen kısmi kalınlıkta deri greftine bağlı estetik görünümdeki bozulmaydı. Özellikle estetik görünüme önem veren kadın hastalarda bu teknik kullanılması uygun olmayabilir.

Sural flepte en sık problem olan ayak lateralindeki duyu kaybı ise sural sinirin korunması nedeniyle görülmedi. Sural flepte en büyük problemlerden biri olan venöz konjesyonun çözümü için bu flebin delay yapılması önerilmiştir. Ancak flebin veninin proksimal bağlantısının korunması ve venöz dolaşımının bozulmaması nedeniyle hiçbir hastamızda venöz konjesyon ve buna bağlı flep nekrozu görülmedi. Hastalardan birinde parsiyel nekroz olmasına karşın sadece debridman ve suturizasyon ile açık yara kapatıldı.

Sural flep bipediküllü kaldırıldığında gözlemlediğimiz en büyük problem mobilizasyondaki kısıtlılık oldu. Bu kısıtlılık nedeniyle flep yerleştirilmesi ardından flepte gerginlik gözlemledik ancak bu gerginlik sadece bir hastada parsiyel nekrozla sonuçlandı. Mobilizasyondaki kısıtlılığa karşın bacak posterior derisinin bazı vakalarda tamama yakın kaldırılmasıyla büyük defektler bile kapatılabildi.

Çalışmamızın en büyük limitasyonu hasta sayısının azlığıdır. Çalışmanın retrospektif şekilde yapılması da bir diğer kısıtlılık olarak kabul edilebilir. Daha geniş serilerde ve karşılaştırmalı çalışmalarda bu flebin komplikasyonları ve ideal flep boyutları daha iyi belirlenebilir.

Bipediküllü sural flep mikrocerrahi gerektirmemesi, tek seansta defekti kapatabilmesi, perforatör cerrahisindeki gibi tecrübe gerektirmemesi, her hastada sabit pedikülle kolay flep dizaynına izin vermesi ve büyük defektlerde başarılı onarım sağlamasıyla tibia anterior yumuşak doku efektlerinde alternatif rekonstrüksiyon tekniği olabilir. Özellikle tibia anterior orta ½ orta hat yumuşak defektlerinde bu flep ilk tercih olarak uygulanabilir.

Anahtar Kelimeler: Bacak Ön Yüz Defektleri, Bipediküllü Sural Flep, Sural Flep, Rekonstruksiyon

Resim1.

Üst, orta ve alt 1/3 tibia defekti bulunan hastlarımızın preoperatif ve post operatif görüntüleri, Resim 1b›de daha önce greftlenmiş alanda parsiyel nekroz görülüyor.

Tablo 1.

Yaş	Cinsiyet	Defektin Lokalizasyonu	Defektin Boyutu (cm)	Defektin Etyolojisi	Hastanede Kalınan Süre (Gün)	Ek Müdahale Gereksinimi	Hastanede Kalınan Süre Boyunca Gelişen Komplikasyonlar
23	Erkek	Sol Bacak Anterior	3x4	Trafik Kazası	16	Oldu (1 kere)	Parsiyel nekroz
38	Erkek	Sol Bacak Anterior	6x10	Trafik Kazası	12	Olmadı	Gelişmedi
44	Erkek	Sol Bacak Anterior	10x10	Trafik Kazası	11	Olmadı	Gelişmedi
60	Erkek	Sağ Ayak Anterolaterali	5x5	Diabetes Mellitus	13	Olmadı	Gelişmedi
61	Erkek	Sol Bacak Anterior	5x8	Malign Kitle Eksziyonu	6	Olmadı	Gelişmedi
64	Erkek	Sağ Bacak Anterior	10x8	Trafik Kazası	8	Olmadı	Gelişmedi
68	Erkek	Sağ Bacak Anterior	4x5	Trafik Kazası	7	Olmadı	Gelişmedi
40	Erkek	Sol Bacak Anterior	4x4	Malign Kitle Eksziyonu	3	Olmadı	Gelişmedi

Hastaların demografik ve defektlerinin verileri

ABY-K-05
Otolog Meme Rekonstrüksiyonunda Pediküllü Transvers Rektus Abdominis Myokütan Flep Perfüzyonu Pozisyonla Değişir mi ?

Mahmut Tekecik, Bilsev İnce, Mehmet Dadacı
Necmettin Erbakan Üniversitesi Meram Tıp Fakültesi, Plastik Rekonstrüktif ve Estetik Cerrahi Ana Bilim Dalı, Konya

Giriş: Meme kanseri kadınlarda en sık görülen kanser türleri ve kansere bağlı ölüm nedenleri arasında ilk sıralarda yer almaktadır.Meme kanseri tedavisi sonrası oluşan deformiteler kadınlarda fizyolojik,psikolojik, sosyal ve ekonomik açıdan olumsuz etkiler oluşturmaktadır.

Meme rekonstruksiyonunda kullanılan başlıca fleplerden biri olan pediküllü transvers rektus abdominis miyokutanöz (pTRAM) flebinde iskemik durumlara bağlı olarak parsiyel flep kaybı, cilt nekrozu ve yağ nekrozu görülebilir.pTRAM flebin en büyük dezavantajı olan parsiyel flep kaybının nedeni, flebin pedikülü olan süperior epigastrik arterin rektus abdominis kasının non-dominant damarı olması, kastan çıkan perforatörlerin hangi bölgelerin kanlanmasını tam sağladığının bilinmemesidir.Bu bölgeler kabaca tariflenmiş olsa da halen bu komplikasyonların önüne tam olarak geçilememiştir.

Bu çalışmanın amacı pTRAM flebin dolaşımının pozisyon ile değişip değişmediğinin, değişiyorsa iskemik bölgelerin tünelizasyon öncesi ve sonrası olmak üzere belirlenmesidir.

Hastalar ve Yöntem: Bu prospektif çalışmaya 2019-2020 yılları arasında kliniğimizde serbest flep ile rekonstrüksiyonu kabul etmeyen ve pTRAM flep ile tek taraflı otojen meme rekonstrüksiyonu yapılan toplam 10 kadın hasta dahil edildi.Operasyonların hepsi tek cerrah tarafından gerçekleştirildi.Yerel etik kurul onamı alındı.

Tüm hastalarda kontralateral pTRAM flebi çizimini takiben flep zonları 1'den 4'e işaretlendi. İnferior epigastrik arter bağlanıp süperior epigastrik sistem korunduktan sonra 1 cc intra-operatif indosiyanin yeşili intravenöz verildi. Flep memeye transfer edilmeden önce henüz karındayken SPY

cihazı ile flep perfüzyonu görüntülendi. Flep zonları ve yaşayan bölgeler işaretlendi. pTRAM flebin süperior pedikül üzerinden tünelize edilip yeni yerine adaptasyonundan sonra tekrar görüntüleme işlemi gerçekleştirildi. Flebin transfer öncesiyle karşılaştırıldığında transfer sonrası perfüzyonda azalma olan bölgeler tekrar işaretlendi ve yetersiz perfüze olan bölgeler temiz kanama görülene kadar eksize edildi. Ameliyat sırasında tüm pozisyonlarda fotoğraf ve video çekilerek görüntüler kayıt altına alındı. Bu görüntüler bilgisayar programında incelenerek flebin karından memeye transferi sonrasında perfüzyonda değişiklik olan bölgeler tespit edildi.

Bulgular: Toplam 10 hastaya pTRAM flep ile otojen meme rekonstrüksiyonu yapıldı.6 hastaya, 4 hastaya sağ meme rekonstrüksiyonu yapıldı.6 hastaya erken, 4 hastaya ise geç meme rekonstrüksiyonu gerçekleştirildi.Hastaların ortalama yaşı 42 (30-55) idi.Hastalar ortalama 10 ay (6-18 ay) takip edildi.5 hastaya subkutan mastektomi,3 hastaya basit mastektomi,2 hastaya modifiye radikal mastektomi sonrası rekonstrüksiyon yapıldı.Hastaların ortalama vücut kitle endeksi 27.6 kg/m2 olarak bulundu.Hastaların ortalama hastanede kalış süresi 4.7 (3-12) gündü.

Hiçbir hastamızda total flep kaybı görülmedi.2 hastada subkutan mastektomi cilt flebinde nekroz görülürken, sadece 1 hastamızda yağ nekrozu görüldü. Cilt flebinde nekroz gelişen hastalara lokal anestezi altında debridman yapıldıktan sonra tekrar süture edildi. Donör alanda 1 hastamızda dehissans gelişti, hiçbir hastamızda abdominal herni görülmedi.

Tüm hastalarda inferior epigastrik sistem ligasyonu ve tünelizasyon sonrası yetersiz perfüzyon alanları işaretlenerek karşılaştırıldı. Hastaların %80'inde (8/10) zon2 bölgesinde tünelizasyon sonrası perfüze alanların değiştiği ve flep kaldırılmadan önce umblicus komşuluğunda olan, yeni oluşturulan memenin üst polüne denk gelen kısımda perfüzyonda %20 azalma olduğu görüldü. Zon1'de hiç değişim olmazken üç hastada zon 3'de farklı alanlarda perfüzyon azaldı. 3 hastada da tünelizasyon öncesi flebin en alt ve umblikus insizyonuna yakın en üst bölgesinde perfüzyonun diğer alanlara göre daha az olduğu görüldü. Zon4'te ise tünelizasyon sonrası tamamen yetersiz perfüzyon olmayıp yaklaşık %40 lık kısımda perfüzyonun diğer alanlara benzer olduğu görüldü.

Tartışma: Meme rekonstrüksiyonu sırasında hangi tedavi yönteminin seçileceği hastanın rekonstrüksiyon öncesi beklentilerine, hastanın tıbbi durumuna, kanserin türü ve grade'ine, pozitif lenf nodu sayısına, metastaz varlığına, eşlik eden sistemik durumlara, yapılacak rekonstrüksiyon yöntemine ve zamanına bağlı olarak değişmektedir.

Alt abdominal bölgenin süperior epigastrik sistem(pTRAM),derin inferior epigastrik sistem (DİEP),yüzeyel inferior epigastrik sistem olmak üzere meme rekonstrüksiyonu için kullanılan 3 farklı vasküler kaynağı vardır. Fleplerin cilt adası dizayn edilirken bu vasküler beslenme sistemine dikkat etmek gerekir. Meme rekonstruksiyonunda DİEP flep altın standart olarak kabul edilse de çalışmamızdaki gibi serbest flebi kabul etmeyen hastalarda alternatif tedavi yöntemleri seçilmelidir.

pTRAM flepte anjiozom konseptine göre Zon1 bölgesi vasküler pedikülden ayrılan choke damarların oluşturduğu komşu anjiozom olarak kabul edilir.Bu yüzden Zon 2 ve Zon 3'te intraoperatif konjesyon ve iskemi ile birlikte parsiyel nekrozlar gelişebilir.

Otojen meme rekonstrüksiyonunda gelişebilecek komplikasyonları azaltmak için intraoperatif cerrahlara yardımcı olacak doku oksimetresi, doppler ultrason,çeşitli izotoplar ve termografi gibi çeşitli yöntemler gösterilmiştir. Bu komplikasyonları azaltmak için kullanılan yöntemlerden bir taneside indosiyanin yeşili (ICG) enjeksiyonu sonrası yapılan intraoperatif eş zamanlı görüntülemelerdir.ICG plazma proteinlerine bağlanır ortalama 3 dk gibi kısa bir yarı ömüre sahip olduğu için tekrar kullanıma izin vermektedir. ICG enjeksiyonu ile preoperatif olarak perforatörlerin tayini gerçekleştirilebilinir. ICG klinik olarak şüpheli olan bölgedelerde perfüzyonu göstermekte yüksek sensitiviteye sahiptir. Bu sayede tüm hastaların anatomisine özgü daha kişiselleştirilmiş bir rekonstrüksiyon sağlayabilir.

pTRAM flepte bölgelerin yaşayabilirliği hala tartışmalı bir konudur. Flep yaşayabilirliği hastaların bireysel özelliklerine ve flep tasarımında beklenen kan akışının kesin olarak tahmin edilememesine bağlıdır. Cerrahi sırasında flep yaşabilirliğini kesin olarak tahmin etmek imkansız olmasa da zordur.Bunun için yardımcı yöntem kullanımı flep yaşabilirliğini artırıp komplikasyonları azaltır. Komplikasyonların sebebini ise flep pedikülündeki rotasyon, tünelizasyon ve ödeme bağlı kombine etkiye bağlı olduğu düşünülmektedir.

Literatürde pek çok çalışmada güvenli olarak kabul edilen zon2 yaşayabilirliği çalışmamızda ortalama olarak %70 bulunurken, yaşamayacağı iddia edilip tamamen eksize edilen zon4 yaşayabilirliği ise %40 bulundu.

Karın dokusunun meme rekonstruksiyonu için sınırda olduğu, daha fazla abdominal doku ihtiyacı olan vakalarda SPY cihazı ile perfüzyonun belirlenmesi pTRAM flebin daha geniş kaldırılmasına yardımcı olabilir.

Hastalar arasından bireysel olarak farklılıklar mevcut olmasına karşın %80 hastada flep kaldırıldığında perfüzyon yeterli olan zon 2'nin üst bölümünde tünelizasyondan sonra perfüzyon ciddi miktarda azaldı. Her ne kadar pTRAM zonları çok uzun zamandır bilinse de flebin pozisyonunun değişiminin pediküle verdiği zarar perfüzyonu değiştirmektedir. Bu nedenle SPY cihazı ile yapılan eş zamanlı görüntülemeler komplikasyon oranlarını azaltıp flep yaşayabilirliği açısından cerrahın tahminini kolaylaştırabilir. SPY ile doku perfüzyonu kontrol ettiğimiz çalışmamızda pTRAM flepte çok sık görülen parsiyel nekroz sadece bir hastada görüldü. Subkutan mastektomi flepleri genel cerrahlar tarafından çok ince kaldırıldığı için iki hastada cilt nekrozu görüldü.

Çalışmamızın en önemli kısıtlaması hasta sayımızın az olmasıdır. Bu nedenle verilerimiz flep zonlarının perfüzyonunun pozisyon ile değiştiğini göstermesine karşın bunu tüm hastalar için genelleyememekteyiz. Çalışmamızın bir dezavantajı ise SPY görüntülerinin standardize edilememesidir. ICG enjeksiyonu sonrası oluşan görüntüler farklı cerrahlar tarafından öznel olarak yorumlanıp farklı sonuçlar ortaya çıkarabilmektedir. SPY'da zonların perfüzyonlarının objektif sayılarla belirlenmesi bu durumu engelleyebilir.

%80 hastada perfüzyonda sorun olmayacağını ön gördüğümüz bölgede pozisyon değişimi sonrası SPY ile problem saptanması, karındaki perforatörlerin farklı şekilde kanlanma sağladığını göstermektedir. Her ülkedeki genetik yapının farklılığı nedeniyle yerel verilerin toplanması yararlı olacaktır. İleriki çalışmalarda hasta sayısı arttırılarak perforatörlerin beslediği alanlar daha keskin sınırlarla belirlenebilir. TRAM fleple rekonstrüksiyon yapılan vakalarda dolaşımın SPY cihazı ile intraoperatif belirlenmesi komplikasyon oranını düşürebilir.

Anahtar Kelimeler: flep perfüzyon, indosiyanin yeşil anjiografi, meme rekonstrüksiyonu, TRAM flep

Resim 1

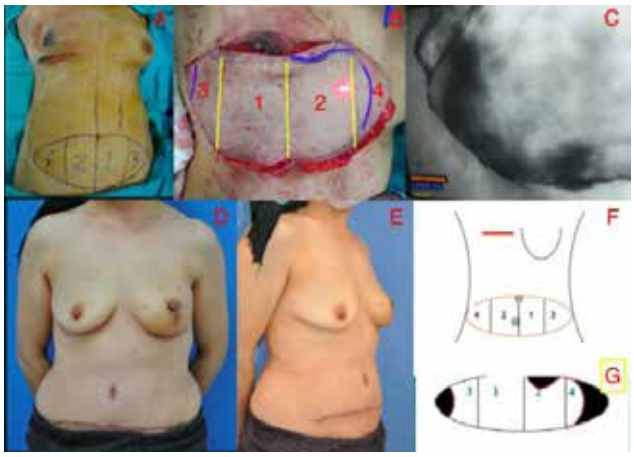

A. Flep kaldırılmadan önce zonların görünümü B. Flep transfer edildikten sonra zonların görünümü, sarı çizgi zonları ayırıyor, mavi çizgi perfüzyonu az olan bölgeleri gösteriyor C. Flep kaldırıldıktan sonra zon 4 ve 2'nin proksimalindeki perfüzyonu düşük alanlar siyah renkle görünüyor D. Subkutan mastektomi ve pTRAM yapılan hastanın postoperatif 4.ay önden görünümü E. Subkutan mastektomi ve pTRAM yapılan hastanın postoperatif 4.ay oblik görünümü G. Flebin şematik çizimi F. Flebin transferi sonrası şematik görünümü, perfüzyonu az olan alanlar siyah renk ile gösterilmiş

ABY-K-06
Sentetik Dolgu ve Dermofat Greft ile Dudak Büyütme Yapılan Hastaların Uzun Dönem Sonuçlarının Karşılaştırılması

Moath Zuhour[1], Bilsev İnce[1], Mustafa Cihat Avunduk[2], Mehmet Dadacı[1]
[1]Necmettin Erbakan Üniversitesi, Meram Tıp Fakültesi, Plastik, Rekonstrüktif ve Estetik cerrahi Ana Bilim Dalı, Konya
[2]Necmettin Erbakan Üniversitesi, Meram Tıp Fakültesi, Tıbbi Patoloji Ana Bilim Dalı, Konya

Giriş: Dudak, çene ve yanak gibi yüz yapılarının dolgu materyalleriyle şekillendirilmesi en yaygın yapılan estetik işlemlerdendir. Amerika'da 2020'de iki buçuk milyondan fazla hastaya sentetik dolgu uygulanmış, otuz dört bin hastaya cerrahi olarak dudak büyütme yapılmıştır (1). Dudak büyütme işlemi saf estetik veya dudak yarığı olan hastalarda olduğu gibi rekonstrüksiyon amacıyla da yapılabilir (2). Bu amaçla kollajen, hyalüronik asit, silikon dolguları ve otolog greftler kullanılabilir (3,4). Sentetik ürünlere bağlı enfeksiyon, yabancı cisim reaksiyonu ve duyu kaybı gibi komplikasyonları bildirilmiştir (5,6). Bu ürünler kalıcı dolgu olarak kullanıldığında ise granülom oluşumuna yol açma riski artmaktadır(7).

Dudak augmentasyonu amacıyla kullanılan otogreftler arasında yağ grefti, tensor fasia lata, ve dermal greftler yer almaktadır (8). Yağ greftinin yüksek resorpsiyon oranlarından dolayı augmentasyon için kullanıldığında overcorrection yapılması önerilmektedir(1,9). Yağ greftinin yaşabilirliğinin öngörülememesi nedeniyle sentetik dolgular daha yaygın kullanılmaktadır. Otolog dokulardan olan dermofat greftin ise dudak augumentasyonu için güvenilir ve kontrol edilebilecek ölçüde volüm sağlayabilen bir yöntem olduğu iddia edilmiştir (10). Ancak bu greftte de yaşayabilirlik sorunu kullanımını kısıtlamaktadır. Dudak augumentasyonu için bir yöntemi tercih edilirken, hastanın isteği göz önünde bulundurarak; maliyet, uzun dönem etkisi, kalıcılık komplikasyon riski ve elde edilmesi istenilen hacim gibi birçok faktör rol oynamaktadır.

Yağ greftleri ve dermofat greftler otolog dolgu materyali olarak kullanılabilse de greft yaşayabilirliğinin öngörülememesi kullanımı kısıtlayan en önemli problem olarak öne çıkmaktadır. Dudak hareketlerinin kısıtlanması ve deri greftinde olduğu gibi tie-over pansuman yapılması dermofat greftin yaşabilirliğini arttırabilir. Literatürde sentetik dolguları dermofat greft ile karşılaştıran çalışmaya rastlamadık, ayrıca dermofat greft yaşayabilirliğini artırmak için tie-over pansuman uygulamasını bildiren bir çalışma bulamadık.

Bu çalışmanın amacı sentetik dolgu ve dermofat greft ile dudak büyütme işlemi yapılan hastaların maliyet, kalıcılık, komplikasyon ve uzun dönem etkisi açısından karşılaştırmak ve dermofat greftin ne kadar hacim sağlayabildiğini tespit etmektir.

Hastalar ve Yöntem: Bu retrospektif çalışmada etik kurul onayı alındıktan sonra ocak 2017 - nisan 2020 yılları arasında sentetik dolgu ve dermofat greft kullanılarak üst dudak büyütmesi yapılan, 18-50 yaş arası hastalar çalışmaya dahil edildi. Hastalar dolgu veya dermofat greft ile büyütme yapılanlar, sırasıyla grup a ve grup b olarak iki gruba ayrıldı. Hastaların dosyaları klinik arşivinden taranarak incelendi. Hastaların preoperatif ve postoperatif 3., 6.ay ve birinci yıl fotoğrafları NEO görüntü analiz programı aracılığıyla değerlendirdi. Sigara içen, tie-over kullanımını istemeyen, bir yıl dolmadan önce tekrar dolgu yaptıran, postoperatif kontrol fotoğraflarının herhangi birinde eksiklik olan hastalar çalışma dışı bırakıldı.

Her iki yöntem kalıcılık, maliyet, büyüme miktarı ve komplikasyon açısından karşılaştırıldı.

Dudaktaki hacim değişikliğini saptayabilmek için cupid bow'un en düşük ve en yüksek noktaları ile ıslak mukoza arasındaki mesafeler ölçüldü ve bu mesafeler işlem yapılmayan alt dudağın vermilion vertikal uzunluğu ile karşılaştırıldı (Şekil 1).Dudağın anatomik hatları belirlenerek preoperatif ve postoperatif 2., 6. ve 12. ay dudak hacimleri arasındaki değişim hesaplandı. Her bir hastanın kontrol fotoğrafları bir önceki kontrol ile karşılaştırılarak greft ve sentetik dolgudaki zamana bağlı değişim belirlendi. Ayrıca sentetik dolgu yapılan hastalardaki hacim değişiklikleriyle dermofat greft uygulanan hastalardaki hacim değişiklikleri karşılaştırıldı.

Maliyet hesabı için Kamu Sağlık Hizmetleri fiyat tarifesi ve sentetik dolgu satış fiyatları kullanıldı.

Prosedür: Dolgu ile büyütme yapılan hastalara 1 cc sentetik dolgu vermilion hattı boyunca, submukozal olarak enjekte edildi. Dolgu yapılan hastalara lokal anestezi infiltrasyonu uygulanmadı.

Dermofatgreft ile büyütme yaplan hastalarda eski skar bölgesi tercih edildi.Lokal anestezi infiltrasyonun takiben skar cildi dudak genişliği uzunluğunda 1,5 cm eninde tam kat deri grefti şekilde eksize edildikten sonra, dermis ve cilt altı yağ dokusu alınarak total eksize edildi. Alınan greft kıl foliküllerini arındırıldıktan sonra bir strip haline getirildi. Üst dudağın her iki kenarından 11 numara bistüri ile insizyon açılarak submukozal tünel açıldı. Dermofat greftin ucuna yerleştirilen 4/0 rapid vicryl sütür tünelden geçilerek diğer ucundan çıkarıldı. Ardından üst dudağın üzerine tie-over pansumanı uygulanarak işleme son verildi.

Veriler SPSS 24.0 bilgisayar programı ile analiz edildi. Verilerin normal dağılıma uygunluk analizi Kolmogorov Smirnov testi ve grafiklerle değerlendirildi. Tüm karşılaştırlmalarda $p<0,05$ anlamlılık düzeyi olarak kabul

edildi. Sonuçlar tablolar ile gösterildi.

Bulgular: Hastaların (22 kadın, 3 erkek) yaş ortalaması 25 (18-34) idi. Hastaların 22'sine estetik amacıyla, 3'üne yarık dudak deformitesine sekonder onarım yapıldı. 12 hastaya dolgu ile 13'üne dermofat greft ile büyütme yapıldı. Sadece bir hastada dermofat greftte enfeksiyona sekonder parsiyel kayıp yaşandı.Hastalarda başka komplikasyona görülmedi. Grup a'daki hastalara ortalama 1,2 (1-2) cc dolgu yapıldı.

Dermofat greft için skar dokusu tercih edildi. Hastalarda en çok sezeryan skarı mevcuttu. Skarı bulunmayan bir kadın hastada sağ inguinal bölge tercih edildi.

Dudak hacim değerleri karşılaştırıldığında grup a'da preoperatif ortalama düşük ve yüksek cupid bow oranları sırasıyla 0.156 ve 0.211, postoperatif 3.ayda 0.373 ve 0.561, postoperatif 1.yılda 0.157 ve 0.252 idi. Bu değerler; grup b'de preoperatif 0.179 ve 0.228, postoperatif 3.ay 0.452 ve 0.531, postoperatif 1.yıl ise 0.423 ve 0.517 olarak hesaplandı.

6.ay dudak hacimleri karşılaştırıldığında 1 cc dolgu yapılan 8 hastanın ortalamasıyla dermofat greft yapılan hastalarınki yaklaşık olarak aynı olduğu görüldü. 12.ay kontrol hacmi dermofat greft grubunda istatistiksel olarak daha fazlaydı(P<0,005).

Postoperatif ödem süresi grup a'da ortalama 17, grup b'de ise 66 gündü. Her iki grubun preoperatif ve postoperatif değerleri karşılaştırıldığında anlamlı olarak fark vardı(P<0,005).

Çalışmamızda kullanılan dolgunun 1cc fiyatı 1000, enjeksiyon 350 TL iken güncel SUT kodlarına göre dermofat greft işlem ücreti ise 1200 TL idi.

Tartışma: Dermal ve yağ greftlerindeki yüksek rezorpsiyonu engellemek için overcorrection önerilmesine karşın, bu uygulamanın greftin alıcı saha ile temas alanını azaltarak yaşayabilirliği azaltabileceğini düşündüğümüzden grefti ihtiyaç kadar tasarladık.

Bir cc sentetik dolgu birinci yılın sonunda tamamen erirken, yapılan dermofat greftin birinci yıl sonunda hacmini koruduğunu belirledik.Öte yandan 1 cc'den fazla sentetik dolgu yapılan 4 hastanın 3.aydaki hacim artışı dermofat greft grubunda sağlanamadı. Her iki grupta komplikasyonlar arasında anlamlı fark yoktu.

Literatürde dermofat greft ile dudak büyütmede tie-over kullanımı tanımlanmamıştır.Tie-over uygulamasının postoperatif konforu kısıtlasa da greft immobilizasyonunu arttırarak yaşabilirliği arttırdığını düşünüyoruz.

1 cc sentetik dolgu fiyatı ortalama 750–2000 TL arasında değişmekte, enjeksiyon ücreti ise 350 TL'dir. Dermofat greft maliyeti, ucuz bir dolgu kullanılmasıyla karşılaştırıldığında daha fazla gözükse bile bir kere yapılması yeterlidir.Fakat sentetik dolguların hacmi koruması için tekrarlanacağı düşünüldüğünde maliyet daha yüksek olacaktır.

Çalışmamızın en önemli dezavantajları hasta sayısının azlığı ve retrospektif dizayndır.İlerleyen çalışmalarda daha geniş serilerde komplikasyon oranları belirlenebilir.

Sonuç: Dermofat greft sentetik dolgular ile karşılaştırıldığında, daha ucuz, daha uzun etkili ve 1 cc dudak büyütmesi için güvenli bir seçenektir.

Anahtar Kelimeler: dermofat greft, dolgu, dudak büyütme

Resim **1**

A. Dermofat greft ile üst dudağı büyütülen hastanın preoperatif görünümü, cupid bow'un en düşük ve en yüksek noktaları ile ıslak mukoza arasındaki mesafeler yeşil ve mavi oklar ile işaretlendi. B. Dermofat greft ile üst dudağı büyütülen hastanın 1.yıl görünümü C. Sentetik dolgu ile dudağı büyütülen hastanın preoperatif görünümü D. 1 cc sentetik dolgu ile dudağı büyütülen hastanın postoperatif 6.ay görünümü

UZMAN BİLDİRİ YARIŞMASINA BAŞVURAN BİLDİRİLER

KLİNİK DAL

Burun Estetiği ile Birlikte Eş Seanslı Yağ Enjeksiyonu ile Alın Şekillendirilmesi: Yüz Görünümü, Kişisel Özellikler ve Hasta Memnuniyeti Üzerine Etkilerinin Araştırılması

Giriş:Burun yüz güzelliği ve görünümü üzerinde büyük etkiye sahiptir. Bu nedenle burun estetiği dünya çapında en çok yapılan işlemlerden biridir. Bununla birlikte, bütüncül bir yaklaşımla yüz bölgesindeki diğer anatomik ünitelerin göz önünde bulundurulması daha başarılı sonuçlar elde edilmesi için esastır. Bu amaç ışığında alın bölgesi, cinsiyete bağlı özellikleri ve burunla olan önemli ilişkisi ile dikkat çekicidir. Bu çalışmanın amacı, burun estetiğine ek yağ grefti ile alın şekillendirmenin kişisel özellikler, yüz görünümü ve hasta memnuniyeti üzerindeki etkisini değerlendirmektir.

Gereç ve Yöntem: Bu retrospektif çalışmaya, burun estetiği ve yağ grefti ile alın şekillendirme uygulanan toplam 15 hasta alındı. Yüz görünümü ve kişisel özellikler Global Estetik İyileşrme Ölçeği (S-GAIS) ile değerlendirildi. Hasta memnuniyeti "Alın Bölgesine Yağ Enjeksiyonu veRinoplasti Sonuç Değerlendirme Anketi (F/ROE-Q) ile değerlendirildi. Alın eğimi, yağ grefti sağkalımının ve kontur iyileşmesinin objektif bir göstergesi olarak hesaplandı. Ameliyat öncesi ve sonrası fotoğrafları çekildi ve değerlendirme için kullanıldı.

Bulgular: F/ROE-Q skoruna göre ameliyat öncesi ortalama toplam puan 9,13, ameliyat sonrası ortalama toplam puan 24,86 ($p<0,01$) idi. Tüm hastalarda yüksek postoperatif memnuniyet skorları gözlendi. S-GAIS değerlendirmesine göre çekicilik, kadınlık, gençlik, yüz uyumu, alın konturu, yüz profili görünümü parametrelerinde istatistiksel olarak anlamlı iyileşme gözlendi. Ortalama alın eğim açısı ameliyat öncesi 19,04o ve ameliyat sonrası 16,74o idi.

Tartışma: Burun estetiği ile eş zamanlı alın bölgesine yapılan yağ enjeksiyonu ile alın eğim açısının azalması, alın kontürün düzelmesi ile birlikte burun estetiği ile birlikte daha harmonik ve feminen hatla ulaşılması hasta memnuiyeti,kişisel özelliklerde ve yüz güzelliğinde iyileşme sağlayabilmesi ile önemli bir kombinasyon cerrahisi olarak kabul edilebilir. Bu veriler literatürdeki veriler ile uyumluk göstermektedir. Yanı sıra yüz bölgesine bütünsel yaklaşım hastaların yüzleri ile ilgili farkındalıklarını arttırmakta, uygun cerrahi planın hastaya sunulmasına olanak sağlamakta ve cerrahi başarının artmasına sağlayabilmektedir.

Sonuç: Yağ grefti ile alın şekillendirme, hasta memnuniyetinin artması, yüz görünümünde ve kişisel özelliklerde iyileşme gibi önemli faydaları ile burun estetiği ile eş zamanlı yapılabilecek etkili ve kolay uygulanabilir bir işlemdir.

Anahtar Kelimeler: Alın şekillendirme, yağ grefti, burun estetiği, yüz görünümü, kişisel özellik.

Comparative assessment of fingertip replantation in paediatric and adult patients within a single institution

The main purpose of this retrospective study was to compare the outcomes of paediatric and adult fingertip replantation within a single institution. Our retrospective study found no significant difference in the survival rate between the paediatric (10/12) and adult (22/26) groups. At 6 months follow-up, there was no significant difference in sensory recovery between both groups, as measured with Semmes-Weinstein testing, but a significant difference in mean static two-point discrimination testing values between the paediatric (4.0 mm) and adult (6.2 mm) groups. Moreover, the mean time for regaining sensation was faster in paediatric patients (1.3 months) as compared to adult patients (4.1 months). Five children and four adults received erythrocyte transfusion. Paediatric fingertip replantation has similar survival rates, faster and better sensory nerve recovery as compared to adults despite a higher erythrocyte transfusion rate. Although technically demanding, paediatric fingertip replantation is recommended, whenever possible, because of the good outcomes achievable.

Level of evidence: IV.

Key words: fingertip, replantation, children, nail base

Fleksör Zon 2B Seviyesinde Tendon Onarım Zamanlamasının Hasta Kaygısı Üzerine Etkisi

Giriş ve Amaç: Fleksör tendon onarımında en iyi sonuçlar ilk 72 saatteki onarımlarla elde edilir ve bu süreçte acil ameliyata girmek ya da ameliyat olmayı beklemek hastalarda kaygı yaratır. Ameliyat öncesi kaygının ameliyattan sonraki süreci ve rehabilitasyonu olumsuz etkilediği bilinmektedir. Bu nedenle ameliyat öncesi kaygının azaltılması önemlidir, ancak tendon onarım cerrahisindeki kaygı düzeyi literatürde daha önce çalışılmamıştır. Bu çalışmanın amacı fleksör tendon onarım zamanlamasının hasta kaygı düzeyine etkisinin araştırılmasıdır.

Gereç ve Yöntem: Çalışma yerel etik kurul onayı alınarak prospektif olarak tasarlandı. Haziran 2020 ve Haziran 2021 tarihleri arasında fleksör zon 2B seviyesinde tendon yaralanması olan 77 hasta çalışmaya dahil edildi. Hastaneye başvurduktan sonra 0-6 saat (Grup 1), 6-24 saat (Grup 2) ve 24-72 saat (Grup 3) içerisinde ameliyat olan hastalar olarak üç grup oluşturuldu. Tüm hastalara altı iplikli modifiye Savage tekniği ile onarım uygulandı. Ameliyat öncesinde durumluk kaygı ölçeği (STAI 1) ve 100 mm görsel analog skala (VAS) uygulandı, ameliyattan 7-10 gün sonra ise STAI 1, sürekli kaygı ölçeği (STAI 2), iyileşme kalitesi ölçeği (QoR40) ve VAS uygulandı. Tendon onarım sonuçları 12 hafta sonra Strickland ölçeği ile değerlendirildi. SPSS 27.0 ve PAST 3 programları kullanılarak istatistiksel değerlendirme yapıldı.

Bulgular: Grup 1 (n=28), Grup 2 (n=30) ve Grup 3 (n=19)'teki toplam 77 hastanın yaş ortalaması 31,32±13,66 olarak bulundu. Tüm gruplarda Strickland tendon onarım sonuçları benzerdi ($p>0,05$). Ameliyat öncesi STAI 1 değerleri Grup 1'de daha yüksekti ($p<0,05$). Ameliyat sonrası STAI 1, STAI 2 ve QoR40 değerleri açısından gruplar arasında anlamlı fark belirlenmedi ($p>0,05$). VAS değerleri ameliyat sonrası tüm gruplarda azalmış olarak bulundu ($p<0,05$).

Sonuç: Literatürde ameliyat öncesi kaygının azaltılmasının pek çok faydası gösterilmiştir. Ameliyattan sonraki takip sürecine uyum, hasta konforu, analjezik ihtiyacının azalması, ameliyat sonrası psikolojik ve somatik olumlu etkiler bunlardan birkaçıdır. Kaygının azaltılması için, acil şartlarda onarım gerektirmeyen fleksör tendon yaralanmalarında onarımın başvurudan altı saat sonra yapılması önerilir.

Anahtar Kelimeler: anksiyete, fleksör tendon, kaygı, onarım, zamanlama

Kronik Yaraların Borik Asit Emdirilmiş Poliüretan Sünger ile Tedavisi: Randomize, Kontrollü Çalışma

Rana Kapukaya

Bu çalışmanın amacı, yeni üretilmiş borik asit emdirilmiş süngerin, negatif basınçlı cihaza kombine kronik yaralarda etkinliğini araştırmaktı. Bu çalışma prospektif , randomize ve çift kör olarak yüz hasta üzerinde gerçekleştirilmiştir. Hastalar iki gruba ayırıldı. Birinci gruba, borik asit içeren sünger, ikinci gruba ise rutin yara tedavisinde uygulanan gümüş nitratlı sünger uygulandı. Gümüş nitrat grubunda otuz altı, borik asit grubunda kırk dört hasta çalışmayı tamamladı. Çalışmanın sonunda her iki materyalin etkinliği antibakteriyel, anjiyogenetik ve epitelyal etkileri makroskopik ve histopatolojik olarak değerlendirildi. Yara boyutunda küçülme ve granülasyonda artış her iki grupta da gözlendi. Makroskobik olarak yara boyutlarında azalma, epitelizasyon ve granülasyon artışı borik asitli süngerin kullanıldığı grupta daha belirgin olarak izlendi. Aynı grupta mikroskobik olarak fibroblast sayısı, kollajen sentezi ve anjiyogenezin anlamlı olarak arttığı izlendi. Bu klinik çalışmada, borik asidin geniş spektrumlu antimikrobiyal özelliğe sahip olduğu ve yara iyileşmesinden sorumlu hücrelere olumlu etkisinin daha belirgin olduğu bulundu. NBYT sistemi ile kombine olarak borik asit içeren poliüretan sünger kullanımı kronik yaralar için alternatif bir yöntem olabilir.

Anahtar kelimeler: Borik asit, kronik yara, negatif basınçlı yara tedavisi

Lateral Kaş Düşüklüğünün Tedavisinde "Endoskop Yardımlı Polipropilen Mesh Lift'' ve "Gliding Brow Lift'' Tekniklerinin Etkinlik ve Güvenlik Açısından Karşılaştırılması: 43 Vakanın Prospektif Analizi"

Giriş: Lateral kaş pitozu yaşlanmanın ilk belirtilerinden olup, bu çalışmada lateral kaş gençleştirmede kullandığımız "endoskop yardımlı polipropilen mesh lift (EYML)'' ve "gliding brow lift (GBL)'' teknikleri etkinlik ve güvenlik açısından karşılaştırılmıştır.

Yöntem: 2018-2020 yılları arasında lateral kaş pitozu nedeniyle EYML veya GBL uygulanan 43 hasta çalışmaya dahil edildi. Hastaların 22'sine EYML, 21' ine GBL tekniği uygulandı. Hastalarda ameliyat öncesi ve sonrası 3. ve 12. aylarda çekilen fotoğraflarda bilgisayar programı ile objektif ölçümler yapılırken, kaş konumu derecelendirme ve genel estetik iyileşme ölçekleri ile sübjektif ölçümler yapıldı. Hastalar ayrıca ameliyat sonrasındaki komplikasyonlar açısından değerlendirildi.

Bulgular: Objektif ölçümlerde her iki tekniğin ameliyat sonrası 3. ve 12. ay sonuçları öncesine kıyasla, 3. ay sonuçları ise 12. aya kıyasla daha iyi bulundu ($p<0.05$). Her iki tekniğin 3. ve 12. ay ölçümleri arasında anlamlı fark saptanmadı ($p>0.05$). 3. aydan 12. aya kadar olan dönemde GBL grubunda kaş yüksekliğinde daha fazla kayıp olduğu gözlendi ($p<0.05$). Kaş konumu derecelendirme ölçek skorları her iki teknikte ameliyat öncesine kıyasla daha iyi bulunmuş olup ($p<0,05$), teknikler arasında fark saptanmadı ($p>0.05$). 12. aydaki genel estetik iyileşme ölçek skorunun ise EYML grubunda daha iyi olduğu saptandı. Komplikasyon oranları her iki grupta benzer bulundu ($p<0.05$).

Sonuç: Her iki tekniğin 12 aylık takiplerde kaş gençleştirmede benzer etkinlik ve güvenlik profiline sahip olduğu bulundu. GBL uygulanan hastalarda kaş yüksekliğinde daha fazla kaybın yaşanması nedeniyle bu tekniğin uygulandığı olgularda daha uzun takip sürelerine sahip ilave çalışmalara ihtiyaç vardır.

Anahtar kelimeler: Endoskopik cerrahi prosedürler; polipropilen mesh; kaş asma; prospektif çalışmalar

Meme küçültme ameliyatlarının planlanmasında referans nokta olarak meme üst sınırının güvenirliğinin değerlendirilmesi: Uzun dönem sonuçların objektif analizi

Giriş: Memenin ön-arka planda en çıkık noktasını tarifleyen meme ucu, hacim ve boyut ile birlikte estetik görüntüyü etkileyen en önemli parametredir. Meme küçültme ameliyatlarının başarısı için pozisyonunun doğru belirlenmesi gerekir. Bu nokta ameliyat sonrası uzun dönemde aşağı veya yukarıya doğru yer değiştirebilir. Ameliyat öncesi doğru planlama bu riski azaltır. Meme ucu pozisyonu göğüs duvarı, klavikula ve memenin alt kıvrımı gibi sabit anatomik noktalar arası mesafeler yerine meme üst sınırı baz alınarak belirlenebilir. Bu çalışmada meme küçültme ameliyatlarında meme ucunun yeni yerinin belirlenmesinde meme üst sınırının güvenirliliğini değerlendirmek ve ameliyat öncesi planlamaya kıyasla uzun dönemde meme ucunun konumu, areola çapı ve meme alt pol mesafesinin objektif olarak değerlendirilmesi amaçlanmıştır.

Materyal ve Metod: Çalışmaya superomediel pedikül, ters-T skar tekniği ile meme küçültme ameliyatı yapılan 38 hasta (76 meme) dahil edildi. Ameliyat öncesi, işaretleme ve ameliyat sonrası uzun dönemde sternal çentik-meme ucu, meme ucu-meme alt kıvrımı, meme ucu- orta hat mesafeleri ile areola çapı ölçülerek kaydedildi. Ölçümlerdeki farklılıklar 2-tailed T testi ile istatiksel olarak analiz edildi ve $p<0.05$ istatiksel olarak anlamlı kabul edildi.

Sonuç: Planlamaya kıyasla meme ucunun uzun dönemde ortalama 0.95 cm aşağıya ($p=0.060$) ve 0.75 cm dışa ($p<0.001$) yer değiştirdiği, meme ucu-meme alt kıvrımı arası mesafenin ortalama 1.75 cm uzadığı ($p<0.001$), areola çapının ortalama 0.21 cm arttığı görüldü ($p<0.001$).

Tartışma: Yeni meme ucu pozisyonunun meme üst sınırına göre planlandığı meme küçültme ameliyatlarında sonucun hedeflenen ölçümlere yakın olması, meme üst sınırını referans nokta olarak öngörülebilir ve güvenilir bir seçenek haline getiriyor. Planlamanın yanında doğru cerrahi tekniğin kullanılması gerektiğini her zaman akılda tutmalıyız.

Meme Küçültme Hastalarının Skar Yönetiminde İntraoperatif Yağ ve Nanofat ile Zenginleştirilmiş Yağ Greftlerinin Kullanımı

Amaç: Meme küçültme operasyonlarında skarlar en sık memnuniyetsizlik nedenidir. Skar iyileştirilmesinde girişimsel ve medikal birçok tedavi tarif edilmiş olmasına rağmen her birinin maliyet, etkinlik ve güvenlik açısından avantaj ve dezavantajları bulunur. Bu çalışmada meme küçültme hastalarında cerrahi insizyonların altına uygulanan yağ ve nanaofatten zengin yağ greftinin skar kalitesini iyileştirmesi ve sonuçları optimize etmesi amaçlanmıştır.

Gereç ve Yöntem: Bu prospektif çalışma 45 süperomedial pediküllü wise patern meme küçültme hastası üzerinde gerçekleştirildi. Hastalar random şekilde 15'er kişilik üç gruba ayrıldı. Birinci gruba ek hiçbir işlem yapılmadı (kontrol grubu), ikinci grupta cerrahi insizyonların altına yağ grefti uygulaması (yağ grubu), üçüncü grupta ise cerrahi insizyonların altına nanofatten zengin yağ grefti uygulaması yapıldı (yağn grubu). Skarlar postoperatif 6. ayda vankover skar skorlaması ve görsel analog skar skorlamasına göre değerlendirildi.

Bulgular: Yağ ve yağn grubundaki tüm hastalar kontrol grubuna kıyasla, skar yüksekliği hariç, vankover skar skorlamasında daha iyi puanlar aldılar. Benzer şekilde görsel analog skorları da yağ ve yağn gruplarında kontrol grubuna kıyasla daha iyi olarak belirlendi.

Sonuç: Cerrahi insizyonlar altına intraoperatif uygulanan yağ ve yağn greftleri skar oluşumu ve kalitesi üzerinde olumlu etkiler göstermektedir.

Anahtar kelimeler: meme küçültme, skar yönetimi, yağ grefti, nanofat yağ grefti

Otojen bir Dermis Eşdeğeri Olarak Perifasial Areolar Doku Greftlemesi: Ekstremite Yanıklarında Uzun Dönem Sonuçlar

Burak Özkan

Giriş: Perifasyal areolar doku (PAD), kas fasyası üzerinde bir areolar tabakadır. PAD'nin iskemiye dirençli olduğu ve iskemik koşullarda bile hayatta kalmaya eğilimli olduğu gösterilmiştir. PAT grefti, nekrotik kemik ve tendonlar üzerinde deri grefti uygulanmasının mümkün olmadığı vasküler doku tabakası sağlar. Yanık rekonstrüksiyonunda PAD greftlemenin etkisi henüz bildirilmemiştir. Biz deneyimlerimizi sunmayı ve ekstremite yanıklarında PAT greftlemenin rolünü tartışmayı amaçlıyoruz.

Gereç ve Yöntem: 2019-2021 yılları arasında 11 hastaya 16 PAD greftleme yapıldı. Tüm hastaların ekstremitelerinde açıkta kalan kemik veya tendonlarla birlikte derin tam kalınlıkta yanıklar vardı. Karın bölgesinden PAD greftleri alındı. PAD greftleri 7 hastada üst ekstremiteye, 4 hastada alt ekstremiteye uygulandı. Aynı seansta hemen deri grefti uygulandı.

Bulgular: Ortalama takip süresi 11.8 ay (6-18 ay) idi. PAT ve deri greftlerinin sağ kalım oranları sırasıyla %93.8 ve %68.6 idi.4 hastada kısmi deri grefti kaybı, 1 hastada ise total deri grefti kaybı görüldü.

Sonuç. PAD greftleme, yanık hastalarında kemik ve tendon ekspozisyonu olan küçük ve orta büyüklükteki defektlerde dermiş eşdeğerlerine ve serbest flep cerrahisine alternatif bir yöntem olarak değerlendirilebilir.

Anahtar Kelimeler: Perifasyal areolar doku, yanık rekonstrüksiyonu, pad greftleme, elektrik yanıkları, tendon ekspozsisyonu

Pulpa Defektlerinin Kompozit Sınıfladırılması ve Serbest Pulpa Transferiyle Algoritmik Rekonstrüksiyonu

Nuh Evin

Amaç: Pulpa defektlerinin genişliğine ve içeriğine göre kompozit sınıflandırılması ve ayaktan ele serbest pulpa flebi transferiyle rekonstrüksiyon sonuçlarının sunulmasıdır.

Gereç ve Yöntemler: El parmak pulpasında tam kat doku defekti nedeniyle ayaktan serbest pulpa transferi yapılan 33 hasta retrospektif olarak incelendi. Hastalar defekt boyutlarına ve içeriğine göre 4 gruba ayrıldı. Gruplarda sırasıyla pulpanın %50'sinden azını etkileyen izole yumuşak doku defekti (n:11), pulpanın %50'si ve fazlasını etkileyen izole yumuşak doku defekti (n:8), pulpanın %50'sinden azını etkileyen yumuşak doku defektine kemik ve/veya tırnak yatağı ve/veya tendon defekti eşlik etmekte (n:8), pulpanın %50'si ve fazlasını etkileyen yumuşak doku defektine kemik ve/veya tırnak yatağı ve/veya tendon defekti eşlik etmekteydi (n:6).

Ekstremite fonksiyonları kol, omuz ve el sorunları anketi, donör ayak kısıtlılığı ayak fonksiyon indeksi, parmak kozmetik görünümü likert 5 nokta memnuniyet skalası, flep duyusu statik iki nokta ayrımı testi ve Semmes-Weinstein monofilaman testi, parmak kavrama gücü pulpa pinch testi yardımıyla değerlendirildi. 4 grup kendi içinde karşılaştırıldı.

Bulgular: Transfer edilen pulpaların yüzey alanları gruplar arasında farklıydı (p:00). Ancak fleplerin alanlarından bağısız olarak kompozit içerikleri artıkça ameliyat süreleri, işe dönüş süreleri, donör alan komplikasyonları anlamlı oranda artmaktaydı (p:0.00). Flep fonksiyon ve duyusal geri kazanımları tüm gruplarda benzerdi ($p<0.005$). Duyu değerlendirme test puanları birbiriyle anlamlı derecede koreleydi (p:0.78). Tüm hastalar ve gözlemciler onarılan parmağın kozmetik görünümünden anlamlı derecede mennundu ($p<0.005$).

Tartışma ve Sonuç: Pulpa defektleri çeşitli klinik bulgularla başvurmakta ve yeni sınıflandırmalara ihtiyaç duymaktadır. Pulpa defektleri boyutlarına ve içeriğine göre 4 gruba ayrıldı. Serbest pulpa flebi tüm gruplardaki defektlerin rekonstrüksiyonunda başarıyla kullanılabilen ve henüz

alternatifi bulunamayan bir tekniktir.

Anahtar kelimeler: Ayaktan ele serbest pulpa transferi, kompozit sınıflama, pulpa defektleri, pulpa rekonstrüksiyonu.

Sendromik Olmayan Kraniyosinostozda Erken Kapanan Sütür Hattında ve Sağlam Kalvaryumda Kemik ve Bileşenlerinin Karşılaştırılması

Çağla Çiçek

Giriş: Kalvaryum yaşamın ilk yıllarında hızla büyüyen beyin dokusu ile uyum içerisinde büyüyerek beyin gelişimine yardım eder. Kraniyal sütürler, kafa kemikleri arasındaki farklılaşmamış mezenkimal dokulardan oluşur ve kemiklerdeki büyüme bu yapılara (sütürlere) dik yönde gerçekleşir(1). Kraniyosinostoz (KS) yarık damak ve dudaktan sonra çocuklarda en sık görülen ikinci sıklıktaki konjenital kraniyofasyal malformasyondur ve 2000 doğumda bir görülür(2). Kafa ve yüz kemikleri arasında bir ya da daha fazla sütürün erken kapanmasıyla oluşan ve infantil dönemde ortaya çıkan bu malfomasyonda; erken kapanan sütür hattı, sütür çizgisine dik yönde kemik büyümesine engel olur(3). Bu durum bazı özel kalvaryum ve yüz deformitelerine, beyin gelişimin kısıtlanmasına, nörolojik problemlere, kafa içi basınçta artışa, uzun süreli bilişsel ve nöropsikolojik sorunlara yol açar(2). Sütür hattının erken kemikleşmesinin patofizyolojisi henüz tam olarak aydınlatılamamış olsa da vasküler, mekanik ya da genetik faktörlere bağlı olabileceği bilinmektedir(4). Her ne kadar sendromik sinostozlarda gösterilebilen genetik değişikliklerin yeni kemik oluşumunu arttırdığı bilinse de; sendromik olmayan sinostozlarda sütürün erken kapanmasına neden olan hücresel mekanizmanın bilinmemesi ve bu konuda daha önce yapılmış çalışma olmaması araştırmamızın amacını oluşturmuştur. Çalışmamızda etkilenen sütür hattı ile sağlam kalvaryum arasındaki kemik yapısı karşılaştırılmış, sendromik olmayan KS'da hücre davranışının ve kemik oluşumunun in vivo parametrelerdeki değişkenlikle ilişkisinin değerlendirilmesi amaçlanmıştır.

Septoplasti Tekniğinin Primer Septorinoplasti Üstüne Etkisi: Tek Merkezli, Retrospektif, Randominize, Çift Kör, Kontrollü Çalışma

Giriş: Burnun orta hattında her iki nazal pasajı birbirinden ayıran ve burnun destek yapısını oluşturan nazal septum, anteroinferiorda hyalin yapıda bir kıkırdaktan ve posterosüperiorda septal kemi-klerden meydana gelmiştir (1). Nazal obstrüksiyonun sık sebeplerinden biri bu kompozit yapıdaki eğriliklerdir (2).

Toplumun %80'inde görülen septum deviasyonuna bağlı olarak nazal obstrüksiyon, septal eğriliğe bağlı tekrarlayan epistaksis, baş ağrısı ve tekrarlayan ya da kronik rinosinüzit görülebilir (3). Çok sık görülmesine rağmen, tek başına deviye nazal septum nadiren nefes tıkanıklığına sebep olabilir; inferior konaklarda büyüme, nazal mukozada kuruma ve atrofi nazal obstrüksiyonun temelinde yatan diğer eşlik eden sebeplerdir (4).

Septal deviasyonlar pek çok kez farklı sınıflamalar ile tanımlanmıştır (5). Bunlar deviasyonun yerine, şiddetine ve yönüne bağlı oluşturulmuştur. Septum deviasyonunun çok farklı şekillerde görülebilmesi nedeniyle tedavisinde kullanılan standart bir teknik bulunmamaktadır (6). Temel olarak tekniklerin tamamında nazal pasajı daraltan kıkırdağın rezeksiyonu ve/veya repozisyonu ve kalan septumun desteklenmesi işlemleri yapılır.

Posterior septal deviasyonlar nazal havayolu için sorun oluştursalar da genellikle estetik görünüme etki etmezler. Bu nedenle posterior septal deviasyonlar için standart rezeksiyon teknikleri efektif olarak kullanılabilir. Ancak dorsal ve kaudal septumdaki deviasyonlarda tek başına re-zeksiyon internal nazal valvin daralmasından estetik deformitelere kadar çeşitli komplikasyonlara sebep olabilir (7). Ayrıca anterokaudal ve dorsal septum sadece havayolu için değil, estetik görünüm için de önemlidir (3). Bu nedenle septumdaki deviasyon düzeltilirken kalan kıkırdağın desteklenmesi ve aynı zamanda estetik olarak düz bir burun elde edilmesine çalışılır. Anterokaudal septum için, ekstrakorporeal rezeksiyon, swinging door, kartilaj skorlama ve sütürleme teknikleri, strut greft, spreader greft, batten greft gibi pek çok teknik önerilmiştir (8,9,10).

Dünyada sık yapılan estetik operasyonlardan biri olan septorinoplasti çok uzun zamandır yapılagelse de günümüzde septoplasti için altın standart teknik henüz tanımlanmamıştır. Septoplasti

tekniklerinin başarılarını karşılaştıran pek çok çalışma olmasına karşın literatürde farklı septoplasti tekniklerinin operasyonun estetik sonuçlarına etkilerini karşılaştıran çalışma bulunma-maktadır.

Bu çalışmada amacımız primer septorinoplasti yapılan hastalarda uygulanan septoplasti tekniklerinin estetik sonuçlara etkisinin araştırılması, komplikasyonlar açısından karşılaştırılması ve farklı septum deviasyonlarında uygulanabilecek uygun tekniğin saptanmasıdır.

Temporomandibular Eklem Ankilozunun Ameliyat Sonrası Nüksünde Nötrofil Lenfosit ve Trombosit Lenfosit Oranlarının Öngörü Etkisi

Erol Kozanoğlu

Giriş: Travma sonrası temporomandibular eklem ankilozu gelişen olgularda cerrahi tedavi sonrası nüks sık görülen bir sorundur. Günümüzde, ankilozan spondilit alevlenmeleri nötrofil lenfosit (NLO) ve trombosit lenfosit (TLO) oranlarındaki yükselmeler ile takip edilmektedir. Bu çalışmada, kırığa bağlı temporomandibular eklem ankilozu gelişmiş olan hastaların eklem cerrahileri sonrası ankiloz nüksü ve sözkonusu oranlar arasındaki ilişki araştırılmıştır.

Gereç ve Yöntem: Ocak 2010 ile Aralık 2019 arasında ameliyat edilmiş olan tek veya iki taraflı temporomandibular eklem ankilozu hastaları çalışmaya dahil edilmiştir. Tüm hastalara aynı cerrahlar tarafından boşluk(gap) artroplastisi uygulanmış ve mandibula ve temporal kemik arasına silikon blok yerleştirilmiştir. Tüm hastalar standart fizyoterapi görmüştür. Çalışmaya katılan hastalara yaş ve cinsiyet ayrımı yapılmamıştır. Çocuk ve erişkin yaşlardaki kan sayımı farklılıkları göz önünde bulundurularak 18 yaş altı ve üstü ayrı değerlendirilmiştir. Yeniden ameliyat gereksinimi nüks olarak tanımlanmıştır. Nüks görülmeyen çocuk hastalar nüks görülen çocuk hastalarla, nüks görülmeyen erişkin hastalar ise nüks görülen erişkin hastalarla NLO ve TLO farklılıkları açısından karşılaştırılmıştır.

Bulgular: Çalışmaya 29 çocuk ve 38 erişkin hasta dahil edilmiştir. Çocuk yaş ortalaması 10,8 yıl ve erişkin yaş ortalaması 37,3 yıldır. On sekiz çocukta nüks yokken 11'inde vardır. Otuz erişkinde nüks yokken 8'inde vardır.

Çocuk ve erişkin ayrımı yapılmaksızın NLO ve TLO nüks olan hastalarda anlamlı olarak yüksek bulunmuştur. Çocuk yaş grubunda nüks olan hastalarda TLO nüks olmayan çocuklara göre anlamlı olarak yüksektir. Erişkin yaş grubunda nüks olan hastalarda NLO nüks olmayan erişkinlere göre anlamlı olarak yüksektir.

Sonuçlar: Temporomandibular eklem kırığı sonrası ankiloz gelişen hastaların eklem cerrahileri sonrası olası nüks öngörüleri için çocuklarda TLO ve erişkinlerde NLO kullanılabilir.

Travmatik ve Asimetrik Burunlarda Yağ, Kıkırdak ve Kemik Greftlerinin Etkinliklerinin Karşılaştırılması

Mehmet Emin Cem Yıldırım

Giriş: Buruna alınan darbeler sonrası asimetri oluşması durumunda bir taraf konkav diğer taraf ise konveks hal alır. Deviasyonun ve düzensizliğin yöntemlerinden biri konkav kemik yüzeyini doldurarak simetrinin sağlanması olabilir. Bu çalışmanın amacı kemik asimetrisi olan hastalarda yağ, kıkırdak ve kemik otolog greftlerinin etkinliğinin karşılaştırılmasıdır.

Gereç ve Yöntem: Bu çalışma 2015- 2019 tarihleri arasında estetik burun ameliyatı isteğiyle başvuran 198 hastanın retrospektif olarak değerlendirilmesiyle gerçekleştirildi. Hastalar kon-kav tarafa yağ grefti grubu, kıkırdak grefti grubu ve kemik grefti grubu olmak üzere üç gruba ayrıldı. Her bir hastanın 12. ay sonuçlarının estetik değerlendirilmesi gruplar hakkında bilgisi olmayan 3 kör plastik cerrah tarafından gerçekleştirildi. Hastaların 12. ay kendi değerlendir-meleri için rinoplasti değerlendirme anketine göre gerçekleştirildi. Hastaların komplikasyon-ları, greft hazırlanmasının cerrahi süreleri, greft hacimleri, sekonder cerrahi oranı ve ikinci greft ihtiyacı açısından karşılaştırıldı.

Bulgular: Çalışmaya dahil edilen hastaların 73'ü erkek, 125'i kadındı ve ortalama yaş 32'ydi. Yağ grefti 49, kıkırdak grefti 64 ve kemik grefti 85 hastaya uygulandı. Ortalama takip süresi 26 aydı. Greft hazırlanma ortalama süreleri sırayla yağ greftinde 13 dakika, kıkırdak greftinde 8, kemik greftinde 4 olarak not edildi. Greft hacim ortalaması kemikte 1, kıkırdakta 1,2 ve yağ greftinde 1,45 cc'di. Sekonder cerrahi gereksinimi yağ grefti grubunda 8, kıkırdak grefti gu-runda 5, kemik grefti grubunda ise 4'tü. Yağ grefti grubu için hastaların kendi değerlendirme skorları ort.. %74.6, Asher-McDade ortalaması %79.6. Kıkırdak grefti için hastaların kendi değerlendirme skorları %82.6, Asher-Mcdade ortalamaları %86.2'idi. Kemik grefti grubunda ise bu oranlar sırayla %84.8, %87.6. Hiçbir hastada enfeksiyon ve donör alan komplikasyonları gözlenmedi.

Sonuç: Minimal nazal kemik çıkıntısı olup burun estetiği ameliyatı isteği olan hastalarda otolog greftler ile başarılı sonuçlar elde edilebilir. Yağ greftinin yaşabilirliğinin öngörülememesi ve aşırı projeksiyon yapılması, sekonder cerrahiyi arttırmaktadır. Dorsal kemik çıkıntısının az olduğu hastalarda kemik greft eldesi sınırlı olabilir. Kıkırdak grefti daha fazla hacim sağlayabilmesi, kısa hazırlama süresiyle daha geniş hasta gruplarında kullanılabilir.

Anahtar Kelimeler: Yağ grefti, Kıkırdak grefti, kemik grefti, rinoplasti

Üst Blefaroplastide Dinamik Askı ile Lateral Kantusun Dizaynı

Fatih Kılıç

Blefaroplasti özellikle son yıllarda kozmetik sebeplerle sık uygulanan bir operasyondur. Sonuçların daha yüz güldürücü olması için yeni teknikler geliştirilmiştir. Bu çalışmada üst blefaroplastide dinamik askı ile lateral kantusun dizaynı amaçlandı. Kliniğimize 2018-2021 yılları arasında göz kapağında sarkıklık nedeni ile başvuran 83 hastaya (72 kadın, 11 erkek) üst blefaroplasti operasyonu yapıldı. Hastaların yaş ortalaması 33,2 (23-62) idi. 6'sı daha önce blefaroplasti operasyonu geçirmişti. Kırma kusuru dışında oküler hastalığı olanlar çalışmaya dahil edilmedi. Onam formu alındıktan sonra fotoğrafları çekilen ve çizimleri yapılan hastaların tamamı lokal anestezi altında opere edildi. Tüm hastalara üst blefaroplasti ve orbiküler kas flebi ile süspansiyon yapılarak lateral kantus dizaynı yapıldı. İşlem süresi ortalama 42 (30-58) dakika idi. Ortalama 8,5 (3-18) ay takip edilen hastalarda periorbital ödem, ekimoz ve lokal ağrı dışında herhangi bir erken komplikasyon gözlenmedi. 3 hastada geç komplikasyon olarak asimetri saptandı ve lokal anestezi altında düzeltildi.

Çalışmamızda kullanılan teknik, tüm kapaklarda ve tüm yaşlarda ekstra görünür kesiye sebep olmadan uygulanabilmektedir. Konjuktivada da ekstra işleme gerek bırakmamaktadır. Ayrıca işlem sırasında pedikülün proksimal kısmında genişliği ve yüksekliği azaltıp artırarak kısa dönemli kaş süspansiyonu sağlanabilmektedir.

Üst Göz Kapağı Blefaroplastisinde Kapak Ağırlığını Azaltmak İçin Yeni Bir Yaklaşım: Split Orbicularis Oculi Kas Eksizyonu

Ahmet Demir

İlerleyen yaş ve çevresel faktörlerin etkisi ile fazlalık deri ve kas, göz kapaklarında ağırlık oluşturmaya başlamakta ve kişide yorgun bir yüz ifadesine neden olmaktadır. Cerrahi tedavide kasın kısmen eksize edilmesi sayesinde, kapak üzerindeki yükün azaltılacağı ve daha başarılı sonuçlar elde edileceği görüşü hakimdir. Klasik strip orbicularis oculi eksizyonu ile kasın bütünlüğü bozulmakta ve lagoftalmos ve ödem gibi morbiditeler artmaktadır. Bu çalışmada orbicularis oculi kasının split olarak eksizyonu ve sonrasındaki süreç ile ilgili klinik deneyimler paylaşılmaktadır.

Gereç ve Yöntem: Blefaroplasti talebi olan 27 hasta lokal anestezi altında opere edildi. Orbicularis oculi kası işaretlenen bölgelerde split olarak deri ile birlikte eksize edildi. Ameliyat öncesinde ve ameliyat sonrası 3. ayda hastaların göz kapağı görünümünü ve yüzün genel görünüm düzeylerini 0'dan 10'a kadar puanlandırmaları istendi.

Bulgular: Orbicularis okuli kasının split olarak eksizyonunun, uzamış ödeme neden olmadığı gözlendi. Ameliyat sonrası 3. ayda hastaların göz kapağı ve yüzün genel görünüm düzeylerinde ameliyat öncesi döneme göre belirgin iyileşme olduğu gözlendi. Takip döneminde yara iyileşmesi, hipertrofik skar, asimetri veya enfeksiyon gibi komplikasyonlar gözlenmedi.

Sonuç: Split orbicularis oculi kas eksizyonu, blefaroplastide kas eksizyonu planlanan olgularda yeni ve etkin bir

yöntem olarak kullanılabilir. Strip kas eksizyonuna bağlı uzamış ödem klinik olarak gözlenmemektedir. Bu teknik sayesinde kasın bütünlüğü bozulmadan, fazlalık oluşturan kas dokusunun, göz kapağı üzerinde oluşturduğu etkiler elimine edilebilmektedir.

Anahtar Kelimeler: blefaroplasti; orbicularis oculi; üst göz kapağı

DENEYSEL DAL

Alıcı alan pH değişiminin yağ grefti sağkalımına etkisi

Giriş: Hücre dışı ve hücre içi pH'ın düzenlenmesi, hücrelerin ve organizmanın sağkalımı için gereklidir. pH, sadece uygun iyon dengesini sağlamak için değil; hücresel enzimlerin optimal fonksiyonunu korumak ve hormonların, büyüme faktörlerinin hücre yüzey reseptörlerine optimal bağlanması için de önemlidir. pH değerindeki geçici değişimler bile apoptotik hücre ölümüne yol açan ısı şok proteinlerinin üretimini tetikleyebilir ve hücre metabolizmasını etkileyebilir.(1)

Yağ greftinin yara iyileşmesinin tüm aşamalarından geçtiği gösterilmiştir (2) (3) (4). Hücre içi fonksiyonlarda rol alan enzimlerin pH değişikliklerinden etkilenmesinden dolayı yara iyileşme süreçleri de ortamın pH'ından etkilenir. Ayrıca proteinlerin üç boyutlu (tersiyer) yapıları, buna bağlı olarak yara iyileşmesindeki işlevleri de değişmektedir (5).

Bu çalışmada, yara iyileşme süreci için önemli bir faktör olduğu kanıtlanan ortam pH değişikliklerinin yağ grefti sağkalımı üzerinde de benzer bir etkiye sahip olup olmadığının araştırılması için farklı pH değerlerinde yağ grefti canlılığı, proliferasyon, diferansiyasyon ve apoptozis süreçleri değerlendirilmiştir. (6)

Posttravmatik Stres Bozukluğunun Flep Yaşayabilirliğine Etkisi

Rekonstrüktif cerrahide fleplerle onardığımız doku defekti olan hastaların önemli miktarını travma hastaları oluşturmaktadır. Bu hastalardan psikiyatrik semptomları olanlarına psikiyatri konsültasyonu istenip antidepresan tedavi başlanırken, semptom göstermeyen hastalara psikiyatrik tedavi verilmemektedir. Literatürde Posttravmatik Stres Bozukluğunun (PTSB) ve kullanılan antidepresan ilaçların flep sağ kalımı üzerine etkilerine dair bir araştırma yoktur. Bu çalışmada travma hastalarında gelişen PTSB ve kullanılan farklı türdeki antidepresan ilaçların flep sağ kalımına etkisinin incelenmesi amaçlandı.

Çalışmada ağırlıkları 300-350 gr arasındaki 42 adet erkek Sprague Dawley sıçan kullanıldı. Sıçanlar

7'şer adetlik 6 gruba ayrıldı. Ratlarda PTSB oluşturulacak gruplarda Single Prolonged Stres (SPS) modeli uygulandı. 1 hafta sonra antidepresan alacak gruplara ilaçları başlandı.

1. Grup (sham) da SPS uygulanmadı ve antidepresan verilmedi. 2. Grup(kontrol) da SPS uygulandı ama antidepresan verilmedi. 3. Grup da SPS uygulandı ve Paroksetin verildi. 4. Grup da SPS uygulandı ve Duloksetin verildi. 5. Grup da SPS uygulandı ve Amitriptilin verildi. 6. Grup da SPS uygulandı ve Rasajilin verildi.

İlaçlar başlandıktan 2 hafta sonra ratların sırtından kranial bazlı 3x9 cm çaplı random paternli deri flebi derin fasyanın üzerinden kaldırılarak sütüre edildi. Ardından 1 hafta daha antidepresan tedaviler devam etti. 28 günün sonunda fotoğrafik, biyokimyasal ve histolojik analizler yapıldı.

Fotoğrafik analiz için "SketchAndCalc Area Calculator" (iCalc inc. U.S.A.) programı kullanıldı. Histolojik analiz için yine tüm sıçanlardan belirlenen flep bölgelerinden doku örnekleri alınarak uygun işlemler ve boyama yapıldıktan sonra örnekler Nikon (Eclipse 920248, U.S.A.) ışık mikroskobunda değerlendirildi ve görüntüler Nikon (MDS-Fi2-U3 (U.S.A.)) kamera ile tam uyumlu görüntüleme yazılımı ile bilgisayar ortamına aktarıldı. Tüm grupların; 200' lük büyütmede (X20) 5 farklı alandan olacak şekilde epitel kalınlığı ölçüldü.

Biyokimyasal analiz için histolojik örnek alınmasından

sonra kalan flebin en distal bölgeden doku örneği alınarak, HIF1a, Siklofilin A, MMP2, MMP9, VEGF, EGF, IL1b, IL6 ve TNFα miktarı ELISA kitleri ile spektrofotometrik olarak ölçüldü.

Çalışmamızın fotoğrafik analizinde kontrol grubu ile sham ve deney grupları arasında anlamlı fark saptanmıştır (p<0,05). Sham grubu ile antidepresan alan gruplar arasında anlamlı fark (p>0,05) bulunmamıştır. Ayrıca deney grupları arasında anlamlı fark saptanmamıştır (p>0,05).

Çalışmamızda epidermis kalınlığı en yüksek olan grup, Grup 3 olarak saptanmıştır. Grup 3 ün epidermis kalınlığı sham grubunun da üzerinde bulunmuştur. Sham grubu ile kontrol grubu arasında anlamlı fark bulunmasına (p<0,05) rağmen, kontrol grubu ile deney grupları arasında anlamlı fark bulunmamıştır (p>0,05). Sham grubu ile Grup 3, Grup 4, Grup 5 arasında anlamlı olmamasına rağmen, Grup 6 ile anlamlı fark bulunmuştur.

Doku HIF1α, CycA, MMP2, MMP9, VEGF, EGF, IL1β, IL6 ve TNFα analizlerinde tüm grupların sham grubuna göre anlamlı derecede (p<0,05) yüksek olduğu saptandı. 3.Grup ile kontrol grubu arasında MMP2, VEGF, EGF, IL1β ve TNFα düzeylerinde anlamlı fark bulundu.

Sonuç olarak tedavi almamış PTSB'nin flep yaşayabilirliği azalttığı görülmüştür. Kullanılan ilaçların ise istatistiksel olarak birbirine üstünlüğü olmadığı saptanmıştır.

Sıçanda Oluşturulan Periferik Sinir Yaralanması Modelinde Skar Önleyici Ajanların Periferik Sinir İyileşmesi Üzerindeki Etkilerinin Deneysel İncelenmesi

Giriş: Periferik sinir yaralanmalarından sonra sinir hücresinde gözlenen değişiklikleri inceleyen ve rejenerasyonun geliştirilmesi için yeni yöntemler tanımlamayı amaçlayan çok sayıda deneysel çalışma olmasına rağmen, sinir yaralanmaları önemli bir sorun olmaya devam etmektedir. Bu çalışmada, hyalüronik asit (HA) ve traneksamik asidin (TA) sinir iyileşmesinde etkinliklerini araştırmak amaçlanmıştır.

Materyal ve Metod: Cerrahi işlemler için 18 adet Wistar tipi dişi sıçan kullanıldı. Ketamin anestezisi kullanılarak, sağ arka ekstremitede çalışıldı. Grup 1' de sağ siyatik sinir makas ile transeke edilerek primer olarak epinöral sütürlerle onarıldı. Grup 2' de siyatik sinir transeksiyonu ve epinöral onarım sonrası hyalüronik asit uygulandı. Grup 3' te siyatik sinir transeksiyonu ve epinöral onarım sonrası hyalüronik asit ve traneksamik asit kombine olarak uygulandı.

Postoperatif 4. hafta sonunda deneklere bir takım analizler uygulandı. Fonksiyonel test olarak deneklere siyatik fonksiyon indeks (SFİ) ve EMG uygulandı. Denekler daha sonra sakrifiye edilerek ıslak gastrokinemius kası ağırlıkları ölçüldü. Transeke edilmiş siyatik sinirlerin proksimal ve distallerinden kesitler alınıp mikroskopik inceleme yapıldı.

Bulgular: SFI' de ve EMG' de, Grup 2 ve grup 3; grup 1' e göre istatistiksel anlamlı olarak yüksekti (p<0.05). Grup 2 ve grup 3 arasında istatistiksel anlamlılık tespit edilmedi (p>0.05). Sağ/sol gastrokinemius ıslak ağırlıkları oranında, gruplar arasında istatistiksel anlamlılık görülmedi (p>0.05). Makroskopik adezyon skorlama testi Grup 3' te; grup 1 ` e göre anlamlı yüksekti (p<0.05); ancak grup 1 ve grup 2 arasında ve grup 2 ile grup 3 arasında anlamlı fark saptanmadı (p>0.05).

Sonuç: HA grubu, kontrol grubuna göre fonksiyonel ve mikroskopik testlerde üstündü. HA ve TA kombinasyonunun olduğu grup ise fonksiyonel testlerde ve mikroskobiye ek olarak makroskopik adezyon skorlama sisteminde de kontrol grubuna üstün bulundu. Böylece, sinir onarımı sonrası HA ya da HA' nın TA ile kombinasyonunun uygulanmasının faydalı, güvenilir ve maliyetinin uygun olmasından dolayı uygulanabilir olduğu düşünüldü.

Anahtar kelimeler: Periferik sinir, hyalüronik asit, traneksamik asit, sıçan modeli

Sıçanlarda Vaskülarize Pediküllü Jejunum Kondüitinin Periferik Sinir Sistemi Rejenerasyonu Üzerine Etkileri

Amaç: Literatürde tanımlanan sentetik ve biyolojik sinir kondüitlerinin neredeyse hepsi greft şeklinde kullanılmış olup kanlanması bulunmamaktadır. Bu çalışmada, flep şeklinde tasarlanan yeni bir sinir kondüit modeli tanımlamak ve pediküllü vaskülarize jejunum flebinin ratların siyatik sinir etrafına kondüit şeklinde yerleştirildikten sonra sinir rejenerasyonuna etkisinin incelenmesi amaçlandı.

Gereç ve Yöntem: Çalışmada 9 grup olmak üzere toplamda 90 rat kullanılmış olup; 1,2 ve 3. grup kontrol gruplarını, 4,5 ve 6.cı gruplar pediküllü jejunum kondüiti uygulanmış olan ratları, 7,8 ve 9.cu gruplar ise pediküllü mukozasız jejunum kondüiti uygulanmış olan ratları içermekteydi. Yapılan cerrahi işlemler sonrasında değerlendirme, 2.ayın sonunda siyatik fonksiyon indeksi ve histopatolojik değerlendirmelerin istatistiksel analizi sonucuna göre gerçekleştirildi.

Bulgular: Mukoza rezeksiyonlu jejunum kondüiti uygulanan gruplar (Grup 7,8 ve 9) SFI açısından istatistiksel anlamlı sonuçlar gösterdi. Histopatolojik parametrelerin grup içindeki ortalamaları ele alınarak gerçekleştirilen karşılaştırmalarda jejunum kondüiti ile onarım uygulanan gruplarda bütün parametreler açısından olumsuz değerlerle karşılaşıldı. Mukoza rezeksiyonu sonrasında jejunum kondüiti uygulanan gruplarda ise anlamlı fark aksonal dejenerasyon, akson yoğunluğu, myelinizasyon ve disorganizasyon parametrelerinde görüldü.

Sonuç: Bu çalışma, kondüit şeklinde kullanılan vaskülarize dokunun sinir rejenerasyonunu arttırıcı etkisini ortaya koymakta olup tübüler paterne sahip veya tübüler hale getirilebilen otojen dokunun vaskülarize kondüit flebi şeklinde klinik uygulaması için temel oluşturmaktadır. Elde edilen sonuçlara esasen, pratikte serbest veya pediküllü fasya fleplerinin defektli/ defektsiz onarımı gerçekleştirilen sinir etrafına kondüit şeklinde yerleştirilmesi, sinir rejenerasyonu üzerine olumlu etkiler açısından yüksek potansiyele sahiptir.

Streptozotosinle İndüklenmiş Diyabetik Nöropatili Sıçanlarda Tekrarlayan Trombositten Zengin Plazma (PRP) Enjeksiyonlarının Nöropati Üzerine Etkisinin Değerlendirilmesi: Deneysel Çalışma

Giriş: Diabetus mellituslu (DM) hastalarda gelişen nöropati, vasküler yetmezlik ve enfeksiyondan; gangren ve ampütasyona kadar uzan bir dizi klinik antiteyi temsil eden diyabetik ayak terimi çoğunlukla ayağın plantar yüzeyinde meydana gelen tekrarlayıcı ayak ülserleri için kullanılmaktadır (1,2). Diyabetik hastaların pek çoğunda meydana gelen bu ülserler enfeksiyon veya derin dokuların destrüksiyonu ile komplike hale gelebilir (3).

Diyabetik ayak ülserinin (DAÜ) etiyolojisi genellikle multifaktöryeldir ancak çoğu zaman pe-riferik nöropati, vasküler yetmezlik veya her iki durumla beraber ortaya çıkarlar (2). DM'un bir komplikasyonu olan periferik nöropatinin DAÜ'nün etiyolojisinde %61-100 oranında önemli bir etken olduğu bildirilmiştir (4). Başka bir çalışmada diyabetik ülser vasküler yetmezlik kaynaklıysa vasküler cerrahiden fayda görebileceği, altta yatan esas sebep nöropatik bir tablo olduğundaysa bu revaskülarizasyonun etkisinin sınırlı olacağı ileri sürülmüştür (2).

Diyabetik nöropati, diyabetik hastaların yaklaşık yarısında meydana gelmektedir ve gelişmiş ülkelerde nöropatinin en sık sebebidir (5,6). Tüm diğer diyabetik komplikasyonlardan daha fazla hastane yatışına sebep olurken, travmatik olmayan komplikasyonların da en az %50'sinden sorumlu tutulmaktadır (7). Neredeyse her zaman ekstremite distallerini tutan, eldiven çorap tarzı nöropatiyle seyreder ve etkili bir metodla tedavi edilmediği sürece progresiftir (8). Aynı zamanda diyabetik ayak yaralarının en önemli sebeplerinden bir tanesi olarak da suçlanmaktadır (2). Diyabetik nöropatinin altında yatan mekanizmanın ortamda fazla glukoz bulunması sebebiyle normal glikasyonun bozulmasıyla ortaya çıkan son ürünlerin periferik sinir ve glial hücrelere zarar vermesi olduğu ileri sürülmüştür (8).

Trombositler; enzimler, enzim inhibitörleri, büyüme faktörleri, bağışıklık habercileri ve doku onarımı ve yara iyileşmesinde rol oynayan diğer biyoaktif bileşikler gibi 1100'den fazla protein içermektedir (9). Salgıladıkları lokal büyüme faktörlerinin rejeneratif hücreleri aktive etmesi sebebiyle normal yara iyileşmesinde de önemli rol oynamaktadır (10). Trombositten zengin plazma (PRP), trombositlerin küçük miktar plazma içerisinde konsantre edilmiş halidir. PRP'deki büyüme faktörlerinin konsantrasyonunun, PRP'nin trombosit konsantrasyonu ile pozitif yönde korelasyon gösterdiği ifade edilmiştir (11).

PRP içerdiği büyüme faktörleri sebebiyle yara iyileşmesine olumlu etki etmektedir (12). Doku rejenerasyonu, neoanjiyojenik vaskülarizasyon ve reepitelizasyon üzerindeki uyarıcı etkisinden dolayı yara iyileşme sürecini yeniden düzenler ve onarımı hızlandırabilir (12). Yapılmış olan sistematik derlemeler ve meta analizlerde PRP'nin DAÜ tedavisinde olumlu sonuçlar verdiği belirtilmiştir (13).

PRP'nin içeriğinde suprafizyolojik düzeyde bulunan VEGF gibi büyüme faktörleri ekstraselüler matriks sentezini artırmaktadır (14,15). Ekstraselüler matriks ve integrinin sinir iyileşmesi için anahtar rol oynadığı bilinmektedir (16). Daha önce yapılmış olan bir deneysel çalışmada, PRP'nin lokal enjeksiyonunun sinir rejenerasyonu üzerine umut verici etkileri olduğu gösterilmiştir (17). Başka bir deneysel çalışmada ise tekrarlayan PRP enjeksiyonlarının hiperaljeziye neden olabileceği iddia edilmiştir (18).

Literatürde PRP'nin yara iyileşmesi ve sinir rejenerasyonu üzerinde olumlu etkilerinin gösterildiği çalışmalar mevcuttur. Aynı zamanda PRP, DAÜ tedavisi için de kullanılmaktadır. Ancak PRP'nin diyabetik nöropati üzerine etkisinin incelendiği bir çalışma literatürde bulunmamaktadır.

Bu çalışmada sıçanlarda deneysel diyabetik nöropati modelinde tekrarlayan PRP enjeksiyonlarının nöropati ve analjezi üzerine etkisinin incelenmesi amaçlandı.

SÖZLÜ SUNUMLAR

S-001
Erkekten Kadına Cinsiyet Değişikliği Sonuçları

Ilhan Yüksel[1], Gürkan Arıkan[2], Ali Kaan Memiş[1], Gözde Türkmen[1], Ersan Arda[2], Hüsamettin Top[1]
[1]Trakya Üniversitesi Tıp Fakültesi, Plastik Rekonstruktif ve Estetik Cerrahi Ana Bilim Dalı, Edirne
[2]Trakya Üniversitesi Tıp Fakültesi, Üroloji Ana Bilim Dalı, Edirne

Amaç: Erkekten kadına cinsiyet değişikliği amacıyla Modifiye Penil İnversiyon Vajinoplasti (PIV) tekniğinin sonuçlarını paylaşmak

Yöntemler: Ocak 2015-Aralık 2019 tarihleri arasında kurumumuzda Modifiye PIV tekniği uygulanan yetişkin trans bireyleri içeren kesitsel bir çalışma planlandı. Tüm olgulara spatüllü üretranın penil cilt flebine dahil edildiği modifiye"PIV tekniği uygulandı. Olgu özelliklerini içeren demografik veriler, önceki ameliyat detayları ile tıbbi öykü ve takip muayenesi sırasında tespit edilen komplikasyonlar prospektif olarak toplandı.

Bulgular: Çalışmaya alınan 30 olgunun yaş ortalaması 31.03±7.05 yıldı. Evre 1 ve evre 2 cerrahi işlemler için ortalama hastanede yatış süresi sırasıyla 10.13±2.24 ve 3.73±2.98 gündü. Ameliyat sonrası birinci yıl kontrol muayenesinde ölçülen ortalama vajinal derinlik 14,2±2,95 cm idi. Tatmin edici neovajinal nemlendirme 24 (%80) vaka tarafından rapor edilmiştir. 30 olgunun sekizinde (%26,6) herhangi bir komplikasyon bildirilmedi. 22 (%63,4) olguda intraoperatif (rektal yaralanma) ve postoperatif (mea stenozu, vajinal daralma, skar, enfeksiyon vb.) komplikasyonlar meydana geldi. Ameliyat sonrası genel olarak ruh, beden ve sosyal sağlık, memnuniyet oranları %81,84(66-98) bulundu.

Sonuçlar: "Modifiye" PIV, özellikle kısa penis derisi veya sünnetli vakalarda, elde edilebilir kayganlık ve yüksek tatmin edici sonuçlar veren vajinal derinlik nedeniyle tercih edilen bir teknik olarak kullanılabilir.

Anahtar Kelimeler: Cinsiyet Değişikliği, Penil İnversiyon, Vajinoplasti

Vajinoplasti

Modifiye Penil İnversiyon Vajinoplasti Tekniği

S-002
Pilonidal Sinüste Çoklu Z-plasti Tekniği ile Rekonstrüksiyon Deneyimlerimiz

Tahir Babahan, Süleyman Çakmak, Merve Özger, Hasan Basri Çağlı, Safa Eren Atalmış, Mustafa Yılmaz
Dokuz Eylül Üniversitesi Tıp Fakültesi, Plastik, Rekonstrüktif ve Estetik Cerrahi Ana Bilim Dalı, İzmir

Giriş: Pilonidal sinüs hastalığın tarihi 1800'lerin başlarına kadar uzanır ve günümüzde önemli bir sağlık sorunu olmaya devam etmektedir. Herbert Mayo, 1833'te koksiksin tabanındaki kıl dolu kist hastalığını tanımlayan ilk kişiydi. Genellikle genç erişkinlerde görülür, natal kleftte orta hat çukurları ile kendini gösterir. Kıllı vücut, ter, obezite, testosteron, koyu ten, sert tüyler, uzun süre oturma ve kötü hijyen bu hastalıkta rol oynayan faktörlerden bazılarıdır. Pilonidal sinüs hastaya önemsiz görünse de önemli ölçüde hastanede kalışa, rahatsızlığa ve iş gücü kaybına neden olur. Pilonidal sinüs hastalığının tedavisi tartışmalıdır. Pilonidal sinüs hastalığının tedavisinde birçok yöntem tanımlanmıştır ancak hiçbiri nüks riskini ortadan kaldıramamıştır. Pilonidal sinüs tedavisinde eksizyon-sekonder iyileşme, eksizyon- primer kapatma, marsupiyalizasyon ve çeşitli flep teknikleri uygulanan yöntemlerdir. Son yıllarda minimal invaziv endoskopik teknik ve trombositten zengin plazma gibi yöntemler de tanımlanmıştır. İdeal operasyon maliyeti düşük, uygulaması basit, hastanede kalış süresi kısa, nüks ve komplikasyon oranları düşük olmalıdır. Yara izini orta hattan uzağa yerleştiren tekniklerin en düşük nüks oranlarına sahip olduğu iyi bilinmektedir. Literatürde çoklu z plasti vaka serileri diğer cerrahi tekniklere göre daha azdır.Bu retrospektif çalışmada kliniğimizde çoklu z plasti tekniği ile opere edilen hastaların komplikasyon oranlarını literatürdeki diğer cerrahi tekniklerle karşılaştırmayı amaçladık ve bu tekniğin bazı avantajlarına değindik.

Gereç ve Yöntem: Bu çalışma Temmuz 2010-Aralık 2020 tarihleri arasında Dokuz Eylül Üniversitesi Hastanesi plastik cerrahi kliniğine pilonidal sinüs hastalığı nedeniyle çoklu z plasti yöntemi ile ameliyat edilen toplam 108 hasta üzerinde yapıldı. Daha önce cerrahi öyküsü olmayanlar primer, bir operasyon geçirenler sekonder, iki ve daha fazla operasyon geçirenler tersiyer olarak değerlendirildi. Tüm hastalar; yaş, cinsiyet, uygulanan anestezi türü kaydedildi. Hastalar sistem kayıtları aracılığıyla geriye dönük olarak komplikasyonlar açısından tarandı. Hastalar komplikasyonlar (enfeksiyon, kanama / hematom, seroma, flep nekrozu, yara ayrılması, nüks) açısından değerlendirildi.

Bulgular: Yaş aralığı 12-51 olan %74'ü erkek (80), %26 'sı kadın (28) toplam 108 hasta çalışmaya dahil edildi. Hastaların % 4'ünde (5) diabetus mellitus ve hipertansiyon hastalıkları eş zamanlı vardı. Olgular postoperatif dönemde takip edildi ve ortalama takip süresi 22 ay (5-62 ay) idi. Hastaların %81'i (88) primer, %13'ü (14) sekonder ve %5'i (6) tersiyer olarak değerlendirildi. Primer hastaların %4,5'inde (4) nüks izlenirken diğer hastalarda nüks gözlenmedi. Primer hastaların %2,2'sinde (2) yara yeri enfeksiyonu, %2,2'sinde (2) dehissans, %1,1'inde (1) inverte skar ve %1,1'inde (1) hipertrofik skar gözlendi. Sekonder hastaların %7,1'inde (1) yara enfeksiyonu, %7,1'inde (1) dehisans izlendi. Tersiyer hastaların %33'ünde (2) yara yeri enfeksiyonu görüldü.

Tartışma: Pilonidal sinüs, ameliyat sonrası komplikasyonların sıklığı, yüksek nüks oranı ve ideal tedavisi henüz belirlenememiş olması nedeniyle oldukça basit gibi görünen önemli bir hastalıktır. Literatürde

ameliyatsız ve ameliyatlı olmak üzere birçok tedavi yöntemi rapor edilmiştir. Tüm pilonidal sinüs cerrahi tekniklerin bazı avantaj ve dezavantajları vardır. Limberg flep yöntemi yaklaşık 25 yıldır pilonidal hastalarda kullanılmaktadır. Bu tekniğin en önemli avantajı düşük nüks olarak belirtilirken dezavantajları ise maserasyon, kötü yara iyileşmesidir (özellikle alt kenarda). Bu cerrahi prosedürün dezavantajları arasında geniş bir doku mobilizasyonu alanı sonucu artan hematom/seroma oluşumu riskidir. Ayrıca, tek bir gluteal bölgeden flep tasarlamak kozmetik sorunlara neden olabilir. Z-plasti gluteal sulkusu kaldırırarak platoya dönüştürür. Bu teknik yarayı orta hattan kaldırır, sulkusu düzleştirerek negatif emme basıncını ve iki yüzey arasındaki sürtünmeyi azaltır. Bu tekniğin avantajı orta çizgiyi düzleştirmesi, iki taraflı flep tasarımı nedeniyle asimetri görmemesi ve izlerin bikini bölgesini aşmamasıdır. Yine de kadınlarda sulkusun düzleşmesi nedenli kullanımına dikkat edilmelidir.

Anahtar Kelimeler: Pilonidal sinüs, çoklu z-plasti, limberg flep

S-003
Serbest Fleplerin Ameliyat Sonrası Takibinde Yardımcı Olması İçin Akıllı Saat Kullanılması

Melehat Özdemir, Tolga Aksan, Uğur Kaan Kalem, Muhammed Beşir Öztürk
İstanbul Medeniyet Üniversitesi, Plastik, Rekonstrüktif ve Estetik Cerrahi Ana Bilim Dalı, İstanbul

Giriş: Serbest fleplerin post-operatif dolaşım takibinde teknolojik gelişmeler faydalı olsa da bu cihazlara ulaşma zorluğu ve maliyetler nedeniyle klinik izlem halen altın standart olmaya devam etmektedir. Vasküler problemlerin kliniğe yansımasının zaman alması, anemi, deri rengi, deri içermeyen flepler gibi nedenlerle klinik takip zorlaşmaktadır. Bu çalışmada bilekten nabız ölçme özelliği olan akıllı saat kullanılarak serbest flep klinik takibine yardımcı değerlendirme yöntemi olarak kullanılmasının etkinliği değerlendirilmektedir. Metod: Çalışmaya dahil edilen toplam 44 serbest flep hastası post-operatif ilk 24 saat monitörize edildi. Saatlik yapılan klinik takip sırasında pansumanda açık bırakılan flep alanından akıllı saat ile nabız ölçümü yapıldı. Saat ekranından ölçülen ve monitör ekranından okunan nabız sayısı karşılaştırıldı. Saat ölçümünün 30sn den uzun sürmesi, ölçülememesi veya monitör ekranından ölçülen nabız arasında %5'ten fazla fark olması durumunda flepte vasküler bozukluk olduğu düşünüldü. Klinik bulguların da dolaşım bozukluğu düşünülen hastalar saat verisi gözetilmeksizin anastomoz revizyonu için operasyona alındı. Operasyonda gözlenen durum ve veriler karşılaştırıldı.

Bulgular: 15 fasyokutan, 18 miyokutan, 7 kas flebi+deri grefti, 4 osteokutan flep değerlendirildi. Arteriyel yetmezlik bulguları gösteren 6 flepte klinik bulgular şüpheli iken erken dönemde saatin nabız ölçümü yapamadığı, venöz yetmezlik bulguları gösteren 6 hastada klinik bulgular netleştikten sonra saat doğru ölçüm yapamaz oldu. Tüm revizyona alınan vakalarda klinik bulgular ile uyumlu arteriyel veya venöz trombüs izlendi.Üç flepte ise total kayıp oldu. Sonuç: Serbest flep izleminde akıllı saat kullanımı invaziv olmayan bir yöntemdir. Vasküler deri içermeyen ve takibi zor olan kas fleplerinde de sonuç verebilmektedir. Kolayca erişilebilir ve kullanımı için özel eğitim gerekmez. Düşük maliyetli olup dolaşım özellikle arteriyel yetmezliği saptamada erken dönemde yardımcı olabilir.

Anahtar Kelimeler: serbest flep, fotopletismografi, flep monitorizasyonu, akıllı saat

Akıllı saat ile serbest flep monitorizasyonu

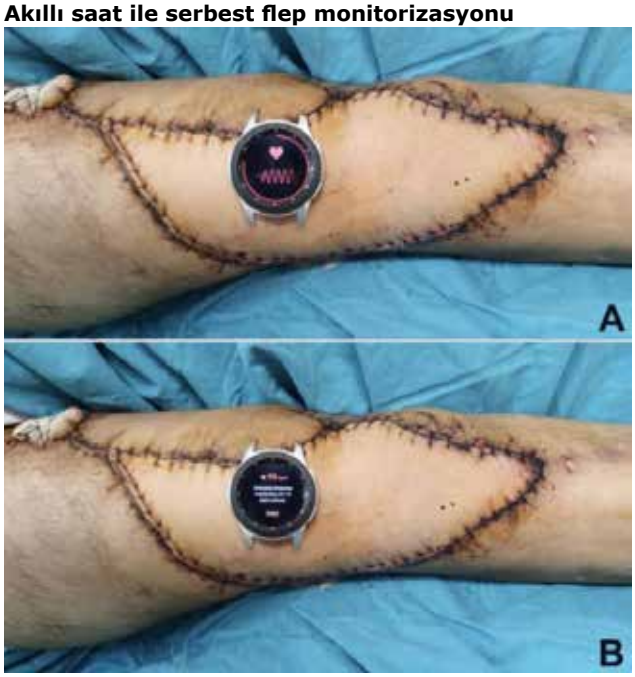

S-004
2002-2020 yıllarında yapılan TPRECD ulusal kurultay sözel bildirileri analizi

Mutluhan Temizsoy, Bülent Saçak
Marmara Üniversitesi Tıp Fakültesi; Plastik, Rekonstruktif ve Estetik Cerrahi ABD, İstanbul

Giriş: Ülkemizde ilk Plastik Cerrahi ulusal kongresi 23 Haziran 1968 tarihinde Ankara otelinde Cihat Borçbakan tarafından yapılmıştır.Bu kongrede 49 bildiri ve 1 film gösterisi sunulmuştur.Bu zamana kadar 42 kez ulusal kongre yapılmıştır. Bildirimizde son 19 yılda (2002-2020) yapılan ulusal kongredeki sözel bildirilerinin sayı ve nitelik analizi sunulacaktır.

Materyal ve Metod: 2002 ve 2020 tarihleri arasında yapılan tüm ulusal kongre bildiri kitapları incelendi. Kongredeki sözel bildiriler, Marmara Üniversitesi Tıp Fakültesi Asistan Eğitim Programı (İNEMPS) müfredatı baz alınarak sınıflandırıldı. Yılları ve konu başlıklarını içeren bir tablo oluşturularak veriler tabloya aktarıldı. Her bir konunun 2002-2010 ve 2010-2020 yılları arasında ne kadar yüzde ile yer aldığı hesaplandı. Takiben konuların 2010 ve öncesi yıllarda yapılan kongreler ile 2010 sonrası kongrelerdeki ele alınma oranları kıyaslandı.

Bulgular: İnceleme yapılan yıllarda en fazla rekonstruksiyon konu başlığı ele alınırken(%34,13),en az kraniomaksillofasyal travma ve fraktürler(%3.50) konu başlığı ele alınmıştır. 2010 ve öncesi yıla göre en fazla cilt ve yumuşak doku tümörlerinin kongrelerde yer alma yüzdesi(%130) en fazla artış gösterirken; baş boyun bölgesinin konjenital ve gelişim defektleri, damak-dudak yarıları ve kraniofasyal cerrahi yer alma yüzdesi (%38) en fazla azalma göstermiştir. Cilt ve yumuşak doku tümörleri, kraniomaksillofasyal travma ve fraktürler; baş, boyun ve

gövdenin estetik girişimleri ve memeye yönelik estetik cerrahi ve girişimler konuları 2010 öncesi yılına göre 2010 yılından sonra daha fazla oranda ele alınmıştır.

Sonuçlar: Yapılan bu çalışma ile 2002 ile 2020 yılları arasında yapılan ulusal bildirgede yer alan alan sözel bildiri konularının sayı ve nitelik bakımından yıllara göre dağılımı ortaya konulmuştur.Böylece Türk Plastik Cerrahisinin yıllara göre hangi konular üzerinde yoğunlaştığı hakkında ayrıntılı bilgi veren bir çalışma ortaya konulmuştur.

Anahtar Kelimeler: İstatistik, Analiz, Ulusal Kongre

S-005
Minimalistik Bir Bakış Açısıyla Diep Flep ile Neoumblikoplasti Tekniği, Olgu Sunumu

Safa Eren Atalmış, Süleyman Çakmak, Merve Özger, Hasan Basri Çağlı, Merve Terzi, Adnan Menderes
Dokuz Eylül Üniversitesi Tıp Fakültesi, Plastik, Rekonstrüktif ve Estetik Cerrahi Ana Bilim Dalı, İzmir

Giriş: Neoumbilikoplasti, umbilikusun konjenital veya edinsel nedenlerle kaybı sonrasında yeniden oluşturulması, umbilikoplasti ise günümüzde sıkça yapılan abdominoplasti ve otolog meme rekonstrüksiyonu operasyonları sonrası umbilikusun yeniden konumlandırılması ve şekillendirilmesi için kullanılan teknik terimler olup umbilikusun yerleşim yeri ve şekli plastik cerrahların yoğun çaba ve deneyim harcadığı alanlardan birisidir. Özellikle doğal umbilikusun, geçirilmiş cerrahiler (umbilikal herni, tümör operasyonları, abdominal cerrahi) sonrası veya konjenital nedenler (omfalosel, gastroşizis, umbilikal marformasyonlar) ile kaybı veya stenozu sonrası geliştirilen neoumbilikoplasti teknikleri deri greftleri ve lokal fleplerin kullanımlarını içermektedir. Malign melanom cerrahisi sırasında umbilikusun da eksizyon marjinine dahil edildiği ve defekt onarımı sırasında derin inferior epigastrik arter perforatörlerini baz alarak tasarlanan lokal transpozisyon flebi ile neoumbilikoplasti operasyonu yaptığımız olgu sunumuyla neoumbilikoplasti tekniklerini bu çalışmayla yeniden değerlendirdik.

Olgu Sunumu: Atmış sekiz yaşında ek komorbidi olmayan kadın hasta tarafımıza yaklaşık 20 yıl önce laparoskopik kolesistektomi operasyonu sırasında trokar girişine sekonder gelişmiş olan umbilikus inferolateralindeki skar zemininde akıntı ve kaşıntı gelişmesi üzerine mevcut lezyondan dış merkezde alınan eksizyonel biyopsinin patoloji sonucunun cerrahi sınırlara yakın saptanan nodüler malign melanom olarak sonuçlanması üzerine başvurdu. Tarafımızca değerlendirilen hastaya sınır genişletme ve sağ inguinalde saptanan sentinel lenf noduna yönelik eksizyonel biyopsi operasyonu yapıldı. Yapılan operasyonda umblikus sağ inferolateralindeki oblik seyirli 4cm boyutundaki skar periferinde 2cm sınırla eksizyon marjini belirlendi ve umbilikus da spesmene dahil edilerek eksizyon yapıldı. Eksizyon sonrasında oluşan defektin inferiorunda görülen 2 adet perforatörün, perforasome sahasını içeren yaklaşık 3x3cm boyutlarında tasarlanan ada flebi insize edilerek perforatörler skeletize edildi ve flep için pedikül uzunluğu arttırıldı. Flep tabanının yeni oluşturulacak umblikus lokasyonunda scarpa fasyasına tespit edilmesi ve purse sütürlerle şekillendirilmesi ardından umbilikal rekonstrüksiyon tamamlandı. Postoperatif dönemde komplikasyon izlenmeyen ve tarafımızca tıbbi onkoloji bölümüne konsülte edilerek tedavisi düzenlenen hasta halen polikliniğimizde ayaktan takip edilmektedir.

Tartışma: Fonsiyonel olarak minimal öneme haiz olan umblikus, anterior abdominal duvarda yer alan estetik belirleyicilerden birisi olması nedeniyle, abdominoplasti veya diğer patolojiler sonrası gelişen umblikus yokluğu hastalar için önemli bir yakınma sebebidir. 1950li yıllara kadar yapılan abdominoplasti operasyonlarında umbilikusun eksizyonla birlikte atıldığı bilinmekle birlikte takibindeki yıllarda umbilikusun korunması gerektiği ve umbilikusun yerleşim yeri, şekli ve umbilikoplastinin teknik detayların anlatıldığı kaynakların sayısı literatürde artmaktadır. Neoumbilikoplasti teknikleri ise literatürde en çok umbilikal herni onarımları sonrası yapılmış olsa da konjenital nedenler nedeniyle veya bu nedenlere sekonder yapılan cerrahiler sonrası umbilikusun kaybıyla sonuçlanan durumlarda da kullanılmaktadır. Belirtilen teknikler arasında deri greftleri, lokal flepler ve kartilaj greftler ile yapılan rekonstrüksiyon tekniklerinden günümüzde en sık kullanılan teknik lokal flepler ile yapılan rekonstrüksiyonlardır. Nipple rekonstrüksiyonunda da kullanılan tekniklere benzer olarak üç boyutlu sağlanacak olan rekonstrüksiyon umbilikusun olağan depreşe görünümünü yeniden sağlayacaktır. Başlıca kullanılan lokal flep teknikleri arasında triküspit şeklinde dizayn edilen 3 adet trianguler flep, X şeklinde İnsizyon ardından abdominal fasyaya tespit edilen 4l'ü flep teknikleri, double-opposing z-plastiler, inverted C-V flep, ve fleur de lys operasyonlarında vertikal İnsizyon lateralinde tasarlanan rektangüler flepler sayılabilir. Aynı zamanda eliptik veya sirküler İnsizyon ardından purse sütürler ile yapılan rekonstrüksiyon teknikleri de kullanılmaktadır. Watanebe tarafından tanımlanan tavşan başı ve kulağına benzeyen insizyon nedeniyle rabbit-head shaped olarak adlandırılan ve spiral rotasyon şeklinde tasarlanan eksantrik şekilli teknikler de literatürde yer almakta olup bunların dışında kullanılan deri greftlerinin kontraksiyonu sonrası gelişen stenotik görünüm deri greftlerinin neoumbilikoplasti sırasında kullanımını sınırlı kılmaktadır. Matsuo tarafından tanımlanan neoumbilikoplasti tekniğinde ise umbilikusun posterior duvarının ilerletme flebiyle, anterior duvarının ise konkal kartilaj greftiyle oluşturulması tariflenmiştir. Seçilen lokal flep tekniğinden bağımsız olarak flebin abdominal duvarda mevcut ise scarpa fasyasına veya rektus kas fasyasına farklı noktalardan tespiti ve postoperatif erken dönemde kullanılan bohça pansumanların kullanılması umblikusun deprese görünümünün sağlamasını ve postoperatif erken dönemde abdominal basınç artışına sekonder flebin tespit edilen zeminden ayrılmasını zorlaştırmaktadır. Ancak tespit sütürlerinin ve baskı oluşturan bohça pansumanın flep viabilitesini etkileme riskini de göz ardı etmemek gerektemektedir. Tüm bu lokal flep teknikleri sonrası gelişecek olan özellikle nekroz gibi komplikasyonlar sonrasında revizyon cerrahileri sırasında alternatif tekniklerin yetersiz olması nedeniyle daha güvenilir ve donör alanda daha az morbidite yaratan teknikler daha ön plana çıkmaktadır. Geliştirilmiş olan farklı tekniklerin de ışığında, perforatör fleplerin yaygınlaşması, perforazom konsepti ve perforatör fleplerin güvenilirliğinin gösterilmesi sayesinde özellikle periumblikal alanda yoğunlaşan derin inferior epigastrik arter perforatörlerini baz alarak tasarlanan flepler umbilikal rekonstrüksiyon için hem güvenilir olması hem de minimal donör alan morbiditesi yaratarak olası komplikasyonlar sonrası yeniden rekonstrüksiyon için alternatiflerin korunduğu bir teknik olarak karşımıza çıkmaktadır. Periumbilikal DIEP flepler ile yapılacak neoumbilikoplastide pedikülün uzatılmasıyla flebe yeterli hareket arkı sağlanması, perforatör arter bazlı olması nedeniyle tespit sütürlerinin flep dolaşımına olumsuz etkisinden daha az etkilenecek olması bu tekniğin avantajları arasında yer almaktadır. Tasarlanacak olan ada flebinin boyutunun komşu perforatörlerin de dahil edilmesiyle birlikte arttırılabilir

olması ise geniş ventral herniler, konjenital defektler sonrası periumblikal bölgenin rekonstrüksiyonu ve umbilikusun yeniden oluşturulması için lokal fleplerin yetersiz kaldığı olgularda serbest fleplerin haricindeki tek güvenilir alternatif olarak karşımıza çıkmaktadır.

Anahtar Kelimeler: Neoumblikoplasti, Diep, Flep

S-006
Plastik cerrahi acillerinde değerlendirilen travma hastaların epidemiyolojik ve demografik özellikleri

Süleyman Yıldızdal[1], Arda Küçükgüven[2], Fethiye Damla Menkü Özdemir[3], Gökberk Çavusoğlu[1], Mert Çalış[1], Hakan Uzun[1], Figen Özgür[1]
[1]Hacettepe Üniversitesi Tıp Fakültesi Plastik Rekonstrüktif ve Estetik Cerrahi Ana Bilim Dalı, Ankara
[2]Ankara Eğitim ve Araştırma Hastahanesi Plastik Rekonstrüktif ve Estetik Cerrahi Ana Bilim Dalı, Ankara
[3]Karabük Eğitim ve Araştırma Hastahanesi Plastik Rekonstrüktif ve Estetik Cerrahi Ana Bilim Dalı, Karabük

Plastik rekonstrüktif ve estetik cerrahi travma hastalarının değerlendirilmesi ve tedavisinde önemli alanların başında gelir. Yumuşak doku defektlerini rekonstrükte etmek, el ve üst ekstremite yaralanmalarını tedavi etmek ve maksillofasiyal travmaları(MFT) onarmak plastik cerrahinin acilleri arasında sayılabilinir. Ayrıca bölge ayırt etmeksizin mikrocerrahi gerektiren tüm işlemler plastik cerrahinin alanına girer. Travma hastalarının sıklığı toplumda gittikçe artmaktadır. İş kazalarının artışı, toplumun yaşlanması ile düşmelerin artışı ve günlük kullanıma giren makine ve aletlerin kullanım sıklığının artması bunların sebebi olarak gösterilebilinir. Travma etiyolojileri farklılık gösterse de sonuçta oluşan defektlere bakıldığında önemli bir kısmı plastik cerrahinin tedavi alanına girer. Bu çalışmanın amacı travma hastalarının demografik ve etiyolojik özelliklerini ortaya koymak ve plastik cerrahinin travma tedavisinde önemini vurgulamaktır. Bu çalışmada 2018 kasım-2020 kasım arasında 2 yıllık süreçte plastik cerrahi tarafından değerlendirilen acil hastaları retrospektif olarak incelenmiştir. Hastaların yaş ve cinsiyet özellikleri kaydedilmiştir. Yaş grubu olarak 18 yaş altı pediatrik yaş grubu ve üstü erişkin yaş grubu olarak ayrılmıştır. Daha sonra klinik olarak hastalar el ve üst ekstremite travmaları ile maksillofasiyal travmalar olarak ikiye ayrılmıştır. Bu gruplar dışında değerlendirilen hastalar çalışmaya dahil edilmemiştir. Daha sonra gruplardaki hastalar etiyolojik olarak ev kazaları, iş kazaları, düşmeler, trafik kazaları ve şiddet etiyolojisi olarak ayrılmıştır. Toplamda 3278 hasta çalışmaya dahil edilmiştir. Bu hastaların 1327'si erişkin (898 erkek, 429 kadın) ve 1951'i pediatrik (1290 erkek,661 kadın) yaş grubundaydı. 1253 hasta (%38.2) el ve üst ekstremite travması, 2025 hasta (%61.8) MFT ile başvurmuştur. Hastalara bakıldığında erkek hastaların travma sonrasında acillere başvurma oranı daha yüksek görülmektedir. Bunun sebebi olarak sosyal hayatta ve iş hayatında erkeklerin bizim toplumumuzda daha fazla aktif olması olabilir. Tüm hastalar içerisinde 1156 (%35.3) hasta ev kazaları, 1157 hasta (%35.3) düşme etiyolojisi, 402 hasta (%12.2) iş kazaları, 318 hasta (%9.7) trafik kazası ve 245 hasta (%7.5) şiddet etiyolojisi ile başvurmuştur. El ve üst ekstremite kazaları erişkin yaş grubunda daha sık görülürken çocuk yaş grubunda MFT daha sık görülmektedir. İş kazaları erişkin yaş grubunda el yaralanmalarının büyük kısmını oluşturmaktadır. Özellikle çocuk yaş grubunda estetik ve fonksiyonel kaygıların daha fazla olması sebebiyle yüz bölgesindeki basit laserasyonlar bile plastik cerrahi tarafından değerlendirildiğinden bu grupta MFT daha sık görülmektedir. Ev kazaları sonrasında el yaralanmaları daha çok erişkin kadın hastalarda görülmektedir. Şiddet etiyolojisi sıklıkla erişkin yaş erkek hastalarda görülmüştür. Şiddet etiyolojisi içerisinde 133 hasta el yaralanması ile başvurmuşken 113 hasta MFT ile başvurmuştur. Literatüre bakıldığında şiddet etiyolojisi yıllar içinde artış göstermektedir. Bu çalışmada da sadece oranı %7.5 görülmüştür. Ancak aile içi baskılar ve legal sorunlar sebebi ile bir kısmının saklandığı da düşünülerek bu oranın daha fazla olduğu düşünülmektedir. Erişkin yaş erkek hastalar en sık iş kazaları (%34.6) ile başvurmuştur. Şiddet etiyolojisi en sık (%16) erişkin erkek yaş grubunda görülmektedir. Erişkin erkek hastaların %63.8'i el ve üst ekstremite travmaları ile başvurmuştur. Erişkin yaş kadın hastalarda 278 hasta (%64.8) el ve üst ekstremite travması ve 151 hasta (%35.2) MFT ile başvurmuştur. En sık erişkin yaş kadın hastaların acillere başvurma sebebi %45.7 oranla ev kazaları ile olmuştur. Erişkin yaş grubunda MFT hastaları sıklıkla düşmeler (%41) ve trafik kazaları (%35.9) ile başvurmaktadır. Düşmeler daha sık yaşlı popülasyonda görülmekteyken trafik kazaları multitravma içeren ve daha fazla fasiyal fraktüre sebep olan yaralanmalarda etiyolojik faktör olarak karşımıza çıkmaktadır. El yaralanmaları daha çok erişkin erkek yaş grubunda iş kazaları (%52.9) görülürken erişkin kadın yaş grubunda ev kazaları (%68) sıklıkla görülmektedir. Bunun sebebi ev işlerinde kadınların daha aktif rol olması olabilir. Pediatrik yaş grubunda erkek hastalarda 284(%22) hasta el ve üst ekstremite travmaları ile 1006 hasta (%78) MFT ile başvurmuştur. En sık %49 oranda düşmeler ve ardından %40 oranda ev kazaları ile başvuru olmuştur. Pediatrik yaş grubunda kadın hastalarda 118 (%17.9) hasta el ve üst ekstremite travmaları ile 1006 hasta (%82.1) MFT ile başvurmuştur. En sık %47.8 hasta düşme ve ardından %43.7 hasta ev kazaları ile değerlendirilmiştir. Şiddet etiyolojisi %2.4 sıklıkla en az pediatrik yaş grubunda kadın hastalarda görülmüştür. MFT sonrasında 352 hastada (%17.4) fasiyal fraktür oluşmuştur. Bu hastaların 161'i (%45.7) trafik kazaları sonrasında başvurmuştur. Daha az sıklıkla (%25.3) düşme etiyolojisi ve şiddet etiyolojisi(%22.2) ile fraktür meydana gelmiştir. Literatürde buna benzer oranlarda etiyolojik sonuçlar olmakla beraber bazı çalışmalarda darp sonrası kırıklar ikinci sıklıkla görülmektedir. Örneğin Avrupa ülkelerinde trafik kazaları sıklığı daha az görülmektedir ancak darp daha sık görülen bir etiyolojik faktördür. Bu farklılıkların sebebi ülkelerin uyguladığı hukuki kurallar ve toplumların sosyokültürel özelliklerinden kaynaklanıyor olabilir. Literatürde şiddet sonrasında MFT etiyolojisi açısından çalışmalar mevcutken şiddet sonrasında el ve üst ekstremite yaralanmaları ile ilgili yeterli veri bulunamamıştır. Bu çalışmada el ve üst ekstremite yaralanmaları şiddet sonrasında %10.6 oranında görülmüştür. Bunun sebebi olarak özellikle bıçaklı saldırılarda insanların kendini elleri ile korumaya çalışmaları gösterilebilinir. Şiddet sonrası başvuran 245 hasta kendi içerisinde aile içi şiddet, yabancı kişiler tarafından darp, özkıyım girişimleri ve ateşli silah yaralanmaları olarak ayrılmıştır. Bu çalışmada 113 hasta (%46.1) darp sonrası, 95 hasta (%38.8) aile içi şiddet sonrası, 23 hasta (%9.4) öz kıyım düşünceleri ve 14 hasta (%5.7) ateşli silah yaralanmaları ile başvurmuştur. Aile içi şiddet sonrasında el yaralanmaları daha sıkken darp sonrasında MFT daha sık görülmüştür. Silahlı yaralanma sonrası başvuran sadece 14 hasta (%5.7) varken bu oran özellikle Güney Afrika ülkelerinde daha yüksektir. Bunun sebebi silahlanma oranının ve kısıtlayıcı yasaların ülkelerde farklılık göstermesi olabilir. Özkıyım düşüncesi ile başvuran hastaların büyük bir kısmı kesici alet yaralanması ile başvurmuş ve sonrasında nörovasküler yaralanma sıklığı yüksek olarak görülmüştür. Sonuç olarak travma hastaları plastik cerrahi acillerinin büyük bir kısmını oluşturur. Bu hastaların muayenesi ve ayrıntılı anamnezleri etiyolojiyi aydınlatmakta önem

arz eder. Erkek bireyler travma sonrasında daha fazla değerlendirilmektedir. Erişkin yaş grubunda iş kazaları el yaralanmalarında erkeklerde daha sıkken, kadınlarda ev kazaları sık görülmektedir. MFT daha sık çocuk hastalarda görülmektedir. MTF ile başvuran çocuk hastalarda ev kazaları ve düşmeler ön plandadır. Şiddet sonrasında acile başvuran travma hastalarının oranı %7.5 olarak görülmüştür. Bu çalışmada şiddet sonrasında el ve üst ektremite yaralanmaları maksillofasiyal yaralanmalara göre daha fazla görülmüştür. Aile içi şiddet sonrasında el ve üst ekstremite yaralanmaları daha sık görülürken darp sonrası MFT daha sık görülmektedir.

Anahtar Kelimeler: Travma, şiddet, el ve üst ekstremite yaralanmaları, maksillofasiyal travma

Özkıyım girişimi sonrasında bir el bileği yaralanması

Özkıyım sonrasında başvuran ve cerrahi eksplorasyon önerilen hasta

Tüm Hastaların Travma Tipleri ve Etiyolojik Özellikleri

	El ve Üst Ekstremite Travmaları	Maksillofasiyal Travmalar	Toplam
Şiddet	133(%10.6)	112(%5.5)	245(%7.5)
İş Kazaları	332(%26.5)	70(%3.5)	402(%12.2)
Ev Kazaları	573(%45.8)	583(%28.8)	1156(%35.3)
Trafik Kazaları	103(%8.2)	215(%10.6)	318(%9.7)
Düşme	112(%8.9)	1045(%51.6)	1157(%35.3)
Toplam	1253(%100)	2025(%100)	3278(%100)

Plastik cerrahi acillerinde değerlendirilen 3278 hastanın klinik ve etiyolojik özellikleri

S-007
Meningomyelosel Onarım Sonrası Oluşan Doku Defektlerinin Lokal Ve Bölgesel Flepler İle Onarımı

Ömer Faruk Yıkılmaz, Rabican Akkanat, Çağdaş Duru, Uğur Öner, Okan Acicbe, Murat Enes Sağlam, Hasan Murat Ergani, Burak Yaşar, Ramazan Erkin Ünlü
Ankara Şehir Hastanesi, Plastik Cerrahi

Giriş: Meningomyelosel, ABD'de 10.000 de 2-4 arası sıklıkta görülen bir spina bifida defekt alt çeşididir. Beyin cerrahisi tarafından onarımı yapılan meningomyelosel hastalarında oluşan defektler çoğu zaman primer kapanmamakta ve cilt onarımının tamamen sağlanması için lokal ve bölgesel flepler ile onarım gerektirmektedir.

Materyal-Metod: Ankara Şehir Hastanesi'nde doğan ve meningomyelosel onarımı yapıldıktan sonra cilt defekti kalan 20 adet hastanın, Plastik Cerrahi bölümü tarafından "Reading man, ying-yang flep vb…" gibi rotasyon flepleri ile onarımı ve bu onarımlar sonrası oluşan komplikasyonların değerlendirilmesi ile yapılan bir çalışmadır. Defekt büyüklükleri, hastaların kiloları ve doğum haftaları, onarım metodları, defekt bölgesi ve hastaların cinsiyetleri kayıt altına alıp karşılaştırılmıştır. 20 hastanın 4 tanesinde "reading man", 16 tanesinde "ying-yang" double rotasyon flepleri kullanılmıştır.

Sonuçlar: Rotasyon flepleri ile meningomyelosel defektleri onarılan 20 adet hastanın 6 tanesinde rotasyon hattının gergin olduğu lokalizasyonlarda 4 hastada tam kat, 2 hastada yüzeyel nekroz görüldüğü ve revizyon operasyonlarıyla 1 adet hastada ftsg ile, geri kalan 5 hastanın debridman ve flep sınırları revizyonu ile onarıldığı izlendi. 2 adet hastada rotasyon hattında oluşan dehisans yatak başı yapılan debridman ve primer suturasyon ile onarıldı. Diğer hastalarda komplikasyon gelişmedi. Komplikasyon gelişen 6 hastanın 3'ünde onarım hattından BOS sızıntısı gerçekleştiği izlendi.

Sonuç: Meningomyelosel defektlerinin onarımının rotasyon flepleri ile yapılması dayanıklı ve kolay tek aşamalı bir tedavi yöntemidir.

Anahtar Kelimeler: Meningomyelosel, Ying-yang, rotasyon, flep, reading man

Preop-postop fotoğraflar

S-008
Aksilla Rekonstrüksiyonunda Torakodorsal Arter Perforatör (TDAP) Flebinin Çok Yönlü Kullanımı

Özlem Çolak, Zeynep Öykü Gürel, Semih Tiber Menteşe, İlker Üsçetin, Mahir Gökbulut
Prof. Dr. Cemil Taçşıoğlu Şehir Hastanesi, Plastik Cerrahi kliniği, İstanbul

Giriş: Aksilla sınırları; lateralde latissimus dorsi kası, süperiorda aksiller ven, medialde toraks duvarı, inferiorda serratus anterior kası ile latissimus dorsi kasının kesişim noktası, posteriorda subskapular kas olarak tanımlanmıştır1. Aksiller rekonstrüksiyona neden olan patolojiler arasında en sık lenfadenopatiler, hidradenitis süpürativa, primer benign ve malign tümörler, tümör metastazları, enfeksiyonlar, skar kontraktürleri sayılabilir. Aksiller rekonstrüksiyon seçenekleri olarak lokal flepler, split thickness greftler, full thickness greftler, serbest flepler kullanılabilir. Yaptığımız bu retrospektif analizde de sık kullanılan fleplerin diğer yöntemlere göre üstünlüğünün değerlendirilmesi amaçlanmıştır.

Materyal-Metod: 2010-2021 yılları arasında aksiller rekonstrüksiyon yapılan 58 hasta çalışmamıza dahil edilmiştir. Hastalar yaş, cinsiyet gibi demografik bilgileri, tanıları, rekonstrüksiyon seçenekleri, takip süreleri,

rekonstrüksiyon başarı kriterleri yönünden gruplanmıştır.

Bulgular: Çalışmaya dahil edilen hastaların yüzde 70.69u erkek, yüzde 29.31i kadındır. Aksiller rekonstrüksiyon yapılan 58 hastanın büyük çoğunluğunu 30 (%51.72) hasta ile aksiller hidraadenitis süpürativa, takiben 15 (%25.86) hasta ile yanığa bağlı skar kontraktürü oluşturmaktadır. Daha seyrek nedenler arasında malign/benign tümör eksizyonu (2 bcc (%3.44), 1 scc (%1.72), 2 konjenital nevüs (%3.44), 1 fibroepitelyal polip (%1.72)) enfeksiyon (6 hasta (%10.34), 1i nekrotizan fasit (%1.72)) bulunmaktadır. Hastaların 15i primer sütürasyon ile onarılmış olup (8 hidraadenit (%13.79), 4 enfeksiyon (%6.89), 1 nevüs (%1.72), 1 fibroepitelyal polip (%1.72), 1 bcc (%1.72)); 12 hastaya torakodorsal arter perforator flebi (TDAP) ile (%20.68), 1 hastaya tam kalınlıklı deri grefti ile (%1.72); 23 hastaya kısmi kalınlıklı deri grefti ile (%39.65), 7 hastaya (%12.06) Z plasti ile rekonstrüksiyon yapılmıştır. TDAP ile rekonstrüksiyon yapılan 2 hastada kısmi flep nekrozu görülmüş olup (%16.66); luşan kısmi doku defekti 1 hastada tam kalınlıklı deri grefti (FTSG) (%8.33), 1 hastada kısmi kalınlıklı deri grefti (STSG) (%8.33) ile onarılmıştır.TDAP ile rekonstrüksiyon yapılan 1 hasta daha sonra dog ear eksizyonu amacıyla reopere edilmiştir (%8.33). Aksiller rekonstrüksiyonu sırasında V Y ilerletme flebi kullanılan 3 hastadan 1inde total flep nekrozu görülmüş ve oluşan defekt STSG ile onarılmıştır (%33.3). Rotasyon flebi ile rekonstrüksiyon yapılan 2 hastadan 1inde kısmi flep nekrozu görülmüş ve debridman sonrası fasyokutan ada flebi ve STSG ile rekonstrüksiyon yapılmıştır. Greft ile onarım yapılan 24 hastanın 4ünde ise greft kaybı görülmüş olup revizyona ihtiyaç duyulmuştur (%16.66). Aksiller rekonstrüksiyonda en çok tercih edilen flep 12 hasta ile torakodorsal arter perforatör flebi (%20 .68) olup takiben 7 hasta ile modifiye çift taraflı Z plasti gelmektedir (%12.06).

Tartışma Ve Sonuç: Çalışmamızda aksiller rekonstrüksiyon seçeneklerinden en sık tercih edilen flep TDAP flebidir. Aksiller rekonstrüksiyonda kullanılan bir diğer kullanışlı flep seçeneği ise iç kol transpozisyon flebidir. Ancak iç kol flebinin diseksiyonu brakial nörovasküler yapılara yakın planda yapıldığından diseksiyon sırasında yaralanma riski bulunmakta ve diseksiyonu tecrübe gerektirmekle beraber anatomik varyasyonlara bağlı olarak brakial arter perforatörleri yaralanabilmektedir. İç kol transpozisyon flebi ile ilgili yapılan çalışmalarda, %20-25 arasında kısmi flep nekrozu komplikasyonun yaşanabileceğini göstermiştir. 2,10 Geniş aksiller defekti bulunan hastalarda STSG ile rekonstrüksiyon tercih edilebilir. (>ortalama 10x8 cm) Ancak TDAP flebi hızlı iyileşmesi, kısa hospitalizasyon süreleri, postop komplikasyonların azlığı ve hayat kalitesini artırması nedeniyle daha iyi bir seçenektir.3 En iyi rekonstrüksiyon seçeneği açısından bir konsensüs bulunmamaktadır. Rekonstrüksiyon seçeneği defekt boyutuna göre belirlenebilir. Küçük-orta defektlerde fasyokutan flepler, daha büyük defektlerde pediküllü paraskapular flepler kullanılabilir.5 Yapılan çalışmaların çoğu, primer onarım, STSG, sekonder iyileşmeye göre rekonstrüksiyonda flep kullanımının üstün olduğunu ortaya koymaktadır. 6,7,8,9 Ayrıca TDAP flebinin diğer rekonstrüksiyon prosedürlerine göre postop kol abduksiyonu, hareket açıklığı açısından üstünlüğü gösterilmiştir. 4 Bir diğer aksiller rekonstrüksiyon seçeneği olan posterior kol flebi ise torasik ve aksiller rekonstrüksiyon açısından başarılı olmasına rağmen gözle görülebilen horizontal skarı dolayısıyla kullanımı kısıtlanmaktadır. TDAP flebinin meme, aksilla üst ekstremite, boyun rekonstrüksiyonlarında kullanılabilmesi, ince bir flep elde edilebilmesi, pedikül uzunluğu, rotasyon avantajlarının yanı sıra, pedikül diseksiyonu zorlayıcı olabilmektedir. Bu nedenle TDAP flebine latissimus dorsi kası dahil edilebilmektedir. Bu sayede pedikül diseksiyonu kolaylaşmaktadır ancak yapılan çalışmalarda donör alan morbiditesinin arttığı gösterilmiştir.11 Çalışmamızda yapılan TDAP flepleri latissimus dorsi kas fasikülleri dahil edilmeden yapılmış olup yeterli rekonstrüksiyon ve hareket açıklığı sağlanmıştır. Geniş defektlerde aksiller rekonstrüksiyon STSG, primer onarım, FTSG ile yapılabilmekle birlikte aksiller rekonstrüksiyonda uygun hastalarda postop kontraktür azlığı, donör alan morbiditesinin az olması, yeterli hareket açıklığının sağlanması açısından TDAP flebi ile rekonstrüksiyon iyi bir seçenektir.

Kaynakça:

1. Tarhan, O.Rıdvan (2021), Meme anatomisi, https://www.turkcerrahi.com/makaleler/meme/meme-anatomisi/(2021)

2. Ching, Daniel L., Mughal, M. Et al, (2017) Axillary Reconstruction for Hidradenitis Suppurativa with an Inner-Arm Transposition Flap Creating a Brachioplasty Effect

3. Wormald JC, Balzano A, Clibbon JJ, et al. Surgical treatment of severe hidradenitis suppurativa of the axilla: thoracodorsal artery perforator (TDAP) flap versus split skin graft. J Plast Reconstr Aesthet Surg 2014;67:1118-24

4. Busnardo FF, Coltro PS, Olivan MV, et al. The thoracodorsal artery perforator flap in the treatment of axillary hidradenitis suppurativa: effect on preservation of arm abduction. Plast Reconstr Surg 2011;128:949-53

5. Soldin MG, Tulley P, Kaplan H, et al. Chronic axillary hidradenitis: the efficacy of wide excision and flap coverage. Br J Plast Surg 2000;53:434-6

6. Civelek B, Aksoy K, Bilgen E, et al. Reconstructive options in severe cases of Hidradenitis suppurativa. Cent Eur J Med 2010;5:674-8.

7. Menderes A, Sunay O, Vayvada H, et al. Surgical management of hidradenitis suppurativa. Int J Med Sci 2010;7:240- 7.

8. Rehman N, Kannan RY, Hassan S, et al. Thoracodorsal artery perforator (TAP) type I V-Y advancement flap in axillary hidradenitis suppurativa. Br J Plast Surg 2005;58:441-4

9. Busnardo FF, Coltro PS, Olivan MV, et al. The thoracodorsal artery perforator flap in the treatment of axillary hidradenitis suppurativa: effect on preservation of arm abduction. Plast Reconstr Surg 2011;128:949-53

10. Alharbi M, Perignon D, Assaf N, et al. Application of the inner arm perforator flap in the management of axillary hidradenitis suppurativa. Ann Chir Plast Esthet 2014;59:29-34

11. Cha, Jin an, Yoon, Sung Ho (2020) Journal of Wound Management and Research 2020; 16(1): 43-48

Anahtar Kelimeler: aksilla, flep, greft, hidraadenitis süpürativa, rekonstrüksiyon, tdap

S-009
Noröşurjikal Girişimler Sonucu Oluşan Sırt Orta Hat Defektlerinde Klinik Deneyimlerimiz: Pratik Flepler

Bilgen Can
Balıkesir Üniversitesi,Plastik,Rekonstruktif ve Estetik Cerrahi Ana Bilim Dalı, Balıkesir

Amaç: Noröşürjikal girişimlerden sonra %1-6 oranında yara yeri problemleri ile karşılaşılabilir. Hastalar, sıklıkla tümör eksizyonu sonrası posterior servikal bölgede ya da lomber disk hernisi cerrahisi sonrası lomber bölgede doku defektleri ile plastik cerrahi kliniklerine başvururlar. Bu defektler, kullanılan fiksasyon materyallerinin ekspoze

olabildiği, vertebraların nonviable ya da enfekte olabildiği, dura ile ilişkili olabilen kompleks defektlerdir. Bu nedenle rekonstrüksiyonları erken dönemde yapılmalı ve defektin kompleksitesine bağlı olarak, rekonstrüksiyon kalın ve dayanıklı bir örtü sağlamalıdır. Bu çalışmada noröşürjikal girişim sonrası yara yeri komplikasyonu nedeniyle opere ettiğimiz 6 hasta sunulmuştur. Posterior servikal defektler için pratikte az kullanılan ancak bizce ilk seçenek olarak akla gelmesi gereken trapezius turnover kas flebi ile, lomber defektlerde oldukça pratik çözüm sunan paraspinal perforatör bazlı transpozisyon flebininin postnörojürjikal defektlerde kullanımı olgular üzerinden paylaşılmıştır.

Hastalar ve Yöntem: 2018-2020 yılları arasında noröşürjikal girişim sonrası yara yeri komplikasyonları nedeniyle kliniğimizce rekonstrüksiyon uygulanan 6 hasta, yaş, noröşürjikal girişim sebebi, eşlik eden hastalıklar,defekt lokalizasyonu, defekt boyutu ve kompleksitesi,uygulanan rekonstrüksiyon,plastik cerrahi servisinde yatış süresi, postoperatif takip süresi ve yara yeri komplikasyonları açısından incelendi.

Bulgular: Hastaların yaş ortalaması 59 idi. 4 hasta lomber disk hernisi, 2 hasta servikal epandimom nedeniyle opere edilmişti. 4 hastada diabetes mellitus mevcuttu. 4 hastada defekt lomber bölgede 2 hastada ise posterior servikal bölgedeydi. Defekt boyutları 4x2 cm ile 12x4 cm arasında değişmekte idi. Posterior servikal alanda defekti olan bir hastada, 7. servikal vertebra spinal proçesleri ve konulan metalik fiksasyon materalleri ekspoze izlenmekteydi. Lomber defektle başvuran hastaların çoğunda defekt, cilt –cilt altı komponenti içermekte ve paraspinal kaslar bütünlüğünü korumaktaydı. Servikal defekti olan 2 hastaya Trapezius turnover kas flebi üzerine cilt grefti uygulanırken (resim 1) lomber defekti olan 4 hastaya sırttan perforator bazlı transpozisyon flebi uygulandı. Hastanede kalış süresi 2 gün ile 6 gün arasında değişmekte idi. En uzun takip süresi 8 ay en kısa takip süresi ise 1,5 ay olarak bulgulandı. Yattıkları süre ve takip süresi boyunca hiçbir hastada yara iyileşmesi komplikasyonu yaşanmadı (tablo 1).

Sonuç: Noröşürjikal girişimler sonrası yara yeri problemi yaşayan hastalar genellikle ileri yaşlı,yara iyileşmesini bozan bir komorbiditesi olan hastalardır. Defektler dura ile ilişkili kompleks defektler olabildiğinden, multidisipliner yaklaşım ile rekonstrüksiyon ihtiyacının kompleksitesi ameliyat öncesi kesin olarak belirlenmelidir. Rekonstrüksiyon seçenekleri defektin lokalizasyonuna ve komponentlerine bağlı olarak değişir.
Posterior servikal alandaki kompleks defektler için trapezius turnover flep az kullanılan ancak oldukça pratik bir seçenektir. Kas deri flebi olarak ya da sadece kas flebi olarak planlanabilir. Eleve edilirken skapula üst kenarına yapışan lifler korunduğunda donor saha morbiditesi oluşturmaz. Teknik olarak kolaydır ve operasyon süresi 1,5- 2 saat kadardır. Zengin kanlanması transfer sonrası enfeksiyon için dirençli bir bariyer oluşturur ve kalın kas ekspoze fiksasyon materyalleri üzerinde güçlü bir örtü sağlar. Kompleks posterior servikal defektler için trapezius turnover flebi ideal bir seçenektir. Lomber disk hernisi operasyonu sonrası özellikle ileri yaşlı diabetes mellitus gibi yara iyileşmesinin bozulduğu ek hastalığı olan hastalarda operasyon sahasında yara ayrılması,yağ nekrozu ve enfeksiyon gelişmesi doku defektine neden olabilir. Hastaların bir kısmı lomber disk hernisine bağlı immobil olabilirler. Bu durum rekonstrüksiyonu ve oluşabilecek komplikasyonları yönetmeyi zorlaştırabilir. Son yıllarda perforator bazlı flep konsepti daha çok anatomik lokalizasyonda ve hareket modifikasyonları ile uygulanmaktadır. Kompleks defektlerde standart perforator fleplerin sağladığı avantajları taşır ancak sofistike mikro cerrahi teknik ve ekipman gerektirmezler. Bu durum hastaları uzun süren cerrahi nedeniyle oluşan anestezi yükünden korumuş olur. Postoperatif takibi kolaylaştırır. Hastaların operasyon sonrası hastanede yatış sürelerini kısalmasını sağlar. Ayrıca bu flepler uygulama kolaylığı ve mikrocerrahi ekipman gerektirmemeleri sebebiyle, ikinci basamak merkezlerde de kompleks defektlerin çözümlenebilmesine olanak sağlar. Biz, noröşürjikal bir operasyon sonrası yara iyileşmesi sorunları nedeniyle tedavi süreçleri uzayan bu hasta grubunda kullandığımız bu iki flebin, kompleks defektlere oldukça pratik çözümler sunduğunu tecrübe ettik.
Noröşürjikal girişimler sonrası oluşan sırt orta hat kompleks defektlerinin rekonstrüksiyonunda pratik ve efektif flepler olarak kullanılabileceklerini düşünüyoruz.

Anahtar Kelimeler: noröşurjikal, sırt defektleri, trapezius turnover flap, perforatör bazlı flep

resim 1.

Kompleks posterior servikal defekt için Trapezius turnover flap

Tablo 1: Hastalar ve rekonstrüksiyonun genel özellikleri

HASTA NO	1	2	3	4	5	6
yaş (yıl)	62	71	63	48	55	53
etyoloji	epandimom	epandimom	LDH	LDH	LDH	LDH
ek hastalık	-	-	DM	DM	DM	DM
defekt lokalizasyonu	posterior servikal	posterior servikal	lomber	lomber	lomber	lomber
defekt boyutu (cm)	4x2	4x3	8x4	10x4	11,5x3	12x4
kompleksite	nonviable vertebra	fiksasyon materyali	cilt-cilt altı	paraspinal ligamanlar	cilt- cilt altı	cilt cilt altı
rekonstruksiyon	trapezius turnover flap	trapezius turnover flap	perforator bazlı flep	perforator bazlı flep	perforator bazlı flep	perforator bazlı flep
hastanede kalış (gün)	6	5	4	4	3	2
takip süresi (ay)	8	6	4	3	2	3
komplikasyon	-	-	-	-	-	-

LDH:Lomber Disk Hernisi DM:Diabetes Mellitus

S-010
Yüz bölgesi deprese skarların düzeltilmesinde yeni bir yöntem: Üç boyutlu subkutan z-plasti

Can İlker Demir, Emrah Kağan Yaşar, Murat Şahin Alagöz
Kocaeli Üniversitesi Tıp Fakültesi, Plastik, Rekonstrüktif ve Estetik Cerrahi Ana Bilim Dalı, Kocaeli

Giriş: Lineer, genişlemiş, deprese, hipertrofik gibi çeşitli skar tipleri vardır. Bazı skarlar subdermal dokuları etkileyerek dermisin fasya, kas, yağ, periost gibi dokulara yapışmasına ve skarın deprese olmasına neden olur. Tedavide kilit nokta dermisin subdermal dokularla bağlantısının kesilmesi, deprese alanın augmente edilerek normal ciltte aynı seviyeye getirilerek nüksün önlenmesidir. Tedavide kullanılan tekniklerin en önemli komplikasyonu dermis-subdermis fibrotik bağlantıların tekrar oluşarak nükse neden olmasıdır ve skar boyunu uzatmasıdır. Yüz estetik açıdan önemli olduğu için bu bölgedeki skarların yönetimi daha zordur. Tedavi sonrası skar boyunun uzamaması, yüz estetik çizgilerine paralel ve lineer olması, skarın etraf cilt dokularıyla aynı seviyede olması hedeflenir. Bu çalışmanın amacı deprese ve kontrakte skarlarının tedasinde skarın boyunu uzatmayan, ek cerrahi alan gerektirmeden deprese alanı augmente eden ve uzun dönem etkili olarak nüks riskini azaltan üç boyutlu subkutan z-plasti tekniğinin detaylarını anlatmak ve uzun dönem sonuçlarını değerlendirmektir.

Materyal-Metod: Uzunluğu boyunca subdermal dokulara yapışık deprese ve kontrakte skarı olan, uygulamayı kabul ederek onam formunu imzalayan ve ailesi operasyona izin veren 18 yaş altındaki hastalar çalışmaya dahil edildi. Altı ay içinde takipten çıkan hastalar çalışma dışı bırakıldı. Standart dijital fotoğraflarla Stony Brook Scar Evaluation Skalası (SBSES)1 kullanılarak skarlar ameliyat öncesi ve ameliyat sonrası altıncı ayda değerlendirildi. Hastalardan genel memnuniyetlerini ameliyattan önce ve ameliyattan 6-15 ay (ortalama 10.2) arasında four-grade skalası (1=memnuniyetsiz, 2=az memnun, 3=memnun, 4=çok memnun) ile değerlendirmeleri istendi. Çalışmada elde edilen bulgular değerlendirilirken, istatistiksel analizler için IBMSPSS Statistics 22 programı kullanıldı. Niceliksel verilerin ameliyat öncesi sonrası karşılaştırılmasında Wilcoxon işaret testi kullanıldı. Niteliksel verilerin karşılaştırılmasında ise Nemar testi kullanıldı. Anlamlılık $p<0.05$ düzeyinde değerlendirildi. Yaş, cinsiyet, etiyoloji, skar lokasyonu ve uzunluğu, anestezi tipi ve takip süreleri değerlendirildi.

Cerrahi teknik
Skar sınırlarından eliptik olarak işaretlendikten sonra insizyon hatlarına lokal anestezik infiltrasyonu yapıldı. Skar eliptik şekilde de-epitelize edilerek subkutan dokular korundu. Tension-free kapama için bilateral cilt flepleri subdermal planda bir miktar eleve edildi. Subdermal dokuya boylu boyunca bacakları 60º olacak şekilde çoklu z-plastiler planlandı. Plasti sayısına skarın boyuna göre verildi. Önce ana bacak boylu boyunca kasa kadar insize edildi. Z-plastinin kısa bacakları zemine dik açıyla zemine kadar insize edilerek flepler total kaldırıldı. Flepler yeni yerlerine transpoze edilerek 4.0-5.0 monofilament suturlerle yaklaştırıldı. Cilt 5.0 monofilaman eriyebilir suturle kapatılarak operasyona son verildi. Yara yeri steri-strip ile kapatılarak operasyona son verildi. Postoperative 3. günde pansuman açılarak yenilendi. Dikişler 5-7 gün arasında alındı. Steri-strip uygulamasına 15 gün devam edildi. Hastalara güneşten korunması önerildi. (Resim 1)

Sonuç: Ortalama SBESS değeri ameliyat öncesi 2.05 (1-3), ameliyattan sonra 4.9 (3-5) olarak bulundu. Ortalama SBESS değerlerinde 2.85 arasında artış vardı. Hastaların genel memnuniyeti çok memnun (12 patients, 63.1 %), memnun (5 patients, 26.3%), az memnun (2 patient, 10.5%) şeklindeydi. SBESS'teki genel skor ameliyat sonrasında öncesine göre istatiksel olarak anlamlı şekilde artıştı ($p<0.001$). Alt kategorilere bakıldığında Genişlik, yükseklik, dikiş izi ve genel memnuniyetteki artış istatiksel olarak anlamlıydı ($p<0.001$). Bir hastada yara yerinde dehisens olması nedeniyle ameliyattan 7 gün sonra revizyon yapıldı. Bunun dışında hiçbir hastada hipertrofik skar, enfeksiyon, hematom, nüks, sütür reaksiyonu gibi komplikasyona rastlanmadı. Hastaların dermografik verileri Tablo-1'de verilmiştir.

Tartışma: Dermisin fibrotik bantlarla subdermal dokulara yapışması skarın deprese olmasına neden olur ve bu özelliğiyle diğer tiplerden ayrılır. Deprese skarların başarılı tedavisi için üç önemli nokta; 1) fibrotik bantların kesilmesi, 2) deprese alanın augmente edilmesi, 3) cilt skarının daha az görünür ve lineer olması şeklinde sıralanabilir. Fusiform eksizyon, z-plasti, w-plasti, lokal ve uzak flepler sıklıkla kullanılan tekniklerdir. Fusiform eksizyonda skarlı cilt ile birlikte subdermal fibrotik dokularda eksize edilir. İlerleyen dönemde dermisin subdermal dokulara yapışarak tekrar deprese olmasına ve nükse neden olur. Bu eksta doku ihtiyacının olduğu deprese skarların tedavisinde istenmeyen bir durumdur. Klasik z-plasti tek bir skarı en az üç skar haline getirerek toplam skar boyunu uzatır. Özellikle yüz bölgesi skarlarında hasta memnuniyetsizliğine neden olur. W-Plasti, z-plasti gibi kontraktürü kırarak etki eder. Fakat daha kısa insizyonlar kullanıldığı için toplam skar boyu uzamaz. Bu nedenle yüz bölgesinde daha sık tercih edilir. En önemli dezavantajı normal doku eksizyonu nedeniyle daha gergin bir kapanmaya neden olmasıdır. Doku miktarının azalması uzun dönemde subdermal yapışmalara neden olarak nüks riskini artırır ve skarın daha görünür olmasına neden olabilir. Lokal flepler ekstra kesilere neden olarak istenmeyen sonuçlara neden olur. Klasik fusiform eksizyon, z-plasti, w-plasti, dermabrazyon, lazer, lokal flep gibi teknikler deprese skarların tedavisinde tek başına başarılı değildir ve daha karmaşık tedavi planlaması gerektirir. Deprese alanın skarın kendi içindeki modifikasyonları ile augmente edilmesi mevcut dokuyu muhafaza etmesi nedeniyle akıllıca görünmektedir. Skarın eksize edilmeden augmente etmek için kullanıldığı çeşitli teknikler tarif edilmişir. Bu tekniklerdeki temel prensip cilt altı dokunun eksize edilmeden kendi içinde şekillendirilmesidir. Mevcut dokunun korunması depresyon riskini azaltır. Bu teknikleri planlayıp uygulaması tecrübe gerektirir. Skar dokusunun olduğu gibi korunması fibrotik bantların tekrar oluşmasına neden olabilir. Cavadas2 2001 yılında deprese abdominal skarların düzeltilmesi için üç boyutlu z-plasti tekniğini önermiştir. Subkutan üç boyutlu z-plasti tekniğinini üç önemli avantajı vardır. Birincisi fibrotik bağlantılar eksize edilmesine gerek kalmadan serbestlenir ve zaten yetersiz olan dokunun daha da azalması engellenir. İkincisi z-plastiler ile skar kırılıp kontraktürlerin yönü değiştirilerek dermisin subdermal dokulara yapışması engellenir. Fasyadaki kontraktürün kırılması dermis-fasya arası fibrotik bağlantıların tekrar gelişmemesi açısından önemlidir. Bu nedenle flepler adipodermofasyal olarak kaldırılmalıdır. Üçüncüsü yağlı dokunun deprese alanı augmente etmesi ekstra enjeksiyon ihtiyacını ortadan kaldırır ve tekrar deprese olmasını engeller. Ekstra doku gerekmemesi ek maliyeti ve ek morbiditeyi azaltır. Subdermal dokunun korunması cildin gergin olmadan kapanmasını ve yeni skarın vaskülerize ve sağlam bir zeminde oluşmasını sağlar. Vaskülarize ve sağlam zemin skar maturasyonunu etkileyerek izin daha az görünmesine neden olur. Subkutan üç boyutlu z-plasti tekniğinde klasik plastk cerrahi prensipleri kullanılır. Bu nedenle öğrenme eğrisi hızlıdır. Doğru planlama yapıldığında deprese skarların tedavisinde uzun dönem etkilidir. Sonuç olarak skar boyunu uzatmaması, deprese alanı

ekstra materyal gerektirmeden augmente etmesi, fibrotik bantları eksizyon yapmadan serbestleyerek nüksü önlemesi bu yöntemi diğer yöntemlerden ayırır. Esasen skar revizyonunda kullanılan tekniklerin avantajlarının kombine edildiği bu teknik deprese skarların tedavisinde alternatif arasında akılda tutulmalıdır.

Kaynaklar: 1- Singer AJ, Arora B, Dagum A, Valentine S, Hollander JE. Development and validation of a novel scar evaluation scale. Plastic and reconstructive surgery. 2007;120(7):1892-7. 2- Cavadas PC. The three-dimensional Z-plasty for the treatment of depressed adhered scars. Plastic and reconstructive surgery. 2001;107(4):1076-7.

Anahtar Kelimeler: deprese, skar, yüz, z-plasti

Resim-1

(a) Skar deepitelize edildikten sonra bilateral cilt flepleri subdermal planda bir miktar eleve edildi. Böylece z-plasti yapılabilmesi için yeterli görüş açısı sağlandı ve cilt kapatılırken tension azaltıldı. (b) Subdermal dokuya 60º açıyla dörtlü z-plasti planlandı. Z-plasti sayısına skarın boyuna ve genişliğine göre karar verildi. (c-d) Flepler kas üzerinden totally kaldırıldı ve yeni yerlerine transpoze edilerek 4.0-5.0 monofilaman suturlerle yaklaştırıldı. (e) Cilt 4.0-5.0 monofilament absorbable suturle subkutikuler onarıldı. 35 yaşında erkek hastanın ameliyat öncesi ve ameliyat sonrası birinci yılında malar bölgedeki skarın görünümü (sağda)

Tablo 1

Hasta no	Yaş	Cinsiyet	Etiyoloji	Lokasyon	Skar uzunluğu (cm)	Anestezi tipi	Takip süresi (ay)
1	35	E	Travma	Malar	6	Lokal	36
2	31	K	Cerrahi sonrası	Glabella	4	Lokal	12
3	56	K	Travma	Malar	3.5	Lokal	18
4	23	K	Cerrahi sonrası	Mentum	5	Genel	12
5	36	E	Travma	Yanak	4	Lokal	12
6	34	K	Travma	Yanak	4.2	Genel	15
7	44	K	Travma	Alın	4	Lokal	12
8	53	E	Cerrahi sonrası	Yanak	4.7	Genel	19
9	22	E	Cerrahi sonrası	Yanak	3	Lokal	14
10	40	K	Cerrahi sonrası	Alın	5.5	Lokal	12
11	19	E	Cerrahi sonrası	Malar	3	Lokal	12
12	54	E	Travma	Mentum ve yanak	3-5	Genel	24
13	52	E	Travma	Yanak	3	Lokal	14
14	52	K	Travma	Mentum	2.2	Lokal	14
15	20	K	Travma	Malar	4	Lokal	12
16	33	K	Travma	Yanak	4.8	Lokal	12
17	33	E	Travma	Yanak	5	Lokal	16
18	41	K	Cerrahi sonrası	Yanak	4.5	Lokal	16
19	19	K	Travma	Burun	5	Lokal	12

Hastaların demografik verileri

S-011
El Rekonstrüksiyonu için Flep Uygulamalarında YouTube® Videolarının Kalitesinin ve Güvenilirliğinin Değerlendirilmesi

Süleyman Savran, Abbas Albayati, Orkhan Shahbazov, Burak Özkan, Çağrı Ahmet Uysal
Başkent Üniversitesi Tıp Fakültesi, Plastik Rekonstrüktif ve Estetik Cerrahi Ana Bilim Dalı, Ankara

Giriş: Travmatik el yaralanmaları acile başvuruların 6-28% 'sını kapsamaktadır. Yumuşak doku kayıplarının gözlendiği durumlarında tendon, kemik ve nörovaskular yapılar açıkta kalmakta ve flep uygulamalarına ihtiyaç duyulmaktadır. El cerrahisinde çok çeşitli lokal, rejyonel ve serbest flepler kullanılmaktadır. Fakat, bu kadar geniş yelpazeye sahip cerrahi tekniklere hâkim olmak bilgi, el beceresi ve tecrübe gerektirmektedir. Günümüzde cerrahi tekniklerle ilgili görsellere, sunumlara, derslere ve videolara ulaşmak internet aracılığıyla oldukça hızlanmıştır. YouTube®, birçok medikal ve plastik cerrahiyle alakalı bilgilerin bulunduğu ve cerrahi asistanlar tarafından sıklıkla kullanılan bir online video platformudur. Fakat YouTube®'daki eğitimsel videoların kalitesi ve güvenirliliği tartışmalıdır. Bu çalışmamızda YouTube®' daki el rekonstrüksiyonu için uygulanan flep cerrahilerinin videolarının kalitesini ve eğitim açısından fayda sağlayıp sağlamadığını değerlendirmeyi amaçladık.

Materyal ve Metod: "Hand flaps", "hand local flaps", "hand regional flaps" ve "hand free flaps" anahtar kelimeleri ile YouTube® arama motorunda 24 Ağustos 2021 tarihinde videolar tarandı. Bulunan 118 videodan İngilizce olmayan, tekrarlayan ve cerrahi teknik içermeye videolar çalışmadan çıkarıldı. 72 video çalışmaya dahil edildi. Videolar yayınladığı kıta ve kaynaklara göre incelendi. Bu videolardan; başlık, süre, görüntüleme sayısı, yüklenen günden itibaren geçen gün sayısı, görüntüleme oranı (günlük görüntüleme), beğeni sayısı, beğenmeme sayısı, video güç indeksi (VPI), video kaynağı ve video içerik verileri kaydedildi. Videoların güvenilirliğini değerlendirmek için Journal of the American Medical Association (JAMA) kriterleri kullanıldı. Bu kriterler yazarlık, atıf, geçerlilik ve beyandan oluşmaktaydı. 0 puan alan videolar güvenilirliği düşük; 4 puan alan videolar güvenirliliği yüksek anlamına gelmekteydi. Videoların eğitimsel açısından değerlendirmek için el rekonstrüksiyonu için flepler spesifik skoru (FH-SS) oluşturuldu. FH-SS kriterleri oluşturmak için Peter C. Nelligan tarafından yayınlanan "Plastic Surgery Hand and Upper Extremity" kitabındaki başlıklardan yararlanıldı. FH-SS kriterleri; video kalitesi, ilk değerlendirme, cerrahi teknik ve ameliyat sonrası bakım başlıkları altında toplamda 15 kriterden oluşmaktaydı. 0-5 puan alan videolar eğitim kalitesi yönünden düşük, 6-10 puan alanlar ortalama, 11-15 puan alanlar eğitim kalitesi yönünden iyi olarak değerlendirildi. StataMP 14.1 (StataCorp. Stata Statistical Software: Release 14.1) betimleyici ve ayrımsal analizler için kullanıldı. P değeri 0,05 den daha az ise anlamlı olarak kabul edildi.

Bulgular: Videoların ortalama süresi 600,88 saniye (min 21, maks 5535) ve toplam video süresi 43.264 saniye idi. Ortalama izlenme sayısı 9754,12 (min 47, maks 170.317) ve toplam izlenme sayısı 702.297 idi. Videoların 43'ü (59,7%) Asyadan, 17'si (23,6%) Avrupa'dan, 11'i (15,2%) Amerika'dan ve 1 video Afrika'dan yayınlanmıştır. Kaynaklarına göre incelendiğinde 47 (65%) video doktorlar tarafından ve 25 (%35) video medikal kaynaklardandı. Ortalama JAMA puanı 1,72 (min 1, maks 4) idi. Yazarlık (65,2%), atıf (2,7%), geçerlilik (98,6%) ve beyan (5,5%) bilgisi

Oranlarında görüldü. Ortalama FH-SS 8,54 (min 1, maks 15) idi. FH-SS kriterlerine göre dağılım tabloda gösterilmiştir. Videoların yayınladığı kıtanın ve video kaynağının VPI üzerinde anlamlı bir etkisi yoktu (p>0.05). Avrupa'dan yayınların videoların JAMA ve FH-SS skorları anlamlı derecede düşüktü (p=0,0001 and p=0,0063) Doktorların yayınladığı videoların JAMA puanları medikal kaynaklara göre anlamlı derecede yüksekti (p<0.05).

Tartışma: Eldeki yumuşak doku defektleri için uygulanan flep cerrahilerinin toplam izlenme sayısı 702.297 idi. Daha önceki yapılan çalışmalarda cerrahi asistanların 86,7%'sinin YouTube®'dan cerrahi videolar izledikleği bulunmuştur. El cerrahisindeki flep opsiyonları gibi oldukça spesifik ve estetik cerrahi videolara göre daha az popüler olan bu konuda bu izlenme oranı daha önceki çalışmalardaki verileri desteklemektedir. Ortalama JAMA skoru ve FH-SS skorunun 1,72 ve 8,54 olarak bulunması YouTube® videolarının plastik cerrahi asistan eğitimi yeterince güvenilir ve kaliteli olmadığını göstermekteydi. Hasta seçimi (6,9%), alternatif tedavi yöntemleri (22,2%), ameliyat sonrası dönem (%23) ve ikincil cerrahiler (4,1%) gibi temel konular videolarda verilen oranlarda bahsedilmekteydi. Daha önceki yapılan çalışmalarda plastik cerrahi ile ilgili aramalarda, videoların sadece %13'nün plastik cerrahlar tarafından yayınladığı ve eğitimsel olarak yeterli içerik üretemediği bulunmuştur. Ayrıca YouTube®'da canlı cerrahi videolarının çoğunluğu onaylanmamış bağımsız hesaplar tarafından yayınlanmıştır. Bu sebeplerde dolayı; cerrahi asistanların eğitim açısından doğru videoları bulmaları büyük bir titizlik gerektirmektedir. Hasta seçimi, flep endikasyonları ve komplikasyonları gibi ana konulardan bu videolarda sıklıkla bulunmaması eğitim açısından eksiklik oluşturmaktadır. Bunlara ek olarak, YouTube® video bulma algoritmasında eğitim kalitesinden ziyade popüleritenin göz önünde bulundurulduğu unutulmamalıdır. Çalışmamızda Amerika ve Asya'dan yayınlanan videolarda FH-SS skorunun Avrupa'dan daha yüksek olduğunu bulduk. Bunun arkasındaki sebebi incelediğimizde Amerika (63,6%) ve Asya (88,3%)'daki videoların çoğunluğunun doktorlar tarafından yayınlanması olarak yorumladık. Avrupa'dan yayınlanan videoların kaynağı sıklıkla medikal kaynaklardı (88,2%).

Sonuç: YouTube®, cerrahi asistanlar tarafından yaygın olarak kullanılan bir online video platformudur. YouTube®'daki eğitici cerrahi videoların kalitesi çok değişkenlik göstermektedir. Cerrahi asistanlar, özellikle eğitimin erken aşamasında, YouTube®'daki eğitim videolarının güvenilirliği sorgulamalılardır. Bununla birlikte, bu platformda eğitici videoların paylaşılmasına üniversitelerin, eğitim kurumlarının, web seminerlerinin ve akademik katılımı, cerrahi asistanlarının bilgi ve becerilerini geliştirmesinde önemli bir yer tutacağını düşünüyoruz.

Anahtar Kelimeler: Asistan, Eğitim, El, Flep, YouTube

Figür 1

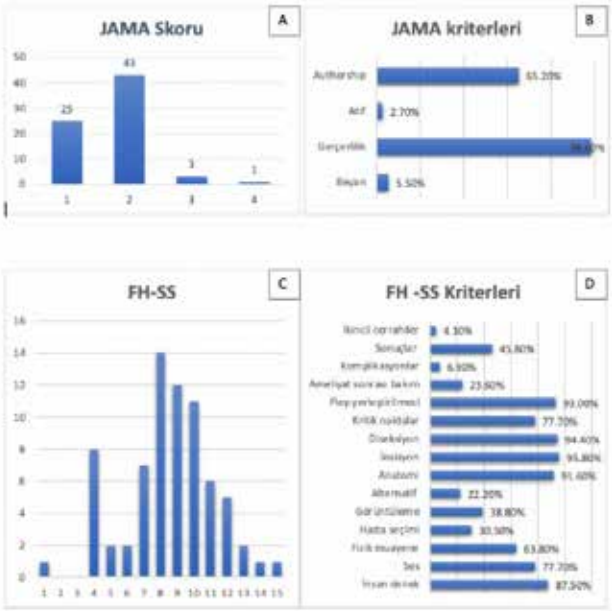

*JAMA skoru histogramı (A). JAMA skoru kriterleri ve yüzdeleri (B). FH-SS histogramı (C). FH-SS skoru kriterleri ve yüzdeleri (D) * JAMA: Journal of American Medical Association. FH-SS: El rekonstrüksiyonu için flepler spesifik skoru*

S-012
Alternatif ve Ekonomik Sanal Planlama Modeli Olarak Önceden Şekillendirilmiş Plak ile Mandibula Onarımının Geleneksel Yöntem ile Karşılaştırılması

Nazim Ramazanov[1], Zeynep Deniz Akdeniz[1], İlhan Erdem[1], Mustafa Ümit Uğurlu[2], Bülent Saçak[1]
[1]Marmara Üniversitesi Tıp Fakültesi Plastik, Rekonstrüktif ve Estetik Cerrahi Anabilim Dalı
[2]Marmara Üniversitesi Tıp Fakültesi Genel Cerrahi Anabilim Dalı

Giriş: Mandibula rekonstrüksiyonunda fibula flebinin rekonstrüksiyon plağı yardımıyla kusursuz adaptasyonu, kemiğin stabil iyileşmesi, kontur simetrisi ve optimal oklüzyonun sağlaması açısından önemlidir. Mandibulanın 3 boyutlu yapısı nedeni ile plağın doğru şekilde bükülmesi ameliyatın en zor aşamalarından biri olup işlem sırasında cerrahın daha fazla emek ve zaman harcamasına neden olabilmektedir. Sanal planlama ile defektin boyutunun belirlenmesi, getirilecek kemik dokusunda osteotomilerinin planlanması ve kesi kılavuzlarının oluşturulması ameliyatın hızını artıran ve sonuçları iyileştiren önemli bir gelişme olsa da çok pahalı olması ve teknik bilgi gereksinimi sebebi ile yaygınlığı kısıtlı kalmıştır. Daha ekonomik bir alternatif olarak 3B-modelleme ile plak bükme işleminin preoperatif olarak yapılması ameliyatın hızına olumlu etki ederken okluziv ilişkinin korunmasını sağlar. Bu çalışmada 3B-model ile bükme uygulanan ve uygulanmayan hastaların sonuçları karşılaştırıldı.

Mataryel ve Metod: Çalışmaya 2018-2021 yılları arasında mandibulektomi sonrasında cilt adalı serbest fibula flebiyle mandibula rekonstrüksiyonu yapılan 43 hasta dahil edildi. 3B-Model yardımıyla preoperatif plak bükme işlemi gerçekleştirilen hasta sayısı 7, klasik yöntem uygulanan

hasta sayısı 36 olmak üzere 2 gruba ayrıldı. Model grubundaki plak ameliyat öncesinde bilgisayarlı tomografi yardımıyla hazırlanan mandibula modeline uygun olarak şekillendirildi. Gruplar operasyon süresi, iskemi süresi, hastanede yatış süresi, osteotomi sayısı ve komplikasyonlar açısından karşılaştırıldı.

Bulgular: Hastaların 7(%15.6)'sine model ile, 36 (%83.7)'sına klasik yöntemle operasyon yapılmıştır. Ortalama operasyon süresi model grubunda 8.42±1.61 saat, klasik grupta 8.83±2.1 saat olup gruplar arasında istatistiksel fark saptanmamıştır (p:0.31). Ortalama pedikül uzunluğu model grubunda 7.28±2.56 cm, klasik grupta 6.86±2.25 cm olup gruplar arasında istatistiksel fark saptanmamıştır (p:0.19). Ortalama yatış süresi model grubunda 10.42 ± 6.9 gün, klasik grupta 19.75 ±18.2 gün olup gruplar arasında istatistiksel olarak anlamlı fark mevcuttur ($p<0.05$). Ortalama iskemi süreleri karşılaştırıldığında model grubunda 110.14±30.79 dakika, klasik grupta 135.52±50.32 dakika saptanmış olup, gruplar arasında istatistiksel fark saptanmıştır ($p<0.05$). Gruplar arasında cinsiyet, malign veya benign tümör etiyolojisi, osteotomi sayısı, postoperatif hematom, flep kaybı, arteryel yetmezlik, venöz yetmezlik gibi komplikasyonlar açısından fark saptanmamıştır.

Tartışma: Mandibula rekonstrüksiyonunda öncelikli hedefler rezeksiyon sonrasında oluşan defekt alanının karşı tarafla simetrik konturun sağlanması, normal okluzyonun korunması, gelecekte diş implantı uygulaması için olanak sağlanmasıdır. Ameliyatın fibula flebinin adaptasyonu aşamasında rekonstrüksiyon plağının anatomik olarak doğru yerleştirilmesi estetik ve fonksiyonel rehabilitasyon açısından çok önemlidir (Baker et al., 2001; Schimmele, 2001). Günümüzde plak bükme işlemi çoğunlukla intraoperatif yapılmaktadır. Birden fazla bükme işlemi plağın kırılması riskini artırır, denemeler sırasında plağın şekli değişme eğiliminde olur. İşlem zamanı daha fazla cerrahi alan ihtiyacı duyulur. Bu durumlar ameliyat süresini ve maliyetinin artırarak işlemenin önemli ölçüde cerrahın tecrübesine bağımlı duruma getirir. Ayrıca osteotomi yaptığımız kemik segmentleri preoperatif şekillendirilmiş plaklara uyumlu olarak dizildiği için model grubundaki plaklar aynı zamanda rekonstrüksiyon için şablon görevi de yaparak hata yapma riskini düşürür. Bizim çalışmamız retrospektif olarak 3 boyutlu modelleme yapılan grubun iskemi, operasyon ve yatış sürelerinin, komplikasyon oranları açısından yapılmayan grupla karşılaştırılması amaçladı. Cerrahi işlemin aynı ekip tarafından, aynı hastanede yapılması, cilt adalı serbest fibula fleplerinin değerlendirmede kullanılması, pedikül uzunluğu ve osteotomi sayısı gruplar arasında fark görülmemesi çalışmanın güçlü tarafları olarak söylenebilir. Çalışmada model kullanımıyla iskemi süresi azalsa da ameliyat süresi ve komplikasyonların görülme sıklığını açısından istatiksel fark tespit edilmemiştir. Bunu ameliyat süresinin etkileyen çok fazla faktörün olması ile (tümörün boyutu, çevre dokulara invazyon derecesi, radikal boyun diseksiyonun veya selektif boyun diseksiyonu yapılıp yapılmaması, katılan cerrah ve asistan sayısından ve becerisinden, hastanın eşlik eden hastalıkları ve s.) açıklanabilir. Bizim aldığımız sonuçlara rağmen 3B-model yardımıyla rekonstrüksiyon plaklarının preoperatif şekillendirilmesi intraoperatif yöntemle kıyaslandığında ameliyat süresinin ve buna bağlı olan komplikasyonların azaltmasını (Salgueiro and Stevens,2010), kontur deformitesini düzeltmesini (Azuma M. 2014) destekleyen yayınlar mevcuttur. Bu durum model grubunda hasta sayısının az olmasıyla izah edebilir ve çalışmamızın dezavantajlarından biri sayılabilir. Model kullanımı hastaların yatış süresini azaltarak sekonder olarak hastanenin maliyet giderlerinin düşürmektedir. Ayrıca model kullanımı sanal planlama kullanılan yönteme göre daha düşük maliyetli yöntem sayılır. Ama kapsamlı bir değerlendirme için maliyet analizi yapılan çalışmaların yapılması gerekmektedir.

Sonuç: Ameliyat öncesi planlamanın uzun olması, maliyetli olması gibi dezavantajları yanında iskemi ve hastanede yatış süresine olumlu etkisinden ve cerraha ameliyat sırasında sağladığı kolaylıktan dolayı model kullanımı klasik yönteme göre daha tercih edilebilir yöntem olduğunu düşünmekteyiz

Anahtar Kelimeler: mandibula rekonstrüksiyonu, baş boyun cerrahisi, fibula flebi, 3- boyutlu model, serbest flep, mikrocerrahi

S-013
Blow-out kırıklarının rekonstrüksiyonunda porlu polietilen alloplastik implant kullanmak güvenli mi?: 101 hastanın retrospektif değerlendirilmesi

Can İlker Demir, Emrah Kağan Yaşar, Zeynep Banu Arıcı, Murat Şahin Alagöz
Kocaeli Üniversitesi Tıp Fakültesi, Plastik, Rekonstrüktif ve Estetik Cerrahi Ana Bilim Dalı, Kocaeli

Giriş: Orbita taban kırıkları tedavi edilmediği takdirde diplopia, dystopia, enoftalmus veya göz hareketlerinde kısıtlılığa neden olarak estetik ve fonksiyonel deformitelerle sonuçlanabilen ciddi bir durumdur. Fraktür içinde sıkışmış veya maksiller sinüse herniye olmuş dokuların serbestlenerek orbita tabanının otolog veya alloplastik materyallerle rekonstrüksiyonu kritik basamaklardır. Kulak kıkırdağı, kalvaryum, nasal septum, rib, iliac krest en sık kullanılan donör alanlardır1. Alloplastik materyaller ek donör saha morbiditesi yaratmadan hızlı ve efektif rekonstrüksiyona izin verir fakat enfeksiyon, migrasyon, yabancı cisim reaksiyonu, kapsül oluşumu ve ekspozisyon riski kullanımını sınırlar. Porlu polietilen alloplastik implant (PPAİ) çevre dokuların implant içine ingrowthuna izin vererek rezorpsiyon, migrasyon ve ekspozisyon riskini azaltır2. Stabil, dayanıklı ve biyouyumlu yapısı enfeksiyona direnç sağlar. Geç dönemde vasküler hale gelmesi kapsül oluşumunu engelleyerek yabancı cisim reaksiyonu riskini azaltır. Rahat şekillendirilebilen flexible yapısı üç boyutlu rekonstrüksiyonda kolaylık sağlar. Bu özellikleri ile diğer alloplastik materyallerden ayrılan PPAİ orbita tabanı kırıklarının rekonstrüksiyonunda uzun zamandır başarıyla kullanılıyor.

Bu çalışmada PPAİ'ın orbita taban rekostrüksiyonundaki güvenirliğini, komplikasyonlardan kaçınmak için dikkat edilmesi gereken hususları uzun dönem sonuçlarıyla birlikte değerlendirmeyi amaçladık.

Hasta ve Metod: 2008-2020 yılları arasında orbita taban fraktürü nedeniyle kliniğimizde opere edilen 101 hasta çalışmaya dahil edildi. Tüm hastalarda ameliyat öncesi rutin bilgisayarlı tomografi çekildi (Resim-1). Enoftalmus, distopi, göz hareketlerinde kısıtlılık, diplopi, orbital içeriğin maksiller sinüse prolabe olduğu orbita taban kırıkları cerrahi endikasyon olarak kabul edildi. Minimum üç ay takip edilen hastalar çalışmaya dahil edildi. Glob yaralanması olan hastalar çalışma dışı bırakıldı. Tüm hastalarda 0.85 mm kalınlığında PPAİ kullanıldı (Medpor™; Porex Surgical Inc., Newnan, GA, USA). Hastalar yaş, cinsiyet, yaralanma türü, cerrahi zamanı, eşlik eden kırıklar, cerrahi yaklaşım, takip süresi ve komplikasyon (diplopi, distopi, enoftalmus, enfeksiyon, göz hareketlerinde kısıtlılık, infraorbital sinir alanında uyulukluk) açısından retrospektif olarak

değerlendirildi. Tüm istatistiksel analizler, IBM SPSS for Windows sürüm 20.0 (IBM Corp., Armonk, NY, ABD) kullanılarak yapıldı. Sürekli değişkenler medyan(25.-75. yüzdelik dilimler) ve kategorik değişkenler sayı (yüzdeler) olarak ifade edildi (Tablo-1).

Sonuç: Toplam 101 hastada 105 tane implant kullanıldı. Hastaların ortalama yaşı 33.2 'ydi (4-79). Hastaların 86'sı (85.1 %) erkek, 15'i (14.9 %) kadındı. Ortalama takip süresi 8.5 aydı (3-18 ay). Yaralanma ve cerrahi arasında geçen süre, kırık etiyolojisi, kullanılan insizyon ve eşlik eden kırıklar Tablo-1'de gösterilmiştir. Ameliyat öncesi 17 (16.8%) hastada semptomatik diplopi vardı ve ameliyat sonrası 15'inde düzelmişti. İki hasta düzelme görülmedi. Bu hastaların birinde orbitozigomatikomaksiller kırık diğerinde orbita medial duvar kırığı eşlik ediyordu. Orbita medial duvar kırığı eşlik eden hastaya iki hafta sonra cerrahi gevşetme yapılarak implantı değiştirildi. Takiplerinde diplopi gerilemişti. Ameliyat öncesi 20 hastada (19.8%) klinik olarak enoftalmus vardı. Ameliyat sonrası 16 hastada enoftalmus düzelmişti. Periorbital ve zigomatikomaksiller kırıkların eşlik ettiği dört hastada düzelme olmadı. Bu hastalara ek cerrahi girişim yapılmadı. Ameliyat öncesi distopi görülen 13 (12.8%) hastanın 12'sinde tam düzelme görüldü. Tabanda geniş defekti olan bir hastada distopi azalmış fakat devam ediyordu. Ameliyat öncesi infraorbital bölgede parestezisi olan 56 (55.4%) hastanın 48'inde tam düzelme görüldü. Ameliyat öncesi göz hareketlerine kısıtlılık olan 21 (20.7%) hastanın 18'inde hareketler tamamen düzeldi. Üç hastada düzelme olmakla birlikte kısıtlılık bir miktar devam ediyordu. Diplopininde eşlik ettiği iki hastada cerrahi girişim ile prolabe dokular tekrar serbestlendi. Bu hastalrda göz hareketleri tamamen düzeldi. Diğer hastaya ek müdahale yapılmadı. İnsizyon olarak midtarsal ve yaralanma bölgelerinin kullanıldığı iki hastada sikatrisyel ektropion gelişmesi nedeniyle dördüncü ayda cerrahi yapıldı. İki hastada geçici kemozis oldu. Hiçbir hastada enfeksiyon, implant migrasyonu, görme kaybı gelişmedi.

Tartışma: Orbita taban kırıklarında uzun zamandır güvenle kullanılan PPAİ'ın porlu yapısı doku ingrowthuna izin vererek başlıca iki önemli avantaj sağlar: stabilizasyon ve enfeksiyona direnç3. Çevre dokularla birleşmesi implantı stabilize ederek migrasyonunu önler. Dikkatli eksplorasyon ile kemiklerin subperiostal planda ortaya konarak implantın periost altına yerleştirilmesinin yeterli stabilizasyonu sağladığını düşünüyoruz. İmplantın maxiller sinüs içine düşmesi bir diğer önemli sorundur. PPAİ'ın iki taraflı sağlam kemiklerin üzerinde overlap yapılması ve yeterli güçte implantın kullanılması bu sorunu ortadan kaldırır. Herhangi bir fiksasyon yöntemi kullanmadığımız çalışmamızda hiçbir hastada anterior migrasyon veya ekspozisyon görülmedi. Orbita volüm değişiklerine bağlı gelişen distopi ve enoftalmus birlikte veya izole görülebilir. Zigomatikomaksiller kırıkların eşlik ettiği geniş defektlerde enoftalminin düzeltilmesi daha zordur ve ilerleyen dönemlerde osteotomilerin yapıldığı revizyon cerrahileri gerekebilir. Ameliyat sonrası enoftalminin devam ettiği dört hastanın birinde çoklu orbitada duvar fraktürleri, üçünde zigomatikomaksiller kırıklar eşlik ediyordu. Çoklu kırıkları olan hastaların enoftalmusun devam edebileceğini ve revizyon ameliyatları gerekebileceği konusunda uyarılması bu noktada önemlidir. Distopinin düzeltilmesi enoftalmusa göre daha kolaydır ve herniye dokuların serbestlenerek defektin rekonstrükte edilmesi ile sıklıkla düzelir. Çalışmamızda klinik distopisi olan 13 hastanın 12'sinde tam düzelme görüldü. Geniş defekti olan bir hastada persistan distopi görüldü fakat ek cerrahi girişim yapılmadı. Periorbital dokuların herniasyonu göz hareketlerinde kısıtlılıkla sonuçlanabilir. Ameliyat öncesi göz hareketlerinde kısıtlılık olan 21 hastanın 18'inde tam düzelme görüldü. Üç hastada göz hareketlerinin bir miktar düzeldiği fakat halen kısıtlı olduğu tespit edildi. Bu hastaların ikisinde diplopininde eşlik etmesi nedeniyle tekrar ameliyata alınarak periorbital dokular tekrar serbestlendi ve aynı implant yerine konuldu. Diplopi sıklıkla kas içi hematom ve kontuzyona bağlı gelişir ve iki hafta içinde spontan düzelir. Kasların fraktür içinde sıkışmasına bağlı diplopide erken cerrahi müdahale ile sıkışan dokuların serbestlenmesi komplikasyon riskini azaltır. Geç müdahalede kaslar fibrotik hale gelerek etraf dokulara yapışır. Kontrakte ve skarlı dokular cerrahiyi zorlaştırarak komplikasyon riskini artırır. Bu nedenle doku herniasyonuna eşlik eden diplopi varlığında erken müdahale ile dokuların serbestlenmesi gerekir. Tüm müdahalelere rağmen ameliyat sonrası % 20-52 oranında diplopinin devam ettiği gösteren çalışmalar vardır. Çalışmamızda diplopisi devam eden iki hastanın birinde zigomatikomaksiller kırık diğerinde medial duvar fraktürü eşlik ediyordu. Bu hastalar iki hafta sonra tekrar operayona alınarak fraktür hattındaki dokular serbestlendi ve tam düzelme sağlandı. Diplopisi olan her hastanın ameliyat öncesinde persistant diplopi konusunda uyarılmasını şiddetle tavsiye ediyoruz. PPAİ bazı avantajları nedeniyle orbita taban kırıklarının rekonstrüksiyonunda tercih edilir fakat tedavide kritik basamağın erken müdahale ve dikkatli eksplorasyonla implantın doğru şekil ve pozisyonda konulması olduğunun akılda tutulması gerekir.

Kaynaklar

1-Yilmaz, M., Vayvada, H., Aydin, E., Menderes, A. & Atabey, A. Repair of fractures of the orbital floor with porous polyethylene implants. Br J Oral Maxillofac Surg 2007;45, 640-4.
2- Rubin, P.A., Bilyk, J.R. & Shore, J.W. Orbital reconstruction using porous polyethylene sheets. Ophthalmology 1994; 101, 1697-708
3- Villarreal, P.M. et al. Porous polyethylene implants in orbital floor reconstruction. Plastic and reconstructive surgery 2002;109, 877-885

Anahtar Kelimeler: blow-out, kırık, metpor, rekonstrüksiyon, taban

Resim 1

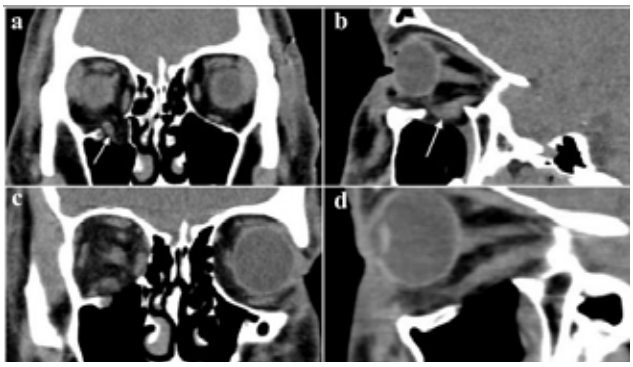

Kas ve periorbital doku prolapsunun (beyaz ok) eşlik ettiği orbital taban kırığının ameliyat öncesi bilgisayarlı tomografi görüntüsü (koronal-a, sagital-b). Ameliyat sonrası koronal (c) ve sagital (d) bilgisayarlı tomografik görüntülemede, yumuşak doku prolapsunun düzeldiği görülüyor.

Tablo 1

Hasta,n,%	Cinsiyet,n,%	Yaş, ortalama, yıl (aralık)	Yaralanma mekanızması	Kırık,n,%	İnsizyon, n, (%)	Cerrahi zamanı, orta değer, gün (aralık)	Takip,ortalama, ay (range)
101,100%	erkek, 86, 85.1%	33.2± 14.5	trafik kazası, 41, (40.5%)	OZM 56, (55.4%)	subsilier, 82, (81.1%)	2 (1-180)	8.6 ±3.8
	kadın, 15, 14.9%		darp 39,(38.6%)	POK 21, (20.7%)	midtarsal, 11, (10.8%)		
			düşme, 13, (12.8%)	PO 14, (13.8%)	yaralanma alanı 8, (7.9%)		
			hayvan saldırısı 4, (3.9%)	PF 10, (9.9%)			
			spor yaralanması 4, (3.9%)				
OZM:orbitozigomatikomaksiller	POK: pure orbital kırık	PO:periorbital kırık					

Hasta demografisi

S-014
Ortognatik Cerrahi Operasyonu Gerçekleştirilen Hastalarda Preoperatif ve Postoperatif Sesli Harflerin Akustik Analizi

Gazi Kutalmış Yaprak[1], İbrahim Tabakan[2], Ömer Kokaçya[2], Eyüphan Gencel[2], Cengiz Eser[2], Osman Metin Yavuz[2]
[1]Adana Şehir Eğitim ve Araştırma Hastanesi
[2]Çukurova Üniversitesi Tıp Fakültesi

Giriş-Amaç: Ortognatik cerrahi, maksilla ve mandibulanın diş içeren bölümlerindeki anatomik bozukluklarının cerrahi olarak düzeltilmesidir. Bu gruptaki hastalar tek başına ortodontik yöntemler ile ideal olarak tedavi edilemeyen hastalardır. Ortognatik cerrahinin amacı dişsel dizilimin düzeltilmesinin yanında ideal bir yüz estetiğini sağlamaktır. Bu iki ana amacın yanında en az onlar kadar önemli olan sese olan etkileridir. Özellikle ses kayıt cihazlarının ve ses analiz programlarının gelişmesi ile birlikte bu alanda daha objektif ve detaylı değerlendirmeler yapılabilmektedir. Dentofasiyal deformitelerin düzeltilmesinde Lefort 1 osteotomisi ve sagital split ramus osteotomisi en sık kullanılan yöntemlerdir. Bu iki operasyonun birlikte kullanıldığı olan çift çene operasyonunda ise tek bir çenenin yumuşak dokuların fizyolojisine ayıkırı biçimde belirgin hareketlerden ziyade minimal hareketlerle oklüzyonun sağlanmasında büyük avantaj sağlamaktadır. Bilgisayarlı ses analizi esas olarak ses bozukluğunun ve uygulanan tedavinin etkinliğinin takibinde kullanılmaktadır. Akustik analiz sese ait nesnel değerlendirme imkanı sunar ve özellikle tedavi öncesi ve sonrası durum değerlendirmelerinde oldukça etkilidir. Bizde çalışmamızda oklüzyon bozukluğu olan dentofasyal deformiteli hastalara uyguladığımız ortognatik çift çene cerrahi tedavisinin akustik analiz ile takibini ve ses kalitesi üzerine olan etkisini araştırmayı amaçladık.

Materyal-Metod: Bu prospektif kesitsel çalışmada Çukurova Üniversitesi Tıp Fakültesi Plastik, Rekonstrüktif ve Estetik Cerrahi Anabilim Dalında 20018-2020 yılları arasında gelişimsel maloklüzyon nedeniyle ortodontik tedavi sonrası ortognatik çift çene cerrahi tedavisi uygulanan 13 erkek ve 13 kadın toplam 26 hasta incelendi.Tüm operasyonlar aynı cerrah liderliğindeki ekip tarafından gerçekleştirildi. Hastaların sesli harf kayıtları (a,e,i,ı,o,ö,u,ü) ameliyat öncesi dönemde ve ameliyat sonrası 6. Ayda hastaların vokal kalitesini etkileyebileceği düşünülen ek patolojilerinin olmadığı dönemde alındı. Audacity programı(Open Source Software) ile alınan ses kayıtları, Praat akustik analiz program ile her harf için ameliyat öncesi ve sonrasında akustik analizi yapılarak temel frekans, shimmer, jitter ve harmoni gürültü oranlarına (NHR) bakıldı. Operasyon öncesi ve sonrası sürekli ölçümlerin karşılaştırılmasında dağılımlar kontrol edildi, parametrik dağılım gösteren değişkenler için Bağımlı Grup T test, parametrik dağılım göstermeyen değişkenler de Wilcoxson testi kullanıldı. Tüm testlerde istatistiksel önem düzeyi 0.05 olarak alındı.

Bulgular: Çalışmada kullanılan sesli harf ses kayıtlarının tamamı için akustik analiz sonucu elde edilen temel frekans (f0), jitter, shimmer ve harmoni gürültü değerlerinde ses kalitesindeki artışı gösterir şekilde sayısal olarak azalma ve her harf için en az iki parametrede istatiksel olarak anlamlı değişiklik saptandı.

Sonuç: Çalışmamız sonucunda ortodontik tedavi sonrası uyguladığımız ortognatik çift çene cerrahisi hastalarının türkçe alfabesinde kullanılan sesli harflerin akustik analizinde, ses kalitesinde artış sağladığı gözlemlenlendi. Akustik analiz değerlendirilirken birden fazla parametre kullanımının elde edilecek sonucun güvenilirliğini artırması yönünden önemli olduğu görüldü.

Anahtar Kelimeler: Akustik Analiz, Çiftçene Operasyonu, Maloklüzyon, Ortognatik Cerrahi.

S-015
Maksillofasiyal Kırıklara Endoskopik Yaklaşımlar ve Klinik Sonuçlarımız

Seçkin Aydın Savaş[1], Gözde Kubat[2]
[1]Alanya Alaaddin Keykubat Üniversitesi Tıp Fakültesi, Plastik,Rekonstrüktif ve Estetik Cerrahi, ALANYA/ANTALYA
[2]Alanya Alaaddin Keykubat Üniversitesi Tıp Fakültesi, Kulak Burun Boğaz ve Baş Boyun Cerrahisi, ALANYA/ ANTALYA

Amaç: Günümüzde minimal invazif yöntemler diğer cerrahi tedavilerde olduğu gibi maksillofasiyal travmaların tedavisinde de ön plana çıkmaktadır. Maksillofasiyal kırıkların onarımında kırık alana ulaşmak, fraktür redüksiyonu ve fiksasyonu için büyük cerrahi insizyonlar ve geniş diseksiyon yapmak gerekebilmektedir. İnsizyona bağlı oluşan skarlar istenmeyen sonuçlardır ayrıca bu skarları saklayabilmek adına yapılan geniş diseksiyonlar komplikasyon oranlarını artırmaktadır. Minimal invazif bir yöntem sayılan endoskopik cerrahi yaklaşımlar daha az skar, daha az kanama, daha hızlı iyileşme ve minimal sinir hasarı gibi avantajları nedeniyle önem kazanmaktadır. Bu sunum ile çeşitli maksillofasiyal kırıklara endoskopik cerrahi yaklaşımlarımızı ve tatmin edici klinik sonuçlarımızı sunmak istemekteyiz.

Gereç-Yöntem: Bu çalışmada Haziran 2020- Haziran 2021 tarihleri arasında Alanya Alaaddin Keykubat Üniversitesi Eğitim Araştırma Hastanesinde maksillofasiyal kırık tespit edilen hastalardan endoskopik cerrahi yaklaşım ile tedavi edilen 15 hasta sunuldu. Vakaların 11'i erkek, 4'ü kadın hastalardan oluşmaktaydı. Yaş ortalaması 30,2 olarak belirlendi. 8 hastada etiyolojik neden trafik kazası iken 6 hastada darp, 1 hastada yüksekten düşme olarak tespit edildi. 4 hastada kompleks kırık (orbita, zigoma, maksilla ve mandibula) mevcutken, 2 hastada izole orbita taban fraktürü, 2 hastada mandibula kondil/subkondil, 4 hastada mandibula angulus, 2 hastada mandibula ramus fraktürü mevcuttu. Hastaların tümünde preoperatif ve postoperatif maksillofasiyal aksiyal/ koronal kesit ve üç boyutlu bilgisayarlı tomografi ile görüntüleme sağlandı. Hastalar, Türkçe Ağız Sağlığı Etki Profili-14 (OHIP-14-Tr) anketi ile, morluk, şişlik ve ağrı açısından ameliyat hemen sonrası ve postoperatif 3. ayda değerlendirildi. Anket sonuçları 0, 1, 2, 3, 4 olarak skorlandı. Cerrahi işlemler sırasında 4 mm çaplı 0 ve 30 derece görüş açılı endoskop sistemi (Olympus Endoskop Sistemi) kullanıldı. Her kırık tipi için gingivobukkal mukozadan girildi. İnsizyon kısa tutularak diseksiyon endoskop yardımıyla gerçekleştirildi. Önemli anatomik yapılar, sinirler ve kırık hattı görüntülendi. Orbita tabanına maksiller sinüsten ulaşılarak rekonstrüksiyon gerçekleştirildi. Mevcut kondil kırıklarında plak ve vida kullanılmadan redüksiyon sağlandı. Endoskopik görüntü ile teyit edildi. Mandibula angulus ve ramus fraktürlerinde kırık endoskopik olarak görüntülendi ve redükte edildi. Uygun pozisyonda fraktür hattında konulan plak üzerine ciltte yaklaşık 0.5 cm'lik insizyon yapılarak trokar yardımıyla vidalar ile fiksasyon sağlandı.

Bulgular: Endoskopik yöntem ile maksillofasiyal kırıkları onarılan 15 hastanın ameliyat süreleri kırık sayısı, kırık bölgesi ve kırık özelliklerine bağlı olarak değişse de en az iki en fazla beş saat olarak ölçüldü. İntraoperatif dönemde herhangi bir majör komplikasyon gözlenmedi. Hastaların hastanede kalış süresi ortalama 1,7 gün olarak belirlendi. Hastaların takipleri sırasında bir hastada oklüzyon bozukluğu gözlendi. Hastanın maloklüzyonu için tekrar operasyon planlandı. Orbita taban kırıkları onarılan hastaların postoperatif dönemde hiçbirinde göz hareketlerinde ve görme muayenesinde probleme rastlanmadı. Hastaların OHIP-14- Tr anket sonuçları ayrıca ciltte morluk, şişlik, ağrı ve skar değerlendirmeleri diğer endoskopik maksillofasiyal travma literatür sonuçları ile benzer ölçüde memnuniyet ve başarı oranı yüksek bulundu.

Sonuç: Maksillofasiyal travmalarda endoskopik yolla onarım konvansiyonel açık redüksiyon yöntemine göre cerraha daha iyi bir görüş alanı sağlayan, skar ve komplikasyonları azaltan minimal invazif ve yenilikçi bir tedavi yöntemidir.

Anahtar Kelimeler: Maksillofasiyal cerrahi, Endoskopik Cerrahi Yaklaşım, Endoskopik Yaklaşım ile Maksillofasiyal Kırık Onarımı

Endoskopik Dijital Görüntüler

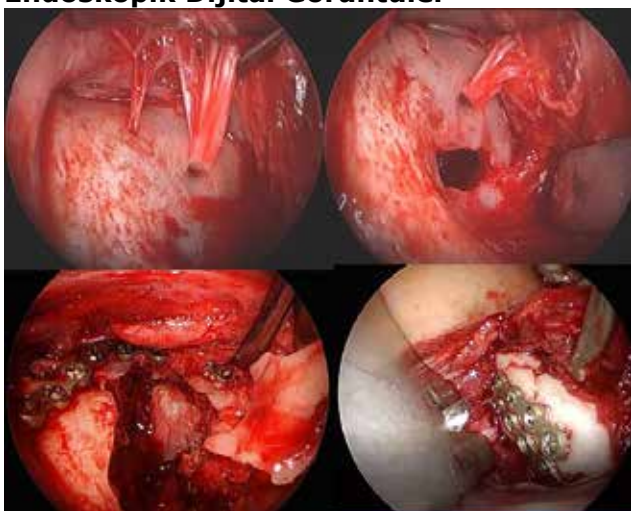

S-016
Mandibula kırıklarında epidemiyolojik ve etiyolojik faktörlerin kırık bölgesiyle ilişkisinin değerlendirilmesi: 489 hastanın retrospektif analizi

Can İlker Demir, İncilay Yılmaz, Zeynep Banu Arıcı, Emrah Kağan Yaşar, Murat Şahin Alagöz
Kocaeli Üniversitesi, Tıp Fakültesi, Plastik Rekons. ve Estetik Cerrahi Anabilim Dalı, Kocaeli

Giriş: Travmalar özellikle genç erişkinlik ve ergenlik döneminde hayat kaybı ile sonuçlanabilen, plastik cerrahi kliniğinde sık rastlanan vakalardır. Yüz iskeleti işlevsellik ve estetik açıdan önemli bir yer tutar. Bu bölgenin travmalarının pek çok sebebi olabileceği gibi motorlu taşıt kazaları, darp, düşmeler ve spor yaralanmaları bunların başlıcalarıdır. Yüz iskeleti kraniyuma önden koruma sağladığı için travmalarda yaralanmaya oldukça müsait bir konumdadır. Mandibula kraniyumun önündeki kemiklerden biri olarak yaralanma olasılığı yüksek ve işlevselliği önemli bir kemiktir ve kırıkları lokalizasyonuna göre tanımlanır. Parasimfizis, simfizis, kondil sıklıkla görülse de angulus, korpus, koronoid ve ramusta da kırıklar azımsanmayacak düzeyde görülmektedir.
Bununla beraber kırıkların %50'si multipl bölgeyi içerir. Bu çalışmada mandibula kırıklarında kırık lokalizasyonunun yaş ve etyoloji ile olan ilişkisini değerlendirmeyi amaçladık.

Materyal Metot: Kliniğimizce 2007-2021 yılları arasında opere edilen 489 mandibula kırıklı hasta retrospektif olarak analiz edildi. Hasta kayıtları cinsiyet, fraktür lokalizasyonu,

etyoloji ve yaş açısından analiz edildi. Etyolojiler araç içi trafik kazası, araç dışı trafik kazası, darp ve yüksekten düşme olarak sınıflandırıldı. Yaşlar ise 18 yaş ve altı, 19-49 yaş arası ve 50 yaş ve üzeri olarak gruplandırıldı.

Sonuç: Çalışmaya dahil edilen 489 hastanın 384'ü (78%) erkek, 105'i (22%) kadındı. Vakalar cinsiyet, mandibula fraktürünün lokalizasyonu, etyoloji ve yaşa göre sınıflandırıldığında ortaya çıkan veriler Tablo-1'de görülmektedir.
Toplam veriler değerlendirildiğinde; en sık etyolojik faktör düşmeydi. En sık kırık lokalizasyonu parasimfizis, en sık yaş grubu 19-49 arasıydı.
Cinsiyete göre bakıldığında erkek hastaların verileri değerlendirildiğinde; etiyolojide en sık neden 126 vaka (32%) ile darptı. Sonrasında sırasıyla yüksekten düşme 119 vaka (30%), araç içi trafik kazası 81 vaka (21%), araç dışı trafik kazası 58 vaka (%15) izlenmiştir.
Darp sonrası kırığın en sık görüldüğü lokalizasyon parasimfizis ve angulustu. Kırık lokalizasyonu en sık parasimfizis (117, 30%) ve angulustu (90, 23%).
Bunları sırasıyla kondil ve simfizis izlerken korpus en az kırılan lokalizasyon olarak tespit edildi. Tüm etyolojilerde en sık izlenen yaş grubu 19-49 yaş aralığı olmuştur.
Kadın hastaların verileri değerlendirildiğinde; etiyolojide en sık neden 47 vaka (44%) ile yüksekten düşmeydi. Sonrasında sırasıyla 32 vaka (30%) ile araç içi trafik kazaları, 15 vaka (14%) ile araç dışı trafik kazaları, 11 vaka (10%) ile darp vakaları izlenmiştir. Kırık lokalizasyonu en sık izole parasimfizisti (41, 39%). Bunu sırasıyla angulus, kondil, simfizis, korpus ve ramus izlemiştir. Tüm etyolojilerde en sık izlenen yaş grubu 19-49 yaş aralığı olmuştur.

Tartışma: Yaptığımız retrospektif çalışmada mandibula fraktülerini cinsiyet, etyoloji, yaş ve kırık lokalizasyonlarının birbirleri olan ilişkilerini değerlendirmeyi amaçladık. Hasta popülasyonunun büyük çoğunluğunu genç erkek hasta grubu oluşturuyordu. Erkeklerde en sık etyolojik faktör darptı. Özellikle genç erkekleri şiddet olaylarından uzak tutacak programlar ve önlemler plastik cerrahi kliniğinde izlenen mandibular fraktür vakalarının azalmasını sağlayabilir. Kadınlarda en sık etyolojik faktör düşme olarak tespit edildi. Kadınlarda en sık genç popülasyonun mandibular fraktürler açısından riskli olduğu gözlenmekle birlikte fraktürler en sık erkeklerdeki gibi parasimfizis lokalizasyonundaydı. Fakat ilginç şekilde etyolojik faktörlerin farklı olduğu tespit edildi. Bunun nedeni hastanın sosyal baskılardan dolayı bilerek yanlış anamnez vermek zorunda kalması olabilir. Bu nedenle etyolojik faktörlerin iyi analiz edilmesi, şüphe durumunda hasta ile birebir konuşarak anamnez alınması doğru bir yaklaşım olacaktır. 1266 hastanın retrospektif olarak değerlendirildiği bir çalışmada hastalarda mandibula fraktürlerinin en sık simfizis-parasimfiziste görüldüğü ve etyolojik faktörün araç dışı trafik kazaları olduğu görülmüştür (1). Bu veriler değerlendirildiğinde bizim çalışmamızla benzer olduğu görülmüştür.
Dikkat çeken bir diğer nokta yaşlı popülasyondaki düşmeye bağlı kırıkların diğer etyolojik faktörlere göre daha fazla olmasıdır. Yaşlı hastalarda operasyon riskleri de göz önüne alındığında düşmeyi engelleyici önlemlerin artırılması önemlidir. Nörolojik ve diğer dahili hastalıkların takip ve tedavisi, hastaların ortopedik açıdan kontrolleri düşmeleri azaltacak, dolayısıyla en sık etyoloji olan düşmeye bağlı mandibula fraktürlerinin sayısında azalma sağlayacaktır. Bir diğer öneri yaşlı bakımının geliştirilmesi ve yaşlı popülasyona yönelik güvenli ortamın sağlanması olacaktır. Bu noktada genç popülasyonun şiddet olaylarından uzak tutulması ve yaşlı popülasyona yapılacak düşme açısından koruyucu tedavilerle mandibular fraktürlerin insidansında azalma sağlanacaktır.

KAYNAKÇA
1. Epidemiologic analysis and evaluation of complications in 1266 cases with maxillofacial trauma Demirdover Cenk, Geyik Alper, Yazgan Hasip Samil, Ozturk Fatih Alp, Cakmak Suleyman, Vayvada Haluk, Menderes Adnan, Yilmaz Mustafa: Year: 2018 | Volume: 26 | Issue Number: 1 | Page: 6-11

Anahtar Kelimeler: epidemiyoloji, etyoloji, kırık, mandibula

Farklı yaş gruplarında mandibula kırıklarının görünümü. (sol:19 yaş altı, orta: 19-49, sağ: 50 yaş üzeri)

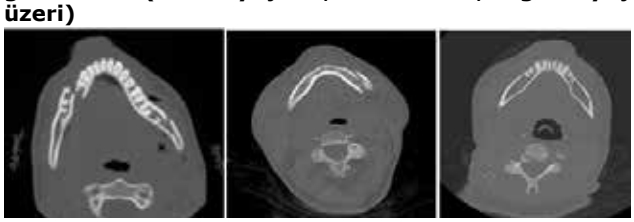

Tablo-1

				ERKEK			
		Simfizis	Parasimfizis	Korpus	Angulus	Ramus	Kondil
AİTK	<18	0	8	2	5	0	1
	19-49	3	25	4	12	6	8
	50+	1	1	1	2	1	1
ADTK	<18	2	12	1	5	1	4
	19-49	6	12	3	9	0	1
	50+	0	0	0	0	1	0
DARP	<18	1	9	2	7	1	1
	19-49	5	26	5	29	8	24
	50+	1	0	2	2	0	1
DÜŞME	<18	5	17	2	7	0	5
	19-49	10	19	4	10	8	16
	50+	2	8	1	2	2	1
				KADIN			
		Simfizis	Parasimfizis	Korpus	Angulus	Ramus	Kondil
AİTK	<18	0	2	1	1	0	1
	19-49	0	6	1	5	2	4
	50+	1	4	2	1	0	1
ADTK	<18	2	1	0	2	0	1
	19-49	1	4	0	3	0	0
	50+	0	1	0	0	0	0
DARP	<18	0	0	0	1	0	0
	19-49	1	2	0	4	0	3
	50+	0	0	0	0	0	0
DÜŞME	<18	4	8	1	2	0	5
	19-49	3	10	1	1	0	4
	50+	0	3	1	3	0	1

Yaş, etyoloji, kırık bölgesi ve cinsiyete ait verilerin tablosu

S-017
Blowout Fraktürlerinde Cerrahi Deneyimlerimiz

Safa Eren Atalmış, Süleyman Çakmak, Hasan Basri Çağlı, Tahir Babahan, Erk Evren, Cenk Demirdöver
Dokuz Eylül Üniversitesi Tıp Fakültesi, Plastik, Rekonstrüktif ve Estetik Cerrahi Ana Bilim Dalı, İzmir

Giriş: Orbita yapısını oluşturan 7 viscerokranium kemiği ile (zigoma, maksilla, etimoid, palatin, frontal ve lakrimal) globu destekler ve korur. Fonksiyonel bu yapıyı koruyan kemik yapıda yer alan maksillofasyal fraktürler sonucunda gelişen semptomlardan diplopi ve enoftalmus gibi uzun dönem sekellerin cerrahiyle önlenebilirliği nedeniyle orbita fraktürleri maksillofasyal cerrahi açısından öneme haizdir. Blow-out fraktürler ise orbita tabanı içeren fraktürler olarak tanımlansa da pür ve impür olarak ikiye ayrılmaktadır. Fraktürün yalnızca orbita tabanında yer aldığı fraktürler pür blow-out fraktürler olarak sınıflansa da fraktür hattı zigoma veya frontal kemik gibi komşu kemikleri de içeriyorsa impür blow-out fraktürler olarak sınıflanmaktadır. Bu çalışmamızda 2016-2020 yılları arasında Dokuz Eylül Üniversitesi Tıp Fakültesi Plastik, Rekonstrüktif ve Estetik Cerrahi Kliniğinde pür blow-out fraktürü nedeniyle opere edilen 58 olguyu orbita taban fraktürlerinin cerrahi tedavileri için yaklaşımlarımızı gözden geçirmek üzere yeniden inceledik.

Gereç ve Yöntem: Çalışmamızda 2016-2020 yılları arasında kliniğimizde opere edilmiş 58 olgu ve verilerini hastanemizin ve kliniğimizin veritabanlarını kullanarak retrospektif olarak analiz ettik. Olguların demografik özellikleri, travma etiolojisi, travma zamanı, travma ve cerrahi arasında geçen süre, muayene ve görüntüleme bulguları ve seçilen cerrahi yaklaşım ayrı ayrı olarak analiz edildi. İmpür fraktürler ve konservatif olarak izlenen hastalar çalışmanın dışında bırakıldı. Opere edilen olguların bilgisayarlı tomografi görüntüleri 2mmlik kesitler halinde koronal ve sagital planda rekonstrükte edilmiş görüntüler olarak değerlendirildi. Fraktürlerin taban duvardaki lokalizasyonu anterior, orta ve posterior olarak 3 kısımda incelendi. Suboptimal bilgisayarlı tomografi görüntüleri olan olgular çalışma dışında bırakıldı.

Bulgular: Cerrahi olarak tedavi edilen 58 olgudan 8'i kadın olup olguların ortalama yaşı 26,6 (en genç hasta 2, en yaşlı hasta 54 yaş) olarak hesaplandı. 27 olgu sağ, 30 olgu sol ve bir olgunun ise bilateral blow-out fraktürüne yönelik operasyon yapıldı. 7 olgunun eşlik eden ek travmaları ve komorbiditeleri nedeniyle travma-cerrahi arası geçen sürenin uzamış olması da göz önünde bulundurulduğunda cerrahi girişimin ortalama süresi 11,3 gün olarak hesaplandı.
Travmanın etiyolojisi değerlendirildiğinde ise, 26 olgu trafik kazası, 18 olgu fiziksel şiddet, 8 olgu objenin çarpması sonucu, 5 olgu düşme ve 1 olgu ise patlama sonucu olan blow-out fraktürleri nedeniyle tedavi edildi. Hastaların preoperatif dönemdeki muayene bulguları değerlendirildiğinde infraorbital sinir trasesinde hipoestezi saptanan 20 olgunun aynı zamanda diplopi yakınması mevcuttu. Enoftalmus ve distopi bulgular objektif kriterlerle ölçülmemiş olsa da 25 olguda kontralaterale göre belirgin enoftalmus saptandı. 3 ana semptomun(infraorbital sinir trasesinde hipoestezi, diplopi ve enoftalmus) da birlikte yer aldığı 9 olgu tespit edildi. Fraktürün orbita tabandaki lokalizasyonunun cerrahi açıdan önemi göz önüne alınarak olguların radyolojik çalışmaları retrospektif olarak incelendiğinde 2 olgunun radyolojik görüntülemeleri fraktür lokalizasyonunun tespiti için yeterli bulunmadığından değerlendirilme dışı bırakıldı. Aynı değerlendirme kıstasında fraktürün lokalizasyonu orbita tabanının sagital eksende anterior-posterior olarak üç eşit kısma bölünerek orbita tabanın anterioru, orta kısmı ve posterioru olarak ele alınırken aynı zamanda taban fraktürüne eşlik eden medial duvar fraktürleri olan olgular da ayrı olarak incelendi. Yapılan çalışmada 56 hastanın 18'i için fraktürün orbita tabanının anterior 1/3lük kısmında yer aldığı, 16 sının posterior kısımda yer aldığı görüldü. 4 olguda ise fraktürün orbita tabanının tamamına yakınında yer alarak üç kısımla da çakıştığı tespit edildi. 56 olgunun 47 sinde ise fraktürün orbita tabanın orta kısmında yer aldığı ve fraktür lokalizasyonu açısından bu grubun çoğunlukta olduğu görüldü. Orbita tabanının ve medial duvarın birlikte fraktüre olduğu 4 olgunun 3 ünde ise taban fraktürü yine orta kısımda yer almaktaydı. Radyolojik çalışmalar değerlendirilirken periorbital yağ ve ekstraoküler kas herniasyonları ve sıkışmaları ayrı olarak değerlendirildi. 56 olgunun 46 sında periorbital yağ herniasyonu dikkat çekerken yağ herniasyonu olmadan kas herniasyonu olamayacağı da göz önünde bulundurularak yağ herniasyonu saptanan 46 olgunun 24 ünde aynı zamanda ekstaoküler kas herniasyonu da izlendi. Blow-out fraktürlerinin cerrahi yaklaşımlarında orbita tabandaki defektin boyutu ve lokalizasyonu da önem arz ettiğinden olguların tomografi görüntüleri koronal ve sagital planda iki eksende tabandaki defektin boyutları açısından da değerlendirildi. Saptanan defekt alanı <0,5cm² olan olgular için defekt yok kabul edildi ve 17 olguda defektin <0,5cm² olguğu görüldü. Defekt saptanan diğer olgular için ortalama defekt alanı 1,51cm² olarak hesaplandı. En büyük defekt 2,5cm² idi ve bu olgunun aynı zamanda medial duvar fraktürü de olduğu görüldü. Olguların cerrahi yaklaşımlarında ise farklı teknikler kullanıldı. Hastaların tamamında subsilier insizyon tercih edildi ve orbita tabandaki fraktürün diseksiyon sonrası ortaya konmasının ardından uygun hastalar için elevatör yardımıyla herniasyon serbestlenerek tabandaki fraktüre segmentin stabilizasyonu kontrol edildi. Bu aşamada stabil olduğu görülen taban fraktürleri için girişim sonlandırıldı. Yine uygun hasta grubunda maksiller sinüste şişirilen üriner kataterin yardımıyla herniye dokuların serbestlenmesinin ardından kataterin kontrollü olarak şişirilmesi sonrasında fraktür segmenti için redüksiyon sağlandı. Tabandaki fraktürün stabil olmadığı veya tabanda defektin olduğu görülen olgular için orbita taban rekonstrüksiyonu açısından otolog dokular veya alloplastik materyaller kullanıldı. 18 olguda yalnızca herniasyonun serbestlenmesi yeterli iken, 40 hastada rekonstrüksiyon seçenekleri denendi. Orbita taban rekonstrüksiyonu yapılan 6 olgu için otolog materyaller kullanıldı ve bu gruptaki 3 olgu pediatrik yaş grubundaydı. Otolog materyaller seçilen 6 olgunun 5inde auriküler konkal kartilaj kullanılmakla birlikte 1 olguda ise kalvarial kemik taban rekonstrüksiyonu için kullanıldı. Alloplastik materyaller seçilen 18 olguda ise titanium içerikli orbital mesh plateler sağlam kemik segmentine 1.3'mmlik vidalarla sabitlendi. 15 olguda ise poröz poliethilen içerikli Med-por tercih edildi. 1 olguda ise vicryl materyal kullanıldı.

Tartışma: Orbita fraktürlerinin sık görülmesine rağmen, cerrahi veya cerrahi dışı tedavide belirlenmiş kesin algortimalar ortaya konamamıştır. Literatürdeki farklı yayınlara rağmen halen hangi tip fraktürün cerrahi olarak tedavi edilip hangisinin cerrahi dışı izleminin uygun olacağı kesin değildir. Özellikle orbita fraktürlerinin yarattığı yıkıcı bulgular, hastaların tedaviden beklentilerini arttırsa da cerrahi tedavinin seçilmesi halinde kullanılacak insizyonun yaratabileceği kapak asimetrileri, skar izleri ve ektropiyon gibi komplikasyonlar hastaların beklentilerini karşılamamaktadır. Aynı zamanda orbital kavitede yer alan optik sinir ve diğer vital yapıların fraktüre sekonder hasarlanmış olması veya travmatik optik nöropatinin gelişmiş olması cerrahinin fonksiyonel sonuçlarını gölgelemektedir. Yalnızca tedavi seçimi değil, cerrahi tedavinin zamanlaması, taban rekonstrüksiyonunda kullanılacak malzeme seçimleri de bu alandaki diğer

tartışmalı konulardandır. Bu çalışmamız ile kliniğimizde 2016-2020 yılları arasında opere edilmiş olan olguların ve verilerin ışığında orbita taban fraktürlerine olan yaklaşımımızı gözden geçirdik.
Anahtar Kelimeler: Blow-out, Orbita, Fraktür

S-019
106 Kraniyosinostoz olgusunun kemik talaşlı kraniyoplasti sonuçları

Burak Akça, Emin Mavili, İbrahim Vargel
Hacettepe Üniversitesi Tıp Fakültesi, Plastik Rekonstrüktif ve Estetik Cerrahi Anabilim Dalı, Ankara

Giriş: Kraniyosinostoz kraniyuma ait sütürlerden bir veya fazlasının erken kapanmasıdır. Patolojik olan bu süreç 2000 ila 2500 canlı doğumda bir izlenir. Kraniyosinostoz cerrahisi 6-12 aylık zaman diliminde gerçekleştirilen morbiditesi ve mortalitesi yüksek bir cerrahi girişimdir. Temel amaç beyin gelişimini kısıtlayan bariyerin kaldırılması ve sıkışmaya bağlı olası fonksiyonel kayıpların önlenmesi sonuçta estetik kazanımlar ile sağlıklı görünüme kavuşması hedeflenir. Çalışmada 01 Ocak 2014-1 Eylül 2021 yılları arasında ameliyat edilen 106 kraniyoplasti hastasının demografik yapıları, frontoorbital relaps, resinostoz oranları, erken/geç dönem komplikasyonları, görme ve işitme kayıpları ve estetik kazanımları değerlendirilmiştir.

Metot: 1 Ocak 2014-1 Eylül 2021 tarihleri arasında sadece kemik talaşı ile kalvaryal şekillendirme yapılan 106 olgunun retrospektif değerlendirilmesi yapılmıştır. Hastaların güncel sağlık durumları, demografik özellikleri, sendrom tanıları, sinostozun tipi, kraniyoplasti operasyonu sırasındaki yaşları, ameliyat teknikleri, postoperatif komplikasyonları ve estetik kazanımları incelenmiştir. Hastaların kraniyal defektleri, frontoorbital relaps ve resinostoz durumları 3 yönlü kafa grafileri ve 3D Bilgisayarlı Tomografi ile ameliyat öncesi ve sonrasına ait fotoğrafları incelenmiştir. Estetik kazanımlar preop-postop fotoğraflar üzerinden yapılmıstır. Hastalar ortalama 2 yıl takip edilmiştir (1 yıl-5 yıl). Göz hastalıkları ve nöroşirurji hastaları postop takip sürecinde değerlendirmiştir.

Bulgular: 106 Kraniyosinostoz olgusunun 29 tanesi(%27) sendromik, 77 tanesi(%73) sendromik değildir. Sendromik hastaların 17'si Apert sendromlu, 6'sı Crouzon sendromlu, 2'si Muenke sendromlu, 1'i Pfeifer sendromlu, 1'i Pierre Robin sendromlu, 1'i Kraniyofrontanazal sendromlu, 1'i Orofasiyel-dijital sendromlu hastadan oluşmaktadır. 77 sendromik olmayan hastanın 33 tanesi (%43) trigonosefali, 13 tanesi(%17) skafosefali, 13 tanesi(%17) plagiosefali, 11 tanesi(%14) oksibrakisefali, 4 tanesi(%5) brakisefali ve 3 tanesi(%4) çoklu sütur sinostozuna sahiptir.
Olgulara göre frontoorbital ilerletme cerrahisi(%82),distraksiyon osteogenezisi(%6), distraksiyon osteogenezi ile kombine cerrahi girişim(%7) ve strip kraniyektomi(%5) uygulanmıştır.Hastaların 68 tanesi(%64) erkek, 38 tanesi(%36) kadındır. Hastalara ortalama ameliyat uygulama yaşı 17 aydır(6 ay-60 ay).
Olguların 16 tanesinde(%15) resinostoz görülmüştür. Resinostoz olgularının 5 tanesi sendromiklerde, 11 tanesi sendromik olmayanlarda görülmüştür. Sendromiklerde resinostoz görülme oranı %17 iken nonsendromiklerde bu oran %14 olarak bulunmuştur. Sendromik olmak ile resinostoz arasındaki ilişki Fisher'in kesin olasılık testi ile istatistiki olarak değerlendirildiğinde P değeri 0,763(p>0.5) olarak bulunmuş olup aralarında bir ilişki olmadığı saptanmıştır. Kraniyoplasti cerrahisi geçiren 13 hastada(%13) frontoorbital relaps gözlenmiştir. Bu olguların 4 tanesi sendromik iken 9 tanesi sendromik değildir. Sendromiklerde frontoorbital relaps görülme oranı %15 iken sendromik olmayanlarda frontoorbital relaps görülme oranı %12'dir. Sendromik olmak ile frontoorbital relaps arasındaki ilişkisi Fisher'in kesin olasılık testi ile istatistiki olarak değerlendirildiğinde P değeri 0,523(p>0.5) olarak bulunmuş olup aralarında bir ilişki saptanmamıştır. 18(%17) hastada erken dönem komplikasyon görülmüştür. Erken dönem komplikasyonların %56'sını(10 hasta) lokal enfeksiyonlar, %17'sini(3 hasta) solunum sıkıntıları, %11'ini(2 hasta) menenjit, %11'ini(2 hasta) hipovolemik şok ve %5 ini(1 hasta) ameliyat sonrası nöbet oluşturmaktadır. 18 tane erken dönem komplikasyon görülen hastanın 10 tanesi sendromik olmayanlarda görülürken 8 tanesi sendromiklerde görülmüştür. Sendromiklerde erken dönem komplikasyon görülme oranı %28 iken sendromik olmayanlarda erken dönem komplikasyon görülme oranı %13'tür. Sendromik olmak ile erken dönem komplikasyonlar arasındaki ilişki Fisher'in kesin olasılık testi ile istatistiki olarak değerlendirildiğinde P değeri 0,036(p<0.5) olarak bulunmuş olup aralarında bir ilişki olduğu saptanmıştır. 23 hastada geç dönem komplikasyon görülmüştür. Bu geç dönem komplikasyonların %52'sinde (12 hasta) görme ile ilgili problemler, %18'inde (4 hasta) skalp altında kolleksiyon, %18'inde(4 hasta) kemik konturlarında düzensizlik, %8'inde (2 hasta) bos kaçağı, %4'ünde(1 hasta) lokal saç kayıbı görülmüştür. Geç dönem komplikasyon görülen 23 hastanın 12 tanesi sendromik olmayanlarda 11 tanesi sendromiklerde görülmüştür. Sendromiklerde geç dönem komplikasyon görülme oranı %38 iken sendromik olmayanlarda geç dönem komplikasyon görülme oranı %15,5'tir. Sendromik olmak ile geç dönem komplikasyonlar arasındaki ilişki ki kare testi ile istatistiki olarak değerlendirildiğinde P değeri 0,013(p<0.5) olarak bulunmuş olup aralarında bir ilişki olduğu saptanmıştır. Ameliyat öncesi dönemde saptanmış KİBAS'A bağlı pupil ödemi olan 10 hastanın ameliyattan sonraki (Göz Hastalıklar'ı) takibinde 8 tanesinde gerileme olduğu görüldü. Ameliyat sonrasında 1 hastamızda (%1) görme kaybı görülmüştür. 2 Hastamızda ise ameliyat öncesi görme kaybı mevcut olup ameliyat sonrası takiplerinde optik atrofi de gerileme /düzelme olmamıştır. Ameliyat öncesi 2 sendromik hastamızda (%2) KİBAS'a bağlı olduğu düşünülen işitme kaybında ameliyat sonrası dönemde de geri dönüş görülmemiştir. Estetik kazanım, hastalarının ameliyat öncesi ve sonrası çekilen fotoğrafları üzerinden paramedikal 2 kişi tarafından yorumlanmıştır. Hastaların %88'inde 'memnun edici, iyi' sonuçlar elde edildiği ifade edilmiştir. Sendromik hastalarda estetik kazanım %83 iken sendromik olmayan hastalarda estetik kazanım %90 olarak bulunmuştur. Sendromik olmamak ile estetik kazanım arasındaki ilişki Fisher'in kesin olasılık testi ile istatistiki olarak değerlendirildiğinde P değeri 0,337(p<0.5) olarak bulunmuş olup aralarında ilişki olduğu saptanmıştır.

Tartışma: Dünyada kraniyosinostoz cerrahisi genelde var olan kemiklerin kemik bükücüler ile yeniden şekillendirilerek ve/veya allogreft ya da otojen kemik greftleri ile desteklenerek yapılmaktadır. Çalışmamızda kraniyumundan frontal barı kaldırdıktan sonra kemik bükücüler ile kemiğe yeniden şekil verilerek (ve otojen kemik greftleri kullanarak) total kalvariyal şekillendirme yapılmıstır. Kemik rendesi ile elde ettiğimiz kemik talaşlarını ise geçiş zonlarını doldurmada ve kontur defekti rekonstrüksiyonunda kullanılmıştır. Hastalarımızın %88 inde iyi estetik kazanım elde edilmiştir. Bu teknikteki kısıtlılık ise hastaların ortalama ameliyat olduğu yaşın olması gerekenden ileri olmasında (12 aydan ileri) cıkmaktadır. Yaş ilerledikçe otojen kemige yeniden şekil vermek zorlaşmaktadır. Çalışmamızdaki ameliyat yaşı ortalama 17 aydır. Bu durum belki de pediyatri ve yenidoğan doktorlarının hasta yakınını geç yönlendirmelerinden ya da ailelerin böylesine riskli ve büyük ameliyat kararlarını ertelemelerinden kaynaklanıyor olabilir.

Sonuç: Kraniyosinostoz olguları eğer ideal zaman diliminde gerçekleştirilirse allogreft ya da başka malzeme kullanmaksızın kemik bükücüler ile yeniden şekillendirmek kolaylıkla yapılabilmektedir. Geçiş noktaları, (relaps önleyici olarak) barın ilerletme yapılan bölgeleri otojen kemik talaşları ile doldurulduğunda daha iyi, tatmin edici bir şekile ulaşıldığı kanaatine varıldı.

Anahtar Kelimeler: Kemik Talaşlı Rekonstruksiyon, Kraniyosinostoz, Komplikasyonlar

Kraniyosinostoz Dağılım Eğrisi

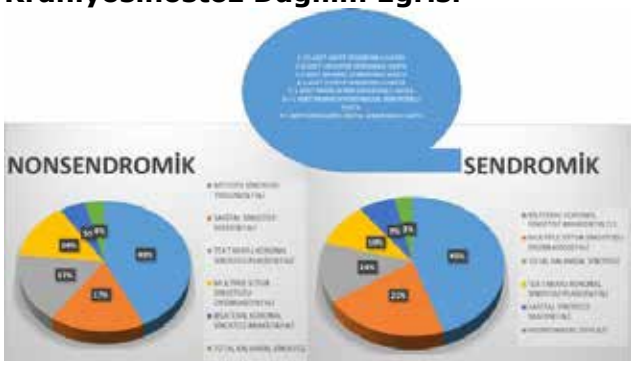

S-021
Stromal Vasküler Fraksiyon Uygulamalarıyla Vasküler Rejenerasyonun Sağlanmasına Yönelik Deneyimlerimiz

Perçin Karakol, Mehmet Bozkurt
Sağlık Bilimleri Üniversitesi Bağcılar Eğitim Araştırma Hastanesi, Plastik Rekonstrüktif ve Estetik Cerrahi Ana Bilim Dalı, İstanbul

Amaç: Başta ateroskleroz olmak üzere nedeni ne olursa olsun kronik bacak ülserleri, sağlık sistemlerinde zorlu ve devamlı bir sorun olmaya devam etmektedir. Kritik uzuv iskemisine sahip, ilerlemiş olan periferik arter tıkayıcı hastalığı olanlar için tedavi seçenekleri oldukça azdır. Revaskülarizasyon amacıyla yapılan cerrahi yöntemlere ek olarak kullanılabilecek alternatif revaskülarizasyon yöntemlerine, fiziksel toplumsal ve psikolojik gerilemeyi de önlemek açısından gerek olmaktadır. Bilim insanları tarafından azalmış yaşam kalitesi, yüksek morbidite ve uzuv kaybı ile sonlanan olgular gözden geçirildiğinde, mikrodamar sisteminde bozulma ve endotel hasarı üzerinde daha çok durulmaya başlanmıştır. Literatürde yeniden damar oluşumunda, prolifere EC (Endotelyal Hücre) veya kemik iliğinden veya yerleşik endotelyumun EPC (Endotelyal Progenitör Hücre)'leri ve salınan büyüme faktörlerinin önemli rol üstlendiğine yönelik çalışmalar sıktır. Sekonder olarak parakrin ve immunmodulatuar etkileride mevcut olan kök hücrelerin enjeksiyonu sonrası, normal şartlar altında, sadece embriyonik gelişim sırasında mümkün olan anjiyoblastlara farklılaşma ve müteakip endotel farklılaşması izlenmiştir. Vaskülojenez; kök hücre enjeksiyonu sonrasında, endotelyal progenitör hücrelerin proliferasyonu ve yeni lümen oluşumu, bazal membranların proteaz ile bozulup temel membran perisitlerin veya vasküler düz kas hücrelerinin devreye girmesi; stromal vaskuler fraksiyon içeriğindeki monositlerin perivaskuler alana göçü ve kollateral duvarından sitokin salınımı ile mümkündür. Çalışmanın amacı, kök hücrelerle elde edilen anjiogenez temelinde kritik bacak iskemisini tedavi etmek için, kök hücrenin potansiyel uygulamalarını incelemektir.

Metod: Başta ateroskleroz olmak üzere buerger ve bazı arteritlerin zeminde olduğu, cerrahi veya perkütan revaskülarizasyon için aday olmayan kronik kritik uzuv iskemisi olan 23 hasta çalışmaya dahil edildi. Tüm hastalardan uygun donasyon sahası belirlenip, yağ ya da kemik iliği alınarak, mekanik olarak stromal vasküler fraksiyon elde edildi (Resim 1). Uygulama için bandajlama yapılarak geçici iskemiye sokulan ekstremitelere, tüm damar traselerine, intramuskuler seviyeye ve yara çevrelerine olmak üzere, 3 er hafta ara ile 2 kez uygulama yapıldı. Uygulama aralarında, destek tedavilere, antibiyotik ve asetil sistein e devam edildi.

Bulgular: Hastalar, İndosiyanin yeşili incelemesi(SPY) karşılıklı değerlendirmeleri, yara çapları, ağrı yakınmalarının puanlanması ve periferik sanal anjiografi sonuçları ile değerlendirildi. Aralıklı topallama yakınmaların azaldığı, yara çaplarının küçülüp kollateral oluşumunun arttığı objektif olarak yapılam tetkiklerde izlendi. SPY ile kanlanma oranlarının arttığı, deri ve deri altında ve kas içinde yüzdesel olarak belirlendi.

Sonuç: Yeniden revaskülarizasyonun sağlanabileceği, uzvun dolaşımının devam ettiği kritik dönemde iskemik bacakta kök hücre uygulamalarının, distalde perfüzyonu arttırdığı, ampütasyon seviyesinin yükselme oranını azalttığı, majör amputasyon oranlarını azalttığı, yürüme mesafesini arttırıp ağrıyı azalttığı, yara derinliği ve çapını düşürerek, hastaların yaşam kalitelerini arttırdığı kanaatindeyiz. Alternatif revaskularizasyon yöntemleri arasında olup yaygınlaşabilmesi, adli ve kurumsal engellerin açılıp, otolog doku ile rejeneratif tıp alanında kök hücre uygulamalarının da tedavi algoritmaları içine dahil olması yüz güldürücü olacaktır.

Referanslar:
1. Holm JS, Toyserkani NM, Sorensen JA. Adipose-derived stem cells for treatment of chronic ulcers: current status. Stem Cell Research & Therapy 2018 May 15;9(1):142.
2. Leavitt T, Hu M, Marshall C, Barnes L, Longaker M, Lorenz P. Stem cells and chronic wound healing: state of the art. Chronic Wound Care Management and Research,7.
3. Lasala GP, Minguell JJ.Vascular disease and stem cell therapies. British Medical Bulletin 2011; 98: 187–97.
4. Kirton JP, Xu Q. Endothelial precursors in vascular repair. Microvascular Research 79 (2010) 193–99.
5. Asahara T, Murohara T, Sullivan A, Silver M, van der Zee R, Li T, et al. Isolation of putative progenitor endothelial cells for angiogenesis. Science 1997;275(5302):964-67.
6. Bozkurt M, Karakol P, Sezgic M, Balikci T, Metin A. OP 95: Investigation of the peripheral effect of treatment in patients with ischemic limb.December 4 - 7, 2019 Palais du Pharo Marseille, France www.ifats.org.
7. Kim WS, Park BS, Sung JH. The wound-healing and antioxidant effects of adipose-derived stem cells. Expert Opin Biol Ther 2009; 9: 879-87.
8. Rigato M, Monami M, Fadini GP. Autologous cell therapy for peripheral arterial disease: systematic review and meta-analysis of randomized, nonrandomized, and noncontrolled studies. Circ Res. Apr 14 2017;120(8):1326- 40.
9. Xie B, Luo H, Zhang Y. Autologous Stem Cell Therapy in Critical Limb Ischemia: A Meta-Analysis of Randomized Controlled Trials. Stem Cells Int. 2018;2018:7528464.
10. Cherubino M, Rubin JP, Miljkovic N, Kelmendi-Doko A, Marra KG. Adipose derived stem cells for wound healing applications. Ann Plast Surg. 2011; 66(2):210–5.
11. Nizankowski R, Petriczek T, Skotnicki A. The treatment of advanced chronic lower limb ischaemia with marrow stem cell autotransplantation. Kardio Pol 2005;63:351–60.
12. Zuk PA, Zhu M, Ashjian P, De Ugarte DA, Huang JI,

Mizuno H et all. Human adipose tissue is a source of multipotent stem cells. Mol. Biol. Cell 2002, 13, 4279–95. 13. Parikh PP, Liu ZJ, Velazquez OCA.Molecular and Clinical Review of Stem Cell Therapy in Critical Limb Ischemia. Hindawi Stem Cells International Volume 2017, Article ID 3750829.

Anahtar Kelimeler: Anjiogenez, Kronik bacak iskemisi, Açık yara, Mezenkimal Kök Hücre, SVF

Resim 1

Kemik iliği kaynaklı mezenkimal kök hücre alınması

S-022
Dermal C flep tekniği ile içe dönük meme ucu deformitesi onarımı

Bilge Kağan Aysal[1], Celalettin Sever[2]
[1]Prof. Dr. Cemil Taşçıoğlu Şehir Hastanesi, Plastik Rekonstrüktif ve Estetik Cerrahi Kliniği, İstanbul
[2]Serbest Hekim, Plastik Rekonstrüktif ve Estetik Cerrahi, İstanbul

Giriş: içe dönük meme ucu deformitesi, meme ucunun areoladan daha derin bir düzlemde konumlanması olarak tanımlanmaktadır. Bu deformite hastaya hem fonksiyonel hem de kozmetik problemler getirebilmektedir. Ağır vakaların cerrahi onarımında sıklıkla flep teknikleri kullanılmaktadır. Bu çalışmada var olan tekniklere alternatif olarak tüm seviyelerdeki içe dönük meme uçlarını düzeltmek için dermal areolar flep kullanım tekniği sunulmaktadır.

Materyal-Metod: Çalışmamız bir retrospektif vaka serisi olarak tasarlandı ve Ocak 2010-Ocak 2016 tarihleri arasında ameliyat edilen 15 hasta çalışmaya dahil edildi. Bunlardan yedisinde iki taraflı içe dönük meme ucu deformitesi mevcut idi. Hastaların yaşları 26 ile 47 (ortalama yaş 32,5) arasında değişmekteydi. Tüm hastaların deformitesi konjenital idi ve daha önce herhangi bir operasyon öyküsü mevcut değildi. Takip süresi 8-16 ay (ortalama 13 ay) arasında değişmekteydi.

Bulgular: Enfeksiyon, hematom, kalıcı duyu bozukluğu veya meme ucu nekrozu dahil olmak üzere ameliyatla ilişkili herhangi bir komplikasyon izlenmedi. Bir hastada postoperatif 26. günde tek taraflı nüks meydana geldi ve bu hasta aynı yöntemle başarılı bir şekilde tekrar ameliyat edildi. Tüm hastalarda yeterli projeksiyon elde edildi ve hastaların tamamı sonuçlarından memnun kaldı.

Tartışma: Çalışmamıza dahil edilen hastaların meme uçlarındaki deformitenin düzeltilmesi ve meme ucunda sağlanan projeksiyon artışı da dahil olmak üzere, hastaların memnuniyet seviyeleri yeterli seviyede idi. Ameliyat sonrası ortalama meme ucu projeksiyon ölçümleri 7,4 - 10,1 milimetre arasında ve ortalama boy artışı 8±1.2 milimetre idi. Bu veriler içe dönük meme uçlarının C-fleplerle etkin bir şekilde düzeltildiğini göstermektedir. İçe dönük meme uçlarının tamamen serbestlenebilmesi ve mobilize edilebilmesi için süt kanallarının transeksiyonu gerektirmektedir. Bu nedenle grade III deformiteye sahip hastalarda emzirme kapasitesinin azalmasına ilişkin olası risk hakkında ayrıntılı bilgi verilmelidir.

Sonuç: Bu tekniğin içe dönük meme ucu deformitesi onarımı için güvenilir, basit ve etkili bir yöntem olduğu sonucuna varılmıştır. Yara izinin areola ve cilt birleşim yeri ile hizalanması belirgin bir iz bırakmadan daha estetik bir görünüm sağlamaktadır. Bu teknik, birincil cerrahi prosedür olarak her türlü içe dönük meme ucuna uygulanabilir.

Anahtar Kelimeler: içe dönük meme ucu, inverted nipple, meme ucu

Tablo 1

Hasta	Meme Ucu	Yaş	Grade	Preoperatif ölçüm (milimetre)	Postoperatif ölçüm (milimetre)	Kazanılmış boy (milimetre)
#1	#1	28	I	0	10	10
	#2		I	1	9	8
#2	#3	32	II	-2	7	9
	#4		I	2	11	9
#3	#5	26	II	0	7	7
	#6		I	3	9	6
#4	#7	33	III	-3	5	8
	#8		II	-1	5	6
#5	#9	40	II	0	7	7
	#10		II	0	8	8
#6	#11	41	II	3	10	7
	#12		I	4	12	8
#7	#13	29	III	0	10	10
	#14		III	-2	7	9
#8	#15	30	II	3	11	8
#9	#16	47	II	2	8	6
#10	#17	27	II	1	9	8
#11	#18	26	III	0	8	8
#12	#19	33	I	1	9	8
#13	#20	37	II	-2	7	9
#14	#21	29	III	0	7	7
#15	#22	30	I	1	11	10

Resim **1**

S-023
Otolog Doku ve İmplant ile Meme Rekonstrüksiyonunda Hasta Memnuniyetinin BREAST-Q Sonuçları ile Karşılaştırılması

Ömer Saraç[1], Zeynep Deniz Akdeniz Doğan[1], Mustafa Önal[1], Esra Akdeniz[2], Mustafa Ümit Uğurlu[3], Bülent Saçak[1]
[1]Marmara Üniversitesi Tıp Fakültesi, Plastik,Rekonstrüktif ve Estetik Cerrahi Anabilim Dalı, İstanbul
[2]Marmara Üniversitesi Tıp Fakültesi, Bioistatistik Anabilim Dalı, İstanbul
[3]Marmara Üniversitesi Tıp Fakültesi, Genel Cerrahi Anabilim Dalı, İstanbul

Amaç: Son yıllarda meme rekonstrüksiyonuna yönelik talep gittikçe artmaktadır. Hastaların beklentilerinin de artması sonucu meme cerrahisinde onkoplastik ve rekonstrüktif tekniklerin gelişimi hız kazanmıştır. Mastektomi sonrası meme rekonstrüksiyonunda başarıyı değerlendirmede hasta memnuniyeti ve yaşam kalitesi en önemli iki değişkendir. Bu çalışmanın amacı; meme rekonstrüksiyonu sonrası onarım metodu, tek veya iki taraflı onarım uygulanması ve radyoterapi (RT) gibi etmenlere bağlı yaşam kalitesini ve hasta memnuniyetini karşılaştırmaktır.

Gereç-Yöntem: 2013-2020 yılları arasında kliniğimizde mastektomi sonrası eşzamanlı implant bazlı veya otolog rekonstrüksiyonunu tamamlamış hastalar arasından preoperatif ve postoperatif 1.yıllarında Breast-Q (Rekonstrüksiyon Modülü) formu dolduran hastalar çalışmaya dahil edildi. Breast-Q formunu doldurmayan hastalar, takipten çıkmış hastalar, gecikmiş onarımlar ve doku genişletici uygulanan hastalar çalışma dışı bırakıldı. Hastaların yaşları, BMİ, sigara kullanım durumları, komorbiditeleri, mastektomi endikasyonları, mastektomi tipleri, rekonstrüksiyon tipleri ve adjuvan radyoterapi alma durumları hasta dosyalarından ve hastane verilerinden alınarak karşılaştırıldı. Tüm olgularda tümör rezeksiyonu Genel Cerrahi ekibi tarafından yapıldı.

Bulgular: Toplam 128 hastanın ortalama yaşı 45.6, ortalama VKİ'si 26.08 olarak tespit edildi. 106(%82.8) hasta sigara içmiyorken, 106 (%82.8) hastanın da eşlik eden başka bir hastalığı bulunmamaktadır. Mastektomi operasyonları 115 (%89.8) hastada terapötik, 13(%10.2) hastada da profilaktik endikasyonlar ile gerçekleştirilmiştir. 103(%80.5) hastaya meme koruyucu mastektomi (MKM), 21(%16,4) hastaya deri koruyucu mastektomi (DKM) ve 1 (%0.8) hastanın tek memesine MKM, diğer memesine DKM uygulandığı ve 3(%2.3) hastaya da segmenter mastektomi operasyonu uygulandığı tespit edildi. 71 hastada tek taraflı (%55,5), 57 hastada iki taraflı (%44,5) onarım uygulandı. Mastektomi sonrası meme rekonstrüksiyonu; 72 (%56.2) hastanın otolog doku ile, 56 (%43.8) hastanın da implant ile yapıldı. 41 (%32) hasta rekonstrüksiyon sonrasında adjuvan RT alırken, rekonstrüksiyon sonrası flep veya implant kaybı da 8(%6.3) hastada tespit edildi. Hastaların preoperatif ve postoperatif BREAST-Q rekonstrüksiyon modülündeki alt başlıklardaki cevaplarına göre karşılaştırılmalar yapıldı. Hastaların, otolog onarımda preoperatif ile postoperatif karın görünümlerinden anlamlı derecede (p= 0.002) daha memnun olduğu; bilateral otolog onarım uygulanan hastalarda, postoperatif RT almayan hastaların RT alan hastalara göre nipple görünümünde (p= 0.117) memnuniyet farkı istatistiksel olarak anlamlı değilken; bilateral implant ile onarım uygulanan hastalarda, postoperatif RT almayan hastaların RT alan hastalara göre nipple görünümünden anlamlı derecede (p = 0.043) daha memnun oldukları görülmüştür. Bu bulgular dışında unilateral/bilateral, otolog onarım/implant ile onarım ve RT alan/RT almayan şeklinde sınıflandırılan hastalar arasında postoperatif memnuniyet açısından istatiksel olarak anlamlı derecede fark saptanmamıştır.

Tartışma: Mastektomi sonrası RT alan hastalarda, her iki rekonstrüksiyon yöntemi için de oldukça yüksek komplikasyon oranları olduğu bilinmektedir. İmplant temelli rekonstrüksiyon, otolog rekonstrüksiyon ile karşılaştırıldığında; rekonstrüksiyon başarısızlığı gelişme riskinin daha yüksek ve postoperatif hasta memnuniyetinin de daha düşük olduğu bilinmektedir1.Çalışmamızda otolog onarım ve implant ile onarım arasında, hasta memnuniyeti açısından anlamlı derecede bir farklılık görülmemesi; göreceli olarak kısıtlı hasta sayısına bağlanabilir. Bizim verilerimize göre RT alan hastalar ile RT almayan hastalar, BREAST-Q bulgularından genel meme görünümüyle alakalı memnuniyet hususunda karşılaştırıldığında; anlamlı derecede farklılık tespit edilmemiştir. RT alan hastaların RT sonrası dönemde implant ile onarımlıların otolog doku ile onarımlılara göre nipple pozisyonu ile ilgili memnuniyetinin daha az olduğu gözlemlendi. RT'nin cilt ve cilt altı dokuda olduğu gibi kas ve kapsül dokusu üzerinde de etkilerine bağlı kas dokusunun kontraksiyonu sonucu oluşan kas-cilt yapışıklıları nedenli kliniğimizde subpektoral planda konulan implantların daha fazla nipple pozisyonda değişikliğe yol açtığını düşünüyoruz. Otolog doku ile onarımlı hastalarda pektoral adele veya kapsülün radyoterapiye bağlı değişimleri cilde yansımadığı için nipple pozisyonundaki değişimlerin daha az yaşandığı varsayılabilir. Bu veriler preoperatif planlama sırasında hastaların ayrıntılı bir şekilde bilgilendirilmesinin ve postoperatif dönemde özellikle implant ile onarımlılarda nipple'a yönelik ek prosedürlerin gerekebileceğinin anlatılmasının önemine işaret etmektedir.

Sonuç: Sonuçlarımız, otolog doku ve implant ile rekonstrüksiyonun hastaların psikososyal ve cinsel açıdan memnun olma durumları ile meme görünümünden memnun olma durumlarını benzer derecede iyileştirdiğini gösterdi. Postoperatif RT alan hastalarda nipple görünümünden memnuniyetin azaldığı ve bu hastaların özellikle preoperatif dönemde nipple pozisyonu ile alakalı ayrıntılı bilgilendirilmesi gerektiği tespit edildi.

Anahtar Kelimeler: Breast-q, meme rekonstrüksiyonu, mastektomi

S-024
İki seanslı uzamış ekspander/implant meme rekonstrüksiyonunda klinik sonuçlar ve komplikasyon yönetimi

Mustafa Kürşat Evrenos[1], Teoman Coşkun[2]
[1]Manisa Celal Bayar Üniversitesi Tıp Fakültesi, Plastik Rekonstrüktif ve Estetik Cerrahi Anabilim Dalı, Manisa
[2]Manisa Celal Bayar Üniversitesi Tıp Fakültesi, Genel Cerrahi Anabilim Dalı, Manisa

Amaç: Meme rekonstrüksiyonunda eşzamanlı onarım altın standart olmuştur. İki aşamalı onarım, adjuvan tedavi alacak hastalarda kontrollü ekspansiyon ve ikinci seansta revizyon imkanı sağlar. Bu çalışmada iki aşamalı rekonstrüksiyon sonuçları ve komplikasyon oranlarını değerlendirip komplikasyon yönetimini hedefledik.

Gereç-Yöntem: 2015 Ekim ile 2021 Temmuz tarihleri arasında Manisa Celal Bayar Üniversitesi Tıp Fakültesi Hastanesi'nde iki aşamalı kas altı ekspander sonrası implant ile rekonstrüksiyonu tamamlanan veya komplikasyonlar nedeniyle sonlanan 34 hastada 40 meme çalışmaya dahil edildi. Hastaların yaşı, onkolojik tedavileri, rekonstrüksiyon tarafı, ekspander boyutu, intraoperatif ekspansiyon ve implant hacmi not edildi. Modifiye radikal mastetomi (MRM) ve cilt koruyucu (CK) mastektomide satral transvers eliptik, nipple areolar kompleks (NAK) koruyucu mastektomide ise lateral radial insizyon tercih edildi. Tüm olgularda total submuskuler plana anatomik meme ekspander yerleşimi yapıldı. Postoperatif ikinci haftada ekspansiyona başlandı. Her ekspansiyonda maksimum 100 cc. perkutan olarak port yeri tespiti ile infuze edildi. İkinci seans adjuvan kemoterapi (KT) sonrası en erken bir ay, adjuvan radyoterapi (RT) sonrası en erken 6 ay sonra yapıldı. Minör yara dehissansı, sınırlı cilt nekrozu, minör komplikasyon; hematom, yara yeri ve ekspander/implant enfeksiyonu veya ekspozisyonu nedeniyle rekonstrüksiyon sonlanması majör komplikasyon olarak kabul edildi. 2. Seans sonrası takip süreleri kaydedildi. Revizyon cerrahileri planlandı.

Bulgular: Çalışmaya iki aşamalı rekonstrüksiyon planlanan 36 hastadan, ikinci seansı tamamlanmış 34 hastada 40 meme dahil edildi. Hastaların yaşı 31 ile 66 yaş arasındaydı (Ort:43.47). 13 hastada sağ, 15 hastada sol ve 6 hastada bilateral meme rekonstrüksiyonu yapıldı. 4 memeye MRM, 11 memeye cilt koruyuculu mastektomi, 22 memeye ise NAK koruyucu mastektomi yapıldı. 3 hastada ise daha önce MRM yapılan memeye kontralateral mastektomi sırasında ekspander yerleştirildi. Bir hastada cerrahi sınır pozitifliği nedeniyle NAK eksizyonu yapıldı. Bir hastada parsiyel nipple nekrozu nedeniyle debridman ve primer onarım yapıldı. 12 hastada eş seanslı aksilla disseksiyonu eklendi. Kullanılan ekspander boyutları 350- 800 cc arasındaydı. (ort: 618.75cc). İntraoperatif 0-470 cc. arasında ekspansiyon yapıldı (Ort: 246.25 cc). Bir hastada ekspansiyon sırasında ekspozisyon, 4 hastada ise enfeksiyon nedeniyle ekspander çıkarıldı. 4 hastada rekonstrüksiyon hasta istemi ile sonlandı, bir hastada ise pediküllü latissimus dorsi flebi ve implant ile rekonstrüksiyon tamamlandı. İkinci seans yapılan 2 hastada ise implant ekspozisyonu ve enfeksiyonu nedeniyle implant çıkarıldı. Hastalarda istem nedeniyle rekonstrüksiyon sonlandırıldı. İkinci seans sonrası hastalar takip edildi. Takip süreleri 1 ile 67 ay arasındaydı (Ort: 25.85 ay). Üç hastada 2. seans sonrası 6. ayda kontralateral redüksiyon mammoplasti yapıldı. İki hastada protez kontur belirginliği ve boyut asimetrisi nedeniyle yağ enjeksiyonu yapıldı. Üç hastada ekspansiyon sırasında nipple lateralizasyonu gelişmesi nedeniyle ikinci seans sırasında nipple repozisyonu yapıldı. Üç hastada ikinci seans sonrası skar hattında gelişen cilt laksitesi nedeniyle skar revizyonu yapıldı. İki hastada ikinci seans sonrası grade 2 kapsül kontraksiyonu gözlendi. (Tablo 1)

Tartışma: Bulgular değerlendirildiğinde 40 memenin yedisinde (%17.5) majör komplikasyon ortaya çıkmış bunların altısında (%15) rekonstrüksiyon hasta istemi nedeniyle sonlandırılmıştır. Major komplikasyonların 5 tanesi (%71.4) ekspander ile ilgili, 2 tanesi ise ikinci seans sonrası protez ile ilgili komplikasyonlardır. Ekspander enfeksiyonu %57.1 ile en majör problem olarak ortaya çıkmaktadır. Ekspander enfeksiyonu olgularının tamamında ekspander ekspoze olmadan, sellülit tablosu ile başlangıç görüldü ve sonrasında ultrasonografi ile örnek alınıp tanı konuldu. Olguların tamamında ekspansiyon sırasında KT alımı devam etmekteydi ve KT rejimi ekspansiyon sırasında değişip periyodu 3 haftadan 2 haftaya sıklaştırıldığı görüldü. Ekspansiyon sayısı ile birlikte KT rejim değişikliğinin ekspander enfeksiyon sıklığını artırdığı görülmektedir. NAK koruyucu mastektomilerde seçilen lateral radial inizyon hem areola dolaşımı açısından en güvenli insizyon olarak bilinmesi hem de aksillaya ulaşım imkanı sağlaması nedeniyle tercih edildi. Bu hastalarda lateral skarın ekspansiyonda nipple lateralizasyonuna yol açtığı gözlemlendi. Üç hastada (%17.3) ikinci seans sırasında nipple medializasyonu yapıldı.

Sonuç: İki aşamalı meme rekonstrüksiyonu komplikasyon oranları literatür ile uyumlu görünmektedir. Ekspansiyon sırasında KT alan hastalarda enfeksiyon profilaksisi ve NAK mastektomilerde insizyon seçimi ve NAK tespiti rekonstrüksiyon başarısını artırabilir.

Anahtar Kelimeler: ekspander, implant, meme rekonstrüksiyonu

Resim 1

Hasta 5'in 1. seans öncesi (sol üst), 2. seans öncesi(sağ üst), 2. seans sonrası post operatif3. ay (sol alt) ve 36. ay fotoğrafı (sağ alt)

TABLO 1

Hasta	Yaş	Mastektomi tarafı	Mastektomi tipi	Aksiller disseksiyon	Adjuvan tedavi	Ekspan-der hacmi	İntraoperatif ekspansiyon	Protez hacmi	Minör komplikasyon	Major komplikasyon	Ek cerrahi	Takip süresi
1	41	sol	CK		KT	750	450	545				20
2	31	sol	CK		KT	750	250	585				14
3	44	sağ	MRM (GEÇ)	+	KT	500		485				67
4	36	sağ	NAK		KT	600	290	395		protez ekspo-zisyonu		3
5	38	bilateral	CK		KT	550/550	250/250	495 495				36
6	55	sağ	NAK		KT	550	250			ekspander enfeksiyonu		1
7	41	sol	NAK	+	KT	500	300			ekspander enfeksiyonu		5
8	34	bilateral	NAK		KT	450/450	200/200	465 465			skar revizyonu	14
9	47	sağ	NAK	+	KT	550	350	520				23
10	32	bilateral	MRM CK(SOL)		KT	650/650	400/350	495			skar revizyonu	37
11	49	bilateral	NAK		KT	650/650	200/200	325 SOL 375 SAĞ				11
12	39	sol	NAK	+	KT+RT	800	250	640			nipple repozisyonu	58
13	40	sol	MRM	+	YOK	550	250	545				12
14	53	sol	MRM CK (SOL)	+	KT+RT	550	70			ekspander ekspozisyonu		3
15	39	bilateral	CK		KT	750/750	280/280	775 775				18
16	53	sol	CK		KT	550	250	550				23
17	48	sağ	NAK		KT+RT	750	350			ekspander enfeksiyonu		3
18	39	sol	CK		KT+RT	750	60	610				37
19	42	sağ	NAK		KT	700	370	620				10
20	46	sol	CK		KT	650	250			ekspander enfeksiyonu	LAT+ protez	30
21	46	sağ	NAK		KT	800	250	765			kontralateral redüksiyon	52
22	38	sol	NAK		KT+RT	650	250	440				11
23	43	sol	NAK		KT+RT	600	300	410				42
24	45	sol	MRM	+	KT+RT	550	130	380			lipoenjeksiyon	27
25	38	sol	CK	+	KT	550		555				42
26	40	sağ	NAK		KT	750	470	685	parsiyel nipple nekrozu		kontralateral redüksiyon	28
27	66	sağ	CK		KT+RT	650	250	775			kontralateral redüksiyon	4
28	26	sağ	NAK	+	KT+RT	350	40	290				53
29	60	sağ	MRM		KT+RT	650	340	440		protez ekspozisyonu		4
30	54	sol	NAK		KT	450	300	340				28
31	37	sağ	NAK		KT+RT	650	250	525				4
32	51	sol	MRM(GEÇ) NAK(SOL)	+	KT+RT	650/650	350/400	485 485			nipple repozisyonu	30
33	46	bilateral	NAK	+	KT+RT	450	100	370			nipple repozisyonu	38
34	41	sağ	CK		KT+RT	750	120	685			lipoenjeksiyon kontralateral redüksiyon	39

CK: Cilt koruyucu, MRM: Modifiye Radikal Mastektomi, NAK: Nipple Areolar Kompleks, KT: Kemoterapi, RT: Radyoterapi.

S-025
Derin inferior epigastrik arter perforatör (DİEAP) flebi ile meme rekonstrüksiyonunda karşılaşılan intraoperatif sorunlar ve çözüm önerileri

Duygu Şibar, Serhat Şibar, Ayhan Işık Erdal, Ali Sadioğlu, Serhan Tuncer, Mehmet Sühan Ayhan
Gazi Üniversitesi Tıp Fakültesi, Plastik Rekonstrüktif ve Estetik Cerrahi Ana Bilim Dalı, Ankara

Giriş: DİEP flebi ile meme rekonstrüksiyonu günümüzde en sık tercih edilen ve en popüler olan fleplerden bir tanesidir. Flebin perforatör bir besleyici damar üzerinde kaldırılması, uygun perforatör seçimi, kas içi perforatör disseksiyonu ve pedikülün travmatik olmayan manipülasyonu gibi faktörler belli bir seviyede mikrocerrahi becerisi ve tecrübesini gerektirmektedir. Literatürde DİEP flebi ile rekonstrüksiyon yapılan hastalarda ameliyat esnasında en sık karşılaşılan problemler arasında arteryel yetmezlik, venöz konjesyon veya pedikülün travmatik traksiyonel (avülsiyon) hasarı gibi faktörler yer almaktadır. Çalışmamızda DİEAP flebi yapılan hastalarda ameliyat esnasında karşılaşılan sorunlar ve çözüm önerileri sunulmakta olup veriler literatüre destek niteliğindedir.

Gereç ve Yöntem: Çalışmamızda kliniğimizde Şubat 2018- Aralık 2019 yılları arasında DİEP flebi ile meme rekonstrüksiyonu yapılan 37 olgudan ameliyat esnasında 5 olguda sorunla karşılaşılmış olup (2 hastada venöz konjesyon, 1 hastada arteryel yetmezlik, 1 hastada hem arteryel hem de venöz yetmezlik ve 1 hastada travmatik pedikül avülsiyonu) olgulara göre çözüm yöntemlerinin sunulması amaçlanmıştır.

Olgu sunumları:
Olgu 1: 46 yaş kadın hasta sol meme rekonstrüksiyonu için DİEP flebi 1 majör (2.8 mm) 1 minör (1.5 mm) olmak üzere 2 perforatör üzerinden kaldırılmıştır. Perforatör disseksiyonu esnasında majör perforatör rektus kasının hemen altında travmatik olarak avülse olmuştur. Çözüm olarak flep, minör perforatör üzerinde kaldırıldıktan sonra internal mammarian arter ve venin (IMA, IMV) proksimal ucuna, avülse olan majör perforatör ise damar uçları yenilendikten sonra IMA ve IMV'nin distal uçlarına ters akımlı olacak şekilde anastomoz edilmiştir.Sonuç olarak hem majör hem de minör perforatör kullanılarak flebin yeterli arteriyal ve venöz kan akımı sağlanmıştır.
Olgu 2: 50 yaş kadın hasta sol meme rekonstrüksiyonu için DİEP flebi 2 major perforatör (2.8 mm) üzerinde kaldırılarak internal mammaryan sisteme anastomoz edilmiştir. Anastomoz sonrası trombüs nedeniyle tekrarlanan ardışık 3 anastomoz sonrası çözüm olarak internal mammaryan sistem yerine sol taraf torakodorsal arter ve ven anastomoz için tercih edilmiştir.Sonuç olarak DİEAP flebinde geleneksel alıcı damar olan internal mammariyan sistem anastomoza uygun değilse başka alıcı damar kullanılmalıdır.
Olgu 3: 45 yaş kadın hasta sol meme rekonstrüksiyonu için DİEP flebi 1 major perforatör (2.4 mm) üzerinde kaldırılarak internal mammaryan sisteme anastomoz edilmiştir. Anastomoz sonrası perforatörün beslediği alan floresan anjiografi ile değerlendirildiğinde, flebin periferal bölgesinde yaygın perfüzyon yetmezliği olduğu görülmüştür. Çözüm olarak kanlanmayan saha debride edildikten sonra kaybedilen doku hacmi eş zamanlı (immediate) pediküllü latissimus dorsi kas deri flebi yeniden sağlanarak hibrid meme rekonstrüksiyonu gerçekleştirilmiştir.
Olgu 4: 50 yaş kadın hasta sağ meme rekonstrüksiyonu için vaskülarize lenf nodu ile birlikte DİEP flebi 1 major perforatör (2.7 mm) üzerinde kaldırılarak internal mammaryan sisteme anastomoz edilmiştir. Yapılan 2 arter 2 ven anastomozu sonrasında flepteki venöz konjesyon nedeni süperfisyel inferior epigastrik ven (SIEV) sağ sefalik vene anastomoz edilerek çözüme ulaşılmıştır.
Olgu 5: 42 yaş kadın hasta sağ meme rekonstrüksiyonu için DİEP flebi 1 major perforatör (2.7 mm) üzerinde kaldırılarak internal mammaryan sisteme anastomoz edilmiştir. Hastada ekstübasyon esnasında venöz konjesyon görülmüş ve tekrar operasyona alınmıştır. Flepte ikinci konkomitan ven veya subkutan ven olmaması ayrıca SİEV akımının da yetersiz olması nedeniyle; flepteki konkomitan venin bir dalı IMV'nin distal ucuna retrograd anastomoz edilmiştir. Hem antegrad hem de retrograd venöz akım sayesinde venöz konjesyon ortadan kalkmıştır.

Sonuç: Flep kurtarma amacıyla planlanacak çözüm yöntemleri klinik bulgulara ve karşılaşılan problemlere göre değişiklik gösterebilir. Olgularımızın tümünde probleme özgü planlanan kurtarma stratejileri ile fleplerin hepsinde etkin bir sağ kalım elde edilmiştir.

Anahtar Kelimeler: Arteryel yetmezlik, Meme rekonstrüksiyonu, Venöz yetmezlik

S-026
Tek aşamalı anında meme rekonstrüksiyonunda genişletilmiş pektoralis majör kas flebinin kullanımı

Dilek Bağdatlı[1], Mustafa Tonguç İşken[2]
[1]Özel Muayenehane, İzmir
[2]Bahçeşehir üniversitesi Tıp Fakültesi, Plastik, Rekonstrüktif ve Estetik Cerrahi ABD İstanbul, Bahçelievler Memorial Hastanesi, İstanbul

Giriş: Günümüzde, deri ve/veya areolayı koruyucu mastektomilerde, implant ile eş zamanlı meme rekonstrüksiyonu oldukça sık yapılmaktadır. Bu rekonstrüksiyonlarda amaç, ideale yakın bir meme oluşturmaktır. İmplant ile eş zamanlı rekonstrüksiyonlarda protezin üzerini örtmek için pektoralis majör kası çok sık olarak kullanılır. Fakat, pektoralis majör kası implantın lateral ve kaudal kısmında yeterli örtü/blokaj sağlamaz.
Bu amaçla asellüler dermal matriks gibi biyolojik veya prolen mesh gibi sentetik örtüler kullanılabilmektedir. Her yöntemin avantaj ve dezavantajları mevcuttur. Pektoralis major kas anatomisine bakıldığında, orijinalinde kendi üzerinde katlanarak belirgin bir yüzey kaybı yaşar. Bu katlantılı bölgeye yapılacak bir müdahale ile kasın yüzey alanı ve örtücülüğü kolayca genişletilebilir. Sunulan çalışmada, pektoralis majör kasının modifikasyonu ile yaptığımız tek aşamalı, anında, meme rekonstrüksiyonu sonuçları sunulmuştur.

Hastalar ve Yöntem: Pektoralis major kası superior, medial ve inferior olmak üzere 3 alt kısımdan oluşmaktadır. Humerustaki tutunduğu kısımdan itibaren yelpaze gibi açılarak klavükula, kostalar ve fasyalara tutunur. Yöntemde, mastektomiyi takiben pektoralis majör kası kaudalde tutunduğu bölgeden ayrılır. Buna ilaveten kranialde kasın humerusa doğru inferior ve medial kısmından kesilerek üçgen şeklindeki kas daha geniş olan bir dikdörtgene çevrilir. Böylece genişleyen ve uzayan kas, özellikle implantın lateral ve lateroinferior bölümünü kolayca örter bir hale gelir.

Sonuçlar: Bu yöntem 2012 ve 2019 yılları arasında 11 hastada uygulanmıştır. Hasta yaşı 34 ile 58 arasında değişmektedir. Bu yöntemde kullanılan implant boyutları 300-500 cc arasındadır. Çalışmaya dahil olan hiç bir hastada protez çıkarılması, deri veya kas nekrozu gibi majör bir komplikasyon yaşanmadı. Çalışmada, 1 hastada ön aksiller çizgide düzensizlik görüldü

bu da kas kesisinin fazla ve çok proksimalden yapılmasına bağlandı.

Sonuç: Meme kanseri sonrası meme rekonstrüksiyonunda pektoralis major kası ve silikon meme implantları en sık kullanılan yöntemlerdendir. Fakat implantın doğrudan deri altına temas etmesi deride deformasyon, incelme gibi birçok soruna sebep olur. Bu amaçla pektoralis major kası, pektoral kasın örtücülüğünü artırmak için fasya flepleri, desepitelize dermal flepler, asellüler dermal matrix kullanımı gibi pek çok yöntem tanımlanmıştır. Bunlar da kendine has çok sayıda dezavantaja sahiptir. Tarif edilen yöntem başta otolog olması ve başka bir bölgeye müdahale gerektirmemesi, maliyet yüklememesi, ideal yumuşak doku örtüsü oluşturması, komplikasyon oranı düşük olması yönleri ile avantajlı gözükmektedir. Kısmen ameliyat süresini uzatması ve bir deneyim süreci gerektirmesi dezavantajı olarak söylenebilir. Bu nedenle özellikle büyük implantlar kullanıldığında ve laterale kayma riski yüksek olan bu yönde bir bariyere ihtiyaç duyulacak hastalarda genişletilmiş pektoralis majör kas flebi iyi bir otolog doku alternatifi sunmaktadır.

Anahtar Kelimeler: meme rekonstrüksiyonu, implant, anında, pektoralis majör kası, tek aşamalı

S-027
Santral glandüler flep yardımıyla tüberöz meme deformitesinin düzeltilmesi

Mehmet Sağır, Erdem Güven
Özel Maslak Acıbadem Hastahanesi, Plastik Rekonstrüktif ve Estetik Cerrahi Kliniği, İstanbul

Tuberöz meme deformitesi pubertada meme gelişimi başlayıncafarkedilenvememedefarklıbölgelerietkileyebilen, tek veya çift taraflı olabilen meme bozukluğudur. Bu deformitede meme horizental ve vertikal planda tam olarak gelişemez. Memede glandüler hipoplazi, meme altı sulkusu elevasyonu ve asimetri sıklıkla vardır. Bu deformitenin düzeltilmesinde birçok farklı teknik tanımlanmıştır. 2016-2019 yılları arasında tüberöz meme deformitesi olup santral glandüler flep yardımıyla ameliyat edilen 48 hasta ve 96 meme retrospektif olarak değerlendirildi. Çalışmaya ameliyatının üzerinden en az 12 ay ve daha fazla süre geçmiş hastalar alındı. Tüm hastalarda periaerolar/ circumaerolar insizyon kullanıldı, aerola normalden büyük ise aerola cildinden sirküler eksizyonla normal boyuta getirildi. Supin pozisyonundaki hastanın cilt insizyonundan pektoral fasyaya doğru meme glandı dik kesilerek meme alt pol flebinde 0.5- 1 cm kalınlığında meme gland dokusu bırakıldı. Pektoral kas fasyası altından (subfasyal plan) diseksiyona devam edildi. Diseksiyon alt sınırı amaliyat öncesi planlanan yeni İMF sınırına kadar yapıldı. Planlanan meme boyutuna göre memenin medial, lateral ve süperior sınıra kadar diseksiyon ilerletildi. Meme dokusu çok az olan hastalar hariç her hastaya insizyonun süperiorunda kalan meme dokusundan flep tabanı aerola altında olacak şekilde inferiora base glandüler flep planlandı. Flep dokusunun kalınlığı gerek flepte gerek ise geride kalan meme dokusu ve aerola dolaşımını bozmayacak şekilde ve dıştan bakınca memede step oluşmayacak şekilde planlandı. Meme dokusu çok az hastalar hariç tüm hastalara anatomik silikon jel implant subfasyal plana konuldu. Meme dokusunun çok az olduğu hastalarda kas altı plan seçildi. Aynı hastada her iki memeye eşit boyutta ve projeksiyonda implant kondu. Eğer asimetri var ise büyük olan taraftan meme dokusu çıkarıldı. Hastalara ve doktoruna ameliyatının 12. ayında yapılan memnuniyet değerlendirme skalası olan VAS skorlaması dosyalarından elde edilerek değerlendirildi. Değerlendirmede simetri, meme şekli, skar ve nihai estetik sonuç temel alındı. VAS skorlaması hastalarda 8.7 iken, doktorda 8.1 idi. Sonuç olarak glandüler flep ile alt polde doku desteği sağlandı, ayrıca bu flep doku defektinin olduğu yerlere kaydırılarak daha estetik sonuç elde edildi. Hastalarda genel olarak deformitenin düzeltilmesi memnun ediciydi.

Anahtar Kelimeler: glandüler flep, meme, tüberöz meme deformitesi

S-028
DİEP flebi ile meme rekonstrüksiyonu yapılan hastalarda intraoperatif sıvı yöntemi ve SPY (Kızılötesi Floresan Anjiografi) değerlendirmesinin flep sağkalımı ve postoperatif komplikasyonlara etkisi

İlhan Erdem[1], Gül Çakmak[2], Ayten Saraçoğlu[2], Bülent Saçak[1], Zeynep Deniz Akdeniz Doğan[1], Mustafa Ümit Uğurlu[3]
[1]Marmara Üniversitesi Tıp fakültesi, Plastik Rekonstruktif ve Estetik Cerrahi Anabilim Dalı, İstanbul
[2]Marmara Üniversitesi Tıp fakültesi, Anesteziyoloji ve Reanimasyon Anabilim Dalı, İstanbul
[3]Marmara Üniversitesi Tıp fakültesi, Genel Cerrahi Anabilim Dalı, İstanbul

Giriş: Serbest flep rekonstrüksiyonu yapılan hastalarda intraoperatif sıvı yönteminin dokuda optimal perfüzyon sağlanmasında önemli bir yeri bulunmaktadır. Denerve flep dokusunda intravasküler volümün yüksek tutulması ödeme ve buna sekonder dehissans,enfeksiyon ve yağ nekrozu gibi yara yeri komplikasyonların artmasına yol açabilmektedir. Bu retrospektif çalışmada DİEP flebi ile meme rekonstrüksiyonu yapılan hastalarda intraoperatif sıvı yönteminin ve SPY "Kızılötesi Floresan Anjiografi" değerlendirmesinin flep sağkalımı, yara yeri komplikasyonu ve hasta klinik durumu üzerine etkilerini belirlemeyi amaçladık.

Materyal ve Metod: Yerel etik kurul onayı alındıktan sonra (09.2020.256 proktok nolu) ASA 1-3, 18-60 yaş arasında, 2017- 2020 yılları arasında mastektomi sonrası eş zamanlı olarak unilateral DİEP flebi ile onarım yapılan 54 hasta çalışmaya dahil edildi. Hastaların bazal ve operasyon sonunda olmak üzere ortalama arter basıncı, kan gazı değerleri, intraoperatif kristalloid, kolloid ve transfüzyon miktarı, kanama ve idrar çıkış miktarı, anestezi ve operasyon süresi, YBÜ, hastanede kalış süresi, flep elevasyonundan hemen önceki ve flep adaptasyonu sonrası SPY puanları kaydedildi. Komplikasyonlar flep kaybı, dehissans, yara yeri enfeksiyonu,yağ nekrozu ve cerrahi dışı medikal durumlar olarak belirlendi ve kaydedildi. Hayati tehlike yaratan ciddi sistemik hastalığı olan, bilinen nörolojik ve psikiyatrik bozukluğu olan, BMI >35 kg/m2 üzeri olan ve intraoperatif beklenmedik cerrahi komplikasyon gelişmiş olan hastalar çalışma dışı bırakıldı.

Bulgular: İntraoperatif sıvı yöntemi ve parametrelerinin flep sağkalımı ve postoperatif komplikasyonlar üzerine anlamlı etkisinin olmadığı ayrıca sıvı yöntemi ve parametrelerinin SPY değerini anlamlı olarak etkilemediği saptandı. SPY puanı %30 dan fazla azalan hastalarda ise flep kaybı (kısmi veya tam) oranı anlamlı olarak yüksek bulundu (p=0,02), ancak SPY puanı azalan hastalarda flep enfeksiyonu, dehissans, yağ nekrozu, reoperasyon,

medikal komplikasyon oranı ve hastane yatış süresinde anlamlı artışın olmadığı tespit edildi.

Sonuç: Çalışmamız intraoperatif sıvı yöntemi ve parametrelerinin flep sağkalımı, postoperatif komplikasyonlar ve SPY değeri üzerine anlamlı etkisinin olmadığı, SPY değerindeki değişimin ise yetersiz perfüzyon sonucu oluşabilecek flep kaybı riskini örgörmeye olanak sağlayabileceği ancak flep kaybı dışında postoperatif komplikasyonları ve hastanın genel tıbbı durumunu öngörmede prediktif değerinin olmadığı sonucuna varılmıştır.

Kaynak
1.Benes j, Kirov M, Kuzkov V,et al. Fluid therapy: double-edged sword during critical care? Biomed Res İnt 2015;2015:729075
2.Laszlo I et al. Effects of goal-directed crystalloid vs.colloid fluid therapy on microcirculation during free flap surgery. Eur J Anaesthesiol 2019;36:592-604.
3.Raittinen L, Kaariainen MT, Lopez JF, Pukander J, Laranne J. The effect of norepinefrphrine and dopamine on radial forearm flap partial tissue oxygen pressure and microdialysate metabolite measurements: a randomized controlled trial. Plast.Reconstr Surg.2016;137(6):1016e-1023e.

Anahtar Kelimeler: DİEP, meme rekonstrüksiyonu, Sıvı yöntemi, SPY

S-029
Mastektomi Sonrası Eşzamanlı İmplant ile Meme Onarımı: 65 Hastanın Değerlendirmesi

Altuğ Altınkaya
Acıbadem Mehmet Ali Aydınlar Üniversitesi Tıp Fakültesi; Plastik, Rekonstrüktif ve Estetik Cerrahi Anabilim Dalı; İstanbul

Giriş: Dünya Sağlık Örgütü verilerine göre meme kanseri kadınlar arasında en sık görülen kanser tipidir. Meme kanseri tedavisinde erken tespit edilen vakalar hariç çoğunlukla mastektomi uygulanmaktadır. Mastektomi uygulaması hastalar için güçlü emosyonel etkisi olan ve zorlayıcı bir cerrahi deneyimdir. Bu nedenle memenin onarımı, meme kanseri hastalarında ayrı bir önem taşımaktadır. Günümüzde implant ve otolog doku ile meme onarımı gerçekleştirilebilmektedir. İmplant ile eşzamanlı meme onarımı son yıllarda giderek artan sıklıkla uygulanmaktadır. Bu çalışmanın amacı implant ile eşzamanlı meme onarımı gerçekleştirilen hastalarda uzun dönem sonuçlarımızı sunmak ve komplikasyon gelişimine zemin hazırlayan faktörleri tespit etmektir.

Materyal/Metod: Nisan 2018 ve Mayıs 2019 yılları arasında meme kanseri nedeniyle mastektomi uygulanan hastalara implant ile eşzamanlı meme onarımı uygulanmıştır. Tüm implantlar subpektoral yerleştirilmiş ve yeterli yumuşak doku ile kapatılmıştır. Hiçbir hastada, implant üzerini örtmek için aselluler dermal matriks vebenzeri yabancı materyal kullanılmamıştır.

Bulgular: Çalışmaya 65 hasta dahil edilmiş ve toplamda 86 meme ameliyat edilmiştir. Çalışmaya dahil edilen hastaların ortalama yaşı 46.4 ± 9.9 olup yaş aralığı 28 ile 78 arasında değişmekteydi. 20 hastada sigara kullanım öyküsü, 14 hastada kronik hastalık öyküsü mevcuttu. Hastalar opere edildikten sonra ortalama 3.1 ± 1.9 gün içerisinde taburcu edildi. 52 hastada nipple sparing mastektomi uygulanırken, 13 hastada skin sparing mastektomi uygulandı. 44 hastaya unilateral mastektomi, 21 hastaya bilateral mastektomi uygulandı. 22 hastada sentinel lenf nodu pozitif olduğundan aksiller küraj uygulandı. En sık olarak lateral insizyon kullanıldı. 58 memede kalıcı implant ile onarım gerçekleştirilirken, 28 memede Becker implant ile onarım gerçekleştirildi. Kullanılan ortalama implant volümü 339,1 ± 90,6 ml saptandı. 20 hasta neoadjuvan kemoterapi alırken, 28 hasta adjuvan kemoterapi aldı. 21 hasta radyoterapi aldı. Postoperatif dönemde 12 hastada komplikasyon gözlendi.

Sonuç: Mastektomi sonrası yapılan eşzamanlı meme onarımlarında, implant ile onarım yönteminin tercih edilirliği son yıllarda giderek artmaktadır. Kısa cerrahi süresi, donör alan morbiditesi oluşturmaması ve kolay uygulanabilir olması bu yöntemin avantajları olarak kabul edilmektedir. Bu avantajları yanında mastektomi flep nekrozu, protez ekspozisyonu ve protez kaybı bu yöntemde gözlenebilecek major komplikasyonlardır. Sayılan dezavantajlara rağmen, implant ile meme onarımı etkili ve güvenilir bir yöntem olup; uygun seçilmiş hastalarda estetik ve memnun edici sonuçlar almak mümkündür.

Anahtar Kelimeler: mastektomi, implant, meme onarımı, meme kanseri

S-030
Latissimus Dorsi Kas Deri Flebi ve Implant ile Meme Rekonstrüksyonu Uygulanan Hastalarda Cerrahi Prosedür ve Rekonstrüksyon Zamanının Psikososyal Açıdan Değerlendirilmesi

Çağrı Berk Arıkan, Sergen Karataş, Mustafa Sütçü, Osman Akdağ
Selçuk Üniversitesi Tıp Fakültesi, Plastik Rekonstrüktif ve Estetik Cerrahi Anabilim Dalı, Konya

Giriş: Meme kanseri, dünyada kadınlar arasında en sık görülen kanser türlerinden biridir. Meme kanserli hastaların neredeyse yarısı terapötik kanser prosedürü olarak mastektomi gerektirmektedir. Mastektomi sonrası meme rekonstrüksyonu ile yaşam kalitesinin arttırılması psikososyal sağlık açısından oldukça önemlidir. Meme rekonstrüksyonunda temel amaç, meme volümünü, şeklini ve simetrisini sağlamaktır. Mastektomi gerçekleştirilen olguların büyük bölümünde otolog dokunun göğüs duvarına adapte edilmesi gerekmektedir. Latissimus dorsi kas deri flebi (LDKD) bu gereksinimi karşılayan fleplerden biridir. Göğüs yan ve arka duvarında yer alan, beslenmesi güvenli, rotasyon arkı geniş ve komplikasyon oranı düşük olan LDKD flebi günümüzde yaygın olarak kullanılmaktadır. Öz değerlendirme testleri hastanın yaşam kailtesini ve cerrahi sürecini değerlendirir. Tedavi süreçlerinde hastaların ve hekimlerin etkileşimi konusunda daha iyi bir anlayış sağlar. Bu çalışmanın amacı latissimus dorsi kas deri flebi ve implant ile meme rekonstrüksyonu tedavisi sonrası hastaların tedavi sürecinin kendi açısından değerlendirilmesi, erken ve geç dönem meme rekonstrüksyonu arasındaki psikososyal farkın karşılaştırılmasıdır.

Gereç ve Yöntem: 2019 ve 2021 yılları arasında 17 hastaya latissimus dorsi kas deri flebi ve implant ile meme rekonstrüksyonu yapıldı. Yaş ortalaması 44 (36-56) idi. Modifiye radikal mastektomi sonrası transvers kesi ile latissimus dorsi diseksiyonu yapıldı.Tüm hastalarda donor alanı primer onarıldı. Flep altına, aksiller bölgeye ve donor alanı olmak üzere dren yerleştirildi. 11 hastaya erken 6

hastaya geç rekonstrüksyon yapıldı. Ortalama takip süresi 12 ay (3-15) idi. Hastalara breast q testi ve fotoğraflar üzerinden likert skalası uygulandı. Sonuçların pearson ki kare testi analizi yapıldı.

Bulgular: Hematom, seroma, kanama, enfeksiyon ve flep nekrozu görülmedi. Kapsül kontraktürü görülmedi. Hastalar erken ve geç rekonstrüksyon şeklinde 2 gruba ayrıldı. İki grup arasında komplikasyon farklılığı gözlenmedi. Her iki grupta doktor, servis personeli ve hemşirelerden memnuniyet sorularına olumlu yanıtlar alındı.
Erken rekonstrüksyon yapılan hastalarda estetik anlamda "memeden memnuniyet'' ölçeğinde farklılık gözlenmedi. "Estetik Likert Skalası'' ile doktorlar açısından ve hasta açısından "meme memnuniyeti'' farklılık göstermedi. Meme dokusunda, donör alanda ve cerrahi alanı etkileyen ağrılarda; geç rekonstrüksyon yapılan hastalarda kol ağrısı kısmen daha yüksek görülmesine rağmen anlamlı farklılık gözlenmedi. Erken rekonstrüksyon yapılan hastalarda oluşturulan meme doğal olarak değerlendirildi. Başka hastalara cerrahiyi önerme anlamında olumlu yanıtlar alındı. Hastalarda geç dönem rekonstrüksyon yapılan hastalara göre kıyafet giyme ve iyileşme süreci açısından olumsuz yanıtlar alındı. Geç dönem rekonstrüksyon yapılan hastalarda yapılan hastalarda estetik anlamda "memeden memnuniyet'' ölçeğinde farklılık gözlenmedi. Meme şekli doğal olarak görüldü. Hastaların cerrahi süreci planlandığı gibi gittiği değerlendirildi. Başka hastalara cerrahiyi önerme anlamında olumlu yanıtlar alındı. İyileşme süresi açısından erken rekonstrüksyon yapılan hastalar daha memnun olarak değerlendirildi ve istatiksel olarak anlamlı bir ilişkinin olduğu görüldü. (sig.=0.000 < p-value=0.05). Kıyafet giyerken zorlanma erken rekonstrüksyon yapılan hastalarda anlamlı olarak daha iyi sonuçlandı. (sig.=0.000 < p-value=0.05).

Tartışma ve Sonuç: Meme rekonstrüksyonu için çeşitli yöntemler tanımlanmıştır. Meme rekonstrüksyonunda memenin büyüklüğü, şekli ve doğallığı gibi birçok faktör vardır. Bu faktörlerin belirlenmesinde doktorun ve hastanın beraber karar vermesi oldukça önemlidir. Latissimus kas deri flebi implantla birlikte kullanıldığında memede memnuniyet anlamında hem hastalar hem de doktorlar tarafından son derece güvenli uygulanan bir cerrahi tekniktir. Latissimus dorsi flebi implatı koruması ve iyi kanlanan bir flep olması nedeniyle radyoterapi uygulanacak veya radyoterapi durumu belli olmayan hastalarda güvenle kullanılmaktdır. Radyoterapi planlanan hastalarda erken rekonstrüksyon düşünülüyorsa otolog rekonstrüksyon seçenekleri değerlendirilmelidir. Radyoterapi alan, otolog doku kullanılan ve erken rekonstrüksyon yapılan hastalarda geç dönem yapılan rekonstrüksyonlara göre benzer sonuçlar ve komplikasyon oranları olduğu görülmüştür. Literatüre bakıldığında Metcalfe ve ark. çalışmasında erken ve geç dönem rekonstrüksyonların hastanın estetik açıdan fark olmadığını belirtmiştir. Bu çalışmada da erken ve geç rekonstrüksyon yapılan hastalarda estetik anlamda fark olmadığı görüldü. Bunun yanında yine aynı çalışmada erken rekonstrüksyon yapılan hastalarda iyileşme sürecinin geç dönem yapılan rekonstrüksyonlara göre daha iyi olduğu sonucu bu çalışmada desteklemiştir. Ayrıca geç dönem rekonstrüksyon yapılan hastalarda bedeni gizli tutma ihtiyacı ve kıyafet giymede zorlandığı görülmüştür. Bu çalışmada da erken rekonstrüksyon yapılan hastaların sosyal açıdan ve kıyafet giyme açısından daha iyi hissettiği görülmüştür.
Al Ghazal ve ark. çalışmasında olduğu gibi bu çalışmada da erken rekonstrüksyon yapılan hastalarda benlik saygısı ve memnuniyetin anlamlı olarak daha yüksek olduğu görülmüştür. Yine aynı çalışmada erken rekonstrüksyon yapılan hastalarda depresyon düzeyinin daha düşük olduğu görülmüştür. Dean ve ark. çalışmasında erken rekonstrüksyon yapılan hastalarda bu çalışmaya paralel olarak daha iyi bir vücut imajı, benlik saygısı ve memnuniyetin daha yüksek olduğu görülmüştür.

Sonuç olarak; bu çalışmada erken meme rekonstrüksyonun skorunun daha iyi olması ile hastaları psikososyal olarak rahatlattığı görülmüştür. Bu nedenle meme rekonstrüksyonu zamanlaması mümkünse erken olarak tercih edilmelidir.

Anahtar Kelimeler: Meme rekonstrüksyonu, psikososyal, kas flebi

S-031
Eş zamanlı meme rekonstrüksiyonunda mastektomi cilt nekrozunun öngörülebilirliği

Mustafa Önal[1], Zeynep Deniz Akdeniz Doğan[1], Melekber Çavuş Özkan[1], Ümit Uğurlu[2], Bülent Saçak[1]
[1]Marmara Üniversitesi Tıp Fakültesi, Plastik Rekonstrüktif ve Estetik Cerrahi Ana Bilim Dalı, İstanbul
[2]Marmara Üniversitesi Tıp Fakültesi, Genel Cerrahi Ana Bilim Dalı, İstanbul

Giriş: Nipple koruyucu mastektominin(NSM) onkolojik güvenilirliği arttıkça eş zamanlı meme onarımı da popülerleşmiştir. Bu çalışmada NSM sonrası eş zamanlı onarım yapılan vakalarda mastektomi cilt nekrozu(MCN) ile ilişkili risk faktörlerini belirlemek amaçlanmıştır.

Yöntem: 2013-2020 arasında NSM sonrası eş zamanlı meme onarımı yapılan hastalar retrospektrif olarak incelendi. Medikal ve cerrahi özellikler kayıt altına alındı.

Bulgular: NSM sonrası eş zamanlı onarım yapılan 180 hasta 243 meme incelendi. 243 memenin 68'inde MCN görüldü. Tek değişkenli analizde onarım yöntemlerinden otolog onarımın ve VKİ risk faktörleri olduğu bulundu(p:0.04). Çok değişkenli analizlerde VKİ (P= 0.30) ve onarım yöntemleri (implant (P = 0.16) veya doku genişletici (P = 0.06) ile anlamlı bir ilişki gösterilmedi ancak VKİ otolog grupta yüksek bulundu(P<0.0001)

Sonuçlar: Sonuçlarımız otolog onarımda MCN riskinin daha yüksek olduğunu göstersede, bu hasta grubunun, polilinik şartlarında pansuman, yara bakımı ve gerekirse deri grefti ile tedavi edilebileceği akılda tutulmalıdır. Bununla birlikte, bir implant hastasında tam kalınlıkta nekroz, implant değişimi ve muhtemelen ek bir deri/kas flebi gerektirecektir.

Anahtar Kelimeler: Komplikasyon, Mastektomi cilt nekrozu, Meme rekonstrüksiyonu, Meme koruyucu mastektomi

S-032
TRAM Flep ile Meme Rekonstrüksiyonu Sonrası Gelişen Pyoderma Gangrenosum, Olgu sunumu

Merve Terzi, Süleyman Çakmak,
Hüseyin Emre Ulukaya, Hasan Basri Çağlı,
Haluk Vayvada, Mustafa Yılmaz
Dokuz Eylül Üniversitesi Tıp Fakültesi, Plastik, Rekonstrüktif ve Estetik Cerrahi Ana Bilim Dalı, İzmir

Giriş: Meme rekonstrüksiyonu için çok çeşitli yöntemler mevcutken rekonstrüksiyonda abdominal pediküllü flebin kullanımı ilk olarak Millard tarafından 1976 yılında gerçekleştirilmiş. Zaman içinde farklı kişiler tarafından yapılan çalışmalarda geliştirilerek alternatif yöntemlerle TRAM flep ile meme rekonstrüksiyonu tanımlanmış. TRAM flep ile rekonstrüksiyon sonrası yağ nekrozu, flepte nekroz, enfeksiyon, donör alanda seperasyon gibi çok çeşitli komplikasyonlar görülmektedir. Pyoderma ganrenosum da otolog meme rekonstrüksiyonlarından sonra karşımıza çıkan bir komplikasyon olup ilk olarak 1908 yılında Louis-Anne-Jean Brocq tarafından benzer komponentlere sahip ülsere lezyonları olan vaka serisinde bahsedilmiş fakat terminoloji 1930 yılında Brunsting ve arkadaşları tarafından yayınlanan vaka serisi sonrası gerçekleşmiş. Pyoderma gangrenosum hala etyolojisi bilinmeyen bir nötrofilik dermatoz olup etkili, standart bir tedavisi bulunmamaktadır. Bu çalışmada TRAM flep ile meme rekonstrüksiyonu yapılan hastada gelişen pyoderma gangrenosum ele alınmaktadır.

Olgu Sunumu: Kırk iki yaşında 3 gebelik 2 doğum toplamda 48 ay emzirme öyküsü olan hasta sol memede invaziv duktal karsinom nedenli sol modifiye radikal mastektomi sonrası meme rekonstrüksiyonu amacıyla tarafımıza başvurdu. Neoadjuvan, postoperatif kemoterapi, radyoterapi öyküsü olan hastaya aksiller diseksiyon da uygulanmış olup hasta tarafımıza başvurduğunda tamoksifen ve hipotiroidi nedenli levotiroksin kullanmaktaydı. Hastaya kontralateral pediküllü TRAM flep ile rekonstrüksiyon yapıldı. Postoperatif dönemde sorun izlenmeyen flep distalinde ve donör alan 'T' bölgesinde minimal ekimozu olan hasta drenleri çekilmesi ardından postoperatif 6. günde taburcu edildi. Hastanın postoperatif ilk poliklinik kontrolünde operasyondan sonraki 8. günde ateş yüksekliği ve sütür hatlarında minimal eritem saptandı. Belirgin enfektif bulgu saptanmayan hasta PCR ve akut faz reaktanları takibi ile sinüzit şüphesiyle kulak burun boğaz hastalıklarına danışıldı. Enfektif odak saptanamayan hasta antibiyoterapi devamı ile 2 gün sonra kontrole çağırıldı. Poliklinik kontrolünde flep distalindeki ekimozun hızla progrese olarak daha geniş alana yayılması, ülsere hale dönmesi, donör alanda T bölgesindeki nekrozun genişleyip ülserleşme eğiliminde olması üzerine hasta interne edilerek yakın takibe alındı. Lezyon sınırları çizilerek takibe alınan hastanın akut faz reaktanlarında artış, yüksek ateş ve lezyonlarında hızlı progresyon devam etmesi üzerine pyoderma gangrenosum ön tanısıyla hastaya steroid tedavisi ve geniş spektrumlu antibiyotik başlandı. Tanıyı desteklemek için biyopsi alındı. Steroid tedavisinin yaklaşık 24-48. Saatinde klinik yanıt alınarak progresyon durdu ve lezyonların yerini nekrotik plaklar almaya başladı. Biyopsi sonucu pyoderma gangrenosum olarak raporlanan akut faz reaktanları regrese olma eğiliminde olan hastanın ateş şikayeti de geriledi. Uygun yara bakımı ve antibiyoterapi ile takip edilen hastaya bir kez yatak başı, bir kez ameliyathanede debridman yapıldı. Operasyonda flep bir miktar serbestlenerek distaldeki defektli alanı örtmek için defekte ilerletildi. Flep inferior kısımdaki nekroz ve donör alan debridman sonrası primer kapatıldı. Takiplerinde sorun izlenmeyen hasta antibiyoterapisi stoplanması ve steroidin oral forma geçilmesi ardından taburcu edildi. Poliklinik takiplerinde hastanın steroid dozu kademeli azaltılarak kesildi, distaldeki granüle yarası uygun pansumanla sekonder iyileşme sürecine bırakıldı ve epitelizayon sağlandı.

Tartışma: Pyoderma gangrenosum hızla progresyon gösteren bir hastalık olup majör cerrahi sonrası vakamızda olduğu gibi hastada sebebi açıklanamayan ateş, sütür hatlarında eritem gibi bulgular saptanması halinde akılda bulunması gereken bir komplikasyondur. Servis yatışında hastalarda sorun izlenmese dahil taburculuk sonrası yakın takip çok önemlidir. Pyoderma gangrenosum şüpheli vakalarda patolojik tanı olmadan kontraendikasyon yoksa hızla steroid tedavisi başlamak hastaların morbiditesinde ciddi bir azalma sağlamaktadır. Bu hastalarda komplikasyona sekonder yapılacak diğer cerrahi girişimler de hastalığı tetikleyebileceği, yara iyileşmesinde bozukluk olabileceği için mümkün olduğunca erken tanı koymak, erken-agresif cerrahiden kaçınmak çok önemlidir.

Anahtar Kelimeler: TRAM, meme, Pyoderma Gangrenosum, Steroid

S-033
Alloplastik Meme Rekonstrüksiyonunda Pektoral Kasın Pull-Out Süturler ile Tespiti

Emrah Kağan Yaşar, Can İlker Demir, Alper Aytaç,
Murat Şahin Alagöz
Kocaeli Üniversitesi Tıp Fakültesi Plastik, Rekonstrüktif ve Estetik Cerrahi AD

Giriş: Meme kanser ameliyatları sonrası meme rekonstrüksiyonunda otolog rekonstrüksiyon ve alloplastik materyaller ile rekonstrüksiyon yöntemleri yıllardır kullanılmaktadır.

Materyal – Metod: Alloplastik materyaller aşamalı meme rekonstrükisyonunda, birinci aşama esnasında implante edilen doku genişleticilerin ekspozisyonunu önlemek amacıyla, halihazırda kullanılmakta olan göğüs duvarı kasının (pektoral kas) memenin alt kısmına tespitlenmesi yöntemi ile doku genişleticinin üzerinin ekspozisyona mahal verilmeksizin örtülmesi yanında, animasyon deformitesi asgari düzeye indirilmeye çalışılarak fonksiyonel ve kozmetik bakımdan kabul edilebilir sonuçların eldesi için çalışılmıştır.

Bulgular: Bu çalışmaya 2020-2021 yılları arasında opere edilmiş, yaş aralığı 29 ila 50 arasında değişen, alloplastik materyal ile meme rekonstrüksiyonu yapılacak olan, pektoral kas dokusu sağlam, gebe olmayan 12 hasta dahil edilmiştir. Pull out süturler postoperatif 10. Gün alınmış, hastalar haftada 2 gün polikliniğe davet edilmiş ve doku genişletici poliklinik şartlarında her bir seansta asgari 50 cc şişirilmiştir. Ortalama 2-3 aylık süreç sonrasında kalıcı protez yerleştirme amacıyla hastanın 2. seans operasyonu planlanıp, 2. Seans operasyonu öncesi hastaya ultrasonografi (USG) ile görüntüleme tetkiki ve fotoğraf çekimi yapılmıştır. Takiplerde herhangi bir majör komplikasyon izlenmemiş, doku genişletici ekspozisyonu, implant eksplantasyon gerekliliği olmamıştır.

Sonuç: Araştırma sonuçlarımızın gelecekte meme rekonstrüksiyonu yapılacak hastalara, topluma veya bilime faydalarının olacağı ve meme rekonstrüksiyon operasyonlarının maddi yükünü azaltacak bir yöntemin literatüre kazandırılacağı umulmaktadır.

1. Serra-Renom, J. M., Fontdevila, J., Monner, J., & Benito,

J. (2004). Mammary reconstruction using tissue expander and partial detachment of the pectoralis major muscle to expand the lower breast quadrants. Annals of plastic surgery, 53(4), 317-321.
2. Nakajima, Y., Kondoh, S., Nishioka, H., & Kasuga, W. (2018). A new percutaneous method for inframammary fold reconstruction in implant-based breast reconstruction: Vertical pendulum suture. Medicine, 97(33).
3. Alderman, A., Gutowski, K., Ahuja, A., Gray, D., & Work, P. E. B. R. G. (2014). ASPS clinical practice guideline summary on breast reconstruction with expanders and implants. Plastic and Reconstructive Surgery, 134(4), 648e-655e.

Anahtar Kelimeler: Meme Rekonstrüksiyonu, Alloplastik Materyal, Pektoral Kas, Pull-Out Sütur

Resim 1

Preoperatif - Perioperatif - Postoperatif Görünüm

S-034
Meme Rekonstrüksiyonunda Onkoplastik Volüm Replasmanında Latissimus Dorsi Kas Deri Flebi

Tuğba Gün Koplay[1], Hande Köksal[2]
[1]Konya Şehir Hastanesi, Plastik Rekonstrüktif ve Estetik Cerrahi, Konya
[2]Sağlık Bilimleri Üniversitesi, Konya Şehir Hastanesi, Genel Cerrahi Ana Bilim Dalı, Konya

Giriş: Meme koruyucu cerrahi, son yıllarda erken tanının artması, adjuvan ve neoadjuvan medikal tedavilerin başarılı sonuçları, estetik kaygılar ve sağ kalım açısından güvenilirliğinin kanıtlanmasıyla meme cerrahisinde giderek artan oranda uygulanmaktadır (1). Yapılan eksizyondan sonra oluşan defekt büyüklüğüne bağlı olarak volüm replasmanı veya deplasmanı ile onarılmaktadır. Bu çalışmada kliniğimizde latissimus dorsi kas-deri flebi kullanılarak volüm replasmanı ile onkoplastik cerrahi yapılan hastaların sonuçlarının paylaşılması planlandı.

Materyal Metod: 2020-2021 yılları arasında Genel Cerrahi kliniği tarafından parsiyel mastektomi yapılan ve defekti deepitelize extanded latissimus dorsi flebi ile onarılan 9 hasta çalışmaya dahil edildi. Yara iyileşmesi, dren süresi, radyoterapiye başlama süresi, donör alan komplikasyonları,simetri ve hasta memnuniyeti açısından değerlendirildi.

Bulgular: Yaşları 28-46 arasında değişen tek taraflı parsiyel mastektomi yapılan 9 hasta çalışmaya dahil edildi. Lateral insizyonla yapılan mastektomiden sonra hasta lateral dekübit pozisyona alınarak defekte uygun latissimus dorsi kas deri flebi planlandı. 5 hastada nipple koruyucu, 4 hastada cilt koruyucu cerrahi yapıldığından 5 hastada cilt tamamen dezepitelize edilirken, 4 hastada nipple a uygun deri adası korundu. Meme drenleri ortalama beşinci gün çekilirken, donör alan drenleri ortalama iki hafta tutuldu. Bir hastada geç seroma sebebiyle poliklinik şartlarında enjektör yardımı ile drenaj yapıldı. Hiçbir hastada yara iyileşme problemi görülmedi. Hastalar normal planlanan zamanlarında radyoterapiye başladılar. Simetri açısından iki cerrah tarafından değerlendirilen hastalarda tama yakın simetri mevcuttu. Hastaların tamamı sonuçtan memnundu.

Tartışma: Meme koruyucu cerrahinin artması ile birlikte onkoplastik cerrahinin de popülaritesi artmakta. Volüm replasmanı ve deplasmanı olmak üzere iki temel prensibe dayanmaktadır. Yüzde yirmi veya elli gramın altında küçük defektler volüm deplasmanı teknikleri ile onarılırken, geniş defektlerde lokal doku yetersiz kaldığından Level III onkoplasti ile volüm replasmanı gerekmektedir (3). Adipofasyal flepler, lateral torakodorsal flep, torakoepigastrik flep, interkostal arter perforatör flep, torakodorsal perforatör flep, free flepler diğer seçenekler olmakla birlikte latissimus dorsi flebi 'workhorse' bir seçenek olarak meme rekonstrüksiyonunda kendi başına veya implantlar ile birlikte yaygın olarak kullanılmaktadır (2). Kas flebi, kas-deri flebi, extanded kas-deri flebi şeklinde defekte uygun planlanmaktadır. Cerrahi süresinin kısalığı, geniş volüm sağlaması, minimal donör alan morbiditesi ve vasküler güvenilirliği ile onkoplastik cerrahide iyi bir seçenektir.

Kaynaklar
1-Lee S, Lee J, Lee S, Bae Y. Oncoplastic breast surgery with latissimus dorsi myocutaneous flap for large defect in patients with ptotic breasts: is it feasible when combined with local flaps? World Journal of Surgical Oncology 2014, 12:65
2-Sood R ve ark. Latissimus Dorsi Flap in Breast Reconstruction: Recent Innovations in the Workhorse Flap. Cancer Control 2018, Vol. 25(1) 1–7
3- Chatterjee A ve ark. A Consensus Definition and Classification System of Oncoplastic Surgery Developed by the American Society of Breast Surgeons. Ann Surg Oncol 2019 Oct;26(11):3436-3444

Anahtar Kelimeler: meme rekonstrüksiyonu, onkoplasti, latissimus dorsi

S-035
Alexandrite Lazer Epilasyonun Etkinliğine ve Ağrı Toleransına Menstruel Döngünün 3 Aşamasındaki Farklı Hormon Düzeylerinin Etkileri

Jehat Kızılkan[1], Ertuğrul Karanfil[2], Metin Görgü[1]
[1]Abant İzzet Baysal Üniversitesi, Tıp Fakültesi, Plastik Rekonstrüktif ve Estetik Cerrahi AD
[2]Edirne Sultan 1. MuratDevlet Hastanesi, Plastik Rekonstrüktif ve Estetik Cerrahi

Lazer Epilasyon günümüzde uygulanan en yaygın medikal estetik işlemlerden biridir. Araştırmalarda lazer tipleri ve özellikleri, cilt tipleri, uygulama şekilleri gibi bir çok değişkenin lazer epilasyon sonuçlarına etkisi yer almaktadır. Lazer epilasyonda kıl döngüsünün anajen fazındaki kıllar lazerden en çok etkilenirler. Kıl köklerinin anajen faza geçişlerinde bir çok farklı parametre rol oynamakla beraber, androjenler, luteinize eden hormon, progesteron ve östrojen gibi bir grup hormonun ve reseptörlerinin rolü önemlidir. Çalışmamızda östrojen, progestron ve luteinize eden hormonun (LH) menstrüel döngü sürecinde pik yaptıkları 3 farklı zamanında lazer epilasyonun sonuçlarına ve lazer uygulamasının ağrı toleransına etkilerini araştırdık.

Materyal ve Metod: Araştırma lokal etik komite tarafından onaylanmıştır (2020/09). Araştırma aksilla bölgesine daha

önce lazer veya elektroliz epilasyon uygulanmamış, lazer epilasyon uygulaması için herhangi bir kontrendikasyonu ve bilinen hormonal bir bozukluğu olmayan, son 6 hafta içinde aksiller bölgesine herhangi bir tüy yok edici işlem (örn. ağda vb) uygulanmamış, yaşları 18-46 (ortalama: 34.75) arasında değişen 24 kadın hastanın 48 aksillasında gerçekleştirildi.

Gruplar: 48 aksilla rastgele, Menstürasyon grubu (M), Ovulasyon grubu (O) ve Luteal faz grubu (L) olmak üzere 3 gruba ayrıldı (n=16). Ayrıca her bir grupta seans önceleri ve son seans sonrası kıl sayımı için dört alt gruba ayrıldı. Her bir aksillaya 1 ay ara ile 3 kez lazer ile epilasyon uygulaması yapıldı, toplamda 144 lazer epilasyon işlemi uygulandı. Menstürasyon grubunda lazer uygulamaları menstürasyonun 2. gününde yapıldı, Ovülasyon grubunda lazer uygulamaları ovülasyon testinin (luboquick idrar testi) positifleşmesininden sonraki 2. günde yapıldı, Luteal grupta lazer uygulamaları ovülasyon testinin (luboquick idrar testi) positifleşmesinden sonraki 7. günde yapıldı.

Lazer uygulamaları: Lazer seanslarından iki gün önce lazer uygulanacak aksillaların kılları jilet ile traş edildi. Uygulama standart lazer odasında yapıldı (18-24 C and %30-60 nem). Alexandrite lazer parametreleri; dalga boyu=755nm, spot çapı= 15mm, gücü=14 J/cm2 ve atım süresi=10msn olarak ayarlandı. Bütün lazer işlemleri aynı parametreler kullanılarak yapıldı. Lazer uygulamasına başlamadan önce aksilla cildinin ısısı kızılötesi/lazer termometresi ile ölçüldü, uygulama sırasında soğuk hava üflemeli soğutma sistemi ile epidermis10 C dereceyi geçmeyecek şekilde soğutuldu.

Hormon ölçümleri: Katılımcılara hormonal düzeyleri, dolayısı ile lazer uygulamasının yapılacağı günleri belirlemek için kan testleri (östrojen, progestron, dihidrotestestron, FSH, LH TSH, prolaktin, testestron) ve idrar testleri yapıldı.

Ağrı Toleransı: Hastalar her bir seans sonunda lazer uygulanan aksillada, lazer işlemi sırasında hissettikleri ağrıyı değerlendirerek, visual ağrı skalaması (VAS) ile 0-10 arasında puanladılar

Kıl sayısındaki azalmanın takibi: Hastaların aksillalarının merkezinde işaretlenen 4 cm2 (2cmx2cm) alanlarda, kamera (Nikon D40 fotoğraf makinesi ve Nikon 105 mm makro lens) ve dermascopy (dermalite L4T/ 3gen) ile fotoğraflar çekildi, bilgisayar ortamında bu alandaki kıl kökleri sayılarak tabloya kaydedildi. 1.2. ve 3 sayım lazer uygulanmasından hemen önce, 4. sayım son lazer işleminden 1 ay sonra yapıldı.

Sonuçlar: Lazer uygulamaları sonrası kıl follikül sayılarındaki azalmaların değerlendirilmesinde aynı menstrüel dönemde ardışık 3 seans arasındaki farklar ve dönemler arasındaki farklar ayrı ayrı değerlendirildi. Alt gruplarda kıl sayım ortalama değerleri; MO=47,6 -M1=27,4- M2=16- M3=9,9, O0=41,75- O1=21,12- O2=13,75- O3=8,62 ve L0=49,43- L1=27,12- L2=15,12- L3=9,81.
Lazer uygulamaları sırasında hissedilen ağrının skorlamalarının değerlendirilmesinde aynı menstrüel dönemde ardışık 3 seans arasındaki farklar ve dönemler arasındaki farklar ayrı ayrı değerlendirildi. Hissedilen ağrı skorlamalarının alt gruplardaki ortalama değerleri; M1=3,93, M2=3,06, M3=1,93, O1=3.5, O2=3.06, =3=1.68, L1=3.62, L2=2.5, L3=1.56. Anova testi ve post hoc-Tukey testi ile istatiksel değerlendirme yapıldı, $p<0.05$ olan değerler anlamlı kabul edildi.

Tartışma: Lazer epilasyonda selektif fototermoliz prensipleri ile kıl foliküllerini daha etkili ve daha az komplikasyonla yok etmek amaçlanır. Ancak lazer uygulamalarında bireysel farklılıklar nedeni ile her hastaya standart bir uygulama söz olamayacağı gibi sonuçlarda aynı olmayacaktır. Bireysel farklılıkların arasına cilt tipi, kılların özelliklerinin yanında hormonal ve resöptör farklılıklarını da eklemek gereklidir. Çeşitli araştırmalarda progesteron, östrojen ve steroid türevlerinin kıl büyümesine etkisi değişken olarak gösterilse de genellikle pozitif yöndedir. Kandaki hormonal dengenin doğrudan kıl köklerini ve kıl döngüsünün fazlarını etkileyeceğini söyleyebiliriz. Hamilelik sürecinde kıllanmanın artmasının bu süreçte belirgin olarak artan östrojen, progesteron ve kortizol gibi hormonlarla ilgili olduğu belirtilmiştir. Seks steroid hormonlarının kıl folliküne etkileri bir çok makaleyle de ispatlanmış bir gerçektir. Ancak seks steroid hormonları, kılların büyüme aşamasını etkileyen tek bir parametre değildir. Kıl döngüsünde anagen fazı etkileyen birçok değişik parametre mevcut olup bunlar arasında gonodal hormonlar dışında; adrenal hormonlar, hipofiz, hipotalamus bezi hormonları ve tiroit bezi hormonları gibi hormonlar, ayrıca günlük sirkadiyen olarak değişen melatonin, prolaktin, kortizol ve insülin gibi bir çok farklı hormonlarda bulunmaktadır.

Bilindiği üzere lazerin kıl folliküllerini en fazla etkilediği evre anagen fazdır ve sonuçlarda anagen fazdaki kıllarla diğer fazda bulunan kıllara göre belirgin olarak fark mevcuttur. Çalışmamızda menstrüel döngüsünün farklı aşamalarında (dolaylı olarak kişilerin progesteron ve östrojene değişik oranda maruz kaldığı bu dönemlerde) farklı değerlerdeki hormonların kıl folliküllerindeki etkisi lazer epilasyonun başarısında bir değişikliğe neden olur mu?' hipotezini araştırdık. Bu amaçla hastaların menstrüel döngüsünün tabloları çıkartılarak kişilere uygun bir biçimde LH piki için idrar testi uygulandı. İdrar LH pikinin vücüttaki LH piki ile koreledir, bu nedenle çalışmamızdaovulasyon dönemlerini belirlemede idrar kitlerini kullandık. Hastalara benzer zaman diliminde lazer uygulaması yapılmıştır, kişilerin sirkadyen ritminde olabilecek değişimlerin seansları etkileme olasılığı minimize edilmiştir. Lazer uygulamasında değişkenleri azaltmak için tüm hastalarda aynı parametreler kullanılmıştır. Çalışmada aksiller bölgeyi tercih ettik, çünkü; aksilladaki kıllar diğer vucüt bölgelerindeki kıllardan daha koyudur ve bu nedenle lazerin sonuçlarının daha iyi karşılaştırılmasına imkan tanır, aynı zamanda karşılıklı farklılığın tolere edilebilineceği bir alandır ve bu bölgede lazer epilasyon sonuçları diğer bölgelere göre daha etkili bulunmuştur.

Çalışmamızda lazer epilasyonda 3 seans sonrası kıllardaki azalma oranları ortalama 78% bulunmuştur ve bu sonuçlarımız diğer çalışmalarla paralellik göstermekteydi. Literatürde menstrüel döngünün fazlarına göre hissedilen ağrının değiştiğini ve özellikle luteal faz ile adet dönemi arasındaki geçişte ağrının arttığına dair yayınlar bulunmaktadır. Başka bir grup yayında ise menstrüel döngünün değişik zamanlarında ağrı algısında farklılık olmadığı belirtilmiştir. Çalışmamızda ağrı ile ilgili olarak dönemlere göre istatistiksel olarak herhangi bir anlamlı fark bulunmamıştır. Ancak çalışmada bazı hastalarda adet sırasında lazer uygulmasının biraz daha fazla ağrılı olduğu gözlenmiştir.

Sonuç: Lazer epilasyon sonuçları adet dönemlerindeki hormonal değişikliklerden etkilenmemektedir, ayrıca işlem sırasında hissedilen ağrıda anlamlı bir fark oluşmamaktadır. Bu nedenle lazer epilasyon işlemi menstüreal döngünün herhangi bir döneminde güvenle ve etkili bir şekilde uygulanabilinir.

Anahtar Kelimeler: lazer epilasyon, menstrüel döngü, alexandrite lazer, ağrı

Tablo: Kıl sayısı azalmasının seanslara göre grafiği

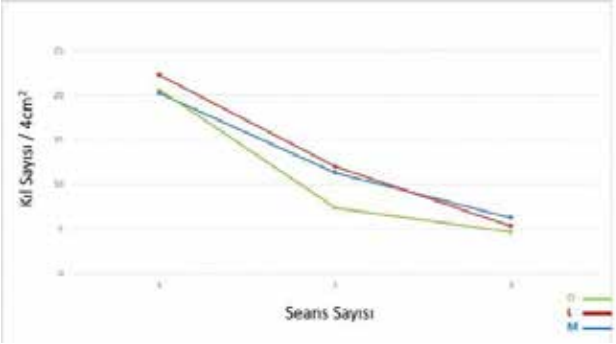

S-036
J-Plazma ne kadar etkili?

Ufuk Bilkay, Mehmet Emre Yeğin, Ersin Gür, Zeyyat Cüneyt Özek, Tahir Gürler
Ege Üniversitesi Tıp Fakültesi, Plastik, Rekonstrüktif ve Estetik Cerrahi A.D., İzmir

Giriş: Plastik cerrahinin temel yöntemlerinden olan liposuction, şekillendirme ameliyatı olarak mükemmel bir seçenek olmasına rağmen artakalan derinin bu şekillendirmeye eşlik edememesi en önemli sorun teşkil etmektedir. Eksizyonu neredeyse kaçınılmaz olan bu derinin miktarı arttıkça, kanama, emboli ve skar gibi komplikasyonlar da artmaktadır. Abdominoplasti, uyluk germe gibi yöntemlerde sıklıkla kombine edilen bu yöntemler, yeri geldiğinde hasta memnuniyetini de kısıtladığı için alternatif yöntemler araştırılmaktadır. Teknolojik gelişmelerin de hızla ilerlediği günümüzde, enerji temelli aletler yardımıyla geliştirilen tekniklerden biri olan J-plazma, bu sorunları çözerek eksizyon gerekliliğini en aza indiren yöntemlerden biridir.

Materyal-Metod: 2019-2021 yılları arasında lipodistrofi nedeniyle başvuran hastalar retrospektif olarak taranmıştır. Hastaların yaş, cinsiyet, operasyon bölgesi, eksizyon gerekliliği, komplikasyonlar, fotografik ve palpasyondaki deri davranışı not edilmiştir.

Sonuç: Tarafımızca toplam 25 hasta ameliyat edilmiştir. (22 K, 3 E) Tüm hastalar liposuction sonrası J-plazma uygulanmıştır. 2 erkek hasta jinekomasti nedeniyle, 1 erkek hasta karın bölgesindeki lipodistrofileri nedeniyle opere olmuştur. Tüm kadın hastalara abdominal liposuction yanında 3 hastada kol, 3 hastada boyun lipodistrofilerine yönelik girişim yapılmıştır. Yalnızca 2 kadın hastada perop verilen kararla mini abdominoplasti uygulanmıştır. Hiçbir hastada hematom, nekroz veya hipertrofik skar gibi yara yeri komplikasyonları görülmemiştir. Maksimumu 18 ay olmak üzere takip sürelerince postoperatif kontrollerinde deri elastikiyetinin yeterli derecede var olduğu, ancak deri gerilmesinin bir sarkmayı engelleyecek yeterlilikte olduğu görülmüştür.

Tartışma: Maddenin dördüncü hali olarak tanımlanan plazma, tıpta geniş kullanım alanı bulmuştur. Özellikle intraabdominal cerrahide hem koterize edici hem de evoporasyon etkisi sayesinde kesici koter olarak kullanılan helyum bazlı plazma kesiciler, plastik cerrahide de yerini J-plazma adı ile yer bulmuştur. Yeterli sıcaklıkta kollajen moleküllerinde denatürasyon olmadan kısalmaya yol açan bu yeni teknik, aynı zamanda zararsız olan fazla helyum gazının soğutma özelliğiyle ısıya bağlı komplikasyonları engeller. Kısalan kollajen lifleri, lipodistrofiler nedeniyle ekspande olmuş deride gerilme etkisi yaratarak hem akut hem de kronik dönemde gerekli gerilimi devam ettirebilmektedir. Yaptığımız vakalardaki tecrübemize göre, uygun jinekomastili hastalar veya uyluk, boyun veya kol germe ihtiyacı olan hastalarda oldukça başarılıdır. Bu hastalardaki uzun, görünebilir skar gibi dezavantajları tamamen bertaraf etmektedir. Karında geniş lipodistrofili, rektus diastazı olmayan hastaların yönetimini de kolaylaştırarak, en agresifi yalnızca mini-abdominoplasti olacak bir girişim ile hastanın memnuniyeti sağlanabilmektedir.

Anahtar Kelimeler: Abdominoplasti, Kol germe, Lipodistrofi, Liposakşın, Plazma, Uyluk germe

S-037
Grade 3 jinekomasti vakalarında konvansiyonel liposuction sonuçlarının değerlendirilmesi

Mohammed Seyam, Samet Kaya, Can İlker Demir, Emrah Kağan Yaşar, Murat Şahin Alagöz
Kocaeli Üniversitesi Tıp Fakültesi Hastanesi, Plastik, Rekonstrüktif ve Estetik Cerrahisi - Kocaeli

Giriş: Jinekomasti, erkeklerde benign, aşırı meme gelişimi olarak tanımlanmaktadır. Son çalışmalarda erkeklerin % 32-36'sında jinekomasti bulunduğu rapor edilmiştir. Jinekomasti bebeklik ve ileri yaşlarda da görülebilmekle birlikte, en sık pubertal dönemde saptanmaktadır. Neyzi ve ark çalışmasına göre ülkemizde 9-17 yaş arasında jinekomasti sıklığı % 7 bulunmuştur. Uzun süredir var olan jinekomasti spontan olarak gerilemez ve sıklıkla medikal tedaviye rağmen, geri dönüşümsüz yoğun fibrozis ve hyalinizasyon gelişir. Kalıcı olması durumunda kullanılan farklı tedavi yöntemleri uygulanmaktadır. Bu yöntemler arasında liposakşın, gland rezeksiyonu ve sirkumareolar eksizyon yer almaktadır. Konvansiyonel liposakşın diğer iki tedavi yöntemi ile kıyaslandığında daha az skar geliştirmesi, minimal invazif olması ve hematom gibi komplikasyonlar az geliştirmesi konusunda üstünlüğü saptanmıştır. Bu çalışmada, kliniğimizde Simon sınıflamasına göre evre 3 jinekomasti mevcut olan değişik yaş gruplarındaki 3 hastaya uygulanan konvansiyonel liposakşın retrospektif olarak incelendi ve sonuçlarımız değerlendirildi. Tüm hastalarda jinekomasti bilateraldi. Tüm hastalara konvansiyonsel liposakşın tedavisi uygulandı. Post op 1 ay süre ile göğüs çevresine elastik bandaj kullanıldı. Hastalarımızda her hangi bir komplikasyon rastlanmadı.

Hasta ve Metod: Simon sınıflamasına göre 13,15 ve 21 yaşında evre 3 jinekomastisi olan 3 hasta değerlendirildi. Hastalarının tıbbı kayıtları ve fotoğrafları retrospektif olarak incelendi. 3 hastada bilateral jinekomasti mevcuttu. Hiçbir hastanın meme muayenesinde şüpheli kitlelere ya da aksiller lenfadenopatilere rastlanmadı. Ortalama takip süresi 12 aydır.

Olgu sunumu: 13,15 ve 21 yaşında memede şekil ve hacim bozukluğu nedeni ile tarafımıza başvurdu, 3 hasta genel anestezi altında çalışıldı. 13 yaşında evre 3 jinekomasti hastası Jinekomasti düzeltilmesine yönelik Sağ memeden liposuction tekniğine uygun olarak 400 cc, sol memeden 450 cc yağ ve glandüler doku alındı. Yağ ve glandüler doku materyalleri patolojik incelemeye gönderildi. İnsizyonlar sütüre edildi. 15 yaşında evre 3 jinekomasti hastası Jinekomasti düzeltilmesine yönelik sağ meme

inferiolateralden ve inferiomedialden 0,5 cm lik insizyonla girildi. Sol ve Sağ memeden liposakşın tekniğine uygun olarak 430 cc, sol memeden 420 cc yağ ve glandüler doku alındı. Liposakşın materyalleri patolojik incelemeye gönderildi. İnsizyonlar sütüre edildi. 21 yaşında evre 3 jinekomasti hastası, sağ memede 680 cc glanduler meme ve yağ dokusu alındı. Sol memeden 680 cc glanduler meme ve yağ dokusu alındı. Suction materyali incelenmek üzere patolojiye gönderildi. İnsizyonlar kapatıldı.

Sonuç: Simon sınıflamasına göre Evre 3 jinekomasti değerlendirilen 3 hastada ameliyat sonrası takiplerde komplikasyon görülmedi. Simon sınıflamasına göre evre 3 jinekomasti hastalarında uygulanan liposakşın yöntemi başarılıydı ve ameliyat sonrasında hastalarda memnuniyet oranı yüksekti.

Tartışma: Fizyolojik olmayan nedenlerle gelişmiş veya 12 aydan uzun süren jinekomastilerde ise cerrahi tedavi endikedir. Bu olguların cerrahi tedavisinde kabaca üç yaklaşım vardır. Liposuction, açık eksizyon ve cilt rezeksiyonu. Glandüler,yağlı veya karışık özellikteki simon 1 veya 2a jinekomasti liposakşın ile tedavi edilebilir. Liposakşının başarılı olmadığı olgularda glandüler rezeksiyon yapılır. Simon evre 2b jinekomasti olan hastalarda tedavi evre 1 veya 2a'daki gibidir. Simon evre 3 jinekomastisi olan hastalarda ise cilt rezeksiyonu hemen her zaman gerekli olmasının yanında grade 3 jinekomasti hastaların konvansiyonel liposakşın iyi sonuçlar elde edilmiştir. Çalışmamızda üç evre 3 jinekomasti hastasına uygulanan konvansiyonel liposakşın minimal invaziv olması yanında ameliyat sonrası komplikasyon görülmediği ve az skar bıraktığı gösterilmiştir.

Anahtar Kelimeler: Evre 3, Jinekomasti, Liposakşın

Preop-Postop

S-038
İnternal Nazal Valv Onarımında Spreader ve T-Splay Greft Uygulamalarının Karşılaştırılması

Emin Kapı[1], Can Kopal[2], Tamer Seyhan[3], Yusuf Çelik[4]
[1]Sağlık Bilimleri Üniversitesi, Adana Tıp Fakültesi, Sağlık Uygulama ve Araştırma Merkezi, Plastik, Rekonstrüktif ve Estetik Cerrahi Kliniği, Adana, Türkiye
[2]Özel Klinik, İzmir, Türkiye
[3]Aksaray Üniversitesi, Tıp Fakültesi, Plastik, Rekonstrüktif ve Estetik Cerrahi Anabilim Dalı, Aksaray, Türkiye
[4]Biruni Üniversitesi, Tıp Fakültesi, Biyoistatistik Anabilim Dalı, İstanbul, Türkiye

Amaç: İnternal nazal valv (INV) bölgesi, rinoplasti operasyonlarında oldukça önemli anatomik noktalardan biridir. Bu bölgenin rinoplasti operasyonlarında anatomik ve fonksiyonel açıdan bütünlüğünün korunması büyük önem arz etmektedir. Özellikle nazal hump redüksiyonundan sonra, bu bölgenin daralmamasını sağlamak ve ters V deformitesini önlemek amacıyla ek müdahaleler gerekebilmektedir. Bu amaçla kullanılan birkaç farklı teknik mevcuttur. Bunlar arasında en sık kullanılan yöntemlerin başında spreader greft (SG) yöntemi yer almaktadır. Bu yöntem, INV'nin kontür ve stabilitesini restore ederken, estetik ve fonksiyonel problemleri de çözebilmektedir. Ancak bu yöntemde bazen greft malpozisyonu, özellikle ince derililerde greftin burun sırtından palpe edilmesi gibi problemlerle karşılaşılabilmektedir. T-splay greft (TSG) uygulaması ise, INV açısını etkili bir şekilde genişletebilen, flaring etkisi güçlü, oldukça stabil, alternatif bir yöntemdir. Bu çalışmada, bu iki yöntemin anatomik ve fonksiyonel sonuçları karşılaştırılmaya çalışılmıştır.

Materyal-Metod: Kliniğimize Ocak 2018 ile Kasım 2020 arasında rinoplasti amacıyla başvuran 60 olgu çalışmaya alındı. Çalışma protokolüne yerel etik kurul onayı alınarak başlandı. Olgulara uygulanacak prosedürler ile ilgili ayrıntılı bilgiler verildi ve yazılı onamları alındı. Özellikle nefes alma problemi bulunan, kısa nazal kemikli, uzun ve zayıf üst lateral kıkırdaklı (ULC), ince nazal derili, ters V deformiteli, geniş çatılı ya da Cottle testi pozitif olan olgular çalışmaya alındı. Sekonder olgular, sigara içen, nazal travma öyküsü, eksternal nazal valv kollapsı, nazal polipozis, belirgin konka hipertrofisi ya da ciddi derecede septum deviasyonu, medikal hastalık gibi diğer nazal obstrüksiyon etiyolojileri, allerji ya da ilaç kullanım öyküsü olan olgular çalışmaya dahil edilmedi. Tüm olgular fotoğraflanarak frontal, bazal, oblik ve lateral görüntüler kayıt altına alındı. Gerekli olgulara paranazal sinüs tomografisi çekilip intranazal bulgular değerlendirildi. Olgulara operasyon öncesinde standart visual analog scale (VAS), Nasal Obstruction Symptom Evaluation (NOSE) skalası ve modifiye Glatzel mirror testi uygulandı. Randomize olarak seçilen 30 olguya SG, 30 olguya da TSG yöntemi ile nazal valv restorasyonu planlandı. Tüm olgularda genel anestezi altında, lokal solüsyon infiltrasyonunun ardından açık rinoplasti tekniğine uygun insizyonlarla operasyona başlandı. İnsizyonların ardından disseksiyonla iskeletal çatı açıldı. Anterior septal açıdan itibaren, subperikondriyal disseksiyon uygulanarak bilateral submukozal tüneller açıldı. ULC-septal birleşim yeri açıldı ve disseksiyon kemik çatı arasında kraniale doğru uzatıldı. Bu aşamada ULC ile nazal kemiklerin arasındaki lateral kemik ataşmanları intakt bırakıldı. Septal kartilajın uygun yerinden 5-6 mm genişliğinde ve 18-20 mm uzunluğunda kartilaj grefti alındı. Dorsal kartilaginöz septum ve kemik hump, altındaki mukoza korunacak şekilde "komponent" tarzda redükte edildi. SG grubunda, olguya göre değişmekle beraber, 2 adet ortalama 3x20 mm boyutlarında septal kartilaj grefti

hazırlandı. Bilateral olarak septumun üst sınırına matres sütür tekniği ile polidioksanon 5/0 yuvarlak kullanılarak greft fiksasyonu sağlandı. Daha sonra ULC'ler septum ve SG'lerin planlanan lokalizasyonlarına yerleştirilip sütüre edildi. Ardından SMAS onarımı uygulandı. TSG grubunda ise midvalv seviyesinde, dorsal septumun 1,5-2 mm altından dikdörtgen şeklinde, 1,5x5 mm boyutlarında bir pencere açıldı. Aynı seviyede bilateral olarak ULC ve altındaki mukoza arasında 5x5 mm boyutlarında bir cep hazırlandı. Greft, planlanan ölçüde şekillendirildi. Greft, öncelikle sağdaki mukozal cebe yerleştirildi ve polyglactin 910 5/0 sütür ile U tarzda sütüre edildi. Ardından aynı sütür karşı taraftaki ULC'den girilip septal tünelden geçirildi ve kartilaj greftinden U tarzda geçirilip tünelden geri dönüldü. Daha sonra greft septal tünelden geçirildi ve karşı taraf mukozal cebine yerleştirilip sütüre edildi. Ardından greftin üzeri ULC ile örtülüp polidioksanon 5/0 yuvarlak sütür ile fikse edildi. Daha sonra da SMAS onarımı uygulandı.

Bulgular: 18 olgu erkek, 42 olgu kadın idi. Olguların yaş ortalaması 32,6 yıl (18-59 yıl arasında) idi. SG grubundaki 27 olguya, TSG grubundaki 26 olguya osteotomi uygulandı.
Ortalama takip periyodu 14,8 ay idi (6-24 ay arasında). Operasyon sonrası geç dönemde SG grubundaki 3 olguda keystone bölgesinde inspeksiyonda step-off deformitesi gözlendi.
SG uygulanan bir olguda ve TSG uygulanan bir olguda operasyon sonrası geç dönemde dorsumda istenenden daha fazla bir genişleme gözlendi.
SG grubunda 2 olguda greft malpozisyonu ve 3 olguda da dorsumda angüler görünüm saptandı.
Diğer olgularda ise greftlerin stabil olduğu, dorsumda irregülariteye neden olmadıkları, dorsal estetik çizgilerin ve INV açısının korunduğu, inspirasyonda kollaps oluşmadığı, greftlerin palpasyonda elle hissedilmediği gözlendi. Elde edilen sonuçlar estetik ve fonksiyonel açıdan tatmin edici düzeyde idi.

Tartışma: Günümüzde, midvault rekonstrüksiyonu amacıyla kullanılan birkaç farklı yöntem mevcuttur. Bu yöntemlerin ortak amacı, nazal estetiğin sürdürülmesi ve obstrüksiyonun önlenmesidir. Bunlar arasında SG, spreader flep, butterfly greft, flaring sütür teknikleri gibi yöntemler sayılabilir. Bu yöntemlerden en sık kullanılanları arasında SG sayılabilir. SG, yapısal ve diğer yöntemlere kıyasla daha stabil bir yöntemdir. Literatürde INV restorasyonu amacıyla kullanılan en etkili yöntemlerden biri SG olduğu için çalışmamızda bu teknik ile karşılaştırma yapılması tercih edilmiştir. TSG yöntemi, tarafımızca tanımlanan, INV'nin genişletilmesini sağlayan oldukça etkili bir yöntemdir. Bu yöntemde greft bilateral olarak ULC mukozasının altına sütüre edilmekte, aynı zamanda septumdaki tünelden geçirildiği için de oldukça stabil hale gelmekte, ekstrüzyon ya da malpozisyon ihtimali oldukça azalmaktadır. Ancak malpozisyon riskini ortadan kaldırmak amacıyla sütür aşamasında stabilizasyonun titiz bir şekilde yapılması şarttır. Tanımladığımız yöntemde greftin uzunluğu, elde edilmesi planlanan dorsum genişliğine uygun şekilde ayarlanabilir. Bu nedenle dorsumda genişlemeye yol açma ihtimali minimalize edilebilmektedir. Serimizde bir olguda dorsumda istenenden fazla genişleme gözlenmiştir. Bu yöntemde greftin splay etkisi oldukça güçlü olduğu için bu problemle karşılaşılmıştır. Bu nedenle greftin uzunluğu ayarlanırken oldukça titiz bir planlama yapılmasını önermekteyiz. INV açısının daralması horizontal planda gerçekleşen bir durumdur. SG'ler septum boyunca sagittal planda yerleştirildiği için özellikle deviasyonlarda daha etkilidirler. Ancak midvaulttaki horizontal eksiği yerine koymak amacıyla yetersiz kalabilirler. Bu noktada TSG yöntemi daha avantajlı hale gelebilmektedir. TSG yönteminde greft horizontal planda yerleştirildiği için, vektörel bazda INV'yi tamamen taklit edebilmekte ve INV açısını istenen ölçüde tek bir greftle açabilmektedir. Bu nedenle TSG'nin bu horizontal eksiği ayarlanabilir ölçüde yerine koyan fizyolojik bir yöntem olduğu düşünülebilir. SG yöntemi, INV yönetiminde oldukça etkili bir yöntem olmasına rağmen, TSG yöntemi ile de etkili sonuçların elde edilebileceğini düşünmekteyiz. Bununla beraber, TSG yönteminde ULC'lerdeki splay etkisinin daha belirgin ve kalıcı olduğu gözlenmiştir. TSG yönteminde anatomik ve fonksiyonel açıdan INV fonksiyonlarının daha iyi taklit edilebildiği ve dorsal estetik çizgilerin özellikle keystone bölgesinde korunduğu gözlenmiştir. Bu nedenle TSG yönteminin, seçilmiş olgularda güvenle kullanılabilecek alternatif bir yöntem olduğunu düşünmekteyiz.

Anahtar Kelimeler: internal nazal valv, spreader greft, T-splay greft

S-040
Nazal Tip bölgesi problemlerine karşı "Sefalik Transdomal Sütur'un" kullanımı

Ufuk Bilkay[1], Ahmet Biçer[1],
Burak Sercan Erçin[2], Kutay Durukan[1],
Zeyyat Cüneyt Özek[1], Ersin Gür[1], Tahir Gürler[1]
[1]Ege Üniversitesi Tıp Fakültesi, Plastik, Rekonstrüktif ve Estetik Cerrahi Ana Bilim Dalı, İzmir
[2]Medikal Park Pendik Hastanesi, Plastik, Rekonstrüktif ve Estetik Cerrahi Ana Bilim Dalı, İstanbul

Giriş: Burnun dom (kubbe) alanı, başarılı bir rinoplasti gerçekleştirme görevinin zirvesi olarak düşünülebilir. Dom deformiteleri, dışarıdan görülebilen estetik problemler veya fonksiyonel eksiklikler olarak ortaya çıkabilir. Görünür sorunlar arasında yetersiz projeksiyon, yetersiz definisyon ve burnun şişkin veya kutu burun ucu deformiteleri yer alır. Yetersiz definisyon, doğrudan alt lateral kıkırdakların medial ve lateral krusları arasındaki geniş açı ile ilişkili olsa da, projeksiyon medial krural uzunluk, septokolumlar ilişki, tip rotasyonu ve definisyonu gibi çok sayıda etmen tarafından kontrol edilir. Aşırı dom genişliği, kutu görünümüne neden olurken, aşırı interdomal genişlik, lateral krusun içbükeyliği ile birlikte, büyük bir tip deformitesine yol açar. Dom anatomisinin fonksiyonel etkileri, hem dış hem de iç nazal valflerin, pozisyonu doğrudan dom pozisyonu ile belirlenen lateral crura çevresinde bulunması gerçeğinde yatmaktadır. Hava akışını kanatların ve kanat plakaları arasındaki açıların ve açıların değişen konumlarıyla yönlendiren bir uçağın kanatları olarak düşünülürse, dom bölgesi onları kontrol eden gövdedir. Geçen yüzyılın başından bu yana, dom bölgesindeki sorunları ele almak için birçok teknik önerildi. Daha yıkıcı ve geri döndürülemez teknikler kademeli olarak terk edilirken, dikiş teknikleri ön plana çıktı. Dikiş tekniklerinin artık primer rinoplasti vakalarının neredeyse tamamı için yeterli olduğu düşünülmektedir. Rinoplasti, estetik cerrahi içerisinde en kişiselleştirilmiş olma özelliğini taşıyabilir. bu nedenle en zor operasyonlardan olduğu kabul edilir ve herkese uyan bir teknik bulma olasılığı düşüktür. Yeni teknikler burun estetiği cerrahi envanterini zenginleştirmektedir.

Yöntem: Ocak 2015-Ocak 2017 arasında peş peşe 223 hastaya (192 kadın-31 erkek) primer rinoplasti uygulandı. Hastalar ortanca olarak 29 ay (minimum 24 ay, maksimum 36 ay) takip edildi. 223 primer rinoplasti hastasında tariflenen sefalik transdomal sütür kullanıldı. Bu hastalarda preoperatif olarak en sık görülen özellikler, primer supratip konveksitesi, yüksek nazal dorsum ve sarkık nazal tipti. Tüm operasyonlarda açık rinoplasti yaklaşımı tercih edildi.

Bulgular: Takipte tekniğe özgü herhangi bir komplikasyon gözlenmedi. Enfeksiyon, aşırı kanama veya uzamış ödem gibi erken veya geç komplikasyonla karşılaşılmadı. Hiçbir hastada ciddi supratip deformitesi, sarkık kolumella, uç projeksiyonu ve rotasyonda revizyon gerektirecek kayıplar saptanmadı. Nazal segmentin 1/3 üst kısmındaki dorsal düzensizlikler nedeniyle sadece beş hastada minör revizyon gerekti.

Tartışma: Burun ucu düzeltilmesi, başarılı bir rinoplastinin sonucunu "göstermek" için gereken hassas bir dokunuş olarak da; bir dizi kısa ve uzun vadeli soruna yol açan bir kötü dokunuş olarak da sonuçlanabilir. Klasik transdomal sütür tekniği esas olarak tip definisyonunu arttırırken, aynı zamanda bir dereceye kadar projeksiyon da sağlar. Diğer bir yararı ise lateral krusun konveksitesini azaltarak bombeli tip deformitesinin önlenmesi olabilir. Ancak hem kaudal hem de kraniyal planda medial ve lateral krus arasındaki açıyı azaltarak eksternal valfi daraltması gibi dezavantajları vardır. Bir diğer dom kontrol tekniği olan hemi-transdomal sütür, eksternal valfi korurken burun ucunu daraltabilir, ancak aynı zamanda dom alanı çevresinde yuvarlak ve geniş bir uç oluşturma eğilimindedir. Bununla birlikte, en büyük yararı elde etmek için çoklu hemi-transdomal sütürler gerekli olabilir. Definisyonu arttırırken lateral krural bütünlüğü korumak için önerilen diğer bir yöntem, klasik transdomal sütürlerin daha sefalik pozisyonda yerleştirilmesidir. Sefalik transdomal sütür sefalik uzak uçta, sefalik sınırın sadece 1 mm kaudalinde ve gerçek doma 2 mm uzaklıkta (sefalik olarak) yerleştirilir. Bu yaklaşım her iki tekniğin ideal bir sentezi gibi görünmektedir. Yaslanma açısı üzerindeki olumlu etkileri ise nelki de en önemli avantajıdır. Bir diğer avantajı ise tek bir sütürle bu etkilerin sağlanabilemesidir. Tek bir sütürle tip definisyon ve projeksiyonu arttırılırken, lateral krusun konveksitesi azaltılır, üst lateral ve alt lateral kıkırdak düzlemleri arasındaki yaslanma açıys daraltılır, eksternal nazal valv desteklenebilir. Bu şekilde bir dizi deformiteyi düzeltmede etkili olabilir. Bu, aynı deformiteyi gidermek için iki veya daha fazla sütür gerektirebilecek daha popüler tekniklerin bazılarına kıyasla tekniğimizin büyük bir avantajıdır.

Sonuç: Burada ayrıntıları verilen sefalik transdomal sütür, uç şekillendirmede yaygın olarak karşılaşılan bir dizi problem için sondan bir önceki çözüm olabilir. Aynı zamanda çok az dezavantaja sahiptir ve çoğu durumda kolayca gerçekleştirilebilir.

Kaynakça:
1. Behmand RA GA, Guyuron B. Nasal tip sutures part I: the evolution. Plast Reconstr Surg. 2003;15(112(4)):1125-1129.
2. IB. G. Surgical tips on the nasal tip. Eye Ear Nose Throat Mon.. 1954;Oct(33(10)):583-586.
3. McCollough EG EJ. A new twist in nasal tip surgery. An alternative to the Goldman tip for the wide or bulbous lobule. Arch Otolaryngol. 1985;Aug(111(8)):524-529.
4. Tardy ME Jr PB, Walter MA. Transdomal suture refinement of the nasal tip: long-term outcomes. Facial Plast Surg. 1993;Oct(9(4)):275-284.
5. RK. D. Rhinoplasty: creating an aesthetic tip. A preliminary report. Plast Reconstr Surg. 1987;Dec(80(6)):775-783.
6. JB. T. Shaping and positioning the nasal tip without structural disruption: a new, systematic approach. Plast Reconstr Surg. 1994;Jul(94(1)):61-77.
7. JB. T. Primary Rhinoplasty. Redifining the Logic and Techniques. 2nd ed. Philadelphia, PA: Elsevier inc.; 2008.
8. Dosanjh AS HC, Gruber RP. The hemitransdomal suture for narrowing the nasal tip. Ann Plast Surg. 2010;Jun(64(6)):708-712.
9. Guyuron B BR. Nasal tip sutures part II: the interplays. Plast Reconstr Surg. 2003;Sep;112(112(4)):1130-1145.

Anahtar Kelimeler: Rinoplasti, Sefalik, Sütur, Transdomal

Transdomal sütur

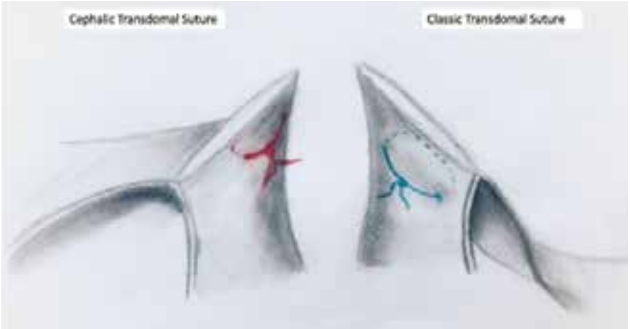

ŞEKİL 1. Klasik ve Sefalik Transdomal Sütur Tekniği

Nazal Tip Problemlerinde Kullanılan Farklı Tekniklerin Karşılaştırılması

	Tip üçgenlerinin oluşturulması	Eksternal valf	Yaslanma Açısı	Öngörülebilirilik	Ek modifikasyonlar
Dome divizyonu	+++	0	0	0	0
Skorlama	++	+	+	0	0
Klasik Transdomal	+++	++	+	+++	++
Lateral krural ayrıştırma (spanning) sütürü	+++	+++	++	+++	+++
Hemitransdomal sutür	++	++	+++	++	+
Sefalik transdomal sutür	+++	+++	+++	++	++

S-041
Septum Deviasyonlu Olguların Yönetiminde Farklı Bir Cerrahi Yaklaşım

Esabil Eker[1], Abdulkerim Olğun[2]
[1]Sağlık Bakanlığı Dr.Nafiz Körez Sincan Devlet Hastanesi
[2]Atatürk Üniversitesi Tıp Fakültesi

Amaç: Çalışmamızın amacı, deviye nazal septumdan minimal rezeksiyonla oluşturulmuş yeni septumun, nazal hava geçişinde sağladığı fayda ve bu olgularda ameliyat sonrası dönemlerde hastalardaki nüks oranlarını değerlendirmektir. Deviye nazal septum düzeltilmesinde şimdiye kadar alışık olduğumuz L strut bırakılarak yapılan geniş rezeksiyonlarda, her ne kadar nazal havayolu tıkanıklığı giderilmiş olsada, nazal septumun kaybedilen kısımlarında mevcut olan mukoza, hava yolu aerodinamiğinde birtakım eksikliklere neden olmaktadır. Ayrıca bu yolla yapılan operasyonlarda, arada kartilaj desteği olmadığı için perforasyon ve septal hematom gibi daha ağır komplikasyonlara açık hale gelmektedir. Bizim önerdiğimiz teknikte, özellikle septumun kaudal ve posterior degmentlerinde oluşan deformitelerin eksizyonunun, nazal havayolu pasajı için yeterli olduğu gibi aynı zamanda oluşabilecek perforasyon gibi diğer komplikasyonları da azaltmaktadır.Ayrıca bu yöntemle nazal valv açısını iyileştirmek için spreader greft ve yine kaudalde medial cruslar arasına konyulan strut greftler ile septum ana çatısı korunabilmektedir.

Yöntem-Gereçler: Çalışmamıza 18-65 yaş arası kliniğimize burundan nefes almakta zorluk ve burunda şekil bozukluğu olan 125 hasta(65 kadın,60 erkek) dahil edildi. Çalışmaya

dahil edilen hastalarda ek hastalıkları yoktu. Genel anestezi yada lokal anestezi altında, transfiksiyon insizyonu ile ve eğer gerek görüldüyse açık rinoplasti kolumellar insizyonuyla başlanıp nazal septum bilateral subperikondrial flepler eleve edilir. Nazal septum anteriorda heriki upper lateral kartilajdan ayrıldıktan sonra nazal septum ortaya konulur. Nazal septum deviasyonlarında bilindiği üzere en sık septum tabanı osseokondral segment ve kaudal segmentte deformiteler görülmektedir. Septum tabanından ve kaudal segmentten alınan rezeksiyonlarla osseokondral septumda yeterli bir düzelme olduğu gözlenmektedir (Şekil 1). Ayrıca ilave olarak osseoz segmentte taban kısmına yakın varolabilecek deformiteler eksize edildiğinde ve septum tabanında osseoz krest rezeke edildikten sonra olguların %90'ında nazal pasaj tamamen açılmış olmaktadır. Akabinde mukozal sütürasyon ve nazal tampon uygulamalarıyla işlem sonlandırılmaktadır.

Bulgular: Olguların hemen hepsinde postoperatif dönemde nazal obstruksüyon bulguları görülmemiştir. Nazal perforasyon ve septal hematom yada apse hiçbir olguda görülmedi. İleri derecede C-S deformiteli 5 olguda(%4) devam eden obstruksüyon şikayetleri nedeniyle revizyon operasyonu yapıldı.

Sonuç: Nazal septum deviasyon olgularında, nazal havayolu tıkanıklığına yol açan deformitenin düzeltilmesinde, daha önce önerildiği gibi agresif rezeksiyonların çeşitli komplikasyonlara yol açtığı göz önünde bulundurulduğunda, önerdiğimiz teknikte yeterli düzelmenin sağlanabildiği görülmüştür. Bu yöntemle, septal kartilajın büyük bir bölümünün heriki mukoperikondral flep arasında bırakıldığı için, perforasyon ve septal hematom veya septal apse gibi komplikasyonları da önlediği görülmüştür. Ayrıca nazal septal kartilaj anterior nazal spine bölgesinde serbest bırakılıp slikon nazal splint ve mukozal destekle takip edildiğinden, septal kartilaj skorlaması tekniği ve L strut bırakılan vakalara göre nüks deviasyon ihtimali de önlenmiş olmaktadır.

Anahtar Kelimeler: Nazal septum, septoplasti, rinoplasti

Şekil 1

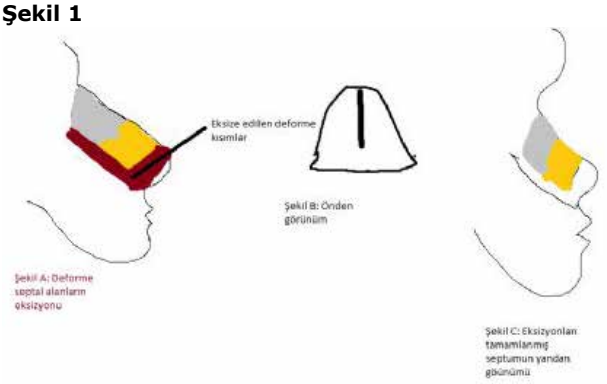

Operasyonun şematik anlatımı

S-042
Kapalı rinoplastide "footplate crease" yaklaşımı ile transkütanöz kolumellar strut greft yerleştirilmesi

Metin Görgü, Ali Gökkaya
Abant İzzet Baysal Üniversitesi, Tıp Fakültesi, Plastik Rekonstrüktif ve Estetik Cerrahi AD

Plastic Cerrahinin popüler operasyonu rinoplastinin intraoperatif en önemli aşamalarından biri tip projeksiyonunun ve tip desteğinin sağlanmasıdır. Bu amaca hizmet eden bir çok tekniğin arasında kolumellar strut greft (KSG) popularitesi ve etkinliği ile öne planda yer almaktadır. KSG yerleştilmesi sırasında kullanılan yaklaşımın basit, zaman almayan, iz bırakmayan ve etkin olması tercih edilir. Açık rinoplastide yaklaşım direkt olduğundan, sorunlu kıkırdaklara doğrudan gözlemlemek ve müdahale etmek mümkündür ve tip desteği için medial kıkırdak kruslar arasına strut greft yerleştirmek, suture ile fiksasyonunu sağlamak kolaydır. Kapalı rinoplastide ise KSG yerleştirmek ve fiksasyonu sağlamak daha zordur.

Kapalı rinoplastide KSG yerleştirmek için farklı yaklaşımlar bulunmaktadır; mukozal taraftan diseksiyonla, delivery teknik ile, kolumella kenarından marjinal veya lateral insizyonlarla, kolumella üzerinden doğrudan cilde yapılan insizyonlarla yada intraoral mukozadan yapılan insizyonlarla KSG yerleştirilebilir. Kullanılacak yaklaşımlarda insizyon skarının gizlenmesi kadar KSG in doğru pozisyonda yerleştirilmesinin sağlanması gereklidir. Kapalı rinoplastilerde KSG lerin "medial krus footplate crease insizyonunundan" yerleştirilmesini alternatif bir teknik olarak öneriyoruz.

Materyal-Metod: AIBU Tıp Fakültesi Hastanesi Plastik Rekonstrüktif ve Estetik Cerrahi Kliniğinde 18-41 yaşlarında, 3 erkek, 11 kadın, toplam 14 hastada kapalı rinoplasti operasyonu sırasında KSG ler "medial crural footplate crease insizyonunundan" yerleştirildi. Bütün hastalarda KSG ler septal kartilajdan hazırlandı. Greftler 16-22 mm uzunlukta ve 3-4 mm genişlikteydi.

Cerrahi Teknik: Footplate gölgesinde kalacak şekilde, footplate alt ucu hizasında nazal taban ile dudak birleşiminde 3 mm kesi yapılır. İnce uçlu sivri makas ile footplate kartilajının kenarı rehber olarak kullanılarak minimal diseksiyon yapılarak medial crusların arasına girilir. İnce ve künt periost elevatörü ile columellada iki medial crus arasında tipe kadar poşu genişletmeden diseksiyon yapılır. Planlanan projeksiyona göre uygun uzunlukta hazırlanmış kartilaj strut graft iki medial crus kıkırdağının arasına nazikçe kaydırılır. Kartilaj graftin inferior ucunu burun tabanına yerleştirmek için burun tipi iki parmakla yukarı doğru çekilirken kartilajın inferior kısmı anterior nasal spine doğru itilir. İnsizyon iki adet 6/0 polyprolene sutür ile sutüre edilir.

Sonuç: Medial krusların arasına eksternal yaklaşımla kolay ve operasyon süresini fazla etkilemeden kartilaj strut greft yerleştirilmesi mümkün olmaktadır. Strut olduğundan ve medial kruslar arasına yerleştiğinden kolumellaya ve burun tipine yeterli desteği fizyolojik pozisyonda sağlamaktadır. Uygulaması kolaydır, izi doğal cilt katlantısı içinde hem çok iyi gizlenir, hem de çok iyi iyileşir. Çok kısa bir kesi ile hazırlanan dar poş ile iki medial crusun arasında dikişle tespit gerektirmeden kıkırdak strutun yerleşmesi sağlanır.

Tartışma: "Columellar strut" anahtar kelimesi ile PubMed taramasında 207 sonuç çıkmaktadır. Tip projeksiyonunu değiştirmek için tanımlanan sayısız teknik içinde kolumellar strut popularitesi ve efektifliği ile ön plana çıkmaktadır. Kolumellar strut kısa veya uzun, fikse veya yüzer

graft olarak kullanılabilir. Temel olarak KSG kolumella kısa olduğunda kullanılmakla beraber, postoperatif tip pitozunun önlenmesi, tip projeksiyonu ve rotasyonunun artırılması, medial krura problemleri ve tip asimetrisinin düzeltilmesi, kolumellanın ve nostrillerin uzatılması için kullanılır. KSG ihtiyaca göre kısa veya uzun planlanabilir.

Kapalı rinoplastide KSG lerin manuplasyonü, yerleştirilmesi ve fiksasyonu açık rinoplastideki kadar doğrudan ve dolayısı ile kolay değildir. Bu nedenle farklı yaklaşımlar tanımlanmıştır. Intraoral yaklaşım (teknik olarak zordur ve kirli ortam nedeni ile enfeksiyon riski artar), doğrudan kolumallar kesi ile yaklaşım (kolumella üzerinde iz kalır, dolaşıma risk oluşturur), lateral veya marjinal kolumellar insizyon (kartilajı doğru pozisyonda yerleştirmek mümkün olmaz), posterior yaklaşım (zor teknik, zaman alır ve ekstra tespit işlemleri gerekir), "delivery technique" (zor teknik, zaman alıcı, tespit suturleri gerekir). Bu yaklaşımların çeşitli avantaj ve dezavantajları bulunur. KSG yerleştimek için alternatif bir yaklaşım sunuyoruz. Kolay teknik, iz çok iyi gizlenir, kıkırdak enfeksiyon açısından temiz bir girişten yerleştirilir, graft tip desteği için ideal pozisyondadır, doğal yapıları bozmaz, sutür ile tespit gerekmez. Operasyonun son aşamasında hatta tüm dikişler tamamlandıktan sonra bile son derece kolay olarak kısa bir sürede KSG yerleştirilebilir.

Kapalı rhinoplastide tip support için KSG, transcutaneous footplate crease yaklaşımı kolay, zaman kaybettirmeyen, efektif bir alternatiftir.

Referanslar:
1. Rohrich RJ, Hoxworth RE, Kurkjian TJ. The role of the columellar strut in rhinoplasty: indications and rationale. Plast Reconstr Surg. 2012 Jan;129(1):118e-125e. doi: 10.1097/PRS.0b013e3182362b7a. PMID: 22186526.
2. Santareno S, Taş S. Concept of Anatomic Columellar Strut Grafting in Rhinoplasty: An Algorithmic Approach. Aesthet Surg J. 2020 Jan 29;40(2):NP65-NP71. doi: 10.1093/asj/sjz272. PMID: 31675056.
3. Cohn JE, Pion T, Othman S, Greco TM. Sublabial Approach to Tip Rhinoplasty: A Cadaver Model. J Invest Surg. 2020 Sep 22:1-9. doi: 10.1080/08941939.2020.1824042. Epub ahead of print. PMID: 32959698.
4. Orak F, Yücel A, Aydin Y. A new extrasupported tip graft in the treatment of bulbous nasal tip. Aesthetic Plast Surg. 1998 Jul-Aug;22(4):259-66. doi: 10.1007/s002669900201. PMID: 9688787.
5. Cetinkale O, Tulunay S. Augmentation of the columella-labial angle to prevent the "smiling deformity" in rhinoplasty. Aesthetic Plast Surg. 1998 Mar-Apr;22(2):106-10. doi: 10.1007/s002669900174. PMID: 9502841.
6. Xia TY, Punjabi A, Oh JH, Wee C, Guyuron B. Updated Dynamics of Rhinoplasty: A Review of the Literature and Comprehensive List of the Findings. Aesthetic Plast Surg. 2020 Jun;44(3):904-909. doi: 10.1007/s00266-020-01619-z. Epub 2020 Jan 23. PMID: 31974725.
7. Ghorbani J, Ganjali M, Givehchi G, Zangi M. Transcutaneous Columellar Strut for Correcting Caudal Nasal Septal Deviation. Indian J Otolaryngol Head Neck Surg. 2018 Sep;70(3):346-350. doi: 10.1007/s12070-018-1339-y. Epub 2018 Apr 7. PMID: 30211087; PMCID: PMC6127060.
8. Jallut Y, Bartolin C. Double Columellar Strut: A New Method for Tip Surgery-A Study of 642 Cases with a 15-Year Follow-up. Aesthetic Plast Surg. 2021 Feb;45(1):229-241. doi: 10.1007/s00266-020-01934-5. Epub 2020 Sep 9. PMID: 32909053.
9. Rohrich RJ, Durand PD, Dayan E. Changing Role of Septal Extension versus Columellar Grafts in Modern Rhinoplasty. Plast Reconstr Surg. 2020 May;145(5):927e-931e. doi: 10.1097/PRS.0000000000006730. PMID: 32332531.
10. Dhong ES, Kim YJ, Suh MK. L-shaped columellar strut in East asian nasal tip plasty. Arch Plast Surg. 2013 Sep;40(5):616-20. doi: 10.5999/aps.2013.40.5.616. Epub 2013 Sep 13. PMID: 24086819; PMCID: PMC3785599.

Anahtar Kelimeler: Footplate crease, kolumellar strut greft, rinoplasti, transkütanöz, tip projeksiyonu

Resim 1

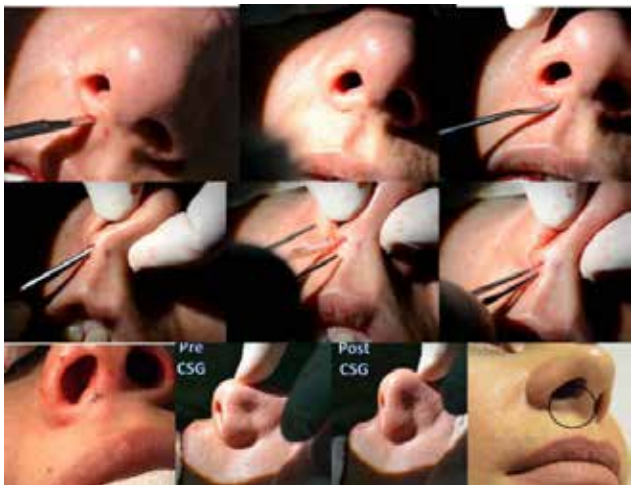

Operasyonun aşamaları

S-043
Santrifüj Protokolleri Arasındaki Farklılıkların Nedenlerinin Araştırılması: Sistematik Derleme

Oğuzhan Demirel[1], Funda Saydam[2]
[1]İstanbul Aydın Üniversitesi Medical Park Florya Hastanesi
[2]Medicine Hospital

Giriş: Santrifüj en çok kullanılan ve tartışılan yağ pürifikasyon yöntemlerinden biridir. Santrifüj yöntemi ile adipostiler sıvı ve lipid tabakadan etkin bir şekilde ayrıştırılmaktadır. Bununla birlikte literatürde bildirilmiş birçok farklı santrifüj protokolü bulunmakta ve çalışmalar arasındaki çelişkili sonuçlar dikkat çekmektedir. Literatürde önerilmiş protokollerinin araştırılması, santrifüj yönteminin yağ sağkalımı üzerine etkilerinin daha iyi anlaşılması için önemlidir. Bu amaçla santrifüj kuvveti ve/veya hızını, santrifüj süresi ve santrifüj yöntemi ile diğer tekniklerle karşılaştırıldığı çalışmalar dikkate alınmalıdır. Ek olarak, yağ toplama teknikleri, yağ transfer teknikleri ve analiz yöntemleri gibi çalışma sonuçlarını etkileyebilecek her adımın ayrıntılı olarak anlaşılması da çok önemlidir. Bu bulgulara dayanarak, bu derlemenin amacı, bildirilmiş santrifüj protokollerin arasındaki farklılıkların nedenlerini ortaya koymaktır.

Materyal ve Metod: Literatür araştırması için PubMed ve Embase veritabanları kullanılmıştır. 1990-2020 yılları arasındaki tam metnine ulaşılan makaleler bu çalışmaya dahil edilmiştir. İngilizce yazılmayan makaleler hariç tutulmuştur. Dahil etme ve hariç tutma kriterleri Tablo 1'de ayrıntılı olarak verilmiştir. Veri tabanlarındaki çalışmaları gözden kaçırmamak için genel konulardan başlayarak detaylı bir tarama yapılmıştır. Buna göre detaylı inceleme "Yağ grefti", "Otolog yağ grefti", "Yağ enjeksiyonu", "Otolog yağ enjeksiyonu", "Yağ transferi", "Otolog yağ transferi", "Yağ grefti sağkalım", "Otolog yağ grefti sağkalımı", "Adiposit sağkalımı", "Yağ grefti sağkalımı", "Otolog yağ grefti sağkalımı" "Yağ grefti hazırlama", "Otolog yağ grefti hazırlama", "Yağ grefti pürifikasyonu",

"Otolog yağ grefti pürifikasyonu", "santrifüj", "santrifüj kuvveti", "santrifüj hızı", "santrifüj süresi" ve "santrifüj zamanı" anahtar kelimeleri kullanılmıştır. Ek olarak, santrifüj yöntemi ile diğer tekniklerle karşılaştırıldığı çalışmaları araştıran çalışmaları belirlemek için şu anahtar kelimeleri kullanılmıştır; "yıkama", "sedimentasyon", "dekantasyon", "yerçekimi ayırma", "pamuk gazlı bez", "havlu gazlı bez", "mesh gazlı bez", "pamuk ped", "filtreleme" ve "metal elek". Her bir anahtar kelime için veriler elde edildikten sonra makaleler araştırma amaçlarına göre 3 gruba ayrılmıştır: 1) santrifüj kuvveti/hızı, 2) santrifüj süresi ve 3) karşılaştırma çalışmaları. Uygun makalelerin referansları, araştırmanın gücünü artırmak için ek olarak incelenmiştir. Her araştırmacı, objektif ve doğru sonuçlara ulaşmak için arama sonuçlarını bağımsız olarak değerlendirmiştir.

Bulgular: Veri tabanlarında taranan anahtar kelimelere göre toplam 2029 yayın tespit edilmiştir. Çalışma kritlerine göre uygun olmayan çalışmaların çıkarılmasından sonra, İngilizce tam metni bulunan 57 makale seçilmiştir. Olgu sunumları, mektuplar ve tartışma makaleleri dahil olmak üzere üç makale hariç tutulmuş ve 54 makale çalışmaya dahil edilmiştir. Santrifüjle kuvveti/hızı ile ilgili makale sayısı 17, santrifüj süresi/zamanı ile ilgili makale sayısı 4, santrifüj yöntemi ile diğer yağ işleme tekniklerini araştıran makale sayısı 29 olarak tespit edilmiştir(Tablo 2).Çalışmalar Tablo 3,4,5,6 ve 7 de detaylanıdırlmıştır.

Tartışma: Santrifüj bir greft hazırlama tekniği olarak önemini korumaktadır. Ancak literatürde birçok farklı santrifüj protokolünün bulunması çalışmaları karşılaştırmayı ve standart bir prosedür elde etmeyi zorlaştırmaktadır. Bu nedenle, daha doğru veriler için bu farklılıkların nedenlerinin ayrıntılı bir şekilde araştırılması gerekmektedir. Bu inceleme dikkate alındığında literatürde yer alan çalışmalarda birçok konu dikkat çekmektedir. Bu dikkat çekici farklılığın temel nedenlerinden biri terminolojik karışıklıktır. Santrifüjl hızı, "rpm" (dakikada devir) veya bağıl merkezkaç kuvveti, "g kuvveti" (yerçekimi kuvveti), santrifüj süresi ile birlikte santrifüj protokolünü tanımlayan parametrelerdir. Ancak g kuvveti "G kuvveti = 1118x rotor uzunluğu (rotor yarıçapı, cm) x rpm2x 109" formülü ile hesaplanır. Santrifüj hızının kullanıldığı çalışmalarda, farklı rotor uzunluklarına sahip santrifüj cihazları kullanılması nedeniyle farklı g kuvvetleri elde edilebilmektedir. Sonuç olarak, benzer santrifüj hızları, dikkate değer ölçüde farklı santrifüj kuvvetlerine karşılık gelebilir. Sonuç olarak, bu durum çalışmaları karşılaştırmada zorluklar yaratmaktadır. Bu nedenle, daha doğru değerlendirmeler elde etmek için santrifüj protokolünde G kuvveti kullanmak veya santrifüj cihazının rotor uzunluğunu belirtmek gerekir. Ayrıca çalışmalarda benzer santrifüj protokolleri kullanılsa da yağ grefti işleminin diğer adımlarında farklılıklar vardır. Örneğin yağ alma adımında, şırınga veya makine ile liposuction uygulaması, kullanılan kanülün özellikleri ve greft transfer adımındaki vakumun basıncı, yağ transferinde kullanılan kanül, transfer edilen yağ grefti miktarı, doku planlarına dayalı enjeksiyon akış hızı ve enjeksiyon tekniği, yağ grefti sağkalımını etkileyebilir. Daha da önemlisi, analiz yöntemleri çalışma sonuçlarını etkileyebilir. Literatür incelendiğinde, adiposit hasarının dolaylı bir parametresi olarak sıvı ve yağ fraksiyonundan apoptoz tahlillerine kadar çeşitli analiz yöntemleri gözlemlenmiştir. Patolojik analiz için kullanılan boya tipi (tripan mavisi, hematoksilen-eozin, Sudan siyahı, Mallory trikromu, kristal viyole, periyodik asit-Schiff), apoptoz tahlilleri (propidium iyodür, annexin, H3342), kolorimetrik gibi analiz yöntemlerindeki farklılıklar testler (XTT, MTT, G3PDH, glukoz taşınması, lipoliz testi), hücre kültürü ve hücre sayımı testleri, akış sitometrisi testleri, immünofloresan analizleri, immünohistokimya (CD31, vimentin, leptin boyama), ELISA ve gerçek zamanlı PCR testleri de etkileyebilir. çalışma sonuçları. Daha yaygın ve doğru sonuçlar için her yöntemin dezavantajları ve sınırlamaları dikkate alınmalıdır. Bu derlemede, uygun makaleleri kaçırmamak için veri toplama için çok sayıda anahtar kelime kullanılmıştır. Ancak, PubMed ve Embase dışındaki diğer veritabanlarının dahil edilmemesi bu incelemenin bir sınırlaması olabilir. İngilizce olmayan makalelerin hariç tutulması veri kaybına neden olabilir.

Sonuç: Santrifüj, özellikle küçük hacimli yağ transfer prosedürlerinde önemli bir yağ işleme tekniğidir. Literatürde çeşitli santrifüj protokollerinin bulunması standart bir yöntem elde edilmesini engellemektedir. Bu nedenle, daha standart bir santrifüj protokolü elde etmek için yağ enjeksiyonu sürecini adım adım ayırmak ve her parametrenin etkisini değerlendirmek mantıklıdır. Terminolojik netlik için santrifüj için öncelikle g kuvveti seçilmelidir. İkincisi, çalışma tasarımında bilimsel verilere dayalı olarak her adım için uygun tekniklerin seçilmesi, çalışmalar arasında ortak bir anlayış ve sağlıklı karşılaştırmalar sağlayabilir. Ek olarak, "adiposit hasarının dolaylı ölçümü olarak yağ ve lipid salınımı" veya "ortak histopatolojik inceleme"ye ek olarak daha güçlü analiz yöntemlerinin kullanılması çalışma gücünü artıracaktır.

Anahtar Kelimeler: santrifüj, yağ, greft

Tablo1

Table1. Inclusion and exclusion criteria

The inclusion criteria
1-Articles that assessed centrifugation speed/force
2-Articles that assessed centrifugation time/duration
3-Articles that compared centrifugation with other fat graft process methods based on centrifugation speed/force with or without centrifugation time/duration
4-Articles that are written in English
5-Articles with fulltext
The exclusion criteria
1-Review articles
2-Letters, discussions and case reports
3-Articles that not written in English
4-Articles that published before 1990

S-044
Türkiye'deki Ergen Erkeklerde Obezite ve Beslenme Alışkanlıklarının Jinekomasti Üzerine Etkisi

Melekber Çavuş Özkan, Mustafa Taygun Oluklu
Marmara Üniversitesi

Giriş: Ergenlik döneminde jinekomasti (JM) oldukça yaygındır ve genç erkekler arasında ciddi bir psikolojik zorluğu temsil eder. Obezite de nüfusun önemli bir bölümünü etkileyen önemli halk sağlığı sorunlarından biridir. Bu çalışmada ergenlik dönemindeki erkeklerin beslenme alışkanlıkları, vücut kitle indeksi (VKİ) ve JM arasındaki ilişkiyi inceledik.

Materyal-Methot: Bu çalışmada, İstanbul'un Pendik ilçesindeki okullardan rastgele seçilen 16-18 yaş arası 511 lise öğrencisi arasında JM görülme sıklığı, beslenme alışkanlıkları ve VKİ ile ilişkisinin bir analizini sunuyoruz.

Sonuçlar: 511 lise öğrencisi arasında JM insidansı %33,3 (n:170) olarak bulundu. Bu grup içinde aşırı kilolu ve

obez olarak sınıflandırılanlar ise %24,8 (n:127) idi. Araştırmaya alınan bütün çocuklar arasında ortalama VKİ normal sınırlarda (22,8 ± 4,4) bulundu. VKİ, jinekotmastili çocuklarda 26,8 ± 4,5, jinekomasti olmayan çocuklarda ise 20,7 ± 2,5 tespit edildi. Bu jinekomastili grubun, jinekomasti olmayan gruba göre VKİ anlamlı olarak daha yüksekti (P < 0.001). Ek olarak, Simon Sınınflaması'na göre evre 2 ve daha yüksek dereceli JM'li çocuklar, evre 1 GM'li erkeklere kıyasla daha yüksek VKİ'ye sahipti, sırasıyla 29.2 ± 4.5'e karşı 24.8 ± 3.3 (P < 0.001). VKİ ve JM arasında açık bir pozitif korelasyon gözlemledik.

Tartışma: Liseli erkeklerde JM, aşırı kilo ve obezite ile yakından ilişkilidir. Obezite ve JM gibi küresel sağlık sorunlarına ilişkin farkındalığı artırmak, ilgili komplikasyonların önlenmesi ve yönetimini iyileştirmek için kapsamlı halk sağlığı stratejileri geliştirerek önlemler alınmalıdır.

Anahtar Kelimeler: jinekomasti, obezite, adölesan

Adolesanlarda jinekomastiye göre demografik ve klinik bulguların dağılımı

Değişkenler	Jinekomasti Var (n:341), n(%)	Jinekomasti Yok (n:170), n(%)	P
Yaş			
15	62 (18.2)	22 (12.9)	0.207
16	174 (51.0)	99 (58.2)	
17	99 (29.0)	46 (27.1)	
18	6 (1.8)	3 (1.8)	
Bel Çevresi (cm)	75.3±7.8	91.9±11.9	<0.001*
Göğüs Çevresi (cm)	84.4±5.9	97.2±9.6	<0.001*
VKİ (kg/m2)	20.7±2.5	26.8±4.5	<0.001*
Zayıf	66 (19.4)	2 (1.2)	<0.001*
Normal	255 (74.8)	61 (35.9)	
Kilolu	18 (5.3)	70 (41.2)	
Obez	2 (0.6)	37 (21.8)	
Anne Eğitim Düzeyi			
1	7 (2.1)	3 (1.8)	<0.001*
2	138 (40.5)	84 (49.4)	
3	102 (29.9)	24 (14.1)	
4	72 (21.1)	40 (23.5)	
5	22 (6.5)	19 (11.2)	
Anne Eğitim Seviyesi			
İlkokul ve altı	145 (42.5)	87 (51.2)	0.064
Ortaokul ve üstü	196 (57.5)	83 (48.8)	
Baba Eğitim Düzeyi			
1	1 (0.3)	0	0.450
2	77 (22.6)	41 (24.1)	
3	94 (27.6)	39 (22.9)	
4	112 (32.8)	52 (30.6)	
5	57 (16.7)	38 (22.4)	
Baba Eğitim Seviyesi			
İlkokul ve altı	78 (22.9)	41 (24.1)	0.754
Ortaokul ve üstü	263 (77.1)	129 (75.9)	
AFHC	7 (1–17)	8.5 (1–19)	0.011*
<= Ortalama	201 (58.9)	85 (50.0)	0.055
> Ortalama	140 (41.1)	85 (50.0)	

**P<0.05 istatistiksel olarak anlamlı. Kategorik değişkenler sayılarla (%), sayısal değişkenler ortalama±SS veya ortanca (minimum–maksimum). SS: Standart sapma, VKİ: Vücut kitle indeksi AFHC:Adolescent Food Habits Checklist*

S-045
Estetik Ameliyat İsteği ile Başvuran Bireylerin Ruh Sağlığı, Beden Algıları ve Benlik Saygısı Yönünden İncelenmesi

Pınar Öztürk[1], Zuhal Şeflek[2], Bilsev İnce[1]
[1]Necmettin Erbakan Üniversitesi Meram tıp Fakültesi Plastik Rekonstruktif ve Estetik Cerrahi
[2]Selçuk Üniversitesi Psikoloji Ana Bilim Dalı

Giriş: İnsan, biyopsikososyal yönleriyle bütün olarak ele alınır. Dünya Sağlık Örgütü sağlığı; "sadece hastalığın ve sakatlığın olmamasının yanı sıra bedensel, ruhsal ve sosyal yönden tam bir iyilik hali" olarak tanımlamıştır. Kişinin estetik isteği, fiziki olarak sahip olduğu görünümden hoşnut olmaması veya gençlik yıllarındaki gibi güzel görünüme dönme isteğinden kaynaklanmaktadır Bu nedenle estetik operasyonlar geçtiğimiz on yılda sürekli artış göstermiştir. Farklı sosyoekonomik seviyeden yaşlı-genç, erkek-kadın fiziki görünümünü korumak için estetik operasyonlara başvurmaktadırlar.

Artan estetik operasyon taleplerinin nedenleri arasında modern kültürün fiziksel görünüme verdiği aşırı önem, medyayla bu durumun teşvik edilmesi, fiziki görünüme yapılan yüksek oranlı yatırım ve olumsuz beden algısı, benlik saygısı ve ruhsal semptomlar da sayılabilir. İnsanın kendini ve vücudunu nasıl algıladığı benlik saygısı ile yakından alakalıdır. İnsan fiziksel görünümünü beğendiği müddetçe kendisi ile alakalı pozitif duygular beslemekte ve benlik saygısı artmaktadır.Beden algısı kavramı, kişinin bilinçsiz ya da bilinçli duyguları neticesinde meydana gelen kişisel algıları ve bireysel bedeniyle ilgili inançlarından oluşmaktadır. Estetik ameliyat isteğinde kişinin ruhsal semptomları, beden algısı ve benlik saygısı değişkenleri üzerinde önemli bir etki arz etmektedir.

Her geçen yıl estetik mağduru haberleri ve plastik cerrahlara karşı açılan tazminat davaları artmakta cerrahlar kendilerini korumaya almaya çalışmaktadır.Ancak ne kadar iyi cerrahi yapılırsa yapılsın ruh sağlığı normal olmayan hastalarda ameliyat sonrası problem çıkma olasılığı mevcuttur. Estetik cerrahi arzusunda beden imajı, benlik saygısı ve ruh sağlığı gibi birçok faktörün rolünü araştırmak, açıklamak ve elde edilen bu verilerin analizi gerekmektedir. Altta yatan problemler tespit edildiğinde bu sorunlara karşılaşma sıklığı azaltılabilir ya da cerrahların bu süreci yönetmeleri kolaylaşabilir.Literatürde estetik ameliyat sayısının artışı, yıllara göre trend olan ameliyatlar ve tekniklerle ilgili pek çok çalışma olmasına karşın estetik müdahale isteğiyle başvuran hastaların estetik cerrahi isteği ile ruh sağlığı, beden algısı ve benlik saygısı arasındaki ilişki araştırılmamıştır.

Bu çalışma; 18-55 yaş arası bireylerin ruhsal belirtilerinin, beden algısı, benlik saygısı ile estetik ameliyat istekleri arasındaki ilişkilerini değerlendirmek amacıyla yapılmıştır.

Hastala ve Yöntem: Bu prospektif çalışma 1 Haziran-31 Aralık 2020 tarihleri arasında plastik cerrahi polikliniğine estetik isteği başvuran 18-55 yaş arasındaki hastalar ile gerçekleştirildi.Çalışmada hastaların bilgileri; kişisel bilgi formu, Kısa Semptom Envanter Ölçeği (KSE), Vücut Algısı Ölçeği (VAÖ) ve Rosenberg Benlik Saygısı ölçekleriyle (RBS) toplandı.

Psikiyatrik problemleri tanımlamak için kullanılan KSE ölçeğinde toplam puanların artışı kişinin ruhsal göstergelerinin yükseldiğini ifade etmektedir. Ölçeğin tespit edilmesinde beş alt ölçek sırasıyla; anksiyete, depresyon, somatizasyon, olumsuz benlik, hostilite şeklinde oluşturulmuştur.

VAÖ beş dereceli likert soru tipiyle cevaplanan kırk sorudan oluşmaktadır. Ölçekten alınan toplam puanın artması kişinin bedenine ilişkin doyum düzeyinin yüksek olduğunu gösterirken, düşük puanlar beden algısına ilişkin doyumun düşüklüğüne işaret etmektedir. RBS'nin değerlendirilmesinde yüksek puan benlik saygısının düşük olduğunu; düşük puan ise benlik saygısının yüksek olduğunu ifade etmektedir.

Bulgular: Çalışmaya katılan 108 hastanın demografik özellikleri şekil 1'dedir. Yaş grupları ikiye ayrılarak yaşa göre ölçek puanlarının değişimleri incelendiğinde 18-25 yaş aralığındaki katılımcıların KSE olumsuz benlik ve KSE hostilite puanlarının 26-55 yaş aralığındaki katılımcılara göre daha yüksek olduğu belirlendi($p<0,05$). Eğitim durumu grupları ikiye ayrılarak yaşa göre ölçek puanlarının değişimleri incelendiğinde KSE, VAÖ ve RBSÖ puanlarının eğitim durumuna göre anlamlı bir şekilde farklılaşmadığı görüldü.

Araştırmada yer alan ölçeklerin Cronbach Alpha değerleri hesaplanarak güvenirlik katsayıları belirlendi. Tüm ölçeklerin %80 üzerinde güvenilir olduğu belirlendi.KSE, VAÖ ve RBSÖ puanlarının cinsiyete göre anlamlı bir şekilde farklılaşmadığı görüldü.

Yaş grupları ikiye ayrılarak yaşa göre ölçek puanlarının değişimleri incelendiğinde 18-25 yaş aralığındaki katılımcıların KSE olumsuz benlik ve KSE hostilite puanlarının 26-55 yaş aralığındaki katılımcılara göre daha yüksek olduğu görüldü($p<0,05$).

Eğitim durumu grupları ikiye ayrılarak yaşa göre ölçek puanlarının değişimleri incelendiğinde KSE, VAÖ ve RBSÖ puanlarının eğitim durumuna göre anlamlı bir şekilde farklılaşmadığı belirlendi.

Katılımcıların ruhsal belirtileri ile vücut algısı ve benlik saygısı arasındaki ilişkiler değerlendirildiğinde KSE anksiyete ile VAÖ arasında negatif ve RBSÖ arasında pozitif yönde anlamlı ilişkiler mevcuttu($p<0,05$). KSE depresyon ile RBSÖ arasında pozitif yönde anlamlı bir ilişki görülürken KSE olumsuz benlik ile VAÖ arasında negatif ve RBSÖ arasında pozitif yönde anlamlı ilişkiler olduğu görüldü($p<0,05$). KSE somatizasyon ile VAÖ arasında negatif yönde anlamlı bir ilişki görülürken KSE hostilite ile VAÖ arasında negatif ve RBSÖ arasında pozitif yönde anlamlı ilişkiler olduğu görüldü($p<0,05$).

Tartışma: Çalışmamızdaki hastalarda eğitim seviyesi arttıkça estetik isteği artmıştı.Bu isteğin artmasında medya, benlik algısı ve saygısı, sosyal medya kullanımında artma ve sosyoekonomik düzeyin artması etkili olabilir.

Yüksek sosyoekonomik seviyede olan kişilerin beden algıları, düşük düzeyde olan kişilere göre daha yüksekti. Olumlu bir çocukluk döneminin yetişkinlik döneminde benlik saygısını pozitif etkilediği ileri sürülmektedir. Benlik saygısı yüksek olan kişilerin estetik başvurma isteği düşükken, benlik saygısı düşük olan bireylerin ise estetik cerrahiye başvurma istekleri daha yüksekti. Estetik operasyon isteği ile başvuran bireylerde KSE ölçeğinde olumsuz benlik değerinin yüksekliği kişilerde operasyon sonrası memnuniyetsizliği arttırabilir.Yapılan bu çalışmada 18-25 yaş arası hastalarda olumsuz benlik değerinin anlamlı şekilde farklılaştığı gözlemlendi. Olumsuz benlik değeri kişinin kendini gerçek dışı şekilde kötü görmesi olarak tanımlanabilir. Yani hastaya ne kadar başarılı bir cerrahi yaparsanız yapın hastanın algısı sonucu olumsuz görmeye meyillidir. Dolaysıyla bu tip hastalarda problem çıkma olasılığı normal popülasyona göre fazladır.

26-55 yaş aralığında KSE alt değişkeni hostilite (öfke, saldırganlık vb) puanlarının anlamlı şekilde yüksek olduğu görüldü. Bu hastaların da öfkelerini cerraha yönlendirme olasılığı daha yüksek olabilir. Bu tip hastalarla ameliyat sonrası tartışma, kavga etme ya da davalık olma olasılığı normal popülasyona göre daha fazla olabilir.

Hastaya ameliyat öncesi veya sonrası daha fazla zaman ayırmak, ek konuşma yapmak ilk çözüm gibi düşünülse de bu değişkenlikleri yüksek çıkan hastalar zaten verilecek bilgileri tam algılayamayıp doğru değerlendirmeyeceği ve bilişsel çarpıtma yapacağı için fayda görme şansı azdır. Çünkü hastanın gerçeği değerlendirme yetisi bozulmuştur. Komplikasyonsuz bir cerrahi sonrasında bile problem yaşama olasılığı yüksek olan hasta popülasyonunda olası bir komplikasyon sonrasında cerrah ve hasta arasında dava ile sonuçlanabilecek problemler ortaya çıkabilir.

Yapılan ölçeklerde her bir sorunun karşıladığı bir klinik durum vardır. Cerrahlara klinik görüşme teknikleri, ruhsal muayene ya da ruhsal semptom ölçekleri değerlendirme ile eğitim verilmesi bu tip hastaların teşhis edilmesi açısından önemlidir.

Bu çalışma plastik cerrahi hastalarının psikolojik profilini belirleme konusunda öncü bir çalışmadır. Daha geniş hasta serileri ile yapılacak ileriki çalışmalar cerrahlara hastalara yaklaşım konusunda daha fazla yardımcı olabilir.

Operasyon öncesi KSE ölçeği ile yapılacak değerlendirmede 18- 25 yaş arası grupta olumsuz benlik, 26-55 yaş arası grupta hostilite değerlerinin yüksek çıktığında cerrah hastasını psikolojik destek alması için yönlendirmelidir.Bu sayede operasyon sonrası memnuniyet hasta ve doktor için artacak revizyon ihtiyacı belki de kalkabilecek, hastayla yaşanabilecek olumsuz olayların olasılığı da azalacaktır.

Anahtar Kelimeler: estetik cerrahi, beden algısı, estetik istek, olumsuz benlik

Şekil 1

Şekil 1 Katılımcıların Demografik Bilgileri

Değişken		Sıklık (f)	Yüzde (%)
Cinsiyet	Kadın	73	67,6
	Erkek	35	32,4
Yaş	18-25	52	48,1
	26-32	18	16,7
	33-45	32	29,6
	46-55	6	5,6
Eğitim durumu	İlkokul	7	6,5
	Ortaokul	7	6,5
	Lise	34	31,5
	Üniversite	60	55,6
Medeni durum	Bekar	64	59,3
	Evli	39	36,1
	Boşanmış	5	4,6
Estetik bölge	Meme küçültme	16	14,8
	Burun estetiği	77	71,3
	Diğer (botox, kulak küçültme)	15	13,9
Daha önceki estetik cerrahi girişim sayısı	1den az	74	68,51
	1-2	21	19,44
	2den fazla	13	12,03

	Cronbach α	Ort.	Ss	Skewness	Kurtosis
KSE					
Anksiyete	,90	,55	,55	1,98	4,68
Depresyon	,87	,57	,51	2,13	6,27
Olumsuz benlik	,87	,47	,46	2,31	7,12
Somatizasyon	,70	,51	,46	2,18	6,58
Hostilite	,79	,83	,69	1,21	1,26
VAÖ	,94	159,33	21,76	,00	-,20
RBSÖ	,84	7,47	4,49	,28	,08

Hastaların Demografik Bilgileri

Katılımcıların Demografik Bilgileri

Değişken		Sıklık	Yüzde
Cinsiyet	Kadın	73	67,6
	Erkek	35	32,4
Yaş	18-25	52	48,1
	26-32	18	16,7
	33-45	32	29,6
	46-55	6	5,6
Eğitim durumu	İlkokul	7	6,5
	Ortaokul	7	6,5
	Lise	34	31,5
	Üniversite	60	55,6
Medeni durum	Bekar	64	59,3
	Evli	39	36,1
	Boşanmış	5	4,6
Estetik bölge	Meme küçültme	16	14,8
	Burun estetiği	77	71,3
	Diğer (botox, kulak küçültme)	15	13,9

S-046
Baş ve boyun serbest doku rekonstrüksiyonunda preoperatif radyoterapi tedavisinin cerrahi planlama, flep başarısı ve postoperatif komplikasyonlara etkisi

İlhan Erdem[1], Zeynep Deniz Akdeniz Doğan[1], Esra Akdeniz[2], Bülent Saçak[1]
[1]Marmara Üniversitesi Tıp Fakültesi, Plastik, rekonstruktif ve estetik cerrahi Anabilim Dalı,İstanbul
[2]Marmara Üniversitesi Tıp Fakültesi, Tıp Eğitimi Anabilim Dalı, İstanbul

Giriş: Radyoterapinin doku üzerine birçok histopatolojik olumsuz etkisi bulunmaktadır. Temel etkilerinden biri vasküler ve perivasküler yapıları etkileyerek sirkülasyonu ve buna sekonder doku perfüzyonunu bozmasıdır. Özellikle bu vasküler değişiklikler mikrovasküler cerrahi başarısını, cerrahi planlamayı ve cerrahi sonrası klinik durumları etkileyebilmektedir. Bu retrospektif çalışmada preoperatif radyoterapi tedavisinin baş ve boyun serbest doku rekonstrüksiyonu yapılan hastalarda flep sağ kalımı, yara yeri komplikasyonu ve hasta klinik durumu üzerine etkilerini belirlemeyi amaçladık.

Materyal ve Metod: 2015-2021 yılları arasında kliniğimizce, 61'i preoperatif radyoterapi alan olmak üzere toplam 266 serbest doku ile baş ve boyun rekonstrüksiyonu yapılan hasta retrospektif olarak değerlendirildi. Preoperatif radyoterapi tedavisi alan ve almayan hastalar arasında demografik özellikler, flep kaybı oranı, operasyon ve iskemi süresi, pedikül uzunluğu, seçilen onarım tekniği, hastanede ve YBÜ'de kalış süresi, nüks oranı ve postoperatif cerrahi ve medikal komplikasyonlar kıyaslandı.

Bulgular: Preoperatif radyoterapi alan hastalarda istatistiksel anlamlı olarak; hastanede kalış süresi(p:0,001), yaş (0,002), nüks ve ölüm oranı (p:0,001, p:0,025), medikal komplikasyon oranı (p:0,002), yara yeri enfeksiyonu (p:0,004) ve operasyon gerektiren dehissans oranının (p:0,015) yüksek olduğu, bu hastalarda ön planda non-osseöz, pedikülü uzun fasyakütan fleplerin kullanıldığı (p:0,001-p:0,001-p:0,001) saptandı. İskemi ve operasyon süresi, flep kaybı, seroma, hematom ve venöz yetmezlik oranı açısından her iki grup arasında anlamlı fark tespit edilmedi.

Sonuç: Preoperatif radyoterapi baş ve boyun serbest doku rekonstrüksiyonunun sonuçlarına etki eden temel faktörlerden biridir. Literatürde preoperatif radyoterapi alan hasta grubunda flep kaybı oranın daha yüksek olduğu çalışmalar olduğu gibi flep kaybı oranının benzer olduğu çalışmalar da bulunmaktadır. Bizim çalışmamız flep kaybı oranında iki grup arasında anlamlı farkın olmaması nedeniyle bu ikinci çalışma grubuna destek olmaktadır. Öte yandan yara yeri enfeksiyonu, dehissans gibi cerrahi komplikasyonlar bu hasta grubunda daha sık görülür. Bu hastaların genellikle daha ileri evre tümör hastaları olmaları, yaşlarının daha ileri olması sebebiyle medikal komplikasyon oranı ve hastanede kalış süresi artmaktadır. Yine aynı şekilde nüks oranının bu hasta grubunda fazla olması flep seçimini de etkileyerek anatomik rekonstrüksiyondan çok yumuşak doku örtümünün sağlanmasına yönelik non- osseöz, uzun pediküllü fasyakütan fleplerin tercih edilmesine sebebiyet vermektedir.

Kaynaklar
1: Dassoville O, Poissonnet G, Chamorey E, et al. Head and neck reconstruction with free flaps: a report on 213 cases. Eur Arch Otorhinolaryngol 2008;265:85e95.
2: Kruse AL, Luebbers HT, Gra¨tz KW, Obwegeser JA. Factors influencing survival of free-flap in reconstruction for cancer of head and neck: a literature review. Microsurgery 2010;30: 242e8.
3. Mucke T, Rau A, Weitz J, et al. Influence of irradiation and oncologic surgery on head and neck microsurgical reconstructions. Oral Oncol 2012;48:367e71.

Anahtar Kelimeler: baş boyun rekonstrüksiyonu, preoperatif radyoterapi, serbest doku

S-047
Total larenjektomili hastalarda rekürrense bağlı rezeksiyon sonrasında stoma onarımı için "C-şekilli" ALT flebi

Ömer Saraç, Zeynep Deniz Akdeniz Doğan, Mustafa Önal, Bülent Saçak
Marmara Üniversitesi Tıp Fakültesi, Plastik, Rekonstrüktif ve Estetik Cerrahi Anabilim Dalı, İstanbul

Amaç: Total larenjektomi sonrasında gelişen stoma rekürrensi, laringeal karsinom tedavisinde karşılaşılan en ciddi sorunlardan biridir. Total larenjektomi sonrası gelişen stoma rekürrensi oranı, literatürde %3 ile %15 arasında değişmektedir. Rezeksiyon sonrası trakea ağzı derinde ve kaudalde kaldığından neostomanın oluşturulması rekonstrüktif cerrahi açısından önemli bir zorluk arz eder. Bu çalışma ile stoma rekürrensi nedenli opere edilen hastalarda kullanılan serbest ALT flebinin C şeklindeki dizaynını tanımlamak ve hastaların sağkalım süreleri boyunca flep ile oluşturulan neostomanın hayat konforu üzerine etkisini göstermek amaçlanmıştır.

Gereç-Yöntem: 2020 yılı boyunca kalıcı stoma komşuluğunda tümör rekürrensi nedeniyle yapılan rezeksiyon sonrası oluşan boyun ön duvarı ve havayolundaki defektlerin onarımı için serbest ALT flebi kullanılan hastalar çalışmaya dahil edildi. Tüm olgularda tümör rezeksiyonu KBB ekibi tarafından yapıldı. Defekte uygun olacak şekilde kullanılan serbest flep, C şeklinde dizayn edildi (Resim-1). Yaş, cinsiyet, defekt nedeni, ALT flep büyüklüğü, donör saha kapatılma yöntemi, perforatör sayısı, iskemi süresi, flep sağkalımı, erken komplikasyonlar ve hastaların postoperatif trakeostomi kullanımları gözden geçirildi.

Bulgular: 5 erkek hasta çalışmaya dahil edildi ve hastaların ortalama yaşı 63.8 olarak hesaplandı. Larenjektomi sonrası rekürrens ile başvuru arasında geçen süre ortalama 11.2 ay; ameliyat sonrası hastaların yoğun bakımda yatış süresi ortalama 6 gün ve hastanede yatış süresi ortalama 14 gün olarak hesaplandı. Defekt boyutları intraoperatif dönemde ortalama 13.2 x 10.6 cm olarak ölçüldü.1 hastada tek perforatör üzerinden flep kaldırılırken diğer hastalarda 2 perforatör üzerinden flep kaldırıldı.1 hastada intraoperatif dönemde innominat arterde tümör invazyonu görüldü. Kalp Damar Cerrahisi tarafından innominat arter tümörden temizlendi, ancak ameliyat sonrası ilk 24 saat içinde innominat arterde majör kanama gerçekleşti.Daha sonra hasta majör kanamaya bağlı komplikasyonlar neticesinde kaybedildi.Hastaların takiplerinde 1 hastanın takibi devam ederken, diğer hastaların hayatını kaybettiği ve bu 3 hastanın ortalama sağ kalım süresinin 4 ay olduğu hesaplandı.Flep sağkalımı postoperatif dönemde majör kanamaya bağlı kaybedilen hasta dışında tam olarak not edildi.Postoperatif dönemde 2 hastada flep kenarında minor dehisans tespit edildi, ancak 6 hafta içinde konservatif takiple iyileşme sağlandı.1 hastada donör alanda granulasyon dokusuna bağlı iyileşme sorunu gözlendi, gümüş nitrat tedavisi ile iyileşme sağlandı. Hastalar, yaşam süreleri boyunca trakeostomi ile ilişkili dehisans, akıntı, fistül, flebin kollabe olmasına bağlı kanülasyon zorlukları, mediastinit gibi komplikasyonlarla karşılaşmadı.

Tartışma: Larenjektomi sonrası stoma rekürrensinde en yüksek kür oranı, agresif radikal cerrahi ile sağlanır. Serbest doku transferinin keşfedilmesinden önce, total larenjektomili hastalarda rekürrense bağlı rezeksiyon sonrasında mediastinal trakeostomi standart rekonstrüktif prosedür olarak kullanılmıştır. Stoma rekürrensi olan hastalarda ortalama sağ kalım süresi 8.9 ay olarak hesaplanmıştır.[1] Mediastinal trakeostomi sonrası hastalarda yara yeri dehisansı, mediastinit, innominat arter erozyonu ve vasküler komplikasyonların olabileceği bildirilmiştir.[2]İdeal rekonstrüktif yöntem; rezeksiyon sonrası defekti kapatabilecek vaskülarize yumuşak doku sağlamalı, trakeal ağızın cilt kenarlarına gerilimsiz olarak dikilmesine izin vermeli ve hava yolunu obstrukte edicek şekilde kollabe olmamalıdır.ALT flebi, basit ve karmaşık defektlerin rekonstrüksiyonunda cilt, fasya, kas veya bunların kombinasyonu şeklinde kullanılabilmektedir. Caliceti ve arkadaşları[2]; aynı hasta grubuna yönelik tüp şeklinde ALT flebini vaka sunumu halinde yeni bir rekonstrüksiyon yöntemi olarak tanımlamıştır.Bu vaka serisinde kullandığımız C şeklinde ALT flep dizaynı ile trakeal ağızın flebe gerilimsiz olarak adapte edildiğini ve tüp şeklindeki ALT flebindeki kollabe görünümün olmadığını sunduğumuz vaka serisinde tespit ettik. Vaka serimizdeki hastalar, yaşam süreleri boyunca neostoma ilişkili komplikasyonlarla karşılaşmadı.

Sonuç: C şekilli serbest ALT flebi, uygun vakalarda kolay ve güvenli bir şekilde kullanılabildiği ve ameliyat sonrası dönemde trakeostomi kullanımını kolaylaştırdığı için; stoma rekürrensine bağlı operasyon geçiren hastaların rekonstrüksiyonunda önemli bir yer tutmaktadır.

1- Rubin, J., Johnson, J. T., & Myers, E. N. (1990). Stomal recurrence after laryngectomy: interrelated risk factor study. Otolaryngology—Head and Neck Surgery, 103(5), 805-812.

2- Caliceti, U., Piccin, O., Cavicchi, O., Contedini, F., & Cipriani, R. (2009). Anterolateral thigh free flap for tracheal reconstruction after parastomal recurrence. Head & Neck: Journal for the Sciences and Specialties of the Head and Neck, 31(8), 1107-1111.

Anahtar Kelimeler: ALT flebi, rekonstrüksiyon, stoma rekürrensi, trakeostomi

Resim-1

S-048
Baş boyun bölgesi rekonstrüksiyonunda 266 serbest flebin analizi: Kısa iskemi süresi sonuca etki eder mi?

İlker Çiçek[1], Zeynep Deniz Akdeniz Doğan[1], İlhan Erdem[1], Esra Akdeniz[2], Melekber Çavuş Özkan[1], Fatma Nihal Durmuş Kocaaslan[1], Bülent Saçak[1]

[1]Marmara Üniversitesi, Marmara Tıp Fakültesi, Plastik Rekonstrüktif ve Estetik Cerrahi Ana Bilim Dalı, İstanbul
[2]Marmara Üniversitesi, Marmara Tıp Fakültesi, Tıp Eğitimi Anabilim Dalı

Amaç: Günümüzde baş boyun bölgesinin kompleks ve geniş defektlerinin onarımında, lokal ve bölgesel fleplerle karşılaştırıldığında serbest fleplerin komplikasyon oranının daha düşük olduğu izlenmektedir (1,2). Bununla birlikte uygulanan onarım metodundan bağımsız olarak baş boyun onarımlarında göreceli olarak yüksek komplikasyon oranları bildirilmekte, komplikasyona yol açan değişkenler araştırılmaya devam edilmektedir. Serbest flep cerrahisinde doku sağkalımı için güvenli iskemi süresi 2 saat olarak kabul edilse de, güvenli sınır içinde dahi iskemi süresi değişikliklerinin sonuca etki ettiğini işaret eden çalışmalar bulunmaktadır.(3) Bu çalışmada baş boyun onarımlarında iskemi süresi ile postoperatif komplikasyonlar arasındaki ilişkinin ortaya konması amaçlanmıştır.

Yöntem-Gereç: Kliniğimizde 2015-2021 yılları arasında baş boyun tümörleri, konjenital anomali ve travma gibi etiyolojilere sekonder doku defekti nedeni ile serbest flep ile opere olan 266 hasta çalışmaya dahil edilmiştir.

Aynı ameliyatta iki ve üzeri serbest doku transferi uygulanan hastalar çalışmaya dahil edilmemiştir. Hasta evreni kemik, ve yumuşak doku flepleri olarak da ayrıca değerlendirilmiştir. Hasta verileri retrospektif tarzda hasta dosyaları ve hastane kayıtlarından elde edilmiştir. Hastalar demografik bilgileri, operasyon etyolojisi (malign, diğer), komorbiditeler, iskemi süresi gibi değişkenlerle post operatif gelişen komplikasyonlar (total, cerrahi, majör, minör) ile karşılaştırılmıştır. İstatistiksel çalışma çoklu regresyon analizi ile yürütülmüştür.

Bulgular: 266 hastanın 178'i (%66,9) erkek, 88'i(%33,1) kadındı. Ortalama yaş 52,8 (ss=20,2) olarak saptandı. Hastaların; 194'ü (%72,9) malign, 72'si (%27,1) benign sebeplerle opere edildi. Hastaların 161'ine (%60,5) yumuşak doku 105'ine (%39,5) kemik flebi ile onarım uygulandı. Tüm flep kompozisyonlarında tek değişkenli modelde iskemi süresinin cerrahi komplikasyona, preoperatif radyoterapi tedavisinin minör komplikasyona; Çok değişkenli modelde iskemi süresinin cerrahi, minör ve total komplikasyona, preoperatif radyoterapinin minör komplikasyona etkisi istatistiksel olarak anlamlıdır. Kemik fleplerinde tek değişkenli modelde iskemi süresinin cerrahi, minör ve total komplikasyona, preoperatif radyoterapi tedavisinin total komplikasyona; Çok değişkenli modelde iskemi süresinin minör komplikasyona, preoperatif radyoterapi tedavisinin total komplikasyona etkisi istatistiksel olarak anlamlıdır. Yumuşak doku fleplerinde tek değişkenli ve çok değişkenli modellerde değişkenlerle komplikasyonlar arasında anlamlı ilişki saptanmamıştır.

Tartışma: Baş boyun rekonstrüksiyonunda serbest fleplerin göreceli yüksek komplikasyon oranları, bu komplikasyonlara yol açan değişkenlerin daha iyi anlaşılması ile azalmaktadır. Bu çalışmaya dahil edilen ve karşılaştırılan faktörler istemi süresinin yanı sıra defekt etyolojisi, bölgeye operasyon öncesi uygulanan radyoterapi ve hastanın komorbiteleridir. Geleneksel olarak iskemi süresi 2 saatin altında güvenli kabul edilmektedir. İskemi süresinin postoperatif komlikasyonları arttırdığı ile ilgili yayınlar olsa da baş boyun bölgesine uygulanan fleplerle ilgili yayınlar sınırlıdır. Bizim çalışmamızda tüm flepleri içeren grupta ve kemik flepleri grubunda iskemi süresi ile bazı komplikasyonlar arasında anlamlı ilişki görülmüştür. Yumuşak doku flepleri grubunda hiç bir değişkenle komplikasyonlar arasında alamlı bir korelasyon saptanmamıştır. Bu bulgu kemik kompozisyonu içeren fleplerin ortalama iskemi süresinin rölatif olarak uzun olmasından kaynaklanabilceği gibi bu çalışmaya dahil edilmeyen, hastanın nutrisyonel durumu, hemoglobin ve albumin seviyeleri gibi parametlerin etken olabileceğini düşündürmektedir. Bu çalışmanın göreceli olarak yüksek vaka sayısı içeren baş boyun onarımı verisi sunması açısından ve iskemi süresinin postoperatif komplikasyonlarla ilişkili olabileceğini göstermesi açısından değerli olduğunu düşünüyoruz.

Sonuçlar: Serimizde baş boyun bölgesine serbest doku aktarımı uygulanan hastalardan elde edilen veriler iskemi süresinin bazı komplikasyon grupları ile doğrudan ilişkili olabileceğine işaret etmektedir. Daha geniş vaka serilerinde ve prospektif tarzda çalışmalar ile ideal iskemi süresi ile ilgili yeni bir eşik değer belirlenmesi mümkün olabilecektir.

1. Urken ML, Weinburg H, Buchbinder D, et al. Microvascular free flaps in head and neck reconstruction. Report of 200 cases and review of complications. Arch Otolaryngol Head Neck Surg 1994;120:633–640. 2. Blackwell KE. Unsurpassed reliability of free flaps for head and neck reconstruction. Arch Otolaryngol Head Neck Surg 1999;125:295–299. 3-Ehrl D, Heidekrueger PI, Ninkovic M, Broer PN. Impact of duration of perioperative ischemia on outcomes of microsurgical reconstructions. J Reconstr Microsurg. 2018;34:321-326.

Anahtar Kelimeler: flep, iskemi, komplikasyon

İskemi süresi-komplikasyon istatistik özeti

		OR	AR	Üst	P	OR	AR	Üst	P
Tüm flepler	Total komplikasyon	1,01	1,00	1,01	0,08	1,01	1,00	1,01	**0,05**
	Cerrahi komplikasyon	1,01	1,00	1,02	**0,00**	1,01	1,00	1,02	**0,00**
	Majör komplikasyon	1,01	1,00	1,01	0,13	1,01	1,00	1,02	0,07
	Minör komplikasyon	1,01	1,00	1,01	0,06	1,01	1,00	1,02	**0,03**
Yumuşak doku flepleri	Total komplikasyon	1,01	0,99	1,02	0,34	1,01	0,99	1,02	0,26
	Cerrahi komplikasyon	1,01	1,00	1,02	0,22	1,01	1,00	1,02	0,15
	Majör komplikasyon	1,01	0,99	1,02	0,33	1,01	0,99	1,03	0,23
	Minör komplikasyon	1,01	0,99	1,02	0,25	1,01	1,00	1,02	0,17
Kemik flepleri	Total komplikasyon	1,01	1,00	1,02	**0,04**	1,01	1,00	1,02	0,16
	Cerrahi komplikasyon	1,01	1,00	1,02	**0,05**	1,01	1,00	1,02	0,10
	Majör komplikasyon	1,01	1,00	1,02	1,44	1,01	1,00	1,02	0,18
	Minör komplikasyon	1,01	1,00	1,02	**0,02**	1,01	1,00	1,03	**0,03**

GA: Güven aralığı ,OR: Odds oranı

S-049
Saçlı Derinin Skuamöz Hücreli Kanserinin Okkült Lenf Nodu Metastazı ve Elektif Lenf nodu Diseksiyonlarının Değerlendirilmesi

Tuğçe Yasak Par, Ayça Ercan Şahin, Türkay Gökeri, Özlem Çolak, Selman Taşkın
Prof. Dr. Cemil Taşçıoğlu Hastanesi, Plastik Rekonstruktif ve Estetik Cerrahi

Giriş: Cilt tümörlerinin yaklaşık %2'si saçlı deride görülmektedir. Saçlı derinin en sık görülen malign deri tümörü bazal hücreli karsinom (BHK) iken, ikinci sıklıkta skuamöz hücreli karsinom (SHK) görülmektedir. Saçlı deri uzun süre güneş ışığına maruz kalmasına rağmen hastaların lezyonu farketmemesi ve fizik muayene sırasında atlanması çok olağandır. Lenf nodu tutulumu tümörün rezeksiyonu sonrası sağkalımı belirleyen önemli faktörlerden biridir. Yüksek risk faktörleri varlığında (Tümör boyutu, tümör kalınlığı, kötü diferansiasyon vb) varlığında lenf nodu metastaz oranlarının arttığı bildirilmiştir. Lenf nodu diseksiyonu bölgesel tümör kontrolünü sağlayıp sağkalımı uzatmasına rağmen hastanede kalış süresini ve iyileşme süresini uzattığından, aynı zamanda postoperatif komplikasyonları artırdığından klinik olarak lenf nodu tutulumu olmayıp ileri T evreli skuamöz hücreli kanser tanılı hastalarda boyun diseksiyonu gerekliliği hakkında kesin bir kanıya varılmamıştır. Bunun yanında, skalp yerleşimli SHK vakalarında lenf nodu metastaz oranlarının araştırıldığı bir çalışma literatürde bulunmamaktadır. Bu çalışmanın amacı, lenf nodu diseksiyonu yapılmış skalp yerleşimli ileri T evreli SHK olgularında okkült lenf nodu metastaz oranları ve nüks sıklığına etkisini araştırmaktır.

Materyal-Metod: 2014-2018 yılları arasında skalp yerleşimli SHK olguları retrospektif olarak taranmıştır. Belirtilen tarihler arasında sadece T3-T4 evreye sahip N0 lenf nodu tutulumu olan, ileri evre T nedeni ile lenf nodu diseksiyonu yapılan 15 hasta çalışmaya dahil edilmiştir. Hastaların demografik özellikleri, postoperatif patoloji sonuçları, histopatolojik özellikleri, lenf nodu tutulumları, nüks oranları, TNM evreleri, sağ kalım oranları incelenmiştir.

Bulgular: Lenf nodu diseksiyonu yapılan hastaların 3 tanesine posterior boyun diseksiyonu, 6 tanesine posterior

boyun ve parotidektomi 6 tanesine ise supraomohyoid boyun ve parotidektomi yapılmıştır. Patoloji sonuçları değerlendirildiğinde sadece 1 hastada boyunda 1B seviyesindeki lenf nodunda okkkült metastaz olduğu görülmüş ve hiçbir hastada parotid metastazına rastlanmamıştır. Ortalama 2 yıl boyunca yapılan takiplerde hiçbir hastada lokal ve bölgesel nüks saptanmamıştır.

Tartışma: Birden fazla yüksek risk faktörüne sahip hastalarda boyun diseksiyonu önerilse de yüksek risk özelliklerinin ancak ameliyat sonrası patolojik inceleme ile belirlenebilmesinden dolayı hastayı boyun diseksiyonu veya parotidektomi için ikinci kez opere etmek hem komplikasyon oranlarını artıracak hem de iyileşme süresini uzatacaktır. Saçlı deride bulunan SHK vakalarında göre metastaz oranlarının düşük olduğu görülmüş olup tümör evresi T3 veya T4 olan olgularda dahi klinik olarak N0 olgularda elektif lenf nodu diseksiyonu yerine temiz cerrahi sınırlar sağlandıktan sonra klinik ve radyolojik olarak sık takiplerin yapılması daha uygun bir tedavi seçeneği olacaktır.

Anahtar Kelimeler: Saçlı deri, Skalp, skuamöz hücreli kanser

S-050
Nüks Baş Boyun Kanserlerinde Pediküllü Latissimus Dorsi Kas Deri Flebi ile Rekonstrüksiyon Tecrübelerimiz

Burak Özkan, Abbas Albayati, Kadri Akıncı, Süleyman Savran, Çağrı Ahmet Uysal
Başkent Üniversitesi Tıp Fakültesi, Plastik Rekonstrüktif ve Estetik Cerrahi Ana Bilim Dalı, Ankara

Giriş: Baş-boyun bölgesinin rekürren kanserleri, hastanın önceki cerrahilerle alıcı sahalarının kullanılmış olması ve hastanın genel durumunun uzun süreli operasyonlara müsade etmeyecek kondisyonu nedeniyle oldukça zorlayıcıdır. Geçirilmiş boyun diseksiyonları ve radyoterapiler sonrasında nüks eden skuamöz hücreli karsinomlar oldukça agresif seyredip, hastanın yaşam ömrünün kısalması yanında, kalan ömründeki yaşam konforunu oldukça kısıtlamaktadır. Küratif cerrahi mümkün olmasa da, hastanın yaşam kalitesinin arttırılması, yeniden radyoterapi şansının oluşması nedeniyle, tümör ablasyonları radyasyon onkolojisi ve onkologlar tarafından önerilmektedir. Bu senaryolarda, latissimus dorsi flebi özellikle büyük boyutta deri adası gereken defektlerin restorasyonunda ideal bir donör sahadır.Defektin özelliğine göre kas deri flebi serbest veya pediküllü olarak baş-boyun rekonstrüksiyonunda kullanılmaktadır. Pediküllü flep seçimi hastaların ileri yaş, radyasyon öyküsü,alıcı damar hasarı, estetik beklentilerinin düşük olması, sistemik komorbiditeleri nedeniyle mikrocerrahiye bağlı komplikasyonların fazla olabileceği hasta grubunda baş boyun bölgesi geniş defektlerin kapatılmasına olanak sağlamaktadır.Bu çalışmamızda kliniğimizde baş-boyun bölgesi rekürren kanserlerinde pediküllü latissimus dorsi kas deri flebi ile rekonstrüksiyon deneyimlerimiz anlatılmıştır.

Materyal-Metod: 2013-2021 yılları arasında Başkent Üniversitesi Plastik, Rekonstrüktif ve Estetik Cerrahi kliniğine başvuran toplam 10 hastada pediküllü latissimus dorsi kas deri flebi ile baş boyun rekonstrüksiyonu yapılmıştır. (Tablo 1) Hastaların ortalama yaşı, radyasyon öyküsü, defektlerin etyolojisinde 7 hastada yassı hücreli karsinom, 1 hastada malign melanom 1 hastada yumuşak doku sarkomu ve 1 hastada parotis bezi tümörüdür

Cerrahi teknik
Hastalarda tümör supin pozisyonda eksize edildikten sonra, boyun ve aksilla arasındaki cilt torakodorsal pediküle kadar insize edildi ve hasta lateral dekübit pozisyona alındı. Hastalarda defekt boyutuna uygun geniş cilt adası ve maksiler hacmi dolduracak kas ve cilt adasıeleve edildikten sonra torakodorsal pedikül subskapuler arterden çıkışına kadar serbestlendi sonra açılmış transaksiller yoldan supraklaviküler tünelden defekt alana transfer edildi.

Bulgular: Ortalama defekt boyutu 16x11 cm^2 idi. 8 hastada donör alan primer kapatılırken, 2 hastada kısmi kalınlıkta deri grefti kullanıldı. Hastalar ortalama 9 gün hospitalize edildiler. 2 hastada donör alanda, 1 hastada flep distalinde gelişen yara ayrılması revize edildi. 1 hastada boyunda cilt altında şişlik yaratan pedikül, hastanın isteğiyle 6. ayda inceltildi.1 hastada boyunda hareket kısıtlılığı şikayeti fizik tedavi ile düzeltildi. 2 hasta mevcut hastalığı nedeniyle kaybedildi. (Tablo 2)

Tartışma: Latissimus dorsi kas deri flebi geniş defektlerin rekonstrüksiyonunda serbest olarak kullanılan bir fleptir. Flebin başlıca avantajlarından biri hacim kazandırma etkisinin olması ve güvenilir dolaşımıdır. Pediküllü olarak torakal bölgede yaygın olarak kullanılan latisimus dorsi flebinin rotasyon arkı, pedikül diseksiyonu ile orta yüz bölgesinde infraorbital ve lateralde parietal bölgeye kadar arttırılabilmektedir.Flep farklı cilt adaları halinde kaldırılarak ağız içi defektleri de ağız dışı defektleriyle eş zamanlı kapatılabilir Uzun ve dikkatli pedikül diseksiyonu, transferi için transaksiller subklaviküler ya da supraklaviküler cilt tünelizasyonu gerektirmesi, kasın cilt altında bulky görünümü, boyun hareketlerinde kısıtlılık serbest aktarılmasına göre dezavantajlı yanlarıdır. Serbest flep cerrahisinin yüksek riskli olduğu ileri yaş, radyasyon öyküsü,sistemik komorbiditelerin olduğu hasta gruplarında geniş defektlerin güvenilir ve hızlı bir şekilde kapatılmasında imkan tanıması açısından bölgedeki pektoralis major kas deri flebi gibi diğer lokorejyonel fleplere göre üstünlük sağlamaktadır.

Sonuç: Serbest flep cerrahisinin yüksek riskli olarak değerlendirildiği hasta gruplarında latissimus dorsi kas deri flebi baş boyun bölgesindeki geniş defektlerin rekonstrüksiyonunda, pediküllü olarak güvenli olarak kullanılabilir.

Anahtar Kelimeler: Latissimus dorsi kas flebi, baş boyun rekonstrüksiyonu, baş boyun kanserleri

Resim 1

25x25 cm lik alt çene ve boyun defektinin pediküllü latissimus dorsi kas deri flebiyle kapatılması

Tablo 1

Hasta	Yaş	Cinsiyet	Etiyoloji	Defekt Boyutu	Defektin lokalizasyonu	Komplikasyon	Takip
1	78	Erkek	Yassı hücreli karsinom	15x8 cm	Çene, ağız içi, boyun	-	24 ay
2	32	Erkek	Malign Mezenkimal Tümör	12x8 cm	Çene, boyun	Uzak metastaz eksitus	12 ay
3	56	Erkek	Mukoepidermoid karsinom	15x5 cm 22x20 cm 10x6 cm 18x10 cm	Orta yüz	Exitus (yb, akc enfeksiyonu)	3 ay
4	48	Erkek	Yassı Hücreli Karsinom	17x15 cm	Boyun	Exitus (Yb, akc enfeksiyonu)	4 ay
5	56	Kadın	Yassı Hücreli Karsinom	25x25 cm	Orta yüz, çene, boyun	Uzak metastaz Exitus	2 ay
6	57	Kadın	Yassı Hücreli Karsinom	22x20 cm	Çene, ağız içi, boyun	Plak ekspozisyonu	6 ay
7	68	Erkek	Yassı Hücreli Karsinom	10x6 cm	Boyun	-	10 ay
8	67	Erkek	Yassı Hücreli Karsinom	18x10 cm	Orta yüz	-	24 ay
9	68	Erkek	Melanom	10x8	Parietal	-	12 ay
10	67	Erkek		14x 17 cm	Çene, boyun	Hematom	3 ay

Hastaların demografik ve klinik verileri

S-051
Tek taraflı kronik fasiyal paralizi rekonstrüksiyonunda ortodromik temporal kas transpozisyonu

Mehmet Akbalık[1], Sergen Karataş[1], Mustafa Sütçü[1], Osman Akdağ[1], Mithat Akan[2]
[1]Konya Selçuk Üniversitesi Tıp Fakültesi Plastik Rekonstrüktif ve Estetik Cerrahi
[2]İstanbul Medipol Üniversitesi Tıp Fakültesi Plastik Rekonstrüktif ve Estetik Cerrahi

Giriş: Fasiyal paralizi mimik kaslarının fonksiyon kaybı sonrasında, sosyal etkileşimin bozulması ve psikolojik sonuçları olan önemli bir sağlık problemidir. Fasyal paralizi rekonstrüksiyonunda serbest kas transferi ya da vektör yönüne göre rejyonel kaslar kullanılmaktadır. Kompleks mikrocerrahi yöntemleri popülarite kazanmış olsada uygun hastalarda ortodromik temporal kas transpozisyonu iyi bir seçenektir. Serbest kas transferinin günümüzde popülaritesi artmış olsa da birçok dezavantaj barındırmaktadır. Teknik olarak kompleks olması, her hastanın medikal durumunun uzun cerrahi sürelerine uygun olmaması bazı dezavantajlarıdır. Ayrıca hasta uyumu ve sonrasında rehabilitasyon süreci gibi cerrahi dışı etmenlerin sonucu önemli oranda etkilemesi uygun olmayan hastalarda cerrahinin etkinliğini azaltmaktadır. Bu nedenle her hastada mikrocerrahinin tercih edilememesi cerrahları rejyonel kaslara yönlendirmiştir. Rejyonel kaslardan masseter kasının vektör yönünün istenilen doğrultuda olmaması ve kas aktivitesinin ağız köşesini yetersiz hareket ettirmesi temporal kasa yönelimi arttırmıştır. Temporal kas ile uygulanan rekonstrüksiyon antidromik ve ortodromik olmak üzere ikiye ayrılır. Antidromik temporal kas transpozisyonunda temporal kasın origosu serbestlenerek zigomatik arkın üzerinden çevrilir ve ağız köşesine süture edilir. Bu yöntem temporal bölgede oyuk(hallowing) oluşumuna sebep olur ve malar bölgede dolgunluk yapar. Ortodromik temporal kas transpozisyonunda ise temporal kasın insersiyosu koronoid prosesle beraber ayrılarak fasya ve ya tendon grefti yardımıyla ağız köşesine süture edilir. Temporal kasın fizyolojik yönünün korunması ve ameliyat sonrası dönemde malar bölgede dolgunluk yapmaması açısından avantajlıdır. Bu çalışmada ortodromik temporal kas transpozisyonu yapılan üç hastanın sonuçları sunulmuştur.

Materyal ve Metot: 2015 - 2017 yılları arasında tek taraflı uzun dönem fasiyal paralizi olan 3 hastaya ortodromik temporal kas transpozisyonu yapıldı. İki hastaya intraoral bir hastaya preaurikular insizyon yapıldı. intraoral ve preaurikular insizyonla koronoid prosese ulaşıldı. Koronoid proses temporal kasın insersiyosunu içerecek şekilde mandibuladan serbestlendi. Kasın kontraksiyonla kaçışını engellemek için insersiyosundan bir adet sütur geçildi. Fasiya lata grefti alındı ve üç şerit haline getirildi. Fasiya lata greftleri temporal kas insersiyosuna süture edildi. Ardından fasiya lata greftleri subkütan tünelize edilerek ağız köşesine yeterli tonus sağlandıktan sonra prolen sütur ile süture edildi. Ameliyat sonrası dönemde komplikasyon görülmedi.

Bulgular: Hastaların yaşları 58,44 ve 26 idi. Etyolojide sırasıyla beyin tümörü, bell palsy ve travma saptandı. Üç hastada da komplet fasiyal paralizi mevcuttu. Hastaların ortalama paralitik kaldığı süre sırasıyla 5 yıl 6 ay, 1 yıl 3 ay ve 3 yıl 8 ay olarak belirlendi. Ameliyat sonrası kısa dönem preoperatif ve post operatif fotoğraf değerlendirmesinde paralitik taraf istrahat tonusunda belirgin fark görüldü. Uzun dönem sonuçlar değerlendirildiğinde ise temporal kas aktivitesinin reanimasyona katkı sağladığı görüldü. Bu prosedürün sonuçları Facial Disability İndex (FDİ)1 testi ile değerlendirildi. Bu testin sonuçlarına göre hastaların post operatif dönemde sosyal fonksiyonlarında düzelme olduğu saptandı.

Tartışma: Kronik fasiyal paralizide mimik kaslarının atrofiye uğraması ve yer çekiminden dolayı oluşan doku yığılması hastanın yüzünde asimetriye yol açar. Fasiyal paralizi hastalarında iletişimde istenilen tepkinin oluşturulamaması iletişim problemlerine yol açar. Fasiyal paralizi rekonstrüksiyonunda dinamik onarımda mikrocerrahi tekniklerleyle kas transferleri ve sinir greftleri yapılabilmektedir. Günümüzde cerrahi tekniklerin gelişmesi ile uygun hastalarda serbest kas transferleri, çapraz fasiyal sinir greftleri, çiğneme kas sinirleriyle beraber çapraz fasiyal sinir greftleri gibi komplike yöntemlerin popülaritesi artmıştır. Bu yöntemlerin cerrahi süresinin uzun olması riskleri artırmakta, ameliyat sonrası dönemde rehabilitasyonu uyum gerektirmekte ve sonuçlarının ortaya çıkma süresi vakit alabilmektedir. Bu nedenle her hastada mikrocerrahi yöntemlerle fasiyal paralizi rekonstrüksiyonu tercih edilememektedir.

Fasiyal paralizide temporal kasın kullanımı ilk Gillies tarafından tanımlanmıştır. Bu teknikte temporal kas origosundan serbestlenir ve zigomatik arkın üzerinden geçirilerek ağız köşesine süture edilir. Bu yöntemde temporal bölgede oyukluk(hallowing) ve zigomatik arkın üzerinde dolgunlu olması nedeniyle popülaritesini kaybetmiştir. Ortodromik temporal kas transpozisyonu McLaughlin tarafınfan tanımlanmıştır. McLoughlin temporal kasın insersiyosunu serbestleyerek fasiya yardımıyla ağız köşesine süture etmiştir. Günümüzde bu teknik; koronoid proses osteotomize edilerek modifiye edilmiştir. Teknik olarak nispeten kolay olması cerrah açısından, sonuçlarının ameliyat sonrası dönemde hemen ortaya çıkması hasta açısından konforludur. Kronik fasiyal paralizide mikrocerrahi için uygun olmayan, post operatif dönemde kısa vadede sonuç isteyen, yüzünde belirgin skar ya da deformite istemeyen hastalar ortodromik temporal kas transpozisyonu için iyi birer adaydır. Ortodromik temporal kas transpozisyonu fasiyal paralizi rekonstrüksiyonunda hızlı sonuç alınabilen, öğrenme eğrisi kısa bir teknik olması tercih edilme sıklığını artırmakta ve hastalara ek bir donör alan morbiditesi yaratmadan pratik bir çözüm sunmaktadır.

Anahtar Kelimeler: fasiyal paralizi, temporal kas transpozisyonu, ortodromik temporal kas transpozisyonu

S-052
Komplet Yüz Yanık Skarı Ve Kontraktürlerinde Doku Genişletici Uygulaması Deneyimlerimiz

Taylan Cihan Zöhre, Ömer Özkan, Mehmet Tapan, Özlenen Özkan
Akdeniz Üniversitesi Tıp Fakültesi, Plastik Rekonstrüktif ve Estetik Cerrahi Ana Bilim Dalı, Antalya

Giriş: Yüzdeki geniş çaptaki yanık skarları ve kontraktürler hastaların hayatını, hem fiziksel ve fonksiyonel olarak etkilemekte hem de psikolojik olarak toplumdan soyutlanmasına sebep olmaktadır. Doku uyumu açısından ince cilt yapısı ve esnekliği nedeniyle yüz bölgesinin rekonstrüksiyonu, sınırlı seçeneklere sahip kritik bir bölgedir. Kliniğimizde komplet yanık skarı ve kontraktürü olan olgularımız için daha az skarlı bir rekonstrüksiyon amaçlı supraklavikuler bölgenin serbest flep şeklinde aktarılmasını tercih ettik. Bu çalışmamızda doku genişletici uygulaması, supraklavikuler arter ada flep ile komplet yüz rekonstrüksiyonu, aşamalı olarak kapsülektomi, orbital bölge, ağız ve burun bölgesi rekonstrüksiyonu deneyimlerimizi sunmaktayız.

Hastalar ve Yöntem: Kliniğimize yüz nakli isteği ile başvuran 2 hastanın komplet yanık skarlarının eksizyonu ve rekonstrüksiyonu amaçlı supraklavikuler ve deltopektoral bölgelerine doku genişleticisi uygulamasını tercih ettik. Bu amaçla uygun perforatör seçimi ve uygun anjiyozom haritalaması için indosiyanin yeşili kullanılarak spy cihazı ile görüntüleme yapılması sonrası bulunan perforatörler doppler cihazı ile teyit edildi. Güvenli bölge olarak görüntülenen alandan yapılan 7 cm insizyon ile olgulara 650 cc hacim kapasiteli doku genişleticisi yerleştirildi. Operasyondan 10 gün sonra şişirilmeye başlanan doku genişleticileri üç günde bir 20 cc şişirilerek operasyon öncesi 950 cc hacime kadar ulaşıldı. Operasyonda hastaların mevcut bütün yüz bölgesindeki skarlı alanlar eksize edildi ve gözler koruma amaçlı kapatıldı. Spy görüntüleme yardımı ile pedikül diseksiyonu sonrası transvers servikal arter ve ven üzerinden serbest olarak kaldırılan 25x15 cm flep tüm yüz bölgesini kaplayacak şekilde aktarıldı ve inseti sağlandı. Alıcı damarlar olarak fasiyal arter ve ven tercih edildi. İlk operasyonunda sadece ağız bölgesi açıldı. Yaklaşık 10 gün sonra flep inceltilmesi planlanarak alın bölgesinden üst dudak seviyesine kadar kaldırılan flepte parsiyel kapsülektomi yapıldı ve reinseti sağlandı. 7 gün sonra tekrar operasyona alınan hastanın spy görüntüleme ve doppler yardımı ile teyit edilen güvenli alanlarından göz, burun bölgeleri açıldı ve perioral bölgesindeki kapsüllektomisi tamamlandı. Ortalama 1.5 aylık takip süresi sonrası hastalar taburcu edildi.

Tartışma: Literatüre bakıldığında supraklavikuler ve deltopektoral bölgeler uygun donör saha varlığında, fasiyal bölge doku uyumluluğu açısından rekonstrüksiyon için ilk seçenekler olarak kabul edilmektedir. Bununla birlikte bu flepler geleneksel olarak pedikül ile transfer edildiğinde zigomatik ark seviyesini geçememektedir ve birden fazla flep gereksinimi nedeniyle orta yüz bölgesinde skar oluşumuyla sonuçlanmaktadır. Sonuç: Doku genişletici uygulaması ve güvenli kesi bölgelerini planlamada spy cihazının kullanımı,tek bir flep kullanılarak skarsız bir orta yüz bölgesi oluşturmada faydalı olmuştur. Doku uyumu açısından supraklavikuler bölgenin kullanımı ve uyguladığımız bu metodun, uygun donör saha varlığında,komplet yüz rekonstrüksiyonunda tercih edilebilecek bir yöntem olduğunu düşünmekteyiz.

Anahtar Kelimeler: expander, yüz, skar

Preop ve Postop Görünüm

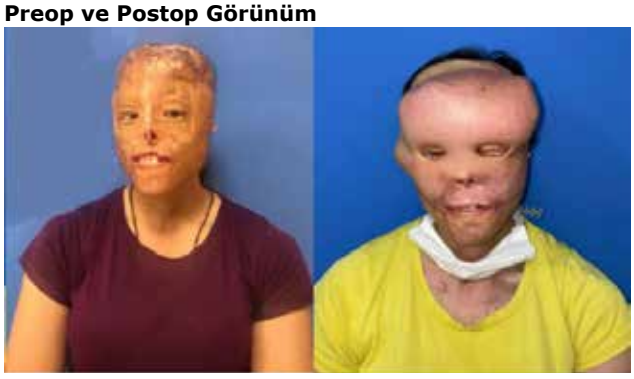

S-053
Mandibula Sarkomlarında Eş Zamanlı Rekonstrüksiyon Planlaması

Erden Erkut Erkol, Mehmet Alperen Bay, Osman Akdağ, Zekeriya Tosun
Selçuk Üniversitesi Tıp Fakültesi Plastik,Rekonstrüktif ve Estetik Cerrahi Ana Bilim Dalı, Konya

Giriş: Mandibula sarkomları, baş ve boyundaki tüm sarkomların sadece %4-10'unu oluşturur. Ancak baş boyun bölgesindeki sarkomların hızlı klinik seyri hasta fonksiyonelliği ve survisine olan etkisi, cerrahi tedavi ve rekonstrüktif süreçlerdeki kompleks ve multidisipliner çalışma gerektirmesi nedeniyle klinik pratikte değerlendirilmesi ve akılda tutulması gereken maligniteler olarak karşımıza çıkmaktadır. Bu çalışmada mandibuler bölgede sarkom nedeniyle opere edilen hastaların yönetim yaklaşımının sunulması amaçlandı.

Gereç-Yöntem: 2016-2020 yılları arasında mandibulada tümör sebepli opere edilen hastalar retrospektif olarak

incelendi. Benign patoloji ve sarkom dışı patolojisi olan hastalar çalışma dışı bırakıldı. Sarkom tanısı alan 4 hasta çalışmaya dahil edildi. Hastalar yaş, cinsiyet, tanı konma süresi ve tümör histolojik tipi kaydedildi. Tümör boyutu, çevre dokulara invazyon vs açısından uygulanan eksizyon genişliği incelendi. Eksizyon sonrası rekonstrüksiyon zamanlaması ve rekonstrükte edilen yapılar gözden geçirildi. Ameliyat sonrası komplikasyonlar kaydedildi.

Bulgular: Ortalama yaşı 21 (13-36) olan 3 erkek ve 1 kadın hasta saptandı. Çenede ağrı, progresif şişlik, ağız açıp kapamada zorluk ve oklüzyonda bozulma gibi şikayetlerle başvuran hastaların semptomları başladıktan sonra ortalama tanı konulma zamanı 2 ay (1-5) idi. Opere edilen hastaların patoloji sonucu 2 hastada osteosarkom 1 hastada Ewing sarkomu 1 hastada low grade fibromiksoid sarkom-low grade miyofibrosarkom olarak raporlandı. Kitlelerin tespit edildiklerinde en büyük çapları ortalama 5.12 cm (3-8) olarak ölçüldü. Ameliyat öncesi dönemde yapılan radyolojik incelemelerde uzak organ metastazı saptanmayan hastalarda parotis bezi ve ağız tabanı gibi farklı düzeyde lokal invazyon tespit edildi. Tümörlerin anatomik yerleşimi olarak 3 hastada sol korpus ve ramus yerleşimli 1 hastada ise sağ taraflı corpus ve ramus bölgesinde yerleşimli olarak tespit edildi. Olgulara doku tanısı konulduktan sonra 2 cm temiz sınırla eksize edildi. Erken dönem rekonstrüksiyon planlandı. 1 hastaya ALT flep ve iliak kemik grefti ile rekonstrüksiyon plağı onarım, 2 hastaya serbest fibula flebi ile onarım 1 hastaya ise rektus abdominis flebi ve sural sinir grefti ile onarım gerçekleştirildi. 1 hastaya kemik greftinde osteomiyelit gelişmesi üzerine serbest fibula flebi ile onarım yapıldı. 1 hastanın sol total parotidektomi sonrası fasiyal paralizisi olması nedeniyle hasta sinir grefti ile onarım yapıldı. Hastalarda postoperatif dönemde sütur ayrılması izlendi ve yeniden sütüre edilerek tedavi edildi. Başka bir komplikasyona rastlanmadı.

Tartışma: Kraniyofasiyal iskeletin sarkomları, tüm baş ve boyun malignitelerinin yaklaşık %1'ini oluşturan oldukça nadir tümörlerdir. Mandibula sarkomları, baş ve boyundaki tüm sarkomların sadece %4-10'unu oluşturur. Bu nadir tümörler mezenkimal kökenli olup, osteosarkom ve kondrosarkom en yaygın histolojik tiplerdir; Bu alt tiplerden sonra en sık Ewing sarkomu karşımıza çıkmaktadır. Mandibuler bölgede ortaya çıkan kitleler deviasyona ve ilerleyici oklüzal değişikliklere neden olabilir. Kraniyofasiyal bölgede ortaya çıkan tüm bu sarkomlar; nadir olmaları ve bir şekilde benzer klinik sunumları nedeniyle birlikte gruplandırılmıştır, ancak değişken prognostik sonuçlara sahiptirler. Sarkomların hızlı klinik seyri ve çevre dokuya invazyon kapasitesi nedeniyle olgularımızda erken dönemde invazyon gözlendi. Olguların cerrahi olarak temiz marjinle eksizyonu takiben erken dönem rekonstrüksiyon gerçekleştirildi. Hastalarımızda erken dönem takiplerinde nüks ve metastaz izlenmedi. Mandibula sarkomları yüksek morbidite ve mortaliteyle seyreden tümörlerdir. Erken tanı alması ve uzan organ metastazı olmaması durumunda 10 yıllık yaşam ömrü yüksek yüzdelere çıkmaktadır. Eş zamanlı tümör cerrahisi ve rekonstrüksiyon yapılması için medikal onkoloji ile birlikte yakın çalışma yürütülmesi bu hastaların cerrahi öncesi ve\veya cerrahi sonrası adjuvan kemoterapi ve radyoterapi açısından değerlendirilmesi için birlikte karar verilmesi gerekmektedir. Erken tanı alan seçilmiş hasta grubunda yaşam kalitesini artıracak olan eş zamanlı rekonstrüksiyon yapılmasının yakın takip altında hasta uyumu ve fonksiyonellik açısından gerekli olduğu düşünülmektedir.

Anahtar Kelimeler: Mandibula, Sarkom, Rekonstrüksiyon

S-054
Baş-Boyun Rekonstrüksiyonunda Serbest Anterolateral Uyluk Flebi ve Latissimus Dorsi Kas-Deri Flebi Kullanımı: Komplikasyon ve Maliyet Karşılaştırılması

Can İlker Demir, İsmail Tekfiliz, Emrah Kağan Yaşar, Buket Dursun Çoban, Murat Şahin Alagöz
Kocaeli Üniversitesi Tıp Fakültesi, Plastik, Rekonstrüktif ve Estetik Cerrahi Anabilim Dalı, Kocaeli

Giriş: Baş ve boyun bölgesindeki yumuşak doku defektlerinin rekonstrüksiyonu fonksiyonel ve estetik ihtiyaçları karşılamalıdır (1). Geniş defektlerin rekonstrüksiyonunda çeşitli flepler kulanılır.

Serbest vaskülarize doku transferi özellikle geniş defektlerin kapatılmasında güvenilirlik, estetik ve fonksiyonel sonuç açısısından oldukça başarılıdır. Farklı avantaj ve dezavantajları olan latissumus dorsi kas-deri (LDKD) ve anterolateral uyluk flebi (ALT) baş-boyun rekonstrüksiyonunda sıklıkla kullanılan iyi tanımlanmış fleplerdir (2).
Bu çalışmada geniş baş-boyun bölgesi defektlerinde kullanılan her iki flebi komplikasyon ve maliyet açısından karşılaştırmayı amaçladık

Hasta ve Method: 2016-2021 yılları arasında kliniğimizde baş boyun bölgesine rekonstrüksiyon yapılan 10 hasta çalışmaya dahil edildi. Birinci grubu ALT flebi kullanılan beş hasta, ikinci grubu LDKD flebi kullanılan beş hasta oluşturdu. Hastalar yaş, cinsiyet, defekt lokalizasyonu, etyoloji, eşlik eden hastalık, kullanılan görüntüleme yöntemi, alıcı damar, postop hastane yatışı, ek operasyon ihtiyacı, operasyon süresi, komplikasyon (hematom, seroma, fail) ve maliyet açısından değerlendirildi.

Olgu sunumu-1: Temporapariyetal bölgede kranium ve dura invazyonunun eşlik ettiği yassı hücreli kanser nedeniyle opere edildi. Duraplasti için galeal greft, kranioplasti için 10*12 cm boyutunda titanium mesh kullanıldı. Yumuşak doku rekonstrüksiyonu için serbest LDKD flebi tercih edildi. Alıcı damarlar olarak superior tiroid arter ve eksternal juguler ven kullanıldı. Ven anastmozu için safen ven grefti kullandıldı. Donör saha primer kapatıldı. Takiplerinde donör sahada seroma gelişmesi nedeniyle günlük aspirasyon yapıldı. Donör sahada pansumanla gerileyen yara yeri dehisensi gelişti. Hasta 24 gün sonra taburcu edildi. Takiplerinde kısmi kas kaybı nedeniyle tekrar opere edilerek debridman sonrası deri grefti ile rekonstrükisyon yapıldı. (Resim 1 E-H).

Olgu sunumu-2: Hasta temporopariyetal alanda dura ve kranium invazyonunun eşlik ettiği yassı hücreli kaser nedeniyle opere edildi. Hastaya tarafımızca duraplasti, kranioplasti ve yumuşak doku rekonstrüksiyonu gerçekleştirildi. Duraplasti için tensor faysa lata grefti, kranioplasti için 10*10 cm boyutunda titanium mesh kullanıldı. Yumuşak doku rekonstrüksiyonu için serbest ALT flebi tercih edildi. Alıcı damarlar olarak süperfisial temporal arter ve eksternal juguler ven kullanıldı. Ven anastomozu için safen ven grefti kullanıldı. Donör saha kısmi kalınlıkta deri grefti ile kapatıldı. Takiplerinde sorun olmayan hasta 12 gün sonra taburcu edildi. (Resim 1 A-D)

Sonuç: Toplam 10 hasta çalışmaya dahil edildi. Hastaların 8'i (%80) erkek, 2'si (%20) kadındı. Yaş ortalamaları 59.1'di (30-81). Etyoloji; beş hastada(%50) yassı hücreli kanser, bir hastada (%10) bazal hücreli kanser, bir hastada (%10) malign melanom, bir hastada (%10) bazoskuamöz hücreli kanser, bir hastada (%10) ateşli silah yaralanması, bir hastada (%10) anevrizma rüptürüydü. ALT flebi tercih edilen hastalarda komplikasyon olarak; bir hastada

(%20) seroma, bir hastada (%20) hematom gelişti. Tüm hastane yatışı, kullanılan malzemeler, ek operasyon ihtiyaçları göz önünde bulundurularak oluşturulan toplam maliyet yükü 18.373 Türk lirasıydı (10.680- 25.717). LDKD flebi tercih edilen hastalarda komplikasyon olarak; bir hastada (%20) parsiyel nekroz, iki hastada hematom (%40), iki hastada seroma (%40) görüldü.Maliyet yükü ortalaması 23.362 Türk lirasıydı. (19.554- 27.580)

Tartışma: Baş boyun rekonstrüksiyonunda LDKD flebi ile ALT flebi sıklıkla kullanılır. İki flebinde kendine özgü avantaj ve dezavantajları vardır. LDKD flebinin avantajları; yüksek kalibreli vasküler pedikül, anatomik varyasyonun az olması, güvenilir cerrahi prosedür, donör sahanın primer kapatılması olarak sayılabilir. Fakat donör sahada seroma gelişme riski fazladır ve tekrarlayan aspirasyon ile uzun süreli diren kullanımı gerekebilir. Çalışmamızda iki hastada seroma gelişti. Bu hastalar tekrarlayan aspirasyon ihtiyacı nedeniyle çok kez poliklinik kontrolüne çağrıldı. Ek cerrahi girişim yapılmadı. Kas dokusunun güçlü vasküler yapısı kanama riskini artırabilir. Özellikle kanama diatezi olan hastalarda bu risk fazladır. Çalışmamızda iki hastada tekrar cerrahi gerektiren flep altında hematom gelişti. Bu faktörler hastanede kalış süresi ve dolayısıyla mali yükü artırır. Bunun yanında eş zamanlı çalışmaya izin vermemesi ve ameliyat esnasında pozisyon değişimi ihtiyacı ameliyat süresini uzatabilir. Vücudun major kaslarından birinin sakrifiye edilmesi uzun dönemde kol hareketlerinde kısıtlılığa neden olabilmesi bir diğer dezavantajdır.

ALT flebin avantajları olarak; eş zamanlı çalışmaya izin vermesi, uzun pedikül, kas sakrifikasyonu gerekmemesi olarak sayılabilir. Anatomik varyasyonun görülebilmesi ve donör sahanın kapatılmasında deri grefti ihtiyacı olması dezavantajları arasındadır. Çalışmamızda bir hastada seroma, bir hastada hematom gelişmişti. Hematom gelişen hastada defekt scalp bölgesiyle birlikte kulak bölgesini de içeriyordu. Mastoid bölgesinde kemik invazyonuda olması nedeniyle kemik turlandı. Bu hastada hematomun kullanılan flepten değil defekt zemininde kemikten sızan kanamaya bağlı olduğunu düşünüyoruz. Bu hasta ameliyat sonrası erken dönemde hematom boşaltılması için operasyona alındı. Bir diğer hastada flep altında seroma gelişti. Tekrarlayan aspirasyonlarla seroma boşaltıldı ve ek cerrahi müdahale gerekmedi.

Çalışmamızda komplikasyon oranı LDKD flebinde daha fazlaydı. En sık görülen komplikasyon hematom ve seromaydı. ALT flebi kullanılan bir hastada hematom gelişti. LDKD flebi kullanılan hastalarda toplam beş ek cerrahi girişim gerekirken, ALT flebi kullanılan hastalarda toplam iki kez ek cerrahi girişim gerekti. Dolayısıyla LDKD flebi kullanılan hastalarda hastanede yatış süresi ve toplam maliyet daha fazlaydı. Pozisyon değişimi gerektirmeden eş zamanlı çalışmaya izin vermesi sayesinde ameliyat süresi ALT flepte daha kısaydı.

Sonuç olarak her iki flepte baş-boyun rekonstrükisyonunda güvenle kullanılabilir. Bununla birlikte kanama diatezi olan hastalarda ALT flebin tercih edilmesinin daha mantıklı olabileceğini düşünüyoruz. Ayrıca uzun ameliyat süresinin kısa tutulması gereken hastalarda ALT flebin daha avantajlı olduğu sonucuna varılmıştır.

KAYNAKÇA

1- Horn D, Jonas R, Engel M, Freier K, Hoffmann J, Freudlsperger C. A comparison of free anterolateral thigh and latissimus dorsi flaps in soft tissue reconstruction of extensive defects in the head and neck region. J Craniomaxillofac Surg. 2014 Dec;42(8):1551-6. doi: 10.1016/j.jcms.2013.11.017. Epub 2013 Nov 20. PMID: 24530070.
2- Essentials of Plastic Surgery,Janis Jeffrey E.,2016 2.baskı

Anahtar Kelimeler: Baş ve Boyun Rekonstrüksiyonu, Serbest Flep, Anterolateral Uyluk Flebi(ALT), Latissimus Dorsi Kas Flebi(LD)

Resim 1:

A:Temporapariyetal alanda SCC nedeniyle basvuran hastanın preop görüntüsü B:peroperatif görüntüsü C-D:LDKD ile rekonstrüksiyonu yapılan hastanın postop 1.yıl görüntüsü E:Temporapariyetal alanda SCC nedeniyle basvuran hastanın preop görüntüsü F:peroperatif görüntüsü G-H:ALT flebi ile rekonstrüksiyonu yapılan hastanın postop 1.yıl görüntüsü

Tablo 1: Hastaların demografik özellikleri

Hasta No	Yaş	Cinsiyet	Ek hastalık	Serbest Flep	Etiyoloji	Defektin lokalizasyonu	Alıcı-verici damarlar	Operasyon süresi	Komplikasyon	Ek operasyon	Maliyet
1.	81	E	Hodgkin Lenfoma	ALT	SCC	Sol Parietal	LCFA-TSA VJI-SV-2 konkomitan ven	8 saat	Seroma	1	22.876 TL
2.	46	K	-	ALT	Malign Mela-nom	Sol posteriorauriculer	LCFA-TSA 2 konkomitan ven-TSV	11 saat	-	-	10.680 TL
3.	75	E	Koroner Arter Hastalıgı	ALT	SCC	Sol kulak	LCFA-TSA VJA,VTS-2 konkomitan ven	8.5 saat	Hematom	1	20.364 TL
4.	65	E	-	ALT	BCC	Mentum	LCFA-FA VJE-minör pedikül FV-konkomitan ven	11 saat	-	-	25.717 TL
5.	57	E	-	ALT	SCC	Frontal	LCFA-TSA TSV-konkomitan ven	8.5 saat	-	-	12.232 TL
6.	68	E	MI öyküsü	LD	SCC	Verteks	STA-torakodorsal VJE-konkomitan ven	11 saat	Parsiyel nekroz	1	21.864 TL
7.	66	E	-	LD	Bazoskuamöz	Oksipital	TSA-torakodorsal TSV-konkomitan ven	11 saat	Hematom	1	26.723 TL
8.	45	E	-	LD	Ateşli silah yaralanması	Mentum	STA-torakodorsal arter STV-konkomitan ven	12 saat	Seroma	1	21.091 TL
9.	70	K	-	LD	SCC	Oksipital	TSA-torakodorsal TSV-konkomitan	11.5 saat	Hematom	1	19.554 TL
10.	30	E	Opere SAK ve timponaplasti öyküsü	LD	Anevrizma rüptürü	Frontoparietal	FA-torakodorsal arter FV-konkomitan ven Retromandibuler ven-konkomitan ven	11 saat	Seroma	1	27.580 TL

S-055
Baş ve Boyun Kompozit Defektlerinin Aynı Seans İki Farklı Serbest Flep ile Onarım

Ahmet Rıfat Doğramacı, Mustafa Sütçü, Osman Akdağ
Selçuk Üniversitesi Tıp Fakültesi, Plastik Rekonstrüktif ve Estetik Cerrahi Ana Bilim Dalı, Konya

Giriş: Baş boyun rekonstrüksiyonunda çeşitli rekonstrüksiyon seçenekleri tanımlanmıştır. Serbest flepler, daha düşük komplikasyon oranları ve daha kısa hastanede kalış süreleri ile tek aşamalı bir restorasyon sağladıkları için baş boyun rekonstrüksiyonunda ilk tercih haline gelmiştir. Baş boyun defektlerinin çoğu genellikle anatomik olarak iyi tanımlanmış, tek vasküler kaynağı kullanan tek serbest flep ile onarılabilmektedir. Birden fazla anatomik yapıyı içeren yaygın defektlerde, daha iyi estetik ve fonksiyonel sonuç oluşturmak amacıyla, benzeriyle onarmak gerektirdiğinden, onarım oldukça zor ve karmaşıktır.

Bu hastalardaki defektler genellikle geniş rezeksiyon gerektiren malign tümörler ve travma gibi nedenlerden kaynaklanır.

Literatürde, baş ve boyun bölgesinde aynı seans iki farklı serbest flep rekonstrüksiyonlarının fonksiyonel ve estetik sonuçları hakkında yayınlanan sadece birkaç çalışma mevcuttur. Bu çalışmanın amacı, baş ve boyun defektlerinde aynı seans iki farklı serbest flep ile onarım ile ilgili teknik detayların gözden geçirilmesi ve fonksiyonel açıdan sonuçlarını sunmaktır.

Materiyal Metod: 2019 -2020 yılları arasında, çeşitli etiyolojik nedenlerle baş ve boyun bölgesinde çift serbest flep ile rekonstrüksiyonu gerçekleştirilen 3 hasta çalışmaya dahil edildi. Dahil edilme kriteri: farklı iki anatomik komponentten kaldırılan ve iki ayrı anastomozu gerçekleştirilen aynı seans farklı iki serbest flep yapılan hastalar olarak seçildi. Kimerik ve kompozit serbest flep yapılan hastalar çalışma dışı bırakıldı.

Hastalar; yaş, cinsiyet, defekte sebep olan etiyolojik nedenler, yapılan serbest flepler ve anastomoz gerçekleştirilen alıcı alan vasküler yapılarına göre sınıflandırıldı. Hastalara işlemler tamamlandıktan sonra 1.yılda sosyal fonksiyon ile beslenme ve konuşma gibi motor fonksiyonlarını değerlendiren 'Facial Disbility Index(FDI)' uygulandı. Hastalar FDI doğrultusunda fiziksel ve sosyal işlevler hakkında beş sorudan oluşan soru çizelgesini cevapladı. Her soru için belirlenen puanlar toplandı. Toplam puandan soru sayısı çıkarılarak soru sayısına bölündü. Elde edilen sayı fiziksel puan için 25, sosyal puan için 20 ile çarpılarak nihai puan elde edildi.

Bulgular: Cinsiyeti erkek olan tüm hastalar retrospektif olarak incelendi. Çift serbest flep ile rekonstrüksiyonları gerçekleştirilen hastaların ortalama yaşları 32(21-40)yıl olarak saptandı. Hastaların 1'i ateşli silah yaralanması 2'si ise onkolojik nedenlere bağlı olarak opere edildi. Onkolojik nedenlerle opere edilen hastaların 1'i maksilla mukozası kaynaklı squamoz hücreli karsinom, diğeri ise mandibula osteosarkom nedeniyle opere edildi. Tüm hastalarda kemik komponent içeren defekt ve sol yanakta yumuşak doku defekti mevcut iken, hastaların birinde ağız tabanı defekti, birinde damak ve nazal mukoza defekti, birinde ise fasiyal paralizi saptandı. Kemik komponent içeren

defektlerin hepsine serbest fibula ile onarım sağlanırken, damak ve nazal mukoza onarımında serbest radial ön kol flebi, izole yanak defektinin onarımında serbest ALT flebi kullanıldı. Fasiyal sinir paralizisi ve yanak defektlerinin kombine rekonstrüksiyonu amacıyla da serbest TUG(transvers upper gracilis) flebi kullanıldı. Maksiller mukoza kaynaklı tümör eksizyonu yapılan hastanın zigomatikomaksiller, yanak, damak ve nazal mukoza defektlerinin onarımı için serbest radial ön kol ve serbest fibula flebi kullanıldı. Alıcı alan radyoterapi maruziyeti nedeniyle fasiyal arter, anastomozda kullanıldı. Radial arter, fasiyal artere anastomoze edilirken peroneal arter, radial arterin distal ucuna anastomoze edildi. Manibula sarkomu nedeniyle fasiyal animasyon, mandibula ve yanak defektlerinin onarımı için serbest transvers upper gracilis(TUG) ve serbest fibula flebi kullanıldı. Bu kombine fleplerin anastomozu için peroneal arter ipsilateral fasiyal artere anastomoz edilirken medial sirkümfleks femoral arter ise peroneal artere anastomoz edildi. Ateşli silah yaralanması sonrası mandibula, ağız tabanı ve yanakta defekti olan hastanın rekonstrüksiyonunda serbest ALT ve serbest fibula flebi kullanıldı. Peroneal arter fasiyal artere anastomoze edilirken lateral femoral sirkümfleks arterininendalısuperfisyaltemporalarterearanastomozeedildi. FDI hesaplamasına göre ortalama fiziksel fonksiyon skoru 102, ve ortalama sosyal fonksiyon indeksi 107 olarak saptandı. Tüm hastalar yüz maskesi takmadan sosyal hayatlarını sürdürdükleri ve tedaviden memnun kaldıklarını belirtti.

Tartışma: Güncel mikrocerrahi bilgisi ışığında, baş boyun bölgesindeki defektlerde serbest flep ile onarım ilk tercih haline gelmiştir. Büyük olmayan, tek rekonstrüktif alanda olan (yüz, ağız içi) ve bir anatomik komponent (cilt, kemik, kas, mukoza) içeren defektlerde genellikle tek serbest flep ile onarım yeterlidir. İki veya daha fazla rekonstrüktif alanı içeren ve ikiden fazla anatomik komponenti, büyük ve kompozit şeklinde olan defektlerin onarımı oldukçe kompleks ve zordur. Literatürde bu tarz defektler için kompozit, kimerik, aşamalı rekonstrüksiyon ve serbest flep ile kombine rejiyonel flepler gibi yöntemler tanımlanmıştır.(kimerik flepler yeterli değil) Literatürde son 10 yılda baş boyun defektlerinde çift serbest flep ile onarım yapılan çalışmalar mevcuttur. Literatürde çift serbest flep başarısı %93-%96 olarak raporlanmış olup bizim çalışma da buna korelasyon göstermektedir. Yazar ve arkadaşlarının yayınladığı geniş serili çalışmada osteokutan flep gerektiren ağız içi defektlerde, flebin daha derine yerleştirilmesi gerekliliği ve kemik komponent içeren fleplerin daha az esnek olması nedeniyle anastomoz genellikle flebe yakın olan ipsilateral fasiyal artere yapılmıştır. Aynı çalışmada dış yüzey defektlerin onarımı için kullanılan fleplerin anastomozları ipsilateral servikal arterler veya superfisyal temporal artere yapılmıştır. İki farklı vasküler kaynağa anastomoz yapılmasının avantajı daha güvenli olmasından kaynaklanır. Bu çalışmada iki hastada radyoterapi öyküsü nedeniyle kombine flep için tek vasküler kaynak kullanıldı. Bu tekniğin avantajı iki flebin birbiriyle olan anastomozun distalindeki flebi monitor flep olarak kullanarak her iki flebin viabilitesi hakkında yeterli veriyi sağlamasıdır. Dezavantajı ise, monitor flepte oluşabilecek dolaşım bozukluğunda kurtarma prosedürü esnasında iki ayrı anastomoz sahasının da gözden geçirlimesinin, iskemi süresinin daha da uzamasına yol açmasıdır. Hastanın anlaşılabilir konuşması değerlendirilirken hasta ile ilk kez iletişim kuranların, sorunsuz bir şekilde iletişim kuruyor olmaları bir başarı ölçütü olarak kabul edilmelidir. Çalışmaya dahil edilen hastaların herhangi bir sesi çıkarmada zorluk çekmedikleri, çevre ile zorluk çekmeden iletişim kurduklarını belirttikleri için anlaşılabilir konuşma fonksiyonunun elde edildiği düşünülmüştür. Defekt onarımı için gerekli olan doku tipini ve büyüklüğünü sağlaması, kolay yerleştirilmesi, üç boyutlu anatomik sınırların oluşturulması, tek seansta ve daha kısa iyileşme süresi, çift serbest flep ile onarımın en büyük avantajlarıdır. Günümüzde baş boyun bölgesinde özellikle travma ve onkolojik vakalarda, büyük ve kompozit şeklindeki defektlerin optimal çözümü yoktur. Tek serbest flep ile restorasyonun mümkün olmadığı mukoza, kemik, cilt ve kas gibi karmaşık ve birçok alt üniteyi içeren defektlerde çift serbest flep ile onarım, iyi bir alternatif seçenek olarak akılda tutulmalıdır.

Anahtar Kelimeler: çift serbest flep, kompozit defekt, baş ve boyun

S-056
Transvers servikal arter perforatör flep ile baş boyun rekonstrüksiyonu

İbrahim Tabakan[1], Ömer Kokaçya[1], Gazi Kutalmış Yaprak[2], Cengiz Eser[1], Eyüphan Gencel[1]
[1]Çukurova Üniversitesi Tıp Fakültesi, Plastik, Rekonstrüktif ve Estetik Cerrahi Ana Bilim Dalı, Adana
[2]Adana Şehir Hastanesi, Plastik, Rekonstrüktif ve Estetik Cerrahi Kliniği

Giriş: Baş boyun bölgesi defektlerinin onarımında önemli noktalar olarak bu bölgede yer alan vital yapıların korunması, çok önemli fonksiyonların korunması veya tekrar kazandırılması ve de estetik açıdan oldukça önemli olan bu bölgeye estetik görünümün maksimum oranda tekrar kazandırılması olarak sayılabilir. Bu amaçlara ulaşmak için giderek gelişen mikrocerrahi ekipmanları ve görüntüleme teknikleri ile birlikte bir çok alternatif rekonstrüksiyon seçeneği mevcuttur. Baş boyun bölgesindeki defektlerin; ateşli silah yaralanmaları, yanık, baş boyun tümörleri, travma, cerrahi gibi durumlar sonrası iyileşme döneminde ortaya çıkan kontraktürler ve bunların cerrahi onarımı gibi bir çok etyolojik faktörü olmakla birlikte bunların büyük çoğunluğunu baş boyun tümörleri ve bunların cerrahisi oluşturmaktadır. Bu çalışmada baş boyun bölgesinin yumuşak doku defektlerinin onarımında transvers servikal arter perforatör flebi ile yaptığımız onarımlar sunulmuştur.

Materyal-Metod: 2019-2020 yılları arasındaki 2 yıllık sürede Çukurova Üniversitesi Tıp Fakültesi Plastik, Rekonstrüktif ve Estetik Cerrahi Kliniğinde 13 hastaya ve Adana Şehir Hastanesi Plastik, Rekonstriktif ve Estetik Cerrahi Kliniğinde gerçekleştirilen 2 hastaya transverse servikal arter perforatör flebi ile onarım yapıldı. Hastaların tümünde KBB kliniği ile eş zamanlı tümör eksizyonu gerçekleştirilmişti.

Bulgular: Hastaların 9'u kadın, 6'sı erkekti. Operasyonlar sırasında tüm fleplerin perfüzyonu, rotate ettirildikten sonra indosiyanin yeşili kullanılarak görüntülenmiştir. Operasyon sonrası intraoral bölge defekti onarımı yapılan 1 hastada, takipler sırasında hasta uyumsuzluğu ve pozisyonel nedenlerle distal 3 cm lik kısımda venöz yetmezlik ve bunun sonucunda parsiyel nekroz gelişmiştir. Kalan hastaların hiçbirinde problem yaşanmamış ve tam iyileşme sağlanmıştır. Tüm hastaların flep donör alanları primer olarak onarılmış ve donör alan morbiditesi açısında kabul edilebilir bir skar ile birlikte iyileşme sağlanmıştır.

Tartışma ve Sonuç: Transvers servikal arter, subklavyan arterden çıkan tiroservikal trunktan köken alır. Scalenius anterior kasının önünde omohyoid kasın alt karnının orta kısmının altından geçerek trapez kasının alt kenarında inen ve çıkan dallarına ayrılır. Omohyoid kası çaprazladığı bölgede cilt perforatörlerini ve supraklavikuler arter dalını verir. Bu anatomik yakınlık nedeni ile fleplerde isim

karmaşası oluşmaktadır. Literatür taraması yaptığımızda bununla ilgili çok fazla yayın olmadığını belirtmekle birlikte flep isimlendirmesi ilgili tartışmalar olduğunu görmekteyiz. Supraklavikuler arter flep, supraklavikuler ada flebi, transverse servikal arter perforator flep, anterior servikal arter perforator flep, transvers servikal arter fasyokutanöz flep, supraklavikuler arter perforatör flep, supraklavikuler flep gibi isimlendirmeler benzer flepleri tanımlamaktadır. Sonuç olarak transvers servikal arter perforatör flebin baş boyun cerrahisi sonucu oluşan defektlerin onarımında alternatif bir yöntem olarak bulunması ve seçeneklerimiz arasında yer alması gerektiğini düşünmekteyiz.

Anahtar Kelimeler: baş-boyun, perforatör flep, transvers servikal arter

Transvers servikal arter perforatör flep

S-057
Travmatik blefaroptozis için çapraz frontal askılama- yeni teknik

Nijat Majidov, Mustafa Sütçü, Zekeriya Tosun
Selçuk Üniversitesi Tıp Fakültesi, Plastik Cerrahi Anabilim Dalı, Konya

Giriş: Okuloplastik cerrahide blefaroptozis sıklıkla karşılaşılan bir durumdur. Yaygın olarak levator aponevrozunun tarsus üzerindeki insersiyosundan ayrılmasından kaynaklanır. Kazanılmış pitoz aponeurotik, miyojenik, nörojenik, travmatik veya mekanik olabilir. Pek çok kazanılmış pitoz onarım teknikleri rutin olarak kullanılabilir: levator kas rezeksiyonu, aponevroz plikasyonu, aponörozun reinsersiyosu ve frontal askılama prosedürleri. Şiddetli pitozis, zayıf levator fonksiyonu, iyi frontal kas hareketi ve diğer yöntemlerle düzeltilemeyen pitoz frontal askılama prosedürü endikasyonlarındandır. Frontal askılamada kullanılacak birçok seçenek var. Supramid, Gore-Tex Silastic bantlar ve silikon askılar gibi sentetik malzemeler tarif edilmiştir. Aynı zamanda tendon, plasental ven, sklera, temporalis kas fasyası ve fasya lata dahil olmak üzere homogreft materyalleri de kullanılmıştır. Tensor fasya lata ile frontal askılama yeterli gerilim altında fasya stripleri kullanarak üst göz kapağını frontal kasa sabitleyerek dinamik elevasyonunu sağlar. Travmatik üst göz kapağı yaralanması sonrası blefaropitoz oluşan ve fasyal paralizi nedeniyle aynı taraf frontal kas atrofisi olan, çapraz frontal askılama ameliyatı yapılan hastayı sunuyoruz. Olgu Sunumu: 5 yıl önce trafik kazası geçiren ve sol fasyal paralizisi olan 37 yaşındaki kadın hasta kazadan 2 ay sonra sol üst göz kapağı blefaroptozisi ile polikliniğimize başvurdu. Hastanın pitoz derecesi 10 mm, levator fonksiyonu ise 1 mm olup şiddetli blefaropitozis tanısı kondu. Levator dehisensine bağlı oluşan blefaropitozis, aponöroz reinsersiyosu tekniği ile onarıldı. Hastanın blefaropitozisi devam ettiği ve hastanın travmaya bağlı oluşan fasyal paralizi nedeni ile aynı taraf frontal kası atrofiye gittiği için frontal askılama yapılamadı. Hastaya kazadan 5 yıl sonra tensor fasya lata stribi ile karşı frontal kasa çapraz frontal askılama yapıldı.

Tartışma: Şiddetli blefaropitozis tanısı alan hastalarda frontal askılama düşünülmelidir. Fakat bunun için frontal kasın sağlam olması gereklidir. Aynı taraf frontal kasın sağlam olmadığı hastalarda karşı taraf frontal kas askılama için kullanılabilir. Bu yönteme ulaşılabilen literatürde rastlanmamıştır. Özellikle hastamızda olduğu gibi levator fonksiyonu 5 mm'den daha az ve pitoz derecesi 4 mm'den fazla ise, hastaya frontal askılama düşünülüyorsa ve frontal kas atrofiye gitmiş ya da herhangi bir sebepten kullanılamıyorsa bu prosedür tercih edilebilir. Bu prosedürle blefaroptozis derecesi azaltılarak dinamik bir sağlanma olur.

Sonuç: Levator fonksiyonu az, şiddetli blefaropitozis hastalarda frontal askılama düşünülmelidir. Fakat bunun için frontal kasın sağlam olması gereklidir. Bu hastada uyguladığımız tedavi başka seçeneklerin olmadığı durumlarda güvenle uygulanabilir.

Anahtar Kelimeler: blefaroptozis, çapraz frontal askılama, oküloplastik cerrahi, tensor fasya lata

S-058
Lokal ve Uzak Kombine Fleplerin Baş-Boyunun Farklı Bölgelerindeki Doku Kayıplarında Kullanımı

Eyüphan Gencel, Cengiz Eser, İbrahim Tabakan, Ömer Kokaçya, Erol Kesiktaş, Osman Metin Yavuz
Çukurova Üniversitesi Tıp Fakültesi, Plastik Rekonstrüktif ve Estetik Cerrahi Ana Bilim Dalı, Adana

Baş-boyun bölgesinin rekonstrüksiyonunda serbest flepler yaygın kabul gören yöntemlerden biridir ve geniş doku kayıplarında ilk seçenektir. Ancak doku şekillendirmesinde renk uyumu3 boyutlu yapısal bütünlük ve uyum açısından lokal dokulara üstün gelememektedirler. mustarde flebi, serviko-pektoral cilt flebi, tenzer flebi, marchac flebi, alın flebi, bi-lobule flepler ve perforatör flepler (nazolabial, mental, transverse servikal vb) gibi lokal cilt flepleri ile temporalis kas flebi, temporoparietal fasya flebi, pektoralis kas–cilt flebi gibi uzak flepler farklı boyutlardaki yüz doku kayıplarında bölgesel yakınlıkları nedeniyle anatomik, fonksiyonel ve kozmetik açıdan kaybedilen dokuyu benzer doku ile onarım prensiplerine uygun olarak kullanılmaktadırlar. Menick tarafından önerilen, bu iki yöntemin yani serbest flep ve lokal flep kombinasyonlarının subunit prensibiyle kombinasyonları ile kullanımıdır bu yaklaşımla fonksiyonel ve estetik açıdan daha iyi sonuçlar elde edilebilmektedir. serbest fleble kombine edilemediğinde çoklu flepler kurtarıcı olmaktadır. Burun rekonstrüksiyonu, tama yakın alt dudak ve üst dudak rekonstrüksiyonları, göz egzantrasyon sonrası rekonstrüksiyonlar gibi farklı büyüklüklerdeki doku kayıplarında serbest flep ile onarım yapılmadığında çoğunlukla tek bir lokal doku ile ideal onarım yetersiz kalmaktadır. farklı bölgelerde oluşan kayıplarda

kullanılabilen ideal donör alaların kombinasyonları veya serbest doku sonrası lokal ve uzak flep kombinasyonlarını değerlendirmek amacıyla son 10 yılda baş boyun bölgesindeki travma ve kanser cerrahisine bağlı serbest fleple onarım yapılmayan doku kayıplarındaki fleplerin kullanım alanlarını inceledik.35 adet hastada, yüz bölgesinde 2 veya 3 farklı flep kombinasyonu ile 80 flebin kullanıldığı görüldü. hastaların demografik özellikleri, etiyoloji, defekt büyüklüklükleri, kombine edilen flepler,hasta kayıtlarından elde edildi. flepler anatomik alanlarına göre sınıflandı. En çok birlikte kombine edilen flepler saptandı.

Anahtar Kelimeler: kombine fasyal flepler, perforatör flepler, serbest flepler

S-059
Tam Kat Skalp ve Yüz Yanıklarının Rekonstrüksiyonunda Kullanılabilecek Cerrahi Prosedürler

Çağla Çiçek[1], Gaye Taylan Filinte[1], Kaan Gideroğlu[3], Ali Kıvanç Şahin[1], Murat Yaman[2], Zafer Kaya[1]
[1]Sağlık Bilimleri Üniversitesi, İstanbul Kartal Dr. Lütfi Kırdar Şehir Hastanesi, Plastik, Rekonstrüktif ve Estetik Cerrahi Kliniği, İstanbul
[2]Medical Park Göztepe Hastane Kompleksi, Plastik, Rekonstrüktif ve Estetik Cerrahi Kliniği, İstanbul
[3]T.C. Sağlık Bakanlığı, İstanbul Taksim Eğitim ve Araştırma Hastanesi, Plastik, Rekonstrüktif ve Estetik Cerrahi Kliniği, İstanbul

Giriş: Yüz ve saçlı derinin açıkta olması, kişinin kimliğini oluşturması ve iletişim için bu yapıların ön planda olması, yanık nedeniyle etkilenmiş hastalar için psikososyal anlamda da ciddi bir sorun oluşturmaktadır (1). Derin dermal yüz yanıkları, yanıktan sonraki üçüncü haftada ameliyat gerektirir, çünkü uzun süre müdahale edilmeksizin bırakılırlarsa, hipertrofik skarlaşmaya ve kontraktür gelişimine eğilimlidirler (2). Ortaya çıkan bu skar ve kontraktür; duyma, işitme, görme gibi duyusal fonksiyonlarda, çiğneme ve konuşma gibi motor fonksiyonlarda problemlere sebep olur.Göz önünde olan, disfonksiyona neden olabilecek ve kozmetik anlamda da önem arz eden bu anatomik bölgelerin rekonstrüksiyonu diğer bölgelerin rekonstrüksiyonuna kıyasla nispeten zordur. Çalışmamızın temel amacı yanık yaralanması sonrası saçlı deri ve yüzün rekonstrüksiyonunda kullanılan cerrahi prosedürleri değerlendirmektir.

Materyal ve Metot: Çalışmamıza Kartal Dr. Lütfi Kırdar Şehir Hastanesi Plastik, Rekonstrüktif ve Estetik Cerrahi Anabilim Dalı ve Yanık Merkezi'nde 2016 ile 2021 yılları arasında tedavi ve takip edilen; primer tam kat saçlı deri ve yüz yanığı tanısı ile başvuran 14 hasta dahil edildi. Hastaların tıbbi kayıtları hastane sistemi ve arşivleri kullanılarak retrospektif olarak incelendi. Hastaların demografik verileri (yaş ve cinsiyet), yanık detayları (etyoloji, etkilenen anatomik bölge, toplam vücut yüzey yanık alanının yüzdesi-TVYA), hasta yönetimi (entübasyon ihtiyacı, entübe geçirilen süre, tercih edilen cerrahi müdahale, cerrahi müdahaleye kadar geçen süre, yatış süresi) geriye yönelik incelendi. Veri yetersizliği olan ve verilerin güvenilirliği olmayan hastalar çalışma dışında tutuldu. Erişkin hastaların yanık yüzdeleri 9'lar kuralı, 16 yaş altının ise Lund Browder şeması kullanılarak hesaplandı. Hastaların sıvı açıkları erişkinde Parkland formülüne, 16 yaş altında Galveston formülüne göre belirlendi. Yatış endikasyonu konulan tüm hastalara profilaktik antikoagülan tedavi, takiplerinde yara yeri kültürlerinde üremeleri olan hastalara ise uygun antibiyoterapi planlandı. Hastalar yatışları sürecinde gerekli branşlara konsulte edilerek multidisipliner olarak takip ve tedavi edildi. Çalışmaya dahil edilen hastaların yatış endikasyonu; hastaların yaşı, yanık derecesi ve alanı, yanık bölgesi ve yanık tipine bakılarak karar verilmiştir. Yatarak takip ve tedavisi yapılan hastaların verileri günlük olarak kayıt altına alınmış; yakın takip gerektiren hastalar yoğun bakım ünitesinde takip edilmiştir.

Bulgular: Verileri geriye yönelik incelenen 13 hastanın yaş ortalaması 16,03 ve (11ay-41) 8'i (%61) kadın, 5'i (%39) erkekti. Çalışmaya dahil edilen hastaların tamamı izole skalp ve ya yüz yanığı olmayıp eşlik eden gövde, üst ya da alt ekstremite yanıkları da bulunmakta idi. Hastaların 5'i (%39) erişkin, 8'i ise (%61) pediatrik yaş grubundandı. Hastaların etyolojileri incelendiğinde, 5 hastanın (%38) yaralanması alev yanığına, 5'i (%38) kimyasal yanığa, 2'si (%15) haşlanma yanığına, 1'i (%7) ise elektrik yanığına bağlı idi. Yüz bölgesi 8 adet sub-üniteye ayrılıp yanık alanları buna göre tekrar kayıt altına alındı. Hastaların hepsinde skalp ve yüz bölgesi farklı oranda etkilenmiş olup bu yanıkların yerleşim yerleri Tablo 1'de gösterilmiştir. Çalışmamızda hastaların toplam vücut yüzey yanık alanı ortalaması %9,03 (%1-%34) idi ve 5 hastada başvuru sırasında hava yolu güvenliği için entübasyon kararı verilmişti. Entübe edilen 5 hastanın entübe olarak takip edildiği gün ortalaması 33.7(6,5-46) idi. Olguların tamamı yatırılarak tedavi edilmiş olup tüm hastaların günlük pansuman değişimi ve ya debritman uygulamasından oluşan yara bakımı ihtiyacı vardı. Hastaların %84'ünün (n:11) ameliyathanede anestezi gerektiren herhangi bir prosedüre (debritman, flep/greft uygulaması, yağ grefti uygulaması, doku genişletici uygulaması vs) ihtiyacı oldu. 2 hasta ise konservatif yara bakımı ve dermis eşdeğeri kullanılarak takip ve tedavi edildi. Ameliyat edilen hastaların tamamında birden fazla operasyon yapıldı veya farklı prosedürler aynı seansta uygulandı. Hastaların anestezi gerektiren prosedürlerinin zamanlaması değerlendirildiğinde; yatışlarından cerrahiye kadar geçen süre ortalama 26 saat (6-73 saat), yatış süreleri ise 47.3 gün (3-172) olarak tespit edildi. Hastalara uygulanmış olan rekonstrüksiyon seçenekleri değerlendirildiğinde ise 11 hastada greft (kısmi/tam kalınlıkta) ile onarım, 7 hastada lokal veya rejyonel flep (1 hastada rotasyon flebi, 1 hastada mukozal ilerletme flebi, 1 hastada v-y ilerletme flebi, 2 hastada interpolasyon flebi, 2 hastada da alın flebi), 2 hastada doku genişletici uygulaması, 5 hastada yağ grefti uygulaması, 1 hastada dermabrazyon, 2 hastada kompozit greft (kondrokutanöz), 4 hastada cerrahiye ek olarak dermis eşdeğeri, 3 hastada deri eşdeğeri kullanıldı.

Tartışma: Skalp ve yüz bölgesi vücudun diğer bölgelerine kıyasla koruyucu kıyafetler ile örtülmemektedir. Bu nedenle yanık yaralanmasında etkilenme olasılığı fazladır (3). Ayrıca ağız, göz, kulak, kafatası gibi özellikli anatomik bölgelerin varlığı bu yanıkların yönetimini zorlu hale getirmektedir. Göz kapağı ve dudak bölgesi kontraksiyon gelişmesi durumunda ciddi fonksiyon bozukluğuna sebep olabilir (3). Çünkü göz kapağında gelişebilecek ektropiyon ya da lagoftalmuş tedavi edilmediği takdirde körlükle sonuçlanabilecekken, perioal bölgedeki distorsiyon kommisürde çekintiye ya da dudakta eversiyona neden olarak hastanın oral alımını, konuşmasını etkileyebilir. Çalışmamızda 8 hastada periorbital ve perioral yanık mevcuttu ve tüm hastalarda yanığa ikincil gelişmiş kontraktür vardı. Periorbital bölge yanığı olan 8 hastanın birinde üst göz kapağının posterior ve anterior lamellasının rekonstrüksiyonu için alın flebi kullanılmıştır. Diğer 3 hasta da ise ektropiyona neden olan alt göz kapağı yanığı olması dolayısı ile anterior lamella lokal flepler ve buna eklenen kıkırdak grefti ile rekonstrükte edilmiş; ayrıca nüksün engellenebilmesi için periorbital yanığı olan 5 hastaya kantoplasti yapılmıştır. Yanak ve alt yüz bölgesinin hareketli olması ve alın bölgesine kıyasla daha fazla cilt altı yağ

dokusu içermesi nedeniyle rekonstrüksiyonu için özellikle kısmi kalınlıkta deri grefti tercih edildiğinde iyileşme alın bölgesine kıyasla daha kötü olmakta ve hipertrofik skarla iyileşmektedir (4). 2 olgumuzda yanak bölgesindeki yanık alanı daha önce kısmi kalınlıkta deri grefti ile onarılmış ancak hipertrofik skar ile iyileşme gözlenmesi nedeniyle hastalara doku genişletici uygulanmasına karar verilmiştir. Bu hastaların birinde total yanak subünitesi tam kalınlıkta deri grefti ile rekonstrükte edilmek istenmiştir. Ancak subünitenin tamamını örtebilecek yeterlilikte tam kalınlıkta deri grefti elde edilemeyeceğinden yine hastanın sağ pektoral bölgesine doku genişletici yerleştirilmiştir. Yeterli cilt ekspansiyonu sağlandıktan sonra flepten elde edilen tam kalınlıkta deri grefti ile yanak bölgesi rekonstrükte edilmiştir (Resim 1a, 1b, 1c). Dermis eşdeğerleri ya da dermal ikameler, üst tabakada bir silikon film ve alt tabakada ise gözenekli çapraz bağlı kollajen ve dermal rejenerasyon için bir şablon görevi gören kondroitin-6-sülfattan oluşur. (5). Kontraksiyonları en aza indirmek için daha fazla dermise sahip daha kalın deri greftleri kullanmanın yararları göz önüne alındığında, yeterli kalınlıkta donör alan mevcut olmadığında dermal ikameler potansiyel bir avantaj sunar (6). Kullanılan ikamelerin deri elastikiyetini arttırdığını ve skar formasyonunu azalttığına dair sonuçlar da mevcuttur (7). Biz de çalışmamızda 4 hastada dermis eşdeğeri, 3 hastada deri eşdeğeri kullanarak sonuçlarımızı iyileştirmeyi amaçladık.

Anahtar Kelimeler: rekonstrüksiyon, saçlı deri, skalp, yanık, yüz

Resim 1a, 1b, 1c

Resim 1a:Sıcak su ile temas sonrası yüz sağ yarımında yanık gelişen hastanın debritman öncesi ve sonrası Resim 1b:Yanık rekonstrüksiyonu için pektoral bölgeye doku genişletici uygulaması sonrası Resim 1c: Doku genişletici ile yeterli ekspansiyon sağlanıp, defektin tam kalınlıkta deri grefti ile onarımı sonrası.

Tablo 1

	Periorbital	Burun	Yanak	Çene	Kaşlar	Alın	Kulak	Perioral	Skalp
Olgu 1	-	+	+	-	-	+	-	-	-
Olgu 2	+	-	+	-	-	+	+	-	+
Olgu 3	-	+	+	+	-	-	-	+	-
Olgu 4	-	-	-	-	-	+	-	-	-
Olgu 5	+	+	+	+	+	-	-	+	-
Olgu 6	-	-	+	-	-	-	+	-	+
Olgu 7	-	-	+	+	-	-	-	+	-
Olgu 8	+	+	+	-	-	-	-	+	-
Olgu 9	+	+	-	+	+	+	-	+	-
Olgu 10	+	+	+	+	+	+	+	+	+
Olgu 11	+	-	-	-	+	+	-	-	-
Olgu 12	+	+	+	+	+	+	+	+	+
Olgu 13	+	+	+	+	+	+	+	+	+

Tablo 1: Olgulara Göre Yanık Nedeniyle Etkilenen Anatomik Bölgeler

S-060
Marjinal göz kapağı defektlerinde Palmaris Longus ve hibrit ilerletme flebi ile rekonstrüksiyon

Halil İbrahim Kanlıkama, Enver Arpacı
Pamukkale Üniversitesi Tıp Fakültesi, Plastik, Rekonstrüktif ve Estetik Cerrahi Ana Bilim Dalı, Denizli

Giriş: Göz kapakları kendine has anatomisi ve gözü koruyucu etkileri ile oldukça önemli yapılardır. Bu anatomik özgünlük, fonksiyonel ve estetik bir bütün olarak değerlendirilme gereksinimini doğurur. Göz kapağı defektleri tümör cerrahisi, konjenital, travmaya bağlı olarak gelişebilen ve rekonstrüksiyonu, bahsi geçen nedenlerle katmanlı planlama gerektiren bir konudur. Göz kapağı rekonstrüksiyonunda, lokalizasyona, defekt boyutuna, içerdiği anatomik yapılara göre çeşitli yöntemler kullanılmaktadır. Bölgeler ayrı ayrı değerlendirilmekle birlikte genelde rekonstrüksiyonda lokal flepler, greftler ve kombinasyonları tercih edilir. Kompleks onarım gerektiren tarsokonjonktival tam kat ve geniş defektlerde kıkırdak greftleri, tarsokonjonktival flepler, cutler-beard flap, tenzel semisirküler flep gibi birçok seçenek sıklıkla uygulanmaktadır. Her yöntemin avantaj ve dezavantajları göz önünde bulundurulduğunda ideal bir yöntemden söz etmek güçtür. Biz de bu doğrultuda geliştirdiğimiz, alt ve üst göz kapaklarının tarsokonjonktival segmentini içeren tam kat defektlerde uyguladığımız palmaris longus tendon grefti ve hemifasiyokutan/hemimuskulokutan ilerletme flebi ile konjonktiva, tars, kas, cilt kompleksinin katmanlı bütünlüğünün sağlandığı rekonstrüksiyon yöntemini sunacağız.

Materyal-Metod: Çalışmaya travma ve tümör cerrahisi nedeniyle göz kapağı defekti gelişen 12 hasta dahil edildi. 4 hastada üst göz kapağı ve 8 hastada alt göz kapağı defekti mevcuttu. Defekt boyutları kapağın yaklaşık %20'si ile %60'ı arasında değişmekteydi. Çalışmaya dahil edilen tüm hastalarda tarsı içeren tam kalınlıkta defekt mevcuttu. 11 hastada defekt santral ve çevresinde 1 hastada ise medial kantusa komşu alandaydı. Tüm hastalara palmaris longus ile tars onarımı ve hibrit ilerletme flebi ile katmanlı onarım uygulandı.

Sonuçlar: Hiçbir hastada enfeksiyon, parsiyel ya da total flep nekrozu gözlenmedi. Medial kantus bileşkesinde onarım yapılan bir hastada hafif detaşman gözlendi, sekonder iyileşme takibi yapıldı. Yeterli gerginlik elde olunan hastalarda post op erken dönemde gözlenen minimal tarsal asimetrinin uzun dönemde kabul edilebilir seviyede düzeldiği gözlendi. Hiçbir hastada lagoftalmus ya da ektropiyon görülmedi. Tüm hastalar estetik ve fonksiyonel olarak sonuçtan memnundu.

Tartışma: Göz kapaklarının marjinal bölgeyi içeren tam kat defektlerinde bu teknik basit, kullanışlı ve tatmin edici sonuçlarıyla kliniğimizde öncelikle tercih edilen yöntem haline gelmiştir.

Anahtar Kelimeler: Göz kapağı, hibrit ilerletme, palmaris longus

Resim-1

Üst göz kapağı santralde yaklaşık 2 cm›lık travma kaynaklı defekt, palmaris longus tendon grefti ile sağlanan tars devamlılığı ve vertikal yönlü hemisfasyokutan flep, postop 3. haftadaki göz açık ve kapalı sonuç

S-061
Perforatör Flep Dizaynı ve Postoperatif Takibinde Infrared Termografinin Kullanımı

Gökhan Sert, Ali Sadioğlu, Uğur Koçer
Sağlık Bilimleri Üniversitesi, Ankara Eğitim ve Araştırma Hastanesi, Plastik Rekonstrüktif ve Estetik Cerrahi Kliniği, Ankara

Giriş: Rekonstrüktif mikrocerrahide perforatörlerin preoperatif olarak belirlenmesi ve işaretlenmesi flep dizaynını kolaylaştırmakta, intraoperatif olarak uygun perforatöre karar verilmesi sürecini hızlandırmakta ve flep yaşamsallığı ile ilişkili öngörülebilirliği artırmaktadır. Bu amaçla doppler ultrasonografi, BT/MR anjiografi, handheld doppler ve termal kameralar sıklıkla kullanılmaktadır. Termal kameralar, incelenen objeden yayılan infrared radyasyonu yakalar ve anlık sıcaklık değişikliklerini farklı renk tonları ile gösterir. Son zamanlarda üretilen termal kameraların akıllı telefonlar ile entegrasyonu, bu cihazların kullanımını, fotoğraf/video kaydı yapılmasını ve bu verilerin paylaşılmasını kolaylaştırarak popüleritesinin artmasını sağlamıştır. Bu kayıtlar üzerinden detaylı termal analizler yapılabilmesi ve kullanıcıdan bağımsız olarak objektif nümerik data sağlanabilmesi bu cihazların güvenilirliğini artırmaktadır.

Infrared termografide (IRT) subdermal pleksusa kan akımını sağlayan perforatörler, cilt üzerinde lokalize sıcaklık artışı yaratarak "hot-spot" görüntüsü oluşturur. IRT görüntülemede statik görüntülerden ve dinamik görüntülerden yararlanılabilir. Perforatörlerin işaretlenmesinde sıklıkla dinamik görüntüleme kullanılmaktadır. Burada, flep donör sahasına soğuk jel torba, fan veya alkollü solüsyon yardımıyla soğuk uygulama yapılır ve cildin yeniden ısınması sırasında beliren hot-spotlar işaretlenir. Soğutulan cilt üzerinde hızlı şekilde yeniden ısınan noktaların cilt perforatörlerinin bulunduğu alanlar olduğu kabul edilmektedir. İşaretleme sonrasında handheld doppler ile konfirmasyon sağlanabilir ve flebin cilt adasının dizaynı bu aşamada tamamlanabilir. Kliniğimizde uygulanan anterolateral uyluk flebi ve medial sural arter perforatör flebi transferlerinde preoperatif olarak perforatörlerin belirlenmesinde FLIR One Pro termal kamera kullanılmıştır. Bu bildiride, preoperatif perforatör tayininde ve postoperatif flep perfüzyonunun değerlendirilmesinde termal kameranın kullanımı hakkındaki teknik detayların ve vaka sonuçlarının paylaşılması hedeflenmektedir.

Hastalar ve Metot: Kliniğimizde Mayıs-Temmuz 2021 arasında gerçekleştirilen dört flep transferi vakasında preoperatif perforatör tayini için termal kamera kullanıldı. Perforatörlerin belirlenmesinde dinamik infrared termografik (DIRT) görüntüleme tekniği kullanıldı. Görüntüleme için Flir One Pro termal kamera, Iphone 12 Pro telefona entegre edildi ve 28-37°C aralığında raporlama yapacak şekilde gökkuşağı renk paleti kullanıldı. Planlanan flebin donör sahası soğuk jel paketleri ile 20 saniye soğutulduktan sonra yeniden ısınma sırasında (ilk 3 dakika içerisinde) beliren hot-spotların perforatörlerin subdermal pleksusa ulaştığı lokalizasyonlar olduğu kabul edilerek işaretleme yapıldı. İşaretlenen perforatörlerin lokalizasyonu, bir kez de handheld doppler ile sinyal alınarak konfirme edildi. Intraoperatif olarak diseke edilen perforatörlerin lokalizasyonları, preoperatif işaretlenen noktalar ile karşılaştırıldı. Bir hastada MSAP flebin perfüzyonu pedikül ligasyonu öncesinde termal kamera ile değerlendirildi. İki hastanın postoperatif flep takibinde statik infrared görüntüleme ile kaydedilen fotoğraflar üzerinden FLIR Tools uygulaması ile sıcaklık analizleri yapıldı ve veriler klinik takip ile elde edilen bulgular ile karşılaştırıldı.

Bulgular: Bir hastada press yaralanması sonrası baş parmakta gelişen doku defektine serbest ALT flebi transferi, bir hastada ateşli silah yaralanması sonrası gelişen tam kat karın ön duvarı defektine pediküllü ALT flebi transferi, bir hastada kulakta skuamöz hücreli karsinom eksizyonu sonrası oluşan defekte serbest MSAP (Şekil 1), bir hastada düşme sonrası gelişen pretibial defekte pediküllü MSAP flebi transferi gerçekleştirildi. İki anterolateral uyluk flebi ve iki medial sural arter perforatör flebinde toplam 8 perforatör termal kamera ile işaretlendi. Termal kamera ile belirlenen bütün perforatörlerden handheld doppler ile kolaylıkla duyulabilir sinyal alındı. Preoperatif olarak işaretlenen perforatörlerin tamamının intraoperatif olarak da aynı lokalizasyonda olduğu tespit edildi. Transfer edilen dört flebin postoperatif takibinde fleplerin hiçbirinde arteriyel veya venöz yetmezlik bulguları gözlenmedi. Postoperatif takiplerinde serbest ALT flebin ve serbest MSAP flebin merkezlerindeki sıcaklık ile komşu cilt sıcaklığı arasındaki farkın 1°C den daha az (sırasıyla 0.85 ve 0.45 °C) olduğu gözlendi.

Tartışma: Plastik cerrahide preoperatif ve intraoperatif flep planlamasında, flep transferlerinin ve replante uzuvların postoperatif takiplerinde termal kameralardan ve sıcaklık ölçümlerinden uzun süredir faydalanılmaktadır. Yeni nesil akıllı telefonlar ile entegre edilebilen termal kameraların üretimiyle birlikte daha kolay taşınabilir, sıcaklık değişikliklerine daha sensitif, çözünürlüğü yüksek görüntü kaydının yapılabildiği, fotografik verilerin termal analizlerinin hızlıca yapılabildiği ve bu datanın kolaylıkla paylaşılabildiği cihazlar klinik kullanıma girmiştir. Preoperatif perforatör tayininde sıklıkla kullanılan yöntemlerin her birinin bazı dezavantajları bulunmaktadır. En sıklıkla kullanılan handheld doppler ile yapılan değerlendirmelerde özellikle ekstremilerde kaynak arter veya geniş bir yüzeyel ven nedeniyle yanlış pozitiflik yaşanması halinde hatalı flep planlaması ile karşılaşılmaktadır. Renkli doppler ultrasonografi, perforatör çapı ve akım kapasitesi hakkında bilgi vermekle birlikte, deneyimli radyolog gerektirmektedir. BT anjiografi, özellikle derin inferior epigastrik arter perforatör (DIEP) flebi planlamasındaki ve başarısındaki katkılarıyla rekonstrüktif mikrocerrahide ön plana çıksa da, intravenöz kontrast madde gerektirir, hasta iyonize radyasyona maruz kalır ve önceki yöntemlerden daha pahalıdır. MR anjiyografinin iyonize radyasyon gerektirmemesi bir avantajıdır ancak perforatör değerlendirmesindeki çözünürlüğü düşük kalabilmektedir ve pahalı bir tetkiktir. İyonize radyasyon veya intravenöz kontrast madde gerektirmemesi, noninvaziv bir yöntem olması, daha ucuz olması, kolaylıkla tekrarlanabilir olması ve fotoğraf/video kaydının yapılabilmesi gibi avantajları ile IRT görüntüleme bu alanda öne çıkmaktadır. IRT nin preoperatif perforatör tayinindeki sensitivitesinin 99.6%, spesifitesinin ise 99.9% olduğu gösterilmiştir. Flep perfüzyonunun değerlendirilmesindeki sensitivite ve spesifitesinin ise sırasıyla 89.6% ve 96.0% olduğu gösterilmiştir. Termal görüntülemenin handheld doppler veya BT anjiografi ile tespit edilen perforatörleri yüksek başarı ile tespit edebildiğini gösteren çalışmalar mevcuttur. Sunulan vakalarda da termal kamera ile tespit edilen bütün perforatörlerden kolaylıkla duyulabilir doppler sinyali alınmıştır. Intraoperatif olarak da tespit edilen perforatörlerin lokalizasyonu, termal kamera ile yapılan işaretlemeler ile tam korelasyon göstermiştir. Literatürde perforatör flep planlamasında statik infrared termografi görüntülerini kullanarak da yüksek başarı oranlarının elde edildiğini gösteren yayınlar mevcuttur ancak hızlı ısınan alanların perforatör dominansına ilişkin bilgi verdiği düşünüldüğü için tarafımızca DIRT görüntüleme tercih edilmektedir. DIRT görüntülemede flebin yeniden ısınma paterni ve süresine bakılarak fleplerin perfüzyon problemleri hakkında yorum yapılabileceğine yönelik yayınlar mevcuttur ancak tarafımızca sunulan vakalarda dolaşım problemi yaşanmadığı için bu konuda çıkarım yapılamamıştır. Termal görüntülemenin bir diğer avantajı da perforatörün sağladığı perfüzyon kapasitesi hakkında bilgi verebilmesidir. Özellikle DIEP flebi gibi çok sayıda aday perforatörün olduğu fleplerde bu avantajın ön plana çıktığını gösteren yayınlar mevcuttur; perforatörlerin aşamalı olarak klemplenmesi ve her biri için ayrı termal görüntülerin alınması ile dominant perforatör kolaylıkla seçilebilir. Benzer imkanı sağlayan indosiyanin yeşili ile direkt floresan görüntülemeye kıyasla non invaziv olması ve maliyetinin daha düşük olması, termal görüntülemenin avantajlarındandır.

Sonuç: Noninvaziv olması, kolaylıkla tekrarlanabilir olması, perfüzyon bilgisi sağlaması, fotoğraf/video kaydı ve paylaşımına izin vermesi, objektif sayısal veri sağlaması ve güvenirliği gibi avantajlarıyla infrared termografik görüntüleme, preoperatif perforatör tayininde, dominant perforatörün belirlenmesinde, intraoperatif ve postoperatif flep perfüzyonunun takibinde yüksek başarı ile kullanılabilecek bir görüntüleme tekniğidir.

Anahtar Kelimeler: Perforatör flep, rekonstrüksiyon, termal kamera, termografi

Şekil 1

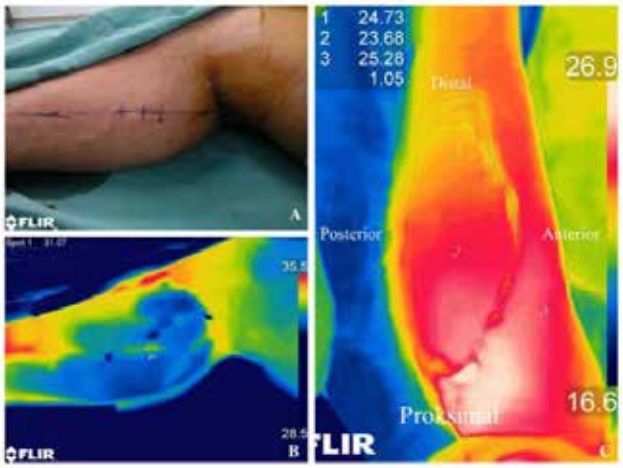

A. Popliteal crease ile medial malleolus arasında uzanan hat üzerinde 8, 10 ve 12. cm işaretlemeleri B. Dinamik infrared termografi sırasında ilk ısınan alan, (P1) ilk tespit edilen perforatör C. Pedikül ligasyonu öncesinde yeterli flep perfüzyonunun statik termal görüntüleme ile gösterilmesi

S-062
Serbest doku nakliyle yapılan falloplasti ameliyatlarında derin inferior epigastrik paket ve safen venin alıcı damar olarak kullanılması

Can İlker Demir, Emrah Kağan Yaşar, Samet Kaya, Mehdi Asadov, Murat Şahin Alagöz
Kocaeli Üniversitesi Tıp Fakültesi Plastik, Rekonstrüktif ve Estetik Cerrahi

Giriş: Serbest doku transferi ile yapılan falloplasti ameliyatlarında kullanılan flebin sonuçları ile ilgili çok sayıda çalışma olmasına rağmen, alıcı damarların seçimi de dahil olmak üzere kullanılan mikrocerrahi teknik gözden kaçan ancak önemli bir konu olmuştur (1). Femoral artere end-to-side, safen vene end-to-end anastomoz ilk tercih edilen yöntemdir. Bu yöntemde damarların cerrahi sahaya uzak olması nedeniyle ven grefti ihtiyacı olur. Bu durum anastomoz sayısını artırarak tromboz riskini artırmanın

yanında ameliyat süresini uzatır. Alıcı damar konusunda ikinci en sık tercih edilen yöntem epigastrik damarlardır.Bu yöntemde karın içinin açılmasına bağlı herni riskinin olması ve ven grefti gerekebilmesi gibi dezavantajlar mevcuttur. Bu çalışmada derin inferior epigastrik paketin ve safen venin alıcı damar olarak kullanıldığı, ven grefti ihtiyacının olmadığı, böylece komplikasyon riskini azaltan ve ameliyat süresini kısaltan tekniğin detaylarını anlatmayı amaçladık.

Hasta ve Method: Ocak 2010 ile Eylül 2021 tarihleri arasında serbest doku aktarımı ile falloplasti operasyonu yapılan 10 hasta çalışmaya dahil edilerek retrospektif olarak incelendi. Tüm hastalarda kullanılan flep, donör saha özellikleri, hematom, seroma, fail, nekroz gibi komplikasyonlar değerlendirildi (Tablo 1).

Alıcı damarların hazırlanması: Orta hattan 10 cm uzunluğunda oblik insizyon yapılır. Cilt ciltaltı geçildikten sonra rektus fasyasına ulaşılır. Fasyaya longitudinal insizyon yapılarak rektus kasına ulaşılır. Kas, lateralinden kaldırıldığında derin epigastrik damar paketi görülür. Paket superiora doğru disseke edilerek kasa ulaştığı yerin proksimalinden ligate edilir. Epigastrik damar paketi 180 derece döndürülerek eksternal oblik fasya üzerinden kasık bölgesine ulaştırılır. Safen ven hazırlığı için uyluk medialinden 5 cm longitudinal insizyon yapılır. Cilt ciltaltı geçildikten sonra yüzeyel fasyanın altında safen ven ortaya konur. Distal ve proksimale doğru takip edilerek safenofemoral bileşkenin 10 cm distalinden ligate edilir. Kasık bölgesine açılan tünelden döndürülerek anastomoz sahasına ulaştırılır (Resim 1).

Sonuç: Hastaların sekizinde (80%) radial ön kol flebi, ikisinde (20%) anterolateral uyluk flebi kullanıldı. Tüm hastalarda alıcı damar olarak derin inferior epigastrik damar paketi ve safen ven kullanıldı. Her hastada toplamda bir arter iki ven anastomozu yapıldı. Tüm hastalarda donör saha kısmi kalınlıkta deri grefti ile kapatıldı. Komplikasyon olarak bir hastada genel anestezi altında müdahale gerektiren hematom, bir hastada deri grefti ile kapatılan kısmi nekroz gelişti. Nekroz gelişen hastaların ikisinde de anterolateral uyluk flebi kullanıldı.

Tartışma: Falloplastide kullanılan serbest doku nakilleri ile ilgili çok sayıda literatür çalışması mevcuttur (2). Kullanılan flep tipinin yanında alıcı damar seçiminin de dikkatle yapılması gerekir. Femoral arter ve safen ven en sık kullanılan alıcı damarlardır (3). Diseksiyonunun kolay olması, abdominal duvarın diseksiyon esnasında açılmaması gibi avantajları vardır. Bu damarlar yüksek debisi sayesinden güvenilir olmakla birlikte cerrahi alana uzak olmasından dolayı bazı dezavantajlara sahiptir. Özellikle serbest radial ön kol flebi kullanıldığında pedikül uzunluğu kısa kaldığında ven grefti kullanımı kaçınılmaz olur. Bu durum, yapılan anastomoz sayısında artışa neden olmasının yanında oklüzyon riskini de artırarak ameliyat süresini uzatır ve flepte komplikasyon gelişme riskini arttırı. Bunun yanında femoral artere end-to-side anastomoz gereksinimi cerrahı zorlayabilir. Olası bir damar yaralanması hastanın hayatını riske sokabilecek kanamalara neden olabilir. Bir diğer önemli husus diseksiyon esnasında femoral paket etrafındaki lenfatik damarların zedelenmesi riski vardır.

Derin inferior epigastrik paket ikinci en sık tercih edilen alıcı damarlardır. Paketin ortaya konması için karın lateraline uzanan 10 cm'lik insizyon yeterlidir. İnsizyon sonrası rektus kası lateralinde paket kolaylıkla görünür hale gelir. Damarın olabildiğince kranialden ligate edilerek boyunun uzatılması önemlidir. Böylece ven grefti ihtiyacı azaltılabilir. Özellikle radial ön kol flebi kullanıldığında radial arter ve concomitan venlerle çap uyumu oldukça iyidir. Sefalik ven ile uyumlu çapa sahip safen venin kullanılması venöz dönüşü garanti altına alır. Safen venin hazırlanması için uyluk iç yüzünde 5 cm'lik insizyon yeterlidir. Yüzeyel seyretmesi nedeniyle dikkatli diseksiyon yapılmalıdır. Ven safenofemoral bileşkeden başlayarak distale doğru takip edilmelidir. Yaklaşık 10 cm'lik uzunluk genellikle yeterlidir. Venin kasık bölgesine taşınması sırasından cilt altında baskıya maruz kalmamasına ve kıvrım yapmamasına özen gösterilmelidir. Sonuç olarak derin inferior epigastrik arter ve safen ven kullanılmasının birçok avantajı vardır. Bu avantajları; 1-ven grefti gerekmemesi, 2- güvenilir kan akımı, 3- damar çap uyumu, 4- ekstremite lenfatik dolaşımını bozmaması, 5- iki ven anastomozuna izin vermesi olarak sayılabilir. Tüm bunlarla birlikte, dikkat edilmediği takdirde bazı sorunlara yol açabilir. Epigastrik paketin ortaya konması için abdominal fasyanın açılması ilerde herni riskini doğurur. Bunu önlemek için dikkatli fasyal kapatma yapılmalıdır. Kapatma esnasında epigastrik paketin sıkışmaması gerekir. Diğer önemli husus damardan çıkan dalların dikkatle ligate edilmesidir. Dalların yakarak değil klips ve ipek yardımlı bağlanması hematom riskini azaltır. Cerrahi sahaya anastomozu etkilemeyecek şekilde dren konulması alınabilecek bir diğer önlemdir. Çalışmaya dahil ettiğimiz 10 hastanın birinde hematom gelişti. Hematom rektus kası altında, epigastrik arterin eksternal iliak arterin çıkış yerinde olduğu görüldü. Bu nedenle dalların yakılmadan bağlanması önem arz eder. Serbest anterolateral uyluk flebi kullanılan bir diğer hastada flep distalinde kısmi nekroz gelişti. Bunun perfüzyondan ziyade sütürasyon sonrası flepte oluşan gerginliğe bağlı olduğunu düşünüyoruz. Sonuç olarak falloplasti operasyonlarında epigastrik paket ve safen ven, ortaya konması kolay, güvenilir damarlardır. Ven grefti ihtiyacını ortadan kaldırarak ameliyat süresini kısaltır. Anastomoz sayısının az olması damara bağlı komplikasyon riskini azaltır.

Kaynaklar:

1- Danker, S., Annen, A. W., Cylinder, I., Esmonde, N. O., & Berli, J. U. (2020). Technical description and microsurgical outcomes in phalloplasty using the deep inferior epigastric artery and locoregional veins. Plastic and reconstructive surgery, 146(2), 196e-204e.
2- Spennato, S., Burger, A. E., Schlosshauer, T., Küenzlen, L., Rothenberger, J., Kühn, S., & Rieger, U. M. (2020). Microsurgical Phalloplasty in Nontranssexual Patients–Considerations After a Retrospective Single-center Analysis of 23 Cases. Urology, 141, 154-161.
3- Lin, W., & Safa, B. (2020). Radial Forearm (RF) and Anterolateral Thigh (ALT) Phalloplasty Reconstruction. In Gender Confirmation Surgery (pp. 181-200). Springer, Cham.

Anahtar Kelimeler: doku, epigastric, fallopasti, mikrocerrahi, önkol, serbest

Resim 1

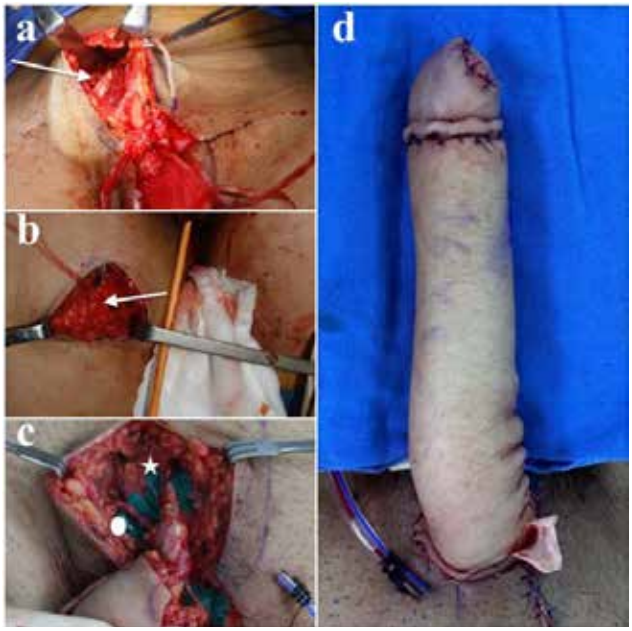

Resim 1: a) Orta hattan lateral yapılan oblik insizyon ile derin inferior epgastrik arter ve ven ortaya konulur (beyaz ok) b) Uyluk medialinden yapılan yaklaşık 5 cm'lik longitidunal insizyon ile safen ven ortaya konur (beyaz ok). Ayrılma yerinden yaklaşık 10 cm sonra bağlanarak distal ucu oluşturulan subkutanöz tünelden alıcı sahaya ulaştırıldı c) Radial arter ve concomitan ven, derin inferior epigastrik arter ve concomitan vene (beyaz yıldız), sefalik ven safen vene uc uca anastomoz edilir (beyaz yuvarlak). Toplamda bir arter iki ven anastomozu yapıldı d) Flep adaptasyonundan sonraki peroperatif görüntü.

Tablo 1

	Radial Önkol Free Flap	Anterolateral Thigh Free Flap
Hasta sayısı(n=10)	8	2
Komplikasyon	Saptanmadı	Hematom (Bir hastada) Kısmi nekroz (Bir hastada)
Alıcı damar	Epigastrik damarlar ve safen ven	Epigastrik damarlar ve safen ven

S-063
Yumuşak Doku Defektlerinde Random Cilt Flepleri ve Propeller Perforatör Fleplerin Karşılaştırılması

Süleyman Savran, Burak Özkan, Abbas Albayati, İbrahim Barış Çağlar, Çağrı Ahmet Uysal
Başkent Üniversitesi Tıp Fakültesi, Plastik Rekonstrüktif ve Estetik Cerrahi Ana Bilim Dalı, Ankara

Giriş: Lokal deri flepleri dolaşıma göre random cilt flepleri (RCF'ler), aksiyal flepler veya perforatör flepler olarak sınıflandırılabilir. Perforazom yapının anlaşılması, gelişmiş mikrocerrahi aletler ve cerrahi teknikler, propeller perforatör flepleri (PPF) popular hale getirmiştir. Bununla birlikte, literatürde RCF'ler ve PPF'ler ile ilgili veriler çok olmasına rağmen, bunların karşılaştırması eksiktir. Bu çalışma, yumuşak doku rekonstrüksiyonunda defekt boyutu, donör sahasının kapanması ve komplikasyonlar açısından RCF'leri PPF'lerle karşılaştırmayı amaçlamaktadır.

Materyal ve Metod: 2009-2020 yılları arasında hastane arşivlerimizden 216 RCF ve 216 PPF vakaları çalışmaya dahil edildi. Hastalar PPF ve RCF olarak ikiye ayrıldı. Tüm PPF vakalarında preoperatif düşük moleküler ağırlıklı heparin verildi. Hastaların özellikleri, defektleri, flepleri ve komplikasyonları ki-kare testi, t testi ve Mann Whitney U testi ile karşılaştırıldı.

Bulgular: Defekt ve flep boyutları PPF grubunda anlamlı olarak daha büyüktü (sırasıyla p<0,001 ve 0,001). PPF olgularında artan rotasyon arkı görüldü (p<0,001). PPF olgularında tüm donör saha primer olarak kapatılırken, RCF olgularının %68,5'inde deri grefti kullanıldı. RCF olgularında operasyon süresi anlamlı olarak daha kısa olduğu gözlendi (p<0,001). PPF olgularında en sık görülen komplikasyon venöz konjesyon (%18,5) iken, RCF olgularında ise yara ayrılması (%11,1) idi.

Sonuç: PPF'ler her anatomik konum için güvenilir seçeneklerdir. Düşük donör saha morbiditeleri, artan rotasyon arkı ve estetik sonuçları ile RCF'ler yerine PPF'ler tercih edilebilir. Bununla birlikte, PPF'ler perforatör arterlerin bilgisini gerektirir ve venöz konjesyon riski göz önünde bulundurulmalıdır.

Anahtar Kelimeler: Flep, Propeller, Perforatör, Random, Komplikasyon

Tablo 1

Tablo 1. PPF ve RCF lerin karşılaştırılması

		PPF	RCF	P değeri
Yaş	Ort (Std) Min-Maks	54,5 (11,8) 25-77	56,8 (14,9) 20-83	0,387
Cinsiyet	Erkek Kadın	128 (59,3%) 88 (40,7%)	112 (51,9%) 104 (48,1%)	0,439
Etiyoloji				
Tümor		100 (46,3%)	96 (44,4%)	0,978
Travma		72(33,3%)	68 (31,5%)	
Dekubit ülser		21 (13,0%)	32 (14,8%)	
Post op komp.		12 (5,6%)	12 (5,6%)	
Osteomyelit		4 (1,8%)	8 (3,7%)	
Lokasyon				
Baş-boyun		88 (40,7%)	88 (40,7%)	0,964
Gövde		48 (22,2%)	56 (25,9%)	
Üst eks.		12 (5,6%)	12 (5,6%)	
Alt eks.		68 (31,5%)	60 (27,8%)	
Defekt boyut (cm^2)	Ort (Std) Min-Maks	175,3 (64,2) 75-330	19,7 (6,5) 10-32	<0,001
Flep boyut (cm^2)	Ort (Std) Min-Maks	154,4 (62,9) 60-300	61,8(17,8) 30-92	<0,001
Rotasyon (degree)	Ort (Std) Min-Maks	92,9 (28,9) 60-180	43,7 (13,3) 30-75	<0,001
Donör saha kapatılması				
Primer		216 (100,0%)	68 (31,5%)	<0,001
Deri grefti		-	148 (68,5%)	
Cerrahi zaman (dk)	Ort (Std) Min-Maks	112,6 (20,6) 90-150	63,4 (14,1) 45-90	<0,001
Komplikasyon				
Yara açılması		4 (1,9%)	24 (11,1%)	0,001
Venöz konjesyon		40 (18,5%)	-	
Hematom		12 (5,6%)	-	
Parsiyel nekroz		4 (1,9%)	12 (5,6%)	
Total nekroz		-	-	

PPF ve RCF'lerin karşılaştırılması

S-064
El Defektlerinde Serbest Süperthin Anterolateral Uyluk Flebi Kullanımı ve Klinik Deneyimlerimiz

Aziz Parspancı[1], Zülfükar Ulaş Bali[2], Yavuz Tuluy[3], Merve Özkaya Ünsal[4], Yavuz Keçeci[1], Levent Yoleri[1]
[1]Manisa Celal Bayar Üniversitesi Plastik Rekonstrüktif ve Estetik Cerrahi Anabilim Dalı, Manisa
[2]Bahçeşehir Üniversitesi Plastik Rekonstrüktif ve Estetik Cerrahi Anabilim Dalı, İstanbul
[3]Turgutlu Devlet Hastanesi Plastik Rekonstrüktif ve Estetik Cerrahi Kliniği, Manisa
[4]Merkezefendi Devlet Hastanesi Plastik Rekonstrüktif ve Estetik Cerrahi Kliniği, Manisa

Amaç: Travma, kontraktür açılması ve tümör eksizyonları sonrasında el bölgesinde oluşan defektlerde tendon, nörovasküler yapılar ve kemik dokunun açıkta olması durumunda flep ile defekt rekonstrüksiyonu gerekmektedir. Lokal flepler ile kapatılamayan geniş defektlerde veya travmaya sekonder lokal fleplerin uygun olmadığı hastalarda ise serbest flep ile defekt rekonstrüksiyonu yapılmaktadır. Serbest flep seçiminde flebin güvenilirliği ve donör saha morbiditesinin az olmasının yanı sıra flep kalınlığı da önemlidir. Süperthin Anterolateral uyluk flebi yüzeyel scarpal fasya planından kaldırılmakta olup flep kalınlığının ince olması nedeniyle el defektlerinin rekonstrüksiyonunda daha estetik sonuçlar elde edilebilmekte ve ikinci bir debulking operasyonu ihtiyacını azaltmaktadır.1,2 Ayrıca sinir anastomozu da yapılarak nörotize flep elde edilebilmektedir.1

Yöntem: Kliniğimizde Mart 2017 ve Ağustos 2021 tarihleri arasında elde defekt nedeniyle süperthin ALT flep planlanarak opere edilen 6 hasta bulunmakta olup bu hastaların dördü erkek, ikisi kadın hastalardır. Hastaların yaş ortalaması 46'dır. 2 hasta yanık kontraktürü, 2 hasta skuamoz hücreli karsinom (SCC), 1 hasta trafik kazası ve 1 hasta ateşli silah yaralanması nedeniyle kliniğimize başvurmuştur. Doppler ultrason yardımıyla perforatörler işaretlenerek tüm flepler süperthin planda diseke edilmiş olup tüm hastalarda donör saha primer onarılmıştır. (Fotoğraf1) Defekt büyüklüğü en geniş 10x5 cm, en küçük 5x4 cm olarak ölçülmüştür. Flep kalınlığı ise en kalın 6 mm, en ince 4 mm olarak ölçülmüştür. (Tablo1)

Bulgular: Hastalar postop 1. günde mobilize edilerek ortalama 5. günde taburcu edilmiştir. Bir hastada postop hasta uyumsuzluğu ve fizik tedavi yetersizliği nedeniyle kontraktür nüksü gelişmiş, bir hastada ise bulky görünüm nedeniyle debulking işlemi yapılmıştır. Parsiyel ya da total flep nekrozu izlenmemiş olup hastalar en kısa 5 ay, en uzun 34 ay takip edilmiştir.

Sonuç: ALT flep, güvenilir anatomisi ve donör saha morbiditesinin az olması nedeniyle defekt onarımında altın standart fleplerden biridir.3 Süperthin ALT flep, yüzeyel skarpal fasya planından eleve edilerek el bölgesi gibi flep kalınlığının önem arz ettiği defektlerde debulking ihtiyacını azaltmakta ve daha iyi estetik sonuçlar elde edilebilmektedir.

REFERANSLAR

1. Torres-Ortíz Zermeño CA, López Mendoza J. Aesthetic and Functional Outcomes of the Innervated and Thinned Anterolateral Thigh Flap in Reconstruction of Upper Limb Defects. Plast Surg Int. 2014;2014:1-7. doi:10.1155/2014/489012
2. Bhadkamkar MA, Wolfswinkel EM, Hatef DA, et al. The ultra-thin, fascia-only anterolateral thigh flap. J Reconstr Microsurg. 2014;30(9):599-605. doi:10.1055/s-0033-1361843
3. Zhang G, Su H, Ju J, Li X, Fu Y, Hou R. Reconstruction of dorsal and palmar defects of hand with anterolateral thigh flaps from one donor site. J Plast Reconstr Aesthetic Surg. Published online 2019. doi:10.1016/j.bjps.2019.08.002

Anahtar Kelimeler: alt flep, el defektleri, süperthin alt

Fotoğraf 1

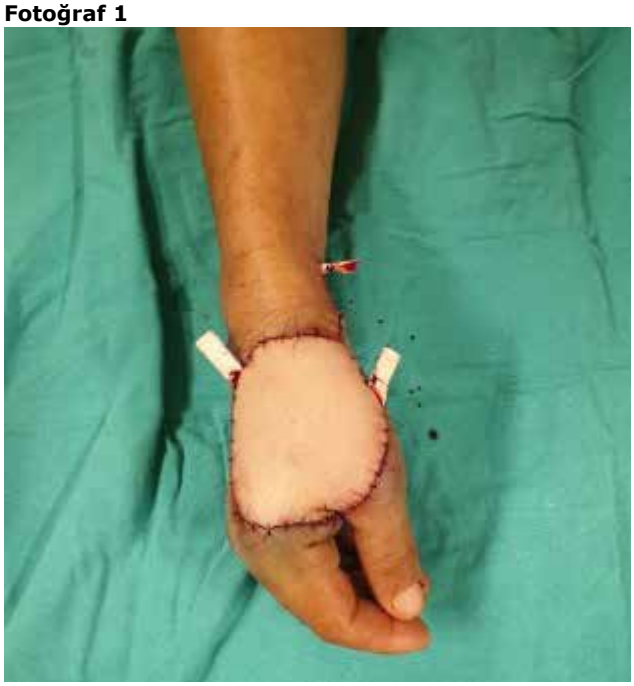

55 yaş, erkek hasta, sağ el dorsumda scc eksizyonu sonrasında oluşan defektin süperthin alt flap ile onarımı sonrası perioperatif görüntüsü.

Tablo 1

Yaş	Cinsiyet	Etyoloji	Lokalizasyon	Defekt Boyutu (cm)	Flep Kalınlığı (mm)	Komplikasyon	Takip Süresi (ay)
21	E	Yanık kontraktürü	Sağ el 2-3-4. parmaklar	10x5	5	Hasta uyumsuzluğu Kontraktür nüksü	34
55	E	SCC	Sağ el dorsumu	9x8	4	yok	22
79	E	SCC	Sağ el volar yüz	6x4	4	yok	5
49	E	Ateşli silah yaralanması	Sol el hipotenar bölge	5x4	6	Bulky görünüm	14
52	K	Trafik kazası	Sağ el volar yüz	8x5	5	yok	15
22	K	Yanık kontraktürü	Sol el 3-4-5. parmaklar	6x4	4	yok	8

Hastaların klinik ve demografik özellikleri

S-065
Pediatrik hastalarda tümör rezeksiyonları sonrası yapılan epifiz koruyucu rekonstrüksiyonların sonuçları ve komplikasyonları

Rana Kapukaya[1], Evren Karaali[2], Osman Çiloğlu[2], Hasan Ulaş Oğur[2], Mehmet Baydar[3], Kahraman Öztürk[3]
[1]Adana Şehir Eğitim ve Araştırma Hastanesi, Plastik Rekonstrüktif ve Estetik Cerrahi Servisi, Adana
[2]Adana Şehir Eğitim ve Araştırma Hastanesi, Ortopedi ve Travmatoloji Servisi
[3]İstanbul Balta Limanı Kemik Hastalıkları Eğitim ve Araştırma Hastanesi, Ortopedi ve Travmatoloji Servisi

Amaç: Pediatrik hastalarda malign tümöre bağlı oluşan kemik defektlerinin, free fibular flep ile onarımının geç sonuçlarını ve iskelet sistemindeki komplikasyonları araştırmaktır.

Materyal-Metod: Çalışmaya, ocak 2008 - kasım 2018 yılları arasında başvuran ve malign kemik tümöre (osteosarkom, Ewing sarkomu) sahip 12 hasta dahil edildi. Epifiz bölgesi korunarak oluşturulan interkalar kemik defekti free fibular flep ile tamir edildi. Çalışma retrospektif olarak tasarlandı. Tüm hastalara neoadjuvan ve adjuvan kemoterapi uygulandı. Hastaların hiçbiri radyoterapi almadı. Fonksiyonel değerlendirme Musculoskeletal Tumor Society (MSTS) skorlama sistemi kullanılarak değerlendirildi.

Bulgular: Hastalar ortalama 51 (21115) ay takip edilmiştir. Hastaların ortalama yaşı 10.4 (5-15) yıldı. Kaynama zamanları epifiz ve diyafiz bölgesinde ayrı ayrı rapor edilmiştir. Buna göre, tüm hastalarda ortalama kaynama süresi epifizde 7,9 ay (511), diyafizde 6,5 (5- 9) aydı. MSTS derecelendirme sistemine göre hastaların ortalama puanı 27.50 (min 21- max 30) idi. Ortalama operasyon süresi 480 (390540) dk, ortalama intraoperatif kan kaybı 790 (580 1100) cc ve ortalama hastanede kalış süresi 6 (4- 7) gün idi. Altı hastada kısalık, 5 hastada kaynama gecikmesi, 3 hastada açısal deformite ve 2 hastada enfeksiyon gelişti.(Resim 1)

Sonuç: İmmatür iskelete sahip hastalarda büyüme çizgisine yakın yerleşimli malign tümörlerde, epifiz bölgesi korunarak oluşan kemik defektleri, free fibular flep ile tamir edilebilir ve diğer tekniklere bir alternatif olabilir. Bu tekniğin komplikasyonu rölatif olarak çok olmasına rağmen, bu komplikasyonların birçoğu ikinci operasyonlarla sekel bırakmadan başarılı bir şekilde tedavi edilebilir ve hasta biyolojik bir ekleme sahip olabilir.

Anahtar Kelimeler: epifizin korunması, free fibular flep, pediatrik malign tümör

Resim 1

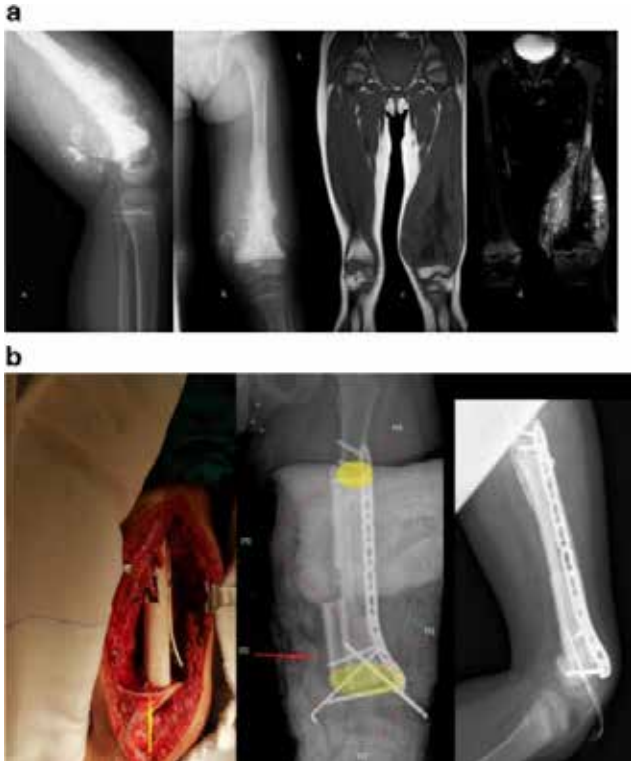

Cerrahi teknik

S-066
Perforator damar özellilklerinin perfüzyon alanına etkisi: Literatür derlemesi

Ahmet Kaplan
Dışkapı Yıldırım Beyazıt Eğitim ve Araştırma Hastanesi, Plastik, Rekonstruktif ve Estetik Cerrahi, Ankara

Amaç: Rekontruktif cerrahide perforatör fleplerin kullanımı gün geçtikçe artmaktadır. Serbest perforatör fleplerin kullanımı verici saha morbiditesini büyük ölçüde azaltmıştır.

Perforatör flep seçiminde dikkat edilmesi gereken çeşitli özellikler bulunmaktadır. Özellikle perforator fleplerin büyük defektlerin rekonstrüksiyonunda kullanılması amaçlanıyorsa iyi planlama yapılması önemlidir. Aksi takdirde parsiyel flep nekrozları görülme ihtimali artacaktır. Bu amaçla geçmişte yapılmış perforator flep çalışmaları taranarak flep seçiminde dikkat edilmesi gereken özelliklerin ortaya konulması amaçlanmıştır.

Gereç ve Yöntemler: Pubmed temel alınarak literatür taraması yapılmıştır. Anahtar sözcükler "anjiyozom, perforozom,alt ekstremite anjiozomları, alt ekstremite perforator flepleri, alt ekstremite perforatorleri, perforator flep anatomik çalışma, perforator flepler, üst ekstremite perforator flepler, üst ekstremite perforatorleri, üst ekstremite anjiyozomları" olarak belirlenmiştir. Karşımıza 2449 makale çıkmıştır. Bu sayı dışlama kriterleri kullanılarak 156 ya sonra 16ya düşürülmüştür. İlk aşamada flep büyüklüklerinin değerlendirilmediği çalışmalar dışarıda bırakılarak 156ya düşülmüştür. Sonraki aşamada flep büyüklüklerinin objektif araçlarla değerlendirilmediği çalışmalar dışarıda bırakılarak 16ya düşülmüştür. Çalışmamızda aynı deney modelini kullanan çalışmaların birbirleri ile karşılaştırılmasına dikkat edilmiştir. Perforator

çapları, kaynak arter çapları, ve perforatörlerin katettiği yolun perforator flep büyüklüklerine etkisi araştırılmıştır.

Bulgular: Perforator fleplerin beslediği alanların ölçülmesnde en sık kullanılan yöntemin kurşun-oksit enjeksiyonu sonrası bt anjiyo olduğu, fotoğraflamada ise metilen mavisinin sıklıkla kullanıldığı görüldü. 0,5 mm den büyük perforatorler çalışmaya katılmış. Çalışmalarda değerlendirilen perforatörlerin çaplarının 0,7-0,9 mm aralığında olduğu görülmüştür. Ortalama bir perforatörün beslediği alanın 33 cm2 olduğu görülmüştür.
Flep viabilitesini değerlendirirken radyografi ile fotoğraflamaya göre daha geniş alanların beslendiği görülmüştür. Flep inceltilmesinin flep büyüklüğünü azalttığı gösterilmiştir.
Kaynak arter büyüdükçe perforator çapından bağımsız olarak flep büyüklüğünün arttığı görülmüştür. Kaynak arterden çıkan perforator sayısı arttıkça, yine perforator çapından bağımsız olarak tek bir perforatörün beslediği alanın azaldığı görülmüştür. Perforatör çapının flep büyüklüğüne doğrudan etkisi olmadığı görülmüştür. Perforatörün katettiği yolun artmasının flep büyüklüğüne etkisinin olmadığı görülmüştür. Alt ekstremite perforatorlerinin daha geniş alanları beslediği görülmüştür.

Sonuç: Bu literatür derlemesinde perforator flep planlamasında dikkat edilmesi gereken noktaları vurgulamak istedik. Literatürde konuyla alakalı çok fazla makale olmasına karşın, standart bir değerlendirme metodu belirlenebilmiş değil. Gerek deney modeli olarak gerekse ölçüm yapılan teknik olarak farklılık mevcut, bu da aslında farkı sonuçlar elde edilmesine sebep olmaktadır.

Referanslar

1. Ahmadzadeh R, Bergeron L, Tang M, Geddes CR, Morris SF. The posterior thigh perforator flap or profunda femoris artery perforator flap. Plastic and Reconstructive Surgery. 2007. doi:10.1097/01.prs.0000244848.10434.5f
2. Camuzard O, Foissac R, Clerico C, et al. Inferior cubital artery perforator flap for soft-tissue coverage of the elbow anatomical study and clinical application. Journal of Bone and Joint Surgery - American Volume. 2016. doi:10.2106/JBJS.O.00760
3. Chen SH, Xu DC, Tang ML, Ding HM, Sheng WC, Peng TH. Measurement and analysis of the perforator arteries in upper extremity for the flap design. Surgical and Radiologic Anatomy. 2009. doi:10.1007/s00276-009-0505-z
4. Hubmer MG, Schwaiger N, Windisch G, et al. The vascular anatomy of the tensor fasciae latae perforator flap. Plastic and Reconstructive Surgery. 2009. doi:10.1097/PRS.0b013e3181ab114c
5. Hwang K, Jin HH, Chan YJ, Hyung SW, In HC. Cutaneous perforators of the forearm: Anatomic study for clinical application. Annals of Plastic Surgery. 2006. doi:10.1097/01.sap.0000199152.99046.22
6. Kim EK, Kang BS, Hong JP. The distribution of the perforators in the anterolateral thigh and the utility of multidetector row computed tomography angiography in preoperative planning. Annals of Plastic Surgery. 2010. doi:10.1097/SAP.0b013e3181c60f60
7. Mei J, Morris SF, Ji W, Li H, Zhou R, Tang M. An anatomic study of the dorsal forearm perforator flaps. Surgical and Radiologic Anatomy. 2013. doi:10.1007/s00276-013-1097-1
8. Mojallal A, Boucher F, Shipkov H, Saint-Cyr M, Braye F. Superficial femoral artery perforator flap: Anatomical study of a new flap and clinical cases. Plastic and Reconstructive Surgery. 2014. doi:10.1097/PRS.0000000000000005
9. Nojima K, Brown SA, Acikel C, et al. Defining vascular supply and territory of thinned perforator flaps: Part I. Anterolateral thigh perforator flap. Plastic and Reconstructive Surgery. 2005. doi:10.1097/01.PRS.0000170801.78135.00
10. Saint-Cyr M, Mujadzic M, Wong C, Hatef D, Lajoie AS, Rohrich RJ. The radial artery pedicle perforator flap: Vascular analysis and clinical implications. Plastic and Reconstructive Surgery. 2010. doi:10.1097/PRS.0b013e3181d511e7
11. Tang M, Mao Y, Almutairi K, Morris SF. Three-dimensional analysis of perforators of the posterior leg. Plastic and Reconstructive Surgery. 2009. doi:10.1097/PRS.0b013e3181a3f376
12. Thione A, Valdatta L, Buoro M, Tuinder S, Mortarino C, Putz R. The medial sural artery perforators: Anatomic basis for a surgical plan. Annals of Plastic Surgery. 2004. doi:10.1097/01.sap.0000116242.26334.b5
13. Tinhofer IE, Tzou CHJ, Duscher D, et al. Vascular territories of the medial upper arm—an anatomic study of the vascular basis for individualized flap design. Microsurgery. 2017. doi:10.1002/micr.30103
14. Wei Y, Shi X, Yu Y, Zhong G, Tang M, Mei J. Vascular anatomy and clinical application of the free proximal ulnar artery perforator flaps. Plastic and Reconstructive Surgery. 2014. doi:10.1097/GOX.0000000000000113
15. Wong C, Nagarkar P, Teotia S, Haddock NT. The profunda artery perforator flap: Investigating the perforasome using three-dimensional computed tomographic angiography. Plastic and Reconstructive Surgery. 2015. doi:10.1097/PRS.0000000000001713
16. Yang X, Zhang G, Liu Y, Yang J, Ding M, Tang M. Vascular anatomy and clinical application of anterolateral leg perforator flaps. Plastic and Reconstructive Surgery. 2013. doi:10.1097/PRS.0b013e3182827675
17. Taylor GI, Palmer JH. The vascular territories (angiosomes) of the body: experimental study and clinical applications. British Journal of Plastic Surgery. 1987. doi:10.1016/0007-1226(87)90185-8
18. Saint-Cyr M, Wong C, Schaverien M, Mojallal A, Rohrich RJ. The perforasome theory: vascular anatomy and clinical implications. Plastic and reconstructive surgery. 2009;124(5):1529-1544. doi:10.1097/PRS.0b013e3181b98a6c
19. Taylor GI, Corlett RJ, Ashton MW. The functional angiosome: Clinical implications of the anatomical concept. Plastic and Reconstructive Surgery. 2017. doi:10.1097/PRS.0000000000003694
20. Bergeron L, Tang M, Morris SF. A review of vascular injection techniques for the study of perforator flaps. Plastic and Reconstructive Surgery. 2006. doi:10.1097/01.prs.0000218321.36450.9b

Anahtar Kelimeler: anjiyozom, mikrocerrahi, perforator flep, perforazom, rekonstruksiyon

Çalışma Şeması

S-068
Frontal Sinir Kesilerine Cerrahi Yaklaşımlar

Muhammed Furkan Açıl[1], Galip Gencay Üstün[1], Fethiye Damla Menkü[2], Hakan Uzun[1]
[1]Hacettepe Üniversitesi Tıp Fakültesi, Plastik Rekonstrüktif ve Estetik Cerrahi Anabilim Dalı, Ankara
[2]Karabük Eğitim Araştırma Hastanesi Plastik Rekonstrüktif ve Estetik Cerrahi, Karabük

Giriş: Frontal sinir (fasiyal sinirin frontal / temporal dalı) kesileri maksillofasiyal travmalarda özellikle alın ve temporal bölge kesilerinde karşılaşılabilecek bir durumdur. Frontal sinir parotis bezinden geçerek, zigomatik arkı çaprazlar, kaşın süperolaterali seviyesinde dallanır. Frontal sinir m.frontalis, m.orbicularis oculi ve m.corrugator supercilii kaslarının motor siniridir. Frontal sinir kesileri klinikte ipsilateral kaş kaldıramama, alın kırıştırmama olarak bulgu verebilir. Onarılmaması durumunda ise sosyal hayatı etkileyebilecek sonuçları ile karşılaşılabilir. Bu nedenle frontal sinir kesisinin olduğu sinir segmentinin değerlendirilmesi ve erken frontal sinir onarımının ilgili kas hareketleri üzerine etkisini değerlendirilmesi amacıyla; segmentlere göre onarım sonuçları ve erken(ilk 72 saat) ve geç onarımın klinik sonuçları karşılaştırıldı.

Metot: Çalışmada üniversitemiz Acil Servislerine başvuran maksillofasiyal travmalarda frontal sinir kesisi şüphesi olan 21 hasta retrospektif çalışmaya dahil edildi. Frontal siniri intraoperatif değerlendirme sonucu sağlam olan 4 hasta çalışma dışı bırakıldı. Çalışmada frontal sinir kesisi 3 ayrı bölgeye ayrılarak incelendi; A: Zigomatik ark inferioru B: Zigomatik ark ile lateral kantus arası, C: Lateral kantus mediali. Çalışmaya dahil edilen hastaların muayene kayıtları yanı sıra preoperatif fotoğrafları ve kaş hareketlerini içeren fotoğraf, videolar değerlendirildi.

Hastalara mikrocerrahi onarım sonrası rutin olarak postoperatif erken dönemden itibaren fizik tedavi başlandı. İlk üç ay haftalık kontrole çağrıldı. Her kontrolde m.frontalis, m.orbicularis oculi ve m.corrugator supercilii kaslarının fonksiyonu değerlendirildi. Hareketin ilk gözlendiği hafta ve sağlam taraf ile simetrinin tamamen sağlandığı haftalar not edildi.

Bulgular: Cerrahi olarak frontal sinir onarımı yapılmış olan 17 hasta yaş gruplarına bakıldığında 13 hastanın 0-10 yaş, 2 hastanın 10-20 yaş ve 2 hastanın 20 yaş üzerinde olduğu görüldü. Yaralanmanın etiyolojisinde 13 hastada künt travma, 1 hastada köpek saldırısı, 3 hastada ise trafik kazası olduğu görüldü. Hastaların 1'inde eşlik eden skalpte doku kaybı, 2'sinde ise multiple vücut travmaları bulunmaktaydı. Hastalardan 9'u frontal sinir kesisi olduktan 24 saat içinde, 2 hasta 4. günde 2 hasta 5. günde 1 hasta 6. günde 1 hasta 9. günde 1 hasta 13. günde 1 hasta ise 16. Günde ameliyat edilmiştir. İlk 72 saatte onarım yapılan hastalarda frontal sinir fonksiyonları hem harekete başlama hemde simetriyi sağlama değerlendirmelerinde daha başarılı bulunmuştur ($p<0,05$). Hastaların 14'ünde frontal sinir kesisi proksimal ve distal segment eksplore edilip epinöral yöntemle koapte edilmiştir, 1 hastada kesi frontal sinirin dallanma bölgesinden olduğu için sinirin proksimal kısmı en kalın görülen distal kısmına koapte edildi, C zonunda onarım yapılan 2 hastada sinir kasa girdiği bölgede yaralanmış olduğu için distal segment bulunamadı. Hastaların 5'ine C zonunda, 9 hastaya B zonunda 3 hastaya A zonunda sinir onarımı yapıldı. C zonunda onarım yapılmış olan 3 hastada kaş hareketlerinin geri dönmediği görüldü.

Tartışma: Frontal sinir yaralanmalarında oluşabilecek, alın kırıştıramama ve kaş hareketlerinde azalma veya total kayıp hastalarda ciddi kozmetik ve fonksiyonel kayıp oluşturacaktır, bu sebeple frontal sinir onarımı önem kazanmaktadır. Literatür incelendiğinde frontal sinir onarımlarıyla ilgili yeterli sayıda çalışma bulunmamaktadır. Emamhadi ve ark yaptığı bir çalışmada 24 yaşındaki hastada temporal sinir onarımı yapılmış ve tatmin edici sonuç elde etmişlerdir. Nakamura ve ark, yaptığı 2 hastalık çalışmada frontal sinir poliglikolik asid- kollajen tüp kullanılarak frontal sinir rekonstrüksiyonu yapılmış ve tatmin edici sonuçlar almıştır. Bu iki çalışmada kaş simetrisinin sağlanması 8. Ayda gerçekleşmişken bu çalışmada 3. Ayda kaş simetrisi sağlandığı görüldü. Literatüre bakıldığında frontal sinir seyri ile ilgili pek çok danger zon tariflemesi görülmüştür. Küçükgüven ve ark, 2020 yılından 10 kadavrada yaptığı çalışmada frontal sinir seyrinin göstermiş ve danger zon tariflemiştir. Bu çalışmaya katılan 17 hastanın tamamının tarif edilen danger zonda olduğu görülmüştür. Bizim kendi tariflememiz proksimal-distal yönde bir bölümlendirme olup yaralanmadan ziyade onarım zorluğu ve onarım sonrası elde edilebilecek sonucun başarısına odaklanmıştır. Tariflediğimiz C zonunda yapılan onarımlardan istenilen sonuç elde edilememiş olup, A ve B zonlarında başarılı sonuçlar alınabilmiştir. C zonunda frontal sinirin artık kaş içine girmesi ve dallara ayrılması başarılı sonuç alınmasını engellemiş olabilir. Literatüre bakıldığında Vaughan 'ın farelerde yaptığı fasiyal sinir onarılmış farelerde yaşın sinir iyileşmesine etkisinin gösterildiği çalışmada, yaş ilerledikçe sinir iyileşme hızında azalma olduğu görülmüştür, bu çalışmada da ileri yaşta simetrinin sağlanmasının daha uzun sürdüğü görüldü.

Sonuç: Frontal sinir kesisi düşünülen maksillofasiyal travma hastalarında erken dönemde ekplorasyonda başarılı sonuçlar alınmaktadır, kesinin yeri de başarıyı etkileyen bir diğer önemli kriterdir. Özellikle A ve B zonunda olan bir keside frontal sinir ilk 72 saatte onarıldığında sonuçların daha başarılı olduğu görülmüştür. Elde edilen bilgiler hastalara yaklaşımda preoperatif aydınlatmanın daha iyi yapılabilmesini sağlayacaktır.

Anahtar Kelimeler: fasiyal sinir, frontal sinir, maksillofasiyal travma, mikrocerrahi

Hasta örneği

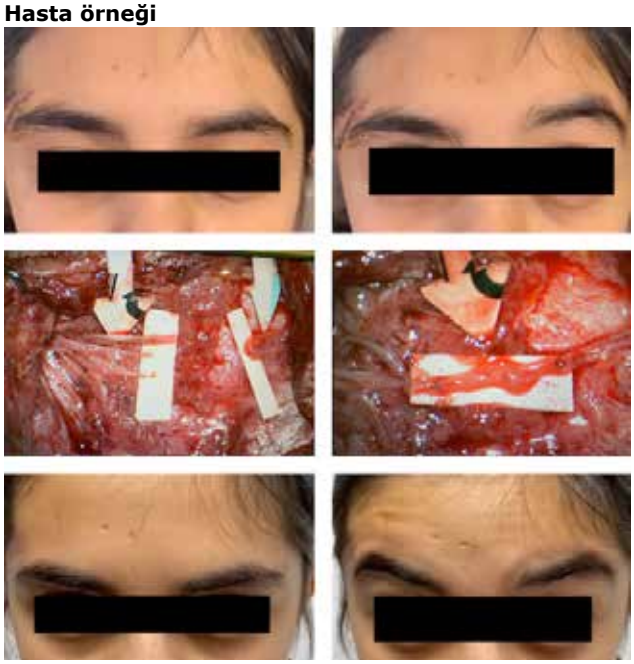

Üst kısımda hastanın preoperatif kaş hareketleri, orta kısımda intraoperatif frontal sinir kesisi ve onarımı, alt kısımda hastanın postoperatif kaş hareketleri görülmektedir.

S-069
Meme Küçültme Ameliyatlarında Alt Foldun Preoperatif ve Peroperatif Planlanmasının Horizontal Skar Uzunluğuna Etkisinin Değerlendirilmesi

Can İlker Demir, Melike Zeynep Sakur,
Emrah Kağan Yaşar, Murat Şahin Alagöz
Kocaeli Üniversitesi Tıp Fakültesi, Plastik,Rekonstrüktif ve Estetik Cerrahi Ana Bilim Dalı, Kocaeli

Giriş: Meme küçültme, plastik cerrahlar arasında yüksek derecede hasta memnuniyetinin sağlandığı, yaşam kalitesinin artırıldığı bir ameliyattır. Hipertrofik memelerin ağırlık ve hacminin azaltılması ile birlikte boyun ve sırt ağrısı, postür bozukluğu, omuzlarda sutyen askı izleri, ciltte dermatit ve maserasyon semptomları geriler. Ayrıca kadın vücudu estetiği konusunda önemli yere sahip memelerin boyutu vücuda uygun boyuta getirilerek kozmetik iyileşme sağlandığından kadının psikososyal ve seksüel özgüveni artar (1). Meme küçültme ameliyatları ile ilgili birçok cerrahi teknik tanımlanmıştır. Bu teknikler vasküler yapılar ile nipple-areola kompleksinin korunduğu, en iyi estetik sonuç ve en az skar açısından avantaj ve dezavantajlara sahiptir. Meme küçültmede deri insizyonu teknikleri; ters-T kalıbı,vertikal kalıp,sirkumareolar kalıp ve vertikal skarsız kalıptır (2,3). Superomedial pedikül ile sıklıkla kullanılan ters-T skar tekniği büyük memelerde güvenle kullanılır. Yatay ve dikey yönlerde geniş deri alanlarının çıkarılmasına izin vermekle birlikte aksillaya kadar uzanabilen horizontal skar bırakır. Ayrıca medial ve lateralden geniş gland dokusu çıkarıldığı için memelerde düz ve yayvan görüntü oluşabilir. Vertikal kalıpta, skarın inframammaryan foldun altına taşması nedeni ile kısa-T ya da J skara dönme gibi modifikasyonlar geliştirilmiştir (4). Bu modifikasyonlarda horizontal skar uzunluğunun azaltılması ve eksizyondan sonra meme şekillendirmesinde daha dik ve estetik görüntü elde edilmesi amaçlanır. Bu çalışmada superomedial pedikül ters-T skar tekniği ile meme küçültme ameliyatı yapılan hastalarda alt foldun preoperatif veya peroperatif planlamanın horizontal skar uzunluğuna etkisini değerlendirmeyi amaçladık.

Hasta ve Metot: 2018-2021 yılları arasında kliniğimizde meme küçültme ameliyatı yapılan 20 hasta çalışmaya dahil edildi. Çalışmaya dahil edilme kriteri, 1. yara iyileşmesini etkileyecek ek hastalık bulunmaması, 2. daha önce memeye cerrahi girişim yapılmamış olması, 3. ameliyat sonrası komplikasyon görülmemiş olması, 4. ameliyattan sonra en az üç ay takip edilmiş olmasıydı. Hastalar iki gruba ayrıldı. Birinci grubu alt fold mesafe ve yeri ameliyat öncesinde planlanan 10 hasta, ikinci grubu ameliyat sırasında planlanan hastalar oluşturdu. Çalışmaya dahil edilen hastaların beden kitle indeksleri ve memelerden eksize edilen doku miktarları yakın olmasına dikkat edildi. Tüm hastalarda ameliyattan en az üç ay sonra horizontal skar uzunlukları ölçülerek fotoğraflandı ve not edildi (Resim 1).

Sonuç: Hastaların yaşı 18-52 (ortalama: 32 yıl) idi. Ortalama beden kitle indeksi 25.4'tü (21.6-29.5). Eksize edilen doku miktarı sağ memede ortalama 679 gram, sol memede 703 gramdı. Foldun ameliyat öncesinde planlandığı grupta ortalama skar uzunluğu 19.1 cm (13-27 cm), median değer 17 cm'di. Foldun ameliyat sırasında planlanan grupta 14 cm (8-20 cm), median değer 14 cm olarak bulundu.

Tartışma: Meme küçültme ameliyatlarında kullanılan tekniklerinin bazı avantaj veya dezavantajları vardır. Çeşitli pediküller ile kombine edilebilen ters-T skar tekniğinde uzun ve görülebilen bir skar oluşur. Bunun yanında pedikül desteğinin az olması nedeniyle geniş, düz bir görünüm ile zayıf projeksiyon izlenebilir. Ayrıca uzun horizontal skar kontrakte olarak uzun dönemde superior polü ve meme başını aşağıya çekebilir (5). Özellikle vertikal skar tekniğine uygun olmayan, 500 gramın üzerinde doku eksizyonu yapılan memelerde uzun skar ciddi bir sorun olarak karşımıza çıkar. Bu skarın küçültülmesi estetik başarıyı artırmanın yanında meme projeksiyonuna ciddi destek sağlayarak daha dik ve yerçekimi etkisine dayanıklı memeler oluşturmamızı sağlar. Alt foldun ameliyattan önce planlandığı hastalarda yeni meme oluşturulduktan sonra memenin alt sınırı boyunca uzanan, bazen bikini bölgesi dışında kalan skar olur. Alt fold insizyonunun ameliyat sırasında belirlenmesinin bazı avantajları vardır. Bu yöntemde vertikal bacaklar inferiorda birleştirilir ve yanlara uzatılmaz. Pedikül kaldırılıp meme eksizyonu yapıldıktan sonra vertikal bacak boyları belirlenir. Klasik yöntemde eksize edilen cilt korunarak cilt altındaki gland eksize edilir. Vertikal bacaklar birleştirilip pedikül yeni yerine transpoze edildikten sonra fazla cilt miktarına karar verilir. Bu aşamada eksizyon yapılarak horizontal skar oluşturulur. Böylece skarın meme alt folduna tam oturması sağlanır. Bunun yanında memeyi destekleyerek projeksiyonu artırır. Cildin kontraksiyon yeteneği cildin olabildiğince korunmasına izin vererek skar boyunu kısaltır. Çalışmamızda horizontal skarın ameliyat sırasında planlandığı hastalarda skar uzunluğu ortalama 5.1 cm daha kısaydı. Bu sonuçlara göre horizontal skarın ameliyat esnasında planlandığı hastalarda skarın daha kısa olduğu, meme alt sınırı ile daha uyumlu olduğu ve memeyi destekleyerek projeksiyonu artırdığı sonucuna varılmıştır. Ters-T cilt küçültme yönteminin kullanılacağı hastalarda vertikal bacakların ameliyattan önce, horizontal bacakların ameliyat sırasında meme şekillendirdikten sonra planlanması estetik başarıyı artıracaktır.

Kaynaklar

1. Blomqvist L, Eriksson A, Brandberg Y. Reduction mammaplasty provides long-term improvement in health status and quality of life. Plast Reconstr Surg, 2000; 106(5): 991-997.

2.Essentials of Plastic Surgery,2nd edition

3.Nahai Fed. The Art of Aesthetic Surgery:Principles&Techniques 2nd Edition

4.Lassus, C. New Refinements in Vertical Mammoplasty. Chir. Plast. 6:81,1981

5. Pallau N, Ermisch C. "I" becomes "L": Modification of vertical mammaplasty. Plast Reconstr Surg, 2003; 111(6): 1860-1870

Anahtar Kelimeler: küçültme, horiozntal, meme, skar, uzunluk

Resim 1

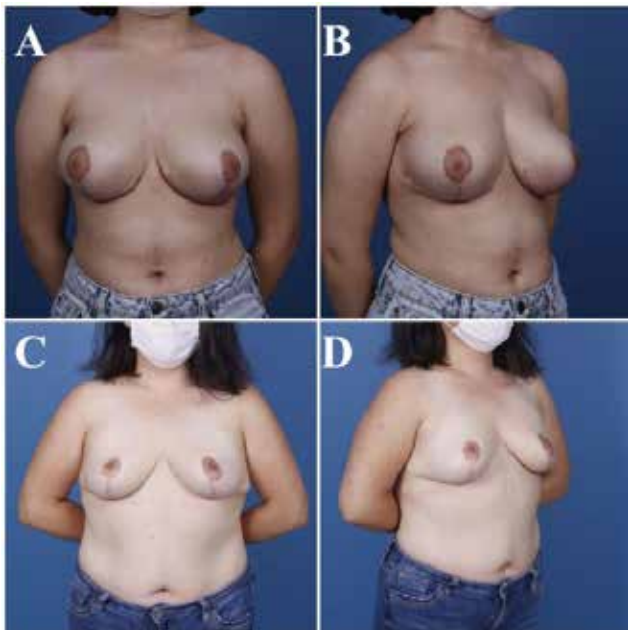

A-B: Alt fold mesafesinin ameliyat sırasında belirlendiği bir hastanın postoperatif 3. aydaki görüntüsü. C-D: Alt fold mesafesinin ameliyattan önce belirlendiği bir hastanın postoperatif 3. aydaki görüntüsü. Üstteki hastanın meme projeksiyonunun daha iyi olduğu, horizontal skarın daha kısa olduğu görülüyor.

Tablo 1

ortalama	Grup 1	Grup 2
Beden kitle indeksi	21.04	24.5
Eksize edilen doku miktarı	586.6 gram	534.7 gram
Horizontal skar uzunluğu	19.1 cm (13-27)	14 cm (8-20)

Horizontal skarın ameliyat sırasında planlandığı grup 2'de skar mesafesi ortalama 5.1 cm daha kısaydı.

S-070
Kliniğimizde posterosüperior pediküllü meme küçültme operasyonu yapılan hastalar ve BREAST-Q değerlendirme anketi

Göktekin Tenekeci, Oğuz Boyraz, Recep Okan Üstün, Toprak Geçgel, Zeynel Tulgar
Mersin Üniversitesi Tıp Fakültesi Plastik, Rekonstrüktif ve Estetik Cerrahi Ana Bilim Dalı, Mersin

Giriş ve Amaç: Cerrahi yaklaşımda günümüze dek pek çok sayıda pedikül tekniği tanımlanmıştır. Meme hipertrofisine bağlı şikayetler fiziksel yakınmalar, psikososyal yetersizlik, cinsel hayatın iyiliği, memelerin görünümünden memnuniyet gibi alt başlıklara ayrılabilir. Çalışmamız ile bu şikayetlerin giderilmesi amacıyla posterosüperior pedikül tekniği uygulanarak yapılan meme küçültme operasyonunun uzun dönem etkinliğini ve memnuniyetini değerlendirmeyi planladık. Etkinliği değerlendirmede hastaların memnuniyet durumunu çeşitli alt başlıklarda preoperatif ve postoperatif karşılaştırmalı olarak değerlendiren BREAST-Q testinin meme küçültme modülünü kullandık.

Materyal ve Metot: Mersin Üniversitesi Tıp Fakültesi Hastanesi'nde Eylül 2015 ile Ocak 2021 tarihleri arasında posterosüperior pedikül tekniği ile redüksiyon mamoplasti yapılan 78 hastadan çalışmaya katılmayı kabul eden 25 kadın hasta dahil edildi. Onkoplastik amaçla cerrahi yapılan malignansili hastalar ve redüksiyon mamoplasti operasyonu sonrası patolojisi malign olarak raporlanan ve bu sebeple genel cerrahiye yönlendirilen hastalar çalışmaya dahil edilmedi. Çalışmada BREAST-Q TM Reduction/Mastopexy Module (preoperative 1.0 and postoperative 1.0version) kullanıldı. Hastalara psikososyal iyilik hali, fiziksel yakınmaların derecesi, cinsel hayattan memnuniyet, memelerinin görünümünden memnuniyet ameliyat öncesi ve ameliyat sonrası karşılaştırmalı olarak değerlendirildi. Ayrıca ameliyat sonrası anket bölümünde, preoperatif ankettekine ek olarak hastaların cerrahtan, cerrah harici sağlık personelinden, operasyon hakkında preoperatif verilen bilgilendirmeden, meme ucu şekli ve his durumundan, operasyonun sonuçlarından ve idari personelden memnuniyetin de değerlendirmesi istendi. Ana başlıklar altındaki sorulara verilen yanıtlar BREAST-Q modülüne uygun hesaplanarak 0-100 arasında değerlendirildi.

Bulgular: Hastaların yaş ortalaması 37,72 (23-56 yıl) olarak hesaplandı. Hastaların ortalama takip süresi 16 ay (6-62 ay) olarak belirlendi. Ameliyat öncesi ve sonrası dönemde sorulan ortak sorulara verilen yanıtların puanlaması karşılaştırıldı. Ameliyat öncesi hastaların memelerin görünümünden memnuniyet puanı 52,75 iken, ameliyat sonrası 83.25 puan olarak hesaplandı. Ameliyat öncesi psikososyal durumun değerlendirildiği alana verilen yanıtlar hesaplandığında 52.4 puan tespit edilmiş olup ameliyat sonrası 91,4 puan olarak hesaplandı. Ameliyat öncesi cinsel iyilik hali 51 puan iken, ameliyat sonrası 66,6 puan olduğu tespit edildi. Ameliyat öncesi fiziksel yakınmaların şiddetini gösteren sorulara verilen yanıtlar hesaplandığında 60,4 puan iken, ameliyat sonrası 34,4 puana gerilediği görüldü. Ameliyat ile ilgili genel memnuniyet ortalaması 79 puandır. Operasyon ile ilgili bilgilendirilmeden memnuniyet durumu 83,75 puandır. Meme ve yerleşimi ile ilgili memnuniyet 82 puandır. Hastaların plastik cerrahından memnuniyet ortalaması 96 puandır. Plastik cerrah dışı sağlık personeli ile ilgili görüşler ortalaması 95,5 puandır. İdari personel ile ilgili görüşlerin ortalaması 88,75 puan olarak hesaplanmıştır.

Tartışma ve Sonuç: Bu çalışmada psikososyal iyilik, cinsel hayatın iyiliği, memelerin görünümünden memnuniyetin arttığını aynı zamanda da fiziksel şikayetlerin gerilediğini değerlendirdik. Meme küçültme ameliyatında tanımlanan süperior, süperomedial, santral, inferior bazlı pediküller başta olmak üzere tanımlanan farklı cerrahi teknikler mevcuttur. Cerrahın pedikül seçimi hastadan hastaya göre değişebilir. Bunu belirleyen etkenler arasında memenin büyüklüğü, pitoz derecesi, meme ucu ve areola kompleksinin yerleşimi, hastanın beklentileri, yaş, vücut kitle indeksi, daha önce geçirilmiş meme operasyonu varlığı, sistemik hastalık varlığı etkenler arasında sayılabilir. Biz ise bu çalışmada posterosüperior pedikül tekniği ile meme küçültme operasyonu olan hastalarda memelerin görünümünden memnuniyet, psikososyal iyilik hali, cinsel hayatlarından memnuniyet durumu ve fiziksel şikayetler ile ilgili pozitif etkisini uzun dönem sonuçları ile gösterdik.

Anahtar Kelimeler: BREAST-Q, posterosüperior, meme küçültme

S-071
Santral Pediküllü Küçültme Mamoplastide Meme Pitozunu Engellemeye Farklı Bir Yaklaşım: Genişletilmiş Otolog Adipodermal Flepler ile Pedikül Askılama

Ömer Faruk Ünverdi
Serbest Hekim, Çanakkale

Giriş-Amaç: Meme kadının ve kadınlığın en vazgeçilmez parçalarından birini oluşturmaktadır. İstenilen boyut ve şekilde memeye sahip olmak kadınlarda psikolojik iyileşme ile birlikte seksüel fonksiyonlarda düzelmeyi de sağlamaktadır. Hayatın farklı dönemlerinde farklı sebeplere bağlı olarak memelerde büyüme ve/veya sarkma gözlenebilmektedir. Özellikle büyük memelerde, ilerleyen yaş ile birlikte derinin elastisitesinin azalması ve Cooper ligamanında meydana gelen gerilmeye bağlı olarak sarkma da gözlenmektedir. Meme küçültme ameliyatında, istenilen şekil ve formun devamlılığı temel hedeflerden birini oluşturmaktadır. Santral pediküllü meme küçültme tekniğinin, başarılı sonuçları ve uygulama kolaylığı nedenleriyle daha sık tercih edilmeye başlandığı gözlenmektedir. Bu çalışmada genişletilmiş adipodermal kanat fleplerinin, septum bazlı meme küçültme tekniği ile kombinasyonuna ait sonuçları paylaşılmaktadır. Gereç

Yöntem: Ağustos 2016- Eylül 2021 tarihleri arasında septum bazlı meme küçültme ameliyatında genişletilmiş adipodermal flep uygulaması yapılan 20 meme küçültme hastasının bulguları değerlendirildi. Cerrahi Prosedür: Hastalar ayakta beklerken sternal notch, meme meridyenleri, inframammarian fold ve nipple areolar kompleksin yeni yerleri işaretlendi. Ters T skarlı meme küçültme ameliyatı çizimleri yapıldı. NAC-IMF mesafesi 5-7 cm olarak planlandı. Hasta sonrasında yatar pozisyona alındı. Areola çapı 45 mm olarak işaretlendi. Venöz yapıları korumak amcıyla Bayramiçli tarafından tariflenen 10-12 cm çaplı pediküller, areola santral kısıma alınacak şekilde işaretlendi. Planlanan pedikül, areola ve venöz yapılar korunarak deepitelize edildi ve sınırları marker kalem ile işaretlendi. Ardından Wise pattern içersinde kalan tüm deri deepitelize edildi. Pedikül dışında kalan alanlardaki deepitelize edilen deri mastektomi planı kullanılarak adipodermal flepler halinde kaldırıldı. Medialde ve lateralde septumdan gelen vasküler yapılar korunarak fazlalık dokular eksize edildi ve pediküller hazırlandı. Adipodermal flepler pedikülün etrafına dolaşımı bozmayacak şekilde sarılarak 4-0 polyglactin ile dikildi. Ardından pedikül pektoral kasın fasyasına 2-0 polyglactin ile dikilerek asıldı. Birer adet hemovak dren konuldu. Medial ve lateral deri flepleri orta hatta dikildi. Cilt dikişleri konularak operasyonlar sonlandırıldı. (Resim 1a-e)

Bulgular: Hastaların yaş ortalaması 39,1 yıl (19-62), ortalama eksize edilen doku miktarı sağ memede 602 gr (200-1075), sol memede 603 (210-1100) gr, ortalama takip süresi 7,1 ay (2-14) idi. Bir hastada hematom, 2 hastada parsiyel areola nekrozu, yağ nekrozu ve sütür birleşim hatlarında dehisans gözlendi. İki hasta revizyon ameliyatına alınarak nekrotik dokular debride edildi ve tekrar onarım yapıldı. Takip döneminde hastalarda belirgin pitoz gözlenmedi.

Tartışma: Meme dokusu internal mammarian arter, lateral torasik arter, torakoakromial arter, torakodorsal arter ve muskülokutan perforatörlerden beslenen geniş ve zengin bir vasküler ağa sahiptir. Bu sayede farklı pediküller dizayn edilerek meme küçültme ameliyatında nipple areolar kompleksin dolaşımı korunabilmekte ve estetik olarak oldukça başarılı sonuçlar elde edilebilmektedir. Septum bazlı pedikül sayesinde, pedikülün dolaşımı korunarak memenin istenilen boyutta küçültülmesi büyük oranda sağlanabilmektedir. Uzun dönemde hastaların meme şeklinin korunabilmesi sarkmanın engellenebilmesi hastanın ve cerrahın sonuçtan elde edilecek memnuniyet oranlarını arttırdığı tartışılmaz bir gerçektir. Pedikülün otolog dokular veya sentetik yapılar ile pektoral fasyaya asılması, sarkmayı ve bottom out deformitesini engellemek amacıyla uzun yıllardır, klinik uygulamada kendisine geniş yer bulmaktadır. Literatürde tanımlanan askı yöntemlerinde, kısıtlı olarak hazırlanan dermal flepler pedikülün sıkışmasına neden olmakta ve pedikülün caudale oluşturduğu yük diğer yönlere doğru dağıtılamamaktadır. Bu çalışmanın diğer çalışmalardan farkı ve en önemli avantajı, pediküllerin hazırlanan geniş adipodermal kanat flepler ile çepeçevre sarılmış ve pektoral fasyaya tespit edilmiş olmasıdır. Çepeçevre yapılan askı işlemi sayesinde pedikülün caudale yaptığı baskı ve yük tüm yönlere doğru homojen olarak dağıtılması amaçlanmıştır. Bu sayede hem meme dokusunun sarkması hem de bottom out deformitesinin gelişmesi engellenmeye çalışılmıştır.

Anahtar Kelimeler: Meme küçültme, Adipodermal flep, Santral Pedikül, Pitoz

Resim 1a-e

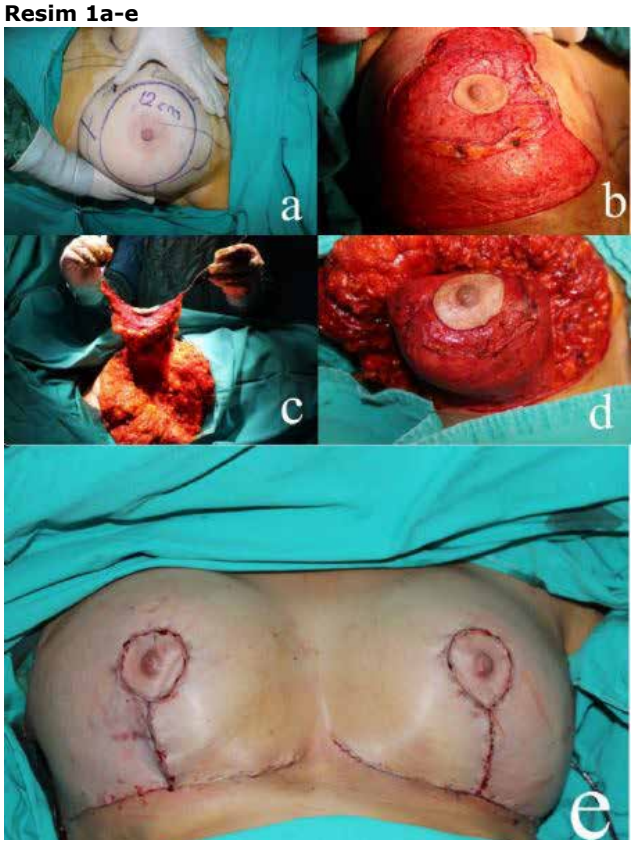

Genişletilmiş Adipodermal Fleplerin Hazırlanması ve Pedikülün Pektoral Kasın Fasyasına Askılanması

S-072
Meme Redüksiyon Cerrahisi Sonrası Oluşan EKG Değişiklikleri

Ayça Ergan Şahin[1], Tuğçe Yasak[1], Burak Yılmaz[1], Ahmet Anıl Şahin[2], Ali Rıza Demir[3], Özlem Çolak[1]
[1]Prof. Dr. Cemil Taşçıoğlu Şehir Hastanesi, Plastik Cerrahi Kliniği, İstanbul
[2]İstinye Üniversitesi Tıp Fakültesi Liv Bahçeşehir Hastanesi, Kardiyoloji Kliniği, İstanbul
[3]İstanbul Sağlık Bilimleri Üniversitesi Mehmet Akif Ersoy Göğüs Kalp ve Damar Cerrahisi Eğitim ve Araştırma Hastanesi,Kardiyoloji Kliniği,İstanbul

Makromasti postürel değişiklikler ve azalmış mobilite ile ilişkili klinik bir durumdur. Makromasti tedavisinde meme redüksiyonu operasyonu uygulanmaktadır. Bu operasyon postürel semptomlara yönelik veya estetik amaçlarla yapılmaktadır. Operasyon sonrası hastaların postürü ve yaşam kaliteleri dramatik olarak düzelmektedir. Meme redüksiyonu sonrasında, rezeke edilen miktara bağlı olarak pulmoner fonksiyonlarda iyileşme de bildirilmiştir. EKG, atriyal ve ventriküler iletiyi değerlendirmek için günlük klinik pratikte sıkça kullanılan bir yöntemdir. Pektus ekskavatum, obezite gibi anatomik veya yapısal farklılıklar kardiyak bir problem olmasa da EKG modifikasyonlarına neden olabilmektedir. Bariyatrik cerrahi geçiren ve kilo veren hastaların obez oldukları dönemde saptanan EKG değişiklikleri bariyatrik cerrahi ve kilo verimi sonrası normale dönebilmektedir. Bu çalışmamızda meme redüksiyonu uygulanmış olan hastaların preoperatif ve postoperatif EKG incelemeleri karşılaştırılarak meme redüksiyonu tedavisinin hastaların EKG incelemelerine olan etkilerini saptamayı amaçladık. Çalışmamızda Ocak 2011 ve Ocak 2021 yılları arasında opere edilen, kardiyak hastalık öyküsü bulunmayan 33 kadın hastanın preoperatif ve postoperatif 6. Ayda çekilen EKG'leri arasındaki farklar, operatif teknikler ve rezeke edilen doku miktarları istatiksel olarak analiz edilmiştir. Çalışmamızda, meme redüksiyonu sonrasında atriyal ileti ve ventriküler repolarizasyon ile ilişkili parametrelerde gelişme olduğu gösterilmiştir. Sonuç olarak, meme redüksiyonu operasyonu vücut postürünü düzeltmesinin yanında kardiyak iletimde iyileşme ve azalmış aritmogenez sağlayabilir.

Anahtar Kelimeler: Atriyal İleti, Meme Redüksiyonu, Ventriküler Repolarizasyon

EKG Değişiklikleri

N=33	Preoperatif	Postoperatif	P Değeri
Kalp hızı/dk	76.6 ± 12.1	77.1 ± 12.8	0.861
P Dalgası Aksı °	45.0 (40.0 - 55.5)	45.0 (38.5 - 56.5)	0.955
QRS Dalgası Aksı °	42.0 (17.5 - 49.0)	32.0 (-3.0 - 44.5)	0.117
T Dalgası Aksı °	30.0 (17.5 - 45.0)	32.0 (15.5 - 45.0)	0.673
PR süresi, ms	160.3 ± 17.7	151.1 ± 16.7	0.001
Minimum P dalga sürei, ms	66.8 ± 5.3	65.8 ± 5.2	0.433
Maksimum P dalga sürei, ms	90.2 ± 5.6	83.5 ± 4.9	0.001
P Dalgası Dağılımı	23.1 ± 4.0	17.7 ± 3.6	0.001
QRS süresi,ms	82.5 ± 6.4	81.4 ± 7.2	0.319
QT süresi,ms	370.0 ± 28.0	366.3 ± 26.8	0.506
QTc süresi,ms	413.8 ± 27.7	412.0 ± 22.7	0.725
TPe süresi,ms	80.6 ± 6.2	74.5 ± 9.9	0.001
TPe/QT oranı	0.220 ± 0.021	0.200 ± 0.027	0.013
TPe/QTc oranı	0.200 ± 0.021	0.180 ± 0.022	0.005

S-073
Augmentasyon Mammoplastide Komplikasyonlar

Merve Terzi, Hüseyin Emre Ulukaya, Merve Özger, Fatih Berk Ateşşahin, Adnan Menderes, Mustafa Yılmaz
Dokuz Eylül Üniversitesi Tıp Fakültesi, Plastik, Rekonstrüktif ve Estetik Cerrahi Ana Bilim Dalı, İzmir

Giriş: Augmentasyon mammoplasti günümüzde en sık yapılan estetik cerrahi girişimlerden biri olup pandemi nedenli 2020 yılında operasyon sayılarında azalma görülse de Amerikan Plastik Cerrahi Derneği verilerine göre vaka sayıları hızla artış göstermektedir. Silikon implantlar ilk olarak 1960 yılında Thomas Dillon Cronin and Frank Judson Gerow tarafından piyasaya çıkarılmış olup zamanla özellikleri değişerek günümüzdeki halini almıştır. Silikon implantlar sadece estetik meme büyütme amaçlı olmayıp implantların subkutan mastektomi sonrası rekonstrüksiyon gibi çok çeşitli kullanım alanları mevcuttur. Bu çalışmada augmentasyon mammoplasti yapılan hastalarımızda ortaya çıkan komplikasyonlar incelenmektedir.

Gereç ve Yöntem: Dokuz Eylül Üniversitesi Hastanesinde opere edilen 2018-2020 yılları arasında toplamda 101 hasta değerlendirildi. Çalışmaya periareolar augmentasyon mastopeksi ve augmentasyon mammoplasti yapılan hastaların yaşı, protez tipi, planı ve yapılan insizyon dahil edildi. Operasyon sonrası dönemde görülen komplikasyonlar yara yeri dehissansı, sütür hatlarından akıntı, hematom, kapsül kontraktürü, meme asimetrisi ve kötü görümlü skar formasyonu idi. Bazı komplikasyonlar konservatif izlenirken bazıları için ek cerrahi girişim gerekli oldu.

Bulgular: Hastaların en küçük yaşı 16, en büyük yaşı 53 olacak şekilde yaş ortalaması 34,93 idi. Hastaların 10 tanesinde var olan meme asimetrisini gidermeye yönelik her iki memeye aynı planda farklı boyutlarda protez yerleştirildi. Protez yerleştirilmesi için 77 hastada inframammarian fold, 6 hastada areola inferiorundan kresenterik insizyon, 18 hastada periareolar insziyon yapıldı. Protez 11 hastada subglandular plana, 20 hastada subfasyal plana, 21 hastada dual plana, 49 hastada prepektoral plana yerleştirildi. Tüberöz meme yapısı nedenli 1 hastada tek taraflı 3 hastada bilateral skoring yapılarak toplam 4 hastanın fibröz bağlantılar serbestlendi. Perop 52 hastaya hemovac dren yerleştirildi. Eşlik eden şikayetler nedenli 4 hastaya aynı seansta rinoplasti, 1 hastaya skar revizyonu, 5 hastaya liposuction-lipofilling, 6 hastaya abdominoplasti, 2 hastaya blefaroplasti yapıldı. Dual planda protez yerleştirilen ve drensiz takip edilen 1 hastada postoperatif ilk 24 saatte tek taraflı hematom saptanması üzerine tekrar operasyona alınarak hematom drene edildi. Takibinde sorun izlenmedi. Subfasyal planda protez yerleştirilen 1 hastada postoperatif 1. ayda egzersiz sırasında tek memede hematom gelişmesi üzerine tekrar opere edildi ve takiplerinde sorun izlenmedi. Dual planda protez yerleştirilen 1 hasta 7. ayda, subfasyal planda protez yerleştirilen 1 hasta 10.ayda ve subglandular planda protez yerleştirilen 1 hasta 6. yılda tek taraflı baker evre 3-4 kapsül kontraktürü nedeniyle tekrar opere edildi, takiplerinde sorun izlenmedi. Kalan hasta grubunda belirgin kapsül kontraktürü saptanmadı. Submuskuler planda protez yerleştirilen 1 hastada tek memede postoperatif 3. ayda kist saptanması üzerine kist meme ultrasonu ile konfirme edildi ve genel cerrahiye de yönlendirilme sonrası takip önerildi. Dual planda inframammarian folddan protez yerleştirilen 1 hasta postoperatif 7. Ayda fold asimetrisi nedenli, periareolar subglandular planda protez yerleştirilen 1 hasta areola asimetri giderilmesi-skar revizyonu nedenli opere edildi. İnsizyon hattında akıntı, yara yeri dehissansı

nedenli 4 hasta takip edildi ve pansumanla konservatif izlendi. Dual planda inframammarian fold düzeyinden protez yerleştirilen 1 hastada tek taraflı kolda abduksiyon kısıtlılığı ile takip edildi ve fizik tedavi sonrası şikayeti geriledi. Subglandular planda protez yerleştirilen 2 hastanın memelerde asimetri şikayeti mevcutken; tekrar operasyon gerekliliği görülmedi.

Tartışma: Augmentasyon mammoplasti postoperatif dönemde hastaların memnuniyet oranı yüksek olan cerrahi girişimlerden birisidir. Hastalar erken dönem takiplerinde en sık meme asimetrisinden şikayetçi iken geç dönemde bu şikayetlerinde azalma saptandı. Özellikle periareolar insizyon yapılan hastalarda areola asimetrisi, eşit çerçevede oluşturulmamış poş takiplerde meme asimetrisine yol açmakta olup operasyon sırasında protez için oluşturulacak cep ve areola sütürasyonuna dikkat edilmelidir. Kapsül kontraktürü gelişme süresi değişkenlik göstermekle birlikte sekonder operasyona gerek duyulabilmesi nedenli hastalar uzun dönemde yıllık olarak kontrol edilmelidir. Hematom, kapsül kontraktürüne kıyasla tedavi edilmediği takdirde daha ciddi komplikasyonlar yol açsa da postoperatif dönemde sık kontroller, geç dönemde ani gelişen asimetri, ağrı şikayeti ile hastaların kısa sürede hastaneye başvurması sayesinde erken dönemde yakalanıp tedavi edilebilmektedir.

Anahtar Kelimeler: Augmentasyon, Mammoplasti, Komplikasyon, Protez

S-074
İnferior pedikül tekniğiyle yapılan meme küçültme hastalarında uzun dönem BREAST-Q modülü sonuçları

Göktekin Tenekeci, Atakan Meriç Kahraman, Recep Okan Üstün, Yavuz Demir, Şakir Ünal
Mersin Üniversitesi Tıp Fakültesi Plastik, Rekonstrüktif ve Estetik Cerrahi Ana Bilim Dalı, Mersin

Giriş: Meme küçültme operasyonu plastik cerrahlar tarafından en sık uygulanan prosedürlerden biridir. Meme hipertrofisi ile ilişkili şikayetler arasında fiziksel yakınmalar, psikososyal yetersizlik, cinsel hayattan memnuniyetsizlik, memelerinin görüntüsünden memnuniyetsizlik bulunur. BREAST-Q meme küçültme modülünde testi temel olarak bu 4 alt başlığı irdeleyen bir testtir. Çalışmamızda inferior pedikül tekniğiyle meme küçültme operasyonu yapılan kadın hastalarımızda preoperatif ve postoperatif karşılaştırmalı uzun dönem memnuniyet durumunu BREAST-Q testinin meme küçültme modülünü kullanarak değerlendirdik.

Materyal ve Metot: Çalışmamız 2015-2020 yılları arasında inferior pedikül tekniği uygulanarak meme küçültme operasyonu gerçekleştirilen 168 hasta arasından çalışmaya katılmayı kabul eden 31 hasta ile gerçekleştirildi. Onkoplastik amaçla cerrahi yapılan malignansili hastalar ve redüksiyon mamoplasti operasyonu sonrası patolojisi malign olarak raporlanan ve bu sebeple genel cerrahiye yönlendirilen hastalar çalışmaya dahil edilmedi. Hastaların ortalama takip süresi 26 aydır. Çalışmada BREAST-Q TM Reduction/Mastopexy Module (preoperative 1.0 and postoperative 1.0version) kullanıldı. Anket sonuçları her alt başlık için 100 puan üzerinden olacak şekilde değerlendirildi. Hastaların yaş, vücut kitle indeksi, sigara içme durumu, memeden çıkarılan dokunun miktarı, ek hastalıkları dikkate alındı. Hastaların yaşları 23-73 arasındaydı, ortalama yaş 49.9, sigara içen hasta yüzdesi 35, ortalama vücut kitle indeksi 30.54 kg/ m2, ek hastalık bulunan hastaların yüzdesi 23, ortalama çıkarılan toplam meme dokusu bilateral toplam 1368 gramdır. BREAST-Q modülü ameliyat öncesi değerlendirmede hastaların memelerinin boyut ve görünümlerinden memnuniyet durumu, psikososyal iyilik hali, cinsel hayatlarından memnuniyet ve fiziksel iyilik hali değerlendirildi. Ameliyat sonrası değerlendirmede ameliyat öncesi anketteki başlıklara ek olarak operasyon sonuçlarından ve operasyon öncesi operasyon ile ilgili verilen bilgilendirmeden memnuniyet, meme başı şekil ve his durumundan memnuniyet, cerrahtan memnuniyet, cerrah harici tıbbi personelden ve idari personelden memnuniyet değerlendirmeleri mevcuttu.

Bulgular: Operasyon sonrası, ankette incelenen konularda anlamlı düzelmeler gözlemlendi. Hastaların operasyon öncesinde hastaların memelerinin boyut ve görünümlerinden memnuniyet durumu ortalama 33.5 puan iken operasyon sonrası ortalamanın 87 puana yükseldiği görüldü. Operasyon öncesinde psikososyal iyilik halini inceleyen sorularla yapılan değerlendirme ortalamanın 41.2 puandan 90.6 puana yükseldiği görüldü. Hastaların cinsel hayatlarından memnuniyet durumu ortalama 36.2 puandan 61.8 puana yükselmiştir. Operasyon sonrasında hastaların fiziksel yakınmaları ortalama 71.6 puandan 41 puana gerileyerek şikayetleri azalmıştır. Hastaların operasyonun sonuçlarından memnuniyetini sorgulayan sorulara verdiği yanıtlar ise ortalama 88.57 puan olarak değerlendirilmiştir. Hastaların plastik cerrahından memnuniyetini sorgulayan sorulara verdiği yanıtlar ortalama 93.75 puan olarak değerlendirilmiştir. Hastaların cerrah harici sağlık personelinden memnuniyet değeri ortalama 92'dir. Hastaların idari personelden memnuniyet değeri 89.5'tir. Hastalar operasyonun beklentilerini karşılama durumu sorgulayan sorulara verdiği yanıtlar ortalama 82.75 olarak değerlendirildi. Ortalama vücut kitle indeksi preoperatif 30.54 kg/m2, postoperatif ortalama 26. ayda 30.41kg/m2 olarak hesaplandı.

Tartışma: İnferior pedikül tekniğiyle yapılan meme küçültme operasyonu sonrası psikososyal iyileşme, fiziksel yakınmalarında azalma, cinsel hayatlarından memnuniyet durumundan artış, memelerinin boyut ve görünümlerinden memnuniyet durumunda anlamlı artış mevcuttur. Ameliyata bağlı komplikasyonlar ve istenmeyen etkilerin yarattığı memnuniyetsizlik (meme başı hassasiyetinde azalma ve areolanın şekli, asimetri, izler, iyileşme sürecinin uzaması vb.) değerlendirildiğinde anlamlı bulunmamıştır.

Sonuç: Bu çalışma ile inferior pedikül tekniği ile yapılan meme küçültme ameliyatının hastanın yaşam kalitesini pek çok yönüyle pozitif etkilediği elde edilen verilerle desteklenmiştir. Hastada meme hipertrofisi nedeniyle mevcut olan problemlerinin bu operasyon ile giderilebileceği çalışmamız ile gösterilmiştir. Bu etkinin uzun dönemde de devam ettiği doğrulanmıştır.

Anahtar Kelimeler: İnferior pedikül, BREAST-Q, meme küçültme

S-075
Dört farklı meme küçültme pedikül tekniğinde meme başı ve areola kompleksi duyusu ve memenin estetik görünümü sonuçlarının karşılaştırılması

Hootan Zolfagharpour, Atacan Emre Koçman, Ayşe Aydan Köse
Eskişehir Osmangazi Üniversitesi Tıp Fakültesi Plastik Rekonstrüktif ve Estetik Cerrahi AD

Meme büyüklüğü kadınlarda estetik kusurun yanında fiziksel ve ruhsal problemlere de neden olmaktadır. Meme küçültme ameliyatı bu sorunları düzeltmek amacı ile yapılmaktadır. Bu konuda çeşitli pedikülleri içeren teknikler tarif edilmiştir. Cerrah hastanın özelliklerine göre bu pediküllerden birini kullanır. Seçilen pediküle göre meme başı ve Areola kompleksi (MAK) duyusunda ve estetik görünümde farklılıklar ortaya çıkabilir. Bu çalışmada amacımız meme küçültme ameliyatlarında duyusal innervasyon düzeyinin ve estetik görünümün kliniğimizde kullanılan dört pedikül arasında karşılaştırılmasıdır. Ocak 2015-Aralık 2018 arasında meme büyüklüğü şikâyeti ile Eskişehir Osmangazi Üniversite Hastanesi Plastik, Rekonstrüktif ve Estetik Cerrahi A.D'ye gelen 18-65 yaş aralığında, MAK mesafesi 25-35 cm arasında olan ve inferior, superior, superomedial ve santral pedikül tekniklerinden biri ile opere edilen hastalar dahil edildi. Toplam 35 hastanın tüm kayıtları retrospektif olarak tarandı. El de edilen veriler IBM SPSS Statistics 21 programı kullanılarak analiz edildi. Toplam 35 hastadan elde edilen veriler değerlendirildiğin superior ve santral teknik ile opere edilen hastaların estetik sonuç memnuniyetinin inferior pediküle nazaran anlamlı olarak farklı çıktığı görüldü($p<0,05$). MAK duyusunun korunmasına bakıldığında inferior pedikülde diğer pediküllere nazaran anlamlı olarak farklı bulundu($p<0,05$). Meme küçültme ameliyatlarında kullanılan pedikül duyusal iyileşmeyi ve hastanın estetik sonuçtan memnuniyetini etkilemektedir. Cerrah teknik seçiminde hastanın beklentilerini iyi anlamalı, hastayla ilgili pek çok faktörü göz önünde bulundurmalıdır.

Anahtar Kelimeler: meme küçültme, meme başı, aerola, duyu

S-076
Redüksiyon Mamoplasti Vakalarında Mediosantral Pedikül Tekniği ile Diğer Tekniklerin Dolaşım, Duyu, Skar, Estetik Görünüm, Komplikasyonlar ve Hasta Memnuniyeti Açısından Karşılaştırılması

Başak Karasu, Ramazan Hakan Özcan
Pamukkale Üniversitesi Tıp Fakültesi

Meme hipertrofisi boyun, sırt ve baş ağrısı, postür bozuklukları gibi fiziksel semptomlar yanı sıra zayıf vücut imajı, zihinsel performansın azalması, düşük benlik saygısı, anksiyete, depresyon ve cinsel işlev bozukluğu gibi psikolojik sorunlara da yol açmaktadır. Meme küçültmenin amacı, aşırı meme hacmini azaltmak, nipple-areola kompleksinin (NAC) yeterli vasküler beslenmesini ve duyusunu koruyarak fizyolojik bir pozisyonda yeniden konumlandırmak ve memelere estetik bir son şekil vermektir. Literatürde ters T, vertikal skar gibi cilt paternleri ile çeşitli dermoglandüler pedikül türleri dahil pek çok redüksiyon mamoplasti operasyonu tanımlanmıştır. Fakat NAC'nin dolaşım ve duyusunu en iyi şekilde muhafaza eden güvenilir bir teknik bulunmamaktadır. Bu nedenle memenin dolaşım, duyu ve süt verme fonksiyonları gözetilerek, geçmişte uyguladığımız tüm farklı pedikül mamoplasti tekniklerinin avantaj ve dezavantajları dikkate alınarak oluşturduğumuz "mediosantral dermoglanduler pedikül (MSDP)" tekniği ile kliniğimizde uygulanan diğer teknikleri karşılaştırdık. Teknikler arasındaki farkların; komplikasyonlar, dolaşım, NAC duyusunun geri kazanımı, skarın durumu, BREAST-Q ölçeği ile hastaların ameliyat öncesi şikayetlerinin ne oranda giderildiği ve hasta memnuniyeti yanı sıra bu sonuçlara etkili değişkenlerin değerlendirilerek karşılaştırılması araştırmamızın amacını oluşturmaktadır.

Materyal-Metod: Çalışmamızda, 2009-2020 yıllarında 501 makromasti ve gigantomastili hastaya uyguladığımız mediosantral (N=178), süperiyor (N=175), inferiyor (N=81) ve santral (N=67) pedikül bazlı meme küçültme ameliyatlarındaki deneyimlerimiz, mediosantral pedikül ile diğer teknikler arasındaki farklar; nihai sonuçlar, komplikasyonlar, duyu geri kazanımının Semmes Weinstein monofilament testiyle (nipple, areolanın-memenin kadranları -süperiyor, inferiyor, mediyal ve lateral-olarak 9 kadran test edildi) değerlendirilmesi[1] yanısıra BREAST-Q (Version 2.0©) Reduction/Mastopexy Module Pre- and Postoperative Scales Turkish(TR) Version ölçeğiyle[2,3] hastaların preoperatif şikayetlerinin ne oranda giderildiği, psikososyal, cinsel ve fiziksel refahı içeren hasta memnuniyeti, meme-meme ucu görünümünden memnuniyet, ameliyatla ilgili düşünceler ve bilgilendirmeden memnuniyet şeklinde ayrıntılı olarak incelenmiştir.

Preoperatif çizimlere, hasta ayakta dik pozisyonda başlandı. Sternal çentik-umblikus arası çizgiden 9-11 cm lateralde inframamarian fold (IMF) üzerinde vertikal skarın geleceği nokta işaretlendi. Yeni nipple pozisyonu meme meridyeninin ortası ile midklavikuler hat arasındaki vertikal çizgi üzerinde, nipple-areola pitoz derecesine göre sternal çentikten 20-25 cm uzaklıkta işaretlendi. Bu noktadan her iki kenara doğru, açıklığı aşağıya bakan ve açısı memenin büyüklüğüne göre 60°-120° arasında değişen, 7 cm'lik düz çizgiler çizildi. Bu çizgilerin bitiminden lateral ve mediyal vertikal çizgiler çizildi, IMF›un 2 cm üzerinde birleştirildi(Şekil A1). Hasta masada supin pozisyona alındı, NAC genişliği gergin olmadan 42 mm olarak işaretlendi. Areolanın çevresinden 2 cm daha çevre doku ilave edilerek mediyal tabanlı dermoglandüler pedikül, tabanında 7-8 cm genişliğinde olacak şekilde işaretlendi(Şekil A2). Horizontal final skar için işaretleme yapılmadı. Genel anestezi altında, areola çevresi ve pedikül alanına dezepitalizasyon yapıldı. Mediyal bölge hariç areola çevresinden tabana doğru koni tarzında insizyonlar yapılarak taban çapı süperiyor-lateral-inferiyorda 3'er cm genişletildi. Süperiyorda pektoral fasyaya kadar inildi. Lateral ve inferiyor bölgede tabandan 2 cm yukarıda pedikül diseksiyonu sonlandırıldı. Deri fleplerinin altında 1,5-2 cm meme dokusu bırakılarak fazla doku eksizyonları yapıldı.

Lateralde aksillaya kadar dolgunluk oluşturan dokular eksize edildi. Süperiyorda, klavikulanın 3 cm inferiyoruna kadar, pedikülün taşınacağı bölge pektoral fasya üzerinden ~8 cm genişliğinde diseke edildi. Pedikül, areoladan 8 cm uzaklıktan geçen 2 sütür ile süperiorda en üst disseksiyon noktalarında pektoral fasyaya asıldı. Bu sayede memenin üst polündeki dolgunluk ve ölü boşluğun doldurulması sağlandı.

Deri fleplerinin üst noktasından tutularak lateral-mediyal flepler stapler ile geçici kapatıldı. Pinç testiyle gevşeklik kontrolü sonrası, fazlalıklar için mediyal taraftan dezepitelizasyon, lateral taraftan eksizyon yapıldı. Yeni NAC'nin yerleştirileceği kısım stapler ile yaklaştırıldı ve

ters-dar su damlası şeklinde eksize edildi. Eksizyon sonrası bu alan yuvarlak bir şekil almaktadır. Bu şekilde yapılan dar areola eksizyonunun amacı, vertikal skar boyunun kısaltılması ve kısa horizontal inframamarian skar ile ameliyatı tamamlamaktır. NAC yeni yerine dikildikten sonra 6 cm uzunluğunda olacak şekilde lateral ve mediyal flepler dikilip köpek kulakları çıkarılarak ameliyat tamamlanır(Şekil B1-2 /preop ve postop:Şekil C-D)

Sonuçlar: Diğerlerine kıyasla, MSDP tekniğinin yüksek meme ucu duyusu ve memnuniyeti sağladığı görülmüştür, ayrıca komplikasyon oranları daha düşüktür. Hiçbir hastada laktasyon kaybı görülmemiştir. NAC nekrozu en çok inferiyor pedikül grubunda izlenmiştir. Bir hasta MSDP grubunda olup diyabetiktir, nekroz areolanın %25'inde yüzeyel olup debridman yapılmadan pansumanla sekonder iyileşmiştir. Meme-meme ucu görünümünden yüksek memnuniyet yanı sıra psikososyal, cinsel ve fiziksel memnuniyetlerin postoperatif daha iyi iyileştiği görülmüştür.

Tartışma: Literatürde çok sayıda teknik olmakla birlikte ideal tekniğe halen ulaşılamamıştır. MSDP tekniğini etkili ve güvenilir bulmamızın sebebi dolaşım kaybı yaşanmadan tekrarlanabilir meme ağırlığı azaltımı ile çeşitli boyutlardaki meme hipertrofisine uygulanabilir olmasıdır. Santral pedikül tekniğinin dolaşım ve özellikle de duyuyu korumadaki başarısını baz alarak yola çıktık, venöz dönüşü rahatlatmak için 8 cm genişliğinde bir demoglanduler pedikül bıraktık. Tekniğimiz, meme glandının posteriyorundaki pektoral perforatörleri koruyarak NAC'nin vaskülarizasyonunu güçlendirmektedir. NAC'ni taşıyan santral glandüler kolonun pivot noktası olan pektoral perforatörler ile kısmen döndürülmesiyle üçlü vaskülarizasyon garanti edilir: dermal pleksus, mediyal torasik damarların dallarını içeren kalın glandüler pedikül ve pektoral perforatörler[4, 5]. Bu nedenle öngörülebilirliği yüksek, çok yönlü ve dolaşım açısından güvenilir bir teknik olup, en az miktardaki küçültme ile en fazla miktardaki küçültme arasında fark izlemedik.

Bazı vakalarda duyu postoperatif erken dönemde (ilk 15 gün) bazen kaybedilmektedir fakat 6 ay içinde vakaların tamamına yakınında duyu geri dönmektedir. Bu tekniği uyguladığımız vakalarda postop erken dönemde en fazla %5 memede duyu kaybı ile karşılaşsak da bunların tamamının 6 ay içerisinde geri döndüğünü izledik. Hatta diğer gruplar ile karşılaştırıldığında; bu gruptaki hastaların büyük çoğunluğunun daha ince monofilament ile meme ucu duyusunu hissetmiş olduğunu gördük.

Ayrıca meme ucunu destekleyen santral parankim ve parankimin süperiyora asılması, özellikle inferiyor pedikül tekniğinde sıklıkla görülen geç meme başı retraksiyonunu ve üst pol dolgunluğunun düzleşmesini önlemektedir[6, 7]. Horizontal skarın kısa ve küçük olup memenin lateral ve medialinden görünmemesi, hastalardaki skar görünümünden memnuniyetin en önemli göstergesidir.

Sonuç: Hem hastalar hem de cerrahlar için estetik ve fonksiyonel açıdan tatmin edici sonuçları olan bu tekniğin öğrenme eğrisi zaman ve tecrübe gerektirmekle birlikte toplam ameliyat süresi diğer tekniklerden daha uzun değildir. Rezeksiyon miktarına ve risk faktörlerine bakılmaksızın, güvenli meme rezeksiyonu veya santral septumu koruyarak yeniden şekillendirme yapmak bu teknik ile mümkündür.

Bizim çalışmamız, MSDP tekniğinin, hastaların "meme görünümü ve NAC'nden memnuniyeti" yanında "ameliyat sonucu ve bilgilendirme" ile ilgili memnuniyetini, "psikososyal iyi oluş", "cinsel iyi oluş" ve "fiziksel iyi oluş" halini, belirlenmiş normatif seviyelere yakın oranda hatta bunları aşan seviyelere kadar derinden iyileştirdiğini göstermiştir. Bu ameliyatın sadece hasta için değil, ailesi, partneri ve arkadaşları için de genel, kişisel ve sosyal faydalar sağladığı kabul edilmelidir.

Anahtar Kelimeler: Meme küçültme, Mediosantral pedikül, Meme başı duyusu, Nipple areola kompleksi (NAC), BREAST-Q anketi

Mediosantral Pedikül Tekniği

A1-2: Ameliyat öncesi çizimler. B1: Mediosantral pedikül redüksiyon mammoplasti yapılan hastanın ameliyat sonundaki görünümü; B2: Postop birinci yıl skarların görünümü. C1: İleri derecede pitozu olan hastanın preop görünümü; C2: Hastanın postop ikinci ay görünümü D1: Asimetrisi bulunan hastanın preop görünümü; D2-3: Postop sekizinci ay görünümü.

S-077
Hidrojenden zengin salin ile tedavinin degloving yaralanması modeli oluşturulmuş sıçanda iskemi/ reperfüzyon hasarının azaltılması ve flep yaşayabilirliğini arttırmasına yönelik etkilerinin değerlendirilmesi

Ayça Ergan Şahin[1], Ayşin Karasoy Yeşilada[2], Özben Yalçın[3], Eray Metin Güler[4], Harun Erbek[1], Damla Karabıyık[3]
[1]Prof. Dr. Cemil Taşçıoğlu Şehir Hastanesi- Plastik rekonstrüktif ve estetik cerrahi- İstanbul
[2]Çamlıca Medipol Üniversitesi Hastanesi- İstanbul
[3]Prof. Dr. Cemil Taşçıoğlu Şehir Hastanesi- Patoloji anabilim dalı- İstanbul
[4]SBÜ Hamidiye Tıp Fakültesi - İstanbul

Amaç: Degloving yaralanmaları cilt ve cilt altı dokunun altındaki kas ve fasyadan avulsiye olarak ayrılması olarak tanımlanan, plastik cerrahi acillerinde sık karşılaşılan vakalardır. Erken dönem müdahale, iskemi/reperfüzyon hasarına bağlı olarak oluşacak olan doku kaybını en aza indirmek açısından önemlidir. Avulsiye olan cilt flebinin perfüzyonunu artırarak nekroza giden kısmı en aza indirmek bu tarz yaralanmalarda plastik cerrahi acillerinde yapılan müdahalelerin temel hedefidir. Bu amaca yönelik konservatif, cerrahi ve farmakolojik tedavi olarak pek çok yöntem denenmektedir. Literatürde daha önceden yapılmış olan deneysel çalışmalarda hidrojenden zengin salinin anti-oksidan ve anti-inflamatuar etki gösterdiği kanıtlanmıştır. Çalışmamızın amacı; hidrojenden zengin salin solüsyonunun degloving yaralanmalarında cilt fleplerinde oluşan iskemi/reperfüzyon hasarı üzerine olası koruyucu etkilerinin araştırılmasıdır.

Gereç ve Yöntem: Yirmi bir adet erişkin Rattus Norvegicus türü Sprague Dawley suşu dişi sıçan kullanıldı. Kontrol, Salin ve HZS (hidrojenden zengin salin) olmak üzere 7'er sıçandan oluşmak üzere toplam 3 grup oluşturuldu. Her gruptaki tüm hayvanlarda degloving yaralanması oluşturuldu. İskemi süresini takiben flepler geri adapte edildi. Kontrol grubuna ek tedavi uygulanmadı. Salin grubuna intraperitoneal 10 ml/kg dozunda postoperatif ve günlük %0.9 NaCl, HZS grubuna aynı protokol ile hidrojenden zengin salin solüsyonu verildi. Preoperatif ve postoperatif 1ve 3. saatte ve 5. günde lazer doppler flowmetri ile flep perfüzyonu ölçüldü. Ardından hayvanlar sakrifiye edilerek alınan doku örnekleri histolojik, immunohistokimyasal ve biyokimyasal olarak değerlendirildi.

Bulgular: Lazer doppler flowmetri sonuçlarına göre HZS ile tedavi sonrası flep perfüzyonunun diğer gruplara göre anlamlı olarak arttığı izlendi. Doku histoloji değerlendirmelerine total oksidan seviyenin HZS grubunda en düşük, total antioksidan seviyenin en yüksek olduğu saptandı. Immunohistokimyasal değerlendirme sonucunda HZS grubunda vasküler proliferasyonun diğer gruplara göre anlamlı olarak daha yüksek olduğu bulundu.

Sonuç: Hidrojenden zengin salin solüsyonu, antioksidan ve antiinflamatuar özellik göstermesi sayesinde dokudaki lokal iskemi/reperfüzyon hasarını azaltarak degloving yaralanmalarındaki cilt flebinin yaşayabilirliğini arttırmaktadır.

Anahtar Kelimeler: Degloving, Flep, Hidrojenden Zengin Salin, Iskemi- reperfüzyon Hasarı

S-078
Farklı skar tiplerinin flep canlılığı üzerine etkilerinin deneysel olarak araştırılması

Ceyhun Uzun[1], Can İlker Demir[2], Emrah Kağan Yaşar[2], Mehdi Asadov[2], Murat Şahin Alagöz[2], Esra Civriz[3], Çiğdem Vural[3]
[1]Derince Eğitim Araştırma Hastanesi, Plastik, Rekonstrüktif ve Estetik Cerrahi, Kocaeli
[2]Kocaeli Üniversitesi, Plastik, Rekonstrüktif ve Estetik Cerrahi Ana Bilim Dalı, Kocaeli
[3]Kocaeli Üniversitesi, Plastik, Patoloji Ana Bilim Dalı, Kocaeli

Giriş: Lokal fleplerdeki en önemli sorunlardan biri distalde meydana gelen ve öngörülemeyen kısmi nekrozdur1. Özellikle travmaya uğrayan bir dokunun başka bir bölgeye taşınması distale giden kan akımını azaltarak bu riski artıracağına inanılır. Bu nedenle klinikte fleplerin skarlı alanlardan ziyade sağlıklı dokulardan dizayn edilmesinin daha güvenli olduğu düşünülür. Flebin travmatize dokudan kaçınarak planlanmasının ne kadar doğru olduğu araştırılması gereken önemli bir konudur. Yaptığımız deneysel çalışmada skarı flebin tam ortasına denk gelen, pedikülü önceden zedelenmiş veya gövdesi tam kat travmaya uğramış standart fleplerin kaldırılmasının ne kadar güvenli olduğunu, eğer güvenli ise planlanmanın travmadan ne kadar süre sonra yapılabileceğini araştırmayı amaçladık.

Materyal Ve Metod: Çalışmada ortalama sekiz haftalık, ağırlıkları 250-350 g arasında değişen toplam 48 adet Sprague-Dawley cinsi genç erişkin dişi sıçan kullanıldı. Tüm deneklerde model olarak sıçan sırtı yarımada flebi kullanıldı. Flep 9x3 cm boyutunda skapular ve posterior iliak çıkıntılar arasında, tabanı kalça eklemlerinden geçen transvers hat üzerine olacak şekilde kaudal tabanlı planlandı. 48 sıçan rastgele 4 farklı gruba ayrıldı. Grup 1'e tek aşamalı, grup 2-3-4'e 45 gün arayla iki aşamalı prosedür uygulandı.
Grup 1: kontrol grubu (KG, n=12) Flebin önce lateral borderları insize edildi. Cilt ve pannikulus karnosus kası flebe dahil edilerek kas fasyası üzerinden avasküler planda bipedikülü hale getirildikten sonra distal border insize edilerek flep zeminden kaldırıldı ve yerine adapte edildi.
Grup 2: pedikül insizyon grubu (PİG, n=12) İki aşamalı prosedür uygulandı. Birinci aşamada flep pedikülüne 3 cm transvers insizyon yapıldı. Cilt ve panniculus carnosus tam kat kesildi ve yara dudakları primer sütüre edildi. İkinci aşamada flep inferior pediküllü olarak kaldırıldı ve yerine adapte edildi.
Grup 3: Travmatize grup (TG, n=12) İki aşamalı prosedür uygulandı. Birinci aşamada cilt flebi planlandıktan sonra distal, orta ve proksimal olmak üzere üç eşit parçaya ayrıldı. Her bölgeye karşılıklı kenarlarından penset ile kaldırılarak 18G iğne yardımıyla her bölgede 12 delme işlemi ile 24 adet, toplamda 72 adet delik açıldı. İkinci aşamada flep inferior pediküllü olarak kaldırıldı ve yerine adapte edildi.
Group 4: orta insizyon grup (OİG, n=12) İki aşamalı prosedür uygulandı. Birinci aşamada flebin ortasına transvers 3 cm tam kat insizyon yapıldı. Cilt ve pannikulus karnosus kası kesildi. Yara dudakları primer sütüre edildi. İkinci aşamada flep inferior pediküllü olarak kaldırıldı ve yerine adapte edildi. Prosedürler tamamlandıktan yedi gün sonra anjiografik ve histolojik inceleme (polimorfonükleer lökosit (PMNL) yoğunluğu, fibrozis, ödem, inflamasyon bulguları, fibroblast aktivitesi, neovaskülerizasyon) ile flep canlılık yüzdelerinin değerlendirilmesi için örnekler alındı ve istatistiksel olarak değerlendirildi. Çalışma programı Tablo-1'de özetlendi.

Sonuç: Flep canlılık yüzdeleri sırasıyla grup 1'de %66,78, grup 2'de %68,05, grup 3'te %68,5, grup 4'te %60,01 olarak tespit edildi. Yüzey canlılık oranlarında grup 1- 2- 3 arasında istatiksel olarak anlamlı fark yoktu (p>0.05). İkili karşılaştırmalarda grup 4'ün canlılık oranı diğer tüm gruplardan istatistiksel olarak daha azdı. Grup 2'de damarsal ağın kontrol grubuna göre distale daha fazla ilerlediği görüldü. Skar hattı çevresinde damar yoğunluğu en fazla bu gruptaydı. Grup 3 flep distalinde kapiller yoğunluğun en fazla olduğu guruptu. Grup 4'te damarlanma en azdı ve hiçbirinde skar distalinde kontrastlanma izlenmedi(Resim-1). Histolojik incelemede 1 mm2 deki kritik zonda damar sayıları karşılaştırıldığında Grup 3 ve 4'te en fazlaydı fakat gruplar arasında istatiksiksel olarak anlamlı fark yoktu (p:0,058). PMNL yoğunluğu,fibrozis,ödem,inflamasyon,ar tmış fibroblast aktivitesi ve neovaskülarizasyon belirlenen puanlamaya göre değerlendirildiğinde dört grup arasından istatiksel olarak anlamlı fark yoktu.

Tartışma: Cerrahlar vasküler beslenme problemi olabileceğini düşünerek skarlı dokuların flep olarak kullanımından mümkün olduğunca kaçınarak sağlıklı dokuların kullanıldığı uzak flep gibi alternatif seçenekleri tercih eder. Klinik olarak skarlı alanlarda yapılan insizyonların normal dokuya göre daha fazla kanadığı gözlemimize dayanarak travmanın cerrahi geciktirme etkisi ile flep viabilitesine genel düşüncenin aksine olumlu etki yapacağını düşündük ve bu çalışmada değişik türde skarların flep viabilitesi üzerine etkilerini araştırdık. Fleplerin skarlı pedikül üzerinden kaldırıldığı grup 2'de flep canlılık oranları kontrol grubundan fazlaydı ve mikroanjiografik incelemede kapiller yoğunluğun skar etrafında arttığı, kontrast maddenin skarı geçerek distaldeki damarları boyadığı görüldü. Grup 2'de canlılık oranının fazla olması damarsal stabilizasyonun ve neovaskülarizasyon sürecinin flebi besleyecek yeterli organizasyonu sağladığını gösteriyor. Bu bulgulardan önceki çalışmalara paralel olarak yeterli süre beklendiğinde skarlı pedikül üzerinden güvenle flep planlanabileceği sonucu çıkmaktadır. Travma sonrası oluşan inflamatuar süreç normalde kapalı olan choke damarların açarak damar sayısının artmasını sağlar2. Bu süreç flep sağ kalımını artırmadaki bilinen en güvenilir yöntem olan geciktirme fenomeninin de temelini oluşturur. Grup 3'te flep gövdesine uygulanan multipl travmalar 18G pembe enjektör iğnesi ile tüm gövdede tam kat yapıldı. Grup 3 tüm gruplar arasında canlılık oranı en fazla olandı ve kontrol grubuyla karşılaştırıldığında olarak anlamlı fark yoktu (p>0.05). Kritik zondaki damar sayısı yine en fazla bu gruptaydı ve diğer gruplarla istatistiksel olarak anlamlı fark yoktu (p>0.05). Travmanın derin dokulara ulaşması doku hipoksisini artırarak inflamatuar sürecin daha yoğun olmasını sağlamış ve sonuç olarak neoanjiogenetik süreci artırmış olabilir. Bu sürecin multipl skarlara bağlı dokunun farklı bölgelerinde eş zamanlı başlaması bir diğer destekleyici olaydır. Mikroanjiografik incelemede flep genelindeki vasküler ağ ve kontrast madde tutulumunun en fazla bu grupta olması bu bulguları desteklemektedir. Kritik zondaki damar sayısıda kontrol grubundan fazlaydı. Sonuç olarak skarlı pedikülden kaldırılan random paternli fleplerin viabilitesi artmaktadır. Skarın planlanan flebin tam orta hattına denk geldiği grup 4'te canlılık oranı kontrol gurubundan ve diğer gruplardan istatistiksel olarak azdı (p<0.05). Mikroanjiografik görüntülemede hiçbir denekte skar distalinde kapiller ağ izlenmedi. Bunun nedeni kranial ve kaudalden gelen damarlarla iki farklı anjiyozomdan beslenen dorsal flebin skar hattındaki zengin kapiller ağ nedeniyle yetersiz hipoksinin neovaskülarizasyonu yeterince stimüle edememesi olabilir. Diğer olasılık flebi kaldırınca pedikülden gelen kan akımının basıncı distale ilerledikçe azaldığından skarı geçecek güce ulaşamamasıdır. Bununla birlikte beklenen sürenin uzatılması bu sorunu ortadan kaldırabilir. Grup 4'te skarın sağlam tarafından gelen kan desteğinin az olması viabiliteyi azaltan temel neden olabilir. Farklı olarak kritik zondaki damar sayısı kontrol grubundan fazlaydı. Bunun muhtemel nedeni skarın distaline geçemeyen damarsal bağlantıların proksimalde yoğunlaşmasıdır. Bu bulgulardan eski skarın planlanan flebin orta hattına denk geldiği durumlarda distal nekroz riskinin arttığı sonucu çıkmaktadır.

Kaynaklar

1- Livaoglu M, Kerimoglu S, Sonmez B, Livaoglu A, Karacal N. The effect of Hirudoid on random skin-flap survival in rats. J Plast Reconstr Aesthet Surg 2010; 63(6): 1047-51.
2- Taylor GI, Corlett RJ, Caddy CM, Zelt RG. An anatomic review of the delay phenomenon: II. Clinical applications. Plast Reconstr Surg 1992; 89(3): 408-16; discussion 17-8.

Anahtar Kelimeler: deneysel, flep, skar, travma

Resim 1

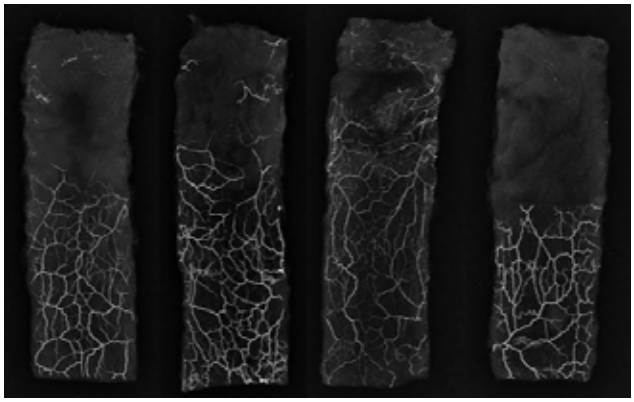

Tüm grupların mikroanjiografik değerlendirmeleri. Distalde damar yoğunluğunun en fazla grup 3'te olduğu görülüyor. Grup 4'te flep distalinde damarsal yapının olmadığı, grup 2'de pedikül etrafında kapiller ağın en fazla olduğu görülüyor.

Tablo-1

	Gün-0 (1.prosedür)	Gün-7	Gün-45 (2.prosedür)	Gün-52
Grup 1	Flep kaldırılarak yerine adapte edildi	Flep canlılık oranı Mikroanjiografi Biyopsi		
Grup 2	Pedikül insize edildikten sonra sütüre edildi		Flep eleve edildikten sonra yerine adapte edildi	Flep canlılık oranı Mikroanjiografi Biyopsi
Grup 3	Flep gövdesi travmatize edildi		Flep eleve edildikten sonra yerine adapte edildi	Flep canlılık oranı Mikroanjiografi Biyopsi
Grup 4	Flep ortası insize edildikten sonra sütüre edildi		Flep eleve edildikten sonra yerine adapte edildi	Flep canlılık oranı Mikroanjiografi Biyopsi

Çalışma Programı

S-079
Sıçanlarda Botulinum Toksini Tip A'nın etkilerinin giderilmesinde Oral Pridostigmin Bromür kullanımı

Sedat Öz[1], Gaye Filinte[1], Çağla Çiçek[1], Deniz Filinte[2]
[1]Sağlık Bilimleri Üniversitesi İstanbul Kartal Dr. Lütfi Kırdar Şehir Hastanesi
[2]Marmara Üniversitesi

Botulinum toksini A'nın özellikle kozmetik anlamda kullanımının artışı, komplikasyonların artışını da beraberinde getirmiş olup, bu komplikasyonlardan bir çoğu özellikle göz kapağı pitozu ve parsiyel fasiyal paralizi, günlük hayatı olumsuz etkilemektedir. Bu komplikasyonlara yönelik mutlak bir tedavi olmayıp semptomatik yaklaşılmakta ve toksinin etkisinin geçmesi beklenmektedir. Ancak bu bekleme süresinin kişiden kişiye değişiklik göstermesi ve uzayabilmesi hayat kalitesini ciddi anlamda düşürmektedir. Btx-A etkisini, nöromuskuler bileşkede presinaptik reseptörlere bağlanarak, Ach veziküllerinin ekzositozunu engelleyerek göstermekte ve ortamdaki Ach miktarının azalması sonucu aksiyon potansiyeli tetiklenememektedir. Teorik olarak nöromuskuler bileşkedeki Ach artışı, bu aksiyon potansiyelinin tekrar tetiklenmesini sağlayacaktır. Pridostigmin Bromür, reversibl bir Ach-E inhibitörü olarak özellikle Myastenia Gravis başta olmak üzere, fasiyal paralizi, hemipleji, barsak atonileri ve deneysel olarak alzheimer tedavisinde kullanılmaktadır. Ach-E inhibisyonu yaparak ortamdaki Ach miktarını arttırmakta, böylelikle aksiyon potansiyeli oluşumunu tetiklemektedir. Botulinum toksine bağlı oluşan tablo, klinik olarak Myastenia Gravis hastalığını taklit etmektedir. Klinik olarak Btx-A bağlı oluşan komplikasyonların giderilmesinde Pridostigmin Bromür kullanılmaktadır ancak bu konuda deneysel bir çalışma bulunmamaktadır. Ortamdaki Ach miktarını azaltarak etki eden Btx-A komplikasyonlarını gidermek için nöromuskuler aralıktaki Ach-E inhibisyonu ile Ach artışını sağlayan Pridostigmin kullanımının iyi bir alternatif olabileceğini düşünmekteyiz. Buradan yola çıkılarak çalışmamızın temeli oluşturulmuş olup, Btx-A komplikasyonlarının giderilmesinde bir tedavi seçeneği olarak Pridostigmin Bromür değerlendirildi. Çalışmamızda deney hayvanı olarak erkek sıçan kullanılmış olup A grubuna izotonik sodyum solüsyonu, B ve C gruplarının sağ gastrocnemius kaslarına Btx-A enjeksiyonu ve C grubuna çalışmanın 14.günü itibariyle oral Pridostigmin Bromür verilmiştir. Çalışmamızda öncelikle A grubu ile B ve C grupları kıyaslanmış olup botulinum toksininin sıçanlarda oluşturduğu etkilerden yürüyüş testi, kas ağırlıklarının kıyaslanması, EMG analizi ve histolojik preparatların değerlendirilmesi yapılmıştır. Ayrıca Pridostigmin Bromürün etkinliğinin kıyaslanması adına B ve C grupları arasında 14 ile 28. günler arasında oluşan değişimler, benzer parametreler kullanılarak değerlendirilmiştir. Histolojik olarak çekirdek sayıları ve yerleşimleri ile poligonal kas fiberlerinin renkleri ve hacimleri değerlendirildi. Tüm grup üyelerinin histolojik preparatlarında izlenen interstisyel aralıkta ödemin, enjeksiyon sırasında oluşturulan travmaya bağlı meydana geldiği düşünüldü. Pridostigmin Bromür verilen C grubu sıçanlarının gastrocnemius kaslarının mikroskop altında poligonal kas fiberlerinin, B grubuna göre daha hipertrofik olduğu görsel olarak izlendi ve C grubu sıçanlarında görünen A grubuna benzer görüntü bize, oral yoldan uygulanan Pridostigmin Bromürün Btx-A etkilerini beklenenden daha erken dönemde geriye döndürebileceğini göstermiştir. Sıçanların gastrocnemius kaslarına yapılan EMG incelemesinde, A, B ve C grupları arasında aksiyon potansiyeli oluşumu ile ilgili olarak anlamlı bir fark tespit edilememiştir. Bu konuda yapılacak olan daha ileri çalışmalar ve kullanılacak olan tekniklerin yol gösterici olacağını düşünüyor ve bu konuya ağırlık verilmesi gerektiğini savunuyoruz. Çalışmamızda sıçanların sağ gastrocnemius kaslarının, total vücut ağırlıklarına oranı non-parametrik Mann Whitney U testi ile değerlendirilmiştir. Botulinum toksine bağlı gelişen paralizi ile kas kullanımı azalmakta ve kullanılmayan kaslar atrofiye uğramaktadır. Bu durum çalışmamızda da gerçekleşmiş olup Btx-A uygulanan B ve C gruplarında, gastrocnemius kaslarının total vücut ağırlığına oranı A grubuna göre anlamlı derecede düşük tespit edilmiştir. Ayrıca 14.günden itibaren oral Pridostigmin Bromür tedavisi uygulanan C grubunun 28.gündeki sağ gastrocnemius kasının total vücut ağırlığına oranı, sadece Btx-A uygulanarak takip edilen B grubuna göre anlamlı derecede daha fazladır. Bu durum da bize günlük olarak oral yoldan kullanılan Pridostigmin Bromür'ün kaslarda hareketi erken dönemde geri döndürerek atrofiden kurtardığını ve Btx-A nın etkisini erken dönemde giderebildiğini göstermektedir. Sıçanlara 14 ile 28. günlerde uygulanan yürüyüş testleri ve arka pençe izi değerlendirmesinde, Btx-A uygulanan B ve C grubundaki sıçanların, 14. ve 28. günlerde ölçülen arka pençe izinin genişlikleri, A grubuna göre anlamlı derecede azalmış izlenmiştir. Bu durum Btx-A kullanımına bağlı gelişen kas paralizisi sonucu parmak hareketlerinde kısıtlılık ile açıklanmaktadır. 14. günden itibaren Pridostigmin Bromür verilen C grubu sıçanlarının arka pençe genişliği, 28. günde tekrar değerlendirildiğinde B grubu sıçanlarına göre anlamlı derecede artmış olduğu görülmüştür. Oral Pridostigmin Bromür kullanımı paralitik durumu geriye çevirip ayak parmaklarının kullanımını serbestlemekte, dolasıyla da pençe izi genişliğini arttırmakta şeklinde yorumlandı. Pençe izi uzunlukları arasında ise Btx-A kullanımına bağlı anlamlı derecede bir fark tespit edilememiştir.

Anahtar Kelimeler: Botulinum Toksin Tip A, Pridostigmin Bromür, Pitosis, Komplikasyon

S-080
Tavşan Kulağında Subperikondriyal ve SubSMAS Diseksiyon Planlarının Kıkırdak ve Perikondriyum Üzerine Etkisinin Karşılaştırılması

Bükem Cüce[1], Barış Çakır[2], Erhan Coşkun[2], Çağla Çiçek[1], Anjum Naeem Malik[3], İsmail Lazoğlu[3], Gaye Filinte[1]
[1]Kartal Dr. Lütfi Kırdar Şehir Hastanesi, Plastik Rekonstrüktif ve Estetik Cerrahi Kliniği, İstanbul
[2]Özel Muayenehane, Teşvikiye Cd., No:3A Güneş Apt. K:1, Nişantaşı, Şişli, İstanbul
[3]Koç Üniversitesi Üretim ve Otomasyon Araştırma Merkezi, İstanbul

Amaç: Rinoplasti operasyonlarında tercih edilecek diseksiyon planı hakkında değişik görüşler olduğu görülmektedir. Avasküler bir doku olan kıkırdak beslenmesini perikondriyum yapısından sağlamaktadır. Yüzeyel müsküler aponörotik sistem (SMAS) altında izlenen bir diseksiyon planında, perikondriyum ve kıkırdak bütünlüğü korunarak kıkırdak dokunun beslenmesinin bozulmayacağı varsayılsa da bu plandaki vasküler yapıların fazlalığı intraoperatif ve postoperatif dönemde artmış kanama ve ödem olarak karşımıza çıkabilmektedir. Superikondriyal planda diseksiyon yapıldığında ise avasküler kıkırdak dokusunun şekillendirilmesi cerrah için daha da kolaylaşmakla beraber postoperatif kanama ve ödem görülme ihtimali de azalmaktadır. Öte yandan bu plandaki diseksiyonun dezavantajı olarak ise avasküler bir doku olan kıkırdağı besleyen perikondriyumundan ayırmanın, kıkırdağın iyileşmesini tehlikeye atabileceği ve doku perfüzyonunu bozabileceğidir. Bu çalışmada; kıkırdağın

beslenmesinde önemli rol oynayan perikondriyumun diseksiyona dahil edildiği ve edilmediği durumlarda, kıkırdak ve perikondriyumda meydana gelebilecek histopatolojik, biyomekanik ve dokulardaki rejenerasyon kabiliyetindeki değişikliklerin araştırılması amaçlanmıştır.

Yöntem: Çalışma daha önce yapılan güç analizi sonuçlarına göre grup başına 3 denek olacak şekilde toplam 3 grup ve 9 adet yeni zelanda beyaz tavşanı ile planlanmıştır. Deneklerin her iki kulağı da araştırmaya dahil edilmiştir (n:18) Subperikondriyal, subSMAS ve intraperikondriyal diseksiyon modelleri planlandı. Çalışma bitiminde deneklerin kulaklarından alınan doku örnekleri elektron ve ışık mikroskobisi ile değerlendirildi. Ayrıca dokuların biyomekanik davranışlarının anlaşılabilmesi için de gerim kuvveti testi uygulandı.

Bulgular: Çalışmamızda fibrozisin en az izlendiği grup subperikondriyal diseksiyon yapılan C grubu en fazla fibrozis izlenen grup ise intraperikondriyal diseksiyon yapılan A grubu olarak görüldü. A grubu ve C grubu arasındaki fark (p=0.002) ve B grubu ile C grubu arasındaki fark (p=0.006) istatistiksel olarak anlamlı bulundu. Ayrıca gruplarda yeni kıkırdak oluşumu gözlenmemiş olsa da subperikondriyal diseksiyon yapılan C grubunun kıkırdak kalınlığı bakımından B grubuna göre anlamlı üstünlüğü olduğu (p=0.013); intraperikondriyal diseksiyon yapılan A grubunun da anlamlı olarak subsmas diseksiyon yapılan B grubundan üstün olduğu (p<0.001) görülmüştür.

Sonuç: Doğru yapılmış bir subperikondriyal diseksiyonun kıkırdağı güçsüzleştirmeyebileceği aksine rejenerasyonu tetikleyip kıkırdak kalınlığında artışa ve dolayısıyla kıkırdak direncinde artışa neden olabilir. Örneklem sayısı arttırılıp, yeni kartilaj oluşumunun daha hassas yöntemlerle değerlendirilmesiyle çalışmamız diğer araştırmacılar için öncü niteliğinde olacaktır.

Anahtar Kelimeler: intraperikondriyal, subperikondriyal, SMAS, biyomekanik, kıkırdak

S-081
Tendon İyileşmesine Mezenkimal Kök Hücre ve Plateletten Zengin Plazma Tedavisinin Etkisi: Deneysel Bir Çalışma

İlker Uyar[1], Zeynep Altuntaş[2], Sıddıka Fındık[3], Mehmet Emin Cem Yıldırım[4], Serhat Yarar[5], Murat Aktan[6], Ahmet Avcı[7]
[1]İzmir Katip Çelebi Üniversitesi Atatürk Eğitim ve Araştırma Hastanesi, Plastik Rekonstrüktif ve Estetik Cerrahi Kliniği, İzmir
[2]Necmettin Erbakan Üniversitesi Meram Tıp Fakültesi, Plastik Rekonstrüktif ve Estetik Cerrahi Ana Bilim Dalı, Konya
[3]Necmettin Erbakan Üniversitesi Meram Tıp Fakültesi, Patoloji Ana Bilim Dalı, Konya
[4]İstinye Üniversitesi Tıp Fakültesi, Plastik Rekonstrüktif ve Estetik Cerrahi Ana Bilim Dalı, İstanbul
[5]Konya Şehir Hastanesi, Plastik Rekonstrüktif ve Estetik Cerrahi Kliniği, Konya
[6]Necmettin Erbakan Üniversitesi Meram Tıp Fakültesi, Histoloji ve Embriyoloji Ana Bilim Dalı, Konya
[7]Necmettin Erbakan Üniversitesi Mühendislik Fakültesi, Biyomedikal Mühendisliği Ana Bilim Dalı, Konya

Giriş: Bu çalışmada, cerrahi onarım sonrası plateletten zengin plazma, mezenkimal kök hücre, mezenkimal kök hücre ve plateletten zengin plazma kombinasyon tedavilerinin deneysel sıçan aşil tendonu iyileşmesi üzerine olan etkilerinin ortaya konması amaçlanmıştır.

Gereç ve Yöntem: Çalışmada 5'i donör olmak üzere 85 adet sıçan kullanıldı ve sıçanlar kapalı zarf usulü randomize edilip 10'arlı gruplar halinde 8 eş gruba ayrıldı. Tüm gruplarda sıçanların sol aşil tendonları kesilip aynı seansta tekrar onarıldı. Onarım sonrası grubun ikisine(1-2) insandan elde edilmiş 0.1 cc mezenkimal kök hücre, ikisine(3-4) insandan elde edilmiş 0.1 cc mezenkimal kök hücre ve sıçandan elde edilmiş 0.1 cc plateletten zengin plazma kombinasyonu, ikisine(5-6) ise sıçandan elde edilmiş 0.1 cc plateletten zengin plazma eş zamanlı olarak operasyon bölgesine enjekte edildi. 2 gruba(7-8) ise cerrahi stres sonrası herhangi bir enjeksiyon yapılmadı.(Figür 1) 1-3-5-7. gruplarda yer alan sıçanlar 1. ayın sonunda, 2-4-6-8. gruplarda yer alan sıçanlar ise 2. ayın sonunda sakrifiye edildi. Tüm gruplarda sıçanlardan, kalkaneustan kemik parçası ile beraber triceps surae kasından kas parçası, sol aşil tendon eksizyonu esnasında alındı. Elde edilen sol aşil tendonlar üzerinde biyomekanik ve histopatolojik analizler yapıldı. 1-3-5-7. gruplardan elde edilen tendonlar, taze dondurulmuş tendonlar ve hiç bekletilmemiş tendonlar arasında biyomekanik açıdan fark oluşmadığı prensibinden yola çıkılarak, biyomekanik inceleme aşamasına kadar laboratuvar ortamında -23 °C soğuklukta muhafaza edildi. Mezenkimal kök hücre eldesi, Lee ve arkadaşlarının rat tendon yaralanma modelinde insan kaynaklı mezenkimal kök hücre kullanımından esinlenerek laboratuvar ortamında yapıldı. Plateletten zengin plazma eldesi için 5 adet donör sıçandan anestezi altında toplamda 5 cc intrakardiyak kan çekildi ve sonrasında sıçanlar dekapite edildi. Eksize edilen dokular ışık mikroskobu altında değerlendirildi. Biyomekanik testler, biyomekanik laboratuvarında yapıldı. Tendonların çekme hareketleri (elastisite modülü, sertlik, enerji absorbsiyon kabiliyetleri, maksimum yüklenme miktarı, kopma yükleri) incelendi. Sayısal değişkenler ortalama olarak, kategorik degişkenler ise sayı(yüzde) şeklinde verildi. Sonuçlar, % 95 güvenlik aralığında, p<0,05 anlamlılık düzeyinde değerlendirildi.

Bulgular: Tüm gruplarda enflamatuvar hücre yoğunluğu analizinde grup*zaman etkileşimi anlamlı olarak tespit edildi(p=0.038). Grupların zaman içerisindeki enflamatuvar hücre yoğunlukları değişimi birbirinden farklı idi. Tüm gruplarda vaskülerizasyon analizinde grup*zaman etkileşimi anlamlı değildi(p=0.49). Grup ve zaman etkileri de anlamlı değildi(p=0.13 ve p=0.76). Gruplarda zamana göre vaskülerizasyon aynı düzeyde kalmaktaydı. Bütün gruplarda tendonların maksimum kopma kuvveti analizinde grupların zaman içerisindeki davranışları kontrol grubuna göre istatistiksel olarak anlamlı tespit edildi(p=0.0015).
Tüm gruplardaki tendonların ortalama maksimum kopma kuvvetlerinin aylara göre değişimi karşılaştırıldı. Grup 1'de ortalama maksimum kopma kuvveti Grup 2'den daha düşük saptandı ancak istatistiksel olarak anlamlı değildi(p=0.07). Grup 3'te ortalama maksimum kopma kuvveti Grup 4'ten daha düşüktü ve istatistiksel olarak anlamlı idi(p=0.0008). Grup 5'te ortalama maksimum kopma kuvveti Grup 6'dan daha yüksekti ancak istatistiksel olarak anlamlı değildi(p=0.45). Grup 7'de ortalama maksimum kopma kuvveti Grup 8'den daha yüksek tespit edildi ancak istatistiksel olarak anlamlı değildi(p=0.06). Tüm gruplardaki tendonların ortalama maksimum kopma kuvvetleri aylara göre kontrol grubuyla karşılaştırıldı. Birinci ay sonunda Grup 1'de bulunan tendonlarda ortalama maksimum kopma kuvveti Grup 7'den daha düşük saptandı ancak bu sonuç istatistiksel olarak anlamlı değildi(p=0.19). Birinci ay sonunda Grup 3'te bulunan tendonlarda ortalama maksimum kopma kuvveti Grup 7'dekilerden daha düşük saptandı ancak bu sonuç istatistiksel olarak anlamlı değildi(p=0.28). Birinci ay sonunda Grup 5'te

bulunan tendonlarda ortalama maksimum kopma kuvveti Grup 7'dekilerden daha yüksek saptandı ancak bu sonuç istatistiksel olarak anlamlı değildi(p=0.55). İkinci ay sonunda Grup 2'de bulunan tendonlarda ortalama maksimum kopma kuvveti Grup 8'den daha yüksek olarak saptandı ve bu sonuç istatistiksel olarak anlamlı idi(p=0.01). İkinci ay sonunda Grup 4'te bulunan tendonlarda ortalama maksimum kopma kuvveti Grup 8'dekilerden daha yüksek saptandı ve bu sonuç istatistiksel olarak anlamlı idi(p<0.0001). İkinci ay sonunda Grup 6'da bulunan tendonlarda ortalama maksimum kopma kuvveti Grup 8'dekilerden daha yüksekti ancak bu sonuç istatistiksel olarak anlamlı değildi(p=0.08).

Tartışma: Literatürde erken dönemde dikiş materyali etrafında enflamatuvar hücreler ve fibrozis fazla miktarda saptanmıştır. Bizim çalışmamızda birinci ay sonunda enflamatuvar hücre yoğunluğu kontrol grubunda en üst seviyede belirlenmiştir. İkinci ay sonunda ise enflamatuvar hücre yoğunluğu kontrol grubunda azalırken, diğer gruplarda birinci aya göre daha yüksek seviyede saptanmıştır. Enflamatuvar hücre yoğunluğu analizinde grup*zaman etkileşimi anlamlıdır(p=0.038) ve grupların zaman içerisindeki enflamatuvar hücre yoğunlukları değişimi birbirinden farklıdır. Çalışmamızda gruplardaki fibrozis analizinde zaman etkisi anlamlıdır(p=0.001). Enflamatuvar hücrelerin kontrol grubunda daha hızlı azalmasının nedeni, iyileşme ve apoptozis sürecinin bu grupta daha hızlı gerçekleşiyor olması olabilir. Vaskülerizasyon analizinde grup*zaman etkileşimi, grup ve zaman etkileri istatistiksel olarak anlamlı değildir. Gruplarda zamana göre vaskülerizasyon değişmemektedir. Ancak kontrol ve PRP gruplarında vaskülerizasyon ikinci ay sonunda azalırken, kök hücre grubunda ikinci ay sonunda artış göstermektedir. Kombine grupta ise vaskülerizasyon birinci aydan itibaren en yüksek seviyededir ve ikinci ay sonunda değişmemektedir. Kök hücre grubunda ve kombine gruptaki maksimum kopma kuvveti artışının nedenlerinden biri, bu vaskülarizasyon paterni olabilir. Çalışmamızda kontrol grubu ve PRP grubunda 1. ay sonunda ölçülen ortalama tendon kuvveti, 2. ay sonunda ölçülen ortalama tendon kuvvetine göre daha yüksektir. Bunun nedeni deney sürecince gözlenen, sıçanların opere edilen bacaklarında hareket kısıtlamasına gitmeleri, yani onarılan bacağa yeterince yük bindirmemeleri olabilir. Mezenkimal kök hücre grubunda ise 2. ayda ölçülen ortalama tendon kuvveti, 1. ayda ölçülen ortalama tendon kuvvetine göre daha yüksektir. Bu fark, kombine grupta daha da belirgindir. Sıçanların opere edilen bacaklarını korumaya yönelik eğilimlerine rağmen mezenkimal kök hücre ve mezenkimal kök hücre - PRP kombinasyonu, iyileşmeye pozitif katkıda bulunmuştur. Bu katkı, kombine grupta daha da belirgindir. Daha önce farklı bir canlı türünden elde edilmiş mezenkimal kök hücre kaynaklı kombine tedavi uygulaması, literatürde bulunmamaktadır. Donör alan avantajı ve daha fazla mezenkimal kök hücre eldesi sağlaması, bu yöntemin önemli bir avantajıdır. Gelecekte geliştirilmiş hazır kitler halinde kullanılıp tedavi sürecini pratikleştireceği tarafımızca düşünülmektedir. Kök hücrenin antijenik yapıya sahip olması, uygulandığı alanda canlı kalma süresini olumsuz etkilemektedir. Bu etkilenme, çalışmanın dezavantajı olarak gösterilebilir. Lee ve arkadaşlarının gerçekleştirdikleri çalışmada elde edilen ksenojenik kök hücreler, yaklaşık 4 hafta canlılığını koruyabilmektedir. Gelecekte yapılacak olan desensitizasyon çalışmaları ile ksenojenik kök hücrelerin yaşayabilirlik süresinin uzayacağını düşünmekteyiz.

Sonuç: Sonuç olarak sıçan aşil tendonunda, cerrahi onarım sonrası mezenkimal kök hücre ve PRP kombinasyonu uygulanan grupta maksimum kopma kuvvetinin 2. ay sonunda diğer gruplardan daha yüksek olduğunu ve bu sonucun istatistiksel ve klinik olarak anlamlı olduğunu yaptığımız çalışma ile saptadık. Bu sonuca istinaden mezenkimal kök hücre ve PRP kombinasyon tedavisinin günlük hayatta tendon onarımlarında rutin olarak başvurulan tamamlayıcı bir tedavi olacağı inancındayız.

Anahtar Kelimeler: Deneysel çalışma, mezenkimal kök hücre, plateletten zengin plazma, tendon iyileşmesi

figür 1

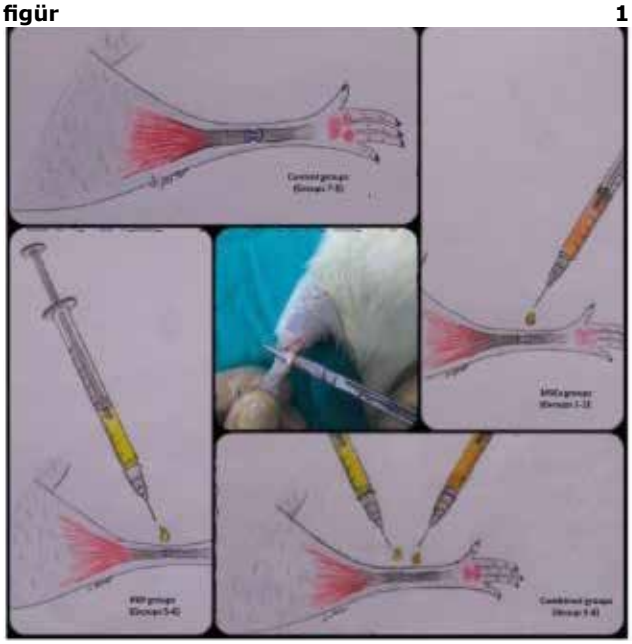

Tüm gruplar için yöntemlerin görünümü. Sol Aşil tendonunun eksplorasyonu(orta). Onarım işleminden sonra Grup 1 ve 2'ye (sağ üst) 0.1 cc MSC enjekte edildi; 0.1 cc MSC ve 0.1 cc PRP kombinasyonu Grup 3 ve 4'e (sağ alt) enjekte edildi; Grup 5 ve 6'ya (sol alt) 0.1 cc PRP enjekte edildi. Grup 7 ve 8'e kontrol grupları (sol üst) olarak cerrahi stres sonrası herhangi bir enjeksiyon yapılmadı.

S-082
Trombositten Zengin Plazma ve Amniyotik Hücre Kültürü Besiyerinin Deney Hayvanlarında Trakeal Yaralanma Modeli Sonrası Yara İyileşmesi Üzerine Etkileri: Karşılaştırmalı Bir Çalışma

Semih Lütfü Mirapoğlu[1], Eray Metin Güler[2], Olgu Enis Tok[3], İbrahim Aydoğdu[5], Ali Çay[6], Mehmet Fatih Çamlı[4], Abdurrahim Koçyiğit[2], Halil İbrahim Canter[7], Kemalettin Yıldız[4]
[1]Sağlık Bilimleri Üniversitesi, Ümraniye Eğitim Araştırma Hastanesi, Çocuk Cerrahisi ABD, İstanbul
[2]Bezmialem Vakıf Üniversitesi, Tıbbi Biyokimya ABD, İstanbul
[3]Bezmialem Vakıf Üniversitesi, Histoloji ve Embriyoloji ABD, İstanbul
[4]Bezmialem Vakıf Üniversitesi, Plastik, Rekonstrüktif ve Estetik Cerrahi ABD, İstanbul
[5]Bezmialem Vakıf Üniversitesi, Çocuk Cerrahisi ABD, İstanbul
[6]Beykent Üniversitesi, Histoloji ve Embriyoloji ABD, İstanbul
[7]Özel Klinik, Plastik, Rekonstrüktif ve Estetik Cerrahi

Giriş: Trakea yaralanmasından sonra uzamış inflamasyon her zaman bir dereceye kadar stenoz ile sonuçlanır. Trombositten zengin plazmanın (PRP) ve insan amniyotik sıvıdan türetilen hücre kültürü ortamının (ACCM) topikal uygulamasının yara iyileşmesini desteklediği gösterilmiştir. PRP ve amniyotik hücre kültürü ortamının (Gibco AmnioMAX - II) etkileri, bir sıçan modelinde morfometrik, histolojik ve biyokimyasal parametreler aracılığıyla araştırıldı.

Metod ve Yöntemler: Çalışmaya 25 erkek Sprague Dawley sıçanı dahil edildi: 4 sıçan PRP hazırlanması için sağlandı. 7 rattan oluşan üç grup sırasıyla PRP ve ACCM grupları ve bir kontrol grubu olarak ayrıldı. Üçüncü trakeal kıkırdağın ventral yüzünde trakea çevresinin yarısını kapsayan enine bir kesi yapıldı. Kontrol grubunda tamir edilen yaralanma bölgesine 0,5 ml salin solüsyonu uygulandı. Diğer iki grupta trakeal onarım üzerine topikal olarak 0,5 mL PRP veya ACCM uygulandı. Oksidatif stres belirteçleri, IL-1beta, IL-6 ve VEGF için morfometrik ölçümler ve biyokimyasal analizler için ameliyattan 30 gün sonra doku örnekleri toplandı. Bağ dokusu kalınlığı histolojik olarak değerlendirildi. İstatistiksel analiz, Mann-Whitney U ve Kruskal Wallis testleri kullanılarak sağlandı.

Bulgular: ACCM grubu ile kontrol grupları arasında trakeanın kıkırdak segment uzunluğu ölçümlerinde dikkate değer bir fark (P=0,025) tespit edildi (P < 0.03). Çalışma grupları ile kontrol grubu arasında TAS (Total Antioksidan Statü), TOS (Total Oksidatif Statü) ve OSI (Oksidatif Stres Endeksi) değerlerinin analizinde anlamlı bir fark bulundu (P < 0.005). ACCM ve PRP grupları arasında IL1-beta ve IL-6 seviyelerinde de farklılıklar vardı (P < 0.05). Aynı parametreler için, PRP ve kontrol grubu (P=0,004) ve ACCM ve kontrol grubu (P=0,003) arasındaki farklar anlamlıydı. VEGF değerleri, PRP ve kontrol grubu (P=0,002) ve ACCM ve kontrol grubu (P=0,002) arasında anlamlı bir fark gösterdi. En yüksek VEGF değeri ACCM grubunda, en düşük değer ise kontrol grubundaydı. Bağ dokunun histolojik değerlendirmesinde ACCM ile diğer gruplar arasında anlamlı fark gözlendi.

Sonuç: Amniyotik sıvı kaynaklı hücre kültürü ortamı diğer uygulamalara göre daha az oksidatif stres durumu göstermektedir. ACCM, inflamatuar ve anjiyogenetik süreçler üzerinde daha etkilidir. Bağ dokusu kalınlığı sonuçları bu biyokimyasal ve morfolojik sonuçlarla uyumluydu. Ek olarak, ACCM ve PRP arasında histolojik verilerde önemli bir fark gözlendi. Genel olarak, ACCM'nin trakea iyileşmesi üzerinde etkili olduğu kanıtlanmıştır. Bu etkiler, hem PRP'de hem de amniyotik sıvıdan türetilen hücre kültürü ortamında (ACCM) büyüme faktörlerinin bolluğuna bağlanabilir.

Anahtar Kelimeler: Amniyotik sıvı kaynaklı hücre kültürü besiyeri, Amniyotik Hücre Kültürü, Plateletten Zengin Plazma, Trakea İyileşmesi, Trakeal Stenoz, Yara İyileşmesi

Biyokimyasal Ölçümler

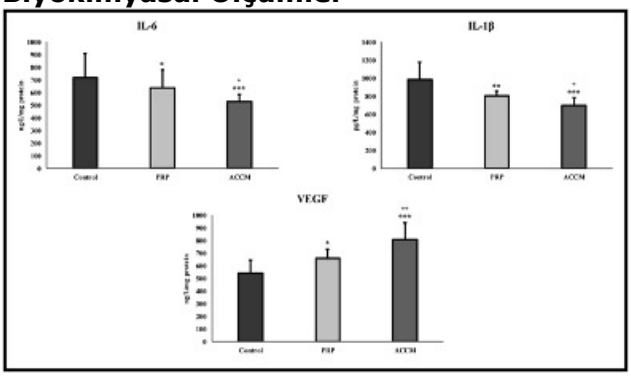

S-083
Ratlarda Mc. Farlane Flep Modelinde Transkutanöz Elektrik Sinir Stimülasyonu Ve Ultrason Uygulanarak Ön Koşullamanın Flep Yaşamı Üzerine Etkileri

Osman Serdar Berk[1], Sercan Yücel[1], Cemal Alper Kemaloğlu[1], Erman Menekşe[1], Ömer Taşkın[1], Eser Kılıç[2]
[1]Erciyes Üniversitesi Tıp Fakültesi, Plastik Rekonstrüktif ve Estetik Cerrahi Ana Bilim Dalı, Kayseri
[2]Erciyes Üniversitesi Tıp Fakültesi, Biyokimya Ana Bilim Dalı, Kayseri

Giriş-Amaç: Flepler, rekonstrüktif cerrahide sıklıkla uygulanan cerrahi işlemlerdendir. Kısmi flep yetmezlikleri rekonstrüktif cerrahinin öngörülemeyen komplikasyonlarıdır. Bu nedenle flepte doku kaybını azaltabilmek amacıyla çeşitli metotlar denenmiştir. Transkutanöz elektriksel sinir stimülasyonunun (TENS) ve ultrasonun (US) yara iyileşmesini artırmasının hücresel ve fizyolojik mekanizmasını açıklamak üzere deneyler yapılmıştır. Bu çalışmanın amacı random patern deri fleplerinin ön koşullamasında TENS ve US uygulamasının dokuların yaşayabilirliğine etkisini araştırmaktır.

Gereç-Yöntem: Çalısmada 50 adet 4 aylık erkek Spraque-Dawley cinsi ratların sırtında 2 × 8 cm boyutlarında modifiye McFarlane flepleri kaldırıldı. Hayvanlar ağırlıkları açısından fark olmayacak şekilde 10 hayvandan oluşan 5 gruba ayrıldı; kontrol grubu, cerrahi geciktirme grubu, TENS grubu, US grubu ve TENS+US grubu. Flepler kaldırıldıktan 14 gün sonra flep canlılık oranları fotoğraflanarak ölçüldü. Gruplardaki her denekten biyopsi alındı. Tüm gruplarda doku Vascular Endothelial Growth Factor (VEGF) düzeyleri ölçüldü ve histopatolojik hasar parametreleri (nekrotik hücreler, fibroblast-fibrosit sayısı, polimorf nüveli lökosit infiltrasyonu ve vasküler yoğunluk) değerlendirildi. Elde edilen veriler istatistiksel olarak değerlendirildi. Bulgular: Flep nekroz oranı kontrol grubunda %52,22

± 9,71; cerrahi geciktirme grubunda %16,57 ± 4,80; tens grubunda %32,45 ± 7,61; usg grubunda %32,95 ± 8,09; usg+tens grubunda %35,83 ± 8,05 idi. Gruplar arasında flep nekrozu açısından istatistiksel olarak anlamlı bir fark olduğu saptandı (p <0,001). Çalışma gruplarında elde edilen doku VEGF düzeyi kontrol grubunda 28,65 ± 7,87 pg/mg protein, cerrahi geciktirme grubunda 53,52 ± 29,94 pg/mg protein, TENS grubunda 64,20 ± 40,07 pg/mg protein, US grubunda 89,68 ± 45,67 pg/mg protein, US+TENS grubunda 63,34 ± 18,72 pg/mg protein idi. Gruplar arasında doku VEGF düzeyleri bakımından anlamlı farklılık olduğu saptanmıştır (p<0,001). Bu fark, US grubu ile kontrol grubu arasında (p=0,021) ve US+TENS grubu ile kontrol grubu arasındadır (p=0,002). Gruplar arasında; gözlenen nekroz skorları, fibroblast-fibrosit skorları, vasküler yoğunluk skorları ve polimorf nüveli lökosit skorları bakımından istatistiksel olarak anlamlı bir faklılık bulunmamıştır.

Sonuç: TENS ve US uygulaması yapılan deneklerde flep canlılık oranları kontrol grubuna göre artış gösterdi. Ancak bu alternatif metotlarla yapılan ön koşullamaların hiç birisi flep canlılık oranları bakımından cerrahi flep geciktirmesinden başarılı olamamışlardır.

Anahtar Kelimeler: flep geciktirme, ön koşullama, ultrason, tens, viabilite

ultrason uygulaması

anestezi altında us uygulama

S-084
Sıçanda Oluşturulan Periferik Sinir Yaralanması Modelinde Skar Önleyici Ajanların Periferik Sinir İyileşmesi Üzerindeki Etkilerinin Deneysel İncelenmesi

Soner Karaali[1], Atilla Arıncı[2], Ömer Berköz[2], Bora Edim Akalın[2], Erol Kozanoğlu[2]
[1]Erzincan Binali Yıldırım Üniversitesi Mengücek Gazi Eğitim ve Araştırma Hastanesi, Plastik Cerrahi Kliniği
[2]İstanbul Üniversitesi İstanbul Tıp Fakültesi, Plastik, Rekonstrüktif ve Estetik Cerrahi Anabilim Dalı

Giriş: Periferik sinir yaralanmalarından sonra sinir hücresinde gözlenen değişiklikleri inceleyen ve rejenerasyonun geliştirilmesi için yeni yöntemler tanımlamayı amaçlayan çok sayıda deneysel çalışma olmasına rağmen, sinir yaralanmaları önemli bir sorun olmaya devam etmektedir. Bu çalışmada, hyalüronik asit (HA) ve traneksamik asidin (TA) sinir iyileşmesinde etkinliklerini araştırmak amaçlanmıştır.

Materyal-Metod: Cerrahi işlemler için 18 adet Wistar tipi dişi sıçan kullanıldı. Ketamin anestezisi kullanılarak, sağ arka ekstremitede çalışıldı. Grup 1' de sağ siyatik sinir makas ile transeke edilerek primer olarak epinöral sütürlerle onarıldı. Grup 2' de siyatik sinir transeksiyonu ve epinöral onarım sonrası hyalüronik asit uygulandı. Grup 3' te siyatik sinir transeksiyonu ve epinöral onarım sonrası hyalüronik asit ve traneksamik asit kombine olarak uygulandı. Postoperatif 4. hafta sonunda deneklere bir takım analizler uygulandı. Fonksiyonel test olarak deneklere siyatik fonksiyon indeks (SFİ) ve EMG uygulandı. Denekler daha sonra sakrifiye edilerek ıslak gastrokinemius kası ağırlıkları ölçüldü. Transeke edilmiş siyatik sinirlerin proksimal ve distallerinden kesitler alınıp mikroskopik inceleme yapıldı.

Bulgular: SFI' de ve EMG' de, Grup 2 ve grup 3; grup 1' e göre istatistiksel anlamlı olarak yüksekti (p<0.05). Grup 2 ve grup 3 arasında istatistiksel anlamlılık tespit edilmedi (p>0.05). Sağ/sol gastrokinemius ıslak ağırlıkları oranında, gruplar arasında istatistiksel anlamlılık görülmedi (p>0.05). Makroskopik adezyon skorlama testi Grup 3' te; grup 1 ' e göre anlamlı yüksekti (p<0.05); ancak grup 1 ve grup 2 arasında ve grup 2 ile grup 3 arasında anlamlı fark saptanmadı (p>0.05).

Sonuç: HA grubu, kontrol grubuna göre fonksiyonel ve mikroskopik testlerde üstündü. HA ve TA kombinasyonunun olduğu grup ise fonksiyonel testlerde ve mikroskobiye ek olarak makroskopik adezyon skorlama sisteminde de kontrol grubuna üstün bulundu. Böylece, sinir onarımı sonrası HA ya da HA' nın TA ile kombinasyonunun uygulanmasının faydalı, güvenilir ve maliyetinin uygun olmasından dolayı uygulanabilir olduğu düşünüldü. Anahtar kelimeler: Periferik sinir, hyalüronik asit, traneksamik asit, sıçan modeli

Anahtar Kelimeler: Periferik sinir, hyalüronik asit, traneksamik asit, sıçan modeli

S-085
Sıçanlarda CSA-131 İçeren Hidrojelle Kaplanmış Silikon İmplant Kullanımının Biyofilm ve Kapsül Kontraktürü Gelişimi Üzerinde Etkilerinin Değerlendirilmesi

Cengiz Ertekin[1], Tolga Aksan[1], Muhammed Besir Öztürk[1], Özlem Oyardı[2], Çağla Bozkurt Güzel[2], Zeynep Çağla Olgun[3], Mustafa Tezcan[4]
[1]İstanbul Medeniyet Üniversitesi, Plastik, Rekonstrüktif ve Estetik Cerrahi Ana Bilim Dalı, İstanbul
[2]İstanbul Üniversitesi Eczacılık Fakültesi, Farmasötik Mikrobiyoloji Ana Bilim Dalı, İstanbul
[3]İstanbul Medeniyet Üniversitesi, Patoloji Ana Bilim Dalı, İstanbul
[4]Özel Muayenehane

Giriş-Amaç: Kapsül kontraktürü, estetik ve rekonstruktif meme cerrahisi sonrası sık görülen komplikasyonların başında gelmekte ve tedavisi için sıklıkla sekonder operasyonlar gerekmektedir. Günümüzde, birçok teori öne sürülmüş olmasına rağmen kapsül kontraktürü etiyolojisi henüz tamamen anlaşılamamıştır. Öne sürülen teoriler arasında biyofilm tabakasının oluşumuna bağlı subklinik enflamatuvar süreç literatürde öne çıkmaktadır. Bu çalışmada bir ceragenin alt tipi olan ve in vivo çalışmalarda güçlü antimikrobiyal etki gösteren CSA-131'in implant çevresinde biyofilm ve subklinik enflamasyon

gelişimi üzerindeki etkilerini ortaya koyulması ve dolaylı olarak kapsül kontraktürünü önlemede etkinliğinin gösterilmesi amaçlanmıştır.

Yöntem: Çalışmada 34 adet Sprague Dawley türü dişi sıçanlar kullanıldı. Sıçanlar 5 farklı grupta deneye tabi tutuldu. Her bir sıçanın sırt bölgesinde oluşturulan iki subkutanöz pakete 1.2 ml hacimli hidrojel ile kaplanmış implantlardan yerleştirildi. 1.grupta paketlere steril implantlar yerleştirildi. 2.grupta steril ve hidrojel kaplamasında CSA-131 içeren implantlar kullanıldı. 3. grupta 10^6 cfu/ml Stafilokokus epidermidis ile inokülasyonu sonrası steril ve CSA-131 içeren implantlar paketlere yerleşirildi. 4. grupta bakteri inokülasyonu sonrası steril implantlar kullanıldı. 5. grupta bakteri inokülasyonu sonrası, antibiyotikli solüsyon (sefazolin, gentamisin ve betadin) ile paket irrigasyonu yapıldı ve ardından steril implantlar yerleştirildi. Tüm gruplardaki sıçanlar 12. haftanın sonunda sakrifiye edildi. Makroskopik değerlendirme Baker evrelemesi ile, biyofilm oluşumları sonikasyon ve koloni sayım yöntemi ile, kapsül histolojisi Hematoksilen Eozin boyama sonrası kapsül kalınlığı ve Jansen evrelemesi ile değerlendirildi.

Bulgular: Sonikasyon ve koloni sayımı ile elde edilen verilere göre steril şartlarda yerleştirilen ve CSA-131 içeren hidrojelle kaplanan 2. grupta 12 hafta sonunda hiçbir numunede koloni saptanmamıştır. İnoküle edilmeyen gruplar karşılaştırıldığında CSA-131 biyofilme karşı istatiksel anlamlı etkinlik göstermiştir ($p<0,001$). Kapsül kalınlıkları karşılaştırılmasında biyofilm sonuçlarıyla paralel olarak Grup 1 ve Grup 2 karşılaştırıldığında, CSA-131 içeren implantların kapsüllerinin anlamlı olarak daha ince olduğu saptanmıştır. Biyofilm ve kapsül kalınlığı ilişkisi değerlendirildiğinde iki parametre arasında kuvvetli ilişki tespit edilmiştir. S.epidermidis ile inoküle edilen gruplar arasında kapsül kalınlığı, biyofilm değerleri ve Jansen total skorları karşılaştırıldığında anlamlı farklılık görülmemiştir. Baker evrelemesine göre alınan skorlar değerlendirildiğinde Grup 2'deki implantların anlamlı olarak daha düşük kontraktür evrelemesine sahip olduğu tespit edilmiştir. Bakteri inokülasyonu uygulanan gruplarda erken dönemde görülen implant kayıplarının, bu gruplar arası yapılan karşılaştırmaların istatistiksel verilerini etkilediği düşünülmüştür.

Sonuç: Sonuç olarak CSA-131 içeren hidrojel kombinasyonu planlı bakteri inokülasyonu yapılmadığında biyofilm oluşumunu engellemiş ve daha ince kapsül oluşumu ile sonuçlanmıştır. Kapsül kontraktürünün önlenmesinde CSA-131 hidrojel kombinasyonu umut vadedici olup, ileri çalışmalarla bu veriler desteklenerek klinik çalışmaların önü açılabillir.

Anahtar Kelimeler: Ceragenin, biyofilm, kapsül kontraktürü, meme augmentasyonu, meme rekonstruksiyonu

Gruplar ve açıklamaları

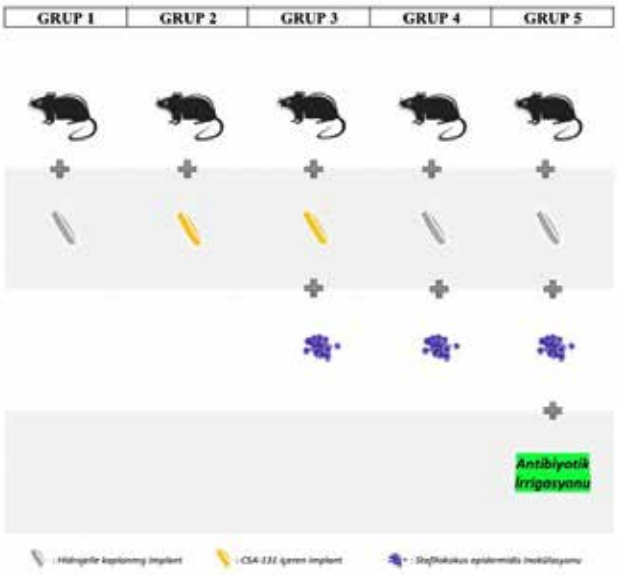

Deney gruplarının görsel anlatımı

S-086
Epinöral nörorafide yeni yaklaşım: Aksonal defektli epinöral onarım tekniğinin siyatik sinir rejenerasyonu üzerine etkileri

Majid Ismayilzade[1], Bilsev İnce[2], Moath Zuhour[2], Pembe Oltulu[3], Recep Aygül[4]
[1]Anadolu Sağlık Merkezi, Plastik Rekonstrüktif ve Estetik Cerrahi bölümü, Kocaeli
[2]Necmettin Erbakan Üniversitesi Meram Tıp Fakültesi, Plastik Rekonstrüktif ve Estetik Cerrahi Anabilim Dalı, Konya
[3]Necmettin Erbakan Üniversitesi Meram Tıp Fakültesi, Tıbbi Patoloji Anabilim Dalı, Konya
[4]Selçuk Üniversitesi Tıp Fakültesi, Nöroloji Anabilim dalı, Konya

Giriş: Günümüzde sinir onarım teknikleri ve sinir rejenerasyonu konusuna odaklanan çalışmaların büyük çoğunluğu sonucun daha öngörülebilir olmasını hedeflemektedir. Sinir onarımı sonrası iyileşmenin bilinmezliği periferik sinir rejenerasyonunda halen çözülmemiş olarak kalmaktadır. Hastanın yaşı, onarımın zamanlaması, yaralanmanın tipi ve seviyesi, cerrahın teknik becerisi ve onarım tekniği gibi birçok faktör onarım sonrası başarıyı etkilemektedir.
Periferik sinir iyileşmesini santral sinir sisteminden farklı kılan ve ilk defa Cajal tarafından tanımlanan nörotropizm birçok diğer araştırmacı tarafından da çalışılmıştır. Bu seçici rejenerasyon teorisi sayesinde proksimal sinir uçları distal güdükteki Bungner bantlarına doğru ilerleyerek uygun eşleşme yapmaktadırlar; bu eşleşme mikst tip sinirlerde sonucu etkileyen olmazsa olmaz faktördür. Biz deneysel çalışmamızda, her hangi defekt olmayan bir sinir yaralanmasında sinir defekti konsepti uygulayarak yaptığımız onarımla primer epinöral nörorafi tekniğini karşılaştırdık. Nörotropizmin sağladığı aksonal eşleşmenin cerrahi yaklaştırmadan daha iyi sonuçlar doğuracağını; epinöral nörorafideki nöroma oluşumunun ise bu teknikle anlamlı azalacağını hipotezledik.

Gereç ve yöntem
1. Deney hayvanı belirlenmesi ve çalışmanın tasarımı
Bu deneysel çalışma yerel etik kurul onayını (2020- 032) takiben 2020-2021 yılları arasında ağırlıkları 200 ~250 g olan 35 dişi Wistar albino sıçanı üzerinde gerçekleştirilmiştir. Ratlar her birinde 7'er sıçan olan 5 grupa ayrıldı ve 2'li ve 3'lü şekilde kafeslere yerleştirildiler (Tablo 1). Çalışmadaki gruplardan grup 1 sham grubunu, grup 2 ise epinöral onarım uygulanan ratları içermekteydi. Geri kalan gruplarda epinöral sleeve işlemi sonrasında 2 mm aksonal defekt oluşturularak sadece epinöryum onarıldı (Resim 1). Grup 3'te sadece distal güdükte 2 mm, grup 4'te sadece proksimal güdükte 2 mm, grup 5'te ise proksimal ve distal güdükte 1'er mm aksonal defekt oluşturulduktan sonra epinöryum onarıldı. Gruplara göre siyatik sinirlere uygulanan farklı cerrahi işlemler Resim 1'de illüstrasyon üzerinde gösterilmiştir.
2. Rejenerasyonun değerlendirilmesi
Yürüme testi analizi
3 aylık takip sonrasında çalışmadaki tüm sıçanlar 100x40x20 cm ebatlarında yürüyüş parkurunda yürütüldü. Siyatik Fonksiyon İndeksi (SFI) Medinaceli ve ark. tarafından tanımlanan ve Bain ve ark. tarafından modifiye edilen formülasyona göre hesaplandı: SFI= -38.3X ((EPL-NPL)/NPL)+109.5X((ETS-NTS)/NTS+13.3X((EIT-NIT)/NIT)-8.8
EMG ölçüm analizi
Siyatik sinir eski gluteal insizyondan girilerek ortaya konuldu ve iğne elektrodu gastrokinemius ve soleus kasları üzerine yerleştirildi. Sinirin onarım proksimalinden 25-35 mA gücünde uyarı verildikten sonra elde edilen aksiyon potansiyeli (CMAP) eğrisi altında kalan alan ve latans süreleri hesaplandı.
Histopatolojik inceleme
Hemotoksilen-Eozin, CD 34, Dual- fast blue ve Masson trikrom ile boyama sonrasında sinir rejenerasyonları ödem, fibrozis, inflamasyon, vaskülarizasyon, nöroma oluşumu, aksonal dejenerasyon, akson yoğunluğu, myelinizasyon ve disorganizasyon parametreleri açısından gruplara kör iki patolog hekim tarafından değerlendirilerek 0-3 arasında skorlandı.
İstatistiksel analiz
Normal dağılıma uygunluk gösteren değişkenlerde karşılaştırma One Way ANOVA testiyle; uygunluk göstermeyen değişkenlerde ise Kruskal- Wallis varyans analiziyle yapıldı. İkili karşılaştırma için Bonferroni düzeltmeli Mann- Whitney U testi kullanıldı. Tüm karşılaştırmalarda $p<0,05$ anlamlılık düzeyi olarak kabul edildi.

Bulgular: Siyatik fonksiyon indeksi hesaplamalarına göre elde edilen grup ortalamaları arasında istatistiksel karşılaştırma yapıldı. Sham grubu ile diğer gruplar arasında anlamlı farklılık olduğu ($p\approx,002$) ama diğer gruplar arasındaki farklılığın istatistiksel anlamlı olmadığı görüldü (Resim 1). Epinöral onarım ile defektli onarım yapılan gruplar arasında siyatik fonksiyonu açısından farklılık saptanmadı. Istatistiksel inceleme sonucunda hem latans süreleri hem de CMAP eğrisi altında kalan alan açısından grup 1 ve grup 5'le diğer gruplar arasında anlamlı farklılık olduğu görüldü (sırasıyla $p\approx,001$ ve $p\approx,031$), (Tablo 2). EMG bulgularına göre distal + proksimal aksonal defektli ratlarda sinir iyileşmesi hem epinöral onarım ile, hem de ayrı ayrılıkta distal ve proksimal defektlerle onarılmış gruplardan anlamlı daha iyiydi. Grup 1'le diğer gruplar arasında bütün histopatolojik değerler açısından anlamlı farklılık tespit edildi. Grup 2 ile grup 3, 4 ve 5 arasında nöroma oluşumu, akson yogunluğu, miyelinizasyon ve disorganizasyon açısından anlamlı istatistiksel farklılık görüldü. Distal, proksimal ve distal + proksimal aksonal defektleri olan gruplar arasında ise histopatolojik açıdan herhangi farklılık saptanmadı.

Tartışma: İlk defa Cajal tarafından öne sürülen ve üzerinde birçok araştırma yapılmış olan nörotropizm proksimal aksonların rejenerasyon sırasında distaldeki karşılığına doğru selektif büyümesini tanımlamaktadır. Jiang ve ark. tarafından yapılan araştırmada arter ve ven kondüitleriyle köprülenen 2 mm'lik siyatik sinir defektlerinde rejenerasyon primer epinöral onarıma göre anlamlı iyi olmuştur. 2 mm üzerindeki defektlerde ise bu fark ortadan kaybolmuştur. Çalışmanın sonucuna esasen, bilinçli şekilde oluşturulan küçük defektlerin, distal güdükten salınıp proksimal güdüğü hedef alan kemotaktik faktörler için olumlu mikroçevre oluşturduklarını ve sinir rejenerasyonunu hızlandırdıkları bildirilmiştir. Çalışmamızda 2 mm'lik küçük sinir defektlerini köprülemek için sinirin kendi epinöryumu kullanılmış ve primer epinöral onarımla karşılaştırılmıştır. Karşılaştırma sonucunda gruplar arasında fonksiyonel açıdan herhangi farklılık bulunmazken, EMG latans ve CMAP ölçümleri açısından distal+ proksimal aksonal defektli onarım gerçekleştirilen grupta anlamlı iyileşme olduğu görüldü. Sadece distal ve sadece proksimal güdükte 2 mm'lik aksonal defektli onarım yapılan gruplarda (grup 3 ve grup 4) bu farklılığın görülmemesinin nedenini onarım hattıyla ilişkilendirebiliriz. Şöyle ki, bu gruplarda onarım hattı ya distal ya da proksimal güdükteki aksonlarla temas etmekteyken, grup 5'te aksonlardan bagımsız şekilde sadece epinöral bileşkede bulunmaktadır. Daha önce Wang ve ark. da sinir epinöryumunu kullanarak oluşturulmuş 2 mm'lik defekti köprülemiş ve primer epinöral onarımdan daha iyi sonuçlar elde ettiklerini bildirmişlerdir. Proksimal güdükte 1 mm'lik epinöryum rezeksiyonu, distal güdükte ise epinöral sleeve sonrasında 3 mm'lik aksonal rezeksiyon çıkararak 2 mm'lik defektin epinöryum vasıtasıyla köprülenerek onarımını elde etmişlerdir. Biz çalışmada sunduğumuz yöntemi klinik olarak daha uygulanabilir teknik elde edebilmek için araştırdık; şöyle ki periferal sinir yaralanmaları sonrasında distal ve proksimal güdükte trimlenme yapılarak uçların mutlaka tazelenmesi gerekmektedir. Wang ve arkadaşları tarafından sunulan teknik her ne kadar başarılı sonuçlar gösterse de, klinik uyarlanabilirliği kısıtlı görünmektedir. Çalışmamızda ise distal ve proksimal sinir uçlarından epinöral sleeve işlemini takiben yapılan 1'er mm'lik aksonal rezeksiyon sonrasında sinir rejenerasyonunda başarılı sonuçlar elde edildi.

Sonuç: Periferik sinir yaralanmaları çok sık karşılaşılan travma biçimi olmasına rağmen, onarım sonrasında sinir iyileşmesi halen idealden uzaktır. Bu amaçla, büyüyen sinir uçlarını olabilecek en doğal mikroçevre ile destekleyerek doğal rejenerasyon sürecine bırakmak ideal iyileşmeyi yakalamaya yardımcı olabilir. Çalışmamızdan elde ettiğimiz sonuca esasen, primer sinir onarımı sırasında distal ve proksimal aksonal uçların epinöral sleeve işlemi sonrasında 1'er mm rezeksiyonu ve epinöral onarım uygulanması, aksonal uçları onarım hattından uzak tutarak sinir rejenerasyon sürecini hızlandırabilir. Mikst tip periferik sinir yaralanmalarında yapılan geniş kapsamlı ve randomize kontrollu klinik çalışmalardan elde edilecek sonuçlar, uzun yıllardır bilinen epinöral onarım tekniğinin belirttiğimiz modifikasyonlarla kullanılmasına olanak sağlayabilir.

Anahtar Kelimeler: aksonal defekt, epinöral nörorafi, nörotropizm, selektif rejenerasyon

Resim 1

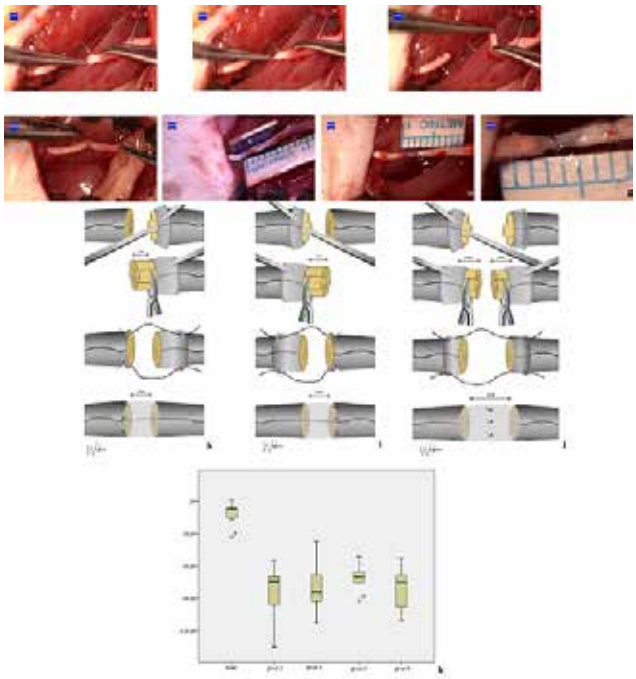

Resim 1- a,b,c: Epinöral sleeve işlemi ile epinöryum kılıfının arkaya dogru sıyrılması, Resim 1-d: Grup 2'de uygulanan standart epinöral nörorafi onarım tekniği, Resim 1-e: Grup 3'te uygulanan 2 mm'lik distal aksonal defektli onarım tekniği, Resim 1-f: Grup 4'te uygulanan 2 mm'lik proksimal aksonal defektli onarım tekniği, Resim 1-g: Grup 5'te uygulanan 1 mm proksimal + 1 mm distal aksonal defektli onarım tekniği, Resim 1- h,i,j: Sırasıyla Grup 3, 4 ve 5' te uygulanan cerrahi tekniğin illüstrasyon görüntüsü, Resim 1- k: Siyatik fonksiyon indeks sonuçlarının istatistiksel karşılaştırılması

Tablo 1 ve Tablo 2

Tablo 1

	Gruplar	Sıçanlar (n)	Defekt ölçüsü (mm)
Grup 1	Sham Grubu	7	-
Grup 2	Epinöral nörorafi grubu	7	2
Grup 3	Distal aksonal defekt grubu	7	2
Grup 4	Proksimal aksonal defekt grubu	7	2
Grup 5	Distal + proksimal aksonal defekt grubu	7	2

Tablo 2

	Grup 1	Grup 2	Grup 3	Grup 4	Grup 5
CMAP (m/Mv)	27,90 ± 5,92	16,46 ± 5,56	14,08 ± 6,18	13,79 ± 2,31	22,47 ± 18,28
Latans (sec)	0,44 ± 0,23	1,43 ± 0,30	1,31 ± 0,17	1,45 ± 0,17	1,43 ± 0,30

Tablo 1. Gruplara göre rat siyatik sinirine yapılan işlemler Tablo 2. EMG sonuçlarının latans ve CMAP eğrisi altında kalan alan açısından analizi.

S-087
Ratlarda random yapılı, "dar pediküllü fan (yelpaze)'' şekilli fleplerin yaşamlarının araştırılması

Hakan Özocak, İrfan Özyazgan, Ömer Taşkın
Erciyes Üniversitesi Tıp Fakültesi Plastik Rekonstrüktif ve Estetik Cerrahi

Giriş-Amaç: Cilt defektlerinin onarımı için çok sayıda flep seçeneklerinden birisi olan random yapılı flepler, uygulanmalarının kolaylığı, çok sayıda seçenek sunması ve komplikasyon oranlarının nispeten düşük olması nedeniyle en çok tercih edilenlerdendir. Bu fleplerin canlılıkları üzerinde etkili faktörler olarak literatürde, en/boy oranı, yaşayabilen sabit bir flep uzunluğu ve en belirleyici faktör olarak perfüzyon basıncı kavramlarından bahsedilmiştir. Bu çalışma, literatürde daha önce yer almayan, pedikülü dar, distale doğru genişleyen "yelpaze" ya da "daire dilimi" şeklindeki random yapılı fleplerin yaşayabilirliklerinin araştırılması ve random flepler hakkında sahip olunan bilgilerin geliştirilmesi amacıyla yapılmıştır.

Gereç-Yöntem: Çalışmamızda 40 adet Sprague Dawley cinsi 9 aylık rat kullanıldı. Her biri 10 denek içeren 4 grup oluşturuldu. Ön çalışma grubunu oluşturan birinci grup ratlarda 2cm x 8cm'lik dikdörtgen şekilli random yapılı flepler yapılarak ortalama yaşayabilen flep uzunluğu 5 cm olarak tespit edildi. İkinci ve üçüncü gruplarda taban genişliği yine 2 cm olan vertikal ve oblik 2cm x 5cm'lik dikdörtgen flepler, dördüncü grupta ise 2cm pedikül genişliğine, 5cm uzunluğa sahip ve distal kenarı 73mm yay şeklinde olan daire dilimi şeklinde flepler oluşturuldu. Flepler eleve edilip yerlerine yeniden süture edildikten sonra, Laser Doppler flowmetre ile akım ölçümü yapıldı, SPY cihazı ile "Indocyanine green-enhanced fluorescence" yöntemi ile perfüzyon değerlendirildi, flep dokusu ve normal doku IMA (ischemia modified albümin) düzeyleri çalışıldı. Post-operatif 7.günde makroskopik olarak flep canlılıkları değerlendirilerek canlılık oranları hesaplandı.

Bulgular: Deney gruplarında fleplerin canlılık oranları ve yaşayabilen alanları sırasıyla; ön çalışma grubunda %69,25±10,41 ve 10,72±1,61cm², vertikal kontrol grubunda %98,99±2,21 ve 9,26cm²±0,2cm², oblik dikdörtgen grubunda %93,78±13,32 ve 8,78cm²±1,25cm², yelpaze grubunda ise %96,77±4,27 ve 22,13cm²±0,98cm² olarak bulunmuştur. Laser Doppler Flowmetre ile akım ölçüm değerleri fleplerin proksimali ve distalinde sırasıyla; vertikal kontrol grubunda 31,31±29,03 BPU ve 17,39±21,02 BPU, oblik dikdörtgen grubunda 36,86±34,47 BPU ve 946,74±3336,85 BPU, yelpaze grubunda ise 185,52±181,26 BPU ve 193,77±187,90 BPU olarak ölçülmüştür. SPY cihazı ile fleplerin proksimali %100 kabul edilerek distallerinden ölçülen perfüzyon değerleri sırasıyla; vertikal kontrol grubunda %95,9±13,60, oblik dikdörtgen grubunda %87,60±25,42, yelpaze grubunda ise distal orta hat %96,40±5,79 distal sağ %76,10±11,23 distal sol %64,20±19,74 olarak hesaplanmıştır. Deney gruplarında normal doku ve flep dokusunda ölçülen IMA değerleri sırasıyla; vertikal kontrol grubunda 0±,2739 0,1466 U/µgr ve 0,1784 ± 0,0943 U/µgr, oblik dikdörtgen grubunda 0,2405 ± 0,0981 U/µgr ve 0,1172 ± 0,0537 U/µgr, yelpaze grubunda ise 1,3657 ± 3,7861 U/µgr ve 0,1510 ± 0,1575 U/µgr olarak tespit edilmiştir.

Sonuç: Bu çalışmada, ratlarda sırt bölgesinde, benzer beslenme koşullarına sahip olarak yapılan random yapılı, kaudal pediküllü, pedikülü dar fakat distale doğru genişleyen "yelpaze" ya da "daire dilimi" olarak adlandırılabilecek flepler aynı pedikül genişliğine sahip klasik dikdörtgen şekilli flepler ile benzer uzunlukta

yaşadıklarının gösterilmiştir. Bu sonuç pedikülünün dar olması sayesinde daha iyi bir mobilizasyon ve rotasyon kabiliyetine sahip olan yelpaze şekilli random yapılı flepler ile daha büyük defektlerin güvenle onarılabilmesi için ilk bilimsel kanıt olarak değerlendirilmeli, başka çalışmalar ile desteklenmelidir.

Anahtar Kelimeler: Random flep, Flep yaşayabilirliği, Yelpaze flep, Flep en/boy oranı

Gruplarda canlılık ve SPY örnekleri

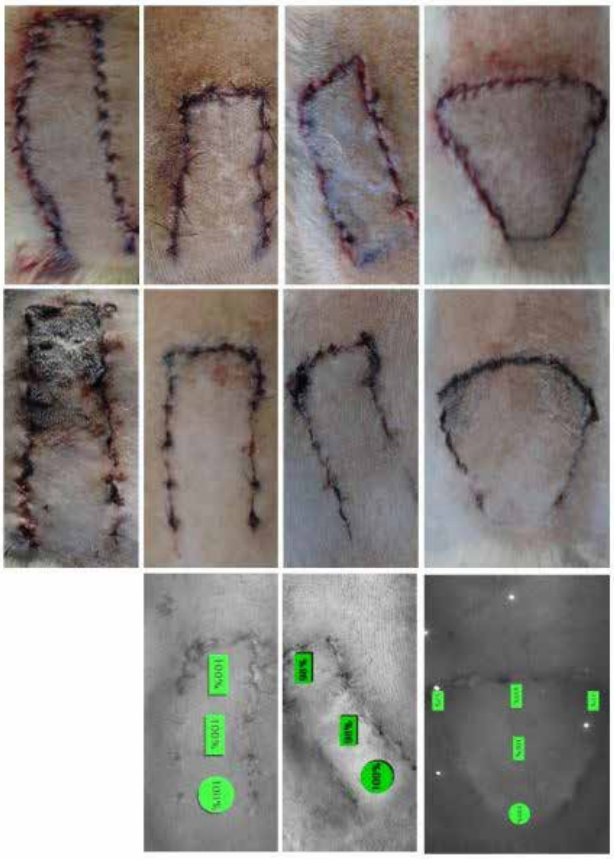

gruplarda flep modelleri, 7. gün canlılık ve SPY ile flep perfüzyon ölçüm örnekleri

Gruplar arası yaşayabilen flep alanları ve yaşam oranları karşılaştırılması

DENEY GRUPLARI	YAŞAYABİLEN FLEP ALANLARI	YAŞAM ORANLARI
Ön Çalışma	10,72 ± 1,61cm²	%69,25±10,41
Kontrol	9,26cm² ± 0,2cm²	%98,99 ± 2,21
Oblik Dikdörtgen	8,78cm² ± 1,25cm²	%93,78 ± 13,32
Yelpaze	22,13cm² ± 0,98cm²	%96,77 ± 4,27

S-088
Sıçanda Oluşturulan Kritik Boyutlu Kalvaryal Kemik Defekti Modelinde Sistemik Traneksamik Asit Kullanımının Yeni Kemik Oluşumu Üzerindeki Etkilerinin Deneysel İncelenmesi

Mehmet Solmaz, Bora Edim Akalın, Erol Kozanoğlu, Atilla Arıncı
İstanbul Üniversitesi İstanbul Tıp Fakültesi, Plastik Rekonstrüktif ve Estetik Cerrahi Ana Bilim Dalı, İstanbul

Giriş-Amaç: Traneksamik asit, bir lizin analoğu olup; majör travma, doğum sonrası kanama, majör cerrahi, diş çekimi, burun kanaması ve menstrüel kanamalarda aşırı kanamanın önlenmesi için kullanılan antifibrinolitik ajanlardandır. Kırık hatlarından gelen kanamayı azaltmak ve buna bağlı gelişebilecek ödem ve ekimozun oluşmasını engellemek amacıyla maksillofasiyal cerrahide de kullanılmaktadır. Fibrin'in kemik oluşumunu arttırdığı deneysel çalışmalarla gösterilmiştir. Erken dönem kemik iyileşmesi üzerinde hematomun iyileşme bölgesindeki varlığının önemi de bilinmektedir. Ancak antifibrinolitik ajanların kemik iyileşmesine etkisi sınırlı sayıda çalışmada araştırılmıştır. Hipotezimize göre sistemik traneksamik asit, pre-op dönemde uygulandığında per-op ve post-op oluşacak olan hematomu azaltacak; post-op dönemde uygulandığında ise hematom içindeki fibrini stabilize ederek traneksamik asit uygulanmadan önce oluşan hematomun ortamda daha uzun süre kalmasını sağlayacak ve buna bağlı olarak yeni kemik oluşumunda değişiklikler olacaktır. Bu çalışmada sıçanda kritik boyutlu kalvaryal kemik defekti modeli kullanılarak cerrahi öncesi ve sonrasında sistemik traneksamik asit kullanımının yeni kemik oluşumu üzerindeki etkilerinin araştırılması amaçlanmıştır.

Yöntem: Çalışmada ağırlıkları 440-490 gram arasında değişen, 4 aylık, 30 adet Sprague Dawley erkek sıçanlar kullandık ve her grupta 6 adet olmak üzere bu sıçanları 5 gruba ayırdık. 1. grubu kontrol grubu olarak belirledik; 2. gruba operasyondan hemen önce 10 mg/kg dozunda; 3. gruba post-op 1. günde 10 mg/kg dozunda; 4. gruba post-op 1., 2., 3. günlerde 10 mg/kg dozunda; 5. gruba post-op 1., 2., 3. günlerde 20 mg/kg dozunda traneksamik asidi dorsal kuyruk veni aracılığıyla enjekte ettik. Diş hekimliğinde implant cerrahisinde sıkça kullanılan trepan frez (8 mm çaplı) yardımıyla sıçan kalvaryumunda bregma ve lambda sütürleri arasında sagittal sütür merkezde olacak şekilde her iki parietal kemik üzerinde 8 mm çaplı bir adet sirküler kemik defekti oluşturduk (Resim1). Post-op 1. ve 3. gün cerrahi alanda oluşan hematom miktarını Ultrasonografi (USG) ile ölçtük. Post-op 28. günde hayvanlara ötenazi uyguladık. Defektlerdeki yeni kemik oluşumu mikrotomografi ve histoloji ile ölçüldü. Total volüm (TV), kemik volümü(BV), kemik yüzeyi (BS), kemik volümü oranı (BV/TV), kemik yüzeyi dansitesi (BS/TV), spesifik kemik yüzeyi (BS/BV), yapısal model indeksi (SMI), trabekül sayısı (Tb.N), trabekül kalınlığı (Tb.Th), trabeküler ayrım (Tb.Sp), trabekül kalınlığının standart deviasyonu (Tb.Th.SD), trabeküler ayrımın standart deviasyonu (Tb.Sp.SD) parametreleri değerlendirildi ve 3 boyutlu görüntüler elde edildi. Verilerin istatistiksel analizinde SPSS 22 programı kullanıldı. Analizlerde one-way ANOVA ile paired t-testi kullanıldı. Web tabanlı ''effect size calculator'' ile çalışma gruplarının kontrol grubuna ve birbirlerine göre olan etki büyüklüğü (Cohen's d formülüne göre) elde edildi. < 0,3 değerler çok küçük etkili, >=0,3 ve < 0,5 değerler küçük etkili, >=0,5 ve <0,8 değerler orta etkili, >=0,8 ve <1 değerler büyük etkili, >=1 değerler çok büyük etkili olarak kabul edildi.

Bulgular: Mikrotomografi yardımı ile değerlendirilen kemik

oluşum parametrelerinden kemik volümü, kemik yüzeyi dansitesi ve trabekül sayısının ortalama değerleri ve standart sapmaları Tablo 1'de detaylandırıldı. Değerlendirilen parametrelerde gruplar arasında istatistiksel olarak anlamlı farklılık bulunmadı (p>0,005). Post-op 1. ve 3. gün yapılan USG ölçümlerinde de istatistiksel olarak anlamlı farklılık bulunmadı. Çalışma gruplarının kontrol grubuna ve birbirlerine göre etki büyüklükleri kemik volümü, kemik yüzeyi dansitesi ve trabekül sayısı parametreleri üzerinden hesaplandı ve yapılan müdahalenin etki büyüklüğünün çok küçük olduğu saptandı.

Tartışma: Daha önce sıçanda femur kırığı modelinde yapılan sonuçların direkt grafi ile değerlendirildiği deneysel çalışmalarda topikal ve sistemik traneksamik asit uygulamalarında çalışmamızdan farklı sonuçlar elde edilmiştir. Çalışmamızda USG ile post-op hematom miktarını ölçmemiz, traneksamik asidin farklı dozlarını kullanmamız ve kemik oluşum parametrelerini mikrotomografi ile değerlendirmemiz çalışmamızın sonuçlarını daha güvenilir kılan özelliklerdendir. Önceki çalışmalarla elde edilen sonuçlardaki farklılığın bir başka sebebi, bu çalışmalarda endokondral kemikleşme ile oluşan ve hareketli bir ekstremitede bulunduğu için iyileşmesi farklı dinamiklerden etkilenebilen femur üzerinde çalışılırken; kendi çalışmamızda intramembranöz kemikleşme ile oluşan ve hareketsiz bir bölgede yer alan kalvaryum tercih edilmiştir. Traneksamik asidin farklı kemikler üzerinde iyileşmeyi ne derecede etkilediği henüz anlaşılamamış olup bu konuda daha fazla çalışmaya ihtiyaç duyulmaktadır.

Sonuç: Çalışmamızda traneksamik asidin sıçanda oluşturulan kritik boyutlu kalvaryal kemik defekti modelinde yeni kemik gelişimi üzerindeki etkisinin istatistiksel olarak önemli olmadığı bulundu. Daha önce kraniyofasiyal cerrahi alanında bu konuda bir deneysel çalışma yapılmamış olup bu çalışmada klinikte sıkça kullanılan traneksamik asidin kanama azaltıcı etkisinin dışında yeni kemik oluşumunda etkisinin bulunmadığı ortaya konulmuştur.

Anahtar Kelimeler: Sıçanda mikrotomografi, sıçan kalvaryumu, traneksamik asit

Resim 1

Sıçan kalvaryumunda oluşturulan kritik boyutlu kemik defekti (8 mm çaplı)

Tablo 1

	Grup 1	Grup 2	Grup 3	Grup 4	Grup 5
Kemik Volümü	12,38±1,82	17,6±11,03	11,03±3,42	15,64±6,43	13,81±4,71
Kemik Yüzeyi Dansitesi	6,26±0,93	6,13±1,38	6,16±1,11	5,7±0,86	5,98±1,14
Trabekül Sayısı	1,45±0,29	1,48±0,42	1,53±0,45	1,46±0,25	1,48±0,36

Kemik oluşum parametrelerinin gruplar düzeyindeki ortalama ve standart sapma değerleri

S-089
Post travmatik stres bozukluğunun yara iyileşmesi ve dermal skarlaşma üzerindeki etkisinin araştırılması

Enes Agah Kodalak[1], Tekin Şimşek[2], Çağlayan Yağmur[2], Ayça Üvez[3], Ahmet Demir[2]
[1]SBÜ Trabzon Kanuni Eğitim Ve Araştırma Hastanesi
[2]Samsun Ondokuz Mayıs Üniversitesi Tıp Fakültesi Plastik Rekonstürktif ve Estetik Cerrahi Anabilim Dalı
[3]İstanbul Üniversitesi Veterinerlik Fakültesi Histoloji ve Embriyoloji Anabilim Dalı

Amaç: Aşırı skarlaşma, üzerinde yıllardır çalışmaların yapılmakta olduğu bir alan olmasına rağmen patofizyolojisi henüz tam olarak aydınlatılamamıştır. Gün geçtikçe yeni yolaklar keşfedilmekte, teoriler ortaya atılmaktadır. Bunların arasında önemi giderek artan nörojenik inflamasyon teorisi dikkati çekmektedir. Mekanik uyarılar sonrasında akson refleksi ile temas bölgesinde lokal nörojenik inflamasyon oluşumunun skarlaşmaya olan etkisi bilinmektedir. Santral kökenli nörojenik inflamasyonun etkileri ise henüz araştırılmamıştır. Çalışmamızda post travmatik stres bozukluğunun nörojenik inflamasyon ile olan ilişkisini ve bu yolla yara iyileşmesi ve dermal skarlaşma üzerindeki etkilerini incelmeyi amaçladık.

Gereç-Yöntem: Çalışmamızda toplam 60 adet 8 haftalık Sprague-Dawley türü dişi sıçan kullanıldı. Her grupta 10 adet sıçan olacak şekilde 6 grup oluşturuldu. Post travmatik stres bozukluğu oluşturma modeli, insizyonal dermal skar oluşturma modeli ve oral paroksetin uygulanması değişkenleri gruplara farklı kombinasyonlar ile uygulandı. Grup 1'e post travmatik stres bozukluğu oluşturma modeli, insizyonal dermal skar oluşturma modeli ve oral paroksetin uygulaması; Grup 2'ye post travmatik stres bozukluğu oluşturma modeli ve insizyonal dermal skar oluşturma modeli; Grup 3'e post travmatik stres bozukluğu oluşturma modeli ve oral paroksetin uygulaması; Grup 4'e sadece post travmatik stres bozukluğu oluşturma modeli; Grup 5'e sadece insizyonal dermal skar oluşturma modeli uygulandı. Grup 6 ya herhangi bir işlem uygulanmadı, kontrol grubu olarak alındı. Skar oluşturulan gruplar arasında ise Grup 5 kontrol grubu olarak alındı. 28. gün sonunda sıçanlar sakrifiye edilerek deri ve skar dokuları 5 mm sağlam cilt marjini ile eksize edilerek toplandı. Makroskopik, histopatolojik, immunohistokimyasal ve histomorfometrik incelemeye tabi tutuldu. Nörojenik inflamasyonun ana belirteçlerinden biri olan Substans P (H- skor) değeri tayini ve immatür skar kesit alanı tayini yapıldı. Tek yönlü varyans analizi (ANOVA) sonrasında Tukey çoklu karşılaştırmalar testi ile istatistiksel analiz yapıldı.

Bulgular: Makroskopik olarak en fazla skar formasyonu Grup 2 de, en az ise Grup 1 de görüldü. İmmunhistokimyasal inceleme sonucu elde edilen Substans P (H-Skor) değerleri;

Grup 1= 171,2±3,309 ++, X,Y; Grup 2= 226,2± 2,750***, +++; Grup 3 = 141,1± 2,305*** Z; Grup 4 = 203,0± 3,177**; Grup 5 = 190,0± 2,887; Grup 6 = 179,3± 3,651 (**P<0,01, ***P<0,001; kontrol grubuna göre anlamlılık değeri. ++ P<0,01 ve +++ P<0,001; İnsizyonal dermal skar modeli uygulanan gruplar arasında Grup 5'e göre skarlı grupların anlamlılık değerleri. X:P<0,001; Grup 1 in Grup 2 ye göre anlamlılık değeri. Y:P<0,01; Grup 1 in Grup 3 ye göre anlamlılık değeri. Z:P<0,001; Grup 3 ün Grup 4 e göre anlamlılık değeri.) şeklinde bulunmuştur. İmageJ programı ile yapılan histomorfometrik inceleme sonucu yapılan immatür skar kesit alanı bulgularına göre Grup 1= 11792± 2373* +++; Grup 2= 41868± 8855***; Grup 5= 19950± 6664 (*P<0,05, ***P<0,001; kontrol grubuna(Grup 5) göre anlamlılık değeri, +++ P<0,001; Grup 1 in Grup 2 ye göre anlamlılık değeri) olarak bulunmuştur.

Çalışmamızın istatistiksel analiz verilerindeki anlamlı farklı sonuçlara göre;
- PTSB, yara iyileşmesini ve dermal skarlaşmayı olumsuz yönde etkiler.
- PTSB, sağlam cilt ve skar dokusunda nörojenik inflamasyonu arttırır.
- PTSB, aşırı skarlaşmaya sebep olur.
- Oral paroksetin uygulaması PTSB'nin yol açtığı nörolojik inflamasyonu baskılar.
- Oral paroksetin uygulaması skar oluşumunu azaltır.
- Oral paroksetin uygulaması PTSB'li sağlam deride nörojenik inflamasyonu baskılar.
- İnsizyonal cerrahi işlemler deride lokal nörojenik inflamasyona yol açarlar.

Sonuç: Cerrahi sonrası yara iyileşmesinin optimum olması, dermal skarlaşmanın en iyi estetik sonucu vermesi hem rekonstrüktif hem de estetik açıdan son derece önemlidir. Skarsız bir iyileşmenin şu anki bilgiler ile hala sağlanamadığı günümüzde, skar oluşumunu azaltabilecek her türlü bilimsel veri değerlidir. Çalışmamız PTSB'nun yara iyileşmesi ve dermal skarlaşma üzerindeki etkilerini araştıran ilk çalışmadır. Bu yönüyle dermal skar oluşumu ve önlenmesi alanında yapılan çalışmalara yeni bir bakış açısı kazandırması açısından önemlidir. Elde ettiğimiz sonuçlar çalışmaya başlarken kurduğumuz hipotezi destekler nitelikte olmuştur.Çalışmamız bu alanda yapılan ilk çalışma olması nedeniyle dermal skar patofizyolojisine yeni bir bakış açısı kazandıracaktır. Post travmatik stres bozukluğu ve paroksetinin skarlaşma üzerindeki etkilerinin ilerleyen zamanlarda başka çalışmalarla desteklenmesi, nörojenik inflamasyonun önemini daha çok ortaya çıkaracaktır.

Anahtar Kelimeler: Nörojenik inflamasyon, Paroksetin, Post travmatik stres bozukluğu, Skarlaşma, Substans P

Makroskopik bulgular

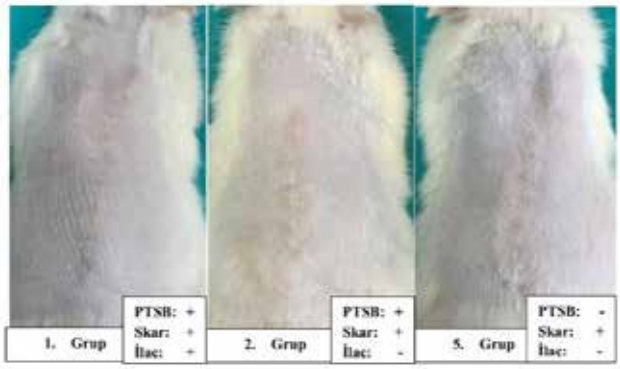

İnsizyonal dermal skar modeli uygulanmış grupların eksizyonel biyopsi öncesi karşılaştırmalı makroskopik görünümleri.

S-090
Ultrason ile Önkoşullamanın Yağ Grefti Yaşayabilirliğine Etkisinin Araştırılması

Arif Yılmaz[1], Necmettin Karasu[2], Aydın Bağdat[2], Alpagan Mustafa Yıldırım[2], Çiğdem Karaca[3]
[1]Beyhekim Eğitim Araştırma Hastanesi, Plastik Estetik ve Rekonstrüktif Cerrahi Ana Bilim Dalı, Konya
[2]Afyonkarahisar Sağlık Bilimleri Üniversitesi Sağlık Uygulama ve Araştırma Merkezi, Plastik Rekonstrüktif ve Estetik Cerrahi Ana Bilim Dalı, Afyonkarahisar
[3]Afyonkarahisar Sağlık Bilimleri Üniversitesi Sağlık Uygulama ve Araştırma Merkezi, Histoloji ve Embriyoloji Ana Bilim Dalı, Afyonkarahisar

Giriş-Amaç: Yağ grefti uygulamaları plastik, rekonstrüktif ve estetik cerrahide hem estetik hem rekonstrüktif amaçla sıkça kullanılmaktadır. Yağ grefti operasyonlarının en büyük dezavantajı transfer edilen alanda grevtin yüzde olarak yaşayabilirliliğinin öngörülememesidir. Bu yaşayabilirliğe etki eden birçok etken bulunmaktadır. Alıcı sahanın önkoşullanması daha çok flep cerrahisinde kullanılmaktadır. Opere edilecek sahaya yapılacak operasyonun başarısını artırmaya yönelik yapılan işlemlerin tümü önkoşullama olarak düşünülebilir. Literatürde önkoşullama olarak terapötik ultrasonun flep yaşayabilirliğinde kullanıldığı, yağ grefti uygulamalarında kullanılmadığı görülmüştür.

Terapötik ultrason fizik tedavi ve rehabilitasyon ünitelerinde derin doku ısıtıcısı olarak kullanılan bir alettir. Terapötik ultrasonun inflamasyonu azalttığı ve bölgenin kanlanmasını artırdığına yönelik çalışmalar mevcuttur. Son yıllarda ultrasonik dalgalar kullanılarak lipoliz ile sonuçlanan işlemlerin olduğunu bildiren çalışmalar mevcuttur.

Terapötik ultrason ile önkoşullamanın ratlarda yağ grefti yaşayabilirliğine etkisinin araştırılması çalışmamızının amacıdır.

Materyal-Metod: Bu çalışma 2020-2021 yıllarında etik kurul onayı alınarak 42 adet 2-3 aylık Wistar-Albino rat (ortalama ağırlık 256.9±54.4) üzerinde, tek kör randomize olarak yapıldı. Ratlar rastgele 7 gruba ayrıldı. Yağ grefti donör alanı sağ inguinal bölge, alıcı alan interskapular cilt altı bölge olarak belirlendi. Deney hayvanlarının sırt bölgelerinde 1.5x1.5 cm olacak şekilde standart bir diseksiyon yapıldı. Transfer edilen yağ greftlerinin ağırlık ve hacimleri, hayvanların ise ağrılıkları ölçüldü.

Grup 1: Kontrol grubu olarak belirlendi ve sadece yağ grefti operasyonu uygulandı.

Grup 2: Yağ grefti operasyonundan 1 hafta önce başlamak üzere günlük terapötik ultrason makinası açık iken uygulamaya tabi tutuldu. Uygulamadan sonra yağ grefti operasyonu gerçekleştirildi.

Grup 3: Yağ grefti operasyonundan 1 hafta önce başlamak üzere günlük ultrason makinası kapalı iken uygulamaya tabi tutuldu. 1 hafta ultrason probu ile masaj uygulamasından sonra yağ grefti operasyonu gerçekleştirildi.

Grup 4: yağ grefti operasyonundan 1 hafta önce başlamak üzere günlük terapötik ultrason makinası açık iken ultrason uygulamasına tabi tutuldu. 1 hafta uygulama sonrasında yağ grefti operasyonu gerçekleştirildi. Operasyonun ardından 1 hafta terapötik ultrason makinası açık iken ultrason uygulaması yapıldı.

Grup 5:Yağ grefti operasyonundan 1 hafta önce başlamak üzere günlük terapötik ultrason makinası kapalı iken masaj uygulamasına tabi tutuldu. 1 haftalık uyglama sonrasında yağ grefti operasyonu gerçekleştirildi. Greft operasyonunun ardından 1 hafta günlük terapötik ultrason makinası kapalı iken masaj uygulaması yapıldı.

Grup 6: Yağ grefti operasyonundan sonra başlamak üzere 1

hafta günlük terapötik ultrason makinası açık iken ultrason uygulamasına tabi tutuldu.

Grup 7: Yağ grefti operasyonundan sonra başlamak üzere 1 hafta günlük terapötik ultrason makinası kapalı iken masaj uygulamasına tabi tutuldu.

Terapötik ultrason makinası açık iken yapılan uygulama 5 dk, 1 w/cm2 yoğunlukta, taşıyıcı frekansı 3MHz ve görev faktörü %100 olacak şekilde dairesel hareketlerle probun kendi ağırlığı ile hayvanların sırt bölgesine uygulandı. Terapötik ultrason makinası kapalı iken yapılan ultrason uygulaması ile probun masaj etkisini değerlendirmek amaçlandı. 8 hafta sonrasında hayvanlar sakrifiye edilerek ağırlıkları ölçüldü. Ratlardan elde edilen greftlerin ağırlık ve hacimleri ölçüldü. Greftler hematoksilen-eozin boyama ile boyandı. Kist yüzdesi, inflamasyon yüzdesi, fibrozis yüzdesi skorlanarak istatistiksel olarak değerlerndirmeye tabi tutuldu. İmmunohistokimyasal olarak PECAM, Perilipin ve Tunel boyama ile değerlendirildi. Pecam ile vaskülarite, Perilipin ile yaşayan adipositler, Tunel ile de apoptozis değerlendirilmeye tabi tutuldu. Bulgular: 8 hafta sonrasında ratlardan greftler eksize edildi. Anestezi komplikasyonu nedeniyle 2 adet deney hayvanında kayıp yaşandı ve denekler çalışma dışında bırakıldı. Deney hayvanlarında apse, hematom, seroma gibi komplikasyonlar gözlenmedi. Makroskopik bulgular: Ratların ağırlık değişim yüzdeleri hesaplandı ve istatistiksel olarak anlamlı fark görülmedi. Operasyon öncesi ve sonrası greftlerin hacim-ağırlık değişim yüzdesi ve yağ grefti sağkalım yüzdeleri hesaplandı ve istatistiksel olarak anlamlı fark görülmedi. (Tablo 1. satır)

Yağ Grefti SağkalımYüzdesi=(8.hafta eksize edilen yağ grefti hacimi)/(0.gün yağ grefti hacmi) x100

Hacim/ağırlık değişim yüzdesi=((son hacim/ağırlık)-(ilk hacim/ağırlık))/(ilk hacim/ağırlık) x100

Ratların ağırlık değişim yüzdesi=(son ağırlık-ilk ağırlık)/(ilk ağırlık) x100

Histolojik bulgular: Kist yüzdesi, inflamasyon yüzdesi, fibrozis yüzdesi skorlanarak istatistiksel olarak değerlendirildi ve anlamlı fark görülmedi. (Tablo 2. satır) İmmunohistokimyasal bulgular: elde edilen greftlerin Pecam değerlendirilmesi sonrasında 3.-1. 4.-1. 4.-2. 6.-3. 6.-4. Gruplar arasında istatistiksel olarak anlamlı fark olduğu görüldü. Perilipin boyama ile değerlendirme sonucu 3.-1. 5.-1. 7.-1. 5.-2. 7.2. 6-3. 5.-4. 7.-4. 6.-5. 7.-6. Gruplar arasında istatistiksel olarak anlamlı fark olduğu görüldü. Tunel boyama ile dğerlendirme sonucu 3.-1. 3.-2. 4.-3. 6.-3. Gruplar arasında istatistiksel olarak anlamlı farklılık görüldü. (Tablo 3. satır)

Tartışma: Ultrason 20.000 Hz üzerindeki ses dalgalarına verilen isimdir. Terapötik ultrason uygulamasında ise ses dalgaları iyileşmeye yardımcı olmak için kullanılmaktadır. Terapötik ultrason yüksek frekanslı akustik enerji yoluyla dokuda termal olan ve termal olmayan etki ile kullanılır. Termal etkiler: kavitasyon etkisi ile yağ dokunun hacmen azaldığını gösteren çalışmalar mevcuttur. Termal olmayan etkiler: membran permeabilitesini artırma vazodilatasyon, kalsiyumun hücre içine girişini artırarak angiogenezi artırdığı tespit edilmiştir. Terapötik ultrason ile yapılan hayvan deneyleri mevcuttur. Doz ve zaman aralığı net olarak belli değildir. Literatürde bulunan flep yaşayabilirliğine ultrason önkoşullaması yapan çalışmanın doz ve zaman aralığını kullandık. Ultrason açık olarak uygulanan 2. ve 4. gruplarda pecam boyama yüzdesinin daha fazla olması vaskülaritenin bu gruplarda artmış olduğunu düşündürmektedir. Perilipin boyama sonuçlarında ultrason makinası açık uygulama yapılan grupların skorlarının diğerlerine göre daha düşük olması ultrasonun greft yaşayabilirliğine olumlu etkisinin olmadığını düşündürmektedir. Yine tunel boyama ile elde edilen veriler doğrultusunda terapötik ultrason uygulanan gruplarda apoptozisin fazla olması ultrason uygulamasının kavitasyon etkisi ile yağların apoptozisine sebep olabileceği düşünülebilir.

Sonuç: Terapötik ultrasonun vaskülariteyi artırmasına rağmen, yağ yaşayabilirliğini olumlu etki göstermediği tespit edildi. Bu etkinin terapötik ultrasonun kavitasyon etkisinden dolayı yağ hücrelerini küçültücü etkisi ile alakalı olabileceği düşünüldü. Ultrason uygulamasının dozu, yoğunluğu, zamanı değiştirilerek yağ grefti ile ilgili çalışmalar yapılabilir.

Anahtar Kelimeler: Yağ grefti, ultrason, masaj etkisi

Birleşik şekilde bulgular tablosu

1. tablo Yağ grefti hacim/ağırlık değişim yüzdesi 2. tablo Rat ağırlık değişim yüzdesi 3. tablo Yağ grefti sağkalım yüzdesi 4. tablo Grupların fibrozis yüzdesine göre dağılımı 5. tablo Grupların inflamasyon yüzdesine göre dağılımı 6. tablo Grupların kist yüzdesine göre dağılımı 7. tablo Grupların Pecam skorlarına göre dağılımı 8. tablo Grupların Perilipin skorlarına göre dağılımı 9. tablo Grupların Tunel skorlarına göre dağılımı

S-091
İskemi ve Reperfüzyonun Adipöz Fleplerde İyonize Radyasyon Uygulaması Sonrası Kök Hücre Kompozisyonu ve Doku Canlılığına Etkisi: Deneysel Çalışma

Mehmet Cömert[1], Bülent Saçak[1], Alev Cumbul[3], Ayşe Mine Yılmaz Göler[4], Aysun Önal[3], Betül Karademir Yılmaz[4], Ayşe Dağlı Değer[2], Beste Atasoy[2], Mehmet Bayramiçli[1]
[1]Marmara Üniversitesi Plastik Rekonstrüktif ve Estetik Cerrahi Anabilim Dalı
[2]Marmara Üniversitesi Tip Fakültesi Radyasyon Onkolojisi Anabilim Dalı
[3]Yeditepe Üniversitesi Histoloji ve Embriyoloji Anabilim Dalı
[4]Marmara Universitesi Tip Fakültesi Biyokimya Anabilim Dalı

Amaç: Öz doku ile onarımların önemli bir yer tuttuğu meme kanseri onarımlarında operasyon sonrası dönemde sıklıkla iyonize radyasyon tedavisi kullanılmakta ve bu durum, yağ doku içeriğinden zengin pediküllü veya serbest fleplerle oluşturulmuş yeni memede, yağ nekrozu, atrofi, şekil bozukluğu, fibrozis ve sertleşme gibi sorunlara yol açabilmektedir. Karın bazlı pediküllü ve serbest adipöz fleplerin iyonize radyasyon sonrası yağ nekrozu miktarı ve hacim açısından kıyaslandığı bazı klinik çalışmalarda ise radyasyonun nakledilen dokunun hacmine yönelik anlamlı bir etkisi olmadığı, öz doku ile onarım cerrahisinden sonra güvenli bir şekilde radyasyon ile tedavinin devam edilebileceği açıklanmaktadır. Adipöz dokunun iyonize radyasyon sonrası davranışları in-vivo ve in-vitro koşullarda çeşitli deneylerde araştırılmış olup preadipositler ve adiposit kökenli kök hücreler gibi bazı hücre popülasyonlarının bu hasara karşı koruyucu etkisinin olabileceği öne sürülmüştür. Hipoksik kültür koşullarında kök hücre proliferasyonunun arttığı literatürde tanımlanmıştır. İskemi ve reperfüzyon maruziyeti sonrasında kök hücre proliferasyonunun ve etkinliğinin arttığı deneysel çalışmalar ile gösterilmiştir. Serbest flepler bir iskemi reperfüzyon modeli oluşturmakta ve klinik koşullarda sıklıkla transfer sonrasında iyonize radyasyona maruz kalabilmektedir. Pediküllü flepler de tamamen olmasa da kısmi bir iskemi maruziyeti yaşamaktadırlar. Bu iskemik durumun yarattığı hücresel değişikliklerin, dokunun daha sonrasında maruz kalacağı iyonize radyasyonun etkilerine karşı koruyucu olabileceğini düşünmekteyiz. Bu amaçla çalışmamızda, adipöz flepler ile gerçekleştirilen onarımlarda, pediküllü flep ile serbest flep seçiminin cerrahi teknik farklılığı dışında, radyoterapi hasarı karşısında koruyuculuğunun olup olmadığı planladığımız hayvan deneyi modeli ile araştırıldı. Sıçanların inguinal bölgesindeki yağ yastıkçığı epigastrik damarlar üzerinden beslenecek şekilde kaldırılarak, iskemi-reperfüzyona ardından da iyonize radyasyona tabi tutuldu. Yağ fleplerinde histolojik değişiklikler, fibrozis ve inflamasyon parametreleri tespit edildi ve flow sitometri yoluyla kök hücre yoğunluğu belirlendi.

Gereç-Yöntem: Bu çalışma randomize bir çalışma olarak tasarlandı. 32 adet erkek Sprague Dowley cinsi sıçan randomize 4 gruba ayrıldı. Tüm gruplarda sağ kasık yağ yastıkçığı incelenmek üzere seçildi ve bu bölgeye insizyon uygulanarak kasık yağ yastıkçıkları ortaya kondu. Birinci grup (Grup A) sham grubu olarak belirlenerek sadece insizyon uygulandı ve primer sütüre edildi. Ardından 24 gün sonra yağ yastıkçığı değerlendirme amaçlı alındı. İkinci grup (Grup B) kontrol grubu olarak belirlenerek birinci gruba benzer şekilde insizyon ve primer sütürasyon uygulandı. 14 gün sonra bu bölgeye iyonize radyasyon (20 Gray) (Gy) uygulandı. 24 gün sonra ise inguinal yağ yastıkçığı değerlendirme amaçlı alındı. Üçüncü grup (Grup C) kısmi iskemi ve iyonize radyasyon uygulanan grup olarak belirlendi. Bu grupta yağ yastıkçığı flep elevasyonu tarzında çevre dokulardan serbestlenerek sadece yüzeyel epigastrik damarlar üzerinden dolaşımı korunacak şekilde hazırlandı. Ardından yerine tekrar iade edilerek 14 gün sonra iyonize radyasyon uygulandı ve 24 gün sonra inguinal yağ yastıkçığı değerlendirme amaçlı alındı. Dördüncü grup (Grup D) iskemi-reperfüzyon ve iyonize radyasyon uygulanan grup olarak belirlendi. Üçüncü gruba yapılan işlemler yapıldıktan sonra mikroklemp ile inguinal yağ yastıkçığının dolaşımını sağlayan yüzeyel epigastrik arter ve ven akımı 1 saat boyunca durduruldu ve klemp açılarak yağ yastıkçığı reperfüze edildi. Flep yerine tekrar adapte edilerek insizyon kapatıldı. İkinci ve üçüncü gruba benzer şekilde iyonize radyasyon uygulandı ve yağ yastıkçığı değerlendirme amaçlı alındı.

Bulgular: Histolojik değerlendirmede, insizyon ve iyonize radyasyon uygulanan grupta (Grup B) diğer gruplara göre anlamlı derecede yoğun lökosit infiltrasyonu görülmüştür ($p<0.05$). İskemi-reperfüzyon ve iyonize radyasyon uygulanan grupta (Grup D) diğer gruplara göre anlamlı derecede fazla vaskülarizasyon artışı görülmekle birlikte ($p<0.05$), uniloküler hücre hasarı, interstisyel ödem, fibrozis gibi diğer inflamatuar parametrelerin de yine bu grupta anlamlı derecede yüksek olduğu tespit edilmiştir ($p<0.05$). Adipöz dokulardaki CD29+/CD34-, CD90+/CD14-, CD90+/45- hücre popülasyonlarına bakıldığında (dokudaki adipöz kökenli mezenkimal kök hücre (AKMH) yoğunlukları) ise, iskemi-reperfüzyon ve iyonize radyasyon uygulanan grupta (Grup D), AKMH yoğunluğunun Grup A ve B'ye göre anlamlı derecede yüksek olduğu görülmüştür($p<0.05$). Grup D'deki AKMH yoğunluğunun, kısmi iskemi ve iyonize radyasyon grubuna göre (Grup C) de göreceli olarak yüksek olduğu fakat bu yüksekliğin istatistiksel olarak anlamlı olmadığı görülmüştür.

Sonuç: İskemik koşullar adipöz dokuda AKMH yoğunluğuna arttırıcı yönde etki etmektedir. AKMH yoğunluğunun artışı, vaskülarizasyonu arttırıcı ve lökosit infiltrasyonunu azaltıcı yönde etki etmekte iken, reperfüzyon ile birlikte iyonize radyasyonun oluşturduğu unilokuler hücre hasarı, interstisyel ödem ve fibrozis gibi inflamatuar parametrelere etki edemediği görülmektedir. Bu durum radyasyon hasarı oluşturulduktan sonraki zaman dilimi ile ilişkili olabilir. Çalışmamızın adipöz fleplerdeki iskemik durumların, iyonize radyasyon hasarı üzerine etkisinin anlaşılması için uygun bir deney modeli olarak kullanılabileceği kanaatindeyiz.

Anahtar Kelimeler: Adiposit kaynaklı kök hücre, iyonize radyasyon, iskemi reperfüzyon, yağ flebi

Akım sitometrisinde hücre yoğunluklarının yüzdesel olarak gruplar arasında değerlendirilmesi

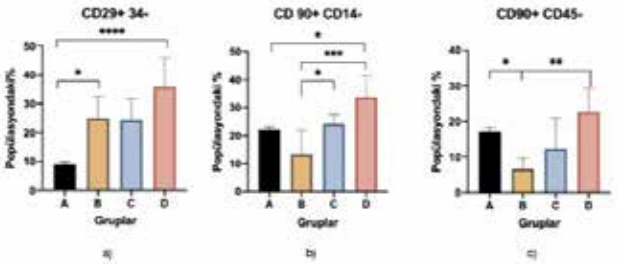

*Akım sitometrisinde hücre yoğunluklarının yüzdesel olarak gruplar arasında değerlendirilmesi. a)CD29+/CD34, CD90+/CD14-, CD90+CD45- hücre yoğunluklarının gruplar arasındaki dağılımlarını ve istatistiksel olarak anlamlarını gösteren grafik. İstatistiksel farklar (*) ile işaretlenmiştir (*:p<0.05, **:p<0.01, ***:p<0.001, ****:p<0.0001).*

Örneklem ve grupların özellikleri

Grup	Örnek Sayısı	Uygulanan Cerrahi Tipi	İyonize Radyasyon
A	8	İnguinal bölgeye insizyon	Yok
B	8	İnguinal bölgeye insizyon	20 Gy
C	7	İnguinal yağ yastıkçığının izolasyonu ve yerine iadesi (kısmi iskemi)	20 Gy
D	8	İnguinal yağ yastıkçığına total iskemi ve reperfüzyon uygulanması	20 Gy

S-092
Ratlarda transkutanöz elektriksel sinir stimülasyonu (TENS) ile ön koşullamanın transvers rektus abdominis muskulokutanöz (TRAM) flebi canlılığına etkilerinin araştırılması

Gözde Akyol[1], İrfan Özyazgan[1], Derya Karabulut[2], Tuğçe Merve Öztürk[2]
[1]Erciyes Üniversitesi Tıp Fakültesi Plastik, Rekonstrüktif ve Estetik Cerrahi Anabilim Dalı
[2]Erciyes Üniversitesi Tıp Fakültesi Histoloji ve Embriyoloji Anabilim Dalı

Giriş-Amaç: Fleplerde karşılaşılabilen kısmi veya tam kayıplar günümüzde hala görülebilen komplikasyonlardandır. Bu komplikasyonun çözümü için çeşitli yöntemler önerilmiştir. Bunlardan en bilineni ve etkili olanı, cerrahi önkoşullama yöntemidir. Çalışmanın amacı, non-invaziv bir yöntem olan transkütanöz elektriksel sinir stimülasyonu uygulayarak cerrahi geciktirme yöntemi ile benzer veya daha iyi bir flep yaşamı elde edilebileceği hipotezini test etmektir.Gereç

Yöntem: Toplamda 50 adet Wistar cinsi erkek sıçanın abdomeninde 5x3 cm boyutlarında sağ inferior epigastrik arter bazlı TRAM flebi oluşturulmuştur. Hayvanlar 4 gruba ayrılarak Kontrol grubunda flep oluşturulmuş ve ek işlem yapılmadan 7 gün takip edilmiştir. Cerrahi geciktirme grubunda, flep oluşturulmadan 7 gün önce, planlanan flep sınırlarına uygun deri insizyonları ve sağ superior epigastrik arter ligasyonu yapılmıştır. Ardından flepler oluşturulmuş ve 7 gün takip edilmiştir. Sham grubunda, sıçanlar 7 gün birer saat anestezi altında TENS elektrotlarına bağlanmış ancak elektrik stimülasyonu yapılmamıştır; 7. gün flepler oluşturulmuş ve 7 gün takip edilmiştir. TENS grubunda ise 7 gün boyunca sıçanlara anestezi altında birer saat transkutanöz elektriksel sinir stimülasyonu yapılmıştır; 7. gün flepler oluşturulmuş ve 7 gün takip edilmiştir. Tüm gruplarda 7. gün fleplerin perfüzyonu SPY cihazı ile ölçülmüş, VEGF düzeyi ve damar sayısı ölçülmek üzere biyopsiler alınmıştır. Fleplerin oluşturulmasından sonraki 7 günlük takipten sonra doku biyopsileri alınarak polimorfonükleer lökosit yoğunluğu ile flep canlılık oranları değerlendirilmiştir.

Bulgular: Gruplarda 7. gün SPY ile perfüzyon değerlendirmesinde, flepte I. bölge perfüzyonunun normal deri perfüzyonuna oranı Kontrol grubunda %61±,27,1 Cerrahi geciktirme %56,2±32,1, Sham grubunda %64,1±25,2, TENS grubunda %81,9±14,5 olarak bulunurken, flepte IV. bölge perfüzyonunun normal deri perfüzyonuna oranı Kontrol grubunda %28,7±11,4, Cerrahi geciktirme grubunda %27,9±15,7, Sham grubunda %29,1±14,1, TENS grubunda %32,8±10,4 bulunmuş, gruplar arasında istatistiksel farklılık tespit edilmemiştir. Ortalama canlılık oranları Kontrol grubunda %17,4±19,8, Cerrahi geciktirme %18,1±25,7, Sham grubunda %25,2±29,0, TENS grubunda %40,4±30,9 olarak bulunmuştur; TENS grubunda canlılık oranında artış bulunmakla birlikte bu artış $p<0,1$ değerinde istatistiksel olarak anlamlıdır. Grupların ortalama damar sayıları Kontrol grubunda 46,2±5,8, Cerrahi geciktirme grubunda 56,1±12,3, Sham grubunda 40,2±5,5, TENS grubunda 40,2±7,5 bulunmuştur. Cerrahi geciktirme grubunda diğer tüm gruplara kıyasla anlamlı artış bulunmaktadır. VEGF düzeyleri Kontrol grubunda 86,24±17,6 ng/L, Cerrahi geciktirme grubunda 68,9±12,0 ng/L, Sham grubunda 73,2±19,1 ng/L, TENS grubunda 91,2±12,7 ng/L olarak bulunmuştur; Cerrahi geciktirme grubundaki azalma TENS grubuna kıyasla anlamlıdır; diğer gruplar arasında fark yoktur. Grupların polimorfonükleer lökosit yoğunlukları Kontrol grubunda 1,7±0,4, Cerrahi geciktirme 2,6±0,5, Sham grubunda 1,2±0,4, TENS grubunda 2,1±0,5 olarak bulunmuştur; Cerrahi geciktirme grubunda, Sham ve Kontrol gruplarına göre istatistiksel olarak anlamlı artış bulunmaktadır.

Sonuç: TENS, aksiyel kanlanma gösteren fleplerde, önkoşullama yöntemi olarak kullanıldığında flep canlılığını arttırmada etkilidir. Etki mekanizmasının tam olarak ortaya çıkarılabilmesi için ek çalışmalara gerek vardır.

Anahtar Kelimeler: Cerrahi Geciktirme, Flep canlılığı, Ön koşullama, Rat, Transkutanöz Elektriksel Sinir Stimülasyonu(TENS), Transvers Rektus Abdominis Muskulokutanöz Flep (TRAM)

14.gün gruplarda flep canlılık örnekleri

14.gün fleplerin makroskopik görünümleri

Verilerin istatistiksel değerlendirmesi

	Kontrol Grubu	Cerrahi Geciktirme Grubu	Sham Grubu	TENS Grubu	p değeri
Flep Canlılık Yüzdesi	17,4±19,80	18,1±25,70	25,22±29,02	40,44±30,92*	* P<0,1 tüm diğer gruplara göre
Damar Sayısı	46,27±5,86	56,18±12,31*	40,27±5,55	40,27±7,52	* p<0,05, tüm diğer gruplara kıyasla
PNL İnfiltrasyon Skoru	1,70±0,48	2,60±0,51*	1,20±0,42	2,10±0,56	* p<0,05, Kontrol ve Sham gruplarına kıyasla
VEGF (ng/L)	86,24±17,62	68,95±12,06	73,29±19,14	91,21±12,73*	* p<0,05, Cerrahi geciktirme grubuna kıyasla
I. bölge perfüzyon yüzdesi (SPY)	61±27,16	56,2±32,15	64,1±25,22	81,9±14,52	p>0,05
IV. bölge perfüzyon yüzdesi (SPY)	28,75±11,44	27,9±15,73	29,1±14,18	32,8±10,40	p>0,05

S-093
Epidermal Büyüme Faktörü'nün İnterpolasyon Fleplerinde Ayrılma Süresine Etkisi

Kadri Akıncı[1], Burak Özkan[1], Ebru Şebnem Ayva[2], Esra Arzu Gençoğlu[3], Abbas Albayati[1], Ahmet Çağrı Uysal[1]
[1]Başkent Üniversitesi Tıp Fakültesi, Plastik Rekonstrüktif ve Estetik Cerrahi Ana Bilim Dalı, Ankara
[2]Başkent Üniversitesi Tıp Fakültesi, Patoloji Ana Bilim Dalı, Ankara
[3]Başkent Üniversitesi Tıp Fakültesi, Nükleer Tıp Ana Bilim Dalı, Ankara

Giriş: İnterpolasyon flepleri defekte komşu olmayan alandan kaldırılan iki aşamalı pediküllü fleplerdir. Defekt komşuluğunda yeterli doku yoksa veya hasta mikrocerrahi için uygun değilse tercih edilir. Flep alıcı alanda yeterli vaskülarizasyona ulaşıp beslenmesini alıcı sahadan sağlaması yaklaşık 2-3 haftalık bir süreç gerektirir. Bu süreçte hastanın hareket kısıtlılığı ve sosyal hayata uyumda zorluk ve bazı komplikasyonlar meydana gelebilir. Bu komplikasyonların önüne geçmek ve bu iki aşama arasındaki süreyi kısaltmak için literatürde hücresael ve hücresel olmayan tedaviler kullanılmıştır. Epidermal Büyüme Faktörü (EBF) yara iyileşmesinde epitel hücresi, fibroblast ve vasküler endotel hücreleri stimule ederek katkı da bulunur. EBF klinik pratikte yara iyileşmesini artırmak için kullanılan bir ilaçtır. Bu çalışmada anjiyogenezis uyarıcısı, antienflamatuar ve antiapoptotik etkisi olduğu bilinen EBF kullanarak interpolasyon fleplerinde erken pedikül ayrılmasını amaçladık.

Gereç-Yöntem: Çalışmada 250-300 gram ağırlıkta 32 adet Sprague Dawley cinsi sıçan kullanıldı. Sıçanlar kontrol ve deney olmak üzere 2 gruba ayrıldı. Her grupta 4 denek olmak üzere 4 alt grup oluşturuldu. Tüm hayvanların sırt bölgelerinden 1 adet kranial bazlı 6x5cm boyutlarında, derinin tüm katmanlarını ve pannikulus karnozus içeren random cilt flebi eleve edildi. Proksimal yarısı primer kapatılırken, distal yarısı interpolasyon flebi olarak adapte edildi. Deney grubuna 0, 2 ve 4. günlerde her sıçana cilt altı planda 2 noktada; alıcı ve yara kenarlarına üç noktadan toplamda 7,5µg diffüz olarak enjekte edildi. Kontrol grubuna aynı noktalara serum fizyolojik enjekte edildi. Postoperatif 5, 8, 11 ve 14. günlerde her gruptan 4 adet sıçanın proksimal pedikülü ayrıldı. Pedikülü ayrılan her flep yedi gün boyunca takip edildi. Yedinci gün fotoğrafları çekildi. Fotoğraflar Adobe Photoshop 2021 programında flep yaşayabilir alanı piksel olarak ölçülerek gruplar karşılaştırıldı. Flep belirtilen günlerde (5, 8, 11,14) ayrıldıktan 7 gün sonra, penil venlerinden 250 µCi Tc-99m(MIBI) enjekte edildi. Enjeksiyondan 2 saat sonra deri flepleri tespit edildiği sınırıda içerecek şekilde dış ortama alındı. GE NM/CT 850-SPECT/CT Gama Kamera cihazı altında fleplerden 10 dakikalık statik görüntüler alındı. Tüm gruplardan alınan görüntülerden sayısal değerlendirmeler yapılıp sonuçları istatistiksel olarak karşılaştırıldı. Alınan flepler histolojik olarak incelenerek, yeni oluşan damarlar sayısal olarak karşılaştırıldı.

Bulgular: SF grubu kendi içerisinde bağımsız gruplar olarak ele alındığında ortalama flep yaşayan alan, kapiller sayısı ve sayım/10 dk değişkenlerinden sadece yaşayan alan değişkeni istatistiksel olarak anlamlı bulunmuştur(p=0,026). Zamana bağlı olarak SF(37,98± 24,52) ve EBF(84,55± 4,66) arasında yaşayan alan değişkeni için 14. günde istatistiksel olarak anlamlı bir farklılık görülmektedir(p=0,01).

Tartışma: İnterpolasyon flepleri,defekt alan çevresinde yeterli hareketli doku olmaması, hastanın mikrocerrahi için uygun olmaması ya da cerrahın tecrübesi nedeniyle tercih edilir. İki aşamalı olması ve pedikül ayrılması için zaman gerektirmesi hastanın bu süreçte yaşadığı hareket kısıtlılığı sosyal yaşama uyumda zorluk ve bazı komplikasyonlara neden olur. Bu komplikasyonların önüne geçmek ve bu iki aşama arasındaki süreyi kısaltmak için literatürde çeşitli yöntemler kullanılmıştır. Üzerinde en çok yoğunlaşılan girişim ise band turnike ve çok çeşitli klempleme araçlarından faydalanılarak yapılan flebin iskemik önkoşullanma olmuştur. Büyüme faktörleri epitelizasyon, anjiyogenez ve kollajen metabolizmasını düzenleyerek hücre proliferasyonunu ve migrasyonunu sağlar. Khouri ve arkadaşlarının sıçanlarda yaptıkları deneysel çalışmada bFBF verilen grupta kontrol grubuna göre flep yaşayan alanında %12,8 oranında bir artış sağlandığını göstermişlerdir. Vasküler endotelyal faktörü (VEBF) ise bilinen en etkili anjiyogenik büyüme faktörü olmasıyla yara iyileşmesine etki etmektedir. VEBF `nin flep yaşayabilirliğini arttırdığı yönünde birçok çalışma mevcuttur. Fakat VEBF'nin insanda kullanımına henüz izin verilmemiştir.

Serafin, Shearin ve Georgiade yeni damar gelişiminin postoperatif 4-5. günlerde başladığını ve takip eden günlerde varolan damarlarla anastomoz yaptığını bildirmişlerdir. Pang ve ark domuzlarda yaptıkları angiogenesis çalışmalarında akut veya 2 haftadan uzun geciktirme işleminde herhangi bir artış gözlenmemiştir. Bu deneysel ve klinik çalışmalardan hareketle anjiyogenez etkisi, antioksidan ve antienflamatuar özelliği bulunan EBF' nin neovaskülarizasyonu arttırarak erken pedikül ayrılması amaçlandı. Çalışmamızdaki deneklerin ameliyat sonrası bir hafta sonunda ölçülen flep yaşayan alan yüzdeleri değerlendirildiğinde sırasıyla 5. gün kontrol grubunda %24,9±17,86 iken deney grubunda %35,5±6,86; 8. gün kontrol grubu, %51,8±18,98 deney grubu %66,7±18,71; 11. gün kontrol grubu %74,6±18,81 deney grubu %82,4±10,48 ve 14. gün kontrol grubu %37,9±24,52 deney grubu %84,5±4,66 bulunmuştur. Gatti ve ark klemple yöntemiyle 4. gün ayırdıkları flep yaşayabilirliğini %100 olarak bildirirken, İzmirli ve ark mezenkimal kök hücre uygulayıp 5. gün ayırdıkları flep yaşayabilirliğini %37 bulmuştur. Biz çalışmamızda 5. gün ayırdığımız fleplerde %35 flep yaşayabilirlik elde ettik. İzmirli ve ark. 8. gün flep yaşayan alanı %42,5 iken bizim çalışmamızda

%66, 11. günde %57 iken bizim çalışmamızda %82, 14. günde %85 iken bizim çalışmamızda %84 bulunmuştur. Çalışmamızda deney grubunda 14. günde ortalama yaşayan flep alanı diğer günlere mukayese edildiğinde istatistiksel olarak anlamlı bulunmuştur (p grup ıv=0,001). Makroskopik sonuçlar değerlendirildiğinde EBF uygulaması sonrası pedikül ayrılması için ideal zamanın 14. gün olduğu saptanmıştır. Ortalama kapiller dansite ve sintigrafik ortalama flep yaşayan alanı arasında sayısal olarak yüksek bulunsa da istatistiksel anlamlılık saptanmamıştır.

Sonuç: Çalışmamız sonunda; EBF uygulamasıyla interpolasyon fleplerinin ayrılmasında 14. günde anlamlı sonuç elde edilmiştir. İnterpolasyon fleplerinin EBF tedavisiyle daha erken ayrılmasının güvenli olmayacağı tespit edilmiştir.

Anahtar Kelimeler: İnterpolasyon flebi, epidermal büyüme faktörü, neovaskülarizasyon

Kontrol ve deney grubundaki fleplerin nekroz ve yaşayan alanların çekilen dijital fotoğraflarının bilgisayar ortamında grafiklendirmesi

Kontrol ve deney grubundaki fleplerin nekroz ve yaşayan alanların çekilen dijital fotoğraflarının bilgisayar ortamında grafiklendirmesi

S-094
Dikiş Materyalinin Silikon İmplant Çevresinde Kapsül Oluşumuna Etkisi

Emrah Işıktekin, Burçin Acuner,
Merve Torun Karadere, Ahmet Eksal Kargı
Bülent Ecevit Üniversitesi Tıp Fakültesi, Plastik Rekonstrüktif ve Estetik Cerrahi Ana Bilim Dalı, Zonguldak

Meme büyütme cerrahilerinde sıklıkla görülen önemli sorunlardan birisi implant çevresindeki kapsülün sertleşmesi ve kapsüler kontraktür oluşmasıdır.

İnflamatuvar süreçlerde yapılacak değişiklikler ile kontraktür gelişmesinin azaltılabildiği bilinmektedir.

Bu çalışmada dokuda farklı inflamasyon cevaplarına neden olduğu bilinen farklı sütür materyallerinin kapsüler kontraktürü önlemede birbirlerine karşı bir üstünlüklerinin olup olmadığı araştırılmıştır.

Sütür materyalinin kapsül oluşumuna etkisinin belirlenmesi amacıyla çalışmamızda ratlara 1.0x1.0x0.5 cm silikon implant yerleştirildi ve 5 grup ratta her bir grupta farklı sütür materyali ile insizyonlar kapatıldı. Dikiş materyali olarak poliglaktin 910 (poliglikolid-ko-laktid), polipropilen, polidioksanon, glikomer 631 ve poliglikolidkokaprolakton kullanıldı. İmplantasyon sonrası 12. haftada alınan histopatolojik spesimenlerde implant çevresinde oluşan kapsülün histolojik ve morfolojik yapısı incelendi. Çalışmamızda yapılan histopatolojik incelemelerde propilen, glikomer 631, polidioksanon ve poliglikolidkokaprolakton yapılı sütür kullanılan grupların, poliglaktin 910 grubu ile karşılaştırılmasında kapsül kalınlığı daha ince bulundu. Poliglaktin 910 sütürün kullanıldığı deneklerde mevcut kapsülün ve çevre dokunun diğer gruplara oranla daha kalın olduğu görüldü. İnflamasyon derecesi ve tipi üzerine yapılan değerlendirmelerde polipropilen ve glikomer 631 sütür kullanılan gruplarda 9 deneğin 7'sinin yok-hafif düzeyde inflamasyon gösterdiği görüldü. Yabancı cisim tipi dev hücre varlığının değerlendirildiği incelemede glikomer 631 sütür materyali kullanılan 9 deneğin 7'sinde bu dev hücrelerin saptanmadığı görüldü. Belirtilen bulgular istatiksel olarak anlamlı bulundu ($p<0.05$). Myofibroblast yoğunluğu, hemosiderin varlığı ve kollajen dizilimi açısından gruplar arasında anlamlı bir fark saptanmadı. Farklı sütür materyallerinin kapsül oluşumu ve kapsüler kontraktür üzerine etkisinin araştırıldığı bu çalışmanın sonuçlarına göre yabancı cisim reaksiyonuna bağlı inflamasyon ve fibrozis gelişiminin arttığı bilindiğinden kapsül kontraktürü gelişimini önlemek için implant cerrahilerinde cilt insizyonunun glikomer 631 yapılı sütür materyali ile onarılması önerilebilir.

Anahtar Kelimeler: Kapsül, Kapsül kontraktürü, Meme büyütme, Silikon implant, Sütür, materyalleri

İmplant Yerleştirilmesi

Silikon implantın oluşturulan cebe yerleştirilmesine bir örnek

İnflamasyon Parametreleri

'Biyosin' Grubu Denekleri	inflamasyon derecesi	inflamasyon tipi	hemosiderin varlığı	dev hücreli yabancı cisim varlığı
D1	3	3	1	0
D2	1	3	1	0
D3	1	3	1	0
D4	1	3	0	0
D5	1	3	0	1
D6	1	3	0	0
D7	1	3	0	0
D8	1	3	0	1
D9	2	3	1	0

Anlamlı olarak değerlendirilen biyosin grubu denekleri inflamasyon bulguları

S-095
Deferoksamin'in Geciktirme Fenomenine Etkisi

Ufuk Erdem, Dağhan Dağdelen
Trakya Üniversitesi Tıp Fakültesi, Edirne

Plastik cerrahlar genellike travma, yanık, tümör rezeksiyonları gibi edinsel defektler sonucunda oluşan kompleks doku defektlerinin kapatılmaları için konsülte edilirler. Yara değerlendirilirken kapatmak için en basitten başlayıp "rekonstrüktif merdiven" üzerinden daha kompleks onarımlara gidilir. Primer cilt onarımı, sekonder onarım, deri greft uygulamaları, yakın veya uzak flep cerrahilerine uzanan farklı yöntemler mevcuttur. Primer cilt onarımı yapılamadığında bu defektlerin kapatılmasında en fonksiyonel ve estetik yaklaşım ise flep cerrahisidir. Kolay ve morbiditesi düşük olarak öncelikli tercih lokal fleplerdir. Lokal flepler içerisinde en sık kullanılanları random paternli fleplerdir. Kısmı ya da total flep kaybında, mevcut tabloya ameliyat tekrarı, yatış süresinin artması, ekonomik ve iş gücü kaybı, psikolojik stres gibi sorunlar eklenmektedir. Flep cerrahisindeki teknik ilerlemeler ile kompleks çözümler denense bile her flep dokusunun random paternli fleplerde olduğu gibi kapiller düzeyde yetersiz dolaşıma sahip alanları mevcuttur. Bu nedenle flep kanlanmasının arttırılması ve flep sağ kalımının arttırılmasına yönelik çalışmalar devam etmektedir. Rekonstrüksiyon başarısını ve flep yaşayabilirliğini arttırmak amacıyla bir çok cerrahi teknik ve ilaç denenemiştir. Deferoksaminin yeni damar oluşumunu arttırdığı ve yara iyileşmesine olumlu katkısının olduğu bilinmekle beraber cerrahi geciktirme üzerine etkisi bilinmemektedir. Deferoksamin'in cerrahi geciktirme üzerine etkisini araştırdığımız çalışmamıza 40 adet erişkin sıçan çalışmaya dahil edilmiştir. Sıçanlar randomize olarak 4 gruba ayrılmıştır. Kontrol grubundaki 10 sıçanın sırtında McFarlene flep modeli oluşturulmuş, kaldırıldığı sahaya 2/0 ipek ile devamlı olarak sütüre edilerek iade edilmiştir. Geciktirme grubundaki 10 sıçanın sırtında işaretlenen McFarlene flebin uzun kenarlarından yapılan insizyonla bipediküllü flep oluşturulmuş ve devamlı sütürasyonla geciktirme işlemi tamamlanmıştır. Geciktirme işleminden 1 hafta sonra McFarlene flebi kaldırılmış ve 2/0 ipek ile devamlı sütüre edilerek kaldırıldığı sahaya iade edilmiştir. Deferoksamin grubundaki 10 sıçana 1 hafta günlük 20 mg/kg Deferoksamin enjeksiyonu sonrası sıçanların sırtlarında McFarlene flep modeli oluşturulmuş, kaldırıldığı sahaya 2/0 ipek ile devamlı olarak sütüre edilerek iade edilmiştir. Deferoksamin+Geciktirme grubundaki 10 sıçana haftalık iyileşme süresi sonrası 1 hafta günlük 20 mg/kg Deferoksamin enjeksiyonu sonrası geciktirme işlemi yapılmış, geciktirme işleminden 1 hafta sonra McFarlene flebi kaldırılmış ve 2/0 ipek ile devamlı sütüre edilerek kaldırıldığı sahaya iade edilmiştir. Tüm gruplarda son operasyondan 1 hafta sonra nekroz değerlendirilmesi, fotoğraflama ve doku örnekleri alındıktan sonra servikal dislokasyon işlemi yapılmıştır. Kontrol, Geciktirme, Deferoksamin+Geciktirme gruplarında 1 er ratın deney protokolü tamamlanmadan ölmesi sonucu deney 37 sıçanla tamamlanmıştır. Cerrahi geciktirmenin kontrollü hipoksi oluşturarak flap yaşayabilirliğini arttırdığı düşünüldüğünde çalışmamızda Deferoksamine bağlı sıralı tepkilerin yeni damar oluşumunu arttırdığı görülmüştür. Dolayısıyla çalışmamızın başında kurduğumuz geciktirme için beklenmesi gereken sürenin kısaltılabileceği yönündeki hipotezi desteklemekte ve Deferoksamin tedavisinin cerrahi geciktirme sonrası beklenen sürenin kısaltılmasında kullanılabilirliğini göstermek açısından önemlidir. Çalışmamızda Deferoksamin tedavisi ile belirgin damarlanma artışı, artmış flep yaşayabilirliği ve düşük nekroz skoru gösterilmiştir. Bu değerlendirme çalışmamızda hedeflediğimiz Deferoksamin'in cerrahi geciktirmenin etkisi potansiyelize ederek geciktirme sonrası beklenecek sürenin kısaltılabileceğini desteklemektedir. Bu nedenle çalışmamız cerrahi geciktirme sonrası beklenen sürenin kısaltılmasında Deferoksamin'in kullanılabileğini göstermek açısından önemlidir.

Anahtar Kelimeler: Deferoksamin, cerrahi geciktirme, McFarlane flep, sıçan

Kapiller dansite skorunu

	KDS			
Çalışma grupları	Skor 1	Skor 2	Skor 3	Skor 4
Kontrol grubu	6 (%66,7)	0 (%0)	2 (%22,2)	1 (%11,1)
Geciktirme grubu	5 (%55,6)	3 (%33,3)	1 (%11,1)	0 (%0)
Deferoksamin grubu	4 (%40)	2 (%20)	4 (%40)	0 (%0)
Deferoksamin+Geciktirme grubu	1 (%11,1)	2 (%22,2)	0 (%0)	6 (%66,7)
p	0,002			

S-096
Sıçan Sırtında Oluşturulan Random Dolaşım Paternli Deri Flebinde Ranolazinin Flep Yaşayabilirliği Üzerindeki Etkisinin Araştırılması

Semih Öztürk, Koray Gürsoy, Uğur Koçer
S.B. Ankara Eğitim ve Araştırma Hastanesi, Plastik, Rekonstrüktif ve Estetik Cerrahi Anabilim Dalı, Ankara

Flep cerrahisi rekonstrüksiyon prosedürlerinde yaygın olarak kullanılmaktadır. Bu cerrahinin en önemli komplikasyonlarından biri, özellikle flep distalinde oluşabilecek iskemik nekrozdur. Bu komplikasyonun azaltılmasına yönelik literatürde farklı ajanların kullanıldığı çalışmalar raporlanmış olsa da, klinik uygulamaya yansımış, kullanımı pratik, ucuz ve etkin bir ajan henüz ortaya konulamamıştır. Bu noktada çalışmamızın amacı, selektif geç sodyum kanal blökeri olan ranolazinin flep yaşamsallığı üzerine olan etkinliğinin deneysel olarak ortaya konmasıdır. Böylelikle random paternli lokal fleplerde ve pediküllü fleplerde karşılaşılabilen parsiyel flep nekrozu ve ilişkili komplikasyonların azaltılmasına yönelik tasarlanacak klinik veya ileri deneysel çalışmalara yönelik literatüre bilimsel veri sağlanması hedeflenmiştir. Çalışmaya her grupta 8 sıçan olmak üzere, boyutları ve ağırlıkları benzer olan (200 - 300 gram) toplamda 32 sıçan dahil edilmiştir. Tüm sıçanların sırtlarından aynı cerrah tarafından kaudal bazlı 3x9 cm boyutlarında modifiye McFarlane flebi kaldırılarak tekrar yerine adapte edilmiştir. 7 gün boyunca kontrol grubuna (Grup 1) 1 cc serum fizyolojik, deney gruplarına (Grup 2, 3, 4) ise sırasıyla günlük 45 mg/kg, 90 mg/kg ve 180 mg/kg ranolazin 1 cc serum fizyolojik içinde sulandırılarak orogastrik sonda ile verilmiştir. Postoperatif 7. günde fleplerin yaşamsallığı ve dolaşım değerlendirmesi makroskopik (Digimizer, Belçika) ve sintigrafik olarak yapılmıştır. Takiben denekler sakrifiye edilerek histopatolojik inceleme için spesimenler alınmıştır. Makroskopik flep yüzey alanı ölçümlerinde, yaşayan ortalama flep alanı Grup 1 için 12,7548 cm2, Grup 2, 3 ve 4 için sırasıyla 14,9533 cm2, 16,494 cm2 ve 16,7599 cm2 olarak hesaplanmış olup gruplar arasında istatistiksel olarak anlamlı fark bulunmuştur ($P=0.00<0.05$). Yaşayan ortalama flep alan yüzdeleri ise Grup 1 için %57,486, Grup 2 için %68,908, Grup 3 için %70,174 ve Grup 4 için %74,603 olarak hesaplanmış olup gruplar arasında istatistiksel olarak anlamlı fark bulunmuştur ($P=0.00<0.05$). Sintigrafik

değerlendirme sonucunda yaşayan flep alanı Grup 1 için %61,57, Grup 2 için %71,04, Grup 3 için %70,21 ve Grup 4 için %73,85 olarak bulunmuş olup gruplar arasında istatistiksel olarak anlamlı fark bulunmuştur (P=0.03<0.05). Histopatolojik değerlendirme sonucunda artan ilaç dozu ile birlikte fleplerdeki inflamasyon, ödem ve nekroz skorlarında azalma saptanmıştır. Ranolazin, mekanizma olarak, kalp kası olan miyorkart hücrelerinde iskemi durumunda aktivitesi belirgin olarak artan geç sodyum kanallarını bloke etmek suretiyle hücre içi sodyum miktarını azaltmakta ve böylece hücre içi kalsiyum miktarı da azalmasına sebep olmaktadır. Literatürde ranolazinin iskemi-reperfüzyon hasarı görülen kardiyomiyozitlerde kalsiyum konsantrasyonunun azalmasına sebep olduğu gösterilmiş bunun sonucunda da iskemi sırasında ranolazinin faydalı etkiler göstereceği sonucuna varılmıştır. Ranolazinin yapılan farklı bir çalışmada, hücre içi kalsiyum miktarını azaltmasının yanısıra oksidatif stresi azalttığı ve iskemi-reperfüzyon hasarına karşı mitokondriyal bütünlüğü iyileştirdiği sonucu çıkmıştır. Bunlara ek olarak, voltaj bağımlı sodyum kanallarının arterlerde de mevcut olması ve bu kanalların vazokonstriksiyon yapıcı etkisi olmasından dolayı, ranolazin bu kanalları inhibe ederek vazodilatasyona katkıda bulunucu etkisi de 2015 yılında Virsolvy ve arkadaşları tarafından yapılan bir çalışma ortaya konmuştur. Oral kullanımının mevcut olması, ulaşılabilir ve ucuz olması ranolazinin avantajları arasındadır. Elektrokardiyografide QTc'de ortalama 2-5 milisaniye uzama göstermesi ve buna bağlı olarak aritmi oluşturma potansiyeli ise en önemli dezavantajıdır. Sonuç olarak, çalışmamızın verileri ranolazinin artan dozlarda kullanımının flep yaşamsallığını arttırıcı yöndeki etkisini ortaya koymaktadır. Ayrıca ranolazinin flepteki inflamasyon ve ödemi azaltıcı etkisi, flep cerrahisinde gözlenen kronik ödeme bağlı sertleşme ve şiş görüntünün azalmasına katkı sunacaktır. Bu noktada ranolazinin flep üzerindeki erken ve geç dönem etkilerinin kapsamlı olarak analiz edilmesi ve çalışmamız verileriyle karşılaştırılması amacıyla, ayrıca klinik kullanıma zemin hazırlaması amacıyla ileri deneysel çalışmalar ihtiyaç olacaktır.

Anahtar Kelimeler: Deri flebi, Ranolazin, Selektif geç sodyum akım blökeri

Grup D sintigrafik görüntü

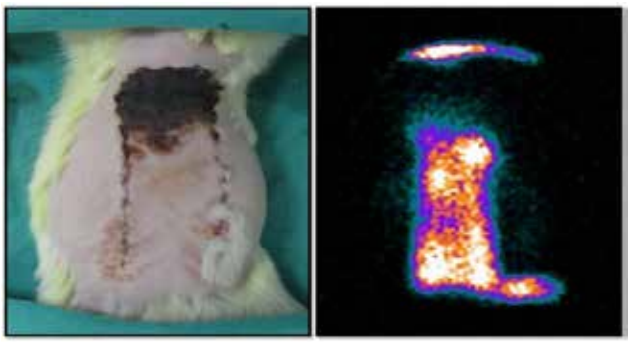

Tüm grupların total flep alanları, yaşayan flep alanları, yaşayan flep alan yüzdeleri, yaşayan flep sintigrafik alan yüzdeler ve neovaskülarizasyon sayılarının karşılaştırılması

Değerlendirme parametresi		Kontrol	Grup1	Grup2	Grup3	p-değeri
Total alan (cm^2)	Ort±std	22.188±2.070	21.791±1.042	23.505±2.121	22.463±1.421	0.137
Yaşayan alan (cm^2)	Ort±std	12.737±1.113	14.924±1.160	16.490±1.721	16.963±1.386	0.000
Yaşayan alan (%)	Ort±std	57.486±2.891	69.908±2.364	70.174±4.146	74.603±3.843	0.000
Sintigrafi (%)	Ort±std	61.576±5.701	71.040±5.182	70.205±3.377	73.854±3.903	0.003
Neovaskülarizasyon (adet)	Ort±std	7.625±3.204	14.625±4.749	19.875±3.091	19.3.464	0.000

S-097
Deneysel Venöz Yetersizlik Modelinde Flep Cildine Uygulanan Düşük Molekül Ağırlıklı Heparin'in Etkisi

Hüseyin Can Yücel, Bora Edim Akalın, Erol Kozanoğlu, Mehmet Yıldıran
İstanbul Tıp Fakültesi, Plastik Rekonstrüktif ve Estetik Cerrahi Ana Bilim Dalı, İstanbul

Serbest flep cerrahisi sonrası postoperatif erken dönemde oluşabilecek venöz yetmezliğin profilaksisinde sistemik düşük molekül ağırlıklı heparin (DMAH) kullanılmaktadır. Belirtilen tedavi sırasında istenen etki mikrovasküler anastomoz yapılmış flep venlerindeki oluşabilecek trombüs ve venöz yetmezliğin önüne geçilmesidir. Bu çalışmada Sprague Dawley sıçanlarda nörovasküler abdominal ada flebinde oluşturulan venöz yetmezlik modelinde, flep cildine subkutan uygulanan DMAH ile sistemik uygulanan DMAH'nin venöz yetmezlik üzerine olan etkileri karşılaştırıldı.

Materyal Metod: On beş sıçanda (Erkek cinsiyet, 16-20 haftalık, 375-425 gram) 5x3cm boyutlarında iki adet inferior epigastrik arter ve ven pediküllü nörovasküler abdominal ada flepleri kaldırıldı epigastrik venler diseke edilip sütür ile bağlanarak venöz staz oluşturuldu ve flepler yerlerine sütüre edildi. Yedi saat boyunca flepler venöz yetmezlikte bırakıldı ve yedinci saatin sonunda sıçanlar tekrardan anestezi verilerek uyutulduktan sonra epigastrik vendeki sütürler alındı ve flepler yerlerine sütüre edildi. Birinci gruptaki sıçanlara antikoagülan tedavi uygulanmadı, beş hayvandan oluşturulan on flep bu gruba dahil edildi. İkinci gruptaki beş sıçanın sağ taraflarından kaldırılan beş flebe subkutan antikoagülan (Enoxoparin 5mg/kg 1x1) uygulandı. Üçüncü gruba beş sıçan ve on flep dahil edildi, sıçanların subskapüler bölgelerinden sistemik subkutan antikoagülan (Enoxoparin 5mg/kg 1x1) uygulandı. -Dördüncü grup ikinci gruptaki beş sıçanın antikoagülan tedavi uygulanmayan sol taraftaki beş flebinden oluşturuldu. Antikoagülan tedavi ikinci, üçüncü ve dördüncü gruba postoperatif birinci günden başlanarak beş gün boyunca devam edildi. Beşinci gün tüm sıçanlarda oluşturulan flepler makroskopik olarak incelenerek nekrotik olan kısımların yüzdesi hesaplanarak farklı şekillerde uygulanan antikoagülan tedavilerin etkinliği karşılaştırıldı. Ortalamalar ve standart sapmalar tek yönlü ANOVA testi ile karşılaştırıldı ve p<0,05 değeri anlamlı olarak kabul edildi.

Bulgular: Nekroz oranları 1. grupta 34±30; 2. grupta 40±41, 3. grupta 19±29, 4. grupta 36±41 bulundu ve gruplar arasında istatistiksel olarak anlamlı fark olmadığı saptandı.

Sonuç: Çalışmanın bulguları ışığında flep içi düşük molekül ağırlıklı heparin uygulaması önerilmemektedir.

Anahtar Kelimeler: Antikoagülan, Sıçanlarda Abdominal Ada Flebi, Venöz Yetmezlik

S-098
El eklem İçi Fraktürlerinde Pins and Rubbers Traksiyon Sisteminin Sonuçlarının Değerlendirilmesi ve Literatür ile Karşılaştırılması

Güven Ozan Kaplan[1], Galip Gencay Üstün[1], Fethiye Damla Özdemir[2], Hakan Uzun[1]
[1]Hacettepe Üniversitesi Tıp Fakültesi, Plastik, Rekonstrüktif ve Estetik Cerrahi Anabilim Dalı
[2]Karabük Eğitim ve Araştırma Hastanesi,Plastik, Rekonstrüktif ve Estetik Cerrahi

Amaç: Elde interfalangeal eklemleri içeren parçalı kırıklarda farklı tedavi metodları olmakla birlikte eklem katılığı önemli bir sorun arz etmektedir. Ekleme uzanan çok parçalı kırıklarda, kırık fragmanların küçük olması nedeniyle fragmanların da dolaşımını bozmadan fiksasyon yapmak her zaman mümkün olamamaktadır. pins and rubbers traksiyon sistemi ile; eklemin sabit bir şekilde distal traksiyonu, eklem çevresindeki yumuşak dokuların da yardımıyla kırık fragmaları redükte etmekte ve aynı anda da erken aktif hareketlere izin vermektedir. Çalışmanın amacı; kliniğimizde pins and rubbers traksiyon sistemi ile tedavi edilmiş eklem içi kırığı olan hastaların geç dönem eklem açıklıkları ile sonuçlarının paylaşılması ve literatürdeki çalışmalar ile karşılaştırılmasıdır.

Yöntem-Gereçler: Kliniğimizde 2017-2021 yılları arasında pins and rubbers traksiyon sistemi ile tedavileri gerçekleştirilen hastalara ait medikal bilgiler incelendi. Hastaların yaş,cinsiyet gibi demografik verileri, yaralanma etiyolojileri,kırığın hangi eklemi içerdiği not edildi. Orta falanks base'i için kırıklarda Seno sınıflandırması, proksimal ve orta falanks kondil kırıkları için London sınıflaması kullanıldı. Hastaların yaralanma ile cerrahi arasında geçen ve ortalama K- teli çıkartılması süreleri hesaplandı. Yaralanmadan 10-17 ay arası değişen süreler sonrasında hastaların geç dönem komplikasyonlar açısından değerlendirildi ve eklem açıklığı dereceleri ölçüldü.

Bulgular: 11 hastanın ortalama takip süresi 11,7 ay (10-17) olarak bulundu. 11 hastanın tamamı erkek cinsiyette görülürken etiyolojide, 5 hasta düşmenin, 3 hasta kapıya sıkışmanın, 2 hasta iş kazasının, 1 hasta spor yaralanmasının rol oynadığı görüldü. 11 hastanın 4'ünde kırığın DIP, 7'sinde ise PIP eklemi ilgilendirdiği görüldü. 3 hastada serçe parmağın, 4 hastada yüzük parmağın ve 4 hastada orta parmağın etkilendiği görüldü. Yaralanma ile cerrahi arası geçen süre ortalama 1 gün (0-3) olarak bulundu. Ortalama K- teli çıkartılması için geçen süre 36 gün olarak bulunurken her hasta 8 hafta boyunca deneyimli el fizyoterapisti eşliğinde erken aktif harekete başlandı. Hastaların geç dönemde yapılan eklem hareket açıklığı ölçümlerinde; ortalama metakarpofalangeal eklem açıklığı 98,1, proksimal interfalangeal eklem açıklığı 80,4, distal interfalangeal eklem açıklığı 74,5 ve toplam eklem açıklığı 253 olarak bulundu. 1 hastada dorsaldeki cilt nekrozu nedeniyle enfeksiyon geliştiği ve malunion olduğu görüldü. Nekroze olan bölge kasık flebi ile rekonstrükte edildi. 2 hastada pin çevresinde enfeksiyon görüldü ve oral antibiyotik ile tedavi edildi. 1 hastada geç dönemde eklem hareketleri ile ağrı ve eklem aralığında daralma görüldü.

Tartılma Sonuç: Eklem içi parçalı kırıklarda; internal fiksasyon metodlarıyla küçük fragmanların dolaşımlarını bozmadan redükte etmek her zaman için mümkün olmamaktadır. Splint ile takip yöntemi ise uzun süren immobilizasyona bağlı eklemde katılığa ve hareket açıklığı kaybına neden olabilmektedir. Pins and Rubbers traksiyon sistemi ile; eklemin sabit distal traksiyonu, kapsuloligamentotaksis ile küçük fragmanları redüksiyonunu sağlarken aynı zamanda erken aktif harekete de izin vermektedir. Literatürde; Debus ve ark, PIP'i içeren kırıklarda eklem hareket açıklığını 66 derece olarak bulmuşlardır. Yaptıkları literatür incelemesinde ise ortalama PIP fleksiyonunun 78 derece olduğunu görmüşlerdir. Bizim çalışmamızda da PIP'yi içerek kırıklar eklem hareket açıklığı 74,2 olarak bulundu. Sonuç olarak; pins and rubbers traksiyon sistemi, sadece PIP eklemde değil aynı zamanda DIP eklemde de eklem içi parçalı kırıklarda erken aktif harekete izin vermesi ve geç dönem eklem hareketlerinde katılığı en aza indirmesi nedeniyle iyi bir tedavi seçeneği olarak akılda tutulmalıdır.

Anahtar Kelimeler: DIP eklem kırıkları, PIP eklem kırıkları, Pins and Rubbers traksiyon sistemi, Suzuki frame

DIP ekleme uzanan kırık örneği

DIP ekleme uzanan fraktürü olan hasta Pins and Rubbers traksiyon sistemi ile tedavi edilmiştir.

Hastaların kırık lokalizasyonu, kırık sınıflandırması, yaş,cinsiyet,takip süresi ve eklem hareket açıklıkları ölçüm dereceleri

Hasta (yaş,cinsiyet)	İlgilendirdiği eklem	Kırık lokalizasyonu	Kırık sınıflandırması	Takip Süresi(ay)	MKP ROM Ekstansiyon/ Fleksiyon	PIP ROM Ekstansiyon/ Fleksiyon	DIP ROM Ekstansiyon/ Fleksiyon	ToplamROM
21/E	PIP	Orta falanks base	Seno 1	13	20/90	0/95	0/80	285
29/E	PIP	Orta falanks base	Seno 1	11	0/90	-10/85	0/75	240
27/E	PIP	Orta falanks base	Seno 2	12	10/95	0/90	0/70	265
46/E	PIP	Orta Falanks base	Seno 3	10	10/80	-15/80	0/70	225
17/E	PIP	Proksimal falanks kondiler	London 2	14	10/90	0/95	0/75	270
22/E	PIP	Proksimal falanks kondiler	London 3	17	0/85	-20/75	0/70	210
34/E	PIP	Proksimal falanks kondiler+orta falanks base	London 2, Seno 1	11	-10/80	-25/65	0/80	190
61/E	DIP	Orta Falanks kondiler	London 3	12	0/90	0/90	-10/75	245
19/E	DIP	Orta falanks kondiler	London 2	12	20/90	0/90	0/75	275
22/E	DIP	Distal falanks	-	13	30/90	0/90	0/85	295
30/E	DIP	Distal falanks	-	13	20/90	0/95	-10/80	275

ROM: (range of motion) eklem hareket açıklığı - değerler ekstensiyondaki kısıtlılığı ifade etmektedir.

S-099
Trakya Bölgesi Replantasyon Merkezi Olarak Deneyimlerimiz

Ali Kaan Memiş, Dağhan Dağdelen, Erol Benlier, İlhan Yüksel, Görkem İrem Oktay, Hüsamettin Top
Trakya Üniversitesi Tıp Fakültesi, Plastik Rekonstruktif Estetik Cerrahi Anabilim Dalı, Edirne

Giriş: 2016 yılında replantasyon ihtiyacı olan hastaların mağduriyetini gidermek ve sevkler ile ilgili yaşanan karmaşaya çözüm bulmak amaçlı Sağlık Bakanlığı tarafınca yayınlanan genelge ile replantasyon yapmaya yetkin klinikler replantasyon merkezleri olarak belirlendi. 2021 Ocak ayında Trakya Üniversitesi Tıp Fakültesi Hastanesi'nin Trakya bölgesi (Edirne-Kırklareli-Tekirdağ) için replantasyon merkezi olarak yetkilendirilmesi sonrası tarafımıza başvuran vakalarının genel analizi yapılmaktadır.

Hastalar - Yöntem: Ocak 2021'den başlayarak Eylül 2021'e kadar olan zaman dilimi içerisinde, tarafımızca operasyona alınan ve replantasyon yapılan hastalar geriye dönük olarak incelendi. Hastalar yaş, cinsiyet, travma şekli, travmanın mekanizması, amputasyonun seviyesi, operasyon süresi, operasyon esnasındaki arter–ven anastomoz sayıları, hastanın sigara kullanımı, operasyon sonrası komplikasyonlar ve replantasyonun başarısı yönünden değerlendirildi.

Bulgular: On beş hastanın biri majör, on dördü minör replantasyonlardı. Hasta popülasyonunun 12'si erkekti. Ortalama yaş 41,46 ± 17,15 idi. Tüm replantasyonlar üst ekstremitedeydi. Amputasyonlardan 10'u ezilme, 3'ü avulsiyon ve 2'si giyotin tarzı kesi şeklindeydi. Amputasyonların 1'i el bileği seviyesinde, 1'i metakarpal seviyede, 8'i proksimal falanks seviyesinde, 3'ü orta falanks, 2'si distal falanks seviyelerinde idi. Hastaların 9'ü sigara içicisi idi. Ortalama operasyon süresi 308 ± 137 dk idi. Replantasyonlar esnasında her arter için ortalama 2 ven şeklinde anastomoz yapıldı. Sonuç: Operasyon sonrası en sık görülen komplikasyon hastaların 4'ünde görülen tromboz oldu, daha sonra 3 lokal yara sorunu ve 1 venöz iskemi sorunu görüldü. Replantasyonların 11'i viabl olup rehabilitasyon sürecine geçilmişken, 4'ünde debridman ve diğer rekonstrüksiyon seçeneklerine geçildi.

Anahtar Kelimeler: Replantasyon, El Cerrahisi, Mikrocerrahi

24.07.2021 tarihli replantasyon vakası, amputatın hazırlanması, erken post op ve post op 6.hafta görüntüsü

S-100
Dupuytren Hastalığında Ex-Vivo Hyaluronik Asit Uygulamasının Myofibroblast ve Kollajen Üzerine Etkisi

Cem Berkay Sınacı[1], Çağla Çiçek[2], Gaye Filinte[2], Ülkügül Güven[3]
[1]Nevşehir Devlet Hastanesi, Plastik Rekonstrüktif ve Estetik Cerrahi Kliniği, Nevşehir
[2]Kartal Dr. Lütfi Kırdar Şehir Hastanesi, Plastik Rekonstrüktif ve Estetik Cerrahi Kliniği, İstanbul
[3]Marmara Üniversitesi Tıp Fakülte, Biyokimya Anabilim Dalı, Genetik ve Metabolik Hastalıklar Araştırma ve Uygulama Merkezi, İstanbul

Amaç: Hyaluronik asit (HA), hücre dışı matrisin ana bileşenidir ve bazı çalışmalar, hyaluronik asidin tip1/tip3 kollajen oranını arttırdığını ve miyofibroblast aktivitesini sınırladığını göstermiştir. Dupuytren hastalığının (DD) altında yatan patoloji tamamen aynı durumdur; artan miyofibroblast/fibroblast aktivitesi ve tip3/tip1 kolajen oranları. Bu nedenle araştırmanın amacı, HA'yı tıbbi tedavi için yeni bir yaklaşım olarak tanımlamanın yolunu açmaktır.

Materyal / Metod: Çalışma 4 hasta üzerinde ex-vivo olarak tasarlandı ve hem sağlıksız palmar fasyadan (D) hem de sağlıklı önkol fasyasından (C) doku örnekleri alındı. Her doku örneği kültürlendikten sonra gruplar HA eklenerek veya eklenmeden yeniden gruplandırıldı: ([C(HA-)], [C(HA+)], [D(HA-)] ve [D(HA+)]). Grupların karşılaştırılması için Western Blotting ile değerlendirilen parametreler alfa düz kas aktin (α-SMA) ve DD'de arttığı bilinen tip3/tip1 kollajen oranıydı. Grupların α-SMA proteini, tip3/tip1 kolajen oranları, kolajen tip1 ve kolajen tip3 değerlerinin ortalamaları hesaplandı.

Bulgular: [D(HA+)] grubundaki ortalama α-SMA değişikliği oranı, [D(HA-)] grubuna kıyasla önemli ölçüde azaldı. [D(HA+)] ve [D(HA-)] olan gruplarda ortalama tip3/tip1 kolajen oranı karşılaştırıldığında, [D(HA+)] grubunda tip3/tip1 kolajen oranının önemli ölçüde azaldığı izlendi. Sonuç: Cerrahi tedavi hastalığın ilerlemesini önlemez. Bu nedenle HA, Dupuytren hastalığının erken evresinde ilerlemesini yavaşlatabilen bir maddedir.

Anahtar Kelimeler: kollajen, Dupuytren Hastalığı, hyaluronik asit, fibroblast, Western blot

S-101
İliak Kemik Grefti ve Radial Önkol Fasyokutan Flebi ile 1. Parmak Kompozit Doku Defektlerinde Rekonstrüksiyon Deneyimlerimiz

Okan Acicbe, Pınar Özbilgehan, Bora Özkale, Rabican Akkanat, Arda Kavas, Mert Şen, Ramazan Erkin Ünlü, Hasan Murat Ergani
Ankara Şehir Hastanesi, Plastik Rekonstrüktif ve Estetik Cerrahi Kliniği, Ankara

İş kazası yaralanmaları sonrası gelişen 1.parmak ampütasyonları elde önemli ölçüde fonksiyon kaybına yol açabilen travmalar olarak bilinmektedir. Özellikle crush ve avülsif tipteki yaralanmalar 1.parmağın replantasyon başarısını oldukça olumsuz etkilemektedir. 1.parmağın amputatının bulunmadığı, replante edilemediği veya replantasyonun başarısız olduğu durumlarda elin kavrama ve sıkma fonksiyonlarının korunabilmesi, geri kazanılabilmesi amacıyla 1.parmak rekonstrüksiyonu mutlak olarak düşünülmelidir. Başparmak için rekonstrüktif seçeneklerin başında ayaktan ele parmak nakilleri gelmektedir. Günümüzde popüler ve altın standart olarak kabul edilen bu operasyonların başlıca dezavantajları; uzun cerrahi operasyon süresi, alt ekstremitede operasyon sebebiyle oluşacak olan uzuv kaybının hastalar tarafından kabul edilmemesi ve operasyon başarısı için gereken mikrocerrahi tecrübedir. Kliniğimizde 2017-2021 yılları arasında 6 hastada uygulanan iliak kemik grefti ile 1.parmak iskeleti oluşturulması ve radial önkol(ters akımlı pediküllü veya serbest) flebi ile yumuşak doku rekonstrüksiyonu kombinasyonlarının uzun dönem fonksiyonel sonuçları bu çalışmada retrospektif olarak değerlendirilmiştir.

2017-2021 yılları arasında Ankara Numune Eğitim ve Araştırma Hastanesi ve Ankara Şehir Hastanesi acil servisine başvuran ve 1.parmak metakarpofalangeal eklem düzeyinden ampütasyonu olan 6 hastanın 3ünde amputatın bulunmayışı, 2sinde ise var olan amputatın çoklu seviyede hasarlı olması sebebiyle primer replantasyon operasyonu yapılamamıştır. Çalışmada incelenen 6 hastadan 1inde ise crush yaralanma sonrası yapılan replantasyon operasyonunda parmak kanlandırılmış olmasına rağmen yaygın intimal hasara bağlı vasküler tromboz ve takibinde arteryel yetmezliğe bağlı nekroz gelişmiştir. Revizyon ampütasyon yapılan bu hastaya ve 1.parmak replantasyonu yapılamayan diğer 5 hastaya ayaktan ele parmak nakli istememeleri sebebiyle çift parça halinde kortikokansellöz iliak kemik grefti ve radial önkol Wrap around fasyokutan flebi ile 1.parmak rekonstrüksiyonu yapılmıştır. Radial önkol fleplerinden 5i ters akımlı olarak planlanmış olup 1 olguda ise superfisyal palmar ark hasarı sebebiyle radial önkol flebi kontralateral ekstremiteden serbest olarak planlanmıştır. Vakalarda önkol flebine antebrakial kutanöz sinirler dahil edilmiş olup defektteki dijital sinir güdüklerine duyu siniri koaptasyonları da yapılmıştır. Olgularda postoperatif flep nekrozu, yara iyileşme problemi, donör sahanın rekonstrüksiyonu ile ilgili komplikasyonlar görülmemiştir. Revizyon operasyon gerekmemiştir. Operasyonda yapılan kemik fiksasyonları IP ve MP eklemin artrodez açılarına uygun olacak şekilde yapılmıştır. Hastalar postoperatif 1.ayda kavrama ve sıkma fonksiyonları için fizik tedaviye başlamıştır.

Geç postoperatif dönemde poliklinik şartlarında hastaların pinching, grasping kuvvetleri el dinamometresi ile; oppozisyon ise komplet ve inkomplet olarak kalitatif olarak değerlendirilmiştir. Duysal geri kazanımlar Semmes Weinstein Monoflaman testi ile değerlendirilmiştir. Duysal ve motor fonksiyonların karşılaştırmaları kontralateral 1.parmaklara göre yapılmıştır. 3 yönlü düz grafiler ile postop 1. Aydaki uzunluklara göre greft rezorbsyonları ölçülmüştür. Yapılan ölçümlerde 6 hastanın tümünde oppozisyon hareketinin tamamlanabildiği, pinching ve grasping kuvvetlerinde de kontralateral ekstremiteye göre anlamlı farklılıkların olmadığı görülmüştür. 2 nokta diskriminasyonu bakılarak karşı ekstremite ile karşılaştırılan hastaların tümünde ise geç postoperatif dönemde duysal geri dönüşün tamamlanmamış olduğu izlenmiştir.

1.parmak rekonstrüksiyonlarında günümüzde ayaktan ele serbest parmak nakilleri altın standart prosedür olsa da bu operasyonun mümkün olmadığı veya tercih edilmediği durumlarda kliniğimizce uygulanan ve geç postoperatif değerlendirmesi yapılan bu kombine prosedürle fonksiyonel sonuçların diğer ele göre büyük ölçüde kazanıldığı görülmüştür. Tarafımızca 6 hastaya uygulanan bu prosedürdeki vaka sayısının artması; bu operasyonla ilgili uzun dönem sonuçların daha objektif olarak değerlendirilmesini ve gelecekte belki de 1.parmak rekonstrüksiyonunda serbest doku nakillerine iyi bir alternatif olarak kurtarıcı bir seçenek olarak hastalara

güvenle sunulabilmesine imkan sağlayacaktır.
Anahtar Kelimeler: başparmak, iliak kemik grefti, rekonstrüksiyon, wrap-around

Intraoperatif

Kemik Fiksasyonu Tamamlanan Hastanın Yumuşak Doku Örtüsü İçin Ters Akımlı Radial Önkol Fasyokutan Flebinin Tasarlanması

S-102
Kemik Fraktürü Olmayan Kronik Mallet Finger Deformitesi Onarımlarında Gerginleştirme Yönteminin Değerlendirilmesi

İlker Uyar, Emrah Patat, Ersin Akşam, Musa Burak Çatalkaya
İzmir Katip Çelebi Üniversitesi Atatürk Eğitim ve Araştırma Hastanesi, Plastik Rekonstrüktif ve Estetik Cerrahi Kliniği, İzmir

Giriş: Sık görülen çekiç parmak deformitesinde birçok farklı onarım yöntemi tarif edilmiş olup, hali hazırda bir fikir birliği bulunmamaktadır. Bu çalışmada kronik çekiç parmak deformitesi onarımında klasik yöntem ile plikasyonla gerginleştirme yöntemi karşılaştırılmış ve ortaya çıkan sonuçların sunumu amaçlanmıştır

Materyal ve Metod: Mart 2017 ile Ekim 2020 arasında kronik çekiç parmak deformitesi olan ve cerrahi müdahale ile tedavi edilen hastalar bu çalışmaya dahil edildi. Kemik fraktürü olan hastalar çalışma dışında tutuldu. Distal interfalangeal eklemlerin ekstansör fonksiyonunu eski haline getirmek için iki cerrahi prosedür uygulandı. Öncelikle her iki grupta da Kirschner teli ile fiksasyon yapıldı. Birinci grupta tendon kenarları veya tendon ile kemik arasındaki granülasyon dokusu eksize edildi ve ekstansör tendon primer olarak onarıldı. İkinci grupta ise granülasyon dokusu korunarak plikasyon yöntemi ile ekstansör tendon gerginleştirildi(Figür). 1. ay sonunda pinler çıkarıldı. 2 hafta gece gündüz parmak ateli, sonraki iki hafta ise sadece geceleri parmak ateli uygulandı. Hastalar 1.-2.-6.-12. aylarda kontrollere çağrıldı. Takiplerde fotoğraflamalar yapılıp ölçümler kayıt altına alındı. Sonuçlar Miller kriterlerine göre değerlendirildi.

Bulgular: Çalışmaya toplamda 46 hasta dahil edildi. Grup 1'de 25 hasta ve grup 2'de 21 hasta vardı. 1. grup sekiz kadın ve 17 erkekten, 2. grup beş kadın ve 16 erkekten oluşuyordu. Grup 1'in yaş ortalaması 36.2 ve grup 2'nin 33.4 idi. Grup 1'de ortalama takip süresi 14.8 ay ve grup 2'de 13.9 idi. Grupların başvuru anında ekstensör lag ölçümü benzerdi (5.6°). Miller'ın çekiç parmak değerlendirmesine göre 1. grup 3.48 puan, 2. grup 3.42 puan aldı ($p>0.05$).

Sonuç: Sonuç olarak, tendon gerginleştirme yöntemi, fonksiyonel olarak olumlu sonuçlar ve minimum komplikasyon oranları sağlamaktadır. Kemik kırığı olmayan kronik çekiç parmak deformitelerinde alternatif bir yöntem olarak değerlendirilmelidir.

Anahtar Kelimeler: ekstensör tendon, el yaralanması, splintleme, travma

Figür

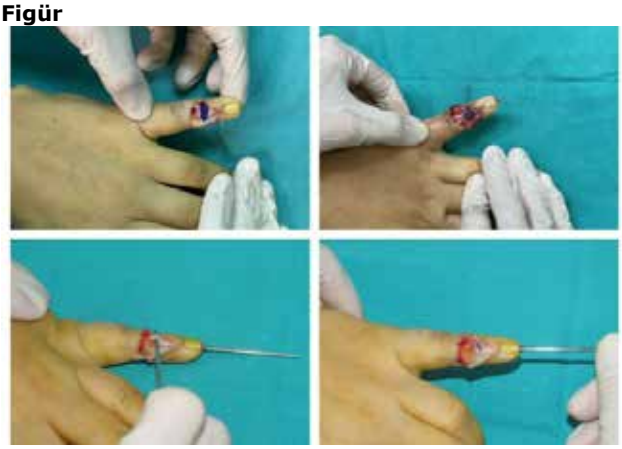

Grup 1(üstte) ve Grup 2(altta) hastaların intraoperatif fotoğrafları

S-103
Avasküler Parmak Salvajında Kurtarıcı Mini Flep - Venöz Serbest Flepler ve Pratik kullanımı

Burak Sercan Erçin
Vm Pendik Medicalpark Hastanesi, Plastik, Rekonstrüktif ve Estetik Cerrahi 2. Bahçeşehir Üniversitesi Tıp Fakültesi, Plastik, Rekonstrüktif ve Estetik Cerrahi A.d.

Amaç: Mikrocerrahi tekniklerin gelişmesi ile replantasyon-revaskülarizasyon cerrahisi günümüzde bir çok merkezde rutin yapılabilir hale gelmiştir. De-vaskülarize parmakların salvajında sadece damarsal devamlılığı sağlamak bazen yeterli olmamakta bununla birlikte eş zamanlı yumuşak doku onarımı da gerekmektedir. Bu çalışmada dolaşımsal problem yaşayan (ampute ya da subtotal ampute) parmakların salvajında kullandılan venöz fleplerin sonuçlarının sunulması amaçlandı.

Yöntem-Gereç: Retrospektif olan bu çalışmaya 2017-2021 yılları arasında üç merkezde yapılan 31 serbest venöz akımlı fleplerden sadece avasküler parmaklara salvaj amaçlı kullanılan 28 venöz flep (28 hasta) dahil edildi. Bu fleplerin nekroz oranları, salvajın başarılı olup olmaması, post op komplikasyonları kaydedildi ve kıyaslandı.

Bulgular: 2017-2021 yılları arasında toplam 28 hastada 28 serbest venöz flep ile 28 parmak salvajı denendi. Hastaların 26'sı erkek 2'si kadındı. Ortalama flep boyutu 300 milimetre kare idi (min144- max900).Hastaların parmak salvaj oranı 28/28(%100) olarak saptandı. Yedi flep venöz akımlılığın devamı için v-v şeklinde(ven-ven arası devamlı akımlı), 21 flep de arteriyel devamlılık için a-a şeklinde(arter-arter arası devamlı akımlı) kullanıldı. 1 flepte total nekroz (v-v grubu) 3 flepte(1 v-v grubu- 2 a-a grubu) ise parsiyel nekroz gelişti. Total nekroz ve parsiyel nekroz açısından her iki grup arasında anlamlı fark saptanmadı. (Total nekroz olan flep replantasyon sonrası post-op 4. günde venöz yetmezlik gelişen hastada v-v devamlı akımlı olacak şekilde yapılmıştı. Flep 7. günde nekroza gitmesine rağmen parmak salvajı sağlandı). Flep nekrozu değerlendirmesinde her iki grupta flep boyutunun, cinsiyetin, ek hastalık varlığının anlamlı bir farka sebep olmadığı saptandı.

Sonuçlar: Venöz fleplerin nekroz oranları literatürde büyük bir aralıkta değişkenlik göstermektedir. Çalışmamızdaki düşük nekroz oranının doğru teknik kullanımı dışında nispeten boyut olarak küçük flep kullanımına bağlı olduğunu düşünmekteyiz. Sonuç olarak avasküler parmak salvajında damar ve eş zamanlı olarak küçük deri- yumuşak doku defekti varlığında serbest venöz flepler pratik seçeneklerdir. Daha büyük deri defekti olan ve damarsal rekonstrüksiyon gerektiren vakalarda fizyolojik serbest flepler daha ön planda düşünülebilir.

Anahtar Kelimeler: venöz flep, serbest flep, replantasyon, revaskülarizasyon

Olgu 1

Parmak amputasyonu ile gelen hastaya replantasyon yapıldı. Replantasyon sonrası 2. gün venöz yetmezlik gelişti. Venöz salvaj amaçlı ven grefti gerekiyordu. Fakat deri kenarlarının frajil olması nedeniyle ven greftinin ekspoze olma ihtimali nedeniyle flow through venöz flep yapıldı.

S-104
Pediatrik ekstremite defektlerinin onarımlarında perforatör flep deneyimlerimiz

Çağdaş Duru, Uğur Öner, Okan Acicbe, Murat Enes Sağlam, Ramazan Erkin Ünlü, Burak Yaşar
Ankara Bilkent Şehir Hastanesi, Plastik, Rekonstrüktif ve Estetik Cerrahi Kliniği, Ankara

Giriş-Amaç: Ekstremiteleri ilgilendiren eklem boşluğunun, uzun kemiklerin veya norovaskuler yapıların ekspoze olduğu kritik defektlerin rekonstrüksiyonu oldukça zorludur. Serbest flepler bu tip defektlerde rekonstrüktif cerrahide yeni bir çağı başlatmış olsa da bazı hasta gruplarında serbest flep dışı seçenekler göz önünde bulundurulmalıdır. Pediatrik grupta hasta ailesinin uzun ameliyat süresini ve serbest fleplerin ek morbiditesini istememesi ile birlikte özellikle birden fazla alt ekstremite arterlerinin etkilendiği vakalar serbest flep dışı seçeneklere yönlenmede temel nedenlerdir. Bu çalışmada amacımız son iki yılda kliniğimizde pediatrik ekstremite defekti vakalarında uyguladığımız perforatör flepler hakkındaki klinik tecrüblerimizi ve teknik detayları aktarmaktır.

Hastalar ve Metod: Çalışmaya Eylül 2019- Eylül 2021 arasında opere edilen 5 hasta dahil edildi. Hastaların dosya, arşiv ve poliklinik kayıtları retrospektif olarak incelendi.

Bulgular: Hastaların ortalama yaşı 5,2 olarak bulundu. 2 hastada el bilek çevresi defektlerine ulnar arter dorsal dalı bazlı flep propellar olarak inset edildi. 2 hasta distal tibia ve ayak bileği çevresine posterior tibial arter perforatör flep kullanıldı. 1 hastada ise patellar defekt için inferior medial uyluk perforatör flebi uygulandı. Sadece bir hastada venöz yetmezlik gelişti, sülük uygulaması ile kurtarma yapıldı. Flep alanının yüzde 10'nu geçmeyen bir bölgede yüzeyel nekroz gelişti. Bunun haricinde vakalarda herhangi bir komplikasyona rastlanmadı.

Tartışma ve Sonuç: Perforatör flepler düşük morbiditeleri ve aynı bölgenin benzer dokuyla rekonstrükte edilmesi açısından rekonstrüktif cerrahide önemli bir seçenek haline gelmiştir. Pediatrik grupta perforatör flep yapılırken dikkat edilmesi gereken önemli noktalardan birisi perforatörlerin erişkin gruba göre oldukça küçük olmasıdır. Maginifikasyon altında dikkatli ve sabırlı diseksiyon, perforatörlerin zarar görmemesi için gereklidir. Aynı zamanda bu küçük olan perforatör akımlarının inset sırasında korunması için iyi bir kas içi diseksiyonla vaskuler yapı etrafındaki baskı ortadan kaldırılmalıdır. Çalışmamızda kullanılan fleplerde Doppler işaretlemenin hasta uyumu nediniyle suboptimal değerlendirildiği vakalarda, erişkin anatomik çalışmalarındaki temel perforatör mesafeleri çocuk ekstremitesine oranlanarak eksploraruvar insizyonlar çizilmiştir. Perforatör yerinin doğrulanması ardından cilt adasının kalanı düşülerek rotasyon sağlanmıştır. Serbest fleplere göre mikrovaskuler anastomozunun olmaması, ameliyat süresinin daha kısa olması ve ek donor saha morbiditesi olmayan perforatör flepler pediatrik esktremite defektlerinde serbest fleplerin mutlak endike olmadığı durumlarda seçenek olarak ailelere sunulmaldır.

Anahtar Kelimeler: Alt ekstremite cerrahisi, El cerrahisi, Pediatrik plastik cerrahi, Perforatör flep, Propellar flep

Resim1

a)Sol ayak bileğinde defekt b) Posterior tibial Perforatörün diseksiyonu c) Flep inseti

S-105
El Bileğinin Kombine Damar, Sinir ve Tendon Yaralanmaları: Multidisipliner Tedavi ve Fonksiyonel Sonuçları

Etkin Boynuyoğun[1], Damla Menkü[1], Tüzün Fırat[2], Hakan Uzun[1], Ali Emre Aksu[1]
[1]Hacettepe Üniversitesi Tıp Fakültesi Plastik, Rekonstrüktif ve Estetik Cerrahi Ana Bilim Dalı, Ankara
[2]Hacettepe Üniversitesi Fizik Tedavi ve Rehabilitasyon Fakültesi, Ankara

El bileğinin volar yüzünde tendon, damar ve sinirlerin yüzeysel yerleşimi nedeniyle, penetran travmalara yatkınlık göstermektedir. Bu yapıların belirli bir sayıda etkilendiği durumlar, "spagetti el bileği'' olarak tanımlanmaktadır. Spagetti el bileği tanımlamasında farklılıklar bulunmaktadır. Kimi yazarlar en az 3 yapının etkilendiği durumları spagetti el bileği olarak tanımlarken, kimi yazarlar en az bir damar ve bir sinir yaralanmasının olduğu ve en az 10 yapının etkilendiği durumları spagetti el bileği olarak tanımlamaktadır. Literatüre bakıldığında en sık yaralanma mekanizması bardak ve bıçak ilişkili yaralanma, mesleki yaralanma ve intihar vakalarıdır. Spagetti el bileği yaralanmalarının erken cerrahi ve rehabilitasyon yaklaşımı literatürde yer bulmuşken, fonksiyonel sonuçları ve bunu etkileyen faktörler net olarak tartışılmamıştır. Bu çalışmanın amacı ise spagetti el bileği yaralanmasının fonksiyonel sonuçlarını ortaya koymaktır.

Çalışmamız için, Ocak 2016 ile Ocak 2019 yılları arasında kliniğimize başvuran spagetti el bileği yaralanması olan hastalar retrospektif olarak tarandı. Bu hastalara spagetti el bileği tanısı intraoperatif olarak konuldu. Çalışmamızda, en az bir damar ve bir sinir yaralanmasının olduğu ve en az 10 yapının etkilendiği yaralanmalar spagetti el bileği olarak tanımlandı. Amputasyon, kraşing ve avülzyon yaralanmaları ve parsiyel yaralanmalar çalışmadan dışlandı. Tüm hastalar travma sonrası ilk 24 saatte aynı cerrahi ekip tarafından opere edildi. Tüm muayeneler yaralanmadan en az 1 yıl sonra gerçekleştirildi. Yaş, cinsiyet, komorbidite, yaralanma tarihi, yaralanma şekli, etkilenen el, takip süresi, fizik tedavi süreleri ve yaralanan yapılar sorgulandı. Tendon fonksiyonları, oppozisyon, intrinsik el fonksiyonu, kalıcı deformiteler ve sensitivite Noaman Raporuna göre değerlendirildi. Sensitivite değerlendirilmesi, statik 2 nokta diskriminasyon testi ve Semmes-Weinstein monofilaman testi Imai sınıflaması ile değerlendirildi.Ayrıca Michigan El Sonuç Anketi ile de el-spesifik sonuçlar değerlendirildi.

Çalışmamıza 20 hasta dahil edildi. Bu hastaların ortalama yaşı 32.7 ve ortalama takip süresi 21.9 ay ve Ortalama etkilenen yapı sayısı 11.9 olarak bulundu.1 hastada hipertansiyon, 1 hastada tip 2 diyabet ve 1 hastada geçirilmiş romatoid ateş öyküsü mevcuttu. 8 hasta çalışırken testere ile, ve 4 hasta cam ile yaralanırken, 5 hasta evde cam ile ve 3 hasta şiddet ilişkili cam kesisi ile yaralanmıştır. Ortalama takip süresi 21.9 ay ve ortalama fizik tedavi süresi ise 2.7 aydır. En sık yaralan tendonlar tüm hastalarda yaralanan Palmaris Longus ve 3. ve 4. parmakların fleksör digitorum süperficialis tendonlarıdır. Yine tüm hastalarda yaralanan ulnar arter ve ulnar sinir, en çok etkilenen damar ve sinir olmuştur. Hem ulnar hem median sinir yaralanması 16 hastada, hem ulnar hem radial arter yaralanması ise 4 hastada meydana gelmiştir. Hastaların aldıkları fizyoterapi süresi ile Michigan El Sonuçları Anketinin tüm alt birimleri arasında, genel($r=0.841$, $p=0.0001$), çalışma ($r=0.689$, $p=0.001$), ağrı ($r=0.680$, $p=0.001$), estetik ($r=0.562$, $p=0.012$) ve final sonuç ($r=0.794$, $p=0.0001$), anlamlı bir ilişki bulundu. Fakat etkilenen yapı sayısı ile el fonksiyonu arasında anlamlı bir ilişki bulunamadı. Hastalar Noaman raporuna göre değerlendirildiğinde, tendon fonksiyon sonuçları açısından, mükemmel (n=12, 60%), iyi (n=4, 20%) ve orta (n=4, 20%) olarak, oppozisyon açısından mükemmel (n= 12, 75%) ve iyi (n=4, 25%), intrinsik el fonksiyonları açısından mükemmel (n=14, 70%), iyi (n=4, 20%) ve orta (n=2, 10%) olarak sonuçlanmıştır. Semmes-Weinstein monofilaman testi sonuçlarına göre, median sinir değerlendirmesi için yapılan ilk 3 parmak değerlendirmesinde normal sensitivite (n=3, 19%), azalmış hafif dokunma (n=6, 37%), azalmış koruyucu sensitivite (n=3, 19%) ve koruyucu duyunun kaybı (n=4, 25%) olarak bulundu Ulnar sinir değerlendirmesi açısından yapılan 5. parmak değerlendirmesinde, normal sensitivite (n=3, 15%), azalmış hafif dokunma (n=2, 10%), azalmış koruyucu sensitivite (n=7, 35%) ve koruyucu duyunun kaybı (n=8, 40%) şeklinde sonuçlandı.

Sonuç olarak, kombine damar, sinir ve tendon yaralanmaları, yıkıcı sonuçlara ve hayat boyu yetersizliğe neden olabilir. Bu yaralanmalar genellikle genç ve çalışan insanlarda görüldüğü için, multidisipliner tedavi yaklaşımı ile en iyi sonuçlar elde edilebilir. Bu doğrultuda kapsamlı ilk muayene, ilk 24 saat içerisinde gerçekleştirilen titiz cerrahi tedavi ve erken dönemde başlanan fizik tedavi, spagetti el bileği tedavisinde oldukça önem arz etmektedir. İyi fonksiyonel sonuçlar uzun dönem fizik tedavi ile ilişkiliyken, etkilenen yapı sayısı ile anlamlı bir ilişki bulunamamıştır.

Anahtar Kelimeler: El bilek yaralanması, spagetti el bileği, fizik tedavi, multidisipliner tedavi

Spagetti El Bileği Hastasının Onarımlar Öncesi Intraoperatif görünümü

Hastaların Görünümü

HASTA	YAŞ	YARALANMA MEKANİZMASI	CİNSİYET	ARTER	SİNİR	TENDON	ONARILAN YAPI SAYISI	FİZİK TEDAVİ SÜRESİ
1	18	MESLEKİ YARALANMA	E	U	U	PL 3-4-5 FDP 2-3-4-5 FDS FCR	11	2.5 AY
2	46	MESLEKİ YARALANMA	E	U	U	PL 2-3 FDP 2-3-4-5 FDS FCU	10	2.5 AY
3	42	MESLEKİ YARALANMA	E	U	U, M	PL 2-3-4-5 FDP 2-3-4-5 FDS	12	1 AY
4	36	MESLEKİ YARALANMA	E	U, R	U, M	PL 2-3-4-5 FDS FPL FCU	11	1 AY
5	40	MESLEKİ YARALANMA	E	U	U, M	PL 2-3-4-5 FDP 2-3-4-5 FDS	12	1 AY
6	26	EVDE CAM İLE YARALANMA	K	U	U	PL 2-3-4-5 FDP 2-3-4 FDS FCU	11	4 AY
7	22	EVDE CAM İLE YARALANMA	K	U	U, M	PL 3-4-5 FDP 2-3-4-5 FDS FCU	12	6 AY
8	33	ŞİDDET İLİŞKİLİ YARALANMA	E	U, R	U, M	PL 2-3-4-5 FDP 2-3-4-5 FDS FPL FCR FCU	16	1 AY
9	47	EVDE CAM İLE YARALANMA	K	U	U, M	PL 3-4-5 FDP 3-4-5 FDS FCU	11	1 AY
10	33	MESLEKİ YARALANMA	E	U	U	PL 2-3-4-5 FDP 2-3-4 FDS FCU	11	5 AY
11	20	MESLEKİ YARALANMA	E	U	U, M	PL 3-4-5 FDP 2-3-4-5 FDS FCR	12	2.5 AY
12	25	MESLEKİ YARALANMA	E	U	U, M	PL 2-3 FDP 2-3-4-5 FDS FCU	11	5 AY
13	32	MESLEKİ YARALANMA	E	U	U, M	PL 2-3-4-5 FDP 2-3-4-5 FDS	12	1 AY
14	47	MESLEKİ YARALANMA	E	U, R	U, M	PL 2-3-4-5 FDS FPL FCU	11	1 AY
15	30	MESLEKİ YARALANMA	E	U	U, M	PL 2-3-4-5 FDP 2-3-4-5 FDS	12	1 AY
16	26	ŞİDDET İLİŞKİLİ YARALANMA	E	U	U, M	PL 2-3-4-5 FDP 2-3-4 FDS FCU	12	6 AY
17	27	EVDE CAM İLE YARALANMA	K	U	U, M	PL 3-4-5 FDP 2-3-4-5 FDS FCU	12	6 AY
18	33	ŞİDDET İLİŞKİLİ YARALANMA	E	U, R	U, M	PL 2-3-4-5 FDP 2-3-4-5 FDS FPL FCR FCU	16	1 AY
19	32	EVDE CAM İLE YARALANMA	E	U	U, M	PL 3-4-5 FDP 3-4-5 FDS FCU	11	1 AY
20	40	MESLEKİ YARALANMA	K	U	U, M	PL 2-3-4-5 FDP 2-3-4 FDS FCU	12	5 AY

S-106
Özellikli Replantasyon, Ring Avulsiyonları

Mert Şen, Özge Utku, İpek Allı, Bora Özkale, Rabican Akkanat, Arda Kavas, Murat İğde, Hasan Murat Ergani, Burak Yaşar, Ramazan Erkin Ünlü
Bilkent Şehir Hastanesi, Plastik Rekonstrüktif ve Estetik Cerrahi Ana Bilim Dalı, Ankara

Ring avulsiyonu ile gerçekleşen parmak amputasyonlarının replantasyonları cerrahlar için hala uğraştırıcı ve zorlu operasyonlar olmaktadır. Standart olarak parmak replantasyonlarında yapılan direkt arteryal anastomuzun yetersiz kalabildiği sonuçlar yaratabilmektedir. Bunun sonucunda ven grefti ile arteryal anastomoz gerektirebilmektedir. Ring Avulsiyonları Urbaniak ve Kay sınıflamalarına göre değerlendirilmektedir. Sınıflamalar kapsayıcı sınıflandırmalar olarak kabul edilmektedir. Replantasyon sonuçları ve prognoz hastaların tatminine, fonksiyonel duruma göre değişmektedir.

Çalışma; Bilkent Şehir Hastanesi olarak açılış tarihi olan Şubat 2019 ile Mart 2021 tarihleri arasında Ring Avulsiyonu sonucu Ven Grefti kullanarak Parmak Replantasyonu yapılan 5 hastanın uzun dönem sonuçlarını ortaya koymaktadır. Hastaların tamamı erkek olup acil servise başvuru sonrası hastalar acil operasyona alınmıştır. 4 hasta Kay Sınıflaması Tip 4, 1 hasta Kay Sınıflaması Tip 3 (Tüm hastalar Urbaniak Sınıflaması Tip 3) olarak değerlendirilmiştir. Tüm hastalarda parmak replantasyonu yapılırken anastomoz ven grefti ile sağlanmıştır. 4 hastanın replantasyonu başarı ile sonuçlanırken, 1 hastanın replantasyonu başarısız olmuştur. Minimum 6 aylık takip süreci olmuştur. Uzun süreli takip ve tedavi sonucunda replantasyonun başarıyla sonuçladığı 4 hastada, düzenli ve uyumlu fizik tedavi ve rehabilitasyon sonrası replante edilen parmağın total aktif hareket açıklıkları (PIP ve DIP eklem) karşı taraf ile karşılaştırılmıştır. Eski fonksiyonuna kıyasla yüzde 80 geri kazanım görülmüştür. Hastaların hepsi tatmin edici sonuçlar bildirmiştir.

Ring Avulsiyonları; cerrahlar için uğraştıcı operasyonlar olmasıyla birlikte tekniğe uygun olarak replante edildiği takdirde başarılı sonuçların elde edilebildiği replantasyonlar olup genellikle ven grefti gerektirmektedir. Düzenli fizik tedavi sonucunda tatmin edici sonuçlar alınabilmektedir.

Anahtar Kelimeler: Amputasyon, Mikrocerrahi, Replantasyon, Ring Avulsiyonu, Ven Grefti

Ring Avulsiyonu Hastaları ve Sonuçları

Cinsiyet	Yaş	Sınıflama	Ampute Olan Parmak	Ven Grefti Kullanımı	Donör Saha	Başarı	Sonuç
Erkek	16	Kay Tip 4 (Urbaniak Tip 3)	Sağ el 3. Parmak	Evet	El Bileği	Başarısız	Amputasyon
Erkek	31	Kay Tip 4 (Urbaniak Tip 3)	Sağ el 4. Parmak	Evet	El Bileği	Başarılı	Tatmin Edici
Erkek	32	Kay Tip 3 (Urbaniak Tip 3)	Sağ el 4. Parmak	Evet	El Bileği	Başarılı	Tatmin Edici
Erkek	41	Kay Tip 4 (Urbaniak Tip 3)	Sol el 4. Parmak	Evet	El Bileği	Başarılı	Tatmin Edici
Erkek	47	Kay Tip 4 (Urbaniak Tip 3)	Sol el 4. Parmak	Evet	El Bileği	Başarılı	Tatmin Edici

Replantasyon Sonuçları

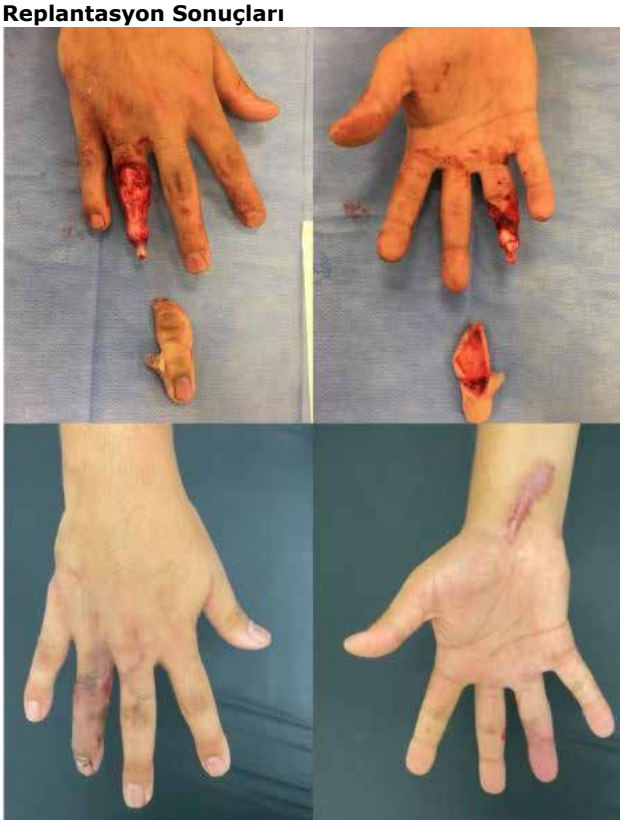

S-107
Üst Ekstremitenin Farklı Tipteki Major Amputasyonlarının Yönetiminde Tedavi Algoritması

Can İlker Demir, Emrah Kağan Yaşar, Alper Aytaç, Alperen Aras, Murat Şahin Alagöz
Kocaeli Üniversitesi Tıp Fakültesi, Plastik, Rekonstrüktif ve Estetik Cerrahi AD

Giriş: Mikrocerrahi tekniklerin gelişimi sayesinde el, parmaklar, önkol ve kol replantasyonlarında elde edilen fonksiyonel ve kozmetik sonuçlarda büyük ilerlemeler kaydedilmiştir (1). Önceki dönemlerde replantasyona uygun olmayacağı öngörülen crush ve avülziyon tarzı yaralanmalarda dahi fonksiyonel ve kozmetik açıdan başarılı sonuçlar elde edilir hale gelinmiştir.

Farklı tipteki major amputasyonlar farklı yaklaşımlar gerektirir. Örneğin avülziyon tarzı amputasyonda süpermikrocerrahi yöntemlerle perforatör anastomozu gerekebilirken, kemik defektinin eşlik ettiği crush tarzı amputasyonlarda geçici ektopik replantasyon gerekebilir.

Bu çalışmada crush, avülziyon ve giyotin tarzı üç farklı amputasyon yaralanmasında akut dönemde dolaşımın sağlanmasına yönelik bir tedavi algoritması oluşturmayı amaçladık.
Çalışmamızda, kliniğimizde 2019-2021 yılları arasında opere edilmiş olan, yaralanma biçimleri farklı üç vakayı sunuyoruz.

Materyal-Metod: 2019-2021 yılları arasında farklı amputasyon çeşitleriyle acil servise başvuran üç hasta çalışmaya dahil edildi.

Olgu 1: 32 yaşında erkek hasta, iş kazası sonrası crush yaralanmayla acil servise yaralanmanın dördüncü saatinde başvurdu. Fizik muayenede el bileği seviyesinden total amputasyon olduğu, radiusun distal yarısının olmadığı, ulnada kırıklar olduğu görüldü. Dirsek seviyesinden itibaren kas-tendon seviyesinden avülziyon olduğu görüldü. Amputatın replantasyona uygun olmadığı kararı alındı. Amputattın radial arter ve sefalik veni lateral sircumflex femoral arter ve venie anastomoz edilerek sağ uyluğa ektopik olarak replante edildi. Sağ radius ve ulna ekspoze olduğundan eş zamanlı olarak pediküllü latissumus dorsi flebi ile önkoldaki defekt kapatıldı. Aynı seansta önkoldaki alıcı damarlar hazırlandı. On gün sonra el bileğe taşınarak replante edildi. Takiplerinde distalde kemik ekspozisyonu olması nedeniyle karın bölgesinden planlanan interpolasyon flebi ile ikinci kez rekonstrüksiyon yapıldı.

Olgu 2: inen hipertansiyon ve tip-2 diabetes mellitus öyküsü ve sigara kullanım hikayesi bulunan 59 yaşında erkek hasta iş kazasına bağlı, sağ önkol distal 1/3 seviyesinden giyotin tarzı düz kenarlı amputasyonun ikinci saatinde acil servise başvurdu. Fizik muayenesinde cildin düz kesili olduğu, kas-tendon seviyesinden avülze olduğu görüldü. Hasta acil şartlarda operasyona alınarak amputat replante edildi. Takiplerinde viabilite sorunu olmadı.

Olgu 3: 22 yaşında erkek hasta iş kazası sonrası sağ el bilek düzeyinde, el kemikleri ve tendonların ekspozisyonunun eşlik ettiği avülziyon tarzı amputasyonla yaralanmanın onuncu saatinde başvurdu. Amputatı yanında olmadığından replantasyon yapılamadı. Kemik ve tendonların nekrozunu önlemek amacıyla serbest latissumus dorsi kas-deri flebi ile acil defekt rekonstüskiyonu yapıldı. Rekonstrüksiyonda flep eli total saracak şekilde adapte edildi. Revizyon ameliyatları ile birinci web aralığı oluşuturuldu. Sonuç: İki hastada amputatın dolaşımı sağlandı. Amputatın yanında olmadığı avülziyon tarzı yaralanmada defekt rekonstrüksiyonu başarıyla yapıldı. Crush tarzı yaralanması olan hastada enfeksiyon gelişmesi nedeniyle uzun süreli antibiyotik tedavisi verildi. Ayrıca kemik ekspozisyonu nedeniyle interpolasyon flebi ile revizyon cerrahisi gerekti. Diğer iki hastada herhangi bir komplikasyon görülmedi.

Tartışma: Major üst ekstremite amputasyonlarında yaşayan ve fonksiyonel bir uzuv amaçlanır (1). Bunun birinci aşaması amputatta viabilitenin sağlanmasıdır. Bunun için detaylı preoperatif planlama, mikrocerrahi tecrübe ve postoperatif dikkatli takip gerekir. Yaralanma tarzı cerrahi başarıyı etkileyen önemli bir unsurdur. Giyotin tarzı yaralanmalarda damar uçlarının rahat bulunabilmesi ve intima hasarının az olması nedeniyle replantasyonun başarı şansı diğer yaralanma tiplerine oranla daha yüksektir. Travma zonunun dar bir alanda olması, damar, sinir ve tendon defektinin olmaması gibi avantajları sayesinde greft ihtiyacı olmadan amputatın perfüzyonu sağlanır. Anastomozlardan önce yapılması gereken kemik fiksasyonunun K-telleri veya eksternal fiksatör yardımıyla görece daha rahat yapılabilmesi bir diğer avantajdır. Bu nedenle giyotin tarzı yaralanmalarda direk replantasyon yapılması önerilir. Sinir onarımının aynı operasyonda yapılması iyileşme şansını artırır. Fakat hastamızda olduğu gibi sinir ucları arası geniş defektin olduğu durumlarda ikinci seansa bırakılabilir. İkinci seansta çeşitli sinir greftleri ile motor ve duyu innervasyonu sağlanmalıdır. Hastamızda birinci ameliyatından bir ay sonra sinir grefti ile sinir rekonstrüksiyonu yapıldı. Fizik tedavisi ve takipleri devam etmektedir. Avülziyonun olduğu amputasyonlarda mikrocerrahi tekniklerin ve aletlerin gelişmesi sayesinde replantasyon şansı vardır. Amputatın olmadığı durumlarda ise defektin erken dönemde kapatılması önerilir. Böylece ekstremite ve parmak uzunlukları korunarak estetik ve fonksiyonel başarı sansı artar. Erken dönemde defektin kapatılması yapışıklıkları, inflamasyonu ve ödemi azaltır. Hastanın

hastanede kalış süresini kısaltarak normal yaşantısına dönüş süreni azaltır. Latissimus dorsi kas flebi ince ve geniş yapısı sayesinde total el defekti rekonstrüksiyonunda iyi bir seçenektir. Anatomisi iyi bilinen bu flep ince yapısı ile parmakların kolay hareketine izin verir. Uzun pedikülü travma zonundan uzakta anastomoza olanak sağlayarak tromboz riskini azaltır. Ayrıca damar çaplarının önkol damarlarının çapına uygun olması anastomozda kolaylık sağlar. Kavrama hareketini yapabilen fonksiyonel bir el için özellikle birinci web aralığının oluşuturulması gerekir. Bu nedenle yapışık olan parmakların sindaktili operasyonu ile açılması gerekir. Hastamızda postoperatif birinci yılda birinci web aralığı oluşuturulmuştu. Hasta kalem, anahtar, bardak gibi eşyaları tutabilir ve yazabilir hale geldi. Hastamızın takipleri devam etmektedir. Replantasyona uygun olmayan crush tarzı, kemik kırıkları ve doku defektini içeren kompozit amputasyonlarda ektopik replantasyon yapılabilir (2). Bu teknikte amputatın perfüzyonu geçici bir süre vücudun başka bir bölgesinde sağlanır. Uygun şartlar geliştiğinde asıl yerine replante edilir. Ayrıca uzun cerrahiyi kaldıramayacak multitravmalı hastalarda da bu yöntemle geçici perfüzyon sağlanabilir. Replantasyon uygun zamanda elektif şartlarda yapılır. Hastamızın yaşı genç, ek hastalığı yoktu. Fakat crush tarzı yaralanma nedeniyle damar, kemik, sinir, kas, tendon ve doku defektinin olduğu kompozit bir defekt vardı. Bu nedenle acil replantasyona uygun görülmedi. Çünkü önkoldaki defekt nedeniyle kemiğin kısaltılması ekstremite kısalığı ile sonuçlanabilir. Amputatta viabilite ektopik replantasyon ile sağlandı. Bunun için vücudun çeşitli bölgeleri kullanılabilir. Biz anterolateral uyluk flebinin pedikülünü verici damar olarak tercih ettik. Bunun nedeni uzun pedikül sayesinde elektif replantasyonda travma zonunun ven grefti gereksinimi olmaksızın aşılmasını sağlamaktı. Bir diğer avantajı farklı dokuların amputata dahil edilebilmesiydi. Bizde hastamızda ikinci seansta amputat ile birlikte vastus lateralis kasını da alarak önkoldaki defektin rekonstürkisyonu için kullanıldı. Dikkat edilmesi gereken bir diğer husus ekstremite uzunluğunun korunması için ilk seansta doku defektinin kapatılmasıdır. Bunun için serbest flep kullanma şansımız olmadığından pediküllü latissumus dorsi kas-deri flebi kullanıldı. Hastamızda amputat asıl yerine replante edildi ve takipleri sürmektedir.

Anahtar Kelimeler: Ektopik Replantasyon, Major Amputasyon, Üst Ekstremite, Replantasyon

Tablo 1: Opere edilen hastaların demografik bilgileri ve fizik muayene bulgularının özeti

59	32	22	Yaş	Erkek	Erkek	2 saat	-
Erkek	Erkek	Erkek	Cinsiyet	DM, HT	-	4 saat	Kemik ekspozisyonu + enfeksiyon
DM, HT	-	-	Ek Hastalık	+	+	Replantasyon	-
+	+	-	Sigara	Sol	Sağ	Giyotin	Crush
Sol	Sağ	Sağ	Dominant El	Sağ önkol	Sağ el bilek	Sağ el bilek	Ektopik replantasyon
Sağ önkol	Sağ el bilek	Sağ el bilek	Yaralanma Seviyesi	Giyotin	Avülziyon	Serbest flep	10 saat
Giyotin	Crush	Avülziyon	Yaralanma Tipi	Replantasyon	2 saat	-	-
Replantasyon	Ektopik replantasyon	Serbest flep	Operasyon				
2 saat	4 saat	10 saat	İskemi Süresi				
-	Kemik ekspozisyonu + enfeksiyon	-	Komplikasyon				

Farklı Tipte Major Amputasyon Olguları

Üst yatay sıra: Crush tarzda yaralanma sonrası ektopik replantasyon operasyonu yapılmış olan olgu Orta sıra: Giyotin tipi yaralanma sonrası replantasyon yapılan olgu Alt yatay sıra:Avülziyon yaralanması sonrası latissimus dorsi serbest kas-deri flebi ile rekonstrüksiyon yapılmış olan olgu

S-108
Venöz ve Kapiller Malformasyonların Tedavisinde Cerrahi Olmayan Yaklaşımlar

Pembe Büşra Kıryaman, İbrahim Vargel
Hacettepe Üniversitesi Tıp Fakültesi Plastik, Rekonstrüktif ve Estetik Cerrahi Ana Bilim Dalı, Ankara

Vasküler malformasyonlar, normal vasküler yapının gelişiminde duraklama veya anormal büyümesi ile karakterize, doğumda var olan, özellikle ergenlik ve hamilelik gibi hormonal değişimlerde hastayla birlikte büyüyen lezyonlardır. Mulliken ve Glowacki endotelyal hücre karakteri, klinik özellikleri ve anjiyografik özellikleri kullanarak hemanjiyom ve vasküler malformasyonları ayırt etmiştir. Akım hızına göre ise yüksek akım hızlı olanları arteriyovenöz, düşük akım hızlı olanları ise venöz ve lenfatik malformasyonlar olarak değerlendirmişlerdir. Günümüzde bu lezyonların tedavi yöntemleri ve sonuçları üzerinde klinik ve deneysel çalışmalar devam etmektedir. Bu çalışmada arteriyovenöz ve kapiller malformasyonların tedavisinde cerrahi olmayan tedavi seçenekleri üzerinde durulmuştur.
Çalışmamızda hastaların venöz malformasyonlarının tedavisinde skleroterapi uygulanmış, kapiller malformasyonlarının tedavisinde ise pulsed dye lazer uygulanmıştır. Uygulanan tedavi yöntemi ve sonuçları incelenmiştir.

Çalışmamız, Ocak 2016-Temmuz 2021 arası Hacettepe

Plastik, Rekonstrüktif ve Estetik Cerrahi kliniğine başvuran 142 vasküler malformasyon ve 27 kapiller malformasyon hastasını içermektedir. Çalışma retrospektif olarak yürütülmüş olup, yüksek akımlı vasküler malformasyonlar, hemanjiyomlar çalışmaya dahil edilmemiştir. Çalışma, pulsed dye lazer kullanılan ve skleroterapi yapılan iki farklı hasta grubunu içermektedir. Tüm hastalar aynı cerrahi ekip tarafından tedavi edilmiştir. Hastaların tedavi öncesi ve sonrası muayene kayıtları, uygulanan tedavi yöntemi ve kaç kere uygulandığı, tedavi ile ilişkili perioperatif komplikasyonlar incelenmiştir. Hastaların işlem öncesi ve sonrası fotoğrafları karşılaştırılmıştır. Hastaların işlem öncesi ve sonrası ağrısı detaylı olarak sorgulanmıştır. Ağrı skalası 0- 10 arasında değerlendirilmiştir. (0=hiç ağrı yok, 2=hafif ağrı, günlük aktiviteyi engellemiyor,4=ağrıdan rahatsız, dinlenme sonrası çoğu aktiviteyi iyi yapıyor,6= ağrıdan muzdarip, bazı aktivitileri ağrı nedeniyle yapamıyor, 8=yoğun ağrı, çoğu aktiviteyi ağrı nedeniyle yapamıyor, 10=dayanılmaz ağrı, ağrı nedeniyle hiçbir aktivite yapamıyor) Hastalar günlük fonksiyon kısıtlılığı sorgulandığında kanama, pozisyonel staza bağlı şişme, sertlik, lezyonun yeri ile ilişkili özellikle ağız içi, dudak, bukkal lezyonlarda çiğnemede ve konuşmada zorluk, sıcak soğuk hassasiyeti gibi semptomlar tariflemişlerdir. Lezyonun yeri ve büyüklüğü dikkate alınarak işlem öncesi günlük fonksiyon kısıtlılığı sorgulanmış, işlem sonrası düzelme olup olmadığı, düzelme olduysa ne oranda olduğu 0-2 arası skala ile değerlendirilmiştir. (0= günlük hayatını kısıtlamıyor, 1= günlük hayatını az kısıtlıyor, 2=günlük hayatını çok kısıtlıyor) Komplikasyonlar olarak işlem sonrası gelişebilen cilt nekrozu, enfeksiyon, ülser, aşırı ödem ve sinir hasarı sorgulanmıştır. Hastanın tedavi sonrası fayda görüp görmediği 0-2 arası skala ile değerlendirilmiştir.(0= hiç fayda görmedim, 1= biraz fayda gördüm, 2= çok fayda gördüm) Kilograma 2 mg %3'lük polidekanol, tessari tekniği ile (2 ml likit sklerozan/3 ml hava olacak şekilde) hazırlanmış, venöz malformasyonlara uygulanmıştır. Vasküler malformasyona likit sklerozan direk ponksiyon ile enjekte edilmiştir. Pulsed dye lazer ise hastanın kapiller malformasyonu ile ilişkili olarak dozlanmış ve uygulanmıştır.

Skleroterapi uygulanan 142 hastanın yaş ortalaması 22,8 olup, yaş aralığı 3 ile 79 yaş arasıdır. Hastaların 60'ı erkek, 82'si kadın hastadır. Skleroterapi uygulanan 142 hastaya toplamda 606 kür tedavi verilmiş, kişi başı kür sayısı ortalama 4,2 olarak bulunmuştur. Skleroterapi hastalarının işlem öncesi günlük hayat kısıtlılığı sorgulanmış, hastaların %26.7'sinde işlem öncesi günlük hayat kısıtlılığı olduğu öğrenilmiştir. Hastaların %4.9'unda işlem sonrası günlük hayat kısıtlılılığının devam ettiği öğrenilmiştir. Hastaların %7.7'sinde (11 hasta) işlem sonrası anormal şişlik ödem, renkte değişiklik ve yara olarak tarif ettikleri akut ülsere lezyonlar oluşmuştur. Bu hastaların 6'sında venöz malformasyon yüzeyeldir. Bir hastada daha büyük, iki hastada ise daha küçük doku defekti gelişmiştir. Skleroterapi yapılan hastalarda ağrı skorlaması yapılmış, işlem öncesi ağrı derecesi kişi başı ortalama 1.9 olarak bulunmuştur. İşlem sonrası ağrı derecesi kişi başı ortalama 0.76 olarak bulunmuştur. 80 hastada işlem öncesinde ve sonrasında ağrı mevcut değildir.(0 derece) 26 hastada işlem öncesi 5 derece ve üzeri derece ağrının mevcut olduğu, işlem sonrası sadece 7 hastada, 5 derece ve üzeri derecede ağrının devam ettiği öğrenilmiştir. Skleroterapi hastalarının kişi başı memnuniyet oranı 0-2 skalasında değerlendirilmiş, ortalama memnuniyet oranı 1,61 olarak bulunmuştur. 102 hasta çok fayda gördüğünü belirtmiştir. 26 hasta az fayda gördüğünü belirtmiştir. 14 hasta ise işlemden fayda görmediklerini belirtmiştir.

Pulsed dye lazer uygulanan 27 hastanın yaş ortalaması 30,1 olup, yaş aralığı 8 ile 64 yaş arasıdır. Hastaların 12'si erkek, 15'i kadın hastadır. Pulsed dye lazer uygulanan 27 hastaya toplamda 77 kür tedavi verilmiş, kişi başı kür sayısı ortalama 2.85 kür olarak bulunmuştur. Pulsed dye lazer hastalarının 10 tanesi Sturge Weber tanılı olup, hastaların yüzlerinde ipsilateral port wine lekeleri mevcuttur. Lazer hastalarının işlem öncesi günlük hayat kısıtlılığı sorgulanmış, hastaların sadece bir tanesinde işlem öncesi günlük hayat kısıtlılığı olduğu öğrenilmiştir. Hastaların hiçbirinde işlem sonrası günlük hayat kısıtlılığı kalmamıştır. Hastaların 2 tanesinde işlem sonrası şişlik ve akut yara oluşmuştur ve işlem sonrası yakınmaları beş gün içinde gerilemiştir. Lazer uygulanmış hastalarda ağrı skorlaması yapılmış, hastaların hiçbiri işlem öncesi ve sonrası için ağrı tariflememiştir. Lazer uygulanan hastaların kişi başı memnuniyet oranı 0-2 skalasında değerlendirilmiş, ortalama memnuniyet oranı 1,44 olarak bulunmuştur.12 hasta çok fayda gördüğünü belirtmiştir.14 hasta az fayda gördüğünü belirtmiştir.1 hasta ise işlemden fayda görmediğini belirtmiştir.

Venöz malformasyonların tedavisi medikal tedavi, cerrahi rezeksiyon, embolizasyon veya skleroterapi olarak sınıflandırılabilir. Kapiller malformasyonların tedavisinde ise pulsed dye lazer sıklıkla kullanılan bir tedavi seçeneği olarak karşımıza çıkmaktadır. Çalışmamızda cerrahi olmayan tedavi seçenekleri ile tedavi sonrası sağlanan fayda ve hasta memnuniyeti değerlendirilmiştir. Skleroterapi ve lazer uygulaması sonrası tedavi başarısını değerlendirmede hastaların işlem öncesi ve sonrası günlük yaşam kısıtlılığı, işlem öncesi ve sonrası ağrısı, tedavi sonrası gerek boyut gerek görsel olarak lezyonlarının gerilemesi sorgulanmış, sonuçları değerlendirmede bu kriterler önemli bir yer teşkil etmiştir. Bazı çalışmalarda klinik başarı; hastanın tüm şikayetlerinin en azından kısmi olarak kaybolması, klinik başarısızlık ise semptomlarda kötüleşme veya iyileşme sağlanamaması olarak değerlendirilmiştir.
Çalışmamızda ise gerek lazer uygulaması gerek skleroterapi uygulamasında prosedürün iyi tolere edildiği, öncesi ve sonrası fotoğraflarda hastaların fayda sağladığı görülmüştür. Tedavi sonrası hastaların öncesi ve sonrası semptomları, bulguları ve memnuniyetleri sorgulandığında çok iyi sonuçlar aldıkları görülmüştür. Günümüz ve sonrasında yapılmakta olan ve yapılacak uygulamalarda bu işlemlerin oldukça güvenli ve başarılı olduğu, hasta memnuniyeti açısından ise iyi sonuçlandığı anlaşılmıştır. Skleroterapi ve pulsed dye lazer uygulamasının seçilmiş olgularda ve doğru dozlarda tek başına standart bir tedavi yöntemi olarak uygun ve faydalı olacağı görülmektedir.

Anahtar Kelimeler: vasküler malformasyon, skleroterapi, pulsed dye lazer, cerrahi dışı tedavi

2018 -2020 Yılları Arası 10 Kür Skleroterapi Tedavisi Alan Hastanın Öncesi(1) ve Sonrası(2)

S-109
Vasküler malformasyonların genetik temelleri ve zor vasküler malformasyonlara güncel yaklaşım: Retrospektif klinik sorgulama

Gökberk Çavuşoğlu, İbrahim Vargel
Hacettepe Üniversitesi Tıp Fakültesi, Plastik Rekonstruktif ve Estetik Cerrahi, Ankara

Giriş: Vasküler malformasyonların(VM) genetik ve moleküler boyutu, hedefe yönelik tedavi seçenekleri ve noninvazif/invazif tedavi seçenekleri açısından multidisipliner yaklaşımla araştırılmıştır. Bu çalışmada literatür taranarak vasküler malformasyonların genetik boyutu ve lezyona özgü tedavi seçenekleri incelenmiş, kliniğimizde takip edilen zor vasküler malformasyon hastaları incelenerek zor vasküler malformasyonlara yaklaşım irdelenmiştir.

Metod: 2012'den itibaren kliniğimizde takip edilen otuz sekiz zor vasküler malformasyon hastası retrospektif şekilde tarandı. Vasküler malformasyonlar aşağıdaki zorluk kriterlerine göre dört gruba ayrıldı:

Bu kriterler: 1) Turnike altında ameliyat edilmesi mümkün olmayan anatomik yerleşimde bulunan VM 2) Yüksek akımlı VM 3) Önemli anatomik yapılara komşuluğu olan VM 4) Eksizyon esnasında kan transfüzyonu gerektirecek ölçüde büyük hacimli VM. Ayrıca bu hastalar ameliyat edilebilen ve ameliyat edilemeyen hastalar olarak gruplandırıldı. Ameliyat edilebilen ve takibimizde olan hastalar ameliyat sonrası komplikasyon, doku defektleri ve rekonstrüksiyon sonuçları açısından değerlendirildi. Literatür verilerine bakılarak vasküler malformasyonların moleküler oluşum mekanizmaları ve hedefe yönelik güncel tedavi modaliteleri değerlendirildi.

Bulgular: 1-61 yaş aralığında, yirmi ikisi cerrahi işlem geçiren toplam otuz sekiz hasta incelendi. Bir hasta sendromik vasküler malformasyonu nedeniyle beyin sapı herniasyonu sonucu yoğun bakımda kaybedildi. Cerrahi işlem geçiren yedi hastaya ameliyat öncesi süreçte skleroterapi yapılarak lezyonun küçültüldüğü belirlendi. Cerrahi tedavi uygulanan yirmi iki hastanın beşinde postoperatif süreçte debridman ve skar revizyonu, dördünde tam kalınlıkta deri grefti ile onarım, üçünde eksizyon sonrası lokal flep ile rekonstrüksiyon yapıldığı belirlendi. Sol yüz yarısında düşük akımlı arteriovenöz malformasyonu olan hastaya eksizyon ve lokal mustarde flebi ile rekonstrüksiyonu yapıldı, ancak flep distalinde nekroz gelisti,kurtarıcı rekonstrüksiyon seçeneği olarak tam kalınlıkta deri grefti ile onarıldı. Üç yüksek akımlı vasküler malformasyon hastasına eksizyon sonrası tam kalınlıkta deri grefti ile rekonstrüksiyon uygulanmış ve tatmin edici sonuçlar elde edilmiştir. Cerrahi girişim uygulanmayan dördü venöz malformasyon, biri lenfatik malformasyon olan beş hastaya sirolimus tedavisi başlanmış ve lezyonların gerilediği saptanmıştır. Kliniğimizde takip ettiğimiz üçü makrokistik biri mikrokistik olan dört lenfatik malformasyon hastası incelendiğinde üç makrokistik lenfatik malformasyonlu hastaya skleroterapi sonrası eksizyondan fayda gördügü, mikrokistik lenfatik malformasyonu olan hastaya ise eksizyon yerine mtor inhibisyonu (sirolimus) ile tedavinin faydalı olduğu saptanmıştır. Güncel literatür verilerinde vasküler malformasyonlarda en sık postzigotik somatik mutasyonların rol oynadığı vurgulanmaktadır. Benzer mutasyonlara sahip olan hastalarda fenotipin çeşitli olmasının varyant alel frekansı ve varyant doku dağılımına bağlı olduğu vurgulanmaktadır. Ailesel vasküler malformasyonlar genellikle bir genin işlev kaybı sonucu oluşur ve otozomal dominanttırlar. İncelenen yeni yayınlarda vasküler endotel hücrelerinde PI3K/AKT/mTOR ve RAS/RAF/MEK/ERK yolaklarını etkileyen gen mutasyonlarının olduğu, bunların da vasküler anomalilerin patogenezinde yer alan iki ana yolak olduğu gösterilmektedir. Fransa'da PIK3CA inhibitörü BYL 719 kullanılarak CLOVES olan hastaların tedavisine ilişkin bir çalışmada inatçı vasküler malformasyonların boyutunda azalma ve konjestif kalp yetmezliğinde iyileşme ile tüm hastalarda semptomların iyileştiği gösterilmiştir. Amerika Birleşik Devletleri'nde yapılan invivo deneylerde BEZ235'in VEGF-A ile uyarılan endotel hücrelerinde hücre proliferasyonunu engellediği gösterilmiştir. Vasküler PIK3CA kaynaklı lezyonların küçültülmesinde BEZ235 umut verici görünmektedir. Herediter Hemorajik Telenjiektazili hastalarda, Parkes-Weber sendromunda görülen yüksek akımlı arteriovenöz malformasyonlarda ve kapiller/arteriovenöz malformasyonlu hastalarda RASA1 geninde büyük oranda otozomal dominant mutasyonların oldugu belirlenmiştir. Venöz malformasyonlarda mutant TIE2 reseptörlerinin endotel hücre döngüsünü bozduğu ve sonuçta malformasyon içinde düz kas hücrelerinin yokluğuna yol açtığı düşüncesi kabul edilmektedir. Proteus sendromu ise AKT 1'deki somatik aktive edici mutasyondan kaynaklanmaktadır ve AKT 1 inhibitörü ARQ092'yi kullanarak yapılan deneysel tedavi calısması devam etmektedir. Klippel-Trenaunay sendromlu hastalarda AGGF1 mutasyonunun olduğu, PI3K ve AKT sinyal yolunda aktivasyon kusuru olarak anjiogenez ve vasküler gelişim hatasının varlığı yeni literatür verilerinde mevcuttur. Hastalarda pulsed dye lazer tedavisi, skleroterapi, persistan embriyonik ven kapatılması, profilaktik antikoagülan tedavisi, CEAP 3 veya semptomlu CEAP 2 hastalarında ve mutlak cerrahi endikasyon gerektiren durumlarda ise cerrahi tedavi uygulanmaktadır. Bunlara ilaveten mTOR inhibitörlerinin (Sirolimus,BYL719) faydaları meta analizleri ve yeni yayınlar ile kanıtlanmaktadır. Miransertib, AKT yolundaki mutasyonların neden olduğu Proteus sendromlu hastaların yüzde seksen üçünde fosfo-AKT düzeylerini yarı yarıya azalttığı saptanmıştır. Bu veriler faz iki klinik çalışmalar ile PROS'ta miransertib kullanımının araştırıldığı ve hastalar için yeni bir umut kaynağı olabileceği vurgulanmaktadır. ABD'de ddPCR testi kullanılarak yapılan bir çalışmada lenfatik malformasyonlu vakaların yüzde sekseninin beş farklı somatik mozaik PIK3CA mutasyonundan kaynaklandığı gösterilmistir. Makrokistik malformasyonlarda öncelikle skleroterapi ve cerrahi önerilirken, mikrokistik malformasyonlara skleroterapi ve cerrahinin daha düşük etkinlikte olduğu saptanmıştır. Bu yüzden mTOR inhibisyonu yapan ajanların yararlı olduğu kanıtlanmıştır.

Sonuç: Bu bildiride, zor vasküler malformasyonların tanımı yapılmış, rutin uygulamada preoperatif ve postoperatif skleroterapi, cerrahi tedavi, medikal-onkolojik tedaviler, kombine tedaviler ve postoperatif komplikasyonlar açıklanarak güncel buluşlar anlatılmıştır. Vasküler malformasyonlarda genetik yolaklar ve mutasyonların etkileri araştırılmaya devam etmektedir. Vasküler malformasyonlara ait taze doku örneklerinde ddPCR ve genetik inceleme yapılabilmektedir. Saptanan mutasyonlara yönelik genetik yolaklar üzerinden hedefe yönelik tedavi planlanarak zor vasküler malformasyonlar neoadjuvan tedavi ile küçültülebilir, ameliyat edilemeyen vasküler malformasyonlar tedavi edilebilir hale getirilebilecek, hedefe yönelik yeni tedaviler kullanılabilecektir. Bu gelişmeler ile aynı zamanda vasküler malformasyonların sebep olduğu konjestif kalp yetmezlikleri tedavi edilebilecek, rekurrens ve rezuduler tedavi edilebilecek morbidite ve mortalite riski azaltılabilecektir. Literatür bilgisiyle uyumlu klinik deneyim göz önüne alınarak makrokistik lenfatik malformasyonlarda öncelikle skleroterapi ve cerrahi önerilirken, mikrokistik malformasyonlara skleroterapi ve cerrahinin etkinliği daha düşük olduğu için ön planda mtor inhibisyonu yapan ajanların uygulanması önerilmektedir. BYL 719 tedavisinin kalp yetmezliğini gerilettiği düşünüldüğünde kalp yetmezliği geliştirme riski olan dev

vasküler malformasyon hastalarında BYL 719 tedavisinin uygulanmasının yarar sağlayabileceği ve hasta kaybını önleyeceği düşünülebilir. Ras aktivite modülatörlerinin yüksek akımlı arteriovenöz malformasyonları olan hastaların tedavisinde potansiyel olarak hedefe yönelik bir tedavi olarak kullanılabileceği öngörülmektedir. Yüksek akımlı arteriovenöz malformasyonlarda lokal deri fleplerinin nekroz riski değerlendirilerek greft ile rekonstruksiyon ön planda düşünülebilir. Güncel klinik yaklaşımda uygulamada olan dev vasküler malformasyonlu hastalara preoperatif süreçte endovaskuler embolizasyon yapılması intraoperatif kanamanın azaltılması hastanın ameliyathaneyi sağ ve sağlıklı olarak terketmesi yönünden cok önemlidir. Nonoperabl venöz ve lenfatik malformasyonlu hastalara PIK3CA/AKT/mtor yolağının vasküler malformasyonlardaki rolü göz önüne alınarak mtor inhibisyonunun yapılması önemli bir gelişmedir. Bu hastalık grubu moleküler ilişkiye dayalı yeni medikal ajanlara kombine tedavilere ve multidisipliner çalışmaya muhtaçtır.

Anahtar Kelimeler: hedefe yönelik tedavi, sirolimus, vasküler malformasyon, vaskülogeneziste genetik yolak, zor vasküler malformasyon

Vasküler malformasyon kaynaklı kaybedilen bir hastanın postmortem incelemesi

A.K.,22 yaş erkek. Hasta sendromik vasküler malformasyonu nedeniyle beyin sapı herniasyonu sonucu yoğun bakımda kaybedildi.Hastanın postmortem otopsi esnasında çekilen fotoğrafıdır.

S-110
Kulak arteriovenöz vasküler malformasyonlarına multidisipliner yaklaşım

Hilal Güneş[1], Galip Gencay Üstün[1], Fatma Gonca Eldem[2], Bora Peynircioğlu[2], İbrahim Vargel[1]
[1]*Hacettepe Üniversitesi Tıp Fakültesi, Plastik Rekonstrüktif ve Estetik Cerrahi Anabilim Dalı, Ankara*
[2]*Hacettepe Üniversitesi Tıp Fakültesi, Radyoloji Anabilim Dalı, Ankara*

Giriş: Baş boyun bölgesinde ekstrakranial arteriovenöz malformasyonlar(AVM) rölatif olarak nadir görülmekte; bunların arasında kulak AVMleri oldukça küçük bir grubu oluşturmaktadır. Literatür; kulak AVMleri ile ilgili az sayıda olgu sunumu, vaka serileri barındırmakta, ancak bu patolojiye yaklaşım ve yönetim ile ilgili yetersiz kalmaktadır. Çalışmamız; multidisipliner bir yaklaşımla takip ve tedavisi gereken bu nadir durumun yönetimine rehberlik etmek amacıyla planlanmış olup; çalışmada kulak AVMlerinin tutulum paternine göre sınıflandırılması, bu hastalara multidisipliner yaklaşım algoritmasının sunulması amaçlandı.

Gereç-Yöntem: Çalışmamız için 2012 Ocak-2020 Mart arasında kulakta AVM nedeniyle kliniğimize başvuran 18 hasta retrospektif olarak tarandı. AVMler uzanımına parsiyel(1), tüm kulak(2), kulak çevresi uzanım(3) olarak ayrılırken; sadece kulak cildi tutulumu A, ciltle birlikte kıkırdak tutulumu B olarak sınıflandırıldı. Patolojinin başlangıcıyla ilişkilendirilebilen tetikleyici faktör varlığı araştırıldı. Hastalara endovasküler tedavi(EVT), perkütan skleroterapi(PS), radyoterapiyi(RT) içeren tedavi modaliteleri, cerrahi eksizyon ve rekonstrüksiyon uygulanıp uygulanmadığı kaydedildi. Tedavi sonrası; hastaların bulguları, klinik ve radyolojik olarak değerlendirildi. Hastalar; AVM ilişkili bulgusu olmayan kontrol altında olanlar(TI: Kontrollü), bulguları gerileyenler(TII: Regresyon), persiste eden ancak bulgularda ilerleme görülmeyenler(TIII: Persistans), ilerleme gösterenler(TIV: progresyon) olarak gruplandırıldı.

Bulgular: Çalışmaya dahil edilen 18 hastanın ortalama başvuru yaşı 27.7'ydi. 6 hastada AVM ile ilişkilendirilebilecek tetikleyici faktör öyküsü mevcuttu. AVMnin uzanımına göre; 3 hasta 1A(%16.6), 2 hasta 1B(%11.1), 1 hasta 2A(%5.5), 1 hasta 2B(%5.5), 8 hasta 3A(%44.4), 3 hasta 3B(%16.6) olarak sınıflandırıldı. Hastaların %33.3 ünde kıkırdak tutulumu mevcuttu. Kulakta AVM nedeniyle tedavi edilen 18 hastanın tümüne endovasküler tedavi(EVT), perkütan skleroterapi(PS), radyoterapiden(RT) en az biri uygulandı. Hastaların 7(%38.8)sinde tek modalite(n:6 sadece PS, n:1 sadece EVT), 11(%61.1)inde kombine tedavi uygulandı (n:8 EVT+PS, n:1 EVT+RT, n:2 EVT+PS+RT). 13 hasta sadece cerrahi dışı tedavi aldı. 1A(n:1), 1B(n:1), 3A(n:1), 3B(n:2) olarak sınıflanan 5 hastada ek olarak cerrahi eksizyon uygulandı. Bunlardan 1A(n:1), 1B(n:1), 3B(n:1) olarak sınıflanan 3 hastada cerrahi sonrası rekonstrüksiyon gerçekleştirildi. Son poliklinik değerlendirmesinde; 3(%16.6) hasta regresyon(TII), 15(%83.3) hasta klinik ve radyolojik olarak AVM bulgusunun olmadığı kontrollü grupta(TI) değerlendirildi. Hastaların hiçbirinde klinik ve radyolojik persistans(TIII) ve progresyon(TIV) gözlenmedi. Sadece cerrahi dışı tedavi alan 3 hasta(%23) TII, kalan 10 hasta(%76.9) TI olarak değerlendirildi. Cerrahi eksizyon yapılan grupta(n:5) 1 hasta(%20) TII, 4 hasta(%80) TI olarak değerlendirildi. Eksizyon sonrası 3 hastada rekonstrüksiyon gerçekleştirildi(Hasta.7: Lokal fleple lobül rekonstrüksiyonu, Hasta.10: Kostal kıkırdak ile üst pol rekonstrüksiyonu, Hasta.8: Serbest fleple rekonstrüksiyon). 1 hastada rekonstrüksiyon başarısız oldu(Hasta.8: Başvuruda 3B, Serbest fleple rekonstrüksiyon flep kaybı, tam kalınlıkta deri grefti ile onarım). 2 hastada rekonstrüksiyon gerçekleştirilmedi(Hasta.13: Başvuruda 3A, rekürren AVM, tedavinin devamı, Hasta.9: Başvuruda 3B, Lokal doku kalitesi yetersizliği). Cerrahi tedavi alan 4 hastada (Hasta.7: Rekonstrükte lobülde nekroz#1, Hasta.8: Serbest flep kaybı#1, greft kaybı#3; Hasta.9: Operatif müdahale gerektiren kanama#1, intravenöz antibiyotik ile tedavi gerektiren enfeksiyon#1, Hasta.13: Rekürrens#1) toplam 8 komplikasyon görüldü.

Sonuç: Kulak AVMlerinde, bu bölgenin özel anatomik formu ve çevre dokuların kalitesinin de AVM tedavisi ile eş zamanlı bozulabilmesi nedeniyle rekonstrüksiyon zorlayıcı olabilmekte, tekrarlayan cerrahi komplikasyonlar görülebilmektedir. Çalışmamızda; literatürde bildirilmiş olgularla benzer şekilde, kulak AVMlerinin endovasküler ve perkütan girişimlerle kontrol altına alınabildiği görüldü. Bu nedenle; ilk aşamada cerrahi dışı tedaviler denenerek, bu tedavilerle klinik ve radyolojik olarak kontrol altına alınabilen(TI), progresyon riski düşük, asemptomatik hastalar sık aralıklarla izlenmelidir. Cerrahi dışı tedavilerle

kontrol altına alınamayan; tekrarlayan spontan kanama, tekrarlayan enfeksiyon, ülserasyon, iskemik nekroz, persistan ağrıda cerrahi eksizyon gerekebilir. Bunun mümkün olduğu AVMlerde lezyonun total eksizyonu gerçekleştirilmelidir. Eksizyon öncesi 24-48 saat içinde embolizasyon, kanama öngörülen hastalarda tercih edilmelidir. 1A, 2A, 3A AVMlerde; kıkırdak korunarak total eksizyon sonrası eş zamanlı rekonstrüksiyon uygulanabilir ve bu 2A ve 3A AVMlerde kıkırdak çatının örtülmesi için gereklidir. 1B, 2B, 3B AVMlerde total eksizyon sonrası kıkırdağın da rekonstrüksiyonu gerektiğinden, rekürrens açısından en az 1 yıllık izlem sonrası rekonstrüksiyon planlanmalıdır. Çevresel uzanımı(3) olan AVMlerde eksizyon sonrası geniş defektler rejyonel ve serbest flep seçeneklerini gerekli kılabilir. Özellikle kıkırdak tutulumuyla birlikte kulak çevresi uzanımın olduğu hastalarda(3B); çevre dokunun kalitesi ve hastanın rekürrens riski, kıkırdağı da içeren kompleks rekonstrüksiyonu daha da zorlaştırmakta, morbidite artışı ile sonuçlanmaktadır. Bu nedenle 3B hastalarda mümkün olduğunca uzun süre cerrahi dışı tedavi ile izlenmelidir. Cerrahi gerektiren; rekürrens ve komplikasyon riski yüksek olan hastalarda ise cerrahi sonrası prostetik rekonstrüksiyon ön planda tercih edilmelidir.

Anahtar Kelimeler: Auriküler arteriovenöz malformasyon, AVM, Cerrahi tedavi, Kulak arteriovenöz malformasyon, Multidisipliner tedavi

Kulak arteriovenöz vasküler malformasyonlarına yaklaşım algoritması

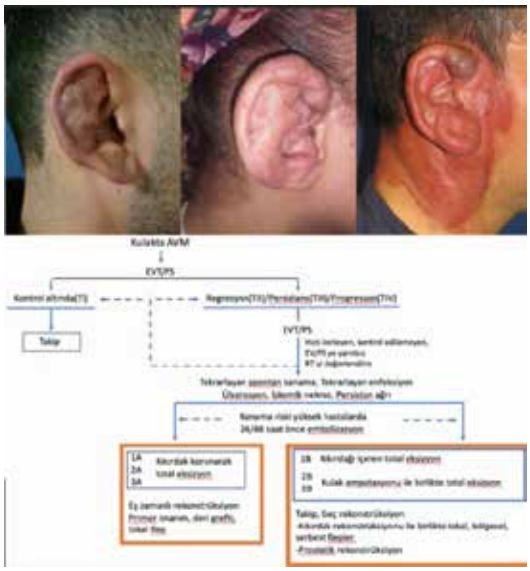

EVT: Endovasküler tedavi, PS: Perkütan skleroterapi, RT: Radyoterapi

Hastaların başvurudaki özellikleri, uygulanan tedaviler ve bulgular

Hasta	Başvuru Yaşı	Yön	Klasifikasyon	Ek Bölge	Tetikleyici	Progresyon Yaşı	Başvurudaki Schobinger evresi	EVT/PS/ RT	Cerrahi(C) Rekonstrüksiyon(R)	Komplikasyon	Tedavi Sonrası Durum	Plan
H.1	20	Sol	2B		Özellik yok	8	3	EVT#4 PS#3			TI	Takip
H.2	25	Sağ	3A	Posterior skalp	Özellik yok	15	2	EVT#1 PS#1			TI	Takip
H.3	23	Sağ	1A		Özellik yok	21	2	EVT#7 PS#4			TI	Takip
H.4	35	Sol	3A	Sağ yanak, masseter	Özellik yok	2	3	EVT#4 PS#1			TI	Takip
H.5	23	Sağ	3A	Sağ yanak	Özellik yok	<5	2	EVT#1 PS#1			TI	Takip
H.6	21	Sağ	1B		Travma	20	3	EVT#3			TI	Takip
H.7*	21	Sağ	1A		Biyopsi	2	2	PS#5	C#1 R#2	Nekroz#1	TI	Takip
H.8*	31	Sağ	3B	Temporal skalp, preauriküler, postauriküler	Biyopsi	21	3	EVT#5 PS#5 RT#1	C#1 R#1	Flep kaybı#1 Greft kaybı#3	TI	Takip, Rekürrens olmasa rekonstrüksiyon planlanacak
H.9*	30	Sol	3B	Temporal skalp, preauriküler, postauriküler, servikal	Travma	28	3	EVT#4 PS#11 RT#4	C#1	Kanama#1 Enfeksiyon#1	TI	Takip, Rekürrens olmasa rekonstrüksiyon planlanacak
H.10*	34	Sol	1B		Özellik yok	11	3	EVT#3 PS#2	C#1 R#1		TI	Takip
H.11	49	Sağ	3A	Preauriküler, servikal, oral mukoza	Diş çekimi	25	2	EVT#2 PS#2			TI	Takip
H.12	52	Sağ	3B	Preauriküler, servikal	Gebelik	35	3	EVT#3 RT#2			TI	Takip
H.13*	17	Sol	3A	Temporal skalp, preauriküler, postauriküler, servikal, yanak	Özellik yok	<5	3	EVT#1 PS#2	C#1	Rekürrens	TII	Tedavi devamı
H.14	29	Sağ	2A		Özellik yok	6	2	PS#12			TI	Takip
H.15	22	Sol	3A	Lobül inferiörü, preauriküler, postauriküler	Özellik yok	<5	2	PS#2			TII	Tedavi devamı
H.16	25	Sol	3A	Yanak, servikal, oral mukoza, yumuşak damak	Özellik yok	2	2	PS#2			TI	Takip
H.17	37	Sol	1A		Özellik yok	10	2	PS#3			TI	Takip
H.18	6	Sol	3A	Postauriküler, servikal	Özellik yok	4	2	PS#5			TII	Tedavi devamı

*1: Parsiyel, 2: Tüm kulak, 3: Kulak çevresi uzanım, A: Sadece cilt, B: Cilt ve kıkırdak, EVT: Endovasküler tedavi, PS: Perkütan skleroterapi, RT: Radyoterapi, TI: Kontrol altında, TII: İyileşme, TIII: Persistans, TIV: Progresyon, #: Tekrar sayısı, *: Cerrahi Tedavi uygulanan hastalar*

S-111

Pediküllü Vastus Lateralis-Anterior Lateral Uyluk Flebi ile Trokanterik Dekubit Ülserlerinin Rekonstrüksiyonu

Burak Özkan, Abbas Albayati, Süleyman Savran, Çağrı Ahmet Uysal
Başkent Üniversitesi Tıp Fakültesi, Plastik Rekonstrüktif ve Estetik Cerrahi Ana Bilim Dalı, Ankara

Giriş: Trokanterik dekubit ülserler genellik immobilizasyon ve uzun süreli hastane yatışları sonrası gelişmekte ve cerrahi tedavisinde gluteus maksimus, tensor fasya lata gibi lokorejyonel gibi kas flepleri tercih edilmektedir. Fakat bu flepler rehabilitasyon dönemi için gerekli kas gruplarını içerir ve donor sahaları basınca maruz kalan bölgeleri içermektedir. Pediküllü vastus lateralis (VL) ve üzerindeki birkaç perforatör arterden beslenen anterolateral uyluk (ALT) flebi ile trokanterik ülserler kapatılabilmekte ve mobilizasyon için fonksiyonel kaslar korunmaktadır. Bu çalışmada VL-ALT flebi ile trokanterik bası yaralarının rekonstrüksiyonu sonuçlarımızı incelemeyi amaçladık.

Materyal ve Metod: 2019-2021 yılları arasında dokuz VL-ALT flebi uygulanan sekiz hasta çalışmaya dahil edildi. Hastaların özellikleri (yaş, cinsiyet, defektin etiyolojisi) ve klinik tarihi (defekt ve flep boyutu, komplikasyonlar, takip süresi) not edildi.
Cerrahi Teknik: Supin pozisyonda rektus femoris ve VL arasındaki septum yüzeyinin ekseni, anterior superior iliak çıkıntı ile lateral patellayı birleştiren bir çizgi ile işaretlendi. Bu çizgi üçe bölündü. El doppler USG ile orta ve distal üçüncü bileşke incelendi ve perforatörler belirlendi. ALT flebinin cilt adası, defekt boyutuna ve distal üçte perforatörlerin yerleşimine göre işaretlendi. Dikey bir kesi ile rektus femoris ile VL arasındaki septuma künt diseksiyon yapıldı. Septuma kadar olan damarlar lateral sirkumfleks femoral arter tespit edilene kadar korundu. Pedikül cilt adasının proksimal kenarına kadar takip edildi. VL'nin distal kısmı eleve edildi ve vastus intermedius üzerinden dikkatlice diseke edildi. ALT flebin distal nekrozunu önlemek için tensör fasya lata perforatörleri korundu. Rotasyon arkına göre pedikül diseksiyonu yapıldı. Tensör fasya lata'nın altında trokanterik bölge ile VL proksimal kısmı arasında deri altı tünel oluşturuldu. Flebin boğulmasını ve tıkanmasını önlemek için VL'nin genişliğinden 2-3 cm daha geniş bir tünel hazırlandı. VL-ALT flebi bu tünelden defekte transpoze edildi Vastus lateralis'in altına ve üzerine ve ALT dönor sahasına toplamda üç adet Jackson-Pratt dren kullanıldı. ALT flep defekte adapte edildi. ALT flep donör bölgesi primer olarak kapatılmaya çalışıldı. Aşırı gerilim durumlarında deri grefti kullanıldı.

Bulgular: Hastaların yaş ortalaması 38 (25-52) idi. Defekt boyutu 5x5cm ile 10x12cm arasındaydı. Ortalama takip süresi on aydı (6-18). Tüm flepler hayatta kaldı. Üç hastada donor saha için deri greftine ihtiyaç duyuldu. Hastalar takip sırasında lateral dekübit veya supin pozisyonda yatırıldı. Bir hastada hematom gelişimi görüldü. Ambulasyon sırasında herhangi bir kısıtlama veya morbidite ile karşılaşılmadı.

Sonuç: VL-ALT kas deri flebi, trokanterik basınç ülserlerinin rekonstrüksiyonu için güvenilir bir flep seçeneğidir. İyi perforatör haritalama, cilt ada planlaması, geniş subkutan tünel açıklığı, sık ve uzun süreli dren takibi ve ameliyat sonrası iyi bakım ile komplikasyonlar en aza indirilebilir.

Anahtar Kelimeler: Anterolateral Uyluk, Dekubit, Trokanter, Vastus Lateralis

VL-ALT flebi

Şematik çizim ve Intra-op gösterimi

S-112

Hastanemizde Opere Edilen 44 Nekrotizan Fasiit Hastasının Sonuç Analizi

Ayça Ergan Şahin, Tuğçe Yasak Par, Emre Gunenc, Özlem Çolak İmren
Prof. Dr. Cemil Taşçıoğlu Şehir Hastanesi, Plastik, Estetik ve Rekonsrüktif Cerrahi Kliniği

Giriş: Nekrotizan fasiit (NF), sistemik etkilerle birlikte hızla ilerleyen fasyal nekroz ve çevre yumuşak dokuların harabiyeti ile karakterize, hayatı tehdit eden bir yumuşak doku enfeksiyonudur. NF'ye tek bir bakteri türü veya bir polimikrobiyal enfeksiyon neden olabilir. NF'de karakteristik bir bulgu, fasyanın çevre dokulardan kolayca ayrılmasıdır. Enfeksiyonlar derin dokularda başlayıp geç fazda cilde yansıdığı için, cerrahi debridman ve geniş spektrumlu antibiyotiklere başlamak gibi erken bir önlem almak için durumdan şüphelenmek önemlidir. Teşhis için Nekrotizan Fasiit Skoru (LRINEC) manyetik rezonans görüntüleme (MRI) ve bilgisayarlı tomografi (BT) görüntülüme kullanılsa da teşhis büyük ölçüde kliniktir. LRINEC'de hesaplanan parametreler C-reaktif protein (CRP), beyaz kan hücresi sayısı, glukoz, hemoglobin, kreatinin ve sodyum seviyeleridir. ve üzeri bir puan, yüksek NF riskini gösterir. İnsidans 100.000 nüfus başına 0,4 ila 0,5 vaka kadar düşük olmasına rağmen, ölüm oranı çok yüksektir, yaklaşık

%30'dur, bu da durumu cerrahi bir acil duruma getirir. Derin fasyadan başlayan ve ilerlemeye devam ederken yağ, kas, deri altı doku ve son olarak deri gibi diğer yapıları tutan yıkıcı bir enfeksiyondur. Seri debridmanlar, hastalığın ilerlemesi durana ve nekrotik dokular tamamen debride edilene kadar erken cerrahi müdahaleyi takip etmelidir. Bu çalışmada NF tanısı konulan hastaların özellikle mikrobiyal etiyoloji, predispozan faktörler, NF yönetimi ve mortalite oranı ile ilişkisi açısından retrospektif olarak incelenmesi amaçlanmıştır.

Metot: Ocak 2010 ile Aralık 2020 arasında Prof. Dr. Cemil Taşçıoğlu Şehir Hastanesi'nde nekrotizan fasiit tedavisi gören 44 hastanın retrospektif olarak incelenmesi hastanenin bilgisayar veri tabanından yapıldı. Dahil etme kriterleri, intraoperatif olarak nekrotizan fasiit tanısının doğrulanmasıydı. Veriler geriye dönük olarak hasta dosyalarından toplandı. Demografik özellikler, enfeksiyon yeri, komorbiditeler, başvurudaki LRINEC skorları, yara kültürleri ve antibiyogramları, HbA1c düzeyleri, hastanede yatış süreleri, hastaların prognozu, cerrahiye başvuru süreleri, görüntüleme yöntemleri ve uzun dönem rekonstrüksiyon yöntemleri incelendi.

Sonuçlar: Toplam 44 hasta dahil edilme kriterlerini karşıladı. 27 hastada %44,4 Bilgisayarlı Tomografi, %37 Manyetik Rezonans ve %18,5 Ultrason görüntüleme ile radyolojik inceleme yapıldı.Hastaların 32si erkek, 12si kadındı. Hastaların ortalama yaşı 54,6 idi. Ortalama kalış süresi 36 gündü. En sık eşlik eden hastalık diyabetes mellitus idi. Diğer predispozan hastalıklar hipertansiyon, lenfoma, nazofarenks kanseri, kronik böbrek hastalığı, siroz, kronik kalp yetmezliği, hipertiroidizm, akut böbrek yetmezliği, pankreas kanseri idi. En sık enfeksiyon yeri kruris (%43,2), bunu perine (%36,4), inguinal (%9,1), sakrum (%4,5) ve diğerleri (%6,8) izledi. Ortalama LRINEC skoru 8 idi. Ortalama HbA1c değeri 10,42 idi. Mikrobiyal etiyoloji açısından Escherichia Coli ilk sırada yer aldı (% 26,9). Yara kültüründen tanımlanan diğer bakteriler, A grubu beta hemolitik Streptococcus (% 23,1), cilt florası (% 23,1), Pseudomonas Aeruginosa (% 7,7), Metisiline dirençli Staphylococcus Aereus (% 7,7) idi., Escherichia Feacalis (% 3,8), Citrobacter Farmeri (% 3,8) ve F grubu beta hemolitik Streptococcus (% 3,8). 28 hastada (%63,6) deri grefti, 3 hastada (%6,8) flep uygulandı, bir hastada ekstremite amputasyonu (%2,3), bir hastada primer kapama yapıldı (2.,3%) ve geri kalanında (%25) sekonder iyileşme gerçekleşti. Hastalığın prognozu açısından ölüm oranı %27,3 idi. 41-60 yaş arası hastalarda hastalık ölümcül seyrediyordu. Hastaların %75'inin önceden var olan tıbbi durumları olmasına rağmen, sadece diyabetik hastalar daha ölümcül bir prognoza eğilimliydi. Hastaların LRINEC skorları ve hastalığın başlangıç noktası prognozu etkilemedi ($p>0.05$). Erken cerrahi müdahale ve düşük HbA1c düzeyleri daha düşük ölüm oranları ile ilişkili bulundu ($p<0.05$).

Tartışma: Nekrotizan fasiitin klinik belirtileri ağrı, eritem, hassasiyet veya cilt bülleri olabilir. Histolojik olarak grup A beta-hemolitik streptokok, nekrotizan fasiitin tanımlanmış tek monobakteriyel nedeniydi. Ancak son zamanlarda polimikrobiyal bir patogenezin daha yaygın olduğu öne sürülmüştür.. Literatürdeki son çalışmalardan farklı olarak, çalışmamızda yara kültürü çoğunlukla monomikrobiyal sonuçlanmıştır, en sık görülen patojen türü E.Coli iken, bunu en çok stafilokok olan streptokok ve cilt florası izlemiştir. Mikrobiyolojik bulgular ise hastaların çoğunun bağışıklığı baskılanmış (diyabetik) olması nedeniyle tip 1 NF ile uyumluydu Mortaliteye katkıda bulunan en önemli faktör erken cerrahi müdahaledir. Kabulden sonraki 24 saat içinde cerrahi debridman yapılan hastalarda sağkalım önemli ölçüde artmaktadır. Çalışmamız erken müdahale ile mortalite oranının istatistiksel olarak anlamlı derecede azaldığını göstermiştir. A grubu streptokokların neden olduğu NF enfeksiyonlarında 14 gün boyunca penisilin ile birlikte klindamisin önerilir. Polimikrobiyal enfeksiyonlarda yara kültürü antibiyogramları tedaviye öncülük etmelidir. Amerika Enfeksiyon Hastalıkları Derneği (IDSA) şu anda cilt ve yumuşak doku enfeksiyonları için vankomisin veya linezolid artı piperasilin-tazobaktam veya karbapenem veya seftriakson-metronidazol önermektedir. Antibiyotik tedavisine başlandıktan sonra tercihen 2-3 günde bir seri debridmanlara devam edilmelidir. Amaç, tüm cansız dokuların debridmanı ve ardından granülasyon dokusu oluşumu olmalıdır. İntravenöz sıvı replasmanı, albümin takviyesi ve hiperbarik oksijen gibi ek tedaviler her zaman akılda tutulmalı ve gerektiğinde uygulanmalıdır.

Wang ve arkadaşlarının incelemesinden farklı olarak bizim çalışmamızda cinsiyet, hastanede kalış süresi mortalite oranlarını etkilemedi. Ancak yaş, her iki çalışmada da mortalite üzerinde istatistiksel olarak anlamsız bulundu. LRINEC skorunun NF tanısı için iyi bir gösterge olmadığını destekleyen birçok çalışma bulunmaktadır. Ancak mortalite üzerindeki etkisi literatürde tam olarak araştırılmamıştır. Çalışmamızda da LRINEC skoru hastalığın prognozu üzerinde önemsiz bulunmuştur. Literatürde primer lezyon yerinin ölüm oranlarına etkisi olduğunu öne süren çalışmalar olmasına rağmen, çalışmamızda enfeksiyonun primer yeri mortalite üzerinde önemsiz bulunmuştur. HbA1c düzeylerinin NF'nin ölüm oranlarıyla istatistiksel olarak anlamlı şekilde ilişkili olduğunu bulduk.

Sonuç: Geniş spektrumlu antibiyotik ve seri debridmanların erken uygulanması gibi literatürde daha önce araştırılan faktörlere ek olarak, bu çalışmada erken cerrahi müdahale ve başvuru anında düşük HbA1c seviyeleri nekrotizan fasiitte mortaliteyi azaltan tek faktördür.

Anahtar Kelimeler: debridman, diabetes mellitus, HbA1c, nekrotizan fasiit

Nekrotizan fasiit

Uyluk Bölgesinde Nekrotizan Fasiit

S-113
Tümöre sekonder tibial interkalar defektlerin modifiye fibular flep ile onarımı

Rana Kapukaya[1], Osman Çiloğlu[2]
[1]Adana Şehir Eğitim ve Araştırma Hastanesi, Plastik Rekonstrüktif ve Estetik Cerrahi Servisi, Adana
[2]Adana Şehir Eğitim ve Araştırma Hastanesi, Ortopedi ve Travmatoloji Servisi

Amaç: Bu çalışmanın amacı modifiye fibular flep tekniğimizin, tümöre sekonder oluşan tibial interkalar doku defektlerinde etkinliğini değerlendirmekti.

Materyal-Metod: Çalışmaya 2010 Ocak-2017 Aralık arasında tibia diyafizinde osteosarkom ve Ewing sarkomu tanısı alan 13 hasta dahil edildi. Tibia diafiz bölgesinde oluşan interkalar defekt, "modifiye sliding fibular fleb" ve otoklavlize otojen kemik grefti kombine edilerek onarıldı. Fonksiyonel değerlendirmeler Kas-İskelet Sistemi Tümörü (MSTS) skorlama sistemine göre yapıldı.

Bulgular Hastalar 8 kadın ve 5 erkekten, ortalama yaş 10 yıl (7- 14 yıl) dan oluşuyordu. Onarılan tibial defekt ortalama 13.6 cm (11-17 cm) idi. Ortalama ameliyat süresi 141 dk (131-162 dk) idi. İntraoperatif kan kaybı ortalama 400 cc (300- 500) idi. Bu 13 hasta ortalama 58 ay (14- 110 ay) takip edildi. Hiçbir hastada enfeksiyon gelişmedi. Fibula ile tibia arasında kemik kaynaması için ortalama süre 5.4 ay (4.4- 7.6 ay), otoklavize otojen kemik grefti ve tibia arasında kemik kaynaması için ortalama süre 11.6 ay (8-14 ay) idi.(Resim 1)

Sonuçlar Bu teknik, tibia interkalar defektlerde alternatif bir yöntem olabilir. Ameliyat süresinin uzun olmaması, aşırı doku hasarı oluşturmaması ve biyolojik bir yöntem olması bu tekniğin en önemli avantajları arasında sayılabilir. Bu çalışmanın en önemli kısıtlılığı ise olgu sayımızın az olmasıdır.

Anahtar Kelimeler: fibular sliding flep, otoklavize kemik grefti, tibia doku defekti

Resim 1

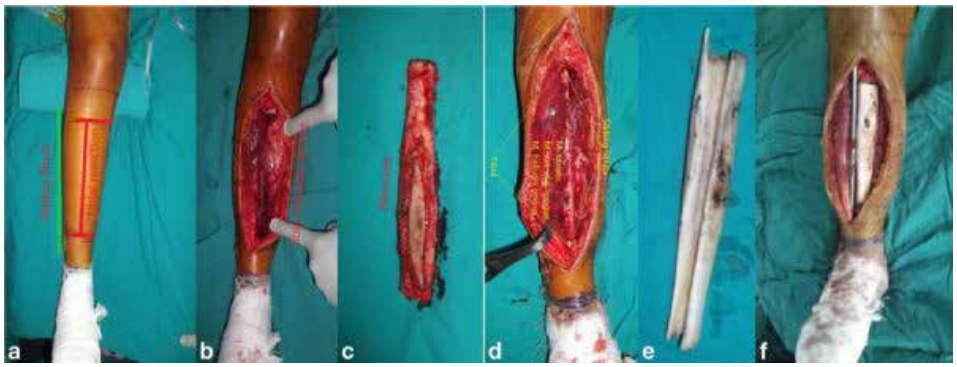

Preop planlama, intraop aşamalar

S-114
Tibia proksimalde malign tümöre sekonder oluşan osseöz defektlerin onarımında kullanılan megaproteze, medial gastroknemius flebinin kombine edilmesi ve enfeksiyon oranlarına etkisi

Rana Kapukaya[1], Mehmet Hüseyin Gürbüz[2], Ahmet Kapukaya[2]
[1]Adana Şehir Eğitim ve Araştırma Hastanesi, Plastik Rekonstrüktif ve Estetik Cerrahi Servisi, Adana
[2]Adana Şehir Eğitim ve Araştırma Hastanesi, Ortopedi ve Travmatoloji Servisi

Amaç: Tibia proksimal segmentte oluşan malign tümörlerin tedavisinde endoprotez implantasyonuna medial gastrokinemius flebi transfer edilmektedir. Rutin olarak transfer edilen bu kasın bu bölgede oluşacak enfeksiyona etkisi retrospektif olarak araştırıldı. Materyal ve metot Kruris proksimal segmentte malign tümör ön tanısı ile 43 hasta hastanemize başvurdu. Postoperatif en az 12 ay takip edilen 33 hasta bu çalışmaya dahil edildi. Bu süreden daha az takip edilen veya primer hastalığı nedeni ile bu süreden önce eks olan 10 hasta çalışmadan çıkarıldı. Bu hastaların tümörlü bölgesi geniş sınır ile rezeke edildi. Rezeke edilen kemik bölgesi megaprotezler ile tamir edildi. Bu hastaların 16'sına medial gastrokinemius flep kombine edilirken (Grup-I), diğer 17 hastaya (Grup-II) bu transfer gerçekleştirilmedi. Her iki grup arasında enfeksiyon oranları ve enfeksiyona etki eden parametreler değerlendirildi.

Bulgular: Grup-1 de bulunan hastalar ortalama 34,06±13,21 ay takip edildiler. Yedisi bayan 9'u erkek olan 16 hastanın yaş ortalaması 23,5±12,29 idi. Histopatolojik tanı yedi hastada osteosarkom idi (%43). Tümörlü kemik bölgesi geniş sınır ile rezeke edildikten sonra ortalama defekt uzunluğu 12.81 cm idi. Tümör dokusunun kemik doku içindeki uzunluğu 10,75±5,13, frontal ve sagittal planda genişliği (sırası ile) 8,69±3,94, 8,75±4,71 cm idi. Bu hastaların dördünde (%25) enfeksiyon meydana geldi. (Resim 1) Grup-2'de bulunan hastalar ortalama 30.35 (16-58) ay takip edildiler. Onu bayan 7'si erkek olan 17 hastanın yaş ortalaması 24,41±12,9 idi. Histopatolojik tanı yedi hastada osteosarkom idi (%41.17). Tümörlü kemik bölgesi geniş sınır ile rezeke edildikten sonra ortalama defekt uzunluğu 14.11 cm idi. Tümör dokusunun kemik doku içindeki uzunluğu 12,24±4,7, frontal ve sagittal planda genişliği (sırası ile) 9,41±4,35, 9,82±4,17cm idi. Bu hastaların beşinde (%29.4) enfeksiyon meydana geldi.

Tartışma: Bu çalışmada osseöz defektlerin tamirinde kullanılan megaprotez tekniğine, gastrokinemus flebinin

kombine edilmesi, enfeksiyon oranlarını düşürme açısından istatiksel açıdan önemli bir fark oluşturmadığı görüldü(p=766).

Anahtar Kelimeler: enfeksiyon, gastroknemius flebi, megaprotez, tibia

Resim 1

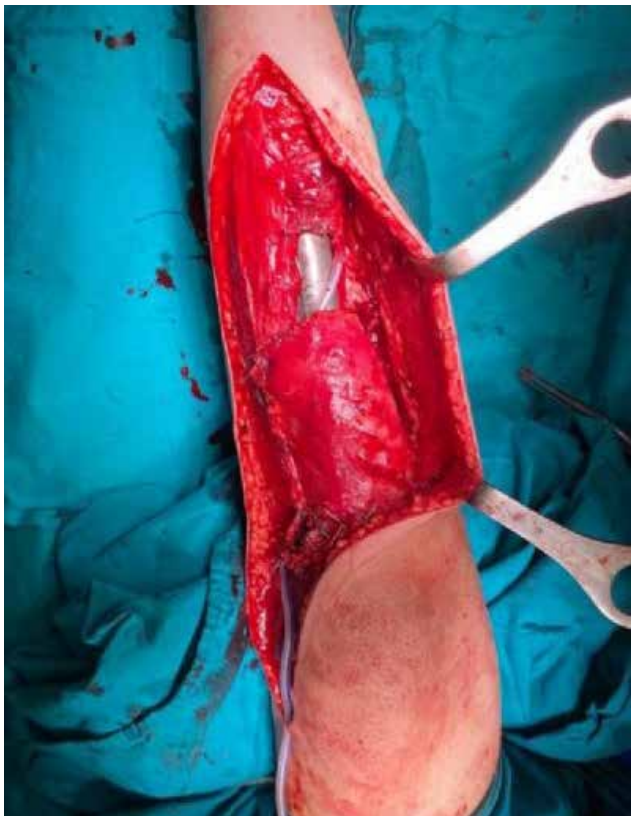

Medial gastroknemius flebi ile megaprotezin örtülmesi

S-115
Erişkin Alt Ekstremite Kompleks Yumuşak Doku Defektlerinin Perforatör Fleplerle Rekonstrüksiyonuna Dair Klinik Tecrübelerimiz

Murat Enes Sağlam, Ahmed Şamil Güvel, Mehmet Ali Yıldırım, Ömer Faruk Yıkılmaz, Süleyman Can Ceylan, Burak Yaşar
Ankara Şehir Hastanesi, Plastik, Rekonstrüktif ve Estetik Cerrahi Kliniği, Ankara

Giriş: Alt ekstremite distal 1/3 bölümünün yumuşak doku defektlerinin lokal fleplerle onarımı bu bölgenin yumuşak dokusunun sınırlı ve gergin olmasından dolayı oldukça zordur. Bu bölgenin geniş doku defektlerinin onarımında serbest doku nakli ile onarım en iyi seçenektir. Ancak serbest doku aktarımı ile onarım her vakada mümkün olmayabilir. Son dönemlerde tarif edilmiş olan perforatör flepler değişik tanımlamalar altında tüm vücut bölümlerinde yaygın olarak kullanılmaktadır. Alt ekstremite yumuşak doku defektlerinin rekonstrüksiyonu için lokal, perforatör bazlı fleplerin kullanılması; karmaşık ve zaman alan mikrocerrahi rekonstrüksiyonlarına karşı basit ve güvenli bir alternatiftir. Burada son bir sene içerisinde çeşitli alt ekstremite kompleks yumuşak doku defektlerinin rekonstrüksiyonu için kliniğimizde erişkin hastalarda yapmış olduğumuz perforatör flepler hakkındaki tecrübelerimiz sunuldu.

Materyal ve Metod: Kliniğimizde son bir yıl içerisinde 8 erişkin hastada perforatör fleplerle alt ekstremitede bulunan kompleks yumuşak doku defektlerinin rekonstrüksiyonu gerçekleştirildi. Hastaların yaşları ortalama 42'ydi. 6 hasta erkek, 2 hasta kadındı. Alt ekstremitede bulunan defektlerin 2'si proksimal 1/3'te, 2'si orta 1/3'te, 4'ü ise distal 1/3'te bulunmaktaydı. Defektler ortalama 4x6 cm boyutundaydı. Bu perforatör fleplerin elevasyonunda alt ekstremite arterlerinden; 5 hastada posterior tibial arter perforatörü kaynaklı flep eleve edilirken, 3 hastadaysa alt ekstremite arterlerinden; peroneal arter perforatörü kaynaklı flep eleve edildi. Perforatörler elevasyon sırasında tamamen iskeletize edilmedi. Eleve edilen flepler defektlere rotasyon, propellar gibi çeşitli şekillerde transpoze edilerek adapte edildi. Flep donör sahaları uyluk bölgesinden alınan kısmi kalınlıktaki deri greftleriyle onarıldı.

Sonuçlar: Yapılan perforatör fleplerin 6'sında intra-operatif ve post-operatif flep alıcı ve verici sahalarında komplikasyon gelişmedi. Alt ekstremite distal 1/3'teki yumuşak doku defekti posterior tibial arter perforatörü kaynaklı fleple onarılan 1 flepte post-operatif dönemde distal bölümünde yüzeyel nekroz gelişti. Gelişen nekroz yatak başı debridman ve pansumanla takip edilerek iyileşti. Alt ekstremite distal 1/3'teki yumuşak doku defekti peroneal arter perforatörü kaynaklı fleple onarılan 1 flepte post-operatif dönemde distal bölümünde yaklaşık 1x1 cm'lik alanda tam kat nekroz gelişti ve debridman sonrası flep marjini revize edilerek defekt onarıldı.

Sonuç: Perforatör flepler, diğer lokal rekonstrüktif seçeneklerin mümkün olmadığı durumlarda, serbest doku nakillerine iyi bir alternatif olabilir. Serbest doku nakline göre üstünlüklerinden biri donör alan morbiditesinin tek bir vücut bölgesinde sınırlı olarak kalmasıdır. Aynı zamanda benzeri benzer ile onarma prensibine uyduğundan, daha iyi rekonstrüktif ve estetik sonuç sağlar. Klinik tecrübelerimiz sonucunda alt ekstremitedeki kompleks yumuşak doku defektlerinin perforatör fleplerle onarımının güvenilir bir seçenek olduğunun ve bu defektlerin onarımında iyi bir alternatif olarak akılda bulundurulması gerektiğinin kanısındayız.

Referanslar
(1) Quaba O, Quaba A. Pedicled Perforator Flaps for the Lower Limb. Seminars in Plastic Surgery. 2006;20(2):103- 111. doi:10.1055/s-2006-941717
(2) Yasir M, Wani AH, Zargar HR. Perforator Flaps for Reconstruction of Lower Limb Defects. World J Plast Surg. 2017;6(1):74–81.

Anahtar Kelimeler: Alt ekstremite, Perforatör flep, Yumuşak doku onarımı

Alt Ekstremite Perforatör Fleple Onarım

S-116
Fournier gangreni'nde perianal ölü boşlukların doldurulması için grasilis kas transpozisyonu

Majid Ismayilzade[1], Mehmet Dadacı[2], Münür Selçuk Kendir[2], Bilsev İnce[2]
[1]Anadolu Sağlık Merkezi, Plastik Rekonstrüktif ve Estetik Cerrahi bölümü, Kocaeli
[2]Necmettin Erbakan Üniversitesi Meram Tıp Fakültesi, Plastik Rekonstrüktif ve Estetik Cerrahi Anabilim Dalı, Konya

Giriş: Fournier gangreni (FG), skrotum ve perineum bölgesini tutan ve komşu abdominal duvara yayılabilen, sinerjistik bir polimikrobiyal nekrotizan fasittir. FG, agresif tedaviye rağmen yüksek morbidite ve mortalite (%3-67) nedenidir ve tanı ve tedavideki gecikme mortalite oranında önemli artışa neden olabilir. Hastalığın tedavisi bir veya daha fazla sayıda debridman ile sağlıklı doku sınırına kadar geniş eksizyon, parenteral geniş spektrumlu antibiyotik kullanımı ve oluşan defektin kısmi kalınlıkta deri greftleri, lokal veya bölgesel fleplerle uygun şekilde rekonstrüksiyonunu içerir. FG nedeniyle tedavi edilen hastalarda definitif rekonstrüksiyon sonrası rekürren enfeksiyon, yara dehisansı ve hastanede uzun yatış süreleri az karşılaşılan durumlar değildir. Bunun esas nedenleri arasında fasyaların destrüksiyonu ile karakterize FG tablosu sonrasında ortaya çıkan perineal ölü boşluklar yer almaktadır. Bu poşlar bakteriyel kolonizasyon için elverişli ortam sağlamalarının yanı sıra, inflamatuar zeminde ortaya çıkan devamlı eksudanın birikmesiyle seropurulan koleksiyona öncülük etmektedirler. Bu yüzden, mevcut defekt primer, greft veya fasyokutan fleple rekonstrükte edilmesine rağmen, tekrarlayan enfektif tablolar ve yara dehisansları oldukça muhtemeldir. Perineal defektlerin, sfinkter inkontinansı ve rektovajinal fistüllerin tedavi yönetiminde pediküllü grasilis flebinin ister sadece kas, isterse de kas-deri flebi şeklinde kullanımı bilinen yöntemdir. Aynı zamanda, FG 'li hastalarda da bu flebin sıklıkla skrotal veya perineal bölgelerdeki yumuşak doku defektlerini örtmek için kullanıldığı bilinmektedir. Var olan araştırmalara bakıldığında, literatürde FG 'li hastalarda ölü boşlukların doldurulmasının önemi oldukça az vurgulanmış konulardan biridir. Bu çalışmada, FG nedeniyle perianal ölü boşlukları olan hastaların pediküllü grasilis kas flebi ile rekonstrüksiyon sonuçlarını değerlendirmeyi amaçladık.

Gereç ve Yöntem: FG nedeniyle perianal bölgesinde ölü boşlukları olan ve pediküllü grasilis kas flebiyle onarım gerçekleştirilen 12 hasta çalışmaya dahil edildi. Çalışmaya dahil edilen hastalar 2018-2020 yılları arasında merkezimizde tedavi edilmiş olup retrospektif şekilde değerlendirildiler. Hastaların perianal bölgelerinde FG ilişkili ölü boşluğun olması dahil etme kriterleri arasında önceliğimizdi. Hastalar arasında skrotal veya perineal bölgedeki yumuşak doku defektlerinin yönetimi açısından herhangi ayrım yapılmadı. FG dışı etiyolojiler ve düzensiz takipli hastalar çalışma dışı bırakıldı. Bütün hastalarda poş alanın doldurulması için pediküllü grasili kas flebi transpoze edildi (Resim 1). Yumuşak doku defektlerin onarımı için ise farklı onarım teknikleri tercih edildi. Demografik veriler (yaş, cinsiyet), komorbid hastalıklar, perianal ölü boşluğun lokalizasyonu ve uzunluğu, yumuşak doku onarım tekniği ve komplikasyonlar değerlendirmeye alındı. Ek olarak, hastane yatış süresi ve cerrahi sonrasında taburculuk süresi de dokümente edildi. (Tablo 1) Veriler standart metodolojiye uygun olacak şekilde SPSS, 24.0 programı ile analiz edildi. Analysis of the data was performed according to the usual methodology, using the program SPSS, version 24.0. Nice değişkenler ortalama ± SS (standart sapma) şeklinde incelendi.

Bulgular: Çalışmaya dahil edilen hastalarda K/E oranı 1/11 şeklindeydi. Ortalama ± SS hasta yaşı 50.8 ± 8.7 idi. (min. 35; maks. 68) (Tablo 1). Hastaların eşlik eden komorbiditeleri arasında en sık rastlanan DM (diabetes mellitus) idi (n=8). 4 hastada hipertansiyon (n=4), 3 hastada koroner arter hastalığı (n=3) ve 2 hastada ise konjestif kalp yetmezliği eşlik etmekteydi (n=2). 3 hastada ise her hangi komorbid patolojiye rastlanılmadı (n=3). Ölü boşluk 7 hastada sol perianal bölgede gözlemlenirken, 5 hastada sağ tarafta idi. Ölü boşlukların ortalama ± SS uzunluğu 4.7 ± 1.3 (min.3.6; maks.6.2) cm idi. Hiçbir hastada bilateral grasilis kas flebi kullanmaya ihtiyaç olmamıştır. Yumuşak doku rekonstrüksiyon seçeneklerine bakacak olursak, toplamda 9 superomedial uyluk flebi, 4 skrotal ilerletme flebi, 2 iç uyluk V-Y ilerletme flebi, ve 2 kısmi kalınlıkta deri grefti operasyonları uygulanmıştır. 2 hastada unilateral superomedial uyluk flebi ile skrotal ilerletme flebi kombine şekilde kullanılmıştır. 1 hastada taburculuk sonrası dönemde grasilis kası donör sahasında seroma oluştuğu görüldü (n=1). 1 hastada ise yara dehisansı gözlemlenmiş olup revizyon operasyonu ile onarım gerçekleştirilmiştir. Hastane yatış süresi 23.5 ± 5.0 gün iken, operasyon sonrası taburculuk süresi 5.1 ±2.2 gün şeklindeydi.

Tartışma: FG'i takiben perine ve ürogenital bölgede oluşan defektlerin yönetiminde birçok tedavi metodu sunulmuştur. Tanımlanmış metodların büyük çoğunluğunda defektin olabilecek en fonksiyonel ve estetik şekilde ve en az donör saha morbiditesiyle rekonstrüksiyonu amaçlanmıştır. Halbuki, definitif rekonstrüksiyonun sağlanması için yara yerinde bakteriyel kolonizasyonun ve enfektif tablonun tamamen uzaklaştırılmış olması önemlidir. Aksi takdirde, uygulanacak cerrahi yöntemden bağımsız olarak yara yerinin tamamen iyileşmesi ortaya çıkacak enfeksiyon, akıntı ve yara yerindeki ayrışma nedeniyle gecikecektir. Bunun dışında, FG 'li hastalarda cerrahi başarıyı ve hastanede yatış süresini etkileyen en önemli parametrelerden biri yara yerinde devam eden enfeksiyondur. Fournier gangrenli hastaların bir çoğunda eşlik eden perianal ölü boşluklar bakteriyel kolonizasyon için uygun koşullar sağlamaktadır. Ortaya çıkan perianal poşların tam olarak neden oluştuğu bilinmemekle birlikte, etiyolojisi perianal abse olan fournier gangrenlerinde görülme olasılığı yüksek kabul edilmektedir. Perianal ölü boşluklarda seri debridmanlara rağmen biriken eksuda

koleksiyonu ve bakteri kolonizasyonu sayesinde cerrahi başarı ve dolayısıyla iyileşme süreci etkilenmektedir. Buna rağmen, Fournier gangreninde perianal ölü boşlukların cerrahi başarı üzerine etkilerini vurgulayan bilgiye literatürde rastlanılmamaktadır. Biz çalışmamızda, fournier gangrenli hastaların yıpratıcı iyileşme süreciyle birebir bağlantılı olduğunu düşündüğümüz perianal poşlara yönelik cerrahi işlem uyguladık. Fournier gangrenini takip eden süreçte hastaların oldukça uzun hospitalizasyon sürelerinin en aza indirgenmesi hem hastalar, hem doktorlar, hem de maliyet açısından önemlidir. 37 hasta üzerinde yapılan çalışmada, Jiménez-Pacheco ve ark. seyrek karşılaşılan bir durum olmasına rağmen, FG'li sadece bir hastanın toplam maliyetinin ortalama 25.110 euro olduğunu belirtmiştir. Ferretti ve ark. ise yaptığı derleme çalışmasında ortalama hastane yatışının 32 gün olduğunu, Ferreira ve ark. ise 73.6 ± 42.5 gün olduğunu vurgulamışlardır. Bizim çalışmamızda ise bu süre 23.5 ± 5.0 gün şeklinde belirlenmiştir. Literatürde seçilen cerrahi tekniğin FG'li hastada hospitalizasyon süresine anlamlı etkisi bilinmemektedir. Halbuki, bir cerrahi tekniğin FG'de başarısını gösteren önemli ölçütlerden biri de definitif rekonstrüksiyon sonrası hastanın taburculuk süresidir. Ne yazık ki, FG'li hastalarda uygun rekonstrüksiyon seçeneğinin belirlenmesi ile ilgili çalışmalarda böyle bir veri bulunmamaktadır. Hastalarımızda bu süre 5.1 ±2.2 gün şeklinde olup verinin karşılaştırma analizi açısından daha geniş kapsamlı çalışmalara ihtiyaç bulunmaktadır.

Sonuç: Bakteriyel kolonizasyona uygun zemin hazırlaması nedeniyle perianal ölü boşluklar FG'in definitif tedavisi sonrasında yara yeri akıntısı ve yara dehisansının önemli sebebidir. Grasilis kası mevcut anatomik komşuluğu gereği ve kas flebi olmasından dolayı bu boşlukların üstesinden gelmekte çok kullanışlıdır. Çalışmamızda tanımlandığı şekilde, FG sonrası ortaya çıkan perianal poşların grasilis kas flebi ile doldurulması fonksiyonel ve kozmetik başarının yanı sıra, hastanın normal yaşantısına daha hızlı dönmesini sağlayabilmektedir.

Anahtar Kelimeler: fournier gangreni, grasilis kas flebi, perianal ölü boşluk

Resim 1

Perianal ölü boşluğun doldurulması için grasilis kas flebinin pediküllü şekilde transpozisyonu. üstten 1.ci sıra: perianal ölü boşluğun uzunluğunun ölçümü 2.ci sıra: grasilis kas pediküllünün izole edilmesi 3.cü sıra: kasın insersiyo ve orijininden tamamen serbestlenmesi 4.cü sıra: kasın oluşturulan subkutan tünelden ürogenital bölgeye transpoze edilmesi 5.ci sıra: kasın perianal ölü boşluk doldurulduktan sonra adapte edilmesi.

Tablo 1

Hastalar (n)	Yaş	Cinsiyet	Komorbid hastalıklar	Perianal ölü boşluğun lokalizasyonu	Perianal ölü boşluğun uzunluğu (cm)	Yumuşak doku rekonstrüksiyon yöntemi	Komplikasyon	Hastane yatış süresi (gün)	Cerrahi sonrası taburculuk süresi (gün)
1	49	E	DM,KAH,HT	Sol	4.8	Bilateral superomedial uyluk flebi	-	14	3
2	35	E	DM	Sol	5.1	Skrotal ilerletme flebi	-	18	5
3	43	E	DM	Sağ	5.3	Skrotal ilerletme flebi + Unilateral superomedial uyluk flebi	Donör sahada seroma	28	5
4	43	K	-	Sol	4.0	Bilateral iç uyluk V-Y ilerletme flebi	-	16	5
5	61	E	DM, KKY	Sağ	3.8	Kısmi kalınlıkta deri grefti	-	22	4
6	55	E	DM,HT	Sağ	4.1	Kısmi kalınlıkta deri grefti	-	25	7
7	64	E	DM	Sağ	4.4	Unilateral superomedial uyluk flebi	-	19	4
8	58	E	DM, KAH,HT	Sol	5.7	Skrotal ilerletme flebi + Unilateral superomedial uyluk flebi	-	27	3
9	36	E	-	Sol	4.9	Bilateral superomedial uyluk flebi	Yara yerinde dehisans	48	12
10	42	E	-	Sol	6.2	Bilateral superomedial uyluk flebi	-	33	5
11	56	E	HT, KAH	Sağ	3.6	Kısmi kalınlıkta deri grefti	-	20	5
12	68	E	DM, KKY	Sol	4.8	Skrotal ilerletme flebi	-	12	4

Hastaların demografik verileri ve karakteristik özellikleri. (DM: diabetes mellitus; KAH: koroner arter hastalığı; HT: hipertansiyon; KKY: konjestif kalp yetmezliği)

S-117
Geniş sakral defektlerin oblik vektör dizayn bilateral perforatör fleplerle rekonstrüksiyonu: Yürüyen Yengeç Tekniği

Can İlker Demir, Emrah Kağan Yaşar, Buket Dursun, Murat Şahin Alagöz
Kocaeli Üniveritesi Tıp Fakültesi, Plastik, Rekonstrüktif ve Estetik Cerrahi Ana Bilim Dalı, Kocaeli

Giriş: Uzun süre immobil kalan veya plejik hastalarda kemik çıkıntılar üzerindeki basıya bağlı yaralar çıktığı iyi bilinen bir gerçektir. Bu yaraların tedavi edilmemesi ölüme kadar ilerleyen ciddi komplikasyonlara yol açar. Geleneksel fasyokutan flepler daha çok küçük sakral defektlerde kullanışlıdır ve geniş defektlerde yetersiz kalabilir. Bu fleplerinin temel problemi mobilizasyonunun kısıtlı olması nedeniyle kapamanın gergin olmasıdır1. Perforatör fleplerin en büyük avantajları defekte özgü planlanabilmesi, donör sahanın primer kapatılması ve mobilizasyonun fazla olmasıdır. Geniş sakral defektlerin rekonstrüksiyonunda lomber veya posterior uyluk bölgesine uzanan geniş fleplere ihtiyaç vardır. Bu durumda flebin distali pedikülün angiosome bölgesi dışında kalarak dolaşım problemlerine neden olabilir. Bu çalışmada geniş sakral defektlerin rekonstrüksiyonunda kullanılabilecek oblik dizaynda planlanan bilateral perforatör flep tekniğinin detaylarını ve sonuçlarını anlatmayı amaçlıyoruz. Sonuç skarın benzerliğinden dolayı tekniğe "yürüyen yengeç tekniği" ismini verdik. Bu prosedür geleneksel fleplerin yetersiz olduğu geniş sakral defektlerin lokal flepler ile tek seansta gerginlik olamadan kapamasını sağlar.

Hasta ve Metod: Fistüllerin içine methylene blue enjekte edildikten sonra boyalı tüm alanlar canlı dokular kalana dek eksize edildi. İrregüler kemik çıkıntıları ostektomi ile temizlendikten sonra defekt ortaya çıktı. El dopleri yardımıyla iki taraflı perforatörler işaretlendi. Yaş, cinsiyet, defekt boyutu, flep boyutu, kullanılan perforatör sayısı, cerrahi süresi, komplikasyon, nüks ve takip süreleri değerlendirildi (Tablo 1). Planlamada sınırları defektin dört köşesinden oluşan hayali bir dikdörtgen (ACDF) planlanır. Orta hattan çekilen hayali çizgi (x) ile defekt sağ ve sol olmak üzere ikiye bölünür. Her iki bölge için ayrı rekonstrüksiyon planı yapılır. x çizgisini 45º açıyla çaprazlayan köşegenler çizilir (a-a' ve b-b'). b ve a' çizgilerinin aksı flebin uzun aksını belirler. Flebin uzunluğu (F-F' and D-D'), a' ve b çizgisinin defekt içindeki uzunluğundan (B-F and B-D) yaklaşık 2-3 cm uzun, genişliği (r1 and r2) a ve b' çizgisinin defekt içindeki uzunluğuna (E-A and E-C) eşit planlanır. Flep medial bacağı orta hattın 2-3 cm lateralinden başlar ve eliptik şekilde defekt lateralinin yaklaşık orta hattına sona erer. İnsizyonun anal kanalın bir miktar yapılması ileri dönemde kontraktürlere bağlı problemleri önler. Flebin genişliği planlanırken mutlaka pinch testi yapılarak donör sahanın primer kapanması güvence altına alınır. Gluteal bölgenin gevşek cilt yapısı sayesinde tüm donör sahalar primer kapatıldı. Aynı matematiksel hesapla diğer tarafın flebide planlanır. Operasyonun ilk aşamasında under 2.5xloupe

magnification, flebin lateral insiyonu kesilerek subfasyal planda eksplorasyona başlandı. Önceden işaretlenen perforatörler bulundu ve defekte en yakın ve en geniş çaplı olanı pedikül olarak seçildi. Taşıma sırasında twisting ve tethering olmaması için kas içi diseksiyon yapılarak pedikül boyu uzatıldı. Bu aşamada zedelenmeyi önlemek için kanayan damarlar yakılmadan klipslendi. Tüm insizyonlar tamamlanarak seçilen perforatör üzerinden flep ada şeklinde kaldırıldı. Flepler perforatörün yerine ve defektin şekline göre propellar, transpozisyon veya ilerletme şeklinde adapte edildi.

Olgu sunumu: 24 yaşında erkek hasta sakrokoksigeal bası yarası nedeniyle tarafımıza başvurdu. Hasta genel anestezi altında ameliyat edildi. Metilen mavisi enjekiyonu sonrası agresif debridman yapıldıktan sonra 15x12 cm defekt ortaya çıktı. Bilateral, 10x6 cm boyutunda, inferior gluteal arter perforatör flebi bilateral kaldırıldı. Perforatörler kas içinde dikkatli şekilde diseke edilerek adaptasyon sonrası pedikülün dönmesi engellendi. Sol taraftaki flep 180 derece döndürülerek, sağ taraftaki flep rotasyon-ilerletme şeklinde defekte adapte edildi. Flepler orta hatta birbirlerine sütüre edildi. Donör sahalar primer kapatıldı(Resim-1).

Sonuç: 2017-2019 tarihleri arasında sekiz sakral bası yarasında bu teknik kullanıldı. Tüm defektler evre 3-4'tü. Ameliyat sonrası bir hastada yara yeri dehisensi, bir flepte geçici venöz konjesyon görüldü. Tüm fleplerde tam iyileşme görüldü.

Tartışma: Bası yaralarının tedavisinde minimal morbidite ile tek seansta gergin olmayan kapama yapılması tercih edilir fakat geniş sakral yaralarda her zaman mümkün olmaz. Gluteal bölgeden planlanan geleneksel fasyokutan flepler genellikle küçük-orta sakral defektlerde güvenle kullanılabilirken mobilizasyonunun kısıtlı olması nedeniyle geniş defektlerde kullanımını kısıtlıdır2. Perforatör flepler, gluteus maximus kasını koruması, defekte özgü planlanması, güvenilir kan akımı olması, donör sahanın primer kapanması, flep mobilitesinin fazla olması nedeniyle yıllar içinde iyi bir seçenek haline geldi. Tüm bu avantajlarına rağmen geniş defektlerde yetersiz kalabilir. Bu durumda lomber, posterior uyluk gibi komşu bölgelerden flep kullanılması gerekir. Yürüyen yengeç flebi tekniğinde flepler defektin inferior sınırından planlanır. Flebin defekte yakın olması adaptasyon sırasında kat etmesi gereken mesafeyi kısaltır. Böylece uzak bölge fleplerine kıyasla daha küçük boyutlu lokal flepler ile geniş defektler kapatılabilir. Donör sahanın primer kapatılamadığı durumlarda greft veya flep ile kapatılması gerekir. Bu ek morbiditeye neden olur ve cerrahinin süresini uzatır. Gluteal bölge cildinin kendine has gevşek yapısı kaldırılan geniş fleplerde dahi donör sahanın primer kapatılmasına izin verir. Tekniğimizde bu bölgenin en gevşek alanından planlanan flepler rahat hareket imkanı vererek defekte gergin olmayan tam adaptasyona izin verirken donör sahanın primer kapanmasını sağlar. Hastalarımızın hepsinde donör saha primer kapatıldı ve donör saha problemi görülmedi. Geniş sakral defektlerde geniş flep ihtiyacından dolayı posterior uyluk ve lomber bölgeler gibi komşu alanlara ilerleyen uzun flepler planlanır. Bu durumda flebi besleyen perforatörün anjiosomu aşıldığından beslenme problemleri görülebilir. Bu problemler yara yeri dehisensi, flep nekrozu ve nükse neden olabilir. Tekniğimizde sakral defekt sağ ve sola bölünerek iki ayrı rekonstrüksiyon planı yapılır. Böylece perforatörlerin kutanöz anjiosomu aşılmaz. Angiosome konseptine uygun olduğundan güvenilir kanlanmaya sahiptir. İyi kanlanma yara yeri problemlerini önleyerek komplikasyon riskini azaltır. Çalışmamızda bir hastada geçici venöz konjesyon, bir hastada pansumanla gerileren minör yara yeri dehisensi görüldü. Komplikasyonlara bağlı tekrar ameliyat gereken hasta olmadı. Tedavideki bir diğer zorluk bu yaraların sıklıkla nüks etmesidir. Cerrahiye bağlı nüksün en önemli nedeninin gergin kapamaya bağlı yara yeri problemleri gelişmesi ve yetersiz kan dolaşımına sahip flep planlanmasıdır. Perforatör fleplerin ada şeklinde planlanması gergin olmayan kapama sağlayarak yara yeri problemi gelişme riskini azaltır, güçlü kan dolaşımı ile basınca dayanıklıdır ve uzun süre bu özelliğini korur. Ortalama 10.2 ay takip edilen hastaların hiç birinde nüks olmadı. Bununla birlikte ek hastalıkları olan yaşlı kişilerde ve tedaviye uyumsuz hastalarda nüks riskinin arttığı unutulmamalı ve hastalar bu konuda bilinçlendirilmelidir. Sonuç olarak minimal donör saha morbiditesi, lokal dokuların kullanması, nüks oranının az olması nedeniyle geniş sakral defektlerin rekonstrüksiyonunda oblik dizaynda bilateral perforatör fleplerin kullanıldığı "Yürüyen yengeç tekniği" alternatif yöntem olarak akılda tutulmalıdır.

Kaynaklar

1- Ellabban MG, Bremner N. `Fish mouth'modification for enhancing the advancement of V–Y flap. Journal of Plastic, Reconstructive & Aesthetic Surgery. 2007;60(2):213-5.
2- Higgins JP, Orlando GS, Blondeel PN. Ischial pressure sore reconstruction using an inferior gluteal artery perforator (IGAP) flap. British journal of plastic surgery. 2002;55(1):83-5.

Anahtar Kelimeler: bası, defekt, geniş, perforatör, yara

Resim 1

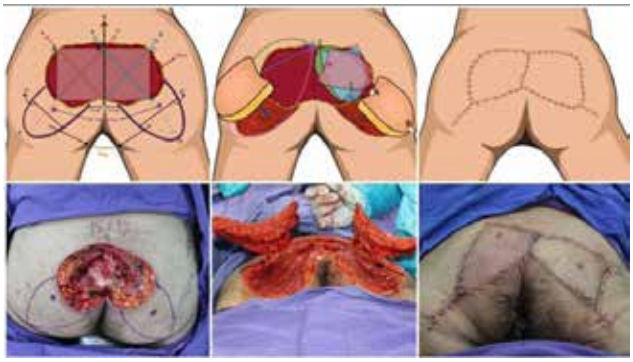

Sınırları defektin dört köşesinden oluşan hayali bir dikdörtgen (ACDF) planlanır. (x) ile defekt sağ ve sol olmak üzere ikiye bölünür. a-a' ve b-b' köşegenleri çizilir. Bu köşegenler aynı zamanda flebin uzun aksını belirler. F-F' and D-D' mesafesi, B-F and B-D mesafesinden yaklaşık 2-3 cm uzun, r1 and r2 mesafesi, E-A and E-C mesafesine yaklaşık olarak eşit planlanır. Flep medial bacağı orta hattın 2-3 cm lateralinden başlar ve eliptik şekilde defekt lateralinin yaklaşık orta hattına sona erer (üst). Debridman sonrası 15x12 cm boyutunda defekt meydana geldi. El dopleri yardımıyla bilateral perforatörler işaretlendi. Tek muskulokutanöz perforatör üzerinden bilateral flepler kaldırıldı. Sağ flep 180 derece döndürülerek, sol flep rotasyon ve ilerletme ile defekte adapte edildi (alt)

Tablo 1

Vaka no	Yaş (yıl)	Cinsiyet	Defekt boyutu	Flep boyutu	Perforatör sayısı	Komplikasyon	Takip süresi (ay)	Operasyon süresi (dakika)	Nüks
1	24	Erkek	15x12 (300 cm²)	10x6 cm	1-1	geçici venöz konjesyon	12	140	yok
2	56	Erkek	15x10 (150 cm²)	10x5 cm	1-2		18	140	yok
3	49	Erkek	25x15 (375 cm²)	12x7 cm	1-1		12	140	yok
4	60	Kadın	30x15 (450 cm²)	12x8 cm	1-1	lokal dehisens	20	130	yok
5	46	Erkek	20x10 (200 cm²)	10x7 cm	1-1		20	130	yok
6	58	Erkek	30X15 (450 cm²)	12X8 cm	1-2		13	190	yok
7	51	Erkek	25X15 (375 cm²)	12X8 cm	1-1		18	160	yok
8	52	Kadın	20x10 (200 cm²)	12X7 cm	1-2		16	160	yok

Hastaların özellikleri

S-118
Sakral bölge defektlerinin rekonstrüksiyonunda süperior gluteal arter perforatör flepleri ile gluteal rotasyon fleplerinin karşılaştırılması

Atakan Meriç Kahraman[1], Recep Okan Üstün[1], Yavuz Başterzi[2], Yavuz Demir[1], Alper Sarı[1], Şakir Ünal[1], Göktekin Tenekeci[1]
[1]Mersin Üniversitesi Tıp Fakültesi Plastik, Rekonstrüktif ve Estetik Cerrahi Ana Bilim Dalı, Mersin
[2]Serbest Hekim, İstanbul

Giriş: Sakral bölge defektlerinin rekonstrüksiyonunda farklı cerrahi seçenekler mevcuttur. Bunlar arasında en sık kullanılanların başında gluteal fasiyokütan rotasyon flepler gelmektedir.Ancak perforatör fleplerin yaygınlaşması ile süperior gluteal arter perforatör flebi kullanılmaya başlanmıştır. Mersin Üniversitesi Tıp Fakültesi Hastanesi Plastik, Rekonstrüktif ve Estetik Cerrahi Kliniği'nde Haziran 2006 ile Temmuz 2020 arasında tüm yaş gruplarında farklı etiyolojik nedenler ile meydana gelmiş sakral bölgede yerleşik defektlerin rekonstrüksiyonları için kliniğimizde gluteal rotasyon flepleri kullanılarak rekonstrükte ettiğimiz hastalar ile aynı bölgede yerleşik defektleri süperior gluteal arter perforatör flepleri kllanılarak rekonstrükte ettiğimiz hastaların komplikasyonları, klinik sonuçları ve risk faktörleri arasındaki karşılaştırmayı amaçlayan çalışmamızı sunacağız.

Materyal ve Metot: Hastalar ile ilgili bilgiler hasta dosyaları ve hastane veri tabanı üzerinde retrospektif olarak tarandı. Sakral bölge defektleri gluteal rotasyon flepleri (Grup 1) ile rekonstrükte edilen n=25 hastanın ve sakral bölge defektleri süperior gluteal arter perforatör flepleri (SGAP) ile rekonstrükte edilen (Grup 2) n=28 hastanın yaş, cinsiyet, hospitalizasyon süreleri, takip süreleri ile total veya kısmi flep nekrozu, yara dehisensi, enfeksiyon, seroma, hematom, fistül, donör saha morbiditesi, reoperasyon, mortalite ve nüks verileri incelendi Bu hastalar için diabetes mellitus, hipertansiyon, koroner arter hastalığı, kronik böbrek yetmezliği ve periferik arter hastalığı risk faktörü olarak belirlendi ve hastaların risk faktörleri not edildi. Öncelikle Grup 1 ve Grup 2 hastaların komplikasyonları ve klinik sonuçları karşılaştırıldı. Grup 1 ve Grup 2'deki hastaların komplikasyon oranlarının tüm risk faktörleri ile ilişkisi her risk faktörü için ayrı ayrı araştırıldı. Grup 1 ve Grup 2 hastalarının komplikasyonlarının risk faktörü sayıları ile ilişkisi araştırıldı. Risk faktörleri ve risk faktörleri sayıları ile karşılaştırılan bu komplikasyon oranları ayrıca her iki grup arasında da karşılaştırıldı. İstatistiksel yöntemler kullanılarak verilerin analizi gerçekleştirildi.

Bulgular: Dehisens, kısmi flep nekrozu, enfeksiyon, hematom ve reoperasyon oranları açısından karşılaştırma yapıldığında her iki grup arasında istatistiksel olarak anlamlı farklılık görülmedi (p>0,05). Total flep nekrozu, seroma, fistül, donör saha morbiditesi komplikasyonları ile mortaliteye her iki grupta rastlanmadı. Grup 1'de diabetes mellitus tanısı olan hastalarda, diabetes mellitus olmayan hastalara göre daha yüksek oranda kısmi flep nekrozuna(p=0,007) ve reoperasyon oranlarına (p=0,016) rastlandı. Grup 2'de diabetes mellitus olan ve olmayan hastalar karşılaştırıldığında böyle bir ilişki mevcut değildi. Grup 1'de multipl risk faktörü olan hastalarda hiç risk faktörü olmayan hastalara göre kısmi flep nekrozu oranlarının istatistiksel olarak daha yüksek olduğu tespit edildi (p=0,032) ancak Grup 2'de böyle bir ilişki mevcut değildi.

Sonuç: Bu bilgilerin ışığında diabetes mellitus olan hastalarda gerek reoperasyon oranlarını gerek kısmi flep nekrozu oranlarını düşürebilmek amacıyla SGAP fleplerinin kullanımının diabetes mellitusu olan hastalarda gluteal fasiyokutan rotasyon flebi uygulanan hastalara nazaran daha düşük kısmi flep nekrozu ve reoperasyon oranları sağlayacağını düşünüyoruz. Bununla birlikte kısmi flep nekrozu oranları istatistiksel anlamlılığa ulaşmasa da SGAP fleplerinde gluteal fasiyokütan rotasyon fleplerine nazaran daha düşük kısmi flep nekrozu oranlarına ulaşılabildiğini gözlemledik. Hipertansiyon, koroner arter hastalığı, periferik arter hastalığı ve kronik böbrek yetmezliği olan hastalarda her ne kadar kısmi flep nekrozu ve reoperasyon oranları arasında ilişki tespit edilmemiş olsa da, daha geniş örneklem grubu ve daha yüksek risk faktörleri sayısına sahip çalışmalarla desteklenirse bu risk faktörleriyle kısmi flep nekrozu ve reoperasyon oranlarının ilişkilendirilebilmesine bilgi sağlayacaktır. Yine bu çalışmada elde edilen bulguların ışığında multipl risk faktörü bulunan hastalarda gluteal fasiyokütan rotasyon flepleri kullanılmasındansa SGAP flepleri kullanılmasının flep canlılığı açısından daha başarılı sonuçlar doğuracağını düşünmekteyiz. Çalışmamız sakral bölge defektlerinin rekonstrüksiyonunda iki farklı yöntemin komplikasyonlarını risk faktörleri ve risk faktörü sayılarının kıyaslamasıyla yapılmış bu yönde yapılacak diğer çalışmalara ışık tutacaktır.

Anahtar Kelimeler: Sakral, defekt, flep, risk faktörü, karşılaştırma

S-119
Kulakta yerleşimli skuamöz hücreli karsinomlarda lenf nodu diseksiyonları ile ilgili tecrübelerimiz

Tuğçe Yasak Par, Batıbey Batmacı,
Ayça Ergan Şahin, Özlem Çolak
Prof.Dr. Cemil Taşçioğlu Şehir Hastanesi, Plastik Rekonstrüktif ve Estetik Cerrahi Ana Bilim Dalı, İstanbul

Giriş: Skuamöz hücreli karsinom (SHK) derinin 2. en sık görülen malignitesi olup tüm deri tümörlerinin %15-20'sini oluşturur. Kulakta en sık görülen cilt tümörü ise SHK' dir ve çoğunlukla helikste yerleşim gösterir. SHK lokal nüks ve metastaz eğilimlidir. Metastaza ve nükse eğilimli olarak radyasyon ve termal hasara maruz kalan bölgeler, güneş görmeyen bölgeler (perine, sakrum, ayak tabanı (%38), dudak (%14), kulak (%9) sayılabilir. Yine çapı 2 cm'den büyük tümörlerin lokal nüks riski 3 kat metastaz riski 2 kat fazladır. Derinliği 4mm den fazla olan, perinöral, lenfatik, vasküler yayılımı olan, kıkırdak invazyonları olan tümörlerinde metastaz ve nüks riski daha yüksektir. Kulakta yerleşimli Scc'lerin metastaz eğilimi yüzde 4-11 arasında değişsede yüzde 37 ye kadar olduğunu gösteren çalışmalarda mevcuttur.Kulak, SHK'nin en sık görüldüğü lokalizasyonlardan biri olması, nüks ve metastaz açısından riskli bir bölge olması nedeni ile özellikle ileri T evreli olgularda tümörün lokal kontrolünü artırmak ve nüksü azaltmak amacı ile lenf nodu diseksiyonu tercih edilmektedir. Bu çalışmada, kulak yerleşimli SHK olgularında yapılan lenf nodu diseksiyon oranları, bulunan okkült lenf nodu metastazı sıklığı, nüks oranları ve sağkalımları açısından araştırılmıştır.

Materyal Metod: 2015-2020 yılları arasında kliniğimizde kulakta yerleşimli SHK tanısı ile opere olmuş 14 hasta demografik, tümör boyutu, lokalizasyonu, tümör derinliği, diferansiyasyonu, kıkırdak invazyonu, rekkürens açısından incelenmiş olup, lenf nodu diseksiyonları ve sağkalıma etkisi açısından araştırılmıştır.

Bulgular: Yaşları 66 ile 97 arasında değişen 14 hasta çalışmaya dahil edimiştir. Hastaların tümü erkek cinsiyettedir. Tümoral lezyonların 7 hastada heliks yerleşimli, 2 hastada retroauriküler yerleşimli, 5 hastada ise hem heliks hem retroauriküler yerleşimli olduğu görülmüştür. Lenf nodu diseksiyonu ve parotidektomi yapılmış 6 hastanın hiçbirinde parotiste ve boyunda lenf nodu tutulum görülmemiştir. Bu hastalardan ortalama 22 lenf nodu(8-47) eksize edilmiştir. Literatürde yer alan tümör derinliği, kıkırdak invazyonu, histolojik grade ve rekkürrensden oluşan bir skorlamanın lenf nodu diseksiyonu endikasyonları açısından faydalı olabileceği görülüp hastalarımız bu skorlamaya göre puanlandırılmıştır. Bu skorlamaya göre 7 ve üstü lenf nodu metastazı açısından yüksek riskli olarak kabul edilmiştir. Bizim çalışmamızda yer alan lenf nodu diseksiyonu yapılan sadece bir hasta 7 puan almış olup diğer hastalarımız 7'nin altında puanlanmıştır. (Tablo-1)

Tartışma Sonuç: Literatürde kulak yerleşimli skuamöz hücreli karsinomlarda lenf nodu diseksiyonu endikasyonları net olarak ortaya konmuş değildir fakat tümör derinliği, kıkırdak invazyonu, histolojik grade ve rekkürrensden oluşan bir skorlamanın lenf nodu diseksiyonu endikasyonu açısından faydalı olabileceği ile ilgili veriler mevcuttur. Lenf nodu diseksiyonu yapılan hastalarımızın hiçbirinde boyun ve parotis metastazına rastlanmamış olması bu skorlama ile kulakta yerleşimli SHK hastlarında lenf nodu diseksiyonu konusunda daha seçici davranılması gerektiğini ortaya koymuştur.Patoloji sonucuna göre elektif lenf nodu diseksiyonu yapılabileceği, ya da tümörün cerrahi olarak temiz sınırlarla çıkarıldığından emin olunup sık aralıklarla lenf nodu metastazı ve nüks açısından takibinin de tedavi açısından yeterli olabileceği düşünülmektedir.

Anahtar Kelimeler: kulak, lenf nodu, skuamöz hücreli karsinom

Tablo 1

Yaş	Cinsiyet	Lokalizasyon	Boyut(cm)	Lenf nodu diseksiyonu	Derinlik(cm)	Kıkırdak invazyon	Rekkürrens	Diferansiyasyon	Skor
75	E	Heliks	0,8*0,7*0,2	Level 1 2 3 5 parotidektomi 8 ln	0,2	Yok	0	İyi	2
86	E	Heliks Retroaurikuler	2,5*2*1	Level 1 2 3 5 parotidektomi 15 ln	1	Var	0	İyi	6
72	E	Heliks Retroaurikuler	5*3,5*1,5	Level 1 2 3 5 parotidektomi 18 ln	1,5	Var	0	İyi	6
80	E	Heliks	2,5*2,5*0,5	Level 1 2 3 5 parotidektomi 16 ln	0,4	Var	0	Orta	6
79	E	Heliks Retroaurikuler	2,5*2*1,4	Level 1 2 3 5 parotidektomi 28 ln	1,4	Var	0	İyi	6
70	E	Retroaurikuler	8*8*3	Level 1 2 3 5 parotidektomi 47 ln	3	Var	0	Orta	7
86	E	Heliks	0,3*0,3*0,2	Yok	0,2	Yok	0	Orta	3
81	E	Heliks	1,5*1,5*0,5	Yok	0,5	Yok	0	İyi	3
73	E	Heliks	2,4*2*0,2	Yok	0,2	Yok	1	İyi	5
66	E	Heliks Retroaurikuler	2,5*2,2*0,7	Yok	0,7	Yok	0	İyi	3
82	E	Retroaurikuler	7*3,5*0,5	Yok	0,5	Yok	0	İyi	3
97	E	Heliks Retroaurikuler	8*5*3	Yok	3	Var	0	Orta	7
77	E	Heliks	2,4*1,6*0,9	Yok	0,9	Yok	0	İyi	4
81	E	Heliks	0,5*0,5*0,2	Yok	0,2	Yok	0	İyi	3

S-120
Lenfatik Yayılımı Olan Malign Melanom Hastalarında Tümör ve Lenf Nodu Patolojilerinin Değerlendirilmesi

Hasan Basri Çağlı, Süleyman Çakmak, Hüseyin Emre Ulukaya, Merve Terzi, Tahir Babahan, Cenk Demirdöver
Dokuz Eylül Üniversitesi Tıp Fakültesi, Plastik, Rekonstrüktif ve Estetik Cerrahi Ana Bilim Dalı, İzmir

Giriş: Malign melanom insidansı en hızlı artan kanserlerden biri olup tümör cerrahisine yaklaşım geçmişten günümüze değişime uğramıştır. Özellikle cerrahi sınır miktarıyla ilgili radikal yaklaşımlar terkedilmeye başlanmakla birlikte lenfatik yayılıma yönelik hem tanısal hem de cerrahi yaklaşımla ilgili son zamanlarda tartışmalar söz konusudur. Bu tartışmalara yönelik kliniğimizde lenfatik metastazı olan malign melanom hastaları retrospektif olarak incelendi. Primer tümörün prognostik faktörler ile birlikte patoloji sonucu, varsa sentinel lenf nodu veya diğer lenf nodlarının biyopsi patolojileri ile diseksiyon materyallerinin patolojisi değerlendirilerek non-sentinel lenf nodu tutulumunu öngörmeye yönelik faktörler ortaya kondu.

Gereç ve Yöntem: Dokuz Eylül Üniversitesi Hastanesi'nde 20010-2020 yılları arasında lenf nodu diseksiyonu uygulanan 59 erkek(%63.4) ve 34 kadın(%36.6) olmak üzere toplam 93 malign melanom hastası patoloji sonuçlarıyla değerlendirildi. Primer tümörün breslow kalınlığı, clark evresi, mitoz sayısı ile birlikte regresyon, lenfovasküler invazyon varlığı incelendi ve lenfatik yayılım ile bu parametrelerin korelasyonu değerlendirildi. Ayrıca sentinel lenf nodu patolojileri izole tümör hücreleri, mikrometastaz ve makrometastaz olarak gruplandırılarak diseksiyon materyaliyle elde edilen non-sentinel lenf nodlarının tutulumuyla ilişkisi ortaya kondu.

Bulgular: Yaş ortalaması 51.2(6-76) olan 59'u erkek (%63.4) ve 34'ü kadın (%36.6) olmak üzere lenf nodu diseksiyonu yapılan toplam 93 malign melanom hastası tespit edildi. Primer tümör uygun cerrahi sınırla eksize edilirken lenfatik yayılım 65(%73.1) hastada sentinel lenfadektomi pozitifliğiyle, 25(%26.9) hastada görüntüleme, fizik muayene ve/veya diğer lenf nodu biyopsi yöntemleriyle ortaya konması sonrası hastalara lenf nodu diseksiyonu yapıldı. Primer tümör 20 hastada baş-boyun, 37'sinde gövde, 15'nde üst ekstremite, 20'sinde alt ekstremitedeyken bir hastada primeri tespit edilemedi. Primer tümör patolojisinde breslow kalınlığı saptananların %89.2'sinde tümör 1mm üzerinde (74/83), mitoz oranı saptananların %94.9'unda mm2 başına 1 ve üzerinde mitoz (56/59), %71.1'inde clark 4 ve üzeri olarak (54/76), ülserasyon oranı hastaların %56,6'nda (30/53), lenfosit infiltrasyonu %75.9'unda (44/58), lenfovasküler invazyon %25'inde (14/56), regresyon %45.1'inde (23/51) saptandı. 68 hastaya yapılan sentinel lenf nodu biyopsisi işlemiyle toplam 179, ortalama 2.63 sentinel lenf nodu çıkarıldı. Sentinel lenf nodlarından biri izole tümör hücreleri, 11'i mikrometastaz, 78 tanesi makrometastaz olarak raporlandı. Sentinel lenf nodu sonuçlarına 19 baş-boyun bölgesine, 35 aksiller bölgeye, 19 inguinal bölgeye ve 1 popliteal bölgeye olmak üzere 68 hasta için 74 bölgeye lenf nodu diseksiyonu yapıldı. 74 bölgeden sadece 17'sinde non-sentinel en az bir lenf nodunda metastaz saptanırken (%23), sentinel lenf nodları izole tümör hücreleri ve mikrometastaz gelen 12 hastada non-sentinel lenf nodlarında metastaz görülmedi. Bu 74 bölgede toplam 1416 non-sentinel lenf nodu çıkarılırken toplam metastatik lenf nodu 46'sında görüldü (%3.2). Fizik muayene, görüntüleme ve diğer yöntemler ile 25 hasta ve 25 bölgeye uygulanan lenf nodu diseksiyonu sonucu hastaların tamamında lenf nodu metastazı saptandı (%100). Bu hasta grubunda ise çıkarılan toplam non-sentinel lenf nodu sayısı 465, metastatik lenf nodu 111 olduğu görüldü (%23.9).

Tartışma: Çalışmamızda lenfatik yayılımı olan malign melanomların primer tümör patolojisi değerlendirildiğinde büyük oranda breslow kalınlığı 1 mm üzerinde olduğu, mm2 başına 1 ve üzerinde mitoz olduğu saptanırken; ülser ve lenfovasküler invazyon faktörlerinin daha düşük oranlarda tespit edildiği dikkat çekti. Bunun yanında sentinel lenf nodu pozitifliğiyle yapılan lenf nodu diseksiyonu materyallerinde non-sentinel lenf nodu pozitifliğinin çok düşük oranda olduğu, izole tümör hücreleri ve mikrometastaz olarak raporlanan sentinel lenf nodları rehber alınarak yapılan diseksiyonlarda ise metastastik non-sentinel lenf nodu saptanmadığı görüldü. Meme kanseri nedenli yapılan sentinel lenf nodu biyopsi sonuçlarına göre diseksiyon kararı ile ilgili tartışmalar, sentinel lenf nodu biyopsisi sık yapılan diğer kanserlerden biri olan malign melanom hastaları için de söz konusudur. Bu çalışmayla da başta tamamlayıcı lenf nodu diseksiyonu gerekliliği konusunda veri ortaya konarken, primer tümör prognostik faktörleri ile lenfatik yayılım ilişkisi ortaya konmaya çalışıldı.

Anahtar Kelimeler: Malign melanom, sentinel lenf nodu, lenf nodu diseksiyonu, metastaz

S-121
Palmoplantar Melanom Tecrübelerimiz

Mehmet Emre Yeğin, Vasif Mammadov, Nargiz İbrahimli, Ege Topaloğlu, Ersin Gür, Yiğit Özer Tiftikcioğlu, Tahir Gürler
Ege Üniversitesi Tıp Fakültesı, Plastik, Rekonstruktif ve Estetik Cerrahi Anabilim Dalı, İzmir

Giriş: Palmoplantar melanom etiyolojisinde güneş ışığının rol oynamadığı, agresif bir malign melanom alt tipidir. Palmoplantar melanomlar derinin güneş ışığına maruz kalmayan bölgelerinde gelişmekle birlikte diğer deri lezyonları ile de karışabilmektedir. Bu nedenle de hastaların tanı süresi uzamakta ve ilerlemiş hastalıkla karşılaşılmaktadır. Farklı popülasyonlarda prevalansı değişmekle birlikte, beyaz ırkta diğer melanomlara göre daha nadir görüldüğü bilinmektedir. Irklar arasında farklılık gösteren, nadir bir malign melanom alt çeşidi olan palmoplantar melanomlar hakkında literatürde yaş ve cinsiyet dağılımı, geniş eksizyon sonrası rekonstruksiyon gibi konularda çok az bilgi vardır.

Gereç-Yöntem: 2008-2020 yılları arasında kliniğimizde malign melanom nedeniyle opere edilen hastalar retrospektif olarak taranmış ve palmoplantar yerleşimi olan 28 hasta çalışmamıza dahil edilmiştir. Bu hastalardan 27'sinde plantar, 1'inde ise palmar melanoma rast gelinmiştir. Hasta kayıtları retrospektif olarak değerlendirilmiştir. Tanı anında yaş, cinsiyet, histopatolojik özellikler, sentinel lenf nodu lokalizasyonu, geçirilmiş ameliyatlar, rejyonel lenf nodu diseksiyonu sonucu, rekürrens, sağkalım süresi, primer tümör lokalizasyonu ve sistemik metastazlar hakkında bilgiler elde edilmiştir.

Bulgular: 27 plantarmelanomlu hastadan 14'ü erkek, 13'ü kadındır. Tanıda ortalama yaş 57,9 yıldır (min. 29, maks. 78). En sık rastlanan histopatolojik alt tip 16 hastada görülmekle birlikte akral lentijinöz melanomdur (%59), 9 hastada NOS tipi, 2 hastada ise in situ karsinom tipine rastlanmıştır. Ortalama tümör boyutu 38,5 mm, ortalama Breslow kalınlığı 6,94 mm olarak saptanmıştır.Tüm hastalarımızın primer tümörünün geniş eksizyonu sonrası oluşan defekt,

deri grefti ile rekonstrükte edilmiştir. 2 hastamıza preop evrede görüntüleme yöntemleri ile patolojik lenf nodu saptanması üzerine tümörün geniş eksizyonu ile beraber rejyonel lenf nodu diseksiyonu yapılmıştır. 5 hastada sentinel lenf biyopsisi pozitif gelmesi üzerine tamamlayıcı rejyonel lenf nodu diseksiyonu uygulanmıştır. Toplamda 7 hastaya rejyonel lenf nodu diseksiyonu uygulanmıştır. Plantar derinin yük taşıma kapasitesine göre melanom hastaları 4 grupta sınıflandırılmıştır: 16 hastada taban, 3 hastada ayak laterali, 5 hastada metatars başlarında ve 2 hastada ise medial plantar bölgede rastlanmıştır. Sadece 3 hastada rekürrens gelişmiş olup, hepsi kutanöz niteliktedir.

Sonuç: Palmoplantar melanomlar göreceli olarak daha nadir görülen, kötü prognozlu ve ırksal farklılıklar gösteren bir malign melanom alt çeşididir. Hastalarımızda görülen plantar melanomların büyük çoğunluğunun ayağın yük taşıyan bölgelerinde rastlanması daha önce literatürde de öne sürülmüş olan travmanın asıl etiyolojik sebep olması hipotezini desteklemektedir. Greft ile rekonstrüksiyon, takipte kolaylık sağlar ve nükslerin erken saptanmasını sağlayabilir.

Anahtar Kelimeler: malign, melanom, palmar, palmoplantar, plantar

S-122
Bazal hücreli karsinom hastalarında rekürrens parametlerinin değerlendirilmesi: 8821 lezyonun retrospektif analizi

Süleyman Yıldızdal[1], Arda Küçükgüven[2], Mert Çalış[1], İbrahim Vargel[1]
[1]Hacettepe Üniversitesi Tıp Fakültesi Plastik Rekonstrüktif ve Estetik Cerrahi Ana Bilim Dalı, Ankara
[2]Ankara Eğitim ve Araştırma Hastahanesi Plastik Rekonstrüktif ve Estetik Cerrahi Ana Bilim Dalı, Ankara

Deri kanserleri Dünya'da en sık görülen kanserlerdir. Tüm deri kanserleri içerisinde en sık görüleni %80 oranla bazal hücreli karsinomdur(BCC). En yüksek risk faktörü UVB ışınlarıdır. İleri yaş BCC için bir diğer risk faktörüdür ve 55-70 yaş arasında bireylerde daha sık görülür.Yaş, cinsiyet, sigara içiciliği, Fitzpatrick tip 1-2 cilt yapısı, arsenik maruziyeti ve immüns diğer risk faktörleri olarak sayılabilir. DNA onarım mekanizmasının bozuk olduğu kseroderma pigmentosum, Gorlin sendromu gibi genetik bozukluklarda yine sıklığı artar. BCC tedavisinde küretaj, elektrokoagulasyon, topikal kemoterapikler, radyoterapi gibi farklı tercihler olsa da lezyonun tamamen çıkarılması altın standart tedavi yöntemidir. Güncel tedavi algoritmalarına göre 4 mm cerrahi sınırla lezyonu çıkarmak ve mikroskobik olarak sağlam sınırlar elde etmek BCC tedavisinde yeterli görülmektedir. Ancak yüz gibi kozmetik ve fonksiyonel olarak önem arz eden bölgelerde 4 mm sınırla çıkarmak her zaman mümkün olmayabilir. BCC sonrasında rekürrens oranları farklılık göstermekle beraber 5 yılda rekürrens oranı %5 olarak düşünülmektedir. Rekürrensteki en önemli faktörlerden birisi BCC alt tipi olmakla beraber yakın cerrahi sınır, perinöral invazyon gibi kriterlerin rekürrensi arttırdığı bilinmektedir. Histopatolojik olarak 3 mm ve altında olan cerrahi sınırlar reeksizyon açısından tartışmalıdır. Literatürde bununla ilgili oldukça fazla çalışma bulunmaktadır. Bu çalışmalarda genellikle erken dönemde rekürrens oranları göz önüne alınmış ancak geç dönemde rekürrens oranları ile ilgili yeterli veri mevcut değildir. Yakın bir mikroskobik sınırla çıkarılan lezyonlarda rekürrens ihtimali de göz önüne alındığında tekrar bir cerrahi kararı veya takip etme kararını vermek hem hasta hem de doktor açısından oldukça güçtür. Reeksizyon sonrasında sınırları pozitif lezyonlarda bile tümör görülmeyebilmektedir. Ayrıca reeksizyonun hastaya hem fiziksel hem de psikolojik olarak yeni bir sorun oluşturur. Bu bilgiler göz önüne alındığında reeksizyon oranları literatürde %30-75 arasında görülmektedir. Kalan hastalar radyoterapi, immunoterapiler veya yakın takibi tercih etmektedir. Bu çalışmanın amacı geniş sınırlarla çıkarılan BCC hastalarında rekürrens oranlarını görmek ve rekürrens ile ilişkili olabilecek faktörleri araştırmaktır. Ayrıca ilk eksizyon sonrasında sınırları mikroskobik olarak yakın olan haslarda reeksizyon sonrasında tümör oranlarını görebilmektedir. Retrospektif olarak 2012-2018 yılları arasında 8479 hastadan 8821 BCC lezyonu eksize edilmiştir. Hepsi 4 mm ve üstü cerrahi sınırlarla eksize edilmiştir. Histopatolojik olarak 3 mm ve altında sınırla eksizyonu yapılan veya rekürrens olan 539 hasta çalışmaya dahil edilmiştir. Bu hastalarda reeksizyon yapılmamasının sebebi olarak hastaların reeksizyonu kabul etmediği görülmüş ya da özellikle cerrahi olarak reeksizyonun mümkün olmadığı bölgelerde lezyonların olduğu görülmüştür. Rekürrens olarak en az 1 sene sonra önceki lezyonla aynı yerde oluşan lezyonlar kabul edilmiştir. 8479 hastaya bakıldığında 8821 BCC lezyonu 2012-2018 yılları arasında eksize edilmiştir. Bu hastalar içerisinde histopatolojik olarak 3 mm ve altında sınırla çıkarılan 538 hasta ve en geniş sınırı 4 mm ile çıkarılan Gorlin sendromlu rekürrensi olan 1 hasta çalışmaya dahil edilmiştir. Histopatolojik olarak daha geniş sınırlarla çıkarılan hastalarda takip süresinde rekürrens görülmemiştir. Bu çalışmada toplam 72 hastada rekürrens görülmüştür. 8479 hasta içerisinde ortanca yaş 69'dur. En genç hasta 12 yaşında ve en yaşlı hasta 104 yaşındaydı. Çalışmaya dahil edilen 539 hasta içerisinde ortanca yaş 67 iken en genç hasta 12 yaşında ve en yaşlısı 98 yaşında görülmüştü. 8479 hasta içerisinde erkek hasta sayısı 4304 ve kadın hasta sayısı 4175 idi. Çalışmaya dahil edilen 539 hasta içerisinde 280 erkek ve 259 kadın hasta vardı. Yaş ve cinsiyetin rekürrensle ilişkisi görülmemiştir. Ortanca takip süresi 6 yıldı. Takip süresi arttıkça rekürrens artmıştır. Çalışmaya dahil edilen 539 hastada en sık (41.2%) nodüler BCC görülmüştür. En nadir (0.6%) morfeiform BCC vardı. Bazoskuamoz tip BCC olan 19 hastada rekürrens oranı en yüksek görülmüştü (36.8%) (Tablo-1). 539 hastada tümör genişliğine bakıldığında 1 mm-94 mm arasında görülmüştür. Ortalama tümör genişliği 11.3 mm'di. Tümör kalınlığına bakıldığında 0.5 mm-40 mm arasında kalınlığı değişmekteydi. Ortalama tümör kalınlığı 3.2 mm'di. Çalışmadaki 420 hasta (77.9%) yan sınırda, 64 hasta (11.9%) derin sınırda ve 55(10.2%) hasta hem yan hem derin sınırda yeterli histopatolojik sınırlarla çıkarılamamıştır. Tümör genişliği ve kalınlığı arttıkça geç dönemde rekürrens gelişme ihtimali artmaktadır. Ancak yan veya derin sınıra yakınlığı rekürrensi etkilememektedir. Derinde retiküler dermis invazyonu olan 393(72.9%) tümör ve olmayan 146 (27.1%) tümör vardı. Ayrıca retiküler dermisi geçmiş ve altta yağ doku, kas, kemik, kıkırdak, perikondrium, perinöryum veya parotis invazyonu olan 61 hasta bulunmaktaydı. Rekürrens gelişen hastaların 68(94.4%)'inde retiküler dermis invazyonu vardı. Tümörün derinde infiltre ettiği dokunun olması rekürrens ihtimalini arttırmaktadır. Çalışmaya katılan 539 hasta içerisinde ilk eksizyonel cerrahi sonrasında 121 hastada sınırların herhangi birinde devamlılık görülmüş ve hepsinde reeksizyon yapılmıştır. İlk eksizyon sonrasında bir veya birden fazla reeksizyon yapılan toplam 233(43.2%) hasta vardı. Çalışmaya dahil edilen 306(56.8%) hasta tek cerrahi geçirmiştir. Tek cerrahi geçiren 306 hastada takip sırasında 22 hastada (7.2%) rekürrens görülmüşken çoklu cerrahi geçiren 233 hastadan 50'sinde(21.5%) rekürrens görülmüştür. Birden fazla cerrahi geçiren 233 hastada yapılan reeksizyon sonrasında 149 hastada (63.9%) inflamasyon lehine patoloji görülmüşken 84 hastada (36.1%) eksizyon

sonrasında rezidü tümör görülmüştür. Reeksizyon sonrasında rezidü tümör olan hastaların 33'ünde(39.3%) daha sonra rekürrens görülmüştür. Reeksizyon sonrasında histopatolojik olarak inflamasyon bulguları olan hastaların 17'sinde(12.9%) rekürrens görülmüştür. Bu bilgiler eşliğinde çoklu cerrahi sonrasında rekürrensin arttığı söylenebilinir. Bunun sebebi hem birden fazla eksizyon yapılan tümörlerin daha agresif seyrediyor olması hem de bölgesel olarak eksizyonunun daha zor olması olabilir. Çalışmaya dahil edilen 539 hasta içerisinde 72 hastada (13.3%) 3-9 yıllık takip süresi içerisinde rekürrens görülmüştür. Rekürrens ile yaş ve cinsiyet arasında ilişki görülmemiştir. Bu çalışmada rekürrens ile ilişkili bulunan faktörler tümörün genişliği, tümörün kalınlığı, tümörün eksizyon sonrasında sınıra olan yakınlığı, derinde doku invazyonunun olması, takip süresi, cerrahi sayısı ve reeksizyon sonrasında histopatolojik sonuç olarak sıralanabilinir. Periorbital bölge ve burunda rekürrens oranı diğer bölgelere göre anlamlı olarak daha yüksektir. Bunun sebebi olarak bölgede daha fazla rezidü tümör kalması veya sınırları daha yakın bir eksizyonun mümkün olması olabilir. Sonuç olarak BCC hastalarında rekürrens birden fazla parametreden etkilenmektedir. En önemli faktörlerden birisi yakın histopatolojik sınırlarla eksizyonunun yapılmasıdır. Tümör tipi, boyutu, bölgesi, derinde infiltre dokunun olması, eksizyon sayısı, takip süresi, reeksizyon durumu ve reeksizyon patolojisi diğer etkileyen faktörlerdendir.

Anahtar Kelimeler: Bazal hücreli karsinom, histopatolojik sınır, cerrahi sınır, reeksizyon, rekürrens

BCC hastalarında kanser alt tipi

		REKÜRRENS YOK	REKÜRRENS VAR	TOPLAM
BCC ALT TİPİ	ADENOİD	11	1	12
	BAZOSKUAMOZ	12	7	19
	İNFİLTRATİF	24	4	28
	KERATOİD	5	3	8
	MORFEİFORM	2	1	3
	MİKRONODULER	16	1	17
	NODULER	193	29	222
	NODULER ADENOİD	72	9	81
	NODULOİNFİLTRATİF	38	9	47
	NODULER KERATOTIK	25	3	28
	PİGMENTE	14	0	14
	YÜZEYEL	55	5	60
Toplam		467	72	539

Çalışmaya dahil edilen 539 hastanın BCC alt tipi ve rekürrens ile ilişkileri

S-123
Malign Melanomda Sentinel Lenf Nodunun Boyutu ve Malignitesi Arasındaki İlişkinin İncelenmesi

Muhammed Furkan Açıl[1], Nur Erek[1], Özay Gököz[2], Galip Gencay Üstün[1], Mert Çalış[1], Hakan Uzun[1], İbrahim Vargel[1], Fatma Figen Özgür[1]
[1]Hacettepe Üniversitesi Tıp Fakültesi, Plastik Rekonstrüktif ve Estetik Cerrahi Anabilim Dalı, Ankara
[2]Hacettepe Üniversitesi Tıp Fakültesi, Tıbbi Patoloji Anabilim Dalı, Ankara

Giriş: Malign Melanom insidansı her geçen gün artmakta olan ve mortalite oranı en yüksek olan cilt kanseridir. Melanom risk faktörleri arasından açık tenli olmak, UV ışık maruziyeti, displastik nevüs varlığı ve genetik yatkınlık sayılabilir. Malign melanom tanısı, klinik olarak şüpheli lezyonlardan biyopsi yapılması ve histopatolojik inceleme ile konulur. Hastalığın prognozunu etkileyen faktörler; Breslow kalınlığı, ülserasyon varlığı, yaş, primer lezyonun lokalizasyonu, mitoz sayısı ve bölgesel lenf nodlarının değerlendirilmesi sayılabilir. Bölgesel lenf nodlarının metastazının değerlendirilmesinde sentinel lenf nodu örneklemesi başarılı bir şekilde kullanılmaktadır. Sentinel lenf nodu metastatik tümör hücrelerinin yayıldığı ilk lenf nodudur. Literatür incelendiğinde Breslow kalınlığı ile sentinel lenf nodu metastaz ilişkisi gösterilmiştir ancak lenf nodunun boyutu ve malignitesini değerlendiren yeterli çalışma bulunmamaktadır. Bu çalışmada sentinel lenf nodunun boyutu ile malignitesi arasındaki ilişki değerlendirildi.

Method: 2015 Ocak-2021 Temmuz ayları arasında anabilim dalımızca yapılan primer tanısı malign melanom olan, sentinel lenf nodu biyopsisi yapılmış 142 hasta çalışmaya dahil edildi, 287 sentinel lenf nodu biyopsisi incelendi. Sentinel lenf nodu biyopsisi patolojisi "malignite ekarte edilemez" veya "şüpheli malign olabilecek değişiklikler" şeklinde değerlendirilen hastalar çalışmaya dahil edilmedi. Çalışmaya katılan hastaların cinsiyetleri, yaşları, primer lezyonun yeri, primer tanısı, sentinel lenf nodu biyopsisi yapılan bölge, sentinel lenf nodunun boyutu, sentinel lenf nodunda malignite varlığı, hastanın primer tanı aldığı tarihten sentinel lenf nodu biyopsisi yapıldığı tarihe kadar geçen süre değerlendirildi. Primer lezyonun yeri üst ekstremite, alt ekstremite, gövde

ve baş boyun bölgesi olarak sınıflandırıldı. Sentinel lenf nodu biyopsisinin yapıldığı bölge aksilla, inguinal, boyun, aurikular bölge ve diğer (popliteal, lumbal, sırt…) olmak üzere sınıflandırıldı. Sentinel lenf nodunun boyutu iki farklı şekilde değerlendirildi, birinci değerlendirmede elipsin volüm hesabı olan 4/3 π axbxc formülüne göre volüm hesaplandı, ikinci olarak sentinel lenf nodunun en büyük çapı değerlendirildi. Çalışmaya katılan hastaların primer tanı aldığı tarihten sentinel lenf nodu biyopsisi yapıldığı tarihe kadar geçen süre hesaplanırken primer lezyonun eksizyon yapıldığı tarih çalışmaya katıldı, dış merkezde malign melanom tanısı alan hastalarda ise kliniğe bu tanı ile ilk başvuru yaptıkları tarih çalışmaya katıldı. Sonuçlar IBM® SPSS® Statistics 26. Versiyon ile değerlendirildi.

Bulgular: Çalışmada 142 tane malign melanom tanısı olan hastadan biyopsi yapılmış 287 sentinel lenf nodu değerlendirildi. Hastaların 66' sı erkek 76' sı kadın, hastaların ortalama yaşı 53'tür. [1y-82y]. Primer lezyonlar 43(%30) hasta üst ekstremitede 42(%29,5) hastada alt ekstremitede 33(%23) hastada baş boyunda 24(%17) hastada ise gövde bölgesinde olduğu görüldü. Sentinel lenf nodu yapılan bölgeye bakıldığında 142(%49) sentinel lenf nodu aksilladan, 80(%32) lenf nodu inguinal bölgeden 54(%29) lenf nodu boyundan, 12(%8) lenf nodu aurikular ve parotisten, 7 lenf nodu ise diğer bölgelerden biyopsi yapıldı. 63(% 21,9) tane lenf nodunda pozitiflik saptanmıştır, Hastaların primer tanı aldığı tarihten sentinel lenf nodu biyopsisi yapıldığı tarihe kadar geçen süre ortalama 21,7 (2-73) gündür. Sentinel lenf nodlarının ortalama en büyük çapı 1,8 cm dir, bölgelere göre değerlendirildiğinde lenf nodlarının ortalama çapı aksilla da 1,9 cm, inguinalde 2,2 cm, boyun bölgesinde 1,2 cm aurikular bölgede 1 cm diğer bölgelerde ortalama 1,7 cm dir. Sentinel lenf nodunun ortalama volümü 5,76 cm3 olarak hesaplanmıştır(π = 3 olarak alınmıştır.)
Bu çalışmada sentinel lenf nodunun çapı ve volümü ile malignitesi arasında ilişki olduğu gösterildi($p<0,05$). Ancak aksillar lenf nodlarından yapılan biyopsilerde boyut ile malignite arasında anlamlı bir ilişki bulunamadı ($p>0,05$). Primer tanı tarihinden sentinel lenf nodu biyopsisi yapıldığı tarih arasındaki sürenin artması da sentinel lenf nodunun malignitesini etkileyen diğer faktördür($p<0,01$). Ayrıca sonuçlar çoklu değişken istatistiği ile değerlendirildi.

Tartışma: Lenf nodları immun reaktivite sonucu boyut artışı gösterebilir. Biyopsi ile tanısı doğrulanmış melanom hastalarında klinik olarak ele gelen lenf nodu varlığında genellikle sentinel lenf nodu örneklemesi yapılması önerilmez ancak literatürde bu bilgiye temel olabilecek yeterli sayıda çalışma bulunmamaktadır. Merkow J ve arkadaşlarının yaptığı 826 lenf nodunun incelendiği çalışmada sentinel lenf nodu boyutu ile malignitesi arasında ilişki olduğu gösterilmiştir, ancak tanı zamanı ile sentinel lenf nodu biyopsisi yapılma zamanı arasındaki süre değerlendirilememiştir, bu çalışmada da boyut ve malignitesi ilişki görüldü, ayrıca süre ile de lenf nodu malignitesi arasındaki ilişki gösterildi. Merkow J ve ark. yaptığı çalışmada aksilla bölgesinde de boyut ve malignite arasındaki ilişki gösterilmiştir ancak bu çalışmada aksillar bölge lenf nodu biyopsilerinde boyut ve maliginte arasında ilişki bulunamadı, özellikle aksillar bölgede enfeksiyonlar ve cerrahiye bağlı lenf nodu büyümeleri ele gelen lenf nodu varlığında dikkatlice sorgulanmalı, sentinel lenf nodu biyopsi yapılması akılda tutulmalıdır. Boyut ile malignite ilişkisi değerlendirildiğinde lenf nodundaki malign hücrelerin immünolojik reaksiyon oluşturması sonucu lenf nodunda boyut artışına neden olduğu düşünülmektedir. Primer tanıdan sentinel lenf nodu biyopsisi yapıldığı tarihe geçen zaman ile malignite ilişkisi malign melanomda tanı ve tedavinin erken dönemde yapılması gerektiğini göstermektedir. Literatür incelendiğinde Breslow kalınlığı, mitoz sayısı lenfovasküler invazyon gibi histopatolojik özellikler ile sentinel lenf nodunun malignitesi arasındaki ilişki açık şekilde ortaya konulmuştur bu çalışmada ağırlıklı olarak bölge, boyut, süre ve malignite ilişkisi incelendi.

Sonuç: Malign melanom hastalarında sentinel lenf nodunun boyutu büyüdükçe malignitesi artmaktadır, ayrıca melanom tanısı konulduğu tarihinden sentinel lenf nodu biyopsisi yapılan tarihe kadar geçen süre arttıkça malignite ihtimali artmaktadır. Malign melanomun tanısında ve tedavisinde zaman kaybedilmemelidir.

Anahtar Kelimeler: malign melanom, sentinel lenf nodu biyopsisi, malignite

S-124
Subungual Melanom Tecrübelerimiz

Mehmet Emre Yeğin, Vasif Mammadov,
Ege Topaloğlu, Nargiz İbrahimli, Ersin Gür,
Yiğit Özer Tiftikçioğlu, Tahir Gürler
Ege Üniversitesi Tıp Fakültesi, Plastik, Rekonstruktif ve Estetik Cerrahi Anabilim Dalı, İzmir

Giriş: Subungual melanom nadir görülen bir malign melanom alt türüdür. Atipik lokalizasyonu nedeniyle semptomların başlangıcından tanı anına kadar geçen sürenin uzun olabileceği ve tanı anında ilerlemiş hastalıkla karşı karşıya kalınabileceği bilinmektedir. Tırnak yatağının diğer benign lezyonlarıyla karışabilmesi, klinisyenler arasında subungual melanom farkındalığının düşük olması, bu hastalıkta tanı konulmasını zorlaştırıcı faktörlerdir.Nadir görülen bir hastalık olması ve atipik lokalizasyonu sebebiyle literatürde tedavi yaklaşımlarıyla ilgili bir konsensus bulunmamaktadır. Kliniğimizde mevcut literatürde önerilen bir seçenek olması nedeniyle amputasyon ve SLNB uygulanmaktadır.

Gereç-Yöntem: 2008-2020 yılları arasında kliniğimizde malign melanom nedeniyle opere edilen hastalar retrospektif olarak taranmıştır. Opere edilen 632 melanom hastasının 13'ünde subungual melanoma rastlanmıştır. Hastaların tanı anında yaşı, cinsiyeti, histopatolojik özellikleri, Breslow kalınlığı, clark evresi, geçirilmiiş operasyonları, sentinel lenf nodu biyopsisi ve rejyonel lenf nodu diseksiyon sonuçları, rekürrens, sağkalım süresi, primer tümör lokalizasyonu, metastaz hakkında bilgileri retrospektif olarak toplanmıştır.

Bulgu: 13 hastadan 5'i kadın, 8'i erkektir. Tanı anında ortalama yaş 64'tür (min. 30, maks. 88). Ortalama Breslow kalınlığı 4,2mm'dir. Hiçbir hastamızda tanı anında uzak metastaz rastlanmamıştır. İki hastamızda histopatolojik olarak NOS alt tipine, 11 hastamızda ise akral lentijinöz alt tipine rast gelinmiştir. Eksizyonel biyopsi sonucu malign melanom in situ olarak gelen 1 hastamıza geniş lokal eksizyon sonrası çapraz parmak flebi ile defekt rekonstruksiyonu yapılmıştır. 12 hastamızda ise eksizyonel biyopsi sonucu invaziv malign melanom gelmesi üzerine farklı seviyelerden amputasyon uygulanmış ve defekt primer olarak güdük onarımı yapılarak kapatılmıştır. 13 hastanın 10'unda el veya ayakta 1.parmak tutulumu görülmüştür. Preop görüntülemede patolojik lenf nodu saptanan 2 hastaya amputasyonla beraber rejyonel lenf nodu diseksiyonu da uygulanmıştır. Sentinel lenf nodunun pozitif gelmesi üzerine 2 hastaya ise rejyonel lenf nodu diseksiyonu uygulanmıştır.Hastaların ortalama takip süresi 6 yıl olup (min. 6ay, maks. 12 yıl) hiçbir hastada rekürrense rastlanmamıştır.

Sonuç: Literatürde subungual melanomun cerrahi tedavisi üzerine fikir birliği yoktur. Literatürdeki erken tarihlerden itibaren amputasyon önerilmekte olsa da, son zamanlardaki yayınlarda geniş lokal eksizyon uygulamasının popülerlik kazandığı dikkat çekmektedir. Nadir görülen ve tanı anında ilerlemiş evrede karşılaşılması mümkün olan hastalığın kontrolünde amputasyon gibi radikal cerrahi işlemlerin daha çok kontrol sağlayıp sağlayamayacağı, ancak geniş metaanalizlerle anlaşılabilir. Bilimsel yanlılıkları önlemek adına, geniş lokal eksizyonu savunan literatüre karşı amputasyon uygulayan merkezlerden de bilgilerin literatürde yer alması, subungual melanomun en uygun cerrahi tedavisinin belirlenmesinde yardımcı olacaktır. Subungual melanomda, sentinel lenf nodu örneklemesi ve diseksiyon kararları üzerinde de fikir birliği olmadığı dikkate alındığında, bu hastaların gidişatıyla ilgili bilgi birikimini arttıran her hastanın değerli olduğu sonucuna varılmaktadır.

Anahtar Kelimeler: amputasyon, malign, melanom, subungual, tırnak

S-125
Bazal hücreli karsinom tanısı almış fakat cerrahi sonrası sınır devamlılığı veya 2 mm'ye kadar yakınlığı olan hastalardan reeksizyon yapılmış olanların özellikleri ve histopatolojik materyallerin değerlendirilmesi

Emrah Kaan Yaşar, Can İlker Demir, Batuhan Polat, Murat Şahin Alagöz
Kocaeli Üniversitesi Tıp Fakültesi, Plastik, Rekonstrüktif ve Estetik Cerrahi Ana Bilim Dalı, Kocaeli

Giriş: Bazal hücreli karsinom (BCC), en yaygın görülen cilt malignitesidir ve tüm cilt kanserlerinin yaklaşık %75-80'ini oluşturur. Her yıl Amerika'da 400 milyon dolardan fazla maddi yük oluşturur. BCC ilişkili morbiditenin çoğu lokal doku yıkımından kaynaklanır ve çok nadiren metastaz yapar. Bu çalışmada, BCC tanısı almış fakat cerrahi sonrası sınır devamlılığı veya 2 mm'ye kadar yakınlığı olan hastalardan reeksizyon yapılmış olanların özellikleri ve histopatolojik materyallerin değerlendirilmesi amaçlandı.

Gereç-Yöntem: Kocaeli Üniversitesi Plastik Rekonstrüktif Estetik Cerrahi Anabilim Dalı'nda 2010-2020 yılları arasında eksize edilen tüm BCC'li hastalar geriye dönük olarak değerlendirildi. İnkomplet ve yetersiz marjlı eksizyon yapılmış olan BCC hastaları çalışmaya dahil edildi. İnkomplet eksize BCC olarak tanımlanan olgular, patoloji raporunda cerrahi sınırlarda tümör hücrelerinin devam ettiği olgular olarak tanımlandı. Marjı yetersiz eksizyonlu BCC olarak tanımlanan olgular, histopatolojik incelemede sağlam cilt mesafesine uzaklığın 2 mm ye kadar olan olgular olarak tanımlandı. Ortalamalar ve gruplar arası farklılıklar, ortalama dağılımları aynı şekillere sahip olduğunda, Mann-Whitney parametrik olmayan testi olan SPSS ile değerlendirildi. Oranlar ki-kare testi kullanılarak karşılaştırıldı. İstatistiksel değerlendirme Epi-Info yazılımı (sürüm 6; Hastalık Kontrol ve Önleme Merkezleri, Atlanta, GA) kullanılarak yapıldı.

Bulgular: Toplam 668 BCC tanılı hastanın 44 tanesinde (%6,5) inkomplet eksizyon yapılmış olduğu ve 16 tanesinin (%2,3) cerrahi marj yetersiz eksizyon yapılmış olduğu görüldü. İnkomplet eksizyon yapılmış olan 44 hastaya reeksizyon planlanmış ve eski skar çevresine sağlam ciltten 4-6 mm cerrahi sınır konularak reeksizyon yapılmıştır. Bu 44 hastanın reeksizyon materyallerinde 18 hastada (%40) tümör hücreleri gösterilmişken 26 hastada tümör hücreleri izlenmemiştir. Yetersiz eksizyon yapılan 18 hastaya eski skar çevresine sağlam ciltten 4-6 mm cerrahi sınır konularak reeksizyon yapılmıştır ve hiçbir reeksizyon materyalinde tümör hücresine rastlanılmamıştır. Tarafımızca yüksek riskli olduğu için 1 mm yakınlıktaki bazı BCC tümörlerine yaptığımız reeksizyonlardaki materyallerin hiç birinde tümör hücresine rastlanılmamıştır.

Sonuç: Tümöre ait yüksek risk faktörlerinin varlığı, kötü prognozlu tümör alt tipinin varlığı cerrahiyi gerekli hale getirmekte iken, hastaya ait komorbit durumlar cerrahinin uygulanabilirliğini zorlaştırabilir. Ağır komorbiditeli düşkün hastalarda cerrahi ve cerrahi dışı tedaviler veya sadece takip açısından hastayla ortak bir karara varılmasının daha doğru olacağı düşünülmektedir.

Anahtar Kelimeler: bazal hücreli karsinom, cerrahi sınır devamlılığı, reeksizyon

S-126
Piyopagus Yapışık İkizlerinin Cerrahi Ayrılması: Multidisipliner Yaklaşım

Arda Küçükgüven[1], Ozan Kaplan[1], Özlem Boybeyi Türer[2], Tutku Soyer[2], Hakan Uzun[1]
[1]Hacettepe Üniversitesi Tıp Fakültesi, Plastik, Rekonstrüktif ve Estetik Cerrahi Anabilim Dalı, Ankara
[2]Hacettepe Üniversitesi Tıp Fakültesi, Çocuk Cerrahisi Anabilim Dalı, Ankara

Giriş: Yapışık ikizler anne karnında ve dolayısıyla doğumda fiziksel olarak birleşik halde olan ikizleri tanımlamak için kullanılır. Bu durumun fisyon ya da füzyon sonucu oluştuğu ileri sürülmektedir. Yapışık ikizlerin görülme sıklığı 50.000-200.000 doğumda birdir. Ölü doğum oranları yüksektir ve %60 civarında olduğu tahmin edilmektedir. Kadın-erkek oranı 3:1 şeklindedir. Tipik olarak, yapışık ikiz canlı doğumlarının %25'i ameliyat adayı olacak kadar uzun yaşayabilmektedir. Bu karmaşık olguların etkili bir şekilde yönetilmesi için multidisipliner bir yaklaşım şarttır. Yapışık ikizler genel olarak dorsal olmayan yapışık ikizler (ventral, lateral ve kaudal birleşimi içerir) ve dorsal yapışık ikizler olarak sınıflandırılabilir. Dorsal olmayan birleşme çeşitli şekilde görülebilir ancak tipik olarak organların paylaşımı ile birlikte tek bir göbek kordonu mevcuttur. Dorsal birleşmede, iki göbek kordonu ve çoğunlukla ayrı iç organlar görülür. Sık görülen yapışık ikiz tipleri ve oranları şu şekildedir: Torako-omfalopagus (göğüs ve karından yapışık), %28; torakopagus (göğüsten yapışık), %18,5; omfalopagus (karından yapışık), %10; heteropagus (parazitik ikizler,) %10; kraniopagus (kafatasından yapışık), %6. Daha az sıklıkla görülen tipler ise: Piyopagus (sakrum ve perineden yapışık), raşipagus (vertebralardan yapışık), iskiopagus (alt karın ve pelvisten yapışık), sefalopagus (kafadan umbilikusa kadar yapışık) şeklindedir. Biz bu çalışmada piyopagus yapışık ikizlerinin cerrahi olarak multidisipliner ayrılma sürecini, süreçte karşılaşılan zorlukları ve konuyla ilgili tecrübelerimizi 2 piyopagus yapışık ikizleri (4 olgu) üzerinden sunmayı amaçladık.

Materyal-Metod: Hacettepe Üniversitesi Tıp Fakültesi, Plastik, Rekonstrüktif ve Estetik Cerrahi Anabilim Dalı'nın 2016 ve 2021 yıllarında cerrahisinde rol aldığı 2 piyopagus yapışık ikizleri olgusu çalışmaya dahil edilmiştir. Bu çok nadir görülen yapışık ikiz tipinin ayrılma cerrahisinde pediatrik cerrahi, beyin cerrahisi ve plastik cerrahi bölümleri rol almıştır. Hastaların prenatal ve postnatal süreci, demografik bilgileri, cerrahilerindeki multidisipliner

yaklaşımlar ve karşılaşılan zorluklar, ameliyat öncesi planlamalar, hastaların yoğun bakım süreçleri, taburculuk ve sonrasındaki takip süreçleri sunulmuştur.

Bulgular: Çalışmaya dahil edilen 2 erkek ve 2 kadın yapışık ikiz hastaları ameliyat öncesi görüntüleme tetkikleri (MRG, USG ve BT) ve fizik muayene ile değerlendirilip multidisipliner konseylerde cerrahi planlama açısından tartışıldı. Hastaların sakrum bölgesinden birbirine yapışık ve ortak bir anüse sahip olduğu fizik muayene ile tespit edildi. Görüntülemelerde sakrum seviyesindeki kemik yapışıklığına ek olarak aynı seviyede vertebral kanal ile anüs distal kısmında ortaklık olduğu görüldü. Bu anatomik yapıların haricinde hastaların geri kalan iç organları ayrıydı. İlk ikizlerdeki ayrılma sonrası oluşacak doku defektinin primer kapama ya da doku genişletici ile iki seanslı olarak kapatılması kararlaştırıldı. Vaka içerisinde katların anatomik olarak primer kapatılabildiği görüldü. İkinci ikizlerin 1 aylıkken yapılan ölçümlerinde ayırma cerrahisinde oluşacak doku defektinin herhangi bir flep seçeneği ile kapatılamayacağı görüldü. Bunun üzerine 2 aşamalı bir rekonstrüksiyon planlandı. Defekti kapatabileceği öngörülen doku genişleticilerin göreceli boyutu çok büyük olduğundan, hastalar 3 aylık olana kadar takip edildi. 3 aylıkken istenilen sırt boyutuna ulaşan hastaların sırtındaki subkütan plana ilk olarak 250 cc (10,4 x 7,3 cm) dikdörtgen doku genişleticiler yerleştirildi. Şişirmenin tamamlanmasından 1 ay sonra piyopagus yapışık ikizleri beyin cerrahisi, pediatrik cerrahi ve plastik cerrahinin katılımıyla ayrıldı. Her iki yapışık ikizlerde de entübasyonu takiben beyin cerrahisi ekibi, hastaların yapışma hattından yaptıkları semisirküler insizyon ile sakral füzyon hattını osteotomiler ile ayırdı. Hastaların füzyon hattı dura boyunca conus medullarisin distalinde mevcuttu. Cauda equina sinirlerinin ayrılması da dikkatli bir şekilde gerçekleştirildikten sonra greftsiz bir şekilde yapılan dura onarımını takiben hastaları pediatrik cerrahi ekibi devraldı. Bu noktada ayırmaların ilkinde olmayıp ikincisinde görülen, ameliyat öncesi görüntülemelerde daha önce görülmeyen ve anüsün en distaline uzanan ince bir septum varlığı görüldü. İlk vakada hastaların anüs distalleri ortaktı. Fakat yine de her bebeğe kolostomi açılmasına karar verildi. Ardından ikinci ikizlerin tarafımızca doku genişleticileri çıkartıldı ve flepler ilerletilerek defektler kapatıldı. Özellikle anüslerin ve dura onarım hatlarının üzerleri çevre ciltaltı dokularla fleplerin ilerletilmesi öncesi kapatıldı. İlk ikizlerde yara iyileşme sorunu görülmedi. İkinci ikizlerde fleplerin distal kısımlarının çeşitli oranlarda tam kat nekroza gittiği görüldü. Yatakbaşı debridman ve VAC tedavisi ile hastalar ortalama 3 haftalık süre boyunca takip edildi. Bu şekilde kontrakte olan yaralar sekonder olarak iyileşti ve yaralarda ek bir morbiditeye sebep olacak komplikasyon gelişmedi. Hastalar yara iyileşmesini takiben taburcu edildi. Hastalar ayırma cerrahisi sonrası kolostomi revizyonu, trakeostomi, ventrikülüperitoneal şant, pulmoner arter bant ameliyatları gibi çeşitli ek cerrahiler geçirdiler. Hasta takiplerinde mortalite gözlenmedi.

Sonuçlar: Cerrahi olarak düşünüldüğünde aslında tüm yapışık ikizlerin sınıflandırılması, cerrahi olarak ayrılabilenler ya da ayrılamayanlar şeklindedir. Hangi yapışık ikizlerin ayrılabileceğine, görüntülemeler sonrası multidisipliner konseyler ve gerekirse etik kurulların yardımı ile karar verilmektedir. İkizlerden birinin sakrifiye edilerek ayrılmanın gerçekleştirilmesi ise başlı başına ayrı bir etik sorundur. Yapışık ikizlerin prognozu genellikle kötüdür ve hayatta kalma oranları %7,5 civarında bildirilmiştir. Cerrahi olarak ayrılanların %60'ı hayatta kalabilmektedir. Ayrılma sonrası oluşan ve primer kapatılamayan cilt defektinin kapatılmasında doku genişleticiler önemli rol oynamaktadır. Özellikle çalışmamızda sunduğumuz göreceli az görülen piyopagus tipindeki yapışık ikizlerin hayatta kalma oranları ve cerrahi olarak ayrılabilmeleri bu hastalar için umut vadetmektedir. Doku genişleticiler ile iyice incelen bu piyopagus yapışık ikizleri yenidoğanlarının cilt flepleri, gerginlik gibi flep yerleştirilmesi esnasında doku yaşamsallığını bozabilecek faktörlere karşı aşırı duyarlıdır. Bu nedenle defektin kapatılmasında, dura ve anüs gibi yapıların üzerlerinin mümkün olan en iyi şekilde çevre ciltaltı dokularla örtülmesi önemlidir. Bu çalışmadaki vakalardan çıkardığımız dersler doğrultusunda düşünüldüğünde, cildin primer olarak kapatılamadığı vakalarda fleplerin defektlere yerleştirilmesi öncesi dura ve anüs gibi yapıların üzerlerinin çevre ciltaltı dokularla örtülmesi ve gerekirse bazı noktaların flepleri gerdirmeden sekondere bırakılması flep kaybını engelleme açısından anlamlı olabilir. Bu dorsal yapışıklık türünün nispeten hayati denilebilecek organlarının ayrı olması ve multidisipliner yaklaşımlarla var olan ortak yapılarının hayat ile bağdaşabilir şekilde titizlikle cerrahi olarak ayrılabilmesi bu hastaların tedavisinde çok önemlidir.

Anahtar Kelimeler: doku genişletici, piyopagus, siyam ikizleri, yapışık ikizler

Piyopagus yapışık ikizlerinin cerrahi ayrılmasında doku genişletici uygulaması sonrası görünüm

Hastaların doku genişletici uygulamasını ve şişirilmesini takiben ayrılma öncesi görünümleri.

S-127
Perkütan Endoskopik Gastrostomisi olan dudak damak yarıklı olgularda tedavi ve takip sonuçlarının değerlendirilmesi

Alaz Çırak, Etkin Boynuyoğun, Mert Çalış, Fatma Figen Özgür
Hacettepe Üniversitesi Tıp Fakültesi, Plastik Rekonstrüktif ve Estetik Cerrahi Anabilim Dalı, Ankara

Perkütan Endoskopik Gastrostomi (PEG) oral yoldan beslenme sağlanamayan hastalarda uzun süreli enteral beslenme imkanı sağlayan bir yöntemdir. Başlıca endikasyonları; nörolojik hastalıklar, metabolik hastalıklar ve anatomik bozukluklardır. Tek başına dudak damak yarıkları hastaların oral beslenememesi için bir sebep değildir. Doğru teknik ve beslenme eğitimleri ile çoğu hastada beslenme hedefleri yakalanabilmektedir.

Bu çalışmada çeşitli sebeplerle PEG açılmış dudak damak yarığına sahip hastalar retrospektif olarak incelenerek; bu hastaların ek hastalıkları, sendromları, komorbiditeleri, damak yarığı Veau tipleri, operasyon sırasındaki yaşları, ekoları gibi çeşitli özelliklerinin tanımlanması, postoperatif komplikasyon oranlarının hesaplanması ve bu hastaların ailelerine geçerliliği kanıtlanmış Gastrostomi Beslenmesi

Hakkında Yapılandırılmış Memnuniyet Anketi (SAGA-8) uygulanarak ailelerin PEG hakkındaki memnuniyetlerinin değerlendirilmesi amaçlanmıştır.

Nucleus Hastane Bilgi Sistemi kullanılarak 1 Ağustos 2016-1 Ağustos 2021 tarihleri arasında Hacettepe Üniversitesi Tıp Fakültesi Plastik, Rekonstrüktif ve Estetik Cerrahi Kliniğinde görülen dudak damak yarığına sahip 5604 hasta incelenmiştir. 42 PEG'li hasta bulunmuştur. Hastaların güncel sağlık durumları, demografik özellikleri, sendrom tanıları, damak yarığı Veau tipleri, ekokardiyografi bulguları, Pierre Robin Sekansının görülme durumları, dudak-damak yarığı onarımı operasyonu sırasındaki yaşları, operasyon teknikleri, postoperatif komplikasyon gelişme durumları incelenmiştir. Hastalara öncelikli PEG açılma sebebi, güncel PEG durumu bilgileri saptanmıştır. Hayatta olan 36 hastanın ailelerine 8 sorudan oluşan SAGA-8 PEG memnuniyet anketi uygulanmıştır. Bu ankette sırasıyla ailelerin gastrostomi ile beslemeden duydukları memnuniyet derecesi, gastrostomi ile beslemenin aileler için kolaylık derecesi, kurumumuzun/takipli oldukları kurumun beslenme ünitesi birimince sunulan hizmetten duydukları memnuniyet derecesi, gastrostomi açılması ardından hastalarının beslenme durumundaki değişim, gastrostomi açılması ardından hastanın ve ailelerinin genel durumundaki değişim 1 en olumsuz 5 en olumlu seçenek olmak üzere değerlendirilmektedir. Ankette beslenme için ailenin harcadığı zamanın azalıp azalmadığı, hastanın solunum yolu enfeksiyonlarının azalıp azalmadığı ve ailelerin şimdiki tecrübelerine sahip olsalardı gastrostomi açılmasını hastanın daha küçük yaşlarında isteyip istemeyecekleri 1-hayır, 2-evet seçenekleri ile değerlendirilmektedir. Hastaların anket sonucunda verdikleri cevapların sayı karşılıkları toplanmaktadır ve 20 üzeri puan alınması durumunda gastrostomi ile beslenmeden memnun oldukları kabul edilmektedir.

42 hasta içinde 38'inin (%90) başlıca epilepsi (n:12), özofagus atrezisi (n:10), iskelet deformiteleri (n:8) olmak üzere çeşitli ek hastalıklara sahip olduğu saptanmıştır. Multisistemik deformitelere sahip 6 (%14,28) hastanın solunum problemleri sebebiyle hayatını kaybettiği görülmüştür. 42 hastanın 22'si (%52) kız, 20'si (%48) erkektir. Hastaların yaşları 6-143 ay arasındadır ve ortalama 52 aydır. Hastaların 24'ünün (%57) bilinen genetik tanısı, sendromu olmadığı veya genetik tanı sürecinin henüz tamamlanmadığı, 8'inin (%19) Treacher Collins Sendromu, 4'ünün (%9) DiGeorge Sendromu, 2'sinin (%4) Goldenhar Sendromu, 2'sinin (%4) Wolf Hirschhorn Sendromu, 2'sinin (%4) Joubert Sendromu tanısı olduğu saptanmıştır. Hastaların 10'unda (%23) Pierre Robin Sekansı olduğu görülmüştür. EKO bulguları incelendiğinde 12'sinde (%28) Normal EKO bulguları, diğerlerinde başlıca Patent Duktus Arteriozus (n:14), sekundum atrial septal defekt (n:12) olmak üzere farklı kardiyak patoljiler saptanmıştır. Dudak ve damak yarığı tiplerine göre incelendiğinde; hastaların 22'sinde (%52) izole Veau 2 damak yarığı, 8'inde (%19) izole Veau 1 damak yarığı, 4'ünde (%9) sol dudak yarığı ve Veau 3 damak yarığı, 2'sinde (%4) sağ dudak yarığı ve Veau 3 damak yarığı, 2'sinde (%4) bilateral dudak yarığı ve Veau 4 damak yarığı saptanmıştır. 2 hastada (%4) submukoz damak yarığı saptanmış olup 2 hastada ise (%4) izole sağ dudak yarığı saptanmıştır. 16 hastanın (%38) operasyon için yeterli sağlık durumuna erişilmediği için henüz opere edilmediği görülmüştür. Dudak yarığı olan hastaların 2'sinin (%20) opere olmadığı, opere olan 8 hastanın tamamının Modifiye Millard Yöntemi ile opere edildiği saptanmıştır. Damak yarığına sahip hastalar içinde (n:40) 18'inin (%45) opere olmadığı, opere olan 22 hasta içinde 8'inin (%36) Furlow palatoplasti, 14'ünün (%63) Dorrance Palatoplasti yöntemi ile opere edildiği saptanmıştır. Hastaların operasyon sırasındaki yaşları incelendiğinde dudak yarığı onarımı sırasında ortalama 7.5 aylık (5-12 ay) oldukları, damak yarığı onarımı sırasında ortalama 27 aylık (11-102 ay) oldukları saptanmıştır. Ortalama postoperatif takip süresi dudak yarığı için 38 ay (1-60 ay), damak yarığı için 29 aydır (1-56 ay). Dudak yarığı onarımı yapılan 8 hastanın 4'ünde (%50) postoperatif erken dönemde havayolu obstrüksiyonu saptanmıştır. Damak yarığı onarımı yapılan 22 hastanın 2'sinde (%9) erken dönemde havayolu problemleri yaşandığı, 4'ünde (%18) geç dönemde oronazal fistül geliştiği saptanmıştır. Bu komplikasyonlar haricinde başka erken veya geç dönem komplikasyon saptanmamıştır. Komplikasyon varlığı ile hastaların sendrom tanısı varlığı ki-kare testi kullanılarak karşılaştırılmış olup sendrom tanısı olan hasta grubunda komplikasyon oranları sendrom tanısı olmayan hasta grubuna göre daha yüksek saptanmıştır, fakat bu fark istatistiki olarak anlamlı bulunmamıştır (p=0.724). PEG açılma nedeni incelendiğinde öncül sebebin hastaların 16'sında (%38) nörolojik veya fonksiyonel yutma disfonksiyonu, 10'unda (%23) özofagus atrezisi, 6'sında (%14) tekrarlayan aspirasyonlar ve ilişkili enfeksiyonlar olduğu görülmüştür. 10 hastada (%23) ise öncül sebebin bahsedilen durumlar olmaksızın yaşa göre belirlenen beslenme ve kilo hedefine erişememe olduğu saptanmıştır. Yaşamını sürdüren hastalar içinde ilerleyen yaşlarda 10 hastanın (%27) oral alımda yeterlilik sağlanması sonucunda PEG'inin çıkarılmış olduğu saptanmıştır. Yaşamını sürdüren hastaların ailelerine (36 katılımcı) SAGA-8 anketi uygulanmıştır. Anket sonuçlarına bakıldığında katılımcıların ortalama 28,27 puan aldığı, tüm hastaların >20 puan aldığı ve PEG ile beslenmeden memnun oldukları görülmüştür. Katılımcıların %88'inin gastrostomi beslenmesinden memnun veya çok memnun oldukları, %83'ünün gastrostomi beslenmesini kolay veya çok kolay buldukları, tamamının beslenme merkezince sunulan hizmetten memnun veya çok memnun oldukları, katılımcıların %93'ünün PEG uygulanması sonrası hastalarının beslenme durumunun iyi veya çok iyi yönde değiştiği, katılımcıların tamamının hastalarının ve ailelerinin genel durumunun iyi veya çok iyi yönde değiştiği saptanmıştır. Katılımcıların tamamının beslenme için harcadıkları zamanın azaldığı, %94'ünün solunum yolu enfeksiyonlarının azaldığı ve katılımcıların %66'sının şimdiki tecrübelerine önceden sahip olsalardı hastalarına daha küçük yaşlarda PEG açılamasını tercih edecekleri saptanmıştır.

PEG'i olan dudak damak yarığı hastaları; beslenme problemleri, ek hastalıkları, sendromları, multisistemik deformiteleri olan bir hasta grubunu tanımlamaktadır. Çalışmadaki hastalarda görülen sendrom tanısı ve ek hastalıkları olma durumunun ve operasyon sırasında ileri yaşın komplikasyon oranlarında artma ile ilişkili olduğu önceki yapılan çalışmalarda gösterilmiştir. Postoperatif komplikasyonlar incelendiğinde erken dönemde havayolu obstrüksiyonlarının, geç dönemde ise damak yarığı onarımı için oronazal fistül gelişiminin dikkat çektiği görülmüştür. Bu çalışmadaki fistül gelişim oranı (%18) daha önceki çalışmalardaki oranlar (%4-26) ile paralellik göstermektedir. Sonuç olarak bu çalışmada PEG'in hastaların oral alım yetersizliğinin önüne geçtiği ve ek sağlık durumları sebebiyle komplikasyon oranlarında artma beklenen bir hasta grubunda bu oranları güncel literatüre paralel hale getirebileceği ortaya konmaktadır. PEG'in yeterli oral beslenme sağlanamayan hastalarda güvenli bir beslenme yolu oluşturduğu, hastaların ve ailelerinin yaşam kalitesini artırdığı ve ilerleyen yaşlarda oral alımda yeterlilik geliştiği takdirde çıkarılabildiği tespit edilmiştir.

Anahtar Kelimeler: Dudak Damak Yarıkları, Gastrostomi, Perkütan Endoskopik Gastrostomi

S-128
Dudak ve Damak Yarığı Onarımları Sonrası Erken Dönem Postoperatif Komplikasyonlar: Olası Etiyolojik Nedenlerin Ayrıntılı Analizi ve Değerlendirilmesi

Pembe Büşra Kıryaman[1], Etkin Boynuyoğun[1], Selman Kesici[2], Özgür Canbay[3], Mert Çalış[1], Fatma Figen Özgür[1]
[1]Hacettepe Üniversitesi Tıp Fakültesi Plastik, Rekonstrüktif ve Estetik Cerrahi Ana Bilim Dalı, Ankara
[2]Hacettepe Üniversitesi Tıp Fakültesi Çocuk Sağlığı ve Hastalıkları Ana Bilim Dalı, Çocuk Yoğun Bakım Ünitesi, Ankara
[3]Hacettepe Üniversitesi Tıp Fakültesi Anesteziyoloji ve Reanimasyon Ana Bilim Dalı, Ankara

Dudak-damak yarıkları baş-boyun bölgesinin en sık görülen kraniyofasiyal anomalisidir. Gerek sık görülmesi, gerek bireyin hayatını fonksiyonel, estetik ve psikolojik açıdan etkilemesi nedeniyle, cerrahinin sonuçları ve gelişebilecek komplikasyonlar önem teşkil etmektedir. Cerrahi sonrası erken dönem komplikasyonların gelişmesi, geç dönem sonuçları etkileyebilmekte, bu duruma yol açabilen olası risk faktörlerinin ve ilişkili durumların ortaya konulması uygulanacak tedavi ve sürecin yönetimi açısından önem arz etmektedir. Bu çalışmamızda amaç, dudak ve damak yarığı onarımı sonrası erken dönem komplikasyonlar ile olası nedenlerin ilişkisini ortaya koymak, tedavinin planlamasında ve sonrasında göz önünde bulundurulması gereken durumlara dikkat çekmektir.

Çalışmamız, Hacettepe Üniversitesi Tıp Fakültesi Plastik, Rekonstrüktif ve Estetik Cerrahi kliniğine başvuran Nisan 2019 ile Temmuz 2021 arası opere edilen 1000 kişilik hasta grubunu içermektedir. Hastalar üç gruba ayrılarak izole dudak onarımı yapılan, izole damak onarımı yapılan, dudak onarımı yapılmış damak onarımı yapılan dudak damak yarıklı hastalar olarak retrospektif bir şekilde incelenmiştir. Sekonder onarım yapılan vakalar çalışmaya dahil edilmemiştir. Tüm hastalar aynı cerrahi ekip tarafından opere edilmiştir.Postoperatif ilk 1 ayda meydana gelen komplikasyonlar, erken dönem komplikasyonlar olarak belirlenmiştir. Hastalar cerrahi sonrası 1.hafta 1.ay ve 2.ayda takibe çağırılmıştır ve değerlendirilmiştir. Erken dönem postoperatif komplikasyonlar; postoperatif yoğun bakım ihtiyacı, solunum yolu komplikasyonları, kanama/ hematom, ateş, beslenme sorunları, total/parsiyel flep nekrozu, yara dehissansı, yara yeri enfeksiyonu, postoperatif antibiyotik gerekliliği, dil şişmesi ve enfeksiyon olarak sınıflandırılmıştır. Hastalara eşlik eden kardiyak anomaliler patent ductus arteriosus, ventriküler septal defekt, atriyal septal defekt, aort koarktasyonu, fallot tetralojisi gibi anomaliler olup, var olan kardiyak anomalilerin komplikasyonlara etkisi değerlendirilmiştir. Solunum yolu risk faktörleri; mikro/retrognati, Pierre Robin sekansı, laringomalazi, bronkomalazi, trakeostomi, OSAS, makroglossi, eşlik eden kronik akciğer hastalıkları olarak sınıflandırılmıştır.

İzole dudak onarımı yapılan hastaların oranı %41.6, izole damak yarığı onarımı yapılan hastaların oranı %30.3, dudak onarımı yapılmış damak onarımı yapılan dudak damak yarıklı hastaların oranı %28.1 olup ortalama onarım yaşı sırasıyla 3 ay, 10 ay ve 10 ay olarak bulunmuştur. Hastaların %40'ı kadın, %60'ı erkek cinsiyettedir.

Solunum yolu komplikasyon oranı, izole damak yarığı grubunda %6,3, dudak damak yarığı grubunda % 5,6'dır. (p>0,05) Solunum yolu komplikasyon oranı izole dudak yarığı grubunda %2,2 olup izole damak yarığı grubuna göre (%6,3) daha az komplikasyon gelişmiştir. (p=0,015)

Postoperatif kanama, hem izole damak yarığı hastalarında, hem dudak damak yarıklı hastalarda %1,3 oranında görülmüştür.(p>0.05) Hiçbir izole dudak yarığı hastasında postoperatif kanama yaşanmamıştır. 4'ü izole damak yarıklı, 3'ü dudak damak yarıklı 7 hastada postoperatif kanama görülmüştür. 1'i dudak damak yarıklı, 1'i izole damak yarıklı iki hastaya eritrosit süspansiyonu replasmanı gerekmiştir. Bir dudak damak yarıklı hastada intraoperatif kanama kontrolü yapılmış, aynı hastada yapılan tetkiklerde kanama diyatezi olduğu bulunmuştur.

Ateş, izole damak yarığı hastalarında %6,0 oranında, dudak damak yarığı hastalarında %9.5 oranında görülmüştür. (p>0,05) Dudak yarığı hastaları %1.7 oranla, izole damak ve damak dudak yarığı hastalarına göre daha az ateş çıkarmıştır. (p=%0,0) Beslenme sorunları, dudak damak yarıklı hastalarda %5.3,dudak yarığı hastalarında %1.5 olarak bulunmuştur. (p=0,017)

Postoperatif yoğun bakım ihtiyacı olmayan hastaların %25'i 4 ay, %25'i 11 aylık olup ortalama yaş 8 aydır.Postoperatif yoğun bakım ihtiyacı olan hastaların ise %25'i 8 ay, %25'i 17 aylık olup ortalama yaş 11.5 aydır.(p=0,002) Solunum yolu komplikasyonları olan hastaların ortalama yaşı 11 ay iken, olmayan hastaların ortalama yaşı 8 aydır. (p=0,00)

3 hastada postoperatif hipoglisemi bulunmuştur.Bu hastaların 3'ünün de postoperatif yoğun bakım ihtiyacı mevcut olup; biri izole damak yarıklı, ikisi ise dudak damak yarıklı hastalardır.Hastaların üçüne de eşlik eden kardiyak anomali mevcuttur.

63 hastada en az bir tane solunum yolu risk faktörü mevcuttur, bu hastaların 20'si mikro/retrognatik; bunun 12'si Pierre robin sekansı tanılı, 3'ü trakeostomili, 3'ü laringomalazilidir. Diğer hastalara eşlik eden akciğer hastalıkları mevcuttur.Solunum yolu risk faktörüne sahip olan hasta grubu %6,3, olmayan hasta grubu ise %93.7 oranındadır.Solunum yolu risk faktörüne sahip hasta grubunun komplikasyon oranı %22.2, solunum yolu risk faktörü olmayan hasta grubunun komplikasyon oranı %2.2 olup bu fark anlamlı bulunmuştur.(p=0.01)

Solunum yolu komplikasyonu oranı, kadın hastalarda %6, erkek hastalarda %3,3 olarak bulunmuştur. (p=0.043) Postoperatif yoğun bakım ihtiyacı kadın hastalarda %5.3, erkek hastalarda %1.8 olarak bulunmuştur.(p=0,003) Kadın hastalarda; solunum yolu komplikasyonlarının, postoperatif yoğun bakım ihtiyacı ve antibiyotik tedavisi gerekliliğinin daha fazla olduğu görülmüştür.

Hastaların %8'inde eşlik eden kardiyak anomali bulunmakta, %92'sinde eşlik eden kardiyak anomali bulunmamaktadır. Eşlik eden kardiyak anomali varlığında yoğun bakım ihtiyacı oranı %10 olarak, yokluğunda ise %2,6 olarak bulunmuştur. Eşlik eden kardiyak anomalisi olan hastaların yoğun bakım ihtiyacının arttığı görülmüştür. (p=0.003)

Sendromik hastalar çalışma grubunun %3.1'i, nonsendromik hastalar ise %96.9'unu oluşturmaktadır. Postoperatif yoğun bakım ihtiyacı, sendromik hastalarda %19.4, nonsendromik hastalarda %2.7 olup, sendromik hastalarda daha yüksek bulunmuştur. (p=0,00) Solunum yolu komplikasyonları, sendromik hastalarda %16.1 oranında,nonsendromik hastalarda %4.0 oranında olup, sendromik hastalarda daha fazla bulunmuştur.(p=0,009)

İzole damak yarıklı ve dudak damak yarıklı hasta grubu %58,1 olup; %14.3'ünde dorrance palatoplasti, %29,9'unda two flap palatoplasti, %13,3'ünde furlow

palatoplasti, %0,7'sinde vonlangenback palatoplasti teknikleri kullanılmıştır.Farklı damak onarım teknikleri ile erken dönem komplikasyon oranı arasında ilişki gösterilememiştir.(p>0.05)

Hastaların %7.1'inde çoklu komplikasyon görülmüştür. Çoklu komplikasyon oranı, sendromik hasta grubunda %9.9 iken, nonsendromik hasta grubunda %6.6 bulunmuştur. (p=0.005) Kardiyak anomali eşlik eden hasta grubunda; çoklu komplikasyon oranı %16.9 olarak, tek komplikasyonu olan veya hiç komplikasyon olmayan hasta oranı ise %7.3 olarak bulunmuştur.(p=0,004) Eşlik eden ek hastalıkları olan hasta grubunda; çoklu komplikasyon oranı %35.2, tek komplikasyonu olan veya hiç komplikasyon olmayan hasta oranı ise %15,6 olarak bulunmuştur.(p=0,00)

Postoperatif erken dönem komplikasyonlar arasında solunum yolu komplikasyonları öne çıkmaktadır. Özellikle damak yarıklı hastalardaki anormal solunum yolu anatomisi ve onarım sonrası üst solunum yolu volümünün belirgin olarak azalması yüksek komplikasyon oranlarının nedenidir. Buna eşlik eden solunum yolu risk faktörleri de gelişebilecek komplikasyon oranını arttırmaktadır. Postoperatif kanama yaşayan kimi hastada klinik ve laboratuvar olarak kanamaya yatkınlık olduğu görülmüştür. Postoperatif kanama komplikasyonunu minimuma indirmek için iyi bir aile ve kişisel kanama diyatezi öyküsü alınması önem arz etmektedir. Postoperatif ateşin sıklıkla oral alımda azalma sonrası ortaya çıktığı ve iyi bir beslenme ile gerilediği görülmüştür. Damak onarım teknikleri ile komplikasyon oranı arasında ilişki bulunmamıştır.

Dudak ve damak yarıklı hastalarda eşlik eden anomalilerin varlığı komplikasyon gelişiminde önemli bir parametredir. Bir sendromun parçası olsun veya olmasın, bu hastalar ek kardiyak anomali, ek hastalık varlığında riskli hasta grubunu oluşturmaktadır. Cerrahi öncesi dönemde bu hastaların ayrıntılı muayenesi ve interdisipliner değerlendirilmesi gerekli önlemlerin alınmasını sağlayarak hasta ve cerrahın güvenliğine katkıda bulunacaktır.

Anahtar Kelimeler: dudak damak yarığı, erken dönem komplikasyonlar, ateş, solunum yolu risk faktörleri, postoperatif yoğun bakım

S-129
KOVİD-19 Pandemisinin Acil Plastik Cerrahi Başvurularındaki Etkisi

Türkay Gökeri, Tiber Menteşe, Özlem Çolak, Günay Güldoğuş, Tuğçe Yasak Par
Prof.Dr. Cemil Taşçıoğlu Hastanesi, Plastik Rekonstrüktif ve Estetik Cerrahi

Giriş: SARS-COV-2 koronavirüs tüm dünyayı etkisi altına alan önemli ölçüde morbidite ve mortaliteye sebep olan bir pandemiye sebep olmuş ve Türkiye'de ilk 11 mart 2020'de görülmüştür. Virüsün yayılmasını önlemek için 1 yılı aşkın bir süredir farklı kısıtlamalar uygulanmakta ve bu günlük yaşamı, ekonomiyi etkilediği gibi sağlık sistemini de etkilemiştir. KOVİD-19'a bağlı semptomlarla acil servise olan başvurulardaki artış sebebiyle, kovid hastalarına bakacak sağlık çalışanı sayısındaki yetersizlik ve hastane kaynaklarının verimli kullanılması için hastanelerdeki çalışma düzeninde ve acil triaj prensibinde değişime gidilmiştir. Değişen çalışma koşulları, bulaşı azaltmak için alınan kısıtlamalarla birlikte diğer birimlerde olduğu gibi acil plastik cerrahiye başvuran hasta sayısı ve dağılımında değişiklik görülmüştür. Bu çalışmanın amacı pandemi ve sosyal kısıtlamaların olduğu 1 yıllık (Nisan 2020 -Nisan 2021) acil plastik başvurularını 2019 nisan - 2020 nisan arasındaki başvurularla karşılaştırıp, pandeminin ve sokağa çıkma kısıtlamalarının ciddiyetiyle birlikte değişen hasta başvuru sebeplerinin ve oranlarının zaman içindeki retrospektif dağılımını göstermektir.Böylece benzer dönemlerde hastane kaynaklarının en uygun şekilde kullanılıp,hastalara en ideal hasta bakımı ve triajını sağlamayı hedefliyoruz.

Metod: Yapılan çalışma ile Prof.Dr. Cemil Taşcıoğlu Hastanesine yapılan acil plastik cerrahi başvuruları retrospektif olarak incelenmiştir. 2019, 2020, 2021 yıllarındaki günlük acil plastik cerrahi başvuru verileri incelenmiştir. Hastalar el yaralanmaları, yüz yaralanmaları, yanıklar, adli vakalar, iş kazaları, trafik kazaları şeklinde kategorize edilmiştir. Her iki dönemde bu sayıların karşılaştırılması pandeminin plastik cerrahi başvurularındaki indirekt etkisini göstermektir.

Bulgular: Nisan 2020- nisan 2021 arasındaki dönemde acil plastik cerrahiye toplam 11161 hasta başvuru yapmış olup nisan 2019- nisan 2020 dönemi ile karşılaştırıldığında hasta başvuru sayılarında 26.5% oranda azalma olduğu görüldü. Hastaların 8018 (%69) erkek 3143'ünün (%31) kadın olduğu görüldü. Pandemi dönemindeki acil başvuruları incelendiğinde; 638 (%5.5) adli vaka, 803 (%6.9) iş kazası, 280 (%2.41) trafik kazası olduğu görüldü.Bu rakamlar önceki sene ile karşılaştırıldığında adli başvuru sayılarında %21, trafik kazalarında %15 ve iş kazalarında %27 azalma olduğu görüldü. Pandemi döneminde 6392 (%55) hasta el yaralanmasıyla, 3102 (%26.7) hastanın yüz bölgesindeki yaralanmalarla 391(%3.3) hastanın ise yanık şikayeti ile başvurduğu görüldü. Bu rakamlar önceki sene ile karşılaştırılınca en çok başvuru sebeplerinde benzer paternin görüldüğü fakat el yaralanmalarında %21.4 azalma, yüz yaralanmalarında ise %35 azalma olduğu görüldü.

Tartışma ve Sonuç: KOVID-19 pandemisi sağlık kuruluşlarındaki çalışma sistemini belirgin derecede etkilemiştir. Virüsün yayılmasını engellemek ve hastalar arası bulaşı azaltmak için, plastik cerrahi başta olmak üzere birçok cerrahi klinikteki başvuru sayısı azalmıştır. Pandemi dönemindeki hasta başvurularını değerlendirip acil başvuru sebeplerini anlamak, demografik özelliklerini görmek sağlık çalışanlarının benzer bir dönemde optimum hasta bakımını ve tedavisini yapması için kılavuz olacaktır. Pichard ve arkadaşlarının (2020) yaptıkları çalışmada pandemi dönemindeki el yaralanmalarına bağlı başvurularda artış görülsede bizim çalışmamızda olduğu gibi Loree ve arkadaşlarının (2021) yaptığı çalışmada da acil başvurularının %36 azaldığı gösterilmiştir ve benzer paternin Avusturalya, İtalya ve Hong Kong da görüldüğü belirtilmiştir. Hastaların her iki senede de en çok el yaralanmaları ve yüz yaralanmaları sebebiyle başvurduğu görülmüştür, pandeminin hastaların acil plastik cerrahideki başvuru sayılarında azalmaya sebep olsa da başvuru şikayetlerdeki paterni değiştirmediği sonuçlanmıştır.

Anahtar Kelimeler: acil plastik cerrahi, el yaralanmaları, kovid 19, pandemi

S-130
Covid-19 Pandemisinin Video Tabanlı Mikrocerrahi Bilgi Aktarımı Alışkanlıkları Üzerine Etkisi

Gökçe Yıldıran[1], Mehmet Armangil[2], Sinan Adıyaman[2]
[1]*Konya Şehir Hastanesi, El Cerrahisi Kliniği, Konya*
[2]*Ankara Üniversitesi Tıp Fakültesi, El Cerrahisi BD, Ankara*

Giriş: Tıpta çevrimiçi öğrenme gelişerek değişmektedir. COVID-19 pandemisinde ise video temelli eğitim yöntemleri zirve yapmıştır (1). Temelde pratik eğitiminin daha önemli olduğu ortopedi, dermatoloji gibi konularda video temelli öğrenme yöntemlerinin artış gösterdiği bulunmuştur (2, 3). Mikrocerrahi eğitimi burs programları, mikrocerrahi kursları ve modeller kullanılarak yapılan, nadiren video ve diğer çevrimiçi eğitim gereçleri ile desteklenen pratik temelli bir eğitim alanıdır (4). Tam kapanma döneminde artan tele-konferanslar, çevrimiçi eğitim platformları ve video alışkanlıkları yeni normalleşme sürecinde de kısmen devam etti. Mikrocerrahi eğitiminde nadiren kullanılan bu video temelli eğitim yöntemlerinin pandemi ve sonrası dönemde artış gösterip göstermediği literatürde çalışılmamıştır. Bu çalışmada pandeminin video tabanlı mikrocerrahi eğitimine etkisinin değerlendirilmesi ve mikrocerrahi araştırma eğilimlerinin araştırılması amaçlanmıştır.

Gereç ve Yöntem: Çalışma Mayıs 2020-Haziran 2021 tarihleri arasındaki mikrocerrahi eğitim videolarının ve mikrocerrahiye ilişkin tarama eğilimlerinin objektif değerlendirilmesi için prospektif olarak tasarlandı.
Mikrocerrahi eğitim videoları:
Mayıs 2020 tarihinde video internet sitesi YouTube'da "microsurgery" VEYA "microsurgical" anahtar kelimeleri yazılarak videolar tarandı. Bir mikrocerrahi eğitimi ile ilgili olduğunu bildiren ve en fazla görüntülenen ilk 20 video çalışmaya dahil edildi. Bir cerrahi ekipmanın merkezde olduğu videolar (mikroskop, robot tanıtımı vs.), bir hastanın hikayesinin anlatıldığı videolar, mikrocerrahi ile ilgili olsalar dahi dental, nöroşirürjik, ve ürolojik videolar çalışma dışında tutuldu. Önce Mayıs 2020 tarihinde, sonra da Haziran 2021 tarihinde olmak üzere iki kez; en çok izlenen yirmi videonun görüntülenme sayısı, beğeni (like) sayısı, beğenilmeme (dislike) sayısı, yüklenme zamanına göre çevrimiçi olduğu gün sayısı, görüntülenme yoğunluğu (görüntülenme sayısının videonun online olduğu güne oranı), izleyicinin tepki oranı (görüntülenme sayısının, beğenilme ve beğenilmeme farkına oranı), ameliyatı yapan cerrah, videonun konusu YouTube'daki bilgiler derlenerek kaydedildi. Mayıs 2020 verileri tam kapanma dönemi ve öncesindeki normal dönem olarak değerlendirildi. Haziran 2021 verileri ile Mayıs 2020 verileri arasındaki fark ise yeni normalleşme dönemi (pandemi) olarak değerlendirildi. Ameliyatı yapan cerrahın h indeksi ve ülkesi, "Web of Science" aracılığı ile bulunarak kaydedildi. Videoların etkin eğitici video tanımına uygunluğu Brame tarafından hazırlanan kılavuz mikrocerrahi için modifiye edilerek 2 bağımsız cerrah tarafından değerlendirildi ve yüzde cinsinden kaydedildi (5). Videoların eğitim kalitesi ise "video eğitim değerinin global ölçeği" (GSEV) kullanılarak 2 cerrah tarafından değerlendirildi ve ortalaması kaydedildi (6). Korelasyon ve iki grup arasındaki ortalama kıyaslamaları Pearson ve Mann Whitney U testleri ile SPSS 27.0 kullanılarak değerlendirildi.
Mikrocerrahi araştırma eğilimleri:
YouTube'da "microsurgery" VEYA "microsurgical" terimlerinin araştırılma eğilimlerinin değerlendirilmesi için "GoogleTrends" verileri aracılığı ile Mayıs 2020 ve Haziran 2021 tarihleri ile aynı dönemin 1 yıl önceki verileri (Mayıs 2019 – Haziran 2020) kıyaslandı.

Bulgular:
Demografik Bulgular:
Cerrahların ülkeleri ABD (n=7), İtalya (n=5), Hindistan (n=4), Hollanda (n=1) ve Birleşik Krallık (n=1) olarak belirlendi. h indeksine ulaşılabilen cerrahların h indeksi ortalaması video başına 5.5±2.7 idi. h indeksi ve görüntülenme yoğunlukları arasında pozitif korelasyon belirlendi.
Mikrocerrahi eğitimi bulguları:
Toplam görüntülenme sayıları (ort.= 29302 ve 36818) ve iki dönemdeki görüntülenme yoğunlukları (ort.= 14.2 ve 18.5) pandemi öncesi dönem ve pandemi dönemi arasında istatistiksel olarak fark göstermedi ($p>0.05$). Görüntülenme sayısı ile beğenilme ve beğenilmeme sayıları arasında güçlü pozitif korelasyon belirlendi (r: 086 ve r: 0.89). Görüntülenme yoğunluğu ve izleyicinin tepki oranı arasında pozitif korelasyon belirlendi. Pandemi öncesi ve pandemi dönemlerindeki görüntülenme sayısı ve görüntülenme yoğunluğu arasında güçlü korelasyon belirlendi (r: 0.94 ve r: 1). Modifiye Brame (ort.= 81.90±13.46) ve GSEV (ort.= 3.60±0.86) ölçekleri arasında güçlü pozitif korelasyon belirlendi (r: 0.78). Görüntülenme sayısı ve yoğunluğu modifiye Brame ile zayıf pozitif korelasyon göstermiştir.
Araştırma eğilimleri bulguları:
"Microsurgery" teriminin YouTube'da araştırılma oranı pandemi öncesi dönem için %45.08 ve pandemi dönemi için %48.31 olarak bulundu. "Microsurgical" terimi için aynı dönemler arasında sırası ile %36.14 ve %37.61 olarak bulundu. Her iki terim açısından da iki dönem arasında istatistiksel fark belirlenmedi ($p>0.05$).

Tartışma: Literatürde YouTube, cerrahi eğitim için en sık kullanılan video eğitim kaynağı olarak bildirilmektedir (7). Pandemi döneminde çevrimiçi eğitim toplantıları ve eğitim teknikleri zirveye ulaşmıştır (1). Öğrenmede video içeriklerinin etkinliği kılavuzunu hazırlayan Brame'in kılavuzu bilişsel, aktif ve öğrenci katılımlı öğrenmeyi ön planda tutar. Bu kılavuzdaki ölçek mikrocerrahi açısından modifiye edilerek bu çalışmada kullanılmıştır. GSEV'in ise Fischer ve ark. tarafından YouTube yayınlarında kullanılabilirliği gösterilmiştir. Çalışmamızda modifiye Brame ve GSEV ölçeklerinin güçlü korelasyon göstermiş olması bu ölçeklerin video tabanlı öğrenme veya eğitimle ilişkili çalışmalarda birlikte kullanılabileceğinin göstergesi olarak düşünülmüştür. Pandemi döneminde mikrocerrahi eğitimi içerikli videoların izlenme oranı normal döneme göre değişiklik göstermemiştir. Görüntülenme sayısı ve yoğunluğunun modifiye Brame ölçeği ve GSEV ile zayıf ilişki içinde olması bu çalışmaların orta-iyi kalitede video olarak sunulduğunun bir göstergesi olabilir. h indeksi yüksek olan cerrahların daha çok görüntülenmesi, daha çok atıf alan ve yüksek sayıda bilimsel makalesi olan cerrahların yalnızca daha ilgi çekici mikrocerrahi eğitim videosu hazırlayabilmiş olduklarını düşündürdü.

Sonuç: Mikrocerrahi eğitim videoları veya video tabanlı internet sitelerinde mikrocerrahi araştırma eğilimlerinin pandemi öncesi döneme göre farklılık göstermemesinin en önemli sebebinin; çevrimiçi eğitim alışkanlıklarının artmasına rağmen mikrocerrahi eğitiminin pratik ağırlığının değişmediği şeklinde yorumlanmıştır.

Kaynaklar

1. Seymour-Walsh AE, Bell A, Weber A, Smith T. Adapting to a new reality: COVID-19 coronavirus and online education in the health professions. Rural Remote Health. 2020 May;20(2):6000.
2. Figueroa F, Figueroa D, Calvo-Mena R, Narvaez F, Medina N, Prieto J. Orthopedic surgery residents' perception of online education in their programs during the COVID-19 pandemic: should it be maintained after the crisis? Acta

Orthop. 2020 Oct;91(5):543-546.

3. Bari AU. Dermatology Residency Training in COVID-19 Pandemic: Transition from Traditional to Online Teaching. J Coll Physicians Surg Pak. 2020 Jun;30(6):63-66.

4. Masia J, Sanchez-Porro L, Vega C, Farhadi J, Suominem S, Kolb F, Garusi C, Van Landuyt K, Santamaria E, Innocenti M. New Paradigms in Reconstructive Microsurgery Education. Ann Plast Surg. 2019 Sep;83(3):243-246.

5. Brame CJ. Effective Educational Videos: Principles and Guidelines for Maximizing Student Learning from Video Content. CBE Life Sci Educ. 2016 Winter;15(4):es6.

6. Fischer J, Geurts J, Valderrabano V, Hügle T. Educational quality of YouTube videos on knee arthrocentesis. J Clin Rheumatol. 2013 Oct;19(7):373-6.

7. Rapp AK, Healy MG, Charlton ME, Keith JN, Rosenbaum ME, Kapadia MR. YouTube is the Most Frequently Used Educational Video Source for Surgical Preparation. J Surg Educ. 2016 Nov-Dec;73(6):1072-1076.

Anahtar Kelimeler: çevrimiçi, eğitim, el cerrahisi, mikrocerrahi

Şekil 1

Pandemi döneminde "microsurgery" teriminin YouTube'da aranma verileri; ülkelere göre.

Tablo 1

Değişken	Normalleşme öncesi dönem	Pandemi dönemi
Görüntülenme sayısı	28960±20148	16623±39419
Beğenme Sayısı	234±214	269±714
Beğenmeme Sayısı	9±8	9±8
İzleyicinin Tepki Oranı	304±280	508±289
Görüntülenme dansitesi	18±18	40±97
Modifiye Brame ölçeği	81.90±13.46	-
GSEV	3.60±0.86	-

S-131
COVID-19 Pandemi Sürecinde Estetik İşlemler mi Yoksa Rekonstrüktif İşlemler mi Arttı?

Çağrı Berk Arıkan, Oğuz Eker, Mustafa Sütçü, Zekeriya Tosun
Selçuk Üniversitesi Tıp Fakültesi, Plastik Rekonstrüktif ve Estetik Cerrahi Anabilim Dalı, Konya

Giriş: COVİD-19 salgını dünyayı birçok yönden etkileyen küresel bir sorun haline gelmiştir. Cerrahi branşlar en az dahili branşlar kadar etkilenmiştir. Plastik cerrahi perspektifinden bakıldığında, COVİD-19 salgını ameliyatların sayısını, hasta başvurularını ve eğitim faaliyetlerini etkilemektedir. Pandemiden dolayı tüm sosyal alışkanlıklarımız çevre ilişkilerimiz de etkilenmektedir. Okul, iş ve sosyal etkileşimler için görüntülü iletişim uygulamaları yaygınlaşmıştır. Kişiler farklı açılardan kendilerini insanların gözünden görmektedirler. İnsanlar evlerinde kaldıkları süre içinde kendilerine daha çok zaman ayırdıkları düşünülmektedir. Ayrıca sosyal medyada geçirdikleri süre artmıştır. Bunun yanı sıra plastik cerrahiyi ilgilendiren baş boyun tümörleri hastaların ileri merkeze başvurması COVID-19 pandemisi nedeniyle zor olmaktadır. Plastik cerrahiyi ilgilendiren tümör ve rekonstrüksyon hastaları çoğunlukla kronik hastalıkları bulunan yaşlı hastalardır. Genellikle yaşlı hastalar pandemiden korkup tedavilerini erteleyebilmektedir. Bu çalışmanın amacı pandemi sonrası etkilenen hasta başvurularının ve ameliyatların değerlendirilmesi pandeminin etkilerinin tartışılması ve farkındalık oluşturulmasıdır.

Gereç ve Yöntem: 2018 -2021 yılları arası tarafımızca ameliyathanede yapılan ameliyatlar kendi arşivimizden retrospektif olarak taranmıştır. Tüm ameliyathanede yapılan estetik işlemler yıllara ve aylara göre sınıflandırılmıştır. Mart 2020 Türkiye'de pandemi başlangıç tarihi bizim ameliyatlarımız açısından pandemi öncesi ve pandemi sonrası olarak değerlendirilmiştir. 2019 ve 2020 yılları mart ayı sonrası tarafımıza başvuran ameliyathanede tedavisi gerçekleştirilen baş boyun tümörü hastaları verileri retrospektif olarak tarandı. 2019 Mart ayı sonrası 15 hasta, 2020 mart ayı sonrası 16 hasta çalışmamıza dahil edildi. Sayısal değerler bağımsız t testi ile değerlendirilmiştir.

Bulgular: Estetik ameliyatları pandemi öncesi (2020 Mart öncesi) ameliyat olanlar ile pandemi sonrası (2020 Mart ve sonrası) ameliyat olanların arasında istatistiksel olarak anlamlı farklılıkların olduğu estetik ameliyatların arttığı gözlenmiştir. (sig.=0.000< p-value=0.05). Cerrahi bölge, ilk şikayet sonrası başvuru zamanları, TNM aşamaları, rekonstrüksyon ihtiyaçları karşılaştırıldı. T3-4 tümör oranı 2020'de 2019'a göre anlamlı olarak artmıştır(p=0.042).

Tartışma ve Sonuç: COVİD-19 salgını sırasında görüntülü arama iş, eğitim ve sosyal faaliyetler için yeni iletişim standardı haline gelmiş durumda. İnsanların kendi yüzlerini daha sık görmesi göz önüne alındığında estetik cerrahiye olan ilginin arttığı görülmüştür. Bu durum literatürde "zoom boom'' fenomeni şeklinde açıklanmıştır. Kişilerin estetik olarak kötü göründüklerini düşünmeleri bu toplantıların daha verimsiz geçebileceğini düşünülmüştür. Ayrıca, herhangi bir görüşme uygulamasının kullanıcılarının, kullanmayanlara kıyasla estetik cerrahiyi kabul etme olasılığının daha yüksek olduğu belirlenmiştir. İletişim programların içerdiği filtreler estetik cerrahiyi simüle edebilir bu durum da estetik cerrahiye olan ilginin artmasına neden olabilmektedir. Literatürde estetik cerrahi talebinin ve ameliyatlarının arttığı değerlendirildi. Bu çalışmada da literatürle uyumlu olarak Türkiye'de ilk COVID-19 vakası sonrası estetik

cerrahinin ve estetik cerrahi talebinin arttığı görülmüştür. Pandemi sağlık hizmetlerinde özel ekipman, tomografi vb. hastane kaynaklarının kullanımını etkilemiştir. Bunun yanında hastanelere başvuru korkusu ve hastaneye aşırı başvuruların olması, tümör kurullarının düzensiz olması ve sağlık çalışanlarının karantinaya alınması nedeniyle tümör ve rekonstrüksyon hastalarının tanı ve tedavisi gecikebililir. Doğal afetler sırasında hastaların semptomlarını görmezden geldiği iyi bilinmektedir. Ozaki ve ark. çalışmasında Fukişima sonrası artan meme kanseri insidansına rağmen hastaların tedavilerinin geciktiği çalışması yapılmıştır. Tümör cerrahisi ivedilikle yapılması gereken bir cerrahidir. Bizim çalışmamızda da literatürle uyumlu olarak t3-4 evre tümörlerin genel oranları 2020'de 2019' kıyasla önemli ölçüde artmıştır. Sonuç olarak COVID-19 pandemisi, halkın plastik cerrahiye olan ilgisini etkilemiştir. Evde daha çok vakit geçirmek, sosyal medyada geçirilen zaman, görüntülü görüşmeler ve krizden güçlenerek çıkma ve sonrasında daha iyi görünme arzusu estetik cerrahiye ilgiyi arttırmak için motive edici faktörlerdir. COVID-19 pandemisinde başta baş boyun kanserleri ve rekonstrüksyonları olmak üzere birçok hastalığın tanı ve tedavisinde gecikmeler olmuştur. İleri evre hastalıkta başvurular ve daha karmaşık rekonstrüktif prosedürlere olan ihtiyaç; başvurudaki gecikme, hastane ve pandemi korkusu, kısmen de tomografi gibi hastane kaynaklarının pandemiye tahsis edilmesinin neden olduğu aksama nedeniyle artmıştır. Pandemi sürecinde hastane kaynaklarının pandemiye yönlendirilmesi gibi nedenlerle mortalite ve morbiditeye neden olan tümör ve rekonstrüksyon hastalarının tedavilerinde aksamalar olabilir. Bu hastaların tedavi ve takiplerinde hastaların, sağlık çalışanlarının bilinçlendirilmesi ve hastaların takibi pandemi süreci boyunca göz önünde bulundurulmalıdır.

Anahtar Kelimeler: Coronavirüs, plastik cerrahi, rekonstrüksyon

S-132
COVID-19 Pandemisinin Eğitime Etkisi

Etkin Boynuyoğun, Mert Günday, Mert Çalış, Figen Özgür
Hacettepe Üniversitesi Tıp Fakültesi Plastik, Rekonstrüktif ve Estetik Cerrahi Ana Bilim Dalı, Ankara

2019 yılı Aralık ayının sonlarına doğru, yeni tip coronavirüs, SARS-Cov-2 (Severe Acute Respiratory Syndrome–Coronavirus-2), Çin Halk Cumhuriyeti'nin Hubei eyaletine bağlı Wuhan kentinde tespit edilmiş olup, o tarihten bu yana, zaman zaman mutasyona da uğrayarak dünya genelinde yayılmaya devam etmektedir. Virüsün dünya çapında hızla yayılımı ile birlikte, Dünya Sağlık Örgütü (DSÖ), 11 Mart 2020 tarihinde küresel pandemi ilanında bulunurken, aynı gün ülkemizde ilk COVID-19 vakası tanı almıştır. Coronavirüs hastalığının, ilk tespit edildiği günden itibaren, kısa bir süre içinde pandemiye yol açacak kadar hızlı yayılması, bir çok alanda tedbirler alınması gereksinimini doğurmuştur. Bu bağlamda, acil olmayan elektif cerrahi işlemlerin ileri bir tarihe planlanması, acil durumu olmayan hastaların öncelikle aile hekimliklerine başvurması gibi önlemler ile birlikte, sağlık kuruluşlarındaki yoğunluğun azaltılması, kaynakların COVID-19 ile mücadeleye yönlendirilmesi amaçlanmıştır. Bu tam kapanma süreci, kademeli normalleşme sürecinin başladığı 1 Haziran 2020 tarihine kadar devam etmiştir. Ayrıca dünya genelinde kapsamlı aşı çalışmaları yapılmış ve ülkemizde ilk COVID-19 aşılaması 13.012021 tarihinde gerçekleşmiştir. Ancak yine de, pandeminin sürmesi ve ülke çapında aralıklı yaşanan vaka artış pikleri nedeniyle, geçmiş yıllarda aynı döneme göre uygulanan cerrahi sayılarında değişim olmuştur. Bu çalışmamızda amaç, kliniğimizde yapılan ameliyat sayılarında meydana gelen değişimi ortaya koymak, COVID-19 pandemisinin araştırma görevlisi eğitimi üzerine etkilerini incelemektir. Çalışmamızda, Mart 2019-2020 tarihleri pandemi öncesi dönem, Mart 2020-2021 tarihleri ise pandemi dönemi olarak tanımlanmıştır. Pandemi öncesi ve pandemi dönemlerinde kliniğimizde yapılan toplam ameliyat sayıları, cerrahi alt türüne göre ameliyat sayıları, asistanların yıl kıdemine göre yaptıkları ameliyat sayıları retrospektif olarak kliniğimiz veri tabanı üzerinden taranmıştır. Cerrahi uygulamalar Dudak-Damak Yarıkları, Tümör Cerrahisi, Estetik Cerrahi, El Cerrahisi, Kraniyomaksillofasiyal Cerrahi, Meme Cerrahisi, Alt ekstremite ve Genital Bölge Cerrahisi, Vasküler Anomaliler, Baş-Boyun Rekonstrüksiyonu ve Küçük Cerrahi Girişimler olarak alt sınıflara ayrılmıştır. Ayrıca COVID-19 servisi ve yoğun bakımında çalışan asistan sayıları, yapılamayan mezuniyet sonrası eğitim toplantıları ve ertelenen veya online olarak yapılmak zorunda Türk Plastik, Rekonstrüktif ve Estetik Cerrahi Derneği organizasyonları tespit edilmiştir.

Buna göre, kliniğimizde COVID-19 pandemisi öncesi dönemde (Mart 2019-2020) 1908 tanesi genel anestezi, 1158 tanesi lokal anestezi altında olmak üzere toplam 3066 adet cerrahi uygulanmıştır. 5. yıl asistanları 1 yılda ortalama 459 vaka, 4. yıl asistanları ortalama 553.5 vaka, 3. yıl asistanları ortalama 601 vaka, 2. yıl asistanları ortalama 498 vaka ve 1. yıl asistanları ortalama 84 vakaya katılmıştır. Bu dönemde 698 Dudak-Damak Yarıkları Cerrahisi, 206 Tümör Cerrahisi, 479 Estetik Cerrahi, 460 El Cerrahisi, 157 Kraniyomaksillofasiyal Cerrahi, 202 Meme Cerrahisi, 89 Alt ekstremite ve Genital Bölge Cerrahisi, 53 Vasküler Anomaliler, 38 Baş-Boyun Rekonstrüksiyonu ve 684 Küçük Cerrahi Girişim uygulanmıştır. Pandemi döneminde (Mart 2020-2021) ise 1263 tanesi genel anestezi, 660 tanesi lokal anestezi altında olmak üzere toplam 1923 adet cerrahi uygulanmıştır. 5. yıl asistanları ortalama 328.5 vaka, 4. yıl asistanları ortalama 426.5 vaka, 3. yıl asistanları ortalama 207 vaka, 2. yıl asistanları ortalama 423.5 vaka ve 1. yıl asistanları ortalama 204 vakaya katılmıştır. Bu dönemde 495 Dudak-Damak Yarıkları Cerrahisi, 205 Tümör Cerrahisi, 271 Estetik Cerrahi, 288 El Cerrahisi, 143 Kraniyomaksillofasiyal Cerrahi, 89 Meme Cerrahisi, 34 Alt ekstremite ve Genital Bölge Cerrahisi, 48 Vasküler Anomaliler, 24 Baş-Boyun Rekonstrüksiyonu ve 326 Küçük Cerrahi Girişim uygulanmıştır. Aktif kapanmanın olduğu 11 Mart-31 Mayıs 2020 tarihlerinde kliniğimizde toplam 118 vaka yapılmış olup, 588 poliklink başvurusu gerçekleşmiştir. Yatak doluluk oranı ise bu dönemde %32.7 olarak raporlanmıştır. 11 Mart-31 Mayıs 2019 tarihleri arasında ise toplam 904 vaka yapılmış olup, 3630 poliklinik başvurusu ve %68.92 yatak doluluk oranı tespit edilmişir. Mart 2020 tarihinden itibaren kliniğimizde bulunan tüm asistanlar en az 1 ay olmak üzere COVID-19 servis veya yoğun bakımında görev almışlardır. Özellikle tam kapanmanın uygulandığı 11 Mart-31 Mayıs 2020 tarihleri arasında toplam 12 adet mezuniyet sonrası eğitim toplantısı yapılamamıştır. Türk Plastik, Rekonstrüktif ve Estetik Cerrahi Derneği'nin resmi sitesinden alınan bilgiye göre, pandemi sonrası dönemde 5 adet organizasyon iptal edilmiş veya online olarak gerçekleştirilmiştir. 5 araştırma görevlimiz ve 2 öğretim üyemiz COVID-19 pozitifliği nedeniyle 2 hafta karantinada kalarak klinikten ayrı kalmıştır. Öte yandan, pandemi nedeniyle aksayan araştırma görevlisi eğitimi için, aktif kapanma döneminde her gün bir öğretim üyesi ile online platform aracılığıyla, daha önceden belirlenen bir konu anlatımı yapılmış, ulusal ve uluslararası derneklerin online toplantılarına katılım sağlanmıştır. Ayrıca, pandemi öncesi dönemde kliniğimizden SCI veya

SCI-E kapsamında, 10 adet makale yayınlanmışken, pandemi sonrası dönemde bu sayı 15 olmuştur. Yine bu dönemde kliniğimizden 2 adet kitap basımı gerçekleşmiştir.

Sonuç olarak, COVID-19 pandemisi tüm dünyayı derinden etkilemiş, kliniğimizin rutin işleyişi de kaçınılmaz olarak etkilenmiştir. Bu bağlamda, kliniğimizde gerçekleştirilen ameliyat sayıları azalmış, araştırma görevlileri COVID-19 ile ilişkili kliniklerde görev almıştır. Ancak yine de, özellikle asistan eğitimi üzerine olumsuz etkileri en aza indirmek ve bu dönemi akademik olarak verimli hale getirecek önlemler ve uygulamalar ivedilikle hayata geçirilmiştir.

Anahtar Kelimeler: Covid 19, Pandemi, Plastik Cerrahi

Pandemi Öncesi ve Pandemi Döneminde Poliklinik Başvuruları, Yatak Doluluk Oranı ve Uygulanan Cerrahi Sayılarının Karşılaştırılması

	11 Mart-31 Mayıs 2019	11 Mart-31 Mayıs 2020
Poliklinik Başvuruları	3630	588
Yatak Doluluk Oranı	68.92	32.7
Cerrahi Sayıları	904	118

S-133
COVID-19 Pandemisi Sırasında Takılan Yüz Maskesinin TME Üzerinde Etkisi: Radyolojik değerlendirme ve Anket çalışması

Moath Zuhour, Majid Ismayilzade, Mehmet Dadacı, Bilsev Ince
Necmettin Erbakan Üniversitesi, Meram Tıp Fakültesi, Plastik, Rekonstrüktif ve Estetik cerrahi Ana Bilim Dalı, Konya

Giriş: Popülasyonun %40-70'inin temporomandibular eklem disfonksiyonu (TMD) bağlı semptomlardan en az birisine sahip olmasına rağmen, belirtileri olan dört kişiden biri bu rahatsızlığın farkında ve tedavisini aramaktadır. TMD'un etiyolojisi ve patogenezinin halen tam aydınlatılmış olmadığı gibi, bu bozuklukların tedavisi de karmaşıktır. Oklüzal problemlerin yıllardır TMD'un altında yatan ana mekanizmanın olduğu düşünülse de, son araştırmalar oklüzyonun tek başına değil, multifaktöriyel etiyolojinin dikkate alınması gerektiğini göstermiştir. TMD yönetiminin temel ilkesi, patolojiyi başlatan veya tetikleyen faktöre odaklanır). Birçok çalışma, sakız çiğneme, tırnak yeme ve diş sıkma gibi yaşam tarzı alışkanlıkları ile TMD'un arasındaki ilişkiyi vurgulamıştır. Pandeminin başlangıcından bu yana, yüz maskesi takmanın birçok sağlık sorununu tetiklediği veya kolaylaştırdığı bildirildi. Bu rahatsızlıkların çoğu dermatolojik durumlarla ilişkili olsa da, maske kullanımı ile anksiyete, epilepsi ve oküler problemlerin arasındaki ilişki de tartışma konusu olmuştur. Yüz maskeleri, yüzün boyutları, maske elastikiyeti ve bağlama gücü gibi çeşitli faktörlere bağlı olarak alt göz kapağının yakınına ve hatta üzerine gitme eğilimindedir. Böyle bir pozisyon insanları rahatsız eder, ve maskeyi önce yakalamak için çenelerini maksimum ileri (mandibula protrüzyonu) ve ardından istenilen pozisyona gelene kadar maksimum aşağı (mandibula rotasyonu) hareket ettirerek düzeltmeye çalışırlar (Şekil 1, A). Bu tekrarlayan manevranın TME disfonksiyonuna neden olabileceğine inanıyoruz. Bu çalışmada yüz maskesini kullanırken tekrarlayan çene hareketlerini ve bunların TMD ile ilişkisini araştırmayı amaçladık.

Hastalar ve Yöntem: Haziran 2020 ile Mayıs 2021 yılları arasında TMD şikayetleri (ağrı, eklem sesleri, sertlik, eklem kilitlenmesi, eklem gerginliği) ile başvuran hastalar prospektif olarak değerlendirildi. Bir yılı aşkın süredir şikayetleri devam eden (COVİD-19 öncesi), ağız cerrahisi işlemi öyküsü ve yandaş hastalıkları olan hastalar çalışma dışı edildi(Şekil 1,B). Hastaların temel şikayetleri kaydedildi. Anket, yalnızca maske kullanımına bağlı tekrarlayan çene hareketlerinin neden olduğu saf TMD popülasyonunu elde etmek için uygulandı. Anket, a) maske kullanım davranışı ve b) yaşam tarzı alışkanlıkları (sakız çiğneme ve tırnak yeme vs.) olmak üzere toplam dokuz sorudan oluşan iki bölümden içermektedir (Şekil 1,C). Demografik veriler (yaş, cinsiyet), günde ortalama maske takma süresi, maske tipi ve Manyetik Rezonans Görüntüleme sonuçları kaydedildi(Şekil 1,D).

Bulgular: TMD şikayeti ile başvuran toplam 148 hastanın 42'si ekartasyon sebeplerinden dolayı çalışma dışı bırakılmıştır (Şekil 1,B). Maske kullanımıyla ilgili davranışları ve yaşam tarzı alışkanlıklarını belirlemek için kalan 106 hasta ankete katıldı. Anket sonuçlarına göre çalışma grubumuzu (grup a) oluşturan 39 hastada herhangi bir yaşam tarzı alışkanlığı olmaksızın sadece tekrarlayan çene hareketleri tespit edildi. Grup b, herhangi bir yaşam tarzı alışkanlığına sahip 55 hastadan oluşurken, altta yatan hiç bir nedeni bilinmeyen 12 hasta grup c'ye alındı. A grubunun yaş ortalaması 31,74 ± 11,6 iken, b grubunun 34,20 ±9,8, c grubunun da 35,67 ± 12,7 idi. Gruplarda E:K oranı sırasıyla 11:28; 20: 35; 8: 4 (Şekil 1, F). >=8 saat/gün maske kullanan hastalar grup a'da maksimum (%40.4) iken, grup c'de minimum (%15.3); fark istatistiksel olarak anlamlıydı (p≈ 0,001). Benzer şekilde, %9,2 oranı ile en düşük maske kullanım değeri <= 3 saat/gün de grup a'daydı (p≈ 0,028). Tüm gruplarda çoğunluğun maske takma süresi 3-8 saat/gün aralığındaydı (şekil 1,E). Ayrıca her üç grupta da cerrahi maske en çok tercih edilen maske tipiydi. Gruplar arasında anlamlı bir fark olmamasına rağmen, tüm gruplarda cerrahi maske tercih oranı diğer maskelerden daha yüksekti. Yüz maskesine bağlı TMD olan hastalarda ağrı şikayeti en sık rastlanan bulguydu, ancak sertlik ve eklem kilitlenmesi grup b ve c'ye göre anlamlı olarak daha azdı(Tablo 1). MRG bulgularına göre radyologlar tarafından dört temel radyolojik bulgu tanımlanmıştır. (Şekil 1,D) Anormal disk morfolojik özellikleri tüm gruplarda en sık karşılaşılan bulgulardı. Tekrarlayan çene hareketleri olan hastalarda redüksiyonlu disk deplasmanı oranı anlamlı olarak daha yüksek bulundu (p≈ 0,010). Ayrıca osteoartrit, grup a'da % 8.9 iken, grup c'de % 32.3 (p≈ 0.029) ile anlamlı olarak daha yüksekti.

Tartışma: Maskeyi düzeltirken izlenen çene hareketinin vektörü, ileri ve aşağı yönü ile çift yönlüdür. (Şekil 1,A) Hastaların uyguladığı manevranın nedenlerinden biri, maskelerin standart ölçülerde üretilmesi ve hastaların yüz şekillerinin benzersiz olması ile örtüşmektedir. Bu nedenle hastalar, maskeler gevşek veya sıkı olduğu için tekrarlayan çene hareketleri ile maskelerini rahat bir pozisyonda tutmaya çalışırlar. Ayrıca, maskenin uygun şekilde yüzü kaplanmasını sağlamak için hastalar her seferinde maksimum mandibula protrüzyon ve rotasyon kapasitelerini kullanırlar. Mandibulanın maksimum protrüzyonu TME'de mekanik nosiseptörleri aktive eder, bu da grup a'daki yüksek ağrı oranını açıklamaktadır. Diğer gruplar arasında istatistiksel olarak farklılık göstermeyen diğer semptomlar (eklem sesleri ve eklem gerilimi) için; Bunu önemli bir bulgu olarak görüyoruz çünkü sakız çiğneme ve diş sıkma gibi yaşam tarzı alışkanlıklarının TMD ile ilişkili olduğu zaten gösterilmiş. Başka ifade ile yüz

maskesini sabitlemek için yapılan çene hareketleri, en az diğer yaşam tarzı alışkanlıkları (sakız çiğneme, diş sıkma vs.) kadar TMD ile ilişkilidir. Ayrıca grup a'da maske kullanım süresi ile tekrarlayan çene hareketleri arasında anlamlı bir ilişki vardı (Şekil 1,E). Yani tekrarlayan çene hareketleri ile maskesini düzeltme eğiliminde olan hastalarda, maske takma süresinin artması TMD'yi indükleyebilir. TMD'nun en yaygın radyolojik bulgusu, disk ve kondil arasındaki anormal ilişkiyi temsil eden internal düzensizliktir. Disk kesin lokalizasyonun belirlenmesi internal düzensizlik tanısını koymada son derece önemlidir ve MRG ile kolayca tespit edilebilir. Bununla birlikte, birkaç çalışma asemptomatik gönüllülerin %30-34'ünde diskin anteriora yer değiştirdiğini gösterirken, semptomatik hastaların %13-%23'ünde normal bir disk pozisyonu saptanmıştır. Bununla birlikte, maske ile ilgili çene hareketleri olan grupta,yüksek redüksiyonlu disk deplasmanı oranı vardı. Bu, hastaların maskelerini doğru pozisyonda tutmak için her seferde maksimum ağız açma kapasitelerini kullanmaları ve bunun da Maruyama tarafından gösterildiği gibi eklem instabilitesine yol açması ile açıklanabilir. Şaşırtıcı bir şekilde, altta yatan bir nedeni olmayan hastalarda (grup c) osteoartrit oranı anlamlı olarak yüksekti, halbuki bu hastaların şikayetleri son bir yıldır mevcut. Bu açıklanamayan duruma ışık tutmak için daha fazla araştırmaya ihtiyaç vardır.

Sonuç: Maske takmak Covid-19 pandemisinin başlangıcından bu yana üzerinde en çok düşünülen noktalardan biri olmuştur. Literatürde nadiren bildirilen maskeye bağlı sağlık sorunlarının yanı sıra, maske kullanımı sırasında çene hareketleri gibi stereotipik hareketlerin TMD oluşumunu artırabileceğini gösterdik. Son olarak toplumda bu alışkanlık konusunda farkındalık yaratılması ve riskli bireylerin maske takarken tekrarlayan çene hareketleri konusunda aydınlatılmas, yakın gelecekte ele alınması gereken konulardır. Maskenin yüz şekline uygun ölçülerde seçilmesi de uyumu kolaylaştırabilecek bir diğer yöntemdir. Şimdiden tedbir almamızda önemli, çünkü şimdilik COVİD-19 nedeniyle maskeleri takmamız, gelecekte başka nedenlerle takmayacağımızın anlamına gelmez.

Anahtar Kelimeler: Covid-19, Temporomandibular eklem disfonksiyonu, yüz maskesi

şekil 1

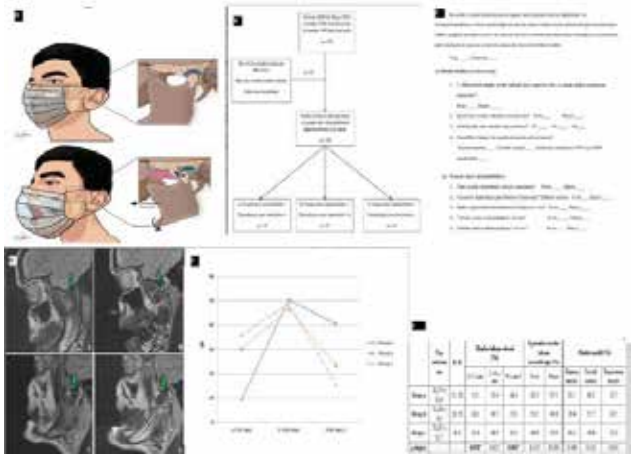

A:maske takarken temporomandibular eklem disfonksiyonun patofizyolojik yönü gösterilmektedir. Kişiler maksimum ağız açıklığı kapasitelerini kullanarak yüz maskesini uygun şekilde kapatmaya ve/veya yüz maskesini rahat pozisyonda tutmaya çalışırlar ve bu da temporomandibular diskin tekrarlayan bağ gerilmelerine neden olur, B: Çalışmanın tasarımı ve hasta taraması. (TME: temporomandibular eklem), C: Çalışmada uygulanan hasta tarama anketi, D: Temporomandibular MRI bulguları, E: Hastaların maske takma sürelerine göre dağılımı. Grup a'da 8 saat/gün maske takan maksimum hasta sayısı gözlendi, F: Hastaların demografik verileri ve karakteristik özellikleri. (- p <= 0.05 istatistiksel olarak anlamlı Kabul edildi.)*

Tablo 1

Şikayet	Grup A (%)	Grup B (%)	Grup C (%)	P değeri
Ağrı	86.9	89.0	44.2	<0.001*
Eklem sesleri	82.1	71.6	91.1	0.121
Sertlik	28.3	45.0	73.4	<0.001*
Eklem kilitlenmesi	23.5	51.7	78.8	<0.001*
Eklem gerginliği	64.6	78.2	83.6	0.118

Tablo 1: Gruplardaki hastaların şikayetleri. (- p <= 0.05 istatistiksel olarak anlamlı kabul edildi.)*

S-134
Covid-19 Pandemi döneminin ateşli silah ile intihar vakalarına etkisi; plastik cerrahi perspektifi

Kamil Yıldırım, Cihan Gençtürk, Emre Kıymık, Sinan Topuz, Tekin Şimşek, Ahmet Demir
Ondokuz Mayıs Üniversitesi Tıp Fakültesi, Plastik Rekonstrüktif ve Estetik Cerrahi Ana Bilim Dalı, Samsun

Giriş: Dünya üzerinde her yıl binlerce insan ateşli silah yaralanması sonucu yaşamını yitirmektedir. Ateşli silah yaralanmasına bağlı ölümler, istatistiksel olarak ülkelere göre farklıklar göstermektedir.(1). Ülkemizde ise ateşli silah yaralanmalarına bağlı ölümler üst sıralarda yer almaktadır. (2) Ateşli silah ile yaralanmaların önemli bir kısmını da intihar amacıyla kişinin kendine zarar vermesi oluşturmaktadır.

İntihar ederken özellikle yüz ve kafa bölgesi yaralanmaya maruz kalmaktadır. Yaralanmanın boyutu ve bunun sonucunda oluşan kemik ve yumuşak doku kaybı nedeniyle yüzdeki ateşli silah yaralanmaları rekonstrüktif cerrahi için önemli zorluk teşkil eder. Hastanın başlangıç yönetiminde, stabilizasyon amacıyla ileri travma yaşam desteği ilkeleri uygulanmalıdır. Öncelikli olarak havayolu açıklığı sağlanması ve agresif kanamanın önlemesi gerekmektedir. Akut operatif yönetim, yara dekontaminasyonu, debridman ve geçici kapatma olacak şekilde planlanmalıdır. Geçmişte nihai tedavi, enfeksiyon, nekroz ve iskemi riski nedeni ile gecikmiş rekonstrüksiyon şeklinde planlanmaktaydı. Günümüzde görüntüleme sistemlerinin gelişmesi ve mikrocerrahiye duyulan ilginin artması sonucu erken rekonstrüksiyon önplanda uygulanmaktadır.(3) Mikrocerrahi operasyonlarının artması sonucu başarılı rekonstrüksiyon için gerekli ameliyat sayısı azalmıştır. Yüzdeki ateşli silah yaralanmalarının çeşitliliği ve karmaşıklığı göz önüne alındığında, iyileşmenin farklı aşamalarını yönetmeye yardımcı olmak ve en iyi sonucun elde edilmesini sağlamak için sistematik bir algoritma gereklidir. (4) Covid-19 pandemisi tüm insanlığı psikolojik, ekonomik ve sosyal olarak etkilemiştir. Bunun sonucunda intihar olaylarının artabileceği öngürülmektedir. Covid pandemisi sebebiyle ülkemizde de uygulanan kapanma döneminde ateşli silah ile intihar sayısında artma kliniğimize de yansımış olup, devam eden pandemi sürecinin muhtemel psikolojik ve sosyoekonomik etkileri neticesinde giderek artmıştır. Ateşli silahların intihar amacı ile kullanımı da Covid pandemisi sürecinde giderek artmıştır. (Grafik 1) Çalışmamızda kliniğimiz tarafından ameliyat edilen hastalar incelenmiş olup, tarafımızca ameliyat edilmeden yaşamını yitiren hastalar çalışma dışı bırakılmıştır.

Hastalar ve Method: Çalışmamızda Ocak 2016- 31 Temmuz 2021 arasında intihar amacıyla ateşli silah ile oluşmuş kraniofasiyal bölge travması olan ve cerrahi yapılan hastaların yaş dağılımı, yaralanmadan etkilenen bölgeleri, yapılan cerrahi işlemleri, sekonder cerrahi ihtiyacı, sekonder yapılan cerrahileri, ameliyat süresi, takip süresi, komplikasyonları incelendi ve Tablo 1'de her hastaya ait bilgiler gösterildi. 2016 yılında kraniofasiyal bölgeyi ilgilendiren ateşli silah ile intihar vaka başvurusu olmayıp, 2017 yılında 1 kişi, 2018 yılında 3 kişi, 2019 yılında 2 kişi, 2020 yılında 1 kişi, 2021 yılı temmuz ayı sonuna kadar 6 kişi olarak saptandı. Pandemi öncesi yıllık ortalama vaka sayısı 2 iken, Pandemi dönemini kapsayan son 1 yıllık süreçte bu sayı 6 olmuştur. Kliniğimize intihar amacı ile ateşli silah yaralanması ile başvuran hastaların en küçük yaşı 16, en büyük yaş 84, ortalama 38.5 olarak bulunmuştur. Hastaların 2 (%14.3) tanesi kadın olup, 12 (%85.7) tanesi erkektir. Hastaların 13 (%92.8) tanesinde mandibula, 9 (%64.2) tanesinde maksilla, 7 (%50) tanesinde orbita, 6 (%42.8) tanesinde nazal, 5 (%35.7) tanesinde frontal, 5 (35.7) tanesinde ethmoid, 4 (%28.5) tanesinde zigoma fraktürü görüldü. Hastaların sadece 5 tanesinde izole mandibula fraktürü mevcuttu. En az 1 kemik yapı olmak üzere birçoğunda birden fazla kemiğin defektif olarak yaralandığı görüldü. İzole tek kemik yapısında defektif olarak yaralanması olan hasta sayısı 4 adet, birden fazla kemik yapısında defektif olarak yaralanması olan hasta 10 adet olarak bulundu. Hastaların takiplerinde çeşitli komplikasyonlar görülmüş olup sekonder cerrahiler ile müdahale edilmiştir. (Tablo-1) 12 hastada sadece baş, boyun bölgesinde kemik ve yumuşak doku yaralanması varken, 2 hastada baş, boyun bölgesine ek olarak intrakranial yaralanma da mevcuttu. Hastaların hiçbirinde majör bir damar yaralanması veya servikal yaralanma mevcut değildi. Hastaların acil ileri yaşam desteği altında stabilizasyonu sağlanmasını takiben, öncelikle yaranın debridmanları yapıldıktan sonra gergin olmayacak şekilde doku kapatma planlaması yapılmaktadır. Bu aşamada canlılığı olmayan tüm dokuların temizlenmesi, debridmanları takiben oluşacak defektif dokuların artmış olması nedeniyle rekonstrüksiyon planlanmasını zorlaştırmaktadır. Kemik yapı fiksasyonu öncesinde yüzün antero-posterior eksendeki derinliği, lateral eksendeki genişliği ve vertikal uzunluğu 3 boyutlu olacak şekilde planlamalıdır. Yüzün üst yarımındaki yaralanmalarda butress yapıları, zigomatik ark gibi yol gösterici kısımlara göre planlama yapılabilmektedir. Mandibula yaralanmalarında ise temporomandibular eklem ve diş oklüzyonu oluşturmaya en olası şekilde mandibula devamlılığı esas alınarak planlama yapılmalıdır. Kemik yapı fiksasyonu tamamlandıktan sonra yumuşak doku onarımı ve cilt bütünlüğü sağlanması gerekmektedir. Primer sütürasyon dokuların gergin olmayacağı yerlerde ilk tercih edilmesi gereken yöntemdir. Cilt eğer gergin bir hal alıyorsa, cilt ve yumuşak doku fleplerinin, travma bölgesindeki dokuların beslenmesi göz önünde bulunarak çevre dokulardan serbestlenmesi ile bir miktar ilerletilmesi sağlanabilir. Eğer buna rağmen bütünlük sağlanması mümkün değilse; lokal flepler, loko-rejyonel flepler veya serbest flepler değerlendirmeye alınmalıdır. Büyük yumuşak doku ve cilt defektlerinin rekonstrüksiyon planlanmasında serbest flepler altın standart olarak yer almaktadır. Kliniğimizde yumuşak doku ve cilt gerekliliği durumlarında en fazla tercih edilen anterolateral uyluk(ALT) serbest flebidir. Kemik dokuyu da içerecek şekilde defekt söz konusu olan vakalarda ise serbest fibula osteokütanöz flebi tercih edilmektedir.

Tartışma: Ateşli silah ile böyle bir yaralanmada geniş spektrumlu profilaktik antibiyotik uygulanmalıdır. Genel olarak ateşli silah yaralanmaları açık yara olarak sınıflandırılır. Bununla birlikte, yüzdeki ateşli silah yaralanmaları, normal floraya ek olarak oral florayı da içerebilir. Hem anaerobları hem de Staphylococcus türlerini kapsayan klindamisin gibi intravenöz antibiyotikler profilaktik olarak başlatılmalıdır.(4) Oküler ve orbital yaralanma da eşlik edebilmektedir. Bu durumlar yüz travmasının uzun vadeli morbiditesinde artışın temel sebeplerinden biridir. Özellikle oral bölgede yaralanması olan hastalarda herhangi bir kemik parçası, gevşek/kırılmış diş veya yabancı cismin oral kavitede yer alabileceği, hatta havayolunu tıkayabileceği için ağız boşluğu muayenesi zorunludur.(4)

Bazı yazarlar, lokal ölü doku boşluğunun akut dönemde azaltılmasının immünoreaktiviteyi iyileştirdiğini, daha sağlam biyolojik koruma sağladığını ve yara iyileşmesi için gerekli hematojen metabolitlerin travma bölgesine daha fazla miktarda sağladığını öne sürmektedirler. Ayrıca, akut dönemde anında rekonstrüksiyon(serbest flep vs.) uygulanan hastaların ilerleyen dönemlerde daha az karmaşık revizyon prosedürleri gerektirdiği gözlenmiş. (5,6)

Sonuç: Yüzdeki ateşli silah yaralanmaları, kemik ve yumuşak dokunun defektif yaralanması rekonstrüktif cerrahi için önemli bir zorluk teşkil eder. Ortaya çıkan yumuşak doku ve kemik defektlerinin onarımı için kapsamlı bir değerlendirme ve titiz bir şekilde ameliyat planlaması gerektirir. Yaralanma paternlerinin karışıklığı nedeniyle, acil durum stabilizasyon ve resüsitasyon protokollerine odaklanan ilk yönetim ile sistematik bir yaklaşım gereklidir. (3)

Covid-19 pandemisi insanları sosyal, ruhsal, akademik, ekonomik olarak etkilemeye devam etmektedir. Türkiye ve dünya genelinde toplumsal bağışıklık henüz sağlanamamış ve pandemi sürecinin ilerleyişi belirsiz durumdadır. Pandemi süreci belirsizken bu tip yaralanmaların artmış olması endişe verici bir durumdur. Çalışmamız bu konuya dikkat çekmekte olup, ağır rekonstrüksiyon ihtiyacı olabilecek hasta grubunun artacağını düşündürmektedir. Pandemi sürecinin ilerleyen yıllarında; yapılacak yeni çalışmalarla, bu durumun doğruluğu daha iyi bir şekilde ispatlanabilir.

Anahtar Kelimeler: ateşli silah yaralanma, Covid-19, intihar, rekonstrüksiyon

BT görüntüleri ve Grafik-1

Preop-Postop BT görüntüleri ve Grafik-1

Tablo-1

Hasta	Yaş	Cinsiyet	Etkilenen bölge	Cerrahi işlem	Cerrahi süresi	Komplikasyonlar	Sekonder cerrahi	Hasta takip süresi
Hasta 1	16	E	Sol; maksilla, orbita, frontal, zigoma, nazal, NOE, sağ; maksilla, orbita, ethmoid, sfenoid	Debridman, orbital mesh, plak-vida ile fiksasyon, lokal flepler, sütürasyon,sekonder iyileşme, mukoza onarımları	304 dk	Skar kontraktürleri, nazal yükseklik kaybı	ALT free flap	959 gün (2 yıl 7 ay 16 gün)
Hasta 2	62	E	Sol; mandibula corpus, maksilla, orbita, frontal	Debridman, orbital mesh, lokal flepler, sütürasyon, plak-vida fiksasyon, mukoza onarımları	225 dk	Skar kontraktürleri, ektropion	Z-plasti, Kantoplasti,lokal flepler, evisserasyon (Göz Hastalıkları)	524 gün (1yıl 5 ay 5 gün)
Hasta 3	84	K	Sol; mandibula angulus ve corpus, sağ mandibula parasimfizis	Debridman, sütürasyon, plak-vida ile fiksasyon, mukoza onarımları	120 dk	Hasta takiplerine devam etmedi.	Hasta takiplerine devam etmedi	28 gün
Hasta 4	20	E	Sol mandibula corpustan, sağ corpusa defektif çok parçalı, maksilla, nazal, ethmoid	Debridman, sütürasyon, plak-vida ile fiksasyon, mukoza onarımları	240 dk	Mukoza defekti, kemik defekti, oral commisur darlığı, vestibul defekti, plak ekspozisyonu	Free Fibula Flap, Z-plastiler, vestibuloplasti, mukoza flebi, plak çıkarılması	725 gün (1 yıl 11 ay 23 gün)
Hasta 5	21	E	Sol mandibula corpustan sağ parasimfizise kadar 4 parçalı, sol-sağ maksilla, nazali ethmoid, frontal anterior ve posterior, sol zigoma, sol-sağ orbita	Debridman, sütürasyon, plak-vida ile fiksasyon, mukoza onarımları, lokal flepler, sekonder iyileşme	515 dk	Exitus	Exitus	5 gün-Exitus
Hasta 6	34	E	Sol mandibula ramustan sağ parasimfizise kadar defektif çok parçalı fraktür, sol-sağ maksilla, sol-sağ zigoma, sol-sağ orbita, nazal, ethmoid, sphenoid, frontal anterior-posterior	Debridman, sütürasyon, plak-vida ile fiksasyon, mukoza onarımları, lokal flepler, sekonder iyileşme	555 dk	Mukoza defekti, lokal enfeksiyon, apse, kemik defekti, ağız açma kısıtlılığı, skar kontraktürleri, hematom	ALT free flap, mukoza flebi, fasiyokütan flep, z-plasti, vestibuloplasti	704 gün (1 yıl 11 ay 3 gün)
Hasta 7	41	E	Sol mandibula corpustan sağ parasimfizise kadar	Debridman, sütürasyon, plak-vida ile fiksasyon, mukoza onarımları, sekonder iyileşme	90 dk	Mukoza defekti, kemik defekti, cilt defekti	Free fibula flap	107 gün (3 ay 9 gün)
Hasta 8	45	E	Mandibula bilateral angulus arası defektif, sol-sağ maksilla, sol-sağ zigoma, sol-sağ orbita, nazal, ethmoid, sphenoid, frontal anterior-posterior, intrakranial kanama, perforasyon, rinore	Debridman, sütürasyon, plak-vida ile fiksasyon, mukoza onarımları, sekonder iyileşme, eviserasyon (Göz Hastalıkları), hematom boşaltılması ve Duraplasti (NRŞ), Rinore	690 dk	Menenjit? Exitus	Exitus	20 gün
Hasta 9	61	E	Sol mandibula corpus defektif çok parçalı fraktür	Debridman, sütürasyon, plak-vida ile fiksasyon, Pectoral flep, mukoza onarımları	375 dk	Plak ekspozisyonu, fiksasyonda bozulma	Redüksiyon-fiksasyon, nipple areolar kompleks eksizyonu	161 gün (5 ay 10 gün)
Hasta 10	28	E	Sol-sağ parasimfizis, sol-sağ maksilla, nazal, ethmoid, sağ-sol orbita	Debridman, sütürasyon, plak-vida ile fiksasyon, mukoza onarımları, lokal flepler, sekonder iyileşme	300 dk	Lokal enfeksiyon, mukoza defekti	Mukoza flebi	104 gün (3 ay 11 gün)
Hasta 11	16	E	Mandibula bilateral parasimfizis arası defektif, maksilla bilateral defektif, nazal defektif, bilateral orbita	Debridman, sütürasyon, plak-vida ile fiksasyon, mukoza onarımları, lokal flepler, sekonder iyileşme	390 dk	-	-	79 gün (2 ay 17 gün)
Hasta 12	41	E	Mandibula sol corpus-parasimfizis	Debridman, sütürasyon, plak-vida ile fiksasyon, mukoza onarımları	150 dk	-	-	52 gün (1 ay 20 gün)
Hasta 13	16	K	Mandibula orta hat (bilateral parasimfizis arası) kemik defekti, maksilla orta hat defektif	Debridman, sütürasyon, plak-vida ile fiksasyon, mukoza onarımları, lokal flepler, sekonder iyileşme	240 dk	Alt vestibüler sulcus yokluğu, salivasyon, kemik defekti	Free fibula flap, mukoza flebi, hematom boşaltılması	57 gün (1 ay 25 gün)
Hasta 14	55	E	Mandibula sol corpustan orta hat simfizise kadar defektif	Debridman, sütürasyon, mukoza onarımları, sekonder iyileşme	60 dakika	Kemik defekti, redüksiyon ihtiyacı, doku defekti	Pectoral flap, plak-vida ile fiksasyon	432 gün (1 yıl 2 ay 5 gün)

S-135
Covid-19 pandemisinin kliniğimizde mikrocerrahi operasyonlarına etkisi

Özgün İlke Karagöz, İbrahim Tabakan, Damla Gencel, Erol Erol Kesiktaş, Osman Metin Yavuz
Çukurova Üniversitesi Tıp Fakültesi, Plastik, Rekonstrüktif ve Estetik Cerrahi Ana Bilim Dalı, Adana

Giriş: Aralık 2019'da Çin'in Wuhan kentinde ortaya çıkan ve nedeni bilinmeyen pnömoni vakaları, Şubat 2020'de Dünya Sağlık Örgütü (WHO) tarafından ''Coronavirüs Hastalığı-2019 (COVID-19)'' şeklinde tanımlandı ve 11 Mart 2020 tarihinde pandemi ilan edildi. Aynı tarihte ülkemizde ilk vakanın görüldüğü Sağlık Bakanlığı tarafından açıklandı. Dünya Sağlık Örgütü tarafından Covid-19 pandemisi ilan edilince, hastalık bulaşını azaltmak, zaten sınırlı olan kaynakları korumak ve sağlık sisteminin yükünü azaltmak amacıyla Plastik, Rekonstrüktif ve Estetik Cerrahi uygulamaları içerisinde yer alan çok sayıda estetik veya elektif rekonstrüktif girişim de ertelendi. Buna karşın gerekli rekonstrüktif girişimlere devam edildi. Daha sonra uygulanan ''kademeli normalleşme'' süreci ile belli tedbirler uygulanarak elektif ameliyatların bir kısmı yapılmaya başlandı. Covid-19 pandemisi tüm cerrahi kliniklerde olduğu gibi plastik, rekonstrüktif ve estetik cerrahide de verilen hizmeti olumsuz etkilemiştir. Bu çalışmada Covid-19 döneminde Çukurova Üniversitesi Tıp Fakültesi Plastik, Rekonstrüktif ve Estetik Cerrahi bölümünde yapılan mikrocerrahi vakalarının Covid-19 öncesindeki aynı dönem ile karşılaştırılması amaçlanmıştır.

Gereç ve Yöntemler: Mart 2019 – Şubat 2020 (pandemi öncesi dönem) ile Mart 2020 – Şubat 2021 (pandemi dönemi) tarihleri arasındaki birer yıllık dönemlerde hasta ve ameliyat dosyaları taranarak bu dönemlerde yapılan mikrocerrahi ameliyatların sayısı, çeşitleri, hastaların etyolojik ve demografik özellikleri karşılaştırıldı.

Bulgular: Pandemi öncesi dönemde toplam 1211, pandemi döneminde toplam 442 ameliyat gerçekleştirildi. Pandemi öncesi dönemde 39 mikrocerrahi (%3,2), pandemi döneminde 28 mikrocerrahi (%6,3) vaka kliniğimizde yapıldı. Pandemi öncesi dönemde 10 alt ekstremite rekonstrüksiyonu, mandibula rekonstrüksiyonu, 5 baş boyun rekonstrüksiyonu, 12 transgender, 2 meme rekonstrüksiyonu mikrocerrahi yöntemlerle yapılırken; pandemi döneminde 10 alt ekstremite rekonstrüksiyonu, 8 mandibula rekonstrüksiyonu, 10 baş boyun rekonstrüksiyonu mikrocerrahi yöntemlerle yapıldı. Cinsiyet değişikliği ve serbest fleple meme rekonstrüksiyonu hiç yapılmadı. Pandemi öncesi dönemde 11 ALT flep, 25 serbest osteoukutan fibula flebi, 2 DİEP, 1 serbest ulnar arter perforatör; pandemi döneminde 9 ALT flep, 8 serbest osteokutan fibula, 7 Latissimus dorsi, 2 radial önkol, 1 reverse ulnar önkol, 1 SCIP flep yapıldı. Pandemi öncesi 12 tümör, 10 travma, 2 kontraktür, 2 meme, 12 cinsiyet değişikliği nedeni ile serbest flep cerrahisi yapıldı. Pandemi döneminde 15 tümör, 13 travma nedeniyle serbest flep cerrahisi yapıldı. Pandemi öncesi döneme göre pandemi döneminde mikrocerrahi operasyonları sayı olarak daha az yapılmasına karşın, pandemi döneminde ameliyatlarımızın daha büyük kısmını mikrocerrahi operasyonları oluşturmaktadır.

Tartışma: Dünya Sağlık Örgütünün pandemi ilanından sonra TC Sağlık Bakanlığı elektif ameliyatların ertelenmesini önermiştir. Aynı süreç içerisinde Türk Plastik, Rekonstrüktif ve Estetik Cerrahi Derneği ve Amerikan Plastik Cerrahi Derneğinin tavsiyesine uyularak kliniğimizde estetik ameliyatlar ertelenirken, kanser ameliyatları, acil maksillofasiyal travmalar, doku defekti onarımları gibi ameliyatlar yapılmaya devam edildi. Servis yatak sayısı büyük ölçüde azaltıldı ve hastalar tek kişilik odalara yatırıldı. Baş-boyun tümör cerrahisi ve maksillofasiyal travmalar ciddi Covid-19 bulaş riski taşıdığı için bu bölge ameliyatlarında TC Sağlık Bakanlığı tarafından yayınlanan 'Sağlık Kurumlarında Çalışma Rehberi ve Enfeksiyon kontrol Önlemleri' klavuzundaki önerilere uyuldu. Her ameliyat sonrası rutin temizlik haricinde 30dk zorunlu ara verildi. Ameliyattan 48 saat öncesine kadar her hastaya rutin Covid 19 PCR testi yapıldı. Test sonucu negatif olan hastalar ameliyat edildi. Test sonucu negatif olanlarda Covid 19 şüphesi en az 24 saat sonra PCR testi tekrarlandı. Bir kısım hasta grubu (örneğin tümör hastaları) pandemi kaynaklı korkudan dolayı hastaneye gelemezken bir kısım hasta grubuna da biyopsi gibi tanısal işlemler yapılamadı. Bu durum kliniğimizde cerrahi bekleyen hasta grubunda yığılmalara neden olurken aynı zamanda basit bir cerrahi müdahaleyle sonuçlandırılabilecek cerrahi prosedürün daha kompleks girişimlerle sonuçlandırılmasına neden oldu. Örneğin; erken dönemde primer onarım ile onarılabilecek bir tümör hastası geç dönemde tümör çapı ve derinliği arttığı ve sonrasında da oluşan defekt çok büyüdüğü için regional veya serbest flep ile onarıldı. Bu da kaçınılmaz olarak artan maliyet, artan yoğun bakım ve servis yatış süresi ile sonuçlandı. Azaltılan servis yatak sayısı ve ameliyathane sınırlamaları nedeniyle hasta yığılmaları halen devam etmektedir. Şu anda İl Pandemi Kurulunun kararları ile salgının hafifleyerek devam edeceği varsayılarak ve sonrasında aşılamaların da başlamasıyla Covid-19 ilişkili önlemlere aynı şekilde devam edilerek planlı cerrahi girişimler hasta seçimi dikkate alınarak yapılmaktadır. Çalışmaya göre pandemi sürecinde ameliyat edilen hastalar erken taburcu edilmeye çalışılmasına rağmen pandemi öncesine göre ortalama yatış süresi anlamlı ölçüde artmıştır. Bunun nedeni kısa yatış süreli estetik ameliyatların daha az yapılması ve ertelenen/geç kalan cerrahi müdahalelerin daha kompleks cerrahi prosedürler ile sonuçlandırılmasıdır. Sonuç olarak; Covid-19 pandemisi programlı ameliyatların gecikmesine neden olmakta, geciken ameliyatlar da daha kompleks cerrahi girişimlerle sonuçlanmaktadır.

Anahtar Kelimeler: covid-19, mikrocerrahi, pandemi

S-136
Covid-19 Salgını Sürecinde Kullanılan Yüz Maskelerinin Etkinliğinin İndosiyanin Yeşili ve Floresan Anjiyografi Cihazı ile Karşılaştırılması

Erkan Deniz, Serhat Şibar, Özgün Kılıç, Sühan Ayhan
Gazi Üniversitesi Tıp Fakültesi, Plastik Rekonstrüktif ve Estetik Cerrahi, Ankara

Giriş ve Amaç: Yeni Tip Koronavirüs'ün (COVID-19) neden olduğu pandemi, başta maske olmak üzere kişisel koruyucu ekipman talebinde ciddi artışa neden olmuş ve artan talebe bağlı olarak pandemi sürecinde birçok maske çeşidi hem sağlık çalışanları hem de halk tarafından kullanılmaya başlanmıştır. Çalışmamızda floresan anjiyografi (SPY®) cihazı ile N95, yeşil, beyaz cerrahi ve kumaş dokuma maskelerin koruyuculuk yönünden değerlendirilmesi planlandı.

Araç ve Yöntemler: Maskelerin etkinliğini değerlendirmek için mankenli ve mankensiz modeller kullanıldı. Her iki çalışma modelinde de maskelere 50 cm mesafeden indosiyanin yeşili püskürtüldü ve floresan anjiyografi (SPY®) cihazı ile maske ve manken yüzlerinin boyanma

miktarları değerlendirildi.

Bulgular: Mankenli modelde en fazla boyanma kumaş dokuma maskede, en az boyanma ise N95 maskede gözlendi. Mankensiz modelde en yüksek korumanın N95 maskede, en az korumanın ise kumaş dokuma maskede olduğu gözlemlendi. Maske çıkarıldıktan sonra yapılan ölçümlerde en fazla maske altı boyanma dokuma maskenin olduğu mankende, en az maske altı boyanma ise N95 maskenin olduğu mankende gözlendi. Yeşil ve beyaz cerrahi maskelerin benzer koruyuculuk oranlarına sahip olduğu bulundu.

Sonuçlar: Plastik cerrahi bakış açısıyla floresan anjiyografi (SPY®) cihazı kullanılarak maskenin etkinliğinin ilk kez değerlendirildiği bu çalışmanın sonuçlarına göre, N95 maskenin en yüksek korumaya sahip olduğu, yeşil ve beyaz cerrahi maskelerin benzer ve kumaş dokuma maskenin en az korumaya sahip olduğu belirlendi.

Anahtar Kelimeler: Spy, icg, maske, n95

Kumaş Maske Boyanma Oranı

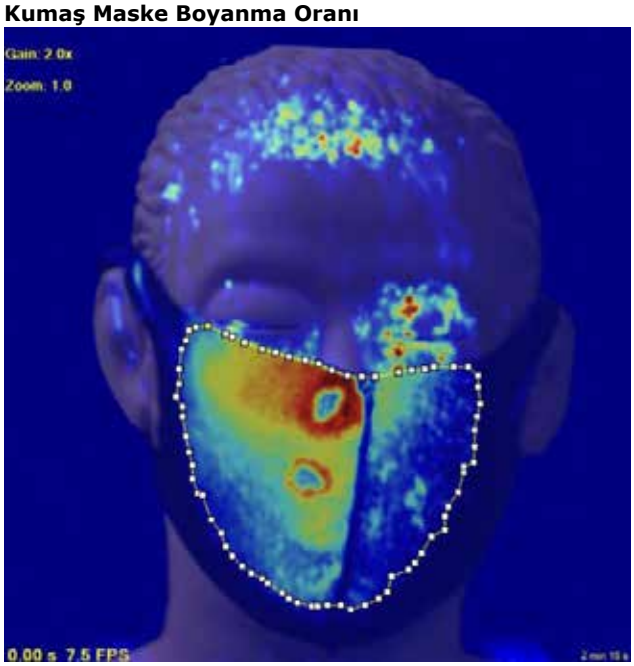

SPY® ile yapılan kumaş maske değerlendirilmesinde indosiyanin yeşili ile boyalı alanın ölçümü

Poster Bildiriler

P-001
Mikrostomide Gillies-Millard Yöntemiyle Komissüroplasti Deneyimlerimiz

Hasan Basri Çağlı, Süleyman Çakmak, Hüseyin Emre Ulukaya, Safa Eren Atalmış, Tahir Babahan, Haluk Vayvada
Dokuz Eylül Üniversitesi Tıp Fakültesi, Plastik, Rekonstrüktif ve Estetik Cerrahi Ana Bilim Dalı, İzmir

Giriş: Mikrostomi, konjenital olabileceği gibi bağ doku hastalıkları, perioral travma, yanık, cerrahi ile kazanılmış olabilen ağız açıklığında kısıtlılığı ifade eder. Beslenme güçlüğü, konuşma bozukluğu, ağız içi hijyeni sağlayamama, diş protezi kullanımında zorluk gibi fonksiyonel problemlerle birlikte estetik problem de yaratan bu deformiteye yönelik cerrahi ve cerrahi dışı tedavi prosedürleri ortaya konmuştur. Cerrahi olarak 1831 yılında Diffenbach tarafından tanımlanan skar eksizyonu sonrası mukozal ilerletme flepler ile mikrostomi açılma tekniği sonrasında Converse ve Friedlander tarafından modifiye edilmiş olup sık kullanılan tekniklerdendir. Bir başka cerrahi yöntem olarak Kazanjian ve Roopenian elektrik yanığı sonrası oluşan mikrostomilere yönelik alt ve üst vermilion ilerletme flepleri ve bukkal mukozal flep transferi kullanılarak yapılan 2 farklı komissüroplasti yöntemi tanımladı. Anderson ve Kurtay tarafından tanımlanan bipedikullü vermilion flep kullanımı, Fairbanks ve Dingman tarafından tanımlanan oblik insizyon ile iki vermilion flep kullanımı, Berlet ve arkadaşlarının bukkal mukoza rotasyon flep kullanımı diğer komissüroplasti teknikleri arasına girdi. 1947 yılında Gilles ve Millard tarafından tanımlanan teknik ise mevcut komissürü baz olarak alan alt vermiliondan kaldırılan rektangüler flebin kommisür açılması sonrası üst ve köşe defektine adaptasyonu ve kaldırılan flep nedenli oluşan alt vermiliondaki defektin mukozal ilerletme flebiyle kapatılmasını öneriyor. Kliniğimizde bu teknik kullanılarak yapılan 6 mikrostomi hastası incelendi ve ameliyat sonrası estetik ve fonksiyonel iyileşme değerlendirildi.

Gereç ve Yöntem: Dokuz Eylül Üniversitesi Hastanesi'nde 2017 ile 2020 yılları arasında tümör cerrahisi ve lokal flep ile dudak rekonstrüksiyonu yapılan 6 hastaya gelişen mikrostomiyi açmaya yönelik Gilles ve Millard tarafından tanımlanan komissüroplasti işlemi uygulandı. Hastaların ameliyat öncesi ve sonrası maksimum ağız açıklığı sırasında interkomissüral horizontal mesafe ve orta hatta interlabial vertikal mesafe ölçümleri yapıldı. Beslenme güçlüğü, konuşma bozukluğu, ağız içi hijyeni sağlayamama, diş protezi kullanımında zorluk gibi fonksiyonel problemlerin varlığı kayıt altına alınarak ameliyat sonrası iyileşme olup olmadığı incelendi. Ayrıca ameliyat sonrası yara iyileşme problemleri, oral inkompetans, mikrostomi rekürrensi gibi komplikasyonların oluşup oluşmadığı değerlendirilerek kayıt altına alındı.

Bulgular: Yaş ortalaması 66,3 (56-78 yaş) olan 6 erkek hastaya tümör cerrahisi sonrası oluşan mikrostomiye yönelik Gilles ve Millard tarafından tanımlanan komissüroplasti işlemi uygulandı. Primer tümör dört hastada alt dudakta SCC, iki hastada üst dudakta BCC olarak tespit edildi. Tümör eksizyonu sonrası hastalardan ikisine Eastlander flep, ikisine modifiye fan flep, bir hastaya Abbe flebi, bir hastaya ise V-Y ilerletme flebi ile dudak rekonstrüksiyonu uygulandı. Hastaların en sık fonksiyonel problem olarak diş protezini kullanamama ve ağız içi hijyeni sağlayamama yakınmaları mevcuttu. Hastaların ameliyat öncesi maksimum ağız açıklığında ortalama interkomissüral mesafe 33mm(26-47mm), ortalama interlabial mesafe 29mm(22-37mm) olarak ölçüldü. Ameliyat sonrası hastaların biri haricinde tamamında fonksiyonel iyileşme gözlendi. Bir hastada ise yetersiz onarıma bağlı mikrostomi devam etmesi sonrası revizyon ameliyatı yapılırken ameliyat sonrası yara iyileşme problemi ve oral inkompetans gibi diğer komplikasyonlar gözlenmedi. Ameliyat sonrası ortalama interkomissüral mesafe 41mm(33-55mm), ortalama interlabial mesafe 36mm(31-46mm) olarak ölçüldü.

Tartışma: Literatürde hakkında az sayıda yayın bulunan bu teknik, sağlam bir vermilionu olan, komissürada skar gibi kaldırılacak vermilion flep dolaşımını tehlikeye sokmayacak özellikle tümör cerrahisi ve rekonstrüksiyon sonrası oluşan mikrostomi hastalar için iyi bir seçenek olarak karşımıza çıkıyor. Vermilion flep distalinin yeni komissür köşesine yerleştirilmesiyle engellenen horizontal skar mikrostomi rekürrensini azaltmasına katkısı olmakla birlikte tekniğin mukozal kompanentinin diğer tekniklere göre az olması cerrahi kolaylık sağladığı ve ağız içinde iyileşme sorunlarını azalttığı öngörülüyor.

Anahtar Kelimeler: Mikrostomi, oral komissüroplasti, dudak rekonstrüksiyonu, dudak tümörleri

Resim-1

P-002
Covid'e Bağlı Uzun Süreli Yoğun Bakım Yatışlarında Yüzde Oluşan Bası Yaraları: Vaka Sunumu

Özlem Çolak İmren, Bilge Kağan Aysal, Emre Gunenc, Tuğçe Yasak Par, İlker Üsçetin
Prof. Dr. Cemil Taşçıoğlu Şehir Hastanesi, Plastik, Estetik ve Rekonsrüktif Cerrahi Kliniği

Coronavirus Hastalığına Bağlı Uzun Süreli Yoğun Bakım Yatışlarında Yüz Bölgesinde Oluşan Bası Yaraları: Olgu Sunumu

Giriş: Koronavirus hastalığının (COVID 19) pandemiye dönüşmesinden bu yana, bu hastalığın neden olduğu solunum sistemi ile ilgili önemli komplikasyonlar çoğunlukla yoğun bakım takibini gerektirmektedir. Bunlardan en sık görülen ve en şiddetlilerinden biri olan akut respiratuvar distress sendromu'nda (ARDS) sık olarak kullanılan tedavi yöntemleri arasında entübe haldeki hastanın prone pozisyonda takibi bulunmaktadır. İlk tanımlandığı günden beri prone pozisyonlamanın yüz bölgesindeki komplikasyonları biliniyor olsa da, COVID 19 pandemisinde yoğun bakımda takip edilen hastaların sayısında ve bu hastaların yatış sürelerindeki artışa bağlı olarak komplikasyon oranlarında artışlar görülmüştür. Hastaların çeşitli anatomik konumlarındaki bası yaraları da bu komplikasyonlar arasındadır. Vücudun diğer bölgelerindeki bası yaralarından farklı olarak yüz bölgesindeki bası yaraları aynı zamanda estetik kaygıları da beraberinde getirmektedir. Bu çalışmada, COVID 19'a bağlı yoğun bakım yatışlarında yüz bölgesinde

görülen bası yaralarının yönetiminin kliniğimize başvuran iki vaka üzerinden tartışılması amaçlanmıştır.

Olgu Sunumu 1: 40 yaşında erkek hasta, COVID 19'a bağlı olarak yaklaşık bir ay süre ile dış merkez yoğun bakımda entübe durumda takip sonrasında burun bölgesinde gelişen bası yarası sebebi ile polikliniğimize başvurdu. Muayenesinde sağ alar kanatta yaklaşık 3x2 cm genişleğinde tam kat doku defekti izlendi. Özgeçmişinde hipertansiyon ve kronik böbrek yetmezliği mevcut olan hastanın burundaki tam kat doku defektinin rekonstrüksiyonuna yönelik, bipediküllü kimerik alın flebi planlandı. Kimerik flebin periost kısımı ile ile mukoza oluşturuldu. Kıkırdak "framework" konkal kıkırdak grefti ile oluşturuldu ve kimerik flebin cilt - ciltaltı doku içeren kısmı ile cilt defekti rekonstrükte edildi. Herhangi bir komplikasyon gelişmemesi üzerine flep pedikülü üç hafta sonra ayrıldı.

Olgu Sunumu 2: 43 yaşında kadın hasta mental bölge ve alt dudakta bulunan 5x3 cm genişliğinde bası yarası ile takip edildi. Hastadan alınan anamnezde, bası yarasının koronavirüse bağlı komplikasyonlar nedeniyle yoğun bakım takibinde entübasyon tüpü basısı nedeniyle oluştuğu öğrenildi. Hastanın entübe halinin devam etmesi ve hayati riskinin bitmemiş olması sebebi ile bası yarası, yara bakımı öneriyle konservatif olarak takip edildi ve sekonder iyileşme gerçekleşti. Hastanın ileri dönem takiplerinde hipertrofik skar geliştiği gözlendi.

Tartışma: Sunulan iki olgu ışığında COVID 19'a bağlı prone pozisyonda uzun süreli entübasyonlarda endotrakeal tüpün vücut dışında kalan kısmının yüz bölgesinde bası yaralarına sebep olabileceği anımsanmalıdır. Hayati riski devam eden olgularda konservatif yaklaşımların hipertrofik skarlaşma ile sonuçlanabileceği ve yüz bölgesinde, örneğin labiomental oluk gibi alanlarda, gelişen bir hipertrofik skar dokusunun rekonstrüksiyonunun ileri düzeyde zor olduğu anımsanmalıdır. Buna ek olarak tüm yüz bölgelerinin hassas yapısı göz önüne alındığında burun rekonstrüksiyonu için kimerik flepler gibi sofistike tekniklerin kullanılması ihtiyacı olabileceği akılda tutulması gereken diğer unsurlar arasındadır. Tüm bası yaralarında olduğu gibi bu bölgedeki bası yaralarının yönetiminde izlenecek en etkin strateji oluşmasını engellemektedir. Engellenemeyen olgularda ise bası bu bölgedeki bası yaralarının yönetimi; yaranın derinliği, lokalizasyonu, içerdiği doku tip ve hastanın komorbiditelerine göre Değiştiği gözönünde bulundurulmalı ve yoğun bakım personeline bu duruma karşı dikkatli olunması gerektiği hakkında yeterli eğitimler verilmelidir.

Anahtar Kelimeler: bası yarası, coronavirus, covid 19, yüz

Burunda Bası yarası

Oksijen Maskesine Bağlı Alar Kanatta oluşan Bası Yarası

P-005
Baş boyun malign tümörlerinde preoperatif klinik evreleme ile patolojik evreleme sonuçlarının karşılaştırılması

Tarıkcan Kumbaşı, Alirza Jahangirov, Muhammet Çayır, Eren Tuncer, Erol Kozanoğlu, Bora Edim Akalın
İstanbul Üniversitesi İstanbul Tıp Fakültesi, Plastik Rekonstrüktif ve Estetik Cerrahi Anabilim Dalı, İstanbul

Giriş: Günümüzde gelişen teknoloji ile beraber hastaların değerlendirmelerinde pek çok görüntüleme yöntemi kullanılmaktadır. Özellikle kanser cerrahisi ile ilgilenen kliniklerde ultrasonografi, bilgisayarlı tomografi ve manyetik rezonans gibi görüntüleme yöntemleri gerek lokal invazyon gerekse lenf nodu yayılımı bakımından pek çok bilgi edinmeyi sağlamaktadır. Plastik cerrahi kliniklerinde de özellikle lenfojen metastaz yaptığı bilinen tümörlerin evrelemesinde ve değerlendirilmesinde radyolojik görüntülemelere sıklıkla başvurulmaktadır ve bu görüntülemeler yapılacak ameliyat konusunda cerrahlara fikir vermektedir. Bu çalışmanın amacı preoperatif yapılan fizik muayene ve görüntüleme yöntemleri sonucu saptanan bulguların postoperatif patoloji incelemeleri ile ne ölçüde uyumlu olduğunu saptamaktı.

Hastalar ve Yöntem: Bu çalışmada Ağustos 2018 ve Ağustos 2021 tarihleri arasında standart ekip tarafından preoperatif fizik muayene ve görüntülemeleri yapılan, standart ekip tarafından boyun diseksiyonu operasyonu uygulanan ve sonrasında standart ekip tarafından patoloji piyesleri incelenen 20 hasta değerlendirildi.

Bulgular: Bu çalışmada değerlendirilen 20 hastanın 11'inde preoperatif fizik muayene ve görüntüleme yöntemleri sonucu patolojik lenf nodu saptandı. Bu 11 hastanın 4'ünde ise patoloji piyesleri

sonucu metastatik lenf nodu saptandı. Diğer 9 hastanın preoperatif fizik muayene ve görüntüleme yöntemleri sonucunda ise herhangi bir patolojik lenf nodu saptanmadı. Bu 9 hastanın 2'sinde ise patoloji piyesleri sonucu metastatik lenf nodu saptandı. Pozitif prediktif değer % 36.3 ve negatif prediktif değer % 77.7 olarak saptandı.

Sonuç: Bu çalışma sonucunda elde edilen veriler ışığında preoperatif fizik muayene ve radyolojik görüntüleme yöntemlerinin metastaz mevcut olmayan hastaları saptamada daha güvenilir olduğu sonucuna ulaşıldı.

Anahtar Kelimeler: baş boyun kanseri, klinik evreleme, lenf nodu tutulumu, patolojik evreleme

Klinik evreleme ve patolojik evrelemenin karşılaştırılması

Klinik lenf nodu\ Patolojik lenf nodu	Pozitif	Negatif	Toplam
Pozitif	4	7	11
Negatif	2	7	9
Toplam	6	14	20

Preoperatif olarak fizik muayene ve radyolojik görüntülemeler sonucu saptanan metastatik görünümlü lenf nodu pozitifliği ve postoperatif patoloji piyesleri incelemesi sonucu saptanan metastatik lenf nodu pozitifliği sayılarının karşılaştırılması. Pozitif prediktif değer % 36.3 ve negatif prediktif değer % 77.7 olarak saptandı.

P-006
Baş Boyun Melanomlarında SLNB'ye Devam Edelim mi?

Mehmet Emre Yeğin, Turgut Furkan Kuybulu, Ersin Gür, Yiğit Özer Tiftikcioğlu, Tahir Gürler
Ege Üniversitesi Tıp Fakültesi, Plastik, Rekonstrüktif ve Estetik Cerrahi A. D., İzmir

Giriş: Malign Melanom'da (MM) lenfatik yayılım, prognozu belirleyen en önemli paramtrelerden biridir. SLNB, bu yayılımların belirlenmesinde ve evrelemesinde çığır açan bir yöntemdir. Bu çalışma, SLNB'nin önemini, yanlış negatiflik oranlarını ve hasta takibindeki önemini, Tamamlayıcı (CLND) ve Terapötik Lenf Nodu Diseksiyon (TLND) gerekliliklerini irdelemektedir.

Metod: Çalışmada Baş Boyun bölgesinde melanom nedeniyle 2008-2019 arasında opere edilen 162 hastayo içermektedir. Hastaların primer lezyon özellikleri, SLNB ve diseksiyon özellikleri derlenmiş ve sağkalım özellikleri karşılaştırılmıştır.

Sonuçlar: 81 hastada SLNB yapılmış, 14 hastada pozitif lenf nodu saptanarak CLND yapılmıştır. 24 hastaya, klinik olarak preop saptanan patolojik lenf nodlarına yönelik olarak geniş eksiyon yanında TLND uygulanmıştır. 67 hastada SLNB reaktif olarak sonuçlanmıştır. 6 hastada, SLNB reaktif olarak sonuçlanmasına rağmen, takipte aynı istasyonda metastatik lenf nodu saptanmış ve TLND yapılmış ve yanlış negatif grubu (FN) olarak değerlendirilmiştir. Toplam sağkalım oranları karşılaştırıldığında, sağkalım farkı saptanmadı.

Conclusion: FN, CLND ve TLND gruplarının sağkalımlarında istatistiksel olarak farklılık saptanmamıştır. Benzer oranlar görülmesi, SLNB'nin metastatik lenf nodu saptanmasında düşük yanlış negatiflik oranıyla birlikte değerli bir tanı aracı olduğunu göstermektedir.

Anahtar Kelimeler: Baş-boyun, Diseksiyon, Malign Melanom, SLNB

P-007
Mikrocerrahide alıcı damar probleminde ven greftli Latissimus Dorsi Flep Kullanımı: Olgu Sunumu

Emrah Patat, İlker Uyar, Meltem Ayhan Oral
İzmir Katip Çelebi Üniversitesi Atatürk Eğitim ve Araştırma Hastanesi İzmir

Giriş: Saçlı deri, kafatasını koruyan önemli bir fonksiyonel ve estetik yapıdır. Elastikiyetinin fazla olmaması sebebiyle kafa derisinin yumuşak doku kusurları rekonstrüksiyonu plastik cerrahları için her zaman zorlayıcı olmuştur. Bu defektler genellikle travma, yanık ve tümör cerrahisine sekonder olarak ortaya çıkmaktadır. Hangi rekonstrüksiyon seçeneğini kullanacağımızı belirlerken ise defekt yeri ve boyutu, etiyolojisi, hasta yaşı ve demografik özellikleri, radyasyon ve kemoterapi öyküsü, skar, alopesi ve saç çizgisini bozmama gibi çeşitli unsurlar göz önünde bulundurulmalıdır. Skalp rekonstrüksiyonunda lokal flepler, pediküllü flepler, doku genişleticiler ve serbest flepler kullanılabilecek tedavi modaliteleridir. Bu çalışmamızda skalpte verteks bölgesinde tümör rezeksiyon sonrası oluşan büyük doku defektinin rekonstrüksiyonunda verici arter, ven pedikül boyu anastomoz için yeterli uzunlukta olmadığında ne yapılması gerektiğini literatür eşliğinde sunuyoruz.

Olgu: 69 yaşında erkek hasta 5 yıldır saçlı deride olan kitle sebebiyle Plastik, Rekonstrüktif ve Estetik Cerrahi kliniğimize başvurdu. Hastanın yapılan fizik muayenesinde yaklaşık 6 cm çapında, malign görünümde, ciltten kabarık, kötü kokulu, akıntılı kitle, lezyon kenarlarında uydusu şeklinde irili ufaklı benzer lezyonları mevcuttu. Ultrasonografide parotis bezi ve oksipital lenf nodlarında tutulum olmadığı görüldü. Yapılan bilgisayarlı tomografisinde periost invazyonu yoktu. Hastanın punch biyopsi sonrası Skuamöz hücreli karsinom tanılı kitlesi için operasyon planlandı. Genel anestezi altında steril örtünme ve boyanmayı takiben vertekste bulunan ülserenodüler vejetan kitle 1 cm marjla periost üzerinden total eksize edildi. Oksipital bölgede daha önce aktinik keratöz ön tanılı kitle 5 mm cerrahi marjla eksize edildi. Her iki parçadan da taban cerrahisinden frozen gönderildi. Negatif gelmesi üzerine verteksteki defekt alanı için latissimus dorsi kas flebi planlandı. Sol sırt bölgesinde latissimus kas flebi için uygun çizim yapıldı. Aksiller alandan flep anterior hattı boyunca tembel s insizyon ile latissimus üzerine düşüldü. Kasın anterior sınırına diseksiyon yapıldı. Serratus anterior ile latissimus dorsi arasındaki plandan mediale doğru latissimus dorsi kası tabandan eleve edildi. Defekte uygun boyutlarda (14x14cm) kas inferior ve medial sınırlardan diseke edildi. Aksillaya doğru torokadorsal pedikül diseke edildi. Pedikül bağlandı. Verteksteki defekt alanından fasyal arter trasesi boyunca preauriküler cilt cilt altı düşüldü. Fasyal arter ve ven görüldü. Pedikül boyu anastomoz için yeterli olmaması sebebiyle hastanın sol bacaktan yaklaşık 16cmlik ven grefti alındı. Flep verteksteki defektin olduğu alana adapte edildi. Fasyal arter ve vene 8'er cmlik iki adet ven grefti ile anastomoz yapıldı. Anastomoz sonrası akım görüldü. Anastomoz bölgesine 1 adet penrose dren yerleştirildi. Flep dolaşımı doppler ile kontrol edildi, atım olduğu tespit edildi. Latissimus dorsi flebi sol uyluktan alınan greft ile kapatıldı. Sırt bölgesi primer onarıldı. Greft donör sahası ile flep üzerine yağlı pansuman yapıldı. Hasta postoperatif 2.haftasında taburcu edildi. Ameliyat sonrası 1.hafta, 1. 3 ve 6. Ay takipleri yapıldı.

Tartışma ve Sonuç: Kafa derisi defektlerinin ideal rekonstrüksiyonu, kafa derisi anatomisinin kapsamlı bir şekilde anlaşılmasına, cerrahi tekniklerin donanımının tam olarak değerlendirilmesine ve hasta faktörlerinin ve beklentilerinin ayrıntılı bir değerlendirmesine dayanır. Verteks bölgesinde oluşan büyük doku defektlerinin onarımında serbest flepler altın standart rekonstrüksiyon seçeneğidir. Latissimus dorsi serbest flebide bu flepler arasında ilk tercih edilenlerdendir. Alıcı damarlar ele alındığında temporal arter ve ven bizim vakamızda olduğu gibi her zaman anastomoza elverişli olmayabilir. Böyle durumlarda alternatif planlarımız her zaman hazır olmalıdır. Biz bu çalışmamızda skalpte oluşan büyük doku defektlerinin rekonstrüksiyonunda, flep pedikül boyu yetersizliği durumunda çift ven grefti ile Latissimus dorsi serbest flep kullanımını inceledik. Serbest latissimus dorsi kas flebi, düşük komplikasyon oranı ve iyi doku vaskülaritesi nedeniyle yaşlı hastalarda bile büyük skalp defektlerinin rekonstrüksiyonunda güvenilir bir yöntemdir.

Anahtar Kelimeler: Skalp, Rekonstrüksiyon, Ven grefti

Resim 1:

hastanın intraoperatif ve postoperatif görüntüleri

P-008
Bipediküllü Kimerik Alın Flebi ile Burun Rekonstrüksiyonu - Olgu Sunumu

Özlem Çolak, Selman Taşkın, Poyraz Düzgün, İlker Üsçetin
Prof. Dr. Cemil Taşçıoğlu Şehir Hastanesi, Plastik, Rekonstrüktif ve Estetik Cerrahi Kliniği, İstanbul

Giriş: Tam kat burun doku defektlerinin rekonstrüksiyonu için günümüzde birçok teknik uygulanmaktadır. Bu tip defektlerde mukoza, deri, kıkırdak ve kemik dokuların birlikte rekonstrüksiyonu önem arz etmektedir. Hem donor alan morbiditesini sınırlandırabilmek, hem de fonksiyonel ve estetik açıdan kabul edilebilir bir sonuca ulaşabilmek esas hedeftir. Greft ve flepler başta olmak üzere birçok yöntemin varlığına karşın, Brunetti ve arkadaşları tarafından 2018 yılında literatüre kazandırılan bipediküllü kimerik alın flebinin ("Bipaddle chimaeric forehead flap" veya "BCFF") kullanımı özellikle hemi-nazal doku defektlerinde giderek yaygınlaşmaktadır (1). Bu yöntem ile temel olarak deri ve periost flebi olmak üzere iki ayrı flebin birleşimi supratroklear arterin yüzeyel ve derin perforatörleri baz alınarak kullanılmaktadır. Bu olgu sunumunda bipediküllü kimerik alın flebi ile tam kat burun doku defekti rekonstrüksiyonu yapılmış 2 hastanın değerlendirilmesi yer almaktadır.

Olgular

Olgu-1: 70 yaş kadın hasta yaklaşık 1 yıl önce başlayan ve büyüme gösteren lezyondan 22.06.2020'de alınan punch biyopsi sonucunda skuamöz hücreli karsinom tanısı ile kliniğimize başvurdu. Hastanın özgeçmişinde hipertansiyon mevcut olup sigara kullanım öyküsü bulunmamaktadır. Aile öyküsü bilinmemektedir. Fizik muayenesinde sol burun dorsumunda tabanı fibrinli yaklaşık 3*4 cm boyutlarında seröz akıntılı, sınırları düzensiz, ağrılı, ülsere, sınırları hiperemik lezyon izlendi. İlk olarak 09.09.2020'de yapılan ameliyat ile nazal kemik, burun sol ünitelerinin tamamı, maksilla medial duvarı, parsiyel nazal septumu ve alt göz kapağının mediali sol infraorbital sinir dahil olacak şekilde en-blok rezeke edildi. Oluşan defektin tabanından ve defekt kenarlarından patoloji incelemesi için biyopsi alındı. Alt göz kapağında kontraktür ve ektropion oluşmasını engellemek için sol alt göz kapağı ve malar bölgede mevcut defekt aynı taraftan planlanan Mustarde flebi ile kapatıldı. Nihai rekonstrüksiyon için patoloji sonucu beklendi. Cerrahi sınırlar ve tabandan gönderilen örneklerin tümör negatif olarak sonuçlanması üzerine rekonstrüksiyon için bipediküllü kimerik alın flebi planlandı. İpsilateral planlanan alın flebi supratrochlear arter üzerinden supraorbital rimin 2 cm superioruna kadar supraperiosteal eleve edildi. Ardından alın flebinin medialinden orta hatta kadar planlanan periost flebi eleve edildi. Supraorbital rimin 2 cm superioru seviyesinden itibaren her iki flep subperiosteal planda ortak pedikül üzerinden eleve edildi. Eleve edilen periost flebi nazal lining olarak kullanıldı ve 5. kostadan alınan kartilaj grefti nazal dorsum ve sol alanın kıkırdak rekonstrüksiyonu için periosteal flebin üzerine adapte edildi. Alın cilt flebi ise kıkırdak greftlerini örtecek şekilde periosteal flebe sütüre edilerek üç tabakalı onarım sağlandı. İnternal nazal tampon uygulandı. Takiplerde sorun izlenmeyen hasta 2 hafta sonra pedikül ayrılması amacıyla opere edildi. Periost flebinin distalinde yaklaşık 1 cm'lik nekrotik ve enfekte alan izlendi ve debride edildi. Oluşan kıkırdak ekspozisyonunu gidermek için cilt flebi ilerletilerek periosteal flebe adapte edildi. Takiplerinde sorun yaşanmayan hastanın ala rekonstrüksiyonu için nazolabial interpolasyon flebi kullanıldı.

Olgu-2: 40 yaş erkek hasta başvurusundan yaklaşık 15 gün önce biten 1 aylık COVİD-19 yoğun bakım yatışı sırasında entübasyon ve rezervuarlı maske kullanımı sonucu gerçekleşen burun sağ alar kanatta doku defekti ile kliniğimize başvurdu. Bilinen hipertansiyon, evre 4 kronik böbrek yetmezliği mevcut hasta haftanın üç günü diyaliz almaktadır. Sigara kullanım öyküsü bulunmamaktadır. Hastanın fizik muayenesinde burun sağ alt ve üst lateral kıkırdakları içeren yaklaşık 3*2 cmlik kıkırdak ve cilt defekti ile burun tipinden dorsumun sonlandığı izdüşümüne kadar devam eden ve sol tarafta üst lateral kıkırdak izdüşümüne devam eden yaklaşık 4*5 cm'lik doku defekti izlendi. 02.03.2021 tarihinde rekonstrüktif amaçlı operasyonda bipediküllü kimerik alın flebi olgu-1'de tarif edildiği şekilde ipsilateral eleve edildi. Ardından sağ konka anteriordan yapılan insizyonla konkal kartilaj grefti alındı. Olgu-

1'de tariflendiği şekilde 3 tabakalı onarım sağlandı. Sağ nostril açıklığını sağlamak için 1 adet tampon yerleştirildi. Takiplerinde sorun izlenmeyen hasta 2 hafta sonra pedikül ayrılması amacıyla opere edildi.

Tartışma: Tam kat burun doku defektlerinin rekonstrüksiyonu birçok vakada zorlayıcı olmaktadır ve birçok teknik kullanılmaktadır (2). İlk olarak Brunetti ve arkadaşları tarafından 2018 yılında önerilen bir yöntem olan bipediküllü kimerik alın flebi ("bipaddle chimaeric forehead flap" veya "BCFF") giderek genişleyen bir alanda kendine yer etmektedir (1). Bu tip defektlerde mukoza, deri, kıkırdak ve kemik dokuların birlikte rekonstrüksiyonu cerrahi yönetim açısından zorlayıcı olabilmektedir. İyi vaskülarize bir mukoza dokusunun iyileşme sürecinde önemi ve simetri açısından yeri özellikle ortaya konulmuştur (3). Birçok yöntem literatürde kendine yer bulmasına rağmen bazı yöntemler klinik uygulamalarda kendilerine daha sık yer bulmaktadır. Özellikle kimerik fleplerin kullanımı günümüzde anjiozom konseptinin ve preoperatif doppler kullanımın yaygınlaşması ile öne çıkmaktadır (4). Her iki olguda preoperatif planlama içerisinde doppler ile perforator belirlenmesi kullanıldı. Supratroklear anjiozom merkeze alınarak ipsilateral veya kontralateral tasarlanabilen BCCF, kontraktürü engellemek için 2-3 santimetre ekstra uzunluk koyarak tasarlanmaktadır. Bir olgumuzda kontralateral, diğer vakamızda ipsilateral uygulanan BCCF'de de aynı prensipler uygulanmıştır. Temel olarak deri ve periost flebi olmak üzere iki ayrı flebin birleşimi olarak tanımlanabilen BCCF, sırası ile supratroklear arterin yüzeyel ve derin dalları ile beslenmektedir. Ayrıca, bu dokular bağımsız olarak hareket ettirilebilir ve uzamsal özgürlükleri ile defekt onarımlarında avantaj sağlayabilirler. Aynı zamanda tek bölgeden elde edilen bu iki doku ile donor saha genişliğini azalmakta ve sonuç olarak donor alan morbiditesini sınırlanmaktadır (5). İlk olgumuzda donor alan distalinde sınırlı bir debridman ihtiyacı duyulmasına karşın major bir donor alan morbiditesi ile karşılaşılmamıştır. Kemik ekspozisyonu ve gecikmiş iyileşmeyi de azaltmak bu yöntem ile mümkün olabilmektedir. Tek taraflı donor alan seçimi de kontralateral anjiozomun korunmasını ve ileriki dönemde rezerv olarak kullanılmasına imkan vermektedir. Her iki olguda da kontralateral donör saha kullanımı ihtiyacı olmamıştır. Gerginliksiz onarım imkanı veren bu yöntem ile flep nekrozunun az görüldüğü bildirilmiştir. Bir olgumuzda periost flebi distalinde sınırlı nekroz izlenmesine rağmen diğer olguda böyle bir komplikasyon izlenmemiştir. Her iki hastanın da geç dönem yapılan endoskopik muayenelerinde nazal pasajların açık olduğu, periosteal fleplerin mukozalize olduğu, herhangi bir iyileşme problemi olmadığı saptanmıştır. Bu yöntemin zayıf yönlerinden biri periost flebinin kırılganlığı olmasına rağmen her iki olguda da bu açıdan major bir komplikasyon izlenmemiştir.

Anahtar Kelimeler: Alın flebi, Bipediküllü flep, Burun rekonstrüksiyonu, Kimerik, Periosteal flep

Olgu-1 için resimler

Resim 1:Preop Resim 2:Rezeksiyon sonrası Resim 3:Perop Resim 4:Postop 3. hafta

P-010
Geriatrik hastalarda alt göz kapağı maligniteleri sebebi ile lokorejyonel fleplerle total alt göz kapağı rekonstrüksiyonu-3 olgudan yapılan çıkarımlar

Pınar Özbilgehan, Çağdaş Duru, Uğur Öner, Okan Acicbe, Murat Enes Sağlam, Burak Yaşar
Ankara Şehir Hastanesi, Plastik, Rekonstrüktif ve Estetik Cerrahi Kliniği, Ankara

Giriş: Cilt kanserleri rezeksiyonları sonrası rekonstrüksiyonlar plastik cerrahide çok sık yapılan operasyon arasındadır. Hem estetik hem de fonksiyonel açıdan rekonstrüksiyon gerektirmesi sebebiyle alt göz kapağı rekonstrüksiyonu onkoplastik cerrahide önemli bir yere sahiptir. Kliniğimizde alt göz kapağı maligniteleri sebebi ile lokorejyonel fleplerle total alt göz kapağı rekonstrüksiyonu yapılan 3 geriatrik hasta olgusu ve tecrübelerimizi içeren bu sunuda total alt göz kapağı rekonstrüksiyonunda estetik ve fonksiyonel açıdan lokorejyonel fleplerin geriatrik hastalar için uygunluğunu göstermek amaçlanmıştır.

Olgular
Olgu -1: Sağ infraorbital bölgede skuamöz hücreli karsinom ön tanılı yaklaşık 4.5x4 cm büyüklüğünde nodüler lezyon ve ektropion sebebi ile kliniğimize başvuran 85 yaşında kadın hastadan(Fig.1) lezyonun ekziyonu sonrası mustarde flep ile alt göz kapağı rekonstrüksiyonu yapılmıştır. (Fig.2 erken postop görüntüler) (Fig.3 postop 7. Ay görüntüler).

Olgu-2: Sol alt göz kapağı sol alt yarısından dış kantusa uzanan bazal hücreli karsinom ön tanılı yaklaşık 2x1.5 cm boyutunda lezyon sebebi ile kliniğimize başvuran ve sol alt göz kapağında ektropion mevcut olan 76 yaşında erkek hastadan (Fig.4) lezyon posterior lamellayı da içerecek şekilde eksize edilmiş; posterior lamella rekonstrüksiyonu (Fig.5 intraop görüntüler)için sol lateral orbital rim periostundan eleve edilen periosteal flep kullanışmış ve mustarde flep ile rekonstrüksiyon tamamlanmıştır.(Fig.6 erken postop görüntüler) (Fig.7 postop 7.ay görüntüleri)

Olgu-3: Sağ alt göz kapağı medial kantus bileşkesinde bazal hücreli karsinom ön tanılı yaklaşık 2,5x2,5 cm boyutunda lezyon sebebi ile kliniğimize başvuran 87 yaşında erkek hastaya(Fig.8) eksizyon sonrası v-y ilerletme ve alın flebi kombine edilerek rekonstrüksiyon yapılmıştır. (Fig.9 erken postop).(Fig.10 Postop 5. ay görüntüleri)

Tartışma: Bu sunumda medial,orta hat ve lateral infraorbital bölge olmak üzere 3 farklı lokalizasyonda yerleşim gösteren lezyonların eksizyonu sonrası alt göz kapağı rekonstrüksiyonu yapılan geriatrik 3 hastaya yer verilmiştir. Hiçbir hastada dehisans, hematom gelişmemiş olup; göz kapanmasında sadece bir hastada minimal kısıtlılık gözlenmiştir. Skar formasyonunun belirgin olmadığı görülmüştür. Hastaların hayat kalitelerinde artış olduğu ifade edilmiştir. Cilt lezyonlarının yeterli sınırlarla eksize edilmesi negatif cerrahi sınır elde etmek ve ek operasyon gerekliliğini ortadan kaldırmak açısından önem taşımaktadır. Bu sebeple eksizyon sonrası hem estetik hem de fonksiyonel açıdan iyi bir şekilde rekonstrükte edilmesi gereken alt göz kapağının rekonstrüksiyonunda lokorejyonel flepler günlük pratikte uygulanabilecek uygun seçeneklerdir. Özellikle geriatrik hasta grubunda tek aşamalı, kısa süreli hospitalizayon sağlayan operasyonlar hastaların ek komorbiditeleri olması ve bakımları açısından önem taşımaktadır. Olgularda da görüldüğü gibi uygulanan flepler tek aşamalı olup, geniş eksizyonlar sonrası uygun rekonstrüksiyon sağlamışlardır. Hastalarda cerrahi sınırlar negatif olarak raporlanmış olup, ek operasyon gerekliliği olmamıştır.

Sonuç: Geniş eksizyonlar sonrası kullanabilirliği, kısa süreli hospitalizasyon sağlaması ve postop sonuçlara bakıldığında alt göz kapağı rekonstrüksiyonunda lokorejyonel fleplerin kullanılması geriatrik hasta grubu için uygun bir seçenek olarak görülmektedir.

Anahtar Kelimeler: geriatrik, göz kapağı, mustarde, posterior lamella

Fig.5 Sol alt göz kapağı sol alt yarısından dış kantusa uzanan bazal hücreli karsinom ön tanılı lezyonun posterior lamellayı da içerecek şekilde eksizyonu, sol lateral orbital rimden eleve edilen periosteal flep ile posterior lamella rekonstrüksiyonu

P-014
Madelung hastalığı (multipl simetrik lipomatozis) olgu sunumu

Dilek Tuğçe Kazancık, Gözde Akyol, İrfan Özyazgan
Erciyes Üniversitesi Tıp Fakültesi, Plastik Rekonstruktif ve Estetik Cerrahi Ana Bilim Dalı, Kayseri

Multipl simetrik lipomatoz (MLS), benign simetrik lipomatoz (BSL) veya Launois-Bensaude sendromu olarak da bilinen Madelung Hastalığı ilk olarak 1846'da Benjamin Brody tarafından tanımlanan vücutta simetrik, kapsülü olmayan (lipomlardan farklı olarak) yağ birikintileri ile karakterize nadir bir metabolik durumdur. Bu birikimler maksillofasiyal bölgede, boyunda, gövdede, meme ve karın bölgelerinde, üst ve alt ekstremitelerde olabilir. Etiyolojisi tam bilinmeyen hastalık, orta yaş alkol kötüye kullanımı olan erkeklerde daha sık görülmekle birlikte alkol tüketimi olmayan kadınlarda da görülmektedir. Hastalar genellikle estetik nedenlerle tıbbi yardım ararken nefes alma güçlükleri ve günlük yaşamda sorunlar nedeniyle de tedavi gerekebilir. Cerrahi tedavide lipektomi ve liposakşın en etkili seçeneklerdir. Hem lipektomi hem de liposakşının avantajları ve dezavantajları vardır. Optimal tedavi seçimi, hasta özelliklerine göre yapılmalıdır. Cerrahi olmayan yöntem olarak, kitleye fosfatidilkolin/deoksikolat enjeksiyonu şeklindeki non-invaziv intralipoterapi de önerilmiştir.

Olgu: 63 yaşında kadın hasta gençliğinde başlayan yavaş büyüyen boyun ve ensede lokalize deri altı kitleler için başvurdu. Hasta boyun hareketlerindeki kısıtlanma ve kozmetik görünümünden şikayetçi idi. Benzer durumun kızında ve anne tarafında hem erkek hem de kadınlarda olduğu öğrenildi. Yapılan muayenede sırt bölgesinde "buffalo hump" şeklinde yaygın, submental bölgede aşırı dolgunluk şeklinde cilt altı yağ dokusunda artış saptandı. Yapılan ultrasonografi ve manyetik rezonans görüntüleme de simetrik lipomatozis varlığını destekledi. Tedavi için kombine cerrahi tedavi (liposakşın ve deri eksizyonu) planlandı. İlk olarak "buffalo hump" bölgesine tümesan sonrası liposakşın ve sonrasında fazlalık oluşturan derinin ve altındaki dokuların eksizyonu gerçekleştirildi. İki ay sonra boyun bölgesi için yine liposakşın ve deri eksizyonu, supraklaviküler bölge için liposakşın yapıldı. Ameliyat sonrası supraklaviküler bölgede gelişen çok geniş olmayan hematom rezorbe oldu. Ameliyatlarda çıkarılan dokuların histopatolojik incelemeleri "fibroadipoz doku" olarak rapor edildi. Ameliyatlar sonrası sonuç, hasta tarafından çok tatmin edici idi. Bu hastadan elde edilen deneyimle liposakşın ve eksizyon kombinasyonunun Madelung Hastalığı'nın tedavisi için etkin ve yeterli olduğu sonucuna varıldı.

Anahtar Kelimeler: Madelung Hastalığı, Multipl Simetrik Lipomatoz, Liposakşın

Resim 1

Hastamızın ameliyat öncesi önden ve yandan görünüşü

P-015
Mandibular bölgede geniş defekti olan hastada osteokutan fibula flebi ve transvers servikal arter perforatör flebinin birlikte kullanımı

Yankı Görkem Keskin, Ömer Kokaçya, İbrahim Tabakan, Osman Metin Yavuz
Çukurova Üniversitesi Tıp Fakültesi, Plastik, Rekonstrüktif ve Estetik Cerrahi Ana Bilim Dalı, Adana

Giriş-Amaç: Baş ve boyun rekonstrüksiyonun amaçları; defektleri yeterli vaskularize dokuyla kapatmak ve güvenilir bir şekilde fonksiyonun restorasyonunu sağlamaktır. Kompleks baş-boyun defektlerinde serbest flepler genellikle ilk seçenek olarak tercih edilmektedir. Lokal flepler boyut olarak yetersiz kalabilmektedir. Bölgesel kas flepleri ise hacimlidir ve baş, boyun bölgesinde kaba görünüme neden olabilir. Servikofasiyal bölgedeki defektlerin

rekonstrüksiyonu için yüksek kaliteli ve ince derili flepler kullanılmalıdır ancak kemik dokuyu da içeren geniş cilt ve yumuşak doku defektlerinde kompozit fleplerin, cilt defektlerini onaracak diğer fleplerle kombinasyonları avantaj sağlamaktadır. Osteokutan serbest fibula flebi kemik defekti yanı sıra cilt defektlerini de onarmak için idealdir. Ek olarak cilt defekti onarımında transvers servikal arter perforatör flebi, iyi renk uyumu ve komplikasyon riskinin düşük olması nedeniyle serbest fibula flebiyle kombine edilebilir. Bu çalışmada tümör eksizyonu sonrası sağ mandibula simfizis-angulus arasında 9 cm kemik ve geniş cilt defekti olan bir hastaya osteokutan serbest fibula flebiyle birlikte transvers servikal arter perforatör bazlı flep ile onarım yaptığımız bir olgu sunulmaktadır.

Yöntem-Bulgular: 69 yaşında erkek hasta, merkezimize başvurusundan 6 ay kadar önce diş çekimi sonrasında çenesinin sağ yarısında şişlik gelişmiş, dış merkezde yapılan insizyonel biyopsi sonucu mandibula SCC olarak gelmiş. KBB tarafından genel anestezi altında kitle eksize edildi ve bilateral boyun diseksiyonu yapıldı. Eksizyon sonrası mandibulada yaklaşık 9 cm defekt ve sağ yüz yarımında 6x8 cm defekt meydana geldi. Tarafımızca 8x6 cm cilt adası ve 9 cm kemik segment içeren osteokutan serbest fibula flebi hazırlanarak 5 cm ve 4 cm segment içerecek şekilde osteotomiler yapıldı. Flep fasiyal arter ve vene anastomoz edildikten sonra flep cilt adası ile oral mukoza defekti onarımı yapıldı ve mini plak ve vidalar ile mandibula rekonstrüksiyonu tamamlandı. Sağ submandibular bölgeden sağ supraklaviküler bölgeye uzanan defekt ise transvers servikal arter perforatör flebi ile onarıldı.

Tartışma ve Sonuç: Baş boyun bölgesinin travma ve geniş kanser cerrahisi sonucu oluşan doku defektlerinin onarımında serbest doku aktarımları önemli bir yer tutar. Özellikle mandibular bölgeyi içine alan doku kayıplarının onarımında iliyak kemik, skapula, radius ve fibula donör olarak kullanılabilir. Bu seçenekler içinde fibula flebinin iyi bir perfüzyona sahip olması, bikortikal kemik yapıya sahip olması nedeniyle dental implantlar için zemin oluşturması ve donör alan morbiditesinin nisbeten az olması gibi üstün özellikleri mevcuttur. Mukoza ve cilt defektlerinde osteokutan olarak hazırlanabilmektedir. Transvers servikal arter perforatör bazlı supraklaviküler fasyokutanöz flebi 1979'da Lamberty tarafından sunulmuştur. Transvers servikal arter subklavian arterin dalıdır, tiroservikal ağacın bir dalı olarak veya doğrudan subklavian arterden çıkabilir. Trapezius kasına doğru posterior ve lateral olarak ilerler. Trapezius kasının üst kısmı ve üzerindeki cilt transvers servikal arterin yüzeyel dalı tarafından beslenir. Zaman içerisinde pektoral muskulokutan flep ve deltopektoral flep gibi daha yaygın kullanılan fleplere nazaran ikinci seçenek olarak kalsa da çok yönlülüğü, güvenilirliği, hızlı eleve edilebilmesi, inceliği ve renk uyumu nedeniyle baş boyun rekonstrüksiyonunda alternatif bir seçenek olarak düşünülebilir. Biz de mandibula ve yüz bölgesinde kompleks mukoza, kemik ve cilt defekti olan hastaya fibula fasyokutan flebi ile birlikte transvers servikal arter fasyokutan flebini kullanarak onarım gerçekleştirdik.

Anahtar Kelimeler: rekonstrüksiyon, flep, fibula

P-016
Kot İçeren Kimerik Free Latissimus Dorsi Osteomyokutanöz Flep ile Kranyum Defekti Onarımı Olgu Sunumu

İlknur Akbulut, Serhat Şibar, Duygu Şibar, Samed Arıkan
Gazi Üniversitesi Tıp Fakültesi, Plastik Rekonstrüktif ve Estetik Cerrahi Ana Bilim Dalı, Ankara

Giriş: Kraniyal defektler enfeksiyon, travma veya kafa içi hipertansiyon tedavisinde yaygın olarak kullanılan dekompresif kraniektomiden kaynaklanabilir. Aynı zamanda sosyal ve tıbbi problemlere yol açabilmektedirler. Kranioplasti, kraniyal defektleri olan hastalar için hastaların yaşam kalitesini iyileştirme ve serebrumun fonksiyonel olarak korunması prensiplerini içermelidir. Kranyum defektlerinin rekonstrüksiyonu için pek çok seçenek bulunmaktadır. Bunlardan deri, kas ve kaburgadan oluşan kimerik latissimus dorsi serbest flep, büyük karmaşık kraniyal defektleri başarıyla kapatabilir, iskelet desteği sağlayabilir, konturu düzeltebilir ve fonksiyonel sonucu önemli ölçüde iyileştirebilir.

Olgu: 47 yaş kadın hasta, beyin anevrizma rüptürü nedeniyle spontan subaraknoid kanamaya sekonder temporaparyetal bölgede tam kat kraniyektomiden sonra oluşan kemik defektin onarımı için preop 3 boyutlu tasarlanmış titanyum plak kullanıldı. Aspergillus enfeksiyonu nedeniyle plak 17 ay sonra çıkarıldı ve defekt 8 ve 10.kotları içeren kimerik lattissimus dorsi osteomyokutanöz fleple onarıldı. Alıcı damar olarak fasiyal arter ve komitan venleri kullanıldı. Alınan kaburgalar kemik defekt üzerine mini plak vidalarla sabitlendi. İntraop flebin dolaşımı SPY görüntüleme ile doğrulandı. Postop 40. günde kemik viabilitesi sintigrafi ile değerlendirildi. Hasta serbest flep transferinden sonra oluşan kontur deformitesinin düzeltilmesi amacıyla 2 ay sonra yeni bir operasyon geçirdi. Bu operasyonda önceden latissimus dorsi ile beraber transfer edilmiş cilt adası perforatör üzerinden deri flebi gibi kaldırıldı ve desepitelize edilerek frontoparyetal bölgedeki çöküklük olan bölgeye çevrilerek yerleştirildi ve kontur deformitesi düzeltildi.

Tartışma: Kranyum defektlerinde her hasta için en uygun rekonstrüktif seçeneği bulmak için pek çok faktörün değerlendirilmesi gerekir. Çevre dokuda bozulma, etkilenen bölgede enfeksiyon öyküsü varlığı, defektin boyutu, daha önce geçirilmiş başarısız kranioplastiler, geçirilmiş radyoterapi öyküsü ve BOS sızıntısı varlığı özellikle ele alınmalıdır. Defekt yeterince küçükse deri greftleri, doku genişletme ve lokal veya bölgesel flepler gibi lokal rekonstrüktif seçenekler düşünülebilir. Kusur büyükse veya travma, osteoradyonekroz, enfeksiyon, ameliyat öncesi veya sonrası radyasyon, önceki lokal flep başarısızlığı veya kalıcı bir BOS sızıntısı nedeniyle çevre dokuda kayıp varsa serbest doku transferi düşünülebilir. Kranyum defektlerini değerlendiririken kemik komponentte yapısal destek eksikliği olması durumunda metal implantlar, alloplastik malzemeler (örneğin, polimetilmetakrilat, polietilen), otolog kemik greftleri ve yumuşak doku rekonstrüksiyonu sırasında veya gecikmeli bir şekilde yerleştirilebilinen allojenik kemik de dahil olmak üzere farklı kemik rekonstrüksiyon seçenekleri mevcuttur. Alloplastik materyallerin kullanımı otojen rekonstüksiyonlara göre %50 daha fazla hasta komplikasyonuna sahip olma eğilimindedir. Bu hastada kullanılan titanyum plaklar ise geniş bir kusuru örtme avantajına sahiptir ancak diğer alloplastik malzemelerden daha fazla enfeksiyona meyil oluştururlar. Eksik kemik desteği varlığında ışınlanmış, enfekte veya başka bir şekilde travmatize olmuş dokuda enfeksiyon olasılığını ve rekonstrüksiyonun başarısızlığını azaltmak için defektin onarımı vaskülarize kemik ile gerçekleştirilebilir.

Sonuç: Vaskülarize kemik fleplerinin avantajları arasında daha yüksek bir hayatta kalma oranı, daha hızlı osteosentez, daha az rezorpsiyon ve enfeksiyona karşı daha fazla direnç yer alır. Öte yandan vaskülarize kemik flepleri deneyimli bir ekip ve ek ameliyat süresi gerektirir. Torakodorsal pediküle dayalı cilt, kas ve kaburgadan oluşan latissimus dorsi kimerik serbest flep, büyük karmaşık kraniyal defektleri başarıyla kapatabilir, iskelet desteği sağlayabilir, konturu eski haline getirebilir. Aynı zamanda bu kompozit flep yapısal destek sağlar ve böylece potansiyel olarak dış basınçtan kaynaklanan negatif nörolojik sekelleri de önler ve benzer vakalarda bu fleple güvenli sonuçlar elde edilebilir.

Referanslar:

1- Bohman LE, Schuster JM. Travmatik beyin hasarının tedavisi için dekompresif kraniektomi: bir güncelleme. Curr Neurol Neurosci temsilcisi 2013;13:392

2- Suzukı N, Suzukı S, Iwabuchi T. Neurological improvement after cranioplasty. Analysis by dunamic CT scan. Acta Neurochir(Wien) 1993;122:49-53

3- Lee JC, Kleiber GM, Pelletier ATT, et al. Autogous immediate cranioplasty with vascularized bone in high-risk composte cranial defects. Plast Reconst. Surg 2013;132:967-975

4- Zins JE, LanGEVİN CJ; Nasir S. Controversies in skull reconstruction. J Craniofac Surg 2010; 21:1755-1760

5- Lin SJ, Hanasono MM, Skoracki RJ. Scalp and calvarial reconstruction. Semin Plast Surg 2008; 22:281-293.

Anahtar Kelimeler: Kalvaryal rekonstrüksiyon, latissimus dorsi - kaburga osteomyokutanöz serbest flep, vaskülarize kemik flepleri

Flep ve Defekt Alanı

Kotların kranyum kemiklerine plak vidalarla sabitlendikten sonra defektin ve flebin yumuşak doku komponentlerinin görünümü

P-017
Çene Nekrozu Sonrası Hemimandibula Defektlerinin Serbest İliak Krest Osteokutan Flep ve Serbest Fibula Osteokutan Fleple Onarımı Olgu Sunumu

Oğuzhan Karasu, Serhat Şibar, Mert Doruk, İlknur Akbulut
Gazi Üniversitesi Tıp Fakültesi, Plastik Rekonstrüktif ve Estetik Cerrahi Ana Bilim Dalı, Ankara

Giriş: IV Bifosfonat tedavisi özellikle malignensiye bağlı hiperkalsemi veya solid metastatik kemik tümörü ve multiple myelom gibi kemik hastalıklarında başarılı şekilde kullanılmaktadır. Bifosfonat ilişkili çene nekrozu(BRONJ) 2003 yılından beri literatürlerde görülmekte olup genellikle mandibula posterior kısmını tutmaktadır. İnsidansı literatürde % 0.8 ile 12 arasında görülmektedir. Hastalığın evrelenmesine göre tedavi şeması değişmektedir (Tablo1). Bu çalışmada BRONJ gelişen bir hastanın sunumu amaçlanmaktadır.

Olgu: 39 Yaşında erkek hasta 2009 yılında nazofarinks kanseri nedeni ile opere edilmiş olup 2017 yılından beri bifosfonat tedavisi almaktadır. Hastanın kemoterapi ve radyoterapi öyküsü mevcut. Temmuz 2020'de kliniğimize ağız içinden pürülan akıntı gelmesi şikayetiyle başvuran hastanın BT görüntülemesinde bilateral mandibula korpus ve ramusta litik lezyonlar gözlendi. 2020 Temmuz ayında sağ mandibulaya rezeksiyon sonrası serbest iliak krest osteokutan flebi ile rekonstrüksiyon gerçekleştirildi. Ardından sol mandibulada benzer şikayetler nedeni ile 2021 Mart ayında sol hemimandibula rezeksiyonu sonrası serbest osteokutan fibula flebi ile rekonstrüksiyonu gerçekleştirildi. Hastanın ilk ameliyatında komplikasyon olarak ilk 24. Saatte hematom gözlendi ve tekrar operasyona alındı. İkinci ameliyatından sonra komplikasyon gözlenmedi. Çene fonksiyonlarında önceki klinik durumuna bağlı olarak kısıtlılık devam etmekteydi.

Tartışma: BRONJ Bifosfonat tedavisinin en önemli komplikasyonlarından biri olmakta olup hastaların yaklaşık % 0.8 ile 12 si bu durumdan etkilenmektedir. Mevcut hastanın bilinçlendirilmesi ve erken evrede farkedilmesi basit tedavilerle yönetilebilirken ileri evre de kemik rezeksiyonu ve ardından rekonstrüksiyona ihtiyaç duyulmaktadır.Bilateral mandibula litik lezyonu olan bu hastamızda sol tarafa serbest osteokutan fibula, sağ tarafa serbest osteokutan iliak krest flebi ile rekonstrüksiyon yapılarak çapraz iki ekstremiteden morbiditenin az olması amaçlanmıştır. Literatür taramasında mandibula rekonstrüksiyonu için farklı ekstremitelerden elde edilen bu iki ayrı flebin kullanıldığı başka vaka bulunamamıştır. Geniş mandibula defektlerinde serbest osseöz fleplerin kullanılması gerektiğinden iki farklı flep için fibula ve iliak krest donör alan olarak uygun bulunmuştur.

Sonuç: Bifosfonat tedavisinin başarılı bir tedavi seçeneği olmasının yanısıra BRONJ ve sistemik komplikasyonları olabileceği akılda tutulmalıdır.Osteonekroz durumunda evresine göre tedavi planı seçilmelidir.İleri evre ve geniş rezeksiyon gereken hastalarda bilateral rekonstrüksiyon gerekliyse iliak krest ve fibular serbest osteokutan flaplarin birlikte kullanılması başarılı estetik ve fonsiyonel sonuç verecektir.

Kaynaklar:

1. American Association of Oral and Maxillofacial Surgeons Position Paper on Bisphosphonate-Related Osteonecrosis of the Jaws—2009 Update Salvatore L. Ruggiero, DMD, MD,Thomas B. Dodson,

DMD, MPH,Leon A. Assael, DMD,Regina Landesberg, DMD, PhD, Robert E. Marx, DDS,Bhoomi Mehrotra, MD J Oral Maxillofac Surg 67:2-12, 2009, Suppl 1

2. Bisphosphonate osteonecrosis of the jaw: A historical and contemporary review Niall M.H. McLeod, Peter A. Brennan, Salvatore L. Ruggiero The Surgeon 10 (2012) 36e42

3.Oromandibular Reconstruction using a third free flap,in sequence in recurrent carcinoma F.Demirkan, F.-C. Wei, H.-C. Chen, I-H. Chen and C-T. Liao British Journal of Plastic Surgery(1999),52,429-433

Anahtar Kelimeler: bifosfanat ilişkili çene nekrozu, bilateral mandibula rekonstrüksiyonu, iliak krest flep, free fibula flep

Figür-1

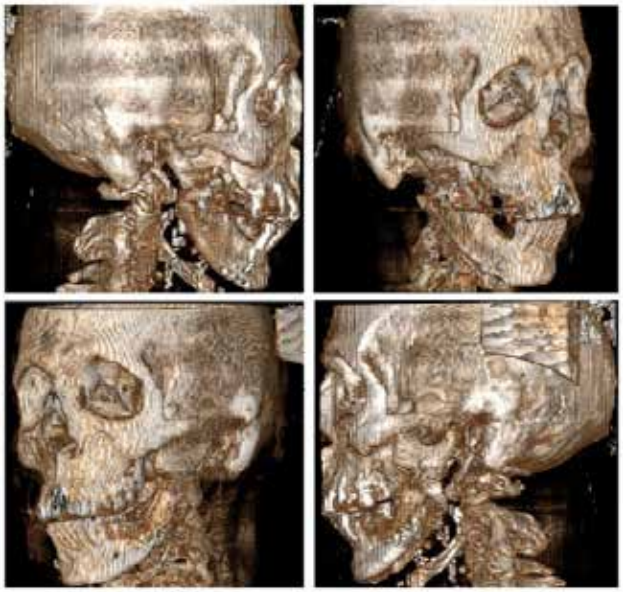

Hastanın postoperatif 6. ay bilgisayarlı tomografi görüntüsü

Bronj Tedavi Planı

Evre 0	IV veya Oral bifosfonat alan, nekrozu bulunmayan hasta. Tedavi endikasyonu yok. Hasta eğitimi yeterlidir.
Evre 1	Ekspoze ve nekrotik kemik fakat enfekte olmayan kemik dokusu. Antibakteriyel ağız yıkama, klinik takip.
Evre 2	Ekspoze, nekrotik ve enfekte kemik dokusu, oral antibiyotik tedavisi. Ağrı ve ödem ile inflamatuvar bulgular başlamış. Antibakteriyel yıkama, yüzeysel debridman.
Evre 3	Evre-2'ye ek olarak herhangi biri varsa nekrotik kemik alveoler kemiği geçiyorsa patolojik fraktür varsa, oral veya ekstraoral fistül varsa, osteoliz mandibula inferior sınırını geçmişse, osteoliz sinüs tabanına ulaşmışsa, antibiyotik tedavisi cerrahi debridman ve rezeksiyon

P-018
Pediatrik Servikofasiyal Teratom, Olgu Sunumu

Tahir Babahan, Süleyman Çakmak, Hüseyin Emre Ulukaya, Merve Özger, Özge Eren, Haluk Vayvada
Dokuz Eylül Üniversitesi Tıp Fakültesi, Plastik, Rekonstrüktif ve Estetik Cerrahi Ana Bilim Dalı, İzmir

Giriş: Teratomlar ve diğer germ hücreli tümörler yaygın görülen pediatrik neoplazmalardır. Gonadal ve extragonadal yerleşim gösterebilirler. Boyundaki konjenital teratomlar çok nadir görülmektedir. Teratomlar genellikle sakrokoksigeal bölgede yer alır.Bunu takiben yumurtalıklar, testis, ön mediasten, retroperiton ve %5' den daha az olmak üzere baş ve boyunda görülürler. Histolojik olarak benign tümörler olmakla birlikte, büyük çaplara ulaşabilen servikofasyal teratomlar yenidoğanda hava yolu obstrüksiyonuna bağlı ciddi solunum sıkıntısı ve mortalite riski taşırlar. Bununla birlike büyük boyutlara ulaşan teratomlarda yüz bölgesinin ekspanse olması sonrası bu bölgenin rekonstrüksiyonu açısından plastik cerrahi görüşü alınması önemlidir.

Olgu Sunumu: Yirmi beş yaş nullipar sağlıklı preeklampsi, hipotiroidi, 40 saatlik erken membran rüptürü olan anneden 35. gebelik haftasında C/S ile 2243 gram doğan kız bebek,prenatal saptanan sol servikal bölge fetal kistik higroma, servikofasial hemanjiom,teratom ön tanılarıyla multidisipliner yaklaşım gerekmesi nedeniyle 3. basamak prematür yoğun bakımda izlemi sırasında tarafımıza danışıldı. İntranatal MR görüntülemede sol prefrontal bölge ve boyunda 27x19 mm çaplı, kistik alanlar içeren kitlesel lezyon ayırt edildiği, bunun yanında fetal üst sağ yarımda 58x46 mm boyutlu, internal septasyonlar içeren 3-4 kompartmanlı geniş bir kistik lezyon izlendiği belirlendi. Postnatal 11. gününde çekilen MR görüntülemede sol parakranyal egzofitik kitle ciltaltında temporaparietal yerleşimli derin dokulara temporal kemik düzeyinde yayılımı olan ancak intrakranyal yayılımı olmayan kitlesel kistik lezyon ilk planda germ hücreli tümör olarak düşünüldü. Takiplerinde solunum sıkıntısı olmayan hasta için tarafımızca ve KBB bölümünce elektif operasyon planlandı. Eksternal kulak yapıları disgenetik olan ve kitlenin ileri derece ekspanse etmesine sekonder incelmiş cilt dokusu barındırıyordu. Eksternal akustik meautus mevcut değildi. Postop 15. Günde çekilen BT görüntülemesinde bilateral iç kulak yapıları, kohlea ve semisirküler kanallar, internal akustik kanal ve fasial sinir trasesi normal olarak değerlendirildi. Doğum sonrası 38. günde KBB ekibi ile birlikte kitlenin eksizyonu ve kulak rekonstrüksiyonu planlandı. Preop yapılan çizimler ardından ekspanse kulak yapısı posteriunda boyuna yapılan insizyon sonrası kitle eksize edildi.(Resim-1) Kulak yüz tarafından beslenen flepte bırakılarak nispeten daha güvenli dolaşım ve skar hattının skalpte gizlenmesi hedeflendi.Kulak olması gereken pozisyona karşı kulakla karşılaştırmalı olarak temporal kemik periostuna süspansiyon sütürleri ile asıldı. (Resim-1) Revizyon cerrahisi gerekebileceği öngürülerek deri fazlalıkları massif şekilde eksize edilmedi. Postop takiplerinde dolaşım bozukluğu, yara yeri ile ilgili sorun izlenmedi. Günlük yara bakımı ile takip edildi. Takiplerinde sorun izlenmeyen hastaya poliklinik kontrolü önerildi. Kitlenin patolojik incelemesi grade 3 immatür teratom, mastoid kavitedeki kitle matür teratom ile uyumlu olarak raporlandı. Ek öneriler için onkolojiye yönlendirildi.

Tartışma: Konjenital servikofasyal teratomlarda kitlenin tamamının cerrahi olarak eksizyonu en uygun tedavi şeklidir. Özellikle immatür teratomlarda kitlenin tam ve başarılı bir şekilde eksizyonu nüksleri engellemek açısından önemlidir. Yüz bölgesini içeren kitlelerde plastik cerrahi

görüşü alınması insizyon seçimi ve estetik ünitelerin doğru planda yerleştirilmesi açısından hastanın faydasına olacaktır.

Sonuç: Konjenital servikal teratomlar nadir görülen fetal tümöral lezyonlardır. Büyük çaplara ulaşabilen servikofasyal teratomlar yenidoğanda hava yolu obstrüksiyonuna bağlı ciddi solunum sıkıntısı ve mortalite riski taşırlar. Multidisipliner yaklaşım yenidoğan döneminde ve cerrahi tedaviler sonrasında büyük öneme sahiptir.

Anahtar Kelimeler: Matür teratom, immatür teratom, kulak, rekonstrüksiyon, servikofasiyal

Resim-1

P-019
Temporal ve Infratemporal Yerleşimli Sinoviyal Sarkom; Vaka Sunumu ve Literatür Özeti

Simay Erşahin, Doğan Alhan, Demirhan Dal, Rauf Namazaliyev
Sağlık Bilimleri Üniversitesi Gülhane Eğitim ve Araştırma Hastanesi, Plastik, Rekonstrüktif ve Estetik Cerrahi Ana Bilim Dalı, Ankara

Giriş: Bu bildiride, temporal bölge kaynaklı, zigomatik arkın arkasından geçerek infratemporal bölgeye uzanan, nadir yerleşimli bir sinovyal sarkom (SS) olgusu sunulmuştur. Ek olarak, temporal ve infratemporal bölge sinovyal sarkomları ile ilgili literatür gözden geçirilmiş, klinikopatolojik özellikler, yönetim ve sonuçlar tartışılmıştır.

Olgu: Temporal bölgesinde ağrılı ve hızlı büyüyen, yaklaşık 5 cm kitle ile plastik cerrahi bölümüne başvuran 58 yaşında hipertansif kadın hasta epitelyal neoplazm, mezenkimal neoplazm ve malign periferk sinir kılıfı tümörü ön tanıları ile genel anestezi altında opere edilmiştir. Intraoperatif inspeksiyonda sert, etraf dokulara yapışık, gri-kahverengi bir kitle görülmüş, en-blok rezeke edilmiş ve patoloji bölümü kitleyi sinovyal sarkom olarak rapor etmiştir. Postoperatif kemoradyoterapi alan hastanın, iki senelik takiplerinde lokal rekürrens veya uzak metastaz bulgusuna saptanmamıştır.

Tartışma: Sinovyal sarkom, yumuşak doku sarkomlarının %3-10'unu oluşturur ve tüm yumuşak doku sarkomları arasında dördüncü sırada görülmektedir. Ekstremiteler en sık tutulum yeridir. Baş-boyun bölgesi ise en sık görülen ikinci prezantasyondur. Baş-boyun bölgesinde en sık parotis ve temporal bölgeler tutulmaktadır. SS, genç erişkin erkeklerde daha sık görülmekte, görüntüleme için bilgisayarlı tomografi ve manyetik rezonans görüntülemeden yararlanılabilmektedir. Orijini tam olarak bilinmese de, içerdiği hücre tipine göre bifazik ve monofazik tipleri bulunmaktadır. Tanıda ışık ve elektron mikroskobu, immunohistokimya ve sitogenetik analizden yararlanılır. X ve 18 kromozomları arasındaki karşılıklı translokasyon sinoviyal sarkoma özgüdür. Ayırıcı tanı epitelyal ve mezenkimal neoplazmları, malign periferik sinir kılıfı tümörlerini, tükürük bezi tümörlerini ve bifazik tümörleri içermelidir. Temel tedavi cerrahi rezeksiyondur, adjuvan kemoradyoterapi sıklıkla kullanılır. Malign bir tümör olduğu için lokal nüks ve uzak metastaz açısından takip önemlidir.

Sonuç: Bildiğimiz kadarıyla bu vaka, 1945 ile 2017 yılları arasında rapor edilen temporal bölge yerleşimli sinovyal sarkomların onuncusu ve infratemporal bölge yerleşimli sinovyal sarkomların on dördüncüsüdür. Baş boyun bölgesi, sinovyal sarkomlar için nadir bir bölge olduğundan yanlış tanı nadir değildir. Tanı ve tedavi multidisipliner bir yaklaşım gerektirmektedir.

Anahtar Kelimeler: sinovyal sarkom, temporal bölge, infratemporal bölge

Resim 1

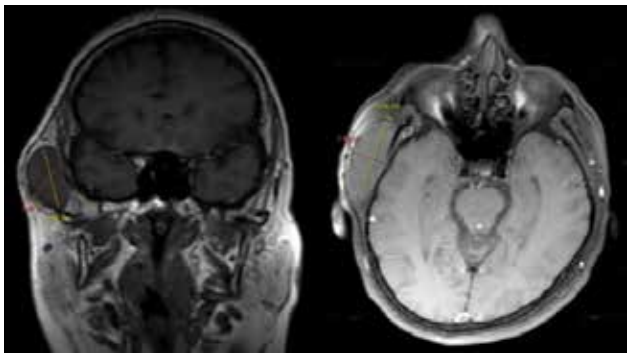

Kitlenin T1-ağırlıklı serilerde hafif hipointens görünen MRG görüntüsü

P-020
Erişkin hastada kolumella yerleşimli dermoid kistin nasolabial subkütan pediküllü ada flebi ile onarımı: nadir vaka

Moath Zuhour, Pınar Öztürk, Orhan Gök, Melikhan Tatar, Zeynep Altuntaş
Necmettin Erbakan Üniversitesi, Meram Tıp Fakültesi, Plastik, Rekonstrüktif ve Estetik cerrahi Ana Bilim Dalı, Konya

Giriş: Dermoid kistler çok katlı yassı epitel ile döşeli, saç ve yağ bezleri dahil olmak üzere epitelin normal bileşenlerini içerebilen kistlerdir.(1) Nazal bölgede yerleşen dermoid kistler bir çeşit konjenital lezyonlar olup, orta hatta nazal şişlik olarak ortaya çıkabilirler. Nazal dermoid kistler genellikle çocukluk çağında tanı almalarına rağmen, nadir de olsa erişkin yaşta saptanabilirler.(2) bu bölgedeki kistler baş ve boyun bölgesinin dermoidlerinin %11-12'sini ve tüm vücut dermoidlerin %1'ni oluşturmaktadır. (3,4) kolumella rekonstrüksiyonunda nasolabial flepler ve perinasal alar flep gibi lokal fleplerden, alın flebi ve submental flep gibi rejyonel fleplere ve hatta serbest fleplere kadar birçok yöntemi mevcut. (5) Olgu: 48 yaşında bayan hasta kolumella ortasında yaklaşık 1x1 cm'lik kitle (fotoğraf 1,A) şikayetiyle kliniğimize başvurdu. Hastadan yaklaşık 2 ay önce sol uyluğundan alınan eksizyonel biyopsinin tanısı dermatofibrom diye sonuçlanmıştır. Kolumella'daki kitle de dermatofibrom ön tanısıyla uygun cerrahi sınırlar konularak total eksize edildi.

Ameliyat sırasında kitlenin septumla ilişkisinin olmadığı ve başka yapıya uzanmadığı görüldü. Eksizyon sonrası alt lateral kırıkdakların medial kruslarının kaudal uçları ekspoze oldu. Onarım için tasarlanan sol nazolabial subkütan pediküllü ada flebi defekti gerilimsiz şekilde örtecek uzunlukta çizildi (fotoğraf 1,A). Flebin elevasyonu cilt adasının insizyonuyla başladı. Cilt altı seviyeye gelindiğinde, pediküllü koruyacak yeterli kalınlık elde ederek künt disseksiyon ile devam edildi. Flep alar tabanın altından oluşturulan tünelden geçilerek defekte ulaştırıldı ve medial krusları örtecek şekilde flebin inseti yapıldı. Kanama kontrolü sonrası cilt ve mukoza sütüre edildi. Flebin kapiller dolaşımının normal olduğu gözlemlendi(fotoğraf 1,B). Hasta bir hafta sonra kontrole geldiğinde flebin dermis kısmında parsiyel nekroz olduğu görüldü. Hasta pansuman ile takip edildi, ve 3 hafta sonrası defektin tamamen iyileştiği görüldü(fotoğraf 1,C).

Tartışma: Nasal dermoid kistler genelde çocuklarda görülen, erişkinlerde çok nadir saptanan konjenital orta hat lezyonlarıdır. (2) literatüre baktığımız zaman kolumella'da rastalanan dermoid kistler, septum kaynaklı olup kolumella'da bir ostia (sinüs ağzı) olarak saptanmıştır. (6) nasal dermoid kistlerin vücudun diğer dermoid kistlerden ayıran en önemli özellik burun içerisinde daha derin yapılara ve hatta intrakranyal uzanım gösterebilmesidir. Bundan dolayı ameliyat öncesi iyi bir fizik muayene, bilgisayarlı tomografi ve manyetik rezonans gibi ayrıntılı bir görüntüleme yönteminin yapılması önerilmektedir. (7) lokalizasyon olarak nasal dermoid kistler glabelladan kolumellanın tabanına kadar çizilen orta hattın herhangi bir yerinde olabilir ve hastaların yaklaşık %60'ında yüzeyel olmakla birlikte, hastaların %10-45'inde intrakranyal uzanım gösterebilmektedir. (8) bizim vakada hem hastanın yaşından dolayı hem de hastanın daha önce dermatofibrom öyküsünden dolayı kolumella'daki kitleye dermatofibrom şüphesi ile yaklaşıldı. Kitlenin eksizyonu sırasında septuma veya başka yapıya uzanım şüphesi uyandıracak herhangi bir bulguya rastlanılmadı. Kitle kapsülüyle birlikte en blok olarak çıkarıldı. Subkütan nasolabial flep 2 cm altındaki defektler için en sık kullanılan fleplerden birisi olmakla birlikte 2,5 cm üzerindeki defekler için alın flebi tercih edilmektedir. (9) Nasolabial ada flebinin beslenmesi flebin tabanından gelen subkütan ve dermal vasküler sistemlerden kaynaklanmaktadır.(10) Bu flebin kolumella rekonstrüksiyonu için ideal kılan sebeplerin arasında; renk uyumu, kılsız deriden tasarlanmış olması, donör alanın izi nazolabial sulkusta saklanması ve flebin ince olması yer almaktadır. Öteki yandan bu flep 2 cm'den büyük defektler için uygun değildir.(11) flebin diğer önemli bir dezavantajı ise yara iyileşmesi sırasında oluşan kontraktür nedeniyle kolumella'nın bir tarafa deviye olmasıdır. Bunu önlemek için flebi tasarlarken defektten %10-20 defektten uzun olması önerilir. Flebin olabilecek venöz konjesiyonun önüne geçmek için de oluşturulan subkütan tünelin rahat olması gerekir.(12) Resimde görüldüğü üzere flep defekte gerilimsiz gelecek şekilde tasarlandı(fotoğraf 1,A). Erken posoperative dönemde flepin kapiller dolaşımı normal olduğu halde, postop. 1. Haftada ciltte parsiyel nekroz ile karşılaştık. Nemli pansuman ile takip edilen hasta 3 hafta sonra tamamen iyileşti (fotoğraf 1,C).

Sonuç: Nasal dermoid kistler erişkin hastalarda nadir görülen konjenital lezyonlardır. Hastanın yaşına bakılmaksızın böyle bir kitle ile karşılaşıldığında intrakranyal uzanımı ekarte etmek için ileri görüntülemenin yapılması önerilir. Nasolabial ada flebinin kolumellar rekonstrüksiyon için iyi bir seçenek olmasıyla birlikte flebin olası dolaşım problemi açısından yakın takibe alınması gerekir.

Kaynaklar:

1- Rodriguez DP, Orscheln ES, Koch BL. Masses of the nose, nasal cavity, and nasopharynx in children. Radiographics. 2017;37(6):1704–1730.

2- Loke DK, Woolford TJ. Open septorhinoplasty approach for the excision of a dermoid cyst and sinus with primary dorsal reconstruction. J Laryngol Otol 2001;115:657–9.

3- Crawford JK, Webster JP. Congenital dermoid cyst of the nose. Plast Reconst Surg 1952;9:235–60

4- ittlewood AHM. Congenital nasal dermoid cysts and fistulas. Plast Reconstr Surg 1961;27:471–88

5- Nowicki J, Abbas JR, Sudbury D, Anari S. Nasal columella reconstruction - A comprehensive review of the current techniques. J Plast Reconstr Aesthet Surg. 2020;73(5):815-827.

6- Pensler, Jay M. M.D.; Bauer, Bruce S. M.D.; Naidich, Thomas P. M.D. Craniofacial Dermoids, Plastic and Reconstructive Surgery: December 1988 - Volume 82 - Issue 6 - p 953-958

7- acker DC, Freeman JL. Intracranial extension of a nasal dermoid sinüs cyst in a 56-year-old man. Head Neck 1994;16:366Y371

8- Choi YD, Park ES, Kang MS. A nasal dermal sinus cyst involving the nasal septum. J Craniofac Surg. 2012;23(6):e636-e638. doi:10.1097/SCS.0b013e31827101ca

9- Potter JK, Ducic Y, Ellis E 3rd. Extended bilaminar forehead flap with cantilevered bone grafts for reconstruction of full-thickness nasal defects. J Oral Maxillofac Surg. 2005 4;63(4):566–570. PMID: 15789334.

10- Cormick GC, Lambery BG. The arterial anatomy of skin flap. New York: Churchill Livingstone; 1986.

11- Barton FE Jr. Aesthetic aspects of nasal reconstruction. Clin Plast Surg. 1988 1;15(1):155–166. PMID: 3278826.

12- Kang IG, Jung JH, Kim ST, Kim YJ. Reconstruction of a columellar defect with a nasolabial island flap. Clin Exp Otorhinolaryngol. 2014;7(2):142-144.

Anahtar Kelimeler: Dermoid kist, Kolumella, Nasolabial ada flebi

Fotoğraf 1

A: Hastanın preoperatif fotoğrafı, B: Hastanın hemen ameliyat sonraki fotoğrafı C: Hastanın 4 hafta sonraki fotoğrafı

P-022
Tek taraflı fasyal palsili hastada ip askı ile statik rekonstrüksiyon

Zeki Çelik[1], Sabri Öztürk[1], Selami Serhat Şirvan[1], Naci Çelik[2]
[1]Şişli Hamidiye Etfal Eğitim Araştırma Hastanesi, Plastik Rekonstrüktif ve Estetik Cerrahi Kliniği, İstanbul
[2]Özel Hekimlik, Plastik Rekonstrüktif ve Estetik Cerrahi Kliniği, İstanbul

Giriş: Etkilenen tarafta yüz kaslarının fonksiyon göstermediği fasyal palsi; dramatik fonksiyonel, psikolojik ve kozmetik sekellerle ilişkilendirilen bir durumdur. Asimetrik bir yüzün veya anlaşılır bir konuşma ile kendini ifade edememenin olağanüstü psikolojik sonuçları olabilir. Fasyal sinir disfonksiyonu idiyopatik olabileceği gibi organik bir nedene sekonder de gelişebilir. Hiçbir teknik fasyal paraliziyi mükemmel şekilde onaramamaktadır. Fasyal sinir disfonksiyonu olan hastalarda estetik ve fonksiyonel sorunların düzeltilmesi hedeflenir. Bu amaçla hastalara ihtiyaçları ve istekleri doğrultusunda statik veya dinamik fasyal sinir rekonstrüksiyonu uygulanabilir. Sinir greftlemesi, kas transpozisyonu gibi teknikler dinamik teknikler içinde yer almaktadır. Statik tekniklere ise yüz kaslarının plikasyonu veya kısaltılması, allogreft veya otogreft yoluyla fasyal askılama, enjekte edilebilen maddeler ve implantlar, kaş kaldırma, açık ve endoskopik yüz germe, çeşitli göz kapağı ameliyatları örnek olarak gösterilebilir. Dinamik rekonstrüksiyon prosedürleri fasyal paralizi hastalarında ilk tercih edilen yöntemler olmasına rağmen çeşitli kontraendikasyonlarından dolayı her zaman tercih edilmez. Hastaların istekleri ve beklentileri de bizi statik rekonstrüksiyona yönlendirebilir. İp ile statik askılama yöntemi hem minimal invaziv bir teknik olması hem de invaziv cerrahi prosedürlere eşdeğer sonuçları ile öne çıkmaktadır.

Yöntem-Gereç: Mart 2021 tarihinde Şişli Hamidiye Etfal Hastanesi Plastik Cerrahi Kliniği'nde sağ yüz yarımında fasyal palsi tanısı olan hasta tarafımızca ip ile askılama yöntemi kullanılarak rekonstrükte edilmiştir. Materyal olarak polyester core üzerinde silikon kaplı ip kullanılmıştır.

Olgu: 37 yaşında erkek hastada, 9 sene önce araç içi trafik kazası sonrası temporal kemikte fraktür meydana gelmiş ve sağ yüz yarımında periferik fasyal paralizi gelişmiştir. Olaydan 8 ay sonra dış merkez kulak burun ve boğaz kliniğinde fasial sinir dekompresyonu, 2 yıl sonra dış merkez plastik cerrahi kliniğinde sağ fasyal reanimasyon ameliyatı olmuştur. Hasta daha sonra hareket bozukluğu şikayetiyle kliniğimize başvurmuştur.

Bulgular: Yüzde sağ tarafta palsi sebebiyle asimetrik görünüm mevcuttur. İstirahat halinde sağ tarafta alın çizgileri, nazolabial sulkus, sağ göz lateralinde rugalarda silinme mevcuttur. Sağ taraf göz kapağında tam kapanmama mevcuttur. Sağ kaşta kas aktivitesi izlenmedi, sol kaşta elevasyon mevcuttur. Sağ oral komissürde mobilizasyon görülmedi. Sağ zigomatik, malar ve mandibular alanda atrofi izlendi. Hastanın fasyal palsisi grade 6 olarak değerlendirildi (Foto 1). Hastaya 10 Mart 2021 tarihinde ip ile sağ modiolus, sağ malar ve sağ kaş askılama uygulandı. İşlemde sağ modiolusa 1 adet, sağ kaşa 2 adet ve sağ malar alana 2 adet ip kullanıldı. Uygulama sonrası her iki yüz yarımındaki asimetrilerin belirgin düzeyde düzeldiği gözlendi (Foto 2). Post operatif takiplerde revizyon cerrahisi gerektirecek komplikasyon yaşanmadı.

Tartışma: Fasyal palside ideal reanimasyon ve rehabilitasyon metodu henüz bulunamamıştır. Günümüzde en iyi fonksiyonel ve kozmetik sonuçlar dinamik metod kullanılarak elde edilmektedir. Uzun dönemli fasyal paralizili hastalarda ve canlı doku reinnervasyon potensiyali bulunmadığı durumlarda statik fasyal askılama prosedürleri dinlenim halinde fasyal simetri sağlayabilirler. Bu statik prosedürler genel olarak orta yüz ve perioral bölgelerin farklı materyaller kullanarak askılanmasını içermektedir. Askılamada kullanabilecek fasya lata, palmaris longus tendonu gibi otolog materyaller immün olarak uyumludur; fakat donör saha morbiditesine sebep olmakta ve ameliyat süresini uzatmaktadır. Askılamada kullanılan ip, greft rejeksiyonu olmadan kullanılabilmektedir. Bu tarz bir materyal çok yönlü fibril yapılar içermektedir. Böylece ip yumuşak dokuyu, farklı yönlerden güçlü bir şekilde tutunabilir. Bu alloplastik materyal gevşekliğini zaman içinde kaybetmez ve kalıcı bir sonuç oluşturur. İnce yapısı sayesinde subkutanöz planda dışardan görünmeyecek şekilde yerleştirilebilir.

Sonuç: İp askı yöntemi ile tedavi edilen hastada iyi kozmetik ve fonksiyonel sonuçlar elde edilmiştir. Hemifasyal yüz sarkıklığı giderilmiş, bukkal kavite desteği sağlanmıştır. Postoperatif dönemde alloplastik materyale bağlı herhangi bir reaksiyon gözlenmemiştir. Fasyal asimetri tedavisinde ip askısı güvenilir, biyouyumlu ve kolay uygulanabilen bir materyaldir. Bu yüzden dinamik reanimasyon prosedürlerine uygun olmayan hastalarda, ip ile statik askılama yöntemi iyi bir alternatif oluşturmaktadır.

Anahtar Kelimeler: Fasyal palsi, ip ile askılama, statik rekonstrüksiyon

Foto

Foto 1. Foto2.

P-023
Takipte Multipl Myelom gelişen nadir yerleşimli Plazmositom olgusu

Kutay Durukan, Ersin Gür
Ege Üniversitesi Tıp Fakültesi, Plastik, Rekonstrüktif ve Estetik Cerrahi Ana Bilim Dalı, İzmir

Giriş: Plazma hücreli neoplazmlar, B lenfoid hücrelerinin monoklonal neoplastik proliferasyonlarıdır. Hastalığın seyri bir medüller alana (soliter kemik plazmositomu (SBP)), bir ekstramedüller (yumuşak doku) alana (ekstramedüller plazmasitom) sınırlanabilir veya birçok alanı tutabilir (multipl miyelom). Soliter plazmasitom, izole bir hastalık veya takipte gelişecek bir multipl miyelomun ilk belirtisi olabilir. Soliter kemik plazmasitomları, multipl miyelom vakalarının yaklaşık %3-7'sini oluşturur. Plazmasitomun izole formu iyi prognoza sahip olmakla birlikte, takipte gelişen multipl miyelom vakalarında prognoz kötü olabilir.

Olguların %34-72'sinde vertebra tutulumu görülür En sık torakal vertebra tutulumu görülür, bunu lomber, sakral ve servikal vertebra tutulumu takip eder. Vakaların %20'sinde ileum, humerus, femur, kaburga, sternum, klavikula veya skapula tutulur. Mandibula tutulumu oldukça nadirdir ve sıklığı %4.4 olarak bildirilmiştir. En sık görülen semptom, infiltre plazma

hücrelerinin neden olduğu kemik destrüksiyonuna bağlı olarak lezyon bölgesinde ağrıdır. Sinir yapılarına infiltre olan daha büyük lezyonlarda parestezi görülebilmektedir. Kemiğin soliter plazmasitomun ortalama görülme yaşı 55 olarak bildirilmekte ve erkeklerde 3 kat daha fazla görülmekte olup; Bu yazıda mandibula sağ corpus bölgesinde şişlik ve ağrı ile tarafımıza başvuran daha sonra plazmasitom tanısı alan 58 yaşında bir kadın hastayı sunuyoruz.

Olgu: 58 yaşında kadın hasta, son 2 aydır sağ alt çene bölgesinde yer alan ağrı ve şişlik şikayeti ile diş hekimliğine başvurmuş ve çekilen ortopantomografisinde mandibula sağ corpusta ekspande kitle görülen hasta tarafımıza ameloblastom ön tanısı ile yönlendirilmiş.
Genel sistem muayenesi normal olan hastada muayenede: inspeksiyonda sağ corpus hizasında şişlik ve asimetri görülmekte ve palpasyonda, mandibulanın sağ corpus bölgesinde hassasiyet mevcuttu. Servikal lenf nodları ele gelmiyordu ve temporomandibular eklem (TME) muayenesi normaldi.
Hastanın çekilen opgsi incelendiğinde alt alveoler arkta bilateral molar diş kayıpları ve sağ corpus seviyesi angulus komşuluğunda yerleşim gösteren, kemik yapıyı erode eden, multilokule, kistik yapı görüldü

Genel anestezi altında lezyona eksizyonel biyopsi uygulandı. Doku histopatolojik incelemeye gönderildi. Histopatolojik incelemede neoplastik plazma hücrelerinden oluşan kitlesel lezyon saptanmıştır. Ve preparat plazmositom tanısı almıştır. Patolojik incelemede İmmünohistokimyasal (IHC) belirteçlerden CD138 pozitif saptanmıştır. Hastanın hemogram ve biyokimya tetkiklerinde multipl myelomda görülen hipokalsemi, hiperkalsemi, lökopeni, trombositopeni ve bft bozukuluğu görülmemekte birlikte hafif bir anemi görülmektedir. Hastada başka bir tutulumu şüphelendirecek muayene bulgusu bulunmamaktaydı. Hematolojik malignite tanı ve öyküsü bulunmayan hasta iç hastalıklarına konsülte edildi. Yapılan serum protein elektroforezinde, gama globulin bölgesinde karakteristik bir M-spike (monoklonal gamopati) görüldü. Yapılan kemik iliği aspirasyon biyopsisinde sellülarite %25 dolayında ve yaşa göre uyarlandığında olağan sınırlarda olup, iliğe ait her üç hematopoetik seri hücrelerinde belirgin azalma, interstisyel plazma hücre artışı saptanmıştır. Aspirasyon yayma ve imprint preparatta granülositer, eritroid ve megakaryositik seri hücreler olağan morfoloji ve matürasyonda olup, %10 küçük lenfosit, %20 plazma hücresi ve < %1 blastik hücre izlenmiştir. Hastanın mandibular bölgedeki şikayetleri tarafımıza başvurusundan yaklaşık iki ay öncesinde başlamış olup kitlenin patolojik incelemesinde plazmositom tanısı aldığı döneme kadar multipl myeloma ait ek şikayet ve semptomları olmaması nedeniyle patolojik tanı sonrası istenen hematoloji konsültasyonu sonucu elde edilen kiab sonucu dışında plazma hücre düzeyini gösteren tetkiki bulunmamaktadır. Yukarıdaki araştırmalar sonucunda,hasta mandibulada soliter plazmasitom sonrası multipl myelom tanısı aldı. Hasta adjuvan kemoterapi önerildi ancak hasta ve ailesi tedaviyi reddetti. Ayaktan poliklinik takibini tercih etti. Hastanın poliklinik takiplerinde önceki muayenelerinde mevcut olmayan sağ yüz yarısında asimetri ve şişlik görüldü. Medikal onkolojiye yönlendirilen hastaya yapılan pet bt incelemesinde ekstramedüller tutulumu işaret eden masseter, lateral pterygoid ve temporal kas lojunu infiltre eden eden, hipermetabolik kitle lezyonu görülmüştür. Hasta onkoloji tarafından yeniden adjuvan tedavi seçenekleri açısından değerlendirilmektedir.

Tartışma: Mandibula, baş ve boyunda görülen soliter plazmasitom için çok nadir bir lokalizasyondur; semptomlar hafife alınabilir. Nadir bir tutlum bölgesi olan mandibulada lokalize kitlede soliter plazmositomu akla getirecek Bulgular: ağrı, çene hareketlerinde bozulma, lokal erozyonla birlikte veya lokal erozyon olmadan kemik ekspansiyonu varlığı, lokal mukoza veya dokuların tutulumu ve diğer sistemik semptomlardır. Ancak sistemik semptom ve tutulumu olamayan hastalarda bu semptomlar mandibulanın daha sık görülen kitlesel lezyonlarının (ameloblastom, odontejenik kist, dentrigenöz kist) öncelikle akla gelmesine sebep olabilmektedir. Soliter plazmasitomun erken teşhisi, karakteristik radyolojik özelliklere, lokal nörolojik semptomlara ve soliter plazmasitomda da ortaya çıkabilen multipl miyelomun bazı sistemik belirtilerine dayanmalıdır. Öte yandan, hipokalsemi, hiperkalsemi, anemi, lökopeni, trombositopeni ve bozulmuş böbrek fonksiyonu gibi diğer sistemik değişiklikler soliter plazmasitomada yoktur, ancak genellikle multipl miyelomda mevcuttur.
Soliter plazmasitom tanısı koymak için mevcut kriterler şunlardır: Klonal plazma hücrelerine bağlı izole kemik yıkım alanı, tüm çekirdekli hücrelerin %5'ini geçmeyen kemik iliği plazma hücre infiltrasyonu, başka osteolitik kemik lezyonlarının veya diğer doku tutulumlarının olmaması (sunulan olgunun şikayetlerinin ilk olarak başladığı döneme ait plazma hücre düzeyleri bilinmemekle birlikte semptomların seyri göz önüne alındığında soliter plazmositom sonrasında gelişen multipl myelom olgusu olarak değerlendirilmektedir.)

Soliter plazmasitomda belirtilen tedavi yöntemleri arasında lokal cerrahi (lezyonun kürtajı), lokal ışınlama, sistemik kemoterapi veya bu yöntemlerin bir kombinasyonu bulunur. Soliter plazmasitomun prognozu, benign doğası nedeniyle iyidir, ancak vakaların %'20si multipl miyelomaya ilerleyebilir.

Sonuç: Mandibuladnın soliter plazmasitomu nadir görülen bir klinik durumdur. Bu nedenle mandibula grafilerinde rastlanan kistik oluşumlarda plazmositom ön tanısı ilk sıralarda akla gelmemekle birlikte; histolojik ve IHC çalışmalarında teşhis edilirse, yaygın formunun, yani multipl miyelomun ekarte edilmesi için dikkate alınmalıdır.

Kaynaklar:
1- Rullo, R., Scalzone, P., Laino, L., Russo, A., Festa, V. M., Fiorillo, L., & Cicciù, M. (2019). Solitary plasmacytoma of the mandible: early diagnosis and surgical management. Journal of Craniofacial Surgery, 30(5), e411-e413.
2- Sharma, N. K., Singh, A. K., Pandey, A., & Verma, V. (2015). Solitary plasmacytoma of the mandible: A rare case report. National journal of maxillofacial surgery, 6(1), 76.
3- Chittemsetti, S., Guttikonda, V. R., Sravya, T., & Manchikatla, P. K. (2019). Solitary plasmacytoma of mandible: A rare entity. Journal of oral and maxillofacial pathology: JOMFP, 23(1), 136.
4- Rezaei, F., Nazari, H., & Izadi, B. (2016). Solitary plasmacytoma in the mandible resembling an odontogenic cyst/tumor. Case reports in dentistry, 2016.

Anahtar Kelimeler: Mandibula, Myelom, Plazmositom, Plazma hücresi

OLGU RESİMLERİ

Resim 1. Olgunun diş hekimliğinde çekilen ve tarafımıza başvurusunda değerlendirilen ortopantomografi görüntüsü Resim 2. Olgunun post op 1. Ay'a ait ortopantomografi görüntüsü Resim 3. Olgunun şikayetlerinin başlamasından 6 ay sonra sağ malar bölgede gelişen şişlik sonrası ekstramedüller tutulumu tarama amaçlı çekilen pet-bt görüntüsü. Görüntüde ekstramedüller tutulumu işaret eden masseter, lateral pterygoid ve temporal kas lojunu infiltre eden eden, hipermetabolik kitle lezyonu görülmekte.

P-024
Rinoplasti Sonrası Burun Dorsumunda Ekspoze Kalsiyum Fosfat Çimentosu

Bilsev İnce, Melikhan Tatar, Mahmut Tekecik, Mehmet Dadacı, Sıla Rumeysa Yılmaz
Necmettin Erbakan Üniversitesi Meram Tıp Fakültesi, Plastik Rekonstrüktif ve Estetik Cerrahi Ana Bilim Dalı, Konya

Giriş: Estetik burun cerrahisi, plastik cerrahlar arasında son zamanlarda en popüler operasyonlardan biri haline gelmiştir(1). Burun cerrahisinde kontur ve solunumu iyileştirmek için sık sık yapısal güçlendirmeye ihtiyaç olmaktadır (2). Hem estetik hem de rekonstrüktif operasyonlarda burun çatısını oluşturmak amacıyla ve yumuşak doku augmentasyonlarında biyolojik ve alloplastik materyaller kullanılmaktadır. Burun çatısı güçlendirme ameliyatlarında kullanımı olan materyaller; otojen kemik greftleri, allogreftler, heterojen kemik greftleri (xenogreftler) ve alloplastik implantlardır(3). Bunlardan kemik çimentosu olarak toplumca bilinen α-trikalsiyum fosfat, dikalsiyum fosfat, dibazik ve tetrakalsiyum fosfat monoksitten oluşan kalsiyum fosfat çimentosu, iyi biyouyumluluğu ve osteoid etkinliği nedeniyle kemik rekonstrüksiyon ve augmentasyon için kullanılmıştır(4). Bu olgu sunumunda dış merkezde rinoplasti operasyonu yapılan ve nazal dorsum augmentasyonu için kullanılan kemik çimentosunun hastanın burnunun dorsal cildi üzerinde meydana getirdiği komplikasyonları sunmayı amaçladık.

Olgu: 25 yaşında kadın hasta, 1 yıl önce geçirdiği rinoplasti operasyonu sonrasında oluşan burun sırtında açık yara şikâyeti ile polikliniğimize başvurdu. Hastanın fizik muayenesinde burun radixte ciltte nekroz geliştiği ve koyulan kemik çimentonun ekspoze olduğu görüldü. Nekroza bağlı yabancı cisim etrafının deprese olduğu görüldü.Lokal anestezi altında nekrotik yerler debride edildi.Burun dorsumunda ve radikste ekspoze olan kalsiyum fosfat çimento fragmanları temizlendi.Yara dudakları tazelendi. Defekt kenarından eleve edilen flep ile yumuşak doku rekonstrüksiyonu yapıldı.Eksize edilen kemik fragmanların patolojik incelemesi "iltihabi nekrotik doku parçaları" olarak raporlandı.Hastanın uzun dönem takiplerinde komplikasyon görülmedi.

Tartışma: Kalsiyum fosfat çimentoları akrilik kemik çimentolarıyla benzer şekilde vücutta kendi kendine donar. Kalsiyum fosfat çimentosunun sıvı/toz oranı; plastisitesini, enjekte edilebilirliğini ve sertleşme zamanını belirler. Kalsiyum fosfat çimentoları kan veya başka vücut sıvısına maruz kalsa bile entegre yapısını kaybetmeden donar. Bu sayede hamur kıvamında iken uygulanabilir. Kalsiyum fosfat çimentoları biyouyumlu, biyoaktif ve kemikle direkt bağlar oluşturabildiği için de osteokondüktiftir(5). Burun rekonstrüksiyonu için kullanılan alloplastik materyallerden kaynaklanan komplikasyonların çoğu, kapsülleşmenin sekelleri olarak ortaya çıkar.
Genellikle bu komplikasyonlar kullanılan materyalin yer değiştirmesi, enfeksiyonu ve ekspozisyonuna bağlıdır. Webb ve arkadaşlarının yaptığı çalışmada cilt yüzeyinde kalsiyum hidroksiapatit (CaHA) enjeksiyonu ile ilişkili en yaygın olumsuz yan etkilerin ekimoz, kızarıklık ve nodül oluşumu olduğu bildirilmiştir(6). Burun rekonstrüksiyonu uygulamalarında blok formundaki HA'in kullanım zorlukları ve bazı problemler, parçalı HA kullanımını ön plana çıkarmıştır. Ancak, parçalı HA kullanıldığında, parçaların migrasyonu ve uygulanan yüzey üzerinde istenilen şekli koruyamamaları veya termal nekroz gibi cilt problemleri söz konusu olmuştur. Nazal augmentasyonda kullanılan alloplastik materyallerin geç dönemde oluşturduğu komplikasyonlar genellikle benzerdir(7).

Sonuç: Rinoplasti operasyonlarında nazal augmentasyon için kullanılan alloplastik materyallerin (özellikle kimyasal içerikli olanlar) uzun dönemde ekspoziyon,ciltte termal nekroz gibi komplikasyonlara yol açabileceği unutulmamalıdır. Estetik ve rekonstrüktif burun operasyonlarında mümkün olduğunca otogreftler kullanılmalı, alloplastik materyal kullanımını gerekli kılan hallerde dikkatle uygulanması gerekmektedir.

KAYNAKLAR:
1.Khansa I, Khansa L, Pearson GD. Patient Satisfaction After Rhinoplasty: A Social Media Analysis. Aesthet Surg J. 2016 Jan;36(1):NP1-5. doi: 10.1093/asj/sjv095.
2.Niechajev I. Porous polyethylene implants for nasal reconstruction: clinical and histologic studies. Aesthetic Plast Surg. 1999 Nov-Dec;23(6):395-402. doi: 10.1007/s002669900308.
3.Peled ZM, Warren AG, Johnston P, Yaremchuk MJ. The use of alloplastic materials in rhinoplasty surgery: a meta-analysis. Plast Reconstr Surg. 2008 Mar;121(3):85e-92e. doi: 10.1097/01.prs.0000299386.73127.a7.
4.Okada E, Maruyama Y, Hayashi A. Nasal augmentation using calcium phosphate cement. J Craniofac Surg. 2004 Jan;15(1):102-5. doi: 10.1097/00001665-200401000-00028.
5.Ginebra MP. Calcium phosphate bone cements. In: Deb S, editor. Orthopaedic bone cements. 1st ed. Boca Raton: CRC Press; 2008. p. 206-30.
6.Webb JC, Spencer RF. The role of polymethylmethacrylate bone cement in modern orthopaedicsurgery. J Bone Joint Surg [Br] 2007;89:851-7. 2. Kuehn KD, Ege W, Gopp U. A 7. Kim HS, Park SS, Kim MH, Kim MS, Kim SK, Lee KC. Problems Associated with Alloplastic Materials in Rhinoplasty. Yonsei Med J. 2014 Nov;55(6):1617-1623.

Anahtar Kelimeler: Kemik çimento, nazal augmentasyon, rinoplasti

Resim 1

Ekspoze kemik çimentosu ve eksize edilen kemik fragmanlar

P-025
Burnun Soliter Nörofibromu:Olgu sunumu

Selma Sönmez Ergün[1], Ahmet Kirazoğlu[1], Mehmet Fatih Çamlı[1], Can Koç[1], Melin Özgün Geçer[2]
[1]Plastik, Rekonstrüktif ve Estetik Cerrahi ABD, Bezmialem Tıp Fakültesi, Bezmialem Vakıf Üniversitesi-İstanbul
[2]Patoloji ABD, Bezmialem Tıp Fakültesi, Bezmialem Vakıf Üniversitesi-İstanbul

Amaç: Nörofibromlar periferik sinirlerden kaynaklanan tümörlerdir. Histolojik bulgularına göre nörofibromların pleksiform ve soliter olmak üzere 2 tipi vardır. Pleksiform nörofibromlar von Recklinghausen hastalığıyla ilişkili olan, etkilenen sinir boyunca multifokal olarak yumuşak dokuya infiltre olarak büyüyen ve daha agresif seyir gösteren nörofibromlardır. Soliter nörofibromlar ise sınırları belirgin, lastik kıvamında sertliğe sahip, parlak görünümlü lezyonlardır. Soliter nörofibromun kesin nedeni hala tam olarak bilinemese de neoplastik bir hastalıktan ziyade, hiperplastik hamartomatöz bir malformasyon olduğu düşünülmektedir. Nörofibromlar burun ve paranazal sinüslerde oldukça nadir olarak görülürler (1,2). Bu çalışmada sağ burun kanadında soliter nörofibromu olan erkek hasta sunulmaktadır.

Bulgular: 72 yaşındaki erkek olgu sağ burun kanadında 2 yıldan beri mevcut olan kitle nedeniyle başvurdu (Resim 1a,1b). Hastanın yapılan muayenesinde sağ burun kanadını ekspande edip, çevre yanak dokusunu da infiltre eden 2.5x2.5 cm boyutunda, polipoid görünümlü, sert kıvamlı, immobil bir kitlesinin olduğu saptandı. Punch biyopsi yapıldı. Sonuç miksoid özellikler gösteren mezenkimal neoplazm olarak bildirildi. Total eksizyon sonrası yapılan histopatolojik incelemede dermiste miksoid ödemli stroma içinde iğsi hücreler, mast hücreleri içeren nodüler oluşum saptandı, bulguların miksoid nörofibrom ile uyumlu olduğu bildirildi (Resim 1d,1e). Olgumuzda Nörofibromatozis Tip 1 ve 2'ye ilişkin bulgulara rastlanmadığı için burun kanadındaki lezyon soliter nörofibrom olarak değerlendirildi. 2 aylık izleminde yineleme görülmedi.

Yöntem: Emniyet marjı bırakılarak sağ burun kanadındaki kitle infiltre ettiği yanak dokusunu da içerecek şekilde total olarak eksize edildi. Yanak bölgesinde oluşan defekt dekole edilip giderilirken, burun kanadında salim bırakılan kısım alar kıvrıma primer sütüre edilerek olgunun onarımı tamamlandı. Burun deliğinde karşı tarafa göre oluşan daralma dışında estetik açıdan kabul edilebilecek bir görünüm sağlandı. Pansumanlarla izlenen hasta sorunsuz iyileşti (Resim 1c,d).

Tartışma: Nörofibromlar miyelin kılıfına sahip sinirlerin olduğu tüm anatomik bölgelerde oluşabilirler. İyi diferansiye, kapsülsüz tümörlerdir. Schwann hücreleri, perinöral hücreler ve fibroblastlardan oluşurlar. İç içe geçmiş ince iğsi hücre demetleri, dalgalı koyu lekeli çekirdekler, bol miktarda kollajen demetleri ile mast hücreleri miksoid stomada yerleşmiş olarak görülür. Spesifik tanı S-100 pozitifliği ile konulur. Maligniteye dönüşümleri enderdir (4,5). Burun dış kısmında yerleşim gösteren soliter nörofibromlar oldukça enderdir. Trigeminal sinirin oftalmik ve maksiller dallarından kaynaklanabilirler. Klinikte yavaş büyüyen, düzgün yüzeyli, çapı birkaç santimetreye dek ulaşabilen kitle halinde kendilerini gösterirler. Yerleştikleri bölgeye göre semptomlara neden olabilirler. (1,3).

Olgumuzun burun kanadının görünümünden başka şikayeti yoktu.

Ayırıcı tanıda malign tümörler, enflamatuar veya kistik lesyonlar, lipomlar, schwannomlar, leiomiyomlar, granuler hücreli tümörler, nöromlar ve adenomlar düşünülmelidir (5). Tümörün yerleşimine ve büyüklüğüne göre planlama yapılıp tam eksizyonunun sağlanması, uygulanması gereken tedavi yöntemidir. Tam olarak eksize edilmediklerinde yineleyebilirler. Rezeksiyonun büyüklüğüne göre onarım yöntemi seçilmelidir. Olgumuzda yapılan rezeksiyon sonrası sağ burun deliğinde sola göre daralma oluştu. "Nostril retainer" ile burun deliğinin genişletilmesi planlandı.(5, 6). Nörofibromlar uzun yıllar sonra bile yineleyebilmeleri ve nadir de olsa maligniteye dönüşüm gösterebilmeleri nedeniyle olguların düzenli izlenmelerini gerektirirler (4,7).

Sonuç: Olgumuzu; nadir görülmesi nedeniyle plastik cerrahlarda farkındalık oluşturarak, erken tanı ve tedavi ile morbiditede azaltma sağlayabilmek amacıyla sunmaya değer bulduk.

Kaynaklar:

1.Rameh C, Husseini S, Tawil A, et al. Solitary plexiform neurofibroma of the nasaltip: case report and review of the literature. Int J Pediatr Otorhinolaryngol Extra 2007;2:116–9.
2.Marocchio LS, Oliveira DT, Pereira MC, Soares CT, Fleury RN. Sporadic and multiple neurofibromas in the head and neck region: a retrospective study of 33years. Clin Oral Investig 2007;11:165–9
3. Min HJ, Kim KS. Removal of solitary neurofibroma of the external nose by intranasal approach Eur Ann Otorhinolaryngol Head Neck Dis 2017; 134(4):273-275. doi: 10.1016/j.anorl.2016.06.004.
4. Liapis H, Dehner LP, Gutmann DH. Neurofibroma and cellular neurofibroma with atypia: a report of 14 tumors. Am J Surg Pathol 1999; 23(9):1156-1158.
5. Gupta N, Kaur R, Rai A, Wadhwa N, Singh PP. Neurofibroma of the Cheek and Nasal Dorsum: A Case Report and a Mini Review. Otorhinolaryngology Clinics 2016; 8(2):62-64.
6. Lee JH, Bae JH, Kim KS. A case of solitary neurofibroma of the nasal dorsum:resection using an external rhinoplasty approach. Eur Arch Otorhinolaryngol 2005; 262:813–5.
7. Hirao M, Gushiken T, Imokawa H, Kawai S, Inaba H, Tsukuda M. Solitary neurofibroma of the nasal cavity: resection with endoscopic surgery. J Laryngol Otol 2001; 115:1012–1014

Anahtar Kelimeler: soliter nörofibrom, burun, cerrahi tedavi

Resim 1a,b,c,d,e

Resim 1a,b: Olgunun ameliyat öncesi önden ve yandan görünümü, c,d: Olgunun ameliyat sonrası önden ve yandan görünümü, e: İğsi hücrelerde S-100 pozitifliği (HEX200) f: Kollojen demetleri arasında iğsi hücreler (HEX400).

P-026
Nadir Görülen Bir Kulak Deformitesi: "Mozart Ear''

Emre Kıymık, Mustafa Sertaç Ocak, İlker Altundağ, Ahmet Demir
Ondokuz Mayıs Üniversitesi Tıp Fakültesi, Plastik Rekonstrüktif ve Estetik Cerrahi Anabilim Dalı

Genel Bilgiler: Konveks konkal kulak deformitesi; dünyaca ünlü klasik müzik sanatçısı Wolfgang Amadeus Mozart'ta bulunan ve tıp literatürüne adı "Mozart's Ear'' deformitesi olarak geçen nadir görülen bir kulak deformitesidir. Klinik olarak kulak kepçesinin anterosuperior kısmında şişkin, konveks bir görünümle karakterizedir. Cavum conchadan, antitragus ve lobülün hemen superioruna uzanan konveks görünüm nedeniyle intertragal oluğun silinmesine ve dış kulak yolu orifisinin daralmasına neden olabilir. Kulak deformiteleri; yenidoğanda yaklaşık 1/3800 genel insidans ile baş bölgesinin en yaygın deformitelerinden biridir. (1) Bunlar; dış kulakta şekil bozuklukları, yön, konum, boyut ve üç boyutlu şeklini içeren deformitelerdir. Bu deformitelerin çoğu heliks ve antiheliks içerirken; izole konkal anomaliler daha nadir.

Olgu: 15 yaş erkek hasta sol kulağında konveks konkal görünümden şikayet ederek ailesi ile birlikte başvurdu. Hastanın muayenesinde cavum konka bölgesinde konveksite mevcuttu. (Fotoğraf 1) Özgeçmişinde inmemiş testis harici bir özellik yoktu. Aile öyküsünde benzer bir deformite yoktu. Hasta genel anestezi altında operasyona alındı. Konveksite oluşturan kıkırdak yapı insülin enjektörü ve metilen mavisi yardımı ile önlü arkalı olarak işaretlendi. (Fotoğraf 2) Postairukulerinsizyon yapılarak kıkırdak planına düşülerek perikondrium eleve edildi. Cavum concha bölgesindeki konveks pozisyondaki kıkırdak doku eksize edildi. (Fotoğraf 3) Ardından eksize edilen kıkırdağa scoring uygulandı. Sonrasında ters çevrilerek eski yerine 4-0 polyester sütur ile greft olarak adapte edildi. (Fotoğraf 4) 3-0 polyester sütur ile konka-mastoid sütur atılarak dış kulak yolu orifisnde genişleme sağlandı. Üzerine adaptasyonu kolaylaştırmak için bolster pansuman uygulandı. Postoperatif çıkış görünümünde deformitenin giderildiği görüldü. Hastanın postoperatif takibinde bolster pansumanının kenarlarında 5mm²'den küçük ekimoz haricinde bir bulgusu yoktu. Hasta postoperatif ağrı kontrolünde bir problem yaşamadı. Hastanın posteratif 5. Günde bolster pansumanı alındı. Hastanın postoperatif 1 aylık görünümünde deformitenin giderildiği görüldü.

Tartışma: Adını Mozart'tan alan, kendisi ve oğlunun sol kulağındabulunan konveks konkav kulak deformitesi; bazı yazarlara göre anne karnı veya doğum sonrası dış kuvvetlere maruziyetya da kulak kasları insersiyolarının anormal yerleşimine bağlı gelişebilir. (2,3) Klinik olarak unilateral veya bilateral olabilir. Cavum conchadan antitragus ve lobülün hemen superioruna uzanan konveks görünüm nedeniyle dış kulak yolu orifisinin daha ince uzun görünümüne neden olabilir. Hastalarda antenatal süreç, genetik hastalıklar (özellikle ürogenital anomaliler) mutlaka sorgulanmalıdır. Schönauer ve arkadaşlarına göre çocukluk çağında splintler ile noninvaziv tedavi yöntemleri uygulanabilir. (4) Cerrahi tedavi olarak ise 2011 yılında Yamashita ve arkadaşları birkaç yöntem tanımlamışlardır. Bir yöntem konveks görünüme sebebiyet veren konkal kartilajın eksizyonudur. Başka bir yöntem ise; bu konkal kartilajın eksize edilip ters çevrilerek greft olarak yeniden adapte edilmesidir. Bunlar klasik otoplasti prosedürleri ile de kombine edilerek üst 1/3 kulak protrüzyonu da düzeltilebilir. (5)

Sonuç: Sonuç olarak Mozart's Ear; hastalarda olası ek anomaliler açısından atlanılmaması gereken, erken yaşta

başvurularda splintler ile cerrahi olmadan tedavi edilebilen, cerrahi yaklaşım ise deformitenin şiddetine ve hastanın estetik kaygısına göre değişken olan bir durumdur.

Kaynaklar
1-Bartel-Friedrich S, Wulke C. Classification and diagnosis of ear malformations. GMS Curr Top OtorhinolaryngolHeadNeckSurg 2007;6:Doc05
2-Porter CJ, Tan ST. Congenital auricular anomalies: topographic anatomy, embryology, classification, and treatment strategies. PlastReconstrSurg2005;115:1701–1712
3-Yamashita K, Yotsuyanagi T, Gonda A, et al. Abnormality of auricular muscles in congenital auricular deformities. Presented at 1st Congressof ISAR, Paris. September 2014.
4-Schönauer F, DiMartino A, Gault DT. Anteverted concha: a new ear deformational anomaly. JPRAS Open 2015;5:46–50
5-Yamashita K, Yotsuyanagi T, Saito T, et al. Mozart ear: diagnosis, treatment and literature review. AnnPlastSurg2011;67:547–550

Anahtar Kelimeler: Anteverte kulak deformitesi, Konveks konkal kulak deformitesi, Mozart Ear

İntraoperatif Aşamalar

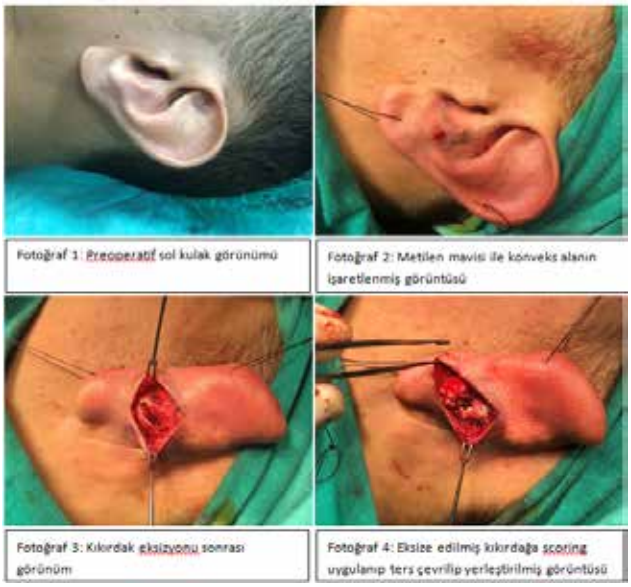

Fotoğraf 1: Preoperatif sol kulak görünümü

Fotoğraf 2: Metilen mavisi ile konveks alanın işaretlenmiş görüntüsü

Fotoğraf 3: Kıkırdak eksizyonu sonrası görünüm

Fotoğraf 4: Eksize edilmiş kıkırdağa scoring uygulanıp ters çevrilip yerleştirilmiş görüntüsü

P-027
Skalp Defekti Olan Hastalarda Serbest Flep ile Yapılan Rekonstrüksiyon Deneyimlerimiz

Ramazan Furkan Akman, Ömer Özkan, Mehmet Tapan, Özlenen Özkan
Akdeniz Üniversitesi Tıp Fakültesi, Plastik Rekonstrüktif ve Estetik Cerrahi Ana Bilim Dalı, Antalya

Giriş: Skalp Bölgesi rekontstrüksiyonu hem saçlı deri alanları (Parietal, Temporal, Oksipital) hem de saçsız deri alanları (Frontal içermesi, hem de vücuttaki en kalın deri özelliğine sahip olması açısından, cerrah için zorlu olmaktadır. Bu bölgenin geniş doku defektlerinde doku nakli gerekliliği olup, nakledilecek dokunun da kalınlığı, genişliği. Pedikül uzunluğu, uyumu, fonksiyonel ve estetik açıdan önemlidir. Bu Amaçla kliniğimizdeki serbest flepler ile skalp rekonstrüksiyonu deneyimlerimizi sunmaktayız.

Materyal ve Metod: Akdeniz Üniversitesi Hastanesi Plastik Cerrahi Kliniği'nde 2006-2020 yılları arasında gerçekleştirilen skalp rekonstrüksiyonu hastaları taranmıştır. Hastalar yaş, cinsiyet, defekt bölgesi, defekt çapı, etiyoloji, flep seçimi, flep genişliği, alıcı damat seçimi açısından gruplara ayrılmıştır.

Sonuçlar: Ocak 2006-Aralık 2020 arasında kliniğimizde 28 hastaya skalp rekonstrüksiyonu için serbest flep operasyonu gerçekleştirilmiştir. 28 hastanın 12'si erkek, 16'sı kadın hasta olup, ortalama yaş 49 (12-82)dir. Etiyolojik açıdan bakıldığında 3 hasta SCC, 2 hasta BCC, 2 hasta enfekte materyal eksizyonu sonucu oluşan defekt, 5 hasta skalp avülsiyonu, 10 hasta nöroşirüjik girişime sekonder kemik ekspoze defekt gelişimi, 1 hasta yanık sonrası kemik ekspoze defekt gelişimi nedeniyle opere edilmiştir. 5 hastanın total skalp avülsiyonu mevcut iken, defekt 1 hastada Oksipital, 10 hastada Temporal, 6 hastada Frontal, 6 hastada Parietal yerleşim göstermiştir. Defekt alanları 90-600 cm2 aralığında değişim göstermiştir. 3 hastanın avülsiye dokusu replante edilirken, 2 hastaya radial önkol, 5 hastaya latissimus dorsi, 18 hastaya anterolateral uyluk flebi uygulanmıştır.

Tartışma: Literatüre bakıldığında skalp rekonstrüksiyonu açısından en çok tercih edilen flebin latissimus dorsi serbest flebi olduğunu ve onu takiben anterolateral uyluk (alt) serbest fleplerinin geldiğini görürüz. Kliniğimizde yaptığımız bu retrospektif çalışmada alt fleplerin 28 hastadan 18 hastaya uygulanması ile ilk tercihlerimizde olduğunu ve bunu nedeninin alt fleplerin donör saha morbiditesinin az olması, yeterli pedikül uzunluğuna ve çapına sahip olması, bir ekibin alıcı damar hazırlarken diğer ekibin flep disseksiyonu yapabilmesine imkan vererek operasyon süresini kısaltması ve geniş cilt adasına sahip olmasından kaynaklandığını görürüz. Ayrıca kas flepleri inceltme ve revizyona uygunluk açısından skalp rekonstrüksiyonunda avantajlı bir seçenektir. Kliniğimizde uygulanmış diğer flepler de skalp rekonstrüksiyonu açısından flep seçiminin çeşitli olabileceğini göstermekte olduğundan rekonstrüktif cerrahın defektin yerini, genişliğini ve Fonksiyonel-Estetik beklentiyi değerlendirerek uygun flep seçiminde bulunabileceğini düşünüyoruz.

Anahtar Kelimeler: Skalp, Serbest Flep, Baş Boyun Cerrahisi, Mikrocerrahi

SCC Tanılı Hasta, Preop ve Postop Görünüm

P-028
Pleomorfik Adenomun Nadir Bir Lokalizasyon Olan Damak Tükrük Bezlerine Yerleşimi

M. Baver Acaban
Tarsus Devlet Hastanesi

Giriş: Pleomorfik adenom, tükrük bezlerinin en sık karşılaşılan benign tümörüdür. Epitel, miyoepitelyal ve stromal hücreler içeren miks tipte bir yapıya sahiptir. Sıklıkla major tükrük bezlerinde (en sık parotis bezi % 65- 80) ortaya çıkmakta olup, daha nadiren minör tükrük bezlerinde de gelişim gösterebilmektedir. En sık yerleşim gösterdiği minör tükrük bezleri damak, nazal kavite, larenks, farenks ve trakea'dır1. Çocuklarda da görülebilmekle beraber sıklıkla 4. ve 6. dekatta ortaya çıkmaktadır. Kadınlarda görülme sıklığı erkeklere göre daha fazladır3. Tedavisi kapsülü ile beraber tümörün total rezeksiyondur. Nadiren de olsa malignleşme riski taşımaktadır. Bu risk radyoterapi öyküsü olan ve nüks gelişen hastalarda daha yüksektir2.

Olgu Sunumu: 60 yaşında erkek hasta, damak bölgesinde kitle şikayeti ile başvurdu. 2 yıl önce diş çekimi sonrasında geliştiği öğrenildi. Dış merkezde cerrahi operasyonu kabul etmeyen hasta, kitlenin zaman ile büyümesi nedeniyle kliniğimize başvurdu. Kitle, yumuşak-sert damak bileşkesinde sağda gingivaya yakın yerleşim göstermekte olup, yaklaşık 3*2 cm boyutlarında idi (Resim 1a). Hastada disfaji, dispne, ağrı ve konuşma bozukluğu gibi semptomlar yoktu. Yapılan bilgisayarlı tomografi (BT) incelemesinde, damak sağ yarımında kemikte destrüksiyona yol açmayan benign natürde polipoid kitle tespit edildi (Resim 1b). Görüntüleme alanında hyoid kemik seviyesinde sağ tarafta farenkse yakın yerleşimli bir kitleye daha rastlanıldı. Kontrastlı manyetik rezonans (MR) görüntülemede ise malign karakter ile uyumlu kitle olarak raporlanması üzerine cerrahi operasyon gerçekleştirildi (Resim 1c). Mukozaya yapılan insizyon ile kitleye ulaşıldı. Mukozal flepler kaldırılarak kitle periost üzerinden diseke edilerek eksizyon tamamlandı.

Yapılan histopatolojik değerlendirmede epitelyal komponentin çift sıra kolumnar epitel ile döşeli olduğu, büyük oranda skuamoz metaplazi gösterdiği görüldü. Stromal komponenti ise çoğunlukla kondromigzoid hücreler, yer yer ise adiposit hücrelerden oluşturmaktaydı. Mitotik aktivite ve atipide ise artış görülmedi.

Tartışma: Pleomorfik adenom, minor tükrük bezlerinden en çok damak bölgesini tutmaktadır. Genellikle sert, ağrısız ve yavaş büyüyen bir kitle olarak belirmekte ve damağın posterolateralinde yerleşim göstermektedir. Dudak ve oral mukozadaki pleomorfik adenomlar hareketli kitleler iken, damakta yerleşim gösterenler periosta fibröz bağlantılar nedeniyle fikse bir yapı olarak gelişmektedir. Damak yerleşimli kitlelerin ayırıcı tanısına, benign kistler, apse, nörofibrom, pleomorfik adenom, adenokistik karsinom ve mukoepidermoid karsinom girmektedir4. Damak yerleşimli tümörlerin tanısında tercih edilen görüntüleme yöntemleri, panaromik radyografi gibi geleneksel grafiler, BT ve MR' dır. BT ile kitlenin çevre dokulara ve kemik yapıya invazyonu hakkında daha doğru bilgi alınabilirken, MR ile kitlenin boyutlarını ve karakteri ile daha doğru bilgi edinmek mümkündür. Ancak kesin tanı histopatolojik olarak konulmaktadır. Tedavisi cerrahi eksizyondur. Nadirende olsa nüks ile karşılaşılabilinmektedir. Yeterli eksizyonun yapılmadığı, kapsül yırtılması gibi durumlarda nüks riski artmaktadır8. Nüks yıllar içerisinde geliştiğinden hastaların sıkı takip edilmesi gerekmektedir.

Literatür taramasında hastaların büyük kısmında diş çekimi öyküsü olduğunu gözlemledik2-5-6. Pleomorfik adenomun lokalizasyon olarak gingival bölgelere lateralize olduğunu görülmektedir. Pleomorfik adenomun gerek mekanik baskı, gerekse de yapısındaki inflamatuar hücrelerin etkisi ile dişte çürümeye neden olabileceği aşikardır. Ancak literatür taramasındaki hastaların bir kısmında ve kliniğimize başvuran hastanın BT incelemesinde kemik korteksinde destrüksiyona rastlanmadığını belirledik. Hastamızın anamnezini derinleştirdiğimizde diş hekimi tarafından bir süre antibiyotik tedavisi uygulandığı ve panaromik grafide gerileme olmayınca diş çekimine gidildiği öğrenildi. Diş köklerine yakın yerleşimli pleomorfik adenomların, apse olarak yorumlanabileceği ve sağlıklı dişlerin yanlış şekilde çekime gidebileceği unutulmamalıdır.

Sonuç: Damakta hızlı büyüyen submukozal bir kitle ile karşılaşıldığında pleomorfik adenomun ayırıcı tanıda akılda bulunması gerekmektedir. Bu tümör benign karakterde olup diğer tümörler gibi geniş eksize edilmesi nüks riskini azaltacaktır.

Referanslar

1 Khan MN, Raza SS, Hussain Zaidi SA, Haq IU, Hussain AK, Nadeem MD, Farid K. Pleomorphic Adenoma Of Minor Salivary Glands. J Ayub Med Coll Abbottabad. 2016 Jul-Sep;28(3):620-622.
2 Kato H, Kanematsu M, Mizuta K, Ito Y, Hirose Y. Carcinoma ex pleomorphic adenoma of the parotid gland: radiologic-pathologic correlation with MR imaging including diffusion-weighted imaging. AJNR Am J Neuroradiol. 2008 May;29(5):865-7.
3 Sachdeva SK, Verma P, Sunderraj S, Vengal M. Pleomorphic adenoma of the palate in an edentate male patient: An unusual clinical presentation. Clin Cancer Investig J 2015;4:240-2.
4 Sharma Y, Maria A, Chhabria A: Pleomorphic adenoma of the palate. Natl J Maxillofac Surg. 2011, 2:169-171.
5 Arumugam P, Christopher PJ, Kumar S, Kengasubbiah S, Shenoy V. Pleomorphic Adenoma of the Palate: A Case Report. Cureus. 2019;11(3):e4308. Published 2019 Mar 25.
6 Daniels JS, Ali I, Al Bakri IM, Sumangala B. Pleomorphic adenoma of the palate in children and adolescents: a report of 2 cases and review of the literature. J Oral Maxillofac Surg. 2007 Mar;65(3):541-9.
7 Fliss DM, Gullane P, Mock D, et al: Pleomorphic adenoma: A preliminary histopathologic comparison between tumors occurring in the deep and superficial lobes of the parotid gland. Ear Nose Throat J 71:254, 1992
8 Fliss DM, Gullane P, Mock D, et al: Pleomorphic adenoma: A preliminary histopathologic comparison between tumors occurring in the deep and superficial lobes of the parotid gland. Ear Nose Throat J 71:254, 1992

Anahtar Kelimeler: pleomorfik adenom, damak, minör tükrük bezi

Resim 1

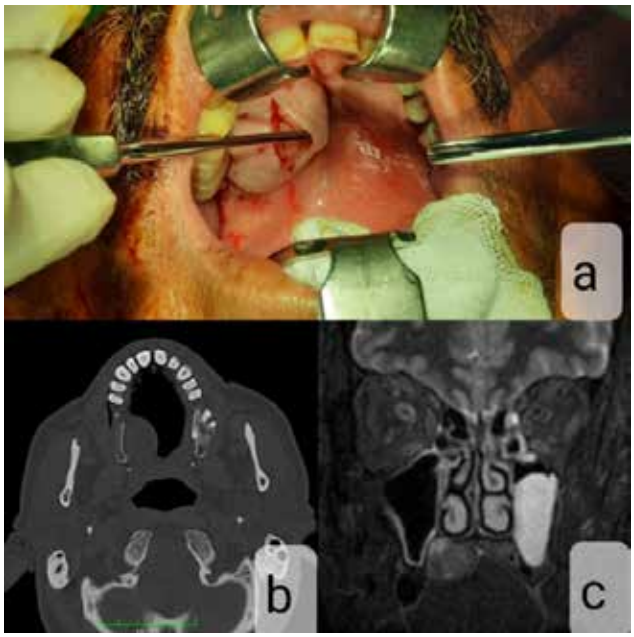

P-029
Parotiste Nadir Görülen İntraglandüler Yabancı Cisim Etiyolojisi: Bitkisel Nidus

Cem Öz[1], Emin Kapı[1], Sanem Okşan Erkan[2], Özgür Külahçı[3]
[1]Sağlık Bilimleri Üniversitesi, Adana Tıp Fakültesi, Sağlık Uygulama ve Araştırma Merkezi, Plastik, Rekonstrüktif ve Estetik Cerrahi Kliniği, Adana, Türkiye
[2]Sağlık Bilimleri Üniversitesi, Adana Tıp Fakültesi, Sağlık Uygulama ve Araştırma Merkezi, Kulak Burun Boğaz Anabilim Dalı, Adana, Türkiye
[3]Sağlık Bilimleri Üniversitesi, Adana Tıp Fakültesi, Sağlık Uygulama ve Araştırma Merkezi, Patoloji Anabilim Dalı, Adana, Türkiye

Giriş: Parotis bezi şişliklerine neden olan çok sayıda etiyolojik etmen bulunmaktadır. Bu şikayetle başvuran olgularda genellikle enfektif veya obstrüktif siyaladenit ile karşılaşılır. Obstrüktif siyaladenit; taş, fibromüsinöz tıkaçlar, kanal darlığı, yabancı cisimler, anatomik varyasyonlar veya staz ile ilişkili mekanik tıkanıklığa yol açan kanal sisteminin malformasyonlarına bağlı olarak ortaya çıkabilir. Sialolitiazis ise tıkayıcı tükrük bezi hastalıklarının %66'sından sorumludur. Bununla birlikte, sialolitiazis vakalarının sadece %5-10'u parotis bezinde ortaya çıkarlar, çoğunluğu submandibuler bezde, Wharton kanalında gözlenir. Striktürler ve kinkler, obstrüktif sialadenitin ikinci en sık nedenidir ve vakaların %75,3'ünde parotis kanalında gözlenirler. Obstrüktif parotid sialadenitin daha az gözlenen nedenleri arasında ise yabancı cisimler sayılabilir. Parotis bezinde yabancı cisimlere dair literatürde çok az sayıda vaka bildirilmiştir ve çoğu deriden penetran yolla parotis bezine giren yabancı cisimlerdir. Yabancı cisim türleri oldukça çeşitlidir. Bunlar arasında tırnak, bitkisel nidus, diken, kıl, balık kılçığı, metal parçası ve diğer partiküller sayılabilir. Ancak bitkisel materyallerin penetrasyonuna bağlı parotid sialadenit çok nadir görülen bir durumdur. Sonuçta ortaya çıkan tıkayıcı sialadenit, akut ve kronik bir klinik seyir gösterebilir veya kronik bir formun alevlenmesi şeklinde klinik prezentasyon gösterebilir. Yabancı cisim bezin içerisinde farklı lokalizasyonlarda gözlenebilmektedir. Bazı durumlarda yabancı cisimlerin kanalın ön/orta kısmında lokalize olmasına rağmen, intraglandüler kanal sistemine migrasyonu da mümkündür. Bu çalışmada parotis glandında bitki histomorfolojik yapısı ile uyumlu bir yabancı cismin retrograd migrasyonu sonrasında sialoadenit gelişimi sunulmaya çalışılmıştır.

Olgu: Kliniğimize sol yanakta ağrı ve şişlik ile başvuran 44 yaşındaki kadın olgu değerlendirmeye alındı. Olgunun anamnezinden şişliğin son 3 ayda ortaya çıktığı ve yavaş yavaş büyüdüğü öğrenildi. Olgu etiyoloik açıdan sorgulandığında herhangi bir travma öyküsü saptanmadı. Olgunun anamnezinde, intraduktal meme kanseri tedavisi aldığı, sağ memeye mastektomi uygulandığı, kemoterapi ve radyoterapi aldığı ve sonrasında bitkisel tedavilere yöneldiği, özellikle chia bitkisini çok sık ve fazla miktarda tükettiği öğrenildi. Olguda son 2 haftada aynı bölgede şişlik ve ağrının artması üzerine olgu, hastaneye başvurduğunu belirtti. Fizik muayenede sol malar bölgede hassasiyet, ağrı ve diffüz şişlik gözlendi. Bukkal muayenede Stenon kanalına uyan bölgede eritem ve minimal pürülan akıntı saptandı. Hastaya tanısal olarak yapılan yüzeyel ultrasonografi tetkikinde; sol masseter kası üst kesiminde, parotid gland yüzeyel lobu içerisinde, yaklaşık 1 cm boyutunda lineer hiperekojen yapı ve bu yapı çevresinde de ekojenite azalması saptandı. Chia bitkisinin tohumlarının küçük olması nedeniyle parotis kanalından retrograd migrasyon yaparak parotis bezi içine yerleşmesinin mümkün olabileceği düşünüldü. Olguda yabancı cisime bağlı olarak gelişen fokal enflamasyon düşünüldü ve genel anestezi altında eksizyon planlandı. Olguya parenteral ampisilin-sulbaktam 1 gr flakon 2x1 intravenöz tedavisi başlandı. Kitle cilt yüzeyine yakın olduğu, parotidektomi gerektirmediği ve olası fasiyal sinir hasarı riskini minimalize etmek için yanak yüzeyinden insizyon uygulandı. Yabancı cisim kanal içerisinde olmadığı için sialoskopik yaklaşım planlanmadı. Parotis yüzeyel lobuna disseksiyon uygulanıp yabancı cisim açığa çıkarıldı. Yabancı cisim ve çevresindeki yabancı cisim reaksiyonu olan tüm inflame dokular eksize edildi. Çıkarılan spesimen patolojik incelemeye gönderildi. Ardından Stenon kanalına metilen mavisi enjekte edilerek stenoz varlığı değerlendirildi. Kanaldan gland içerisine geçişin gözlenmemesi üzerine, kanal içerisine stent yerleştirilerek dilatasyon uygulandı.

Bulgular: Spesimenin histopatolojik değerlendirmesinde; bitki histomorfolojisi ile uyumlu yabancı cisim reaksiyonu, aktif kronik iltihabi granülasyon dokusu, kist çevresinde yabancı cisim tipi multinükleer dev hücreler ve sialadenitis saptandı. Postoperatif dönemde insizyon yerinde seropürülan sıvı akıntısı ve sellülit tablosu nedeniyle yara yeri aspiratından kültür antibiyogram çalışıldı. Yara yeri kültür sonucunda stafilokokkus aureus saptanan olguda önceki tedaviye devam edildi. Parenteral tedavi 7 güne tamamlanıp ardından 7 günlük oral tedaviye geçildi. Tedavi sonunda akıntı ve sellülit tablosu geriledi ve olgu problemsiz iyileşti.

Tartışma: Parotis bezi içerisine yabancı cisim penetrasyonu oldukça az rastlanılan bir durumdur. Vakaların çoğunda yabancı cisim parotis bezine deri yüzeyinden girer. Bildirilen yabancı cisim etiyolojileri arasında cam ya da tahta parçaları, kalem ucu, metalik yabancı cisimler, zımba teli, diken, metal tel, çim bıçağı ve saç sayılabilir. Çok nadir olarak, çiğneme esnasında yabancı cismin Stenon kanalına sıkışması ve retrograd şekilde migrasyon yaparak parotis bezine yerleştiği düşünülen olgular bildirilmiştir. Balık kılçığı, yemek yeme sırasında farkında olmadan kanala giren yabancı cisimler arasında sayılabilir. Yabancı cisimler parotis bezinde sialitlere neden olabilmektedir. Bazı vakalarda bir metal tel veya şarapnel etrafında sialolit oluşabilir. Pürüzsüz yüzeyli yabancı cisimlerin aksine, bitki parçacıkları ve balık kılçığı gibi düzensiz yüzeyli

cisimlerin sialolitlere dönüşme olasılığı daha yüksektir. Çalışmamızdaki olguda, bitki nidusunun bukkal mukozada Stenon kanalına girdiği ve zamanla yanak kas hareketlerinin sonucunda retrograd migrasyon ile parotise kadar ilerlediği düşünülmüştür. Sonuçta bitki parotis glandına yerleşerek bez içerisinde ve kanal çevresinde yabancı cisim reaksiyonu oluşturmuş ve kitleye neden olmuştur. Literatürde bildiğimiz kadarıyla bu etiyolojiye benzer bir olguya rastlanmamıştır. Bu açıdan olgumuz oldukça ilgi çekicidir. Parotiste şişliğe neden olan etiyolojilerin ayırıcı tanısında; enfektif veya obstrüktif sialadenit, sialolitiazis, duktal anomaliler, staza yol açan malformasyonlar, anatomik varyasyonlar, kanal darlıkları, fibromüsinöz tıkaçlar, yabancı cisimler ve tümöral oluşumlar sayılabilir. Bu tür olgularda ayırıcı tanıda birtakım görüntüleme yöntemlerine ihtiyaç duyulur. Deneyimli ellerde ultrasonografi iyi bir ilk basamak araştırma yöntemi olabilir. Olgumuzda hiperekoik lineer yapı olarak görüntülenen yabancı cisim ve bitkisel nidus etrafındaki kısmi kalsifikasyonlar nedeniyle akustik gölgelenme artefaktı kaydedilmemiştir. Solid yabancı cisim ultrasonografide oldukça net ve tipik bir şekilde görüntülenebilmiş ve tanı kolaylıkla konabilmiştir. Duktal sistemin mekanik olarak tıkanması ve tükrük salgısının durması, obstrüktif sialadenitin gelişimini tanımlar. İndüklenmiş sialolitiaziste yabancı cisim girişinin hasta tarafından bilinmemesi ve semptomatik tedavi uygulanan bir olguda hemen şikâyete neden olmaması, sonuçta yabancı cismin intraduktal kalışının uzaması, potansiyel olarak yabancı cismin nidusu çevresine yapışmasına, kalsifikasyon oluşmasına ve yabancı cisim reaksiyonu gelişmesine neden olabilir. Parotis bezi içerisinde nadir olarak gözlenen bitkisel yabancı cisme tanısal yaklaşımda ultrasonografik incelemenin cerrahi tedaviyi planlamak için faydalı olduğu görülmüştür. İntraglandüler parotis yerleşimli yabancı cismin parotidektomiye gerek kalmadan yalnızca yabancı cisim reaksiyonu sonrasında sialadenit oluşmuş gland dokusunun eksizyonu ve cerrahi sonrasında Stenon kanalında gelişen stenoz için uygulanan stent ile dilatasyonun yapılmasıyla başarılı bir sonuç alınabileceği gözlenmiştir. Literatürde oldukça az karşılaşılan bu klinik durumda stenon kanalının da değerlendirilmesi ve olası stenozların erken dönemde tedavi edilmesi akıldan çıkarılmamalıdır.

Anahtar Kelimeler: Bitki, parotis, stenon kanalı, yabancı cisim

P-030
Kriptotia Onarımında Farklı Bir Teknik:Kıkırdak Transpozisyonu

Arda Soylu[1], Mehmet Dadacı[1], Majid İsmayılzade[2], Selçuk Kendir[1], Bilsev İnce[1]
[1]Necmetin Erbakan Üniversitesi Tıp Fakültesi, Plastik Cerrahi Ana Bilim Dalı, Konya
[2]Anadolu Sağlık Merkezi, Plastik, Rekonstrüktif ve Estetik Cerrahi Bölümü,Kocaeli, Türkiye

Giriş: Kriptotia kulak üst 1/3 kısmının temporal cilt altına gizlendiği konjenital bir kulak anomalisidir. İlk olarak Wreden tarafından 1870'li yıllarda tanımlanmış olan kriptotia dördüncü en sık görülen konjenital kulak anomalisidir. Bu konjenital anomalinin patofizyolojisiyle ilgili literatürde çeşitli hipotezler mevcuttur. Bu hipotezler arasında üst kulak kasının heliks yerine eminentia triangülaris'e yapışması; kulağın intrinsik kaslarındaki anomalinin kıkırdak deformitesine yol açması; ya da kulaktaki fibröz yapışmalardaki bozulmanın kulak yapısındaki değişikliğe sebep olması gibi durumlar bulunmaktadır. Kriptotiası olan hastalar estetik kaygıları dışında, sıklıkla gözlük ve maske takamama gibi sorunlarla karşılaşmaktadırlar. Her kriptotia hastasında deformitenin şekli ve etkilenen üniteler farklı olduğu için Hirose ve ark. tarafından kriptotia sınıflaması tanımlanmıştır. Yapılan sınıflamaya göre antiheliks deformitesi ve intrinsik aurikuler kasın durumu göz önünde bulundurularak 2 farklı şekilde tiplendirilmiştir. Tip I kriptotia antiheliksin sadece üst kısmının cilt altında gömülü olmasını tanımlıyorken, tip II kriptotiada antiheliks gövdesinin yoğun kontraksiyonu ve alt kısmının cilde yapışıklığı mevcuttur. Literatürde kriptotia düzeltilmesi ile ilgili birçok prosedür bulunmaktadır. Genel olarak, kriptotia hastalarının genç yaşlarda yapılan müdahalelere daha iyi yanıt verdiği ve sonuçların daha olumlu olduğu bilinmektedir. Ilımlı seyreden kriptotialarda splint veya askı gibi cerrahi olmayan yöntemlerin özellikle çocuk yaşlardayken faydalı olabileceği bildirilmiştir. Erişkin hastalarda, orta ve ciddi kriptotia olgularında ise cerrahi yöntem dışı tedavi seçeneği bulunmamaktadır. Cerrahi yöntem olarak lokal flep seçenekleri, cilt grefti ve doku genişletme gibi uygulamalar faydalı olabilmektedir. Hirose'nin de tanımladığı gibi, etkilenen kas, kartilaj ve cilt yapıları her kriptotia hastasında farklı oranlarda olduğu için en uygun cerrahi seçenek hastaya spesifik şekilde belirlenmelidir. Bu çalışmada daha önce tanımlanmış tekniklerden farklı olarak kıkırdak transpoziyonu ile onarımı yapılan kriptotia olgusunu sunmayı amaçladık.

Olgu Sunumu: 7 yaşında erkek hasta sağ kulakta şekil bozukluğu şikayetiyle ailesi tarafından polikliniğimize getirildi. Sağ kulağında kriptotia ile uyumlu deformitesi olan çocuk hastanın muayenesinde aynı zamanda sağ kulak orta 1/3 kısımda karşı kulağa kıyasla dışa açılanmanın fazla olduğu görüldü (Resim 1-A,B). Bu yüzden aynı seansta hem sağ kulağın üst 1/3'ündeki kriptotik kısma hem de orta 1/3'teki kepçe kısma yönelik cerrahi planlandı. Olası riskler ve komplikasyonlar hususunda hasta ve aile bireyleri bilgilendirildi; yazılı onam alındı. Genel anestezi altında yapılan operasyonda postauriküler insizyonla girilerek temporal cilt altına gömülü olan kıkırdak serbestlendi. Kulak konka kısmı mastoid kemiğe kadar etraf dokudan izole edildikten sonra longitudinal insizyonla konkada pencere açıldı ve 1.2x 0.3 cm'lik segment greft şeklinde konkadan çıkarıldı (Resim 1-C). Konkanın yeterli retropozisyonu sağlandığından emin olduktan sonra 4/0 prolen ile konka açıklığı kapatıldı. Daha sonra elde edilen kıkırdak greft antiheliks üst kısmın projeksiyonu için takoz şeklinde antiheliks ve temporal fasya arasına yerleştirildi (Resim 1-D). Derin fasya ile greftin üzeri onarıldıktan sonra postauriküler sefalik sulkus oluşturulması için sağ inguinal bölgeden tam kalınlıkta deri grefti alındı ve defekt alana adapte edildi (Resim 1-E). Greft üzerine yapılan bohça pansuman ve greft donör alanının primer süturasyonu ile işleme son verildi. Operasyonu takip eden 12 aylık süreç diliminde herhangi bir komplikasyon ve rekürrens ile karşılaşılmadı (Resim 1-F).

Tartışma: Konjenital kulak anomalileri hem çocuklarda hem de ailelerinde estetik kaygı ve psikolojik stres oluşturmaktadır. Her ne kadar konjenital kulak anomalilerinin üçte birinde kendiliğinden düzelme görülse de kriptotia olguları zamanla düzelmemektedir. Kriptotia olgularında çocuklar özellikle postauriküler sulkus stabilitesi gerektiren gözlük ve maske gibi ekipmanları takarken zorlanmaktadırlar. Diğer birçok konjenital şekil bozukluklarında olduğu gibi, kriptotia deformitesinin de okul çağından önce onarılması çocukların psikososyal etkileşimleri açısından önem arz etmektedir. Literatürde kriptotia düzeltilmesi ile ilgili birçok tedavi modalitesi bulunmaktadır. Özellikle 6 haftadan küçük çocuklarda, anneden geçen östrojenin kıkırdak şekillendirici etkisi sayesinde kulak splintleri ve moldların tedavi başarısı %90'lara varabilmektedir. Cerrahi seçenekler arasında ise V-Y ilerletme, rotasyon, trefoil, Z plasti ve transpozisyon gibi tanımlanmış flepler; cilt grefti ve doku genişletme

teknikleri yaygın olarak kullanılmıştır. Tedavi yöntemlerinin bu kadar geniş çerçevede olmasının esas sebeplerinden birisi, kriptotia şekil bozukluğuna yol açan antiheliks ve intrinsik aurikuler kasın embriyolojik olarak farklı oranlarda etkilenebilmesidir. Değişken prezentasyonlar nedeniyle var olan bilgiler ışığında hastaya özgü tedavi planlanmasının yapılması en uygun seçenek olarak görünmektedir. Bu çalışmada sunulan olguda kulağın üst kısmını etkileyen belirgin kriptotia olmasının yanı sıra, orta kısımda kepçe kulak görüntüsü izlenmekteydi. Mevcut deformitenin sağladığı olanaklar doğrultusunda eksiklik, kıkırdak dokusu fazla olan yerden elde edilen greftle tamamlandı. Literatürde rapor edilmiş bazı kriptotia olgularında eksik kıkırdak dokusu yerine Medpor kullanılmıştır. Sentetik materyal olması, enfekte olduğu takdirde çıkarılması gerektiği, büyüyen dokuya uyum sağlayamama gibi dezavantajları nedeniyle otolog dokular her zaman önceliklidir.

Sonuç: Sonuç olarak, kriptotia cerrahisinde doğru sonucu elde edebilmek için dikkat edilmesi gereken en önemli nokta, hem cilt hem de kıkırdak anomalilerine ait problemlerin eksiksiz düzeltilmesi gerektiğidir. Kriptotia olgularının yönetiminde birçok çözüm modalitesi bildirilmiş olsa da tedavi yönetiminin mevcut olgu prezentasyonuna göre belirlenmesi çok önemlidir.

Anahtar Kelimeler: Kıkırdak, Kriptotia, Transpozisyon

korktuğu için başvurduğu merkezlerden tedavi olmadan ayrıldığı hasta yakınlarından öğrenildi. Hastanın yapılan fizik muayenesinde sağ frontal bölgeden başlayıp sağ göz üzerinden sağ bukkal bölgeye uzanım gösteren üzeri krutlanmış frajil ve dokunmakla kanayan tümöral kitle görüldü. Kitleden tanı amaçlı biyopsi alındı. Kitlenin kraniumda destrüksiyon yapıp yapmadığı, uzak metastaz ve lenf nodu tutulumu açısından görüntüleme tetkikleri yapıldı. Yapılan görüntülemelerde lenf nodu tutulumu görülmedi. Kitlenin büyüklüğü ve frajilitesi nedeniyle pre-operatif göz muayenesi yapılamadı. Hastanın tetkikleri tamamlandıktan sonra genel anestezi altında operasyona alındı. Sağ frontal bölgeden 1 cm'lik cerrahi marj ile kitle total eksize edilmeye başlandı. Tabana fikse olan kitlenin frontal kemikte destrüksiyona neden olduğu görüldü. Sağ frontal kemik,orbita üst,lateral ve makroskopik olarak invaze olan orbita medialindeki kemikler çıkarılan spesmene dahil edildi. Üst göz kapağı ve sağ temporal kasın bir kısmı da eksize edildi. 16x12 cm'lik kitle en blok halde eksize edildikten sonra kemik defekti için titanyum mesh plak şekillendirilerek sağ frontal ve sağ periorbital bölgeye yerleştirildi. Sağ temporal kasın intakt olan kısmı ekspozisyonu önlemek için mesh plak üzerine adapte edildi. İntraoperatif gönderilen frozen kesitlerde tümör görülmemesi üzerine yumuşak doku rekonstrüksiyonu için sol supratroklear ve supraorbital arter bazlı skalp flebi, sağ temporal bölgedeki defekt alan için sağ posterior aurikuler arter bazlı fasyokütan flep defekt alanlara adapte edildi.

Kriptotia Olgusu

P-031
Ekstraoküler Dev Sebase Karsinom: Nadir Bir Olgu Sunumu

Mahmut Tekecik, Mehmet Dadacı, Zikrullah Baycar, Bilsev İnce
Necmettin Erbakan Üniversitesi Meram Tıp Fakültesi, Plastik Rekonstrüktif ve Estetik Cerrahi Ana Bilim Dalı, Konya

Giriş: Sebase bezlerden köken alan gerçek neoplastik oluşumlar olan sebase adenom, sebaseom (sebase epitelyom) ve sebase karsinom bir spektrum oluşturmakta olup, histolojik açıdan farklılaşma özellikleri karsinom ucuna doğru azalmaktadır. Bu lezyonlar sendromlarla birliktelik gösterebilir(1). Sebase karsinom nadir görülen adneksiyal bir malignite olup %75 göz çevresinde, %25 ekstraoküler yerleşimli olarak karşımıza çıkar. Bu ekstraoküler yerleşimlere bakıldığında sırasıyla baş-boyun,gövde,tükrük bezleri, meme ve genital bölge yer almaktadır. Ekstraoküler yerleşimli sebase karsinomlar daha az agresif olup uzak metastaz riski %14-25,lokal rekürrens oranları %9-36 arasında değişmektedir(2).

Olgu: 24 yaşında erkek hasta yüz sağ yarısını kaplayan kitle şikayeti polikliniğimize başvurdu. Kitlenin yaklaşık 1 yıl önce küçük bir lezyon olarak başladığı ve son 2 ay içerisinde hızla büyüme gösterdiği ve hastanın kitlenin büyümeye başlaması ile birlikte cerrahi tedaviden

Flep donör alanlarına uyluktan alınan kısmi kalınlıktaki deri greftleri adapte edildi. Kanama kontrolü için 1 adet hemovac ve 1 adet penröz dren yerleştirildikten sonra cilt süture edilerek operasyon tamamlandı. Hasta 1 hafta süre ile serviste takip edildi.Görme muayeneleri için günlük göz hastalıklarına konsülte edildi. Post-op takiplerinde komplikayon olmayan hasta taburcu edilerek onkolojiye yönlendirildi. Hastanın geç dönem takiplerinde nüks ve komplikasyon görülmedi.

Tartışma: Sebase karsinom nadir görülen bir adneksiyal malignite olup çoğunlukla göz çevresi yerleşimlidir. Sebase karsinom tek başına görülebildiği gibi Muir-Torre gibi sendromlarla da birliktelik gösterebilir. Muir-Torre sendromu otozomal dominant geçişlidir. Bu sendrom en az bir sebase gland neoplazisi (sebase adenom, sebase karsinom) ve bir visseral organ malignitesi ile karakterizedir(3). Literatürün çoğunda kadın cinsiyet hakimiyeti belirtilmiş olup 45-72 en sık görüldüğü yaş aralığıdır(4). Literatür aksine bizim hastamız en sık görülen yaş aralığı dışında olup daha genç yaştaydı. Sebase karsinomun klinik olarak patognomik bir bulgusu olmayıp non-spesifiktir. Tümör genellikle yavaş büyüyen, sarı-kırmızı-kahverengi ülsere kabuklu plaklar halinde görülür. Ekstraoküler tümörlerin büyüklüğü değişkendir en büyükleri genellikle 6-10 cm boyutlarındadır. MR tümörün yerleşimi, invazyon ve çevre yapılarla olan ilişkiler açısından görüntüleme tetkikleri içinde önemli bir yere sahiptir. Geniş cerrahi eksizyon standart tedavi yöntemidir. Tümörün 5-6 mm cerrahi marjin ile eksize edilmesi önerilmiştir. Radyoterapi ve kemoterapi morbiditeyi azaltabilecek diğer tedavi yöntemleri arasındadır(2). Sebase karsinom nadir görülmesi, makroskopik olarak spesifik bir görüntüye sahip olmaması sebebiyle ilk ön tanılar arasında yer almayabilir.

Çok düşük olmayan rekürrens ve metastaz riski, lokal agresif tümör davranışı nedeniyle ayırıcı tanı için akılda tutulmalıdır.

Kaynaklar:

1.EisenDB,MichaelDJ:Sebaceouslesionsandtheirassociated syndromes: part I. J Am Acad Dermatol 2009;61:549-60. 2. J.S. Torres, A.C. Amorim, F.M. Hercules, et al., Giant extraocular sebaceous carcinoma: case report and brief literature review, Dermatol. Online J. 18 (11) (2019) 3.Ponti G, Ponz de Leon M. Muir-torre syndrome. Lancet Oncol.2005;6.12:980-987. [PMID: 16321766]. 4. T. Dasgupta, L.D. Wilson, J.B. Yu, A retrospective review of 1349 cases ofsebaceous carcinoma, Cancer 115 (1) (2009) 158–165.

Anahtar Kelimeler: ekstraoküler, fasial, rekonstrüksiyon, sebase karsinom

Dev Sebase Karsinom

Preoperatif, intraoperatif ve postoperatif erken dönem

P-032
Vestibüler SCC'de FAMM Flebi

Mustafa Akyürek, Bahadır Çakır, Gökay Karaemir
Çanakkale Onsekiz Mart Üniversitesi Tıp Fakültesi, Plastik Rekonstrüktif ve Estetik Cerrahi Ana Bilim Dalı, Çanakkale

Giriş: Skuamöz hücreli kanser farklı vücut bölgelerinde görülebilmelerine rağmen burun vestibülü ve kolumella bu kanser tipinin nadir görüldüğü yerlerdendir. Eksizyon sonrasında deri, mukoza, kıkırdak ve kemik defekti oluşabileceğinden ve hastanın sosyal hayatı bundan etkilenebileceğinden dolayı bölgenin rekonstrüksiyonu önem arz etmektedir.

Olgu: 63 yaşında erkek hasta kliniğimize sol burun içinde büyüyen kitle ve nefes almada zorluk şikayeti ile başvurdu. Yapılan muayenesinde hastanın sol vestibül tabanında, kolumella ve low lateral kartilajında medial crura ve footplate komşuluğunda; medial septal mukozaya uzanım gösteren 1x1 cm lik kitle tespit edildi. Biyopsi alınarak lezyonun Skuamöz hücreli kanser olduğu doğrulandı. Lokal anestezi altında lezyon 0,5 cm marj ile eksize edildi. Eksizyon sonrası sol nostril tabanını, sol medial septum mukozasını ve üst dudak derisini içeren 2,5x1,5 cm lik defekt alanı meydana geldi.

Mukoza rekonstrüksiyonu açısından defekt alanına uygun olarak sol oral fasiyal arter muskulomukozal flebi planlandı. Oronazal tünel oluşturularak flep septum mukozasına ve distalde nazal taban defektli alana adapte edildi. Nostril inferiorundaki ve proksimalindeki defekt için superior pediküllü nazolabial flep kullanıldı. Hastanın sol aurikulasından kıkırdak grefti alındı. Nazal spine'a cep oluşturularak greft sağ medial krusa sabitlendi. Hasta 1 gün yatışın ardından taburcu edildi. 3 hafta sonra oral mukoza flebi pediküllünden ayrıldı ve flebin donör alandan beslendiği gözlendi. Oronazal bölgedeki defekt onarıldı. Patoloji sonucunda temiz cerrahi sınırlar elde edildi. Hastanın 1, 2 ve 6. ay kontrollerinde rekürrens gözlenmedi. Fonksiyonel olarak nefes alma sorunu yaşamadığını belirtti.

Tartışma: Nazal bölgedeki kitlelerin rekonstriksiyonunda tam kat deri grefti, lokal flepler, paramedian alın flebi ve serbest flepler kullanılabilmektedir.[1]

Kullanılacak rekonstrüksiyon tekniği defekt alanına, eksize edilen dokulara bağlı olarak degişim göstermektedir. Lezyon büyüklüğü 1 cm den daha az ve kompozit doku defekti içermeyen lezyonlar için tam kat deri grefti veya primer onarımın uygun olacağını düşünmekteyiz. Kompozit doku defekti içeren veya defekt boyutu büyük olan olgularda paramedian alın flebi ve serbest flep teknikleri kullanılabilir. Olgumuzda, fonksiyonel ve estetik açıdan benzerlik gösteren defektler açısından, FAMM flep ve superior pediküllü nasolabial flepler gibi kombine lokal flepler ile onarımın daha iyi sonuçlar oluşturacağını düşünmekteyiz.

Kaynakça:
(1) Feldman, J. Marcus, B. Revisiting the Labial-Buccal Sulcus Flap for Septal Perforation Closure. JAMA Facial Plast Surg. 2017 May; 19(3): 241–243. doi:10.1001/jamafacial.2016.1829

Anahtar Kelimeler: Vestibüler SCC, FAMM Flebi, Transpozisyonel Flep

Vestibüler SCC'de FAMM (Transpozisyonel) Flebi

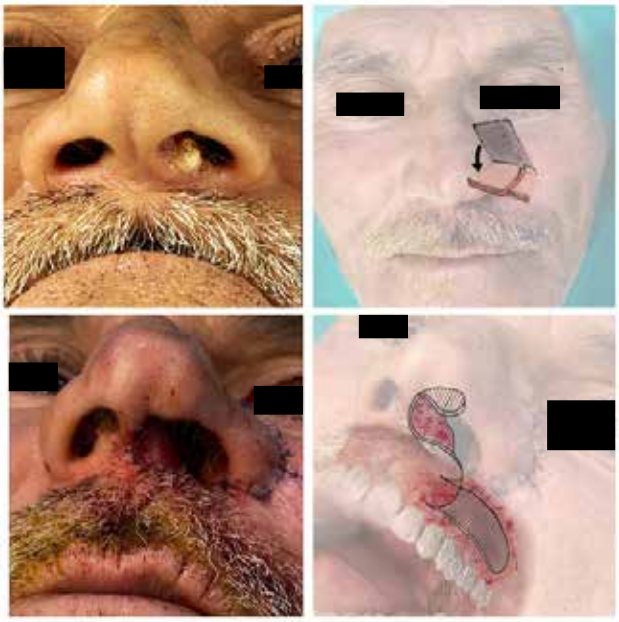

P-033
Burun Alar Rim Defektinin Menteşe Flep İle Rekonstrüksiyonu

Zikrullah Baycar, Mehmet Dadacı, Moath Zuhour, Bilsev İnce
Necmettin Erbakan Üniversitesi, Meram Tıp Fakültesi, Plastik Rekonstrüktif ve Estetik Cerrahi Anabilim Dalı, Konya

İnsan ve hayvan ısırıklarına bağlı yaralanmalar; delici yaralanmalar, laserasyon, ezilme ve kopma (doku kaybı) tarzındaki yaralanmalar olup sonucunda enfeksiyon, şekil bozukluğu, zoonotik hastalık gelişimi ve ölümle sonuçlanabilen ciddi komplikasyonlar gelişebilmektedir (1,2). Hayvan ısırığı sonrası alar rimde defekti olan hastanın menteşe flep ile onarım olgusunu sunduk.Yaklaşık 10 yıl önce yurtdışında hasta tarafından sinek olarak tarif edilen hayvan ısırığı sonrası sağ alar rimde defekti olan 35 yaşındaki hasta tarafımızca değerlendirildi. Kıkırdak greft ile rekonstrüksiyon istemeyen hasta operasyona alındı. Kolumellar basamak ile her iki alar kıkırdak ortaya kondu. Sağ alt lateral kıkırdakta kısmı defekt olduğu görüldü. Alar rimdeki skar dokusu menteşe flep şeklinde çevrilerek taban oluşturuldu. Medial kruslar septuma tongue-in Groove sütür ile sabitlenerek sol alar rim septuma yaklaştırıldı. Oluşan cilt defekti için rotasyon flebi hazırlanarak ilerletildi ve adapte edildi. Hasta takiplerinde komplikasyon görülmedi. Alar rim defektleri boyut, eksik bileşen ve hasta tercihine bağlı olarak tam kat deri grefti, kompozit kondrokütan greft, alın flebi ve menteşe fleplerin uygun olanları seçilerek onarılmaktadır (3,4). Bizim vakamızda hasta kompozit greft istemediği için taban menteşe flep ile onarıldıktan sonra alar rimlerde simetri sağlamak amacıyla her iki medial kurus septuma sütüre edilerek geriye alındı. Ardından cilt defekti için lokal flep ile onarım uygulandı.

KAYNAKLAR

1- Benson LS, Edwards SL, Schiff AP, Williams CS, Visotsky JL. Dog and cat bites to the hand: treatment and cost assesment. J Hand Surg Am, 2006;31 (3):468-73.
2- Griego RD, Rosen T, Orengo IF, Wolf JE. Dog, cat, and human bites: a review J Am Acad Dermatol, 1995; 33(6):1019-29.
3- Rod J. Rohrich, M.D., John R. Griffin, M.D., Mona Ansari, M.D., Samuel J. Beran, M.D., and Jason K. Potter, D.D.S., M.D. Nasal Reconstruction—Beyond Aesthetic Subunits: A 15-Year Review of 1334 Cases PLASTIC AND RECONSTRUCTIVE SURGERY, November 2004 DOI: 10.1097/01.PRS.0000138596.57393.05
4- Geon Kim, Young-In Jeong, Hyun-Chul Shim, Ji-Hyun Choi, Mihn Sook Jue, Eun-Jung Kim, Ok-Ja Joh, Hyang-Joon Park Auricular Composite Chondrocutaneous Grafts in the Repair of Nasal Alar Rim Defects Ann Dermatol Vol. 26 No. 3, 2014 doi: 10.5021/ad.2014.26.3.407

Anahtar Kelimeler: Alar Rim Defekti, Menteşe Flep, Nasal Rekonstrüksiyon

Alar Rim Defekti Pre-op, Post-op

P-034
Alt Dudak Rekonstrüksiyonunda BilateralKarapandzicVeAbbeFleplerinin Kombine Kullanımı-Olgu Sunumu

Batuhan Özmen, Murat Kara, Uğur Koçer
Ankara Eğitim ve Araştırma Hastanesi, Plastik, Rekonstrüktif ve Estetik Cerrahi Ana Bilim Dalı, Ankara

Giriş: Baş boyun bölgesinde malign deri tümörlerinin en sık görüldüğü yer alt dudak olup, en sık SCC görülmektedir. Etiyolojide tütün kullanımı ve UV maruziyeti önem arz etmektedir. Hasta yönetiminde erken evrede tespit ve cerrahi tedavi standart tedavi yöntemi olarak kabul edilmektedir. Cerrahi tedavide primer onarımın mümkün olmadığı durumlarda Abbeflebi ve Karapandzicflebi teknikleri sık kullanılan iki tekniktir. Ancak her iki tekniğin avantaj ve dezavantajları mevcuttur. Tek başına abbeflebi geniş defektlerde kullanılamamakla birlikte tekniğin kullanımı sonrası hissizlik ve alt dudaktan tükürük akması gibi komplikasyonlar görülmektedir. Karapandzicflebi tekniğinin ise temel komplikasyonu mikrostomidir. Bu komplikasyonlar geniş alt dudak rekonstrüksiyonlarını zorlayıcı kılmaktadır. Bu noktada çalışmamızın amacı, fonksiyonel ve estetik dudak rekonstrüksiyonun sağlanması yolunda, tekniklerin potansiyel avantajlarının elde edilmesi için iki tekniğin kombine kullanıldığı olgu örneğinin sunulmasıdır. Zira literatürde bu iki tekniğin kombine olarak kullanıldığı sınırlı sayıda çalışma mevcuttur. Böylelikle geniş alt dudak rekonstrüksiyonlarında kullanılabilecek uygun bir cerrahi tekniğin ortaya konması hedeflenmiştir.

Olgu sunumu: 74 yaşında erkek hastada 1 senedir mevcut olan, alt dudağın %80'ini kapsayan, sağ tarafta yan yana biri 3*3 cm ve diğeri 1.5*1.5 cm boyutlarında iki adet lezyon nedeniyle kliniğimize başvurmuştur. Yapılan fizik muayenelerinde sağ level 1-b'de palpable lenf nodu saptanmış olup diğer bölgelerde palpable lenf nodu saptanmamıştır. Boyun ultrasonunda ek patolojik

bulguya rastlanmamıştır. Hastaya ilk aşamada insizyonel biyopsi planlanmış olup sonucu SCC olarak raporlanmıştır. Hastaya 5 mmmarjin ile kitlenin rezeksiyonu,frozen ile cerrahi sınırların kontrolü,bilateralKarapandzic-Abbeflebi kombinasyonu ile alt dudak rekonstrüksiyonu ve level 1-3 boyun disseksiyonu planlanmıştır. Lezyonların 5 mmmarjin ile eksize edilmesinin ve frozen değerlendirmesinin negatif gelmesinin ardından ilk olarak bilateralextendedkarapandzicflebi ile dudaktaki defekt küçültülerek abbeflebine uygun hale getirilmiştir. Takiben abbeflebi ile rekonstrüksiyonun ilk aşaması tamamlanmıştır. Level 1-3 boyun disseksiyonu planlanan hastanın operasyon sırasında hemodinamisinde instabilite izlenmesi üzerine, cerrahi ve anestezi ekibinin ortak kararı ile boyun diseksiyonu ertelenerek sağ level 1-b'deki palpable lenf nodu ve komşuluğunda görülen lenf nodlarına yönelik eksizyonel biyopsi gerçekleştirilmiştir. Hasta operasyon sırasında hemodinamisinde instabilite meydana gelmesi nedeniyle, operasyon sonrası ilk 3 gün entübe olarak yoğun bakımda takip edilmiştir. Operasyon sonrası 1.gün profilaktik olarak KBB kliniği tarafından trakeotomi açılmıştır. Operasyon sonrası 3.gün hasta ekstube edilerek servisimize devralınmıştır. Hasta postoperatif altıncı gün taburcu edilmiştir. Yirmi birinci günde lokal anestezi altında abbeflebi ayrılarak dudak rekonstrüksiyonu tamamlanmıştır. Spesimenlerin patoloji sonuçları; cerrahi sınırların negatif olduğu iyi diferansiye SCC ve sağ level 1-b'de 3 adet reaktif lenf nodu olarak raporlanmıştır. Lenf nodu patolojisi ve hastanın intraoperatif medikal durumu göz önünde bulundurulduğunda, hastaya boyun diseksiyonu planlanmamıştır. Komplikasyon ile karşılaşılmayan ve takiplerine devam edilen hasta onkoloji birimine konsülte edilmiştir.

Tartışma: Alt dudak rekonstrüksiyon cerrahisinde lezyonun yerleşim alanına göre primer onarım, estlanderflebi, karapandzicflebi, abbeflebi ve lokal yada serbest flepler gibi birçok yöntem kullanılmaktadır. Bunlardan sık kullanılan tekniklerden olan karapandzicflebinin temel dezavantajı mikrostomi olup bu durum hastanın hayat kalitesini etkileyebilmektedir.Azevedo ve ark. yaptıkları çalışmada alt dudak karsinomlarında tek başına karapandzic flebi tekniği kullanımı sonrası mikrostomi görülme olasılığını %12-15 olarak raporlamışlardır. Aynı şekilde tek başına abbeflebi kullanımı sonrası meydana gelen hissizlik, sfinkter disfonksiyonuna bağlı drooling ve alt dudak inkompetansı gibi komplikasyonlar bulunmaktadır. Çalışmamızdaki olguda, iki teknik kombine edilerek, tekniklerin spesifik dezavantajlarının bertaraf edilmesi ve totale yakın alt dudak defektinin dudağın sfinkter fonksiyonu ve estetik bütünlüğünün sağlanacak şekilde rekonstrüksiyonu yapılmıştır.

Sonuç: Abbe ve Karapandzicfleplerinin plastik cerrahi pratiğinde sık kullanılmasına rağmen, bu iki tekniğin kombine kullanıldığı kısıtlı sayıda çalışma mevcuttur. Bu bağlamda, olgu sunumumuz ile iki tekniğin kombine edilmesinin fonksiyonel ve estetik sonuçlarının etkin olduğu, geniş dudak defektlerinde güvenle kullanılabileceği ortaya konmuştur.

Anahtar Kelimeler: Alt Dudak Rekonstüriksiyonu, Abbe, Karapandzic

Resim-1

P-035
Mandibulada Plağı Ekspoze Hastadaki Defektin Bilateral FAMM Flep ile Onarımı: Bir Olgu Sunumu

Meltem Ayhan Oral, İlker Uyar,
Fatih Alp Öztürk, Batuhan Sert
İzmir Katip Çelebi Üniversitesi Atatürk Eğitim ve Araştırma Hastanesi, Plastik Rekonstrüktif ve Estetik Cerrahi Ana Bilim Dalı, İzmir

Giriş: Tümör rezeksiyonu veya travma nedeniyle oluşan mandibula defektlerinin onarımında rekonstrüksiyon plağı sıkça kullanılır. Rekonstrüksiyon plağı kullanımı enfeksiyon, yara dehissansı, plağın ekspozisyonu, vidaların gevşemesi veya kırılması, plak kırılması gibi çeşitli zorlayıcı komplikasyonlara neden olabilir. Greftler, lokal flepler ve serbest flepler dahil olmak üzere defektin doğasına ve boyutuna bağlı olarak çok çeşitli rekonstrüktif seçenekler vardır. Burada panfasiyal fraktür onarımı yapılan hastada mandibulada rekonstrüksiyon plağı ekspozisyonu gelişmesi sonrası fasiyal arter bazlı muskulomukozal (FAMM) flep ile onarılan bir vakayı sunuyoruz.

Vaka: 32 yaşında erkek hasta, araç dışı trafik kazası sonrası panfasiyal fraktür nedeniyle opere edildi. Simfizis ve sol parasimfizisteki defekt mevcut olan parçalı fraktüre yönelik oklüzyon sağlandı. Mandibuladaki defekt alanının her iki tarafı rekonstrüksiyon plağı ile birbirine tespit edildi. Nazogastrik sonda yerleştirildi.

Post operatif 4. günde mandibulada plak ekspozisyonu gelişmesi üzerine Post operatif 7. günde ekspoze mandibulanın defektif sivri uçlarına kemik ronger ile törpü yapıldı. Mevcut mukoza defekti için ağız içi bilateral yanak mukozasından fasiyal arter bazlı muskülomukozal flep tasarlandı. Bilateral eleve edilen flepler papilla anteriorunda mukoza insizyonları yapılarak buccinator kas bilateral olarak flebe dahil edildi. Hemostaz sağlandıktan sonra bilateral flepler mukoza defektine adapte edilerek defekt onarımı yapıldı.

Post operatif 9. aya kadar yapılan takiplerinde flebe bağlı herhangi bir komplikasyona rastlanmadı.

Tartışma ve Sonuç: FAMM flebi, ağız içinde yanak, buccinator kasın bir parçası ve fasiyal arter de dahil olmak üzere labial orbiküler kasın en derin kısmından alınan mukoza ve submukozadan oluşan bir aksiyel fleptir. Fasiyal arterde retrograd akımlı superior pediküllü veya anterograd akımlı inferior pedikül olarak tasarlanabilmektedir. Venöz drenajı aynı zamanda submukozada bulunan bukkal venöz pleksus yoluyla da gerçekleşebilir. Bu nedenle fasiyal venin flebe dahil edilmesi şart değildir (fasiyal arter de flebe nadiren dahil edilmektedir) Kas içeren bir flep olduğu için ekspoze plak nedeniyle oluşan defektlerde uygulandığı gibi radyonekrotik ülserler, oroantral fistüller veya palatin fissürler nedeniyle oluşan mukoza defektlerinde de kullanılabilmektedir. İyileşme sürecinin sorunsuz olması ve hastanede kalış süresinin kısa olması da bir diğer avantajıdır. Bu nedenlerden ötürü fasiyal arter muskulomukozal (FAMM) flep küçük-orta boyuttaki intraoral defektlerde güvenilir bir alternatif yöntemdir.

Anahtar Kelimeler: ekspoze plak, fasiyal arter muskulomukozal flep, rekonstrüksiyon plağı

Şekil 1

Pre operatif ve Post operatif görünümü

P-037
Liposuction tekniği ile keloid hastasından lipom eksizyonu

Mustafa Akyürek, Bahadır Çakır,
Ghaith M. Essa Rawashdeh
Çanakkale Onsekiz Mart Üniversitesi, Plastik, Rekonstrüktif ve Estetik Cerrahi Anabilim Dalı

Giriş: Keloid hastalarında deri bütünlüğünü bozan invaziv işlemler istenmeyen kozmetik sonuçlar doğurmaktadır. Bu hasta popülasyonunda deri bütünlüğünün korunması ne kadar istense de, bazı vücut bölgelerindeki lezyonların gündelik hayatı kısıtlaması ve estetik kaygı yaratması nedeniyle cerrahi müdahaleyi zorunlu hale getirmektedir.

Olgu: 28 yaşında erkek hasta ensesinde kitle ve hareket kısıtlılığı şikayetiyle kliniğimize başvurdu. Hastanın anamnezi alındığında yaralarının deriden kabarık iyileştiği ve zamanla genişledikleri öğrenildi. Hastanın muayenesinde ensesinde ele gelen, labil, yumuşak, ağrısız 5x5 cm büyüklüğünde kitlesi mevcuttu. Sol kolunda eski kitle eksizyonuna bağlı olarak 3x2 cm keloid lezyon gözlendi. Kitleye ultrasonografi eşliğinde, giriş deliği lezyonun 2 cm lateralinde olacak şekilde, Tru-cut biyopsi yapıldı. Patoloji raporu lipomla uyumlu olarak yazıldı. Hastanın kitlesinin sınırları preopetif olarak işaretlendi. Süperwet tekniğine uygun 400 cc tümescent solüsyonu uygulandı. Lokal anestezi uygulanarak, biyopsi skarından liposuction kanülüyle lezyona ulaşıldı. Liposuctionla 450 cc gelen olduğunda ve lezyon komşuluğundaki deri ile eşit seviyeye geldiğinde, gelenin olmaması ile birlikte aspirasyon sonlandırıldı. Hastaya baskılı pansuman yapıldı. Postoperatif 2 saat gözlem sonrası hasta taburcu edildi. Postoperatif 2. ayında hastada insizyon yerinde keloid oluşumu izlendi. Hastanın 6. ay kontrolünde keloid skarında fark edilir bir büyüme gözlenmedi.

Tartışma: Lipomlar benign lezyonlar olarak kabul edilmelerine rağmen, ağrı ve kozmetik kaygılar nedeniyle eksize edilebilmektedir.[1] Hastanın sadece tru-cut biyopsi alınan ve daha sonra liposuction kanül girişi için kullanılan bölgesinde keloid oluşumu izlenmiştir. Yetersiz rezeksiyona bağlı olarak lipomlarda nüks görülebilmektedir. Patolojisi lipom dışı gelen, liposarkom gibi vakalarda liposuctionla rezeksiyon kullanılmamaktadır.[1] Keloid hastalarında dermal hasar ile oluşabilecek yeni lezyonlar korelasyon göstermektedir. Bu nedenle bu hasta grubunda insizyon hasarını minimal tutmak önemlidir.[2]

Kaynakça:
(1)Peev I, Spasevska L, Mirchevska E, Tudzarova-Gjorgova S. Liposuction Assisted Lipoma Removal – Option or Alternative? Open Access Maced J Med Sci. 2017 Oct 15; 5(6):766–770. doi:10.3889/oamjms.2017.186

(2)Copeland-Halperin LR, Pimpinella V, Copeland M. Copeland-Halperin LR, Pimpinella V, Copeland M. Combined liposuction and excision of lipomas: long-term evaluation of a large sample of patients. Plast Surg Int. 2015 Jan 28; vol.2015:0-5. doi:10.1155/2015/625396

Anahtar Kelimeler: Keloid, Lipom, Liposuction

Keloid Hastasındaki Lipoma Liposuction Tekniği

Sol üst figürde hastanın önceden gelişen keloid skarı, sağdaki figürde pre-op lezyonu, sol alt figürde post-op 6. ay muayenesi görülmektedir.

P-038
Kaş, Alın ve Temporal Saç Bölgesi Rekonstrüksiyonu: Zorlu bir vaka

Mehmet Fatih Algan
Malatya Eğitim ve Araştırma Hastanesi

Giriş: Yüz bölgesindeki defektlerin rekonstrüksiyonu için gerekli dokularda renk, kalınlık gibi kriterler göz önüne alınarak olabildiğince benzer doku kullanılmak istenmektedir. Kıllı bölgelerin rekonstrüksiyonu için ayrıca kıllı bir doku transferi yapmak daha da zor olmaktadır. Kaş, lateral alın bölgesi ve temporal saç bölgesi rekonstrüksiyonu için çok sayıda flep kullanılabilir. Ancak bu üç bölgeyi içeren defektlerde rekonstrüksiyon için iyi bir planlama gerekmektedir. Bu vaka sunumunda hastanın sol kaş, alın laterali ve sol temporal saç bölgesini içeren doku defekti onarımı, kaş ve temporal saçlı alan rekonstrüksiyonunun tek aşamada birlikte yapılması anlatılacaktır.

Olgu Sunumu: 78 yaşında erkek hasta düşme sonucu sol kaşın lateral yarısını içeren, alın lateralinden sol temporal saç bölgesine uzanan doku defekti ile kliniğimize başvurdu (Resim 1a). Hasta pansuman ile takip edilerek operasyona

hazırlandı. Hastaya superfisyal temporal arter bazlı kaş ve saç bölgesi için iki cilt adalı flep planlandı. Flep eleve edildi. Kaş ve temporal saç bölgelesi onarıldı. Lateral alın bölgesine gelen flebin üzerine supraklavikuler bölgeden alınan tam kalınlıkta deri grefti adabte edildi. Donör alan primer onarıldı. Takiplerinde sıkıntı olmadı (Resim 1b).

Tartışma: Yüz bölgesinde travma ve tümör eksizyonu gibi nedenlerden sonra oluşan defektlerin benzer dokularla onarımı sayesinde flebin renginin ve genel görünümünün yüz ile uyumlu olması plastik cerrahi açısından çok önemlidir. Özellikle kıllı alanların onarımında o bölgeye tekrar kıllı bir görünüm kazandırmak hem hasta için hem de cerrah için önemli bir aşamadır. Kaş gibi iletişimde çok önemli bir yapının onarımı tek başına çok önemli iken, temporal bölgedeki saç kaybı ile birlikte olması hem çok daha fazla önem kazanmakta hem de onarımı daha zor kılmaktadır. Literatürde kaşlardaki küçük defektler için çok sayıda lokal flep tanımlanmıştır. Bunların arasında v-y ilerletme flepleri, bilateral ilerletme flepleri, rotasyon flepleri sayılabilir. Ancak daha büyük defektlerde daha çok superfisyal temporal arter bazlı flepler kullanılmıştır. Literatürde hem kaş hem de temporal saç bölgesini aynı anda ve yine kıllı bir alan oluşturarak onaran bir yöntem bulunmamaktadır. Bu vakamızda üç ayrı alan rekonstrüksiyonu tek seansta yapılmış olup hastaya tekrar estetik bir görünüm kazandırılmış oldu. Simetri sağlamak için planlama aşamasında hastanın sağlam tarafındaki saç çizgileri ve kaşın izdüşümü bilgisayar ortamında defekt tarafına transfer edilerek flep çizimi yapıldı. Kaş ve temporal saç bölgesine saçlı ada flebi transfer edildi, iki ada flebinin arasında kalan alan da lateral alın bölgesine transfer edilip tam kalınlıkta deri grefti ile onarım yapıldı. Bu flebin dolaşımı çok güvenli olduğundan kılların yönü, flebin büyüklüğü defekte göre rahatlıkla planlanabilmektedir. Sonuç olarak yüzün kıllı alanlarının onarımında plastik cerrahinin temel prensipleri gereği defekti benzer bir doku ile onarmak hem hastayı hem de cerrahı tatmin eden sonuçlar ortaya çıkarmaktadır. Özellikle izole kaş rekonstrüksiyonu olmak üzere bu vakadaki gibi birden fazla ünite onarımında süperfisyal temporal ada fleplerini akılda tutmakta yarar vardır.

Kaynaklar

Liu HP, Shao Y, Yu XJ, Zhang D. A simplified surgical algorithm for flap reconstruction of eyebrow defects. Journal of plastic, reconstructive & aesthetic surgery: JPRAS. 2017;70(4):450-8. Accardo G, Aveta A, Ambrosino E, Aceto B, Di Martino A, Schonauer F. A surgical algorithm for partial or total eyebrow flap reconstruction. Journal of surgical oncology. 2015;112(6):603-9. Liu HP, Shao Y, Zhang D. Single-Stage Reconstruction of Eyebrow Defect Using a V-Y Advancement Pedicle Flap Based on the Orbicularis Oculi Muscle. The Journal of craniofacial surgery. 2017;28(6):e521-e2. Silapunt S, Goldberg LH, Peterson SR, Gardner ES. Eyebrow reconstruction: options for reconstruction of cutaneous defects of the eyebrow. Dermatologic surgery: official publication for American Society for Dermatologic Surgery [et al]. 2004;30(4 Pt 1):530-5; discussion 5. Harris GJ, Garcia GH. Advancement flaps for large defects of the eyebrow, glabella, forehead, and temple. Ophthalmic plastic and reconstructive surgery. 2002;18(2):138-45. Figueira E, Wasserbauer S, Wu A, Huilgol SC, Marzola M, Selva D. Eyebrow reconstruction. Orbit (Amsterdam, Netherlands). 2017;36(5):273-84.

Anahtar Kelimeler: Ada flebi, Kaş, Temporal Bölge

Resim 1

Resim 1a:Hastanın kliniğe başvurduğu zaman görülen doku defekti ve nekrotik alanlar. Resim 1b: Ameliyat sonrası flepler ve donör alanı görülmektedir.

P-039
Burunda Zorlu Lokalizasyonda; Tip ve Sub-tip BCC eksizyonu sonrası oluşan defektin Aksiyel bazlı Fronto-Nazal flep ile onarımı

Emrah Köksal, Mustafa Melih Canlı, Ahmet Demirhan Dal, Nesrin Tan Başer

Sağlık Bilimleri Üniversitesi Gülhane Tıp Fakültesi, Plastik, Rekonstrüktif ve Estetik Cerrahi Ana Bilim Dalı, Ankara

Dorsal nazal flep, glabellanın fazla derisini kullanarak; tip, dorsum ve yan duvar defektlerini onarmakta kullanılır. Bu flebin temel tasarımını Rieger tamamlamıştır. Marchac ve Toth, flebe anguler arterin Lateral Nazal arter dalını ekleyerek aksiyel paternli fronto-nazal flebi tasarlamıştır. Bu tasarımla flebin tip ve sub-tip defektlere daha kolay ve güvenli transferi sağlanmıştır. Genellikle anguler arter ve dallarına lateral bazlı olarak, glabellar bölgede subdermal, dorsal nazal bölgede submusküler olarak kaldırılır.Defektin onarımı sonrası flebin kaudalinde oluşan dog-ear eksize edilmelidir. Bizim sunacağımız 2 vaka da; lezyonlar burun alt 1/3'te, tip ve sub-tipte bulunmaktadır. Bilindiği üzere bu lokalizasyonda cilt immobil ve yağlıdır. Lezyonların alar rime yakın olması; mevcut bilobe,brunner,limberg gibi lokal fleplerin kullanımını,alar kanatta retraksiyona sebep olacağı düşüncesiyle kısıtlamaktadır. Bu nedenle Fronto-nazal aksiyel flep ile onarım tercih edilmiştir.İnsizyonel biyopsi sonucu BCC gelen hastaların mevcut lezyonları 2 mm sınırlarla total olarak eksize edilmiş, ardından eş zamanlı olarak Aksiyel bazlı Fronto-Nazal flep ile sub-ünite prensibine uygun olarak onarım sağlanmıştır. Patolojide her iki vakada cerrahi sınırlar negatif olarak raporlanmıştır. Post-op 15.günde sütürler alınmış ve hastalara yara bakım eğitimleri verilmiştir. Post-op 1.ayda hastaların yara izleri kabul edilebilir düzeydeydi.

Anahtar Kelimeler: Burun tipinde BCC, Sub-tipte BCC, Fronto-nazal aksiyel flep, lokal flep

Pre-op Post-op sonuçlar

P-040
Epitelyal Kistlerle Seyreden Nevus Komedonikuslar: Olgu sunumları

Selma Sönmez Ergün[1], Ahmet Kirazoğlu[1], Yusuf Erbayat[1], Reha Furkan Ekici[1], Süsen Asgarzade[1], Pelin Yıldız[2]
[1]Plastik, Rekonstrüktif ve Estetik Cerrahi ABD, Bezmialem Tıp Fakültesi, Bezmialem Vakıf Üniversitesi-İstanbul
[2]Patoloji ABD, Bezmialem Tıp Fakültesi, Bezmialem Vakıf Üniversitesi-İstanbul

Amaç: Nevus Komedonikus (NK) nadir görülen bir cilt lezyonudur. Kıl folikülü gelişimindeki bir kusurun oluşumlarına neden olduğu ileri sürülmektedir. Lezyonlar doğumsal olarak vardırlar, genellikle 10 yaşından önce gelişim gösterirlerse de doğumdan orta yaşa kadar herhangi bir zamanda gelişebilirler. Klinik olarak iki tipte görülürler. Birinci tipi komedon ağırlıklıdır. İkinci tipinde ise komedonlar inflamatuar değişikliklere uğrayarak skar gelişimi, keloid, fistül ve foliküler kist oluşumu gibi geç sekellerle seyrederler (1). Bu çalışmada tip 2 nevus komedonikusu olan biri kız, diğeri erkek olan 2 olgu sunulmaktadır.

Bulgular: 12 yaşındaki kız çocuğunda; boynun sol tarafında biri 4x3 cm boyutunda vertikal seyirli, diğeri 10x4 cm boyutunda kistik komponentler içeren, horizontal seyirli nevus komedonikuslar ile sol klaviküladan sternuma dek uzanan 10x3 cm boyutunda horizontal seyirli nevus komedonikus saptandı (Resim 1a). Doğuştan siyah noktalar halinde başlayıp giderek büyüyen lezyonları nedeniyle 1,5 ve 6 yaşlarındayken 2 kez ameliyat edilen olgu yineleyen ve giderek büyüyen lezyonlarının oluşturduğu görünüm bozukluğu nedeniyle kliniğimize başvurdu. Histopatolojik inceleme sonucu; çok sayıda keratinle dolu, kıl içermeyen dilate foliküler ostium yapısı, foliküler invaginasyon, yer yer folikül epitelinde hiperplazi, dermiste keratinöz kistler, yaygın fibrozis, yabancı cisim reaksiyonu ve kronik inflamasyonun izlendiği nevus komedonikus olarak bildirildi (Resim 1c).
18 yaşındaki erkek olguda ise ense orta kısmında 5x4 cm boyutunda nevus komedonikus ile lezyonun ortasında 2x2 cm boyutunda kistik lezyonun olduğu saptandı (Resim 1b). 5 yaşında beliren lezyon giderek büyümüş, 6 yaşındayken ameliyat edilmiş,
2 yıl önce lezyon yeniden büyümeye başlamış. Histopatolojik inceleme sonucu; dermiste fibrotik stroma içerisinde basıklaşmış epitelle döşeli, lümeninde keratin materyalin izlendiği komedon yapısı, çevresinde serbest kıl şaftını çevreleyen multinükleer dev hücreler içeren inflamasyon elemanlarının izlendiği nevus komedonikus olarak bildirildi (Resim 1d). 3 aylık izlemlerinde yineleme görülmedi.

Gereç-Yöntem: Boynunun sol tarafında iki ayrı kitle halinde ve sol klaviküladan sternum ortasına dek uzanan nevus komedonikusları olan kız hastanın boynundaki lezyonları 2 etapta, klaviküler bölgedeki lezyonu ise tek etapta olmak üzere eski insizyon hatlarından girilerek eksize edilip primer sütüre edildiler.
Ense orta kısmında nevus komedonikusu olan erkek hastanın lezyonu da yine eski insizyon hattından girilerek eksize edilip primer sütüre edildi. Pansumanlarla izlenen hastalar sorunsuz iyileştiler.

Tartışma: NK pilosebasöz bezlerin etrafından kaynaklanan hamartom olarak ilk kez 1895'te Koffmann tarafından tanımlanmıştır (2).
Şimdiye dek literatürde 200 kadar NK olgusu bildirilmiştir. Cinsiyet ayrımı göstermeyen NK klinik olarak, sıklıkla baş, boyun ve göğüs bölgesinde, gruplar halinde yerleşim gösteren keratin tıkaçlar içeren dilate foliküller açıklıklar şeklinde kendisini gösterir. Lezyonlar olguların çoğunda tek taraflı yerleşim gösterseler de iki taraflı yerleşim gösteren olgular da bildirilmiştir. Katarakt, iskelet kusurları, merkezi sinir sistemi anormallikleri gibi diğer bulgular eşlik ettiğinde NK sendromu söz konusudur (3,4,5). Ayırıcı tanısı çoklu komedon benzeri lezyonlar gösteren akne vulgaris, kloroakne, ailesel diskeratotik komedonlar, idiyopatik yaygın komedonlar,yaygın konjenital komedonlar, multiple konjenital komedonlar, verruka vulgaris, Favre-Racouchot hastalığı ve Apert sendromu ile yapılmalıdır (6) Histopatolojik olarak epidermiste yoğun ve derin tabakalı keratin varlığı, epidermisin dermise invaginasyonu nedeniyle saç foliküllerinde oluşan genişlemeyle birlikte keratin tıkaçların görülmesi, sebasöz elementlerin yokluğu-az gelişmiş olması ve gerçek foliküllerin yokluğu karekteristik bulgulardır (7). Klinik tanı için biyopsi yapılmalıdır. Spontan regresyon bildirilmemiştir. Tedavi sıklıkla kozmetik nedenler ile gelişen enflamasyon ve sekonder enfeksiyonlar için yapılır. Asemtomatik lezyonlar için tedaviye gerek görülmeyebilir. Topikal tretinoin kullanımıyla epitelin pul pul dökülmesi ve keratin tabakalarının atılmasını hızlandırarak keratin tıkaçlarının oluşumu engellenebilir. Yineleyen enflamasyonu olan olgularda sistemik antibiyotikler, kistik gelişim gösteren olgularda intralezyonal kortikosteroid enjeksiyonları yapılabilir veya kist gelişimi engellemek için sistemik isotretinoin kullanılabilir. Belirgin kistik gelişimleri olan olgularda cerrahi girişim düşünülmelidir. Büyük alanların etkilendiği olgularda daha sonraki dönemlerde oluşabilecek epitel invaginasyonlarını engellemek için radikal cerrahi rezeksiyonlar yapılmalıdır. Olgumuzun birinde olduğu gibi etaplar halinde cerrahi eksizyonlar yapılabilir, geniş eksizyonları takiben deri grefti uygulamaları ya da doku genişletici ile onarımlar düşünülebilir (3,8).

Sonuç: Olgularımız NK'nın klinik olarak nadir olması nedeniyle plastik cerrahlardaki farkındalığı arttırmak amacıyla sunulmaya değer bulunmuştur.

KAYNAKLAR:

1. Chhabra N, Pandhi D, Verma P, Sharma S. Inflammatory nevus comedonicus with epidermal cyst. Indian J Dermatol. 2014; 59(4):422. doi: 10.4103/0019-5154.135533.

2. Kofmann S. Ein fall von seltener lokalisation und verbreitung von comedonen. Arch Dermatol Syphilis (Wien) 1895;32:177-8.

3. K K Guldbakke, A Khachemoune, A Deng, B Sina. Naevus comedonicus: a spectrum of body involvement. Clin Exp Dermatol 2007; 32(5):488-92. doi: 10.1111/j.1365-2230.2007.02459.x.
4. Paige TN, Mendelson CG. Bilateral nevus comedonicus. Arch Dermatol 1967; 96: 172–5.

5. Engber PB. The nevus comedonicus syndrome: a case report with emphasis on associated internal manifestations. Int J Dermatol 1978;17:745-9. PMID: 730460.
6. Ito T, Mitamura Y, Tsuji Y, Harada K, Urabe K.Yonago. Bilateral nevus comedonicus syndrome. Acta Med. 2013 Jun;56(2):59-61.
7. Lee S, Nasemann T, Neufahrt A. Histogenesis of nevus comedonicus. Histochemical, light and electron microscopy studies. Hautarzt 1972; 23: 534–40.
8. Jeong HS, Lee HK, Lee SH, Kim HS, Yi SY. Multiple large cysts arising from nevus comedonicus.Arch Plast Surg. 2012 Jan;39(1):63-6. doi: 10.5999/aps.2012.39.1.63.

Anahtar Kelimeler: nevus komedonikus, epitelyal kistler, tedavi

Resim 1a,b,c,d

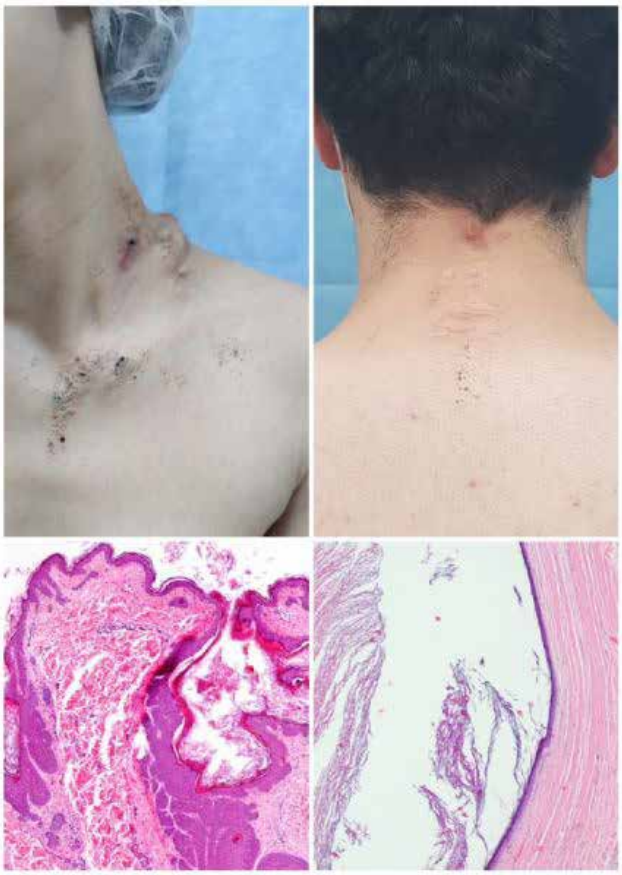

Resim 1a: 1. Olgunun ameliyat öncesindeki görünümü, yaygın kistik lezyonlar dikkat çekiyor. b: 2. Olgunun ameliyat öncesi görünümü, c: Keratin tıkaçlar içeren gruplar halindeki dilate foliküler açıklıklar (HEX20), d: Keratin tıkaçlarla dolu dilate folikül (HEX40).

P-041
Rinofimanın cerrahi tedavisi: Olgu sunumu

İhtişam Zafer Cengiz, Eyüphan Gencel, Cengiz Eser, Osman Metin Yavuz
Çukurova Üniversitesi Tıp Fakültesi, Plastik, Rekonstrüktif ve Estetik Cerrahi Ana Bilim Dalı, Adana

Giriş: Rinofima, rozaseanın ileri bir aşaması olup, burun dokusundaki yağ bezlerinin hipertrofisini temsil eden iyi huylu bir cilt durumudur. Hem Asya hem de Afrika popülasyonlarında nadir görülmekle birlikte, beşinci ila yedinci dekattaki beyaz ırktaki erkek cinsiyetler en sık etkilenir. Nedenleri arasında ultraviyole ışınlara, radyasyona, soğuğa, sıcağa, alkole ve fiziksel aktiviteye maruz kalma yer alır. Bu durum, burun yapısında progresif bir bozulma, hava yolu tıkanıklığı ve burun estetik subünitlerinin bozukluğu ile sonuçlanır. Rinofima için kesin bir tedavi olmamasına rağmen, hastalığın patofizyolojisi anlaşıldıkça birden fazla tedavi seçeneği ortaya çıkmıştır.

Olgu: Kliniğimize rinofima nedeniyle başvuran 2 adet olgu mevcuttur. İlk olgu 75 yaşında erkek hasta, bilinen DM öyküsü dışında herhangi bir ek hastalığı yoktu. Hastaya genel anestezi altında tek seans tanjansiyel eksizyon yapıldı ve herhangi bir onarım yapılmadı, sekonder iyileşmeye bırakıldı. İkinci olgu ise 62 yaşında erkek hasta, 10 yıllık rozasea öyküsü mevcuttu. Hastaya genel anestezi altında tanjansiyel eksizyon sonrası aynı seansta uyluktan alınan kısmi kalınlıkta deri grefti ile onarım yapıldı. Hastalar ameliyat sonrası 2 yıl takip edildi. İki olguda da nüks ve komplikasyon izlenmedi.

Tartışma: Hiçbir antibiyotik veya retinoidin rinofimanın ilerlemesini durdurduğu veya mevcut rinofimanın görünümünü iyileştirdiği kesin olarak gösterilememiştir. İlerlemeyi yavaşlatmak amacıyla düşük doz izotretinoin, düşük doz spironolakton ve kriyoterapi noninvaziv tedavi olarak kullanılmıştır. Erbium:YAG (Er:YAG) lazer, CO2 lazer, diot lazer gibi çeşitli lazer türlerinin ilerlemeyi azalttığı gösterilmiştir. Literatürde cerrahi tedavilerde ısıtılmış (150-200 C°) hem de soğuk bistüri ile eksizyon, dermabrazyon, Versajet Hidrocerrahi sistemi (Smith and Nephew, London, United Kingdom) gibi farklı eksizyon yöntemleri denenmiş olup, onarım yapılmaması, tam kalınlıkta veya kısmi kalınlıkta deri greftleri ile onarımlar da tariflenmiştir.

Sonuç: Rinofima, hem estetik hem fonksiyonel kayıba neden olan ve kesin tedavisi henüz mevcut olmayan ilerleyici bir hastalıktır. Biz olgularımızda iki farklı tedavi metodu izledik ve her iki metodun da hastanın fonksiyon ve estetik değerlerinde artış sağladığını gözlemledik.

Anahtar Kelimeler: burun, rekonstrüksiyon, rinofima

Olgu 1

azalma olduğu ve burun ucunun burun uzunluğuna oranının arttığı gözlemlendi. Tip projeksiyonunda artmanın yanı sıra nasofrontal ve nasolabial açının arttığı görüldü. Hastanın şikayetlerinde gerileme olduğu görüldü. Hasta burnun son görüşünden memnun olduğunu beyan etti.

Sonuç: BS nadir görülen bir konjenital deformite olup orta yüzdeki gerilik ve çökük burun bu sendromun tipik parametrelerindendir. Tanısı klinik, görüntüleme ve genetikle konulur. Nazal tedavisinin zamanlaması değişkenlik gösterir. Kesin düzeltilecek cerrahi tedavi için orta yüz gelişiminin tamamlanması beklenebilir. Tarafımızca opere edilen hastanın postoperatif 2. ay takibinde mevcut şikayetlerinde azalma görülürken, mevcut parametreler kıstas alındığında notral görüntüye yakalandığı söylenebilir. Ameliyat sonrası yapılan antropometrik değerlendirmelerde istenilen sonuca ulaşılmıştır. Varılan sonuç ve hasta memnuniyeti düşünüldüğünde, estetik nazal rekonstrüksiyonun BS tanılı hastalarda önemi bir kez daha gözler önüne serildi.

Anahtar Kelimeler: Binder sendromu, nazal rekonstrüksiyon, nazomaksiller displazi

P-042
Binder Sendromu Olgusunda Estetik Nazal Rekonstrüksiyon

Sergen Karataş, Erden Erkut Erkol, Mustafa Sütçü, Zekeriya Tosun
Selçuk Üniversitesi Tıp Fakültesi, Plastik Rekonstrüktif ve Estetik Cerrahi Anabilim Dalı, Konya

Giriş: Binder Sendromu (BS), nasomaksillar displazi olarak da anılan, nadir bir konjenital malformasyondur. İlk olarak 1939 yılında Noyes tarafından tarif edilmiş, 1962 yılında sendrom olarak Binder tarafından tanımlanmıştır. BS tanılı hastalar, tipik konkav ortayüz görünüm; çökük burun, kısa kolumella, yassı burun ucu ve alar kanatlar, yarım ay şeklinde nostriller, dar nasolabial açı ve neredeyse 180 derece olan frontonasal açı şeklindedir. Sendromun şiddetinin derecesine göre, bu bulgular değişiklik gösterir. Estetik nazal rekonstrüksiyon, BS tanılı hastaların yönetiminde en önemli basamaktır. Nadir görülen bu sendromda yumuşak dokudaki eksiklik ve zayıf nazal iskelet standart cerrahi tekniklerin dışına çıkan yaratıcı çözümlerin üretilmesi sonucunu doğurur. Bu çalışmada estetik nazal rekonstrüksiyon yapılan BS tanılı bir hastanın sunulmuştur.

Olgu Sunumu: Orta yüzde gerilik ve burun dış görünüşünden rahatsız olan BS tanılı 17 yaşında kadın hasta tarafımıza başvurdu. Fizik muayenesinde konveks dudaklar, nasomaksiller hipoplazi, dik nasolabial açı, nasal mukozada atrofi, üçgen nostriller ve yassı burun ucu mevcuttu. BS hastalarda görülebilen frontal sinüs ve anterior nasal spinine yokluğu, hastanın çekilen paranasal sinüs tomografisinda gözlemlendi. Nasal dorsumu yükseltmek, burun ucu projeksiyonunu artırmak ve burun uzunluğunu artırmak için augmentasyon rinoplasti planlandı. Bilateral alt lateral nasal kartilajların üstüne onlay greft uygulanarak eksternal nazal valf direnci artırıldı. Kolumellaya strut greft uygulandı. Tip ve dorsum arasına supratip deformitesini azaltmak için kıkırdak greft uygulandı. Burun ucuna iki kat shield greft konularak burun ucu yükseltildi. Kolemella hanging düzeltilmesi sonucu görülen vestibüler mukoza eksize edilerek sütüre edildi. Sonuçları değerlendirmek için preoperatif ve postoperatif 2. aydaki görüntüler kullanılarak kıyaslandı. Bu kıyaslama antropometrik oranlarla değerlendirildiğinde; burnun konveks açısında

P-043
Ateşli silah yaralanmaları sonrası kompozit mandibula defektlerinin serbest fibula flebi ile rekonstruksiyonu

Ege Bora Özpar, Ömer Özkan, Mehmet Tapan, Özlenen Özkan
Akdeniz Üniversitesi Tıp Fakültesi, Plastik Rekonstrüktif ve Estetik Cerrahi, İstanbul

Amaç: Ateşli silah yaralanmaları sonrası kompozit mandibular defektlerin onarımı zorludur. Defektlerin yeri ve büyüklüğüne göre gerek estetik anlamda gerek fonksiyonel anlamda multiple revizyonlar gerektirmektedir. Bu çalışmada suisidal girişim sonrası kompozit mandbular defektlerin serbest fibula flebi ile onarımıyla alakalı klinik tecrübelerimizi paylaştık

Yöntem: 2011-2019 yılları arasında kliniğimizde tedavi olan 7 hasta değerlendirildi. 7 erkek hastanın yaşları 20-61 arasında değişmekte. Defektin tespitinde maksillofasiyal bt kullanıldı. 4 hastaya osteomyokutan 3 hastaya osteokutan flep planlandı.

Bulgular: Hospitalizasyon süresi ortalama 3-4 hasta arasında değişmekteydi. 6 hasta yumuşak gıdalarla beslenmeyi tolere edebildi. Hiçbir hastada konuşma sorunu gözlemlenmedi 1 hastaya yutma problemi nedeniyle peg uygulaması yapıldı. Hiçbir hasta fistül hematom ve donor saha gibi komplikasyonlar izlenmedi

Sonuç: Ateşli silah yaralanmaları multipl opperasyonlar gerektiren hastanın rehabilitasyon sürecinde ciddi uyum gerektiren zorlu travmalardır. Suisidal girişimin tekrarlamadığı hastalarımızda operasyon seçeneklerinden biri olan free fibula flep oromandibuler alanda beslenme ve konuşma açısından kabul edilebilir sonuçlara sahiptir.

Anahtar Kelimeler: fibula flap, gunshot, kompozit doku nakli

P-044
Pektoralis Major Miyokutan Ve Osteomiyokutan Flep Deneyimlerimiz

Batuhan Uğur Aksoy, İlker Uyar, Ersin Akşam, Süleyman Köken
İzmir Katip Çelebi Üniversitesi Atatürk Eğitim ve Araştırma Hastanesi, Plastik Rekonstrüktif ve Estetik Cerrahi Ana Bilim Dalı, İzmir

Giriş: Pektoralis major miyokutan flebi 1979 yılında Ariyan'ın geniş baş-boyun defektlerinin rekonstrüksiyonunda kullanınımını bildirmesinin ardından günümüze kadar sıklıkla kullanılan bir fleb olmuştur[1,2]. 1980 yılında kompozit mandibular defektte beşinci veya altıncı kostayla beraber kullanımı bildirilmiştir[3]. Günümüzde pektoralis major miyokutan flebi yerine serbest flepler birçok ağız içi defektin rekonstrüksiyonunda kullanımı ön plana çıkmaktadır. Serbest fleplerin üstünlükleri ve faydaları birçok çalışmada gösterilse de pektoralis major myokutan flebi güvenirliği, kolay uygulanabilir olması, kısa operasyon süresi ve kurtarma rekonstrüksiyonunda tercih edilmesi gibi avantajları nedeniyle halen güncelliğini korumaktadır[4]. Bununla birlikte pektoralis major myokutan flebi serbest fasyokutanöz fleplere kıyasla daha yüksek komplikasyon oranı ve daha düşük estetik sonuçlar göstermektedir[5]. Bu çalışmamızın amacı; ağız için kanserlerinde serbest doku nakillerinin yapılamadığı durumlarda, pektoralis major miyokütan ve osseomiyokutan fleplerinin rekonstrüksiyondaki kullanımını göstermektir. Bu tekniğin uygulandığı 2 olgudan bahsedeceğiz.

Gereç Ve Yöntem: Birinci olguda; 63 yaşında erkek hasta, sol alt gingival bölgeden alınan punch biyopsi sonucu skuamoz hücreli kanser gelmesi üzerine hastaya geniş rezeksiyon ve boyun diseksiyonu planlandı. Mandibulada kemik rezeksiyonu yapılacak hastanın daha önceden aynı bölgeye radyoterapi alma öyküsü olduğu için hastaya serbest doku nakli yerine pediküllü pektoral osteomiyocutan flep planlandı. Hastaya aynı seansta tümör rezeksiyon, boyun diseksiyonu ve osteomıyocutan pectoral flep ile ağız rekonstrüksiyon uygulandı.(Resim 1) Hastanın operasyon sonrası üçüncü günde drenleri çekildi. Altıncı günde hemoglobin düşüklüğü nedeniyle 1 ünite eritrosit süspansyonu verildi. On ikinci gününde hasta taburcu edildi. Hastada operasyon içerisinde ve operasyon sonrasında komplikasyon gelişmedi. İkinci olguda; 42 yaşındaki erkek hasta polikliniğe ağız tabanında dil hareketleri engelleyen kitle ile başvurdu. Palpasyonla yapılan boyun muayenesinde lapları mevcut olduğu görüldü. Hastaya rezeksiyon ve boyun diseksiyonu planlandı. Oluşan oral defekt rekonstrüksiyonu için radiyal ön kol free flep ile onarım planlandı. Hasta operasyon sonrası bir gün yoğun bakımda kaldıktan sonra servise alındı. Post-op ikinci günde boyun dreninden pürülan akıntı geldi. Kültürü alındı ve geniş spektrumlu antibiyoterapiye başlandı. Post-op beşinci günde hastanın ameliyathanede boyun flepleri açıldı ve boyun bölgesi yıkandı. Post-op altıncı günde ağız içi serbest flep kapillerinin alınmadığı görüldü ve revaskularizasyon için operasyona alındı. Anastomoz bölgesinde radial arterin enfeksiyon sebebiyle rüptüre ve tromboze olduğu görüldü. Bariyer görevi görmesi için debritman yapılmadı. Bir gün sonra pektoral flep ile rekonstrüksiyon planlandı. Ağız içindeki defekt pektoral mıyokutanoz flep ile onarıldı. İkinci operasyondan sonra yedinci günde flep distalinde yüzeyel nekroz gelişti ve debride edildi. İlerleyen günlerde komplikasyon gelişmedi ve hasta taburcu edildi.

Tartışma: Özellikle son yıllarda serbest doku nakillerinde; mikro cerrahideki ilerlemeler, iyi eğitimli cerrah sayısındaki artış ve tekniklerdeki ilerlemeler sayesinde tümör cerrahisi sonrası baş boyun rekonstrüksiyonunda pediküllü kas fleplerine göre daha az komplikasyon oranları görülür. Bununla birlikte kanser hastalarının ek hastalıkları; tümör sebebiyle alıcı damar bulmada zorluk; mikrovasküler anastomozların tükürük, mide sıvısı ve enfeksiyonla kontaminasyon riski, daha önce alıcı alana radyoterapi uygulanmış olması ve teknik yetersizlikler gibi dezavantajların olduğu durumlar geleneksel flepleri ön plana çıkarmaktadır[6,7]. Kliniğimizde serbest doku nakillerinin yapılamadığı durumlarda en sık tercih edilen flep ise pektoralis major miyokutan flebidir.

Sonuç: Sonuç olarak baktığımızda pektoralis major myokutan flepleri günümüzde hala önemini korumaktadır. Ağız için kanserlerinde, serbest doku nakillerinin yapılamadığı durumlarda, uygun ve güvenilir bir rekonstrüksiyon seçeneği olarak kullanıldığını görmekteyiz.

Kaynakça:

1. Hueston JT, Mc Conchie IH. A compound pectoral flap. Aust N Z J Surg. 38(1): 61-3, 1968

2. Ariyan S. The pectoralis major myocutaneous flap. A versatile flap for reconstruction in the head and neck. Plast. Reconstr. Surg. 63(1):73-81, 1979

3. Cuono C.B. Ariyan S. Immediate reconstruction of a composite mandibular defect witha regional osteomusculocutaneous flap. Plast. Reconstr. Surg. 65: 477-81, 1980.

4. Bhathena HM, Kavrana NM. The folded, bipaddled pectoralis major composite flap in oral reconstruction. Br J Plast Surg 1989;42:441–6.

5. Kruse AL, Luebbers HT, Obwegeser JA, Bredell M, Grätz KW. Evaluation of the pectoralis major flap for reconstructive head and neck surgery. Head Neck Oncol 27;3:12, 2011.

6. Chang EI, Zhang H, Liu J, et al. Analysis of risk factors for flap loss and salvage in free flap head and neck reconstruction. Head Neck 2016; 38(Suppl 1): E771–E775.

7. Corbitt C, Skoracki RJ, Yu P, et al. Free flap failure in head and neck reconstruction. Head Neck 2014; 36: 1440–1445

Anahtar Kelimeler: pektoralis major myokutan flebi, osteomiyokutanöz flep, oral rekonstrüksiyon, baş boyun rekonstrüksiyonu

Resim 1

P-052
Burunda Bazal Hücreli Karsinomun Cerrahi Tedavisi: Tedavi İçin Bir Algoritma

Eren Tuncer[1], Muhammet Çayır[1], Dicle Aksoylar[2], Fatih Doğan[2], Fatma Dilay Kutak[2], Mehmet Korkut[1], Burhan Demir[1]
[1]İstanbul Tıp Fakültesi, Plastik Rekonstruktif ve Estetik Cerrahi Ana Bilim Dalı, İstanbul
[2]Adıyaman Eğitim ve Araştırma Hastanesi, Plastik Rekonstruktif ve Estetik Cerrahi Ana Bilim Dalı, Adıyaman

Giriş: Bazal hücreli karsinom (BCC) en yaygın cilt kanseridir ve ozon tabakasının incelmesi, artan ultraviyole radyasyon tehlikesi, açık hava etkinlikleri ve küresel nüfusun yaşlanması nedeniyle insidansı da her geçen gün artmaktadır. Güneş ışınları en önemli risk faktörü olduğu için yüz bölgesi, ağırlıklı olarak da burun; bazal hücreli karsinomun en sık görüldüğü bölgelerden biridir. Burun orta yüzde yer alıp estetik açıdan kritik öneme sahip bir yapıdır. Burnun; deri, yumuşak doku, kıkırdak ve kemik olmak üzere üç katmanı vardır. Nazal rekonstrüksiyon hem estetik hem de fonksiyonel kaygılara yöneliktir. Bu yüzden nazal simetrinin korunması, lokal flep bölgelerinin kaynağı olan nazolabial, alın veya glabellar bölgelerde kötü bir iz bırakılmaması ve tümörün negatif cerrahi sınırlarla eksize edilmesi gerekir. Bu çalışmada, BCC eksizyonundan sonra tek aşamalı nazal rekonstrüksiyon yapılan hastaları değerlendirilerek lokal flepler veya deri greftleri ile nazal rekonstrüksiyon için basit bir algoritma belirlemeyi amaçladık.

Hastalar ve Yöntemler: Bu çalışmada Ocak 2016 ile Nisan 2019 arasında bazal hücreli karsinom eksizyonu yapılan hastalar retrospektif olarak incelendi. Hastaların yaş, cinsiyet, tümör alt tipi, tümörün mevcut zamanı, eşlik eden diğer maligniteler, tümör yerleşimi, defekt boyutu, tercih edilen rekonstrüksiyon yöntemi, takip süresi ve ameliyat sonrası komplikasyonları da değerlendirildi. Çapı <1 cm olan tümörlere eksizyonel biyopsi yapıldı. Tümör tipini belirlemek için >1 cm çapında lezyon şüphesi olan hastalara insizyonel biyopsi yapıldı. Doğrulamadan sonra tüm hastalara 5 mm kenar boşlukları ile son eksizyon yapıldı. Daha sonra primer kapatma, deri greftleri veya lokal flepler kullanılarak tek aşamalı kapatma yapıldı.

Bulgular: Bu çalışmaya yaşları 31 ile 94 (ortalama 65,7±13,1) arasında değişen 40 erkek ve 83 kadın dahil edildi. Nodüler tip (n=88, %68.2) en sık görülen bazal hücreli karsinom alt tip idi. Tümörler en çok burun dorsumunda (n=41, %31.8), yan duvarda (n=37, %28.7), burun ucunda (n=36, %27.9) ve alar bölgede idi (n=15, %11.6). Tüm defektler primer kapama, deri greftleri veya lokal flepler (Limberg, miter, glabellar, bilobed, nazolabial, V-Y ilerletme, yüzeyel muskuloaponevrotik sistem pediküllü cilt adası flebi ve alın flepleri) ile kapatıldı.

Sonuç: Perforatör flepler, daha az donör saha morbiditesi ve daha fazla rotasyon kabiliyeti nedeniyle popülerlik kazanmaktadır. Ancak özellikle ileri yaş, kardiyovasküler komorbiditeler ve tütün kullanımı ile başvuran nazal BCC hasta popülasyonunda postoperatif erken dönemde ortaya çıkan venöz yetmezlik ve kısmi veya tam flep kaybı gibi riskler sebebiyle güvenilirliğini sorgulanmaktadır.

Yine de, lokal flepler, burnun proksimalinde, orta üçte birinde ve nazolabial bölgede artan cilt gevşekliği nedeniyle yaşlı hasta popülasyonu için oldukça etkili bir yöntemdir. Literatür her lokal flep için kesin boyutlar önerse bile, bu çalışma bazı lokal fleplerin daha büyük defektleri kapsayabileceğini ve rotasyon yeteneğinin artabileciğini göstermektedir.

Glabellar flep ile burnun merkez proksimal üçte birinde 18 mm'ye kadar olan defektler onarıldı. Burun merkez orta üçte birinde; burun ucunun tanımlayıcı noktalarının (özellikle ileri yaştaki hastalarda) ya da sadece burnun ucundaki 18 mm'ye kadar olan defektlerin onarımı için kombine dorsonasal–Miter flebi tercih edildi.

Bilobe flebi; burun ucunda 20 mm'e ulaşan veya alt lateral kartilaj çevresindeki defektlerin onarımı için tercih kullanıldı. Hem flep hem de komşu doku subperiostal ve subperikondral diseke edilerek olası komplikasyonlar engellendi.

Distal lateral defektlerde nazolabial ve V-Y ilerletme flepleri tercih edildi. Superior ve inferior bazlı kaldırılabilen nazolabial flepler 3 cm'e kadar olan geniş defektlerde düzgün kontür sağlamak için 2. aşama olarak pedikül ayrılması cerrahisi yapılabilir.

Burun ucu, lateral nazal alan ve perinazal bölgedeki defektler için SMAS pediküllü deri ada flebi kullanıldı. Dorsonasal arterler; lateral nazal, angular, dorsonasal ve kolumellar arterler gibiarterlerden sağlam kan toplasa bile, bu flep 30 mm'den küçük defektler için güvenilir bir seçenektir.

Paramedian veya total alın flebi, burnun distal üçte ikisinin kombine defektleri veya kolumella defekti içeren total nazal rekonstrüksiyon için kullanıldı. Ayrıca, birkaç alt birimi birlikte içeren veya 2,5 cm'den büyük defektler için de alın flebi uygulanabilir. Deri greftleri, komorbiditeleri olan ve büyük defektler (22-30 mm) ile başvuran ve tek aşamalı onarım talep eden yaşlı hastalar (81-93 yaş) için tercih edildi. Aksiyel fleplerin onarım için kullanılması, sadece alt birimler içinde kabul edilebilir skarlara izin vermekle kalmaz, aynı zamanda günlük aktivitelere hızlı bir dönüş sağlar. Özellikle, artan cilt gevşekliği nedeniyle genişletilmiş aksiyal fleplerle yaşlılarda daha büyük defektlerin onarımı için kullanılabilir.

Bu çalışmada bahsedilen algoritmanın kullanılması ile daha güvenilir onkolojik sonuçlar elde edilmekte ve hastalar daha erken gündelik hayatlarına dönebilmektedir.

Anahtar Kelimeler: Bazal hücreli karsinom, lokal flep, burun

Burunda BCC

Hasta Demografisi ve BCC'nin tipi ve konumu ile tercih edilen cerrahi yaklaşım arasındaki ilişki

Hastalar	Lokasyon	Rekonstrüksiyon seçenekleri
Total Hasta Sayısı(n=123)	Dorsum n = 41 (%31.8)	Primer Kapama (n = 14, 34.1%
1.Kadın:40		Miter flebi (n = 13, 31.7%)
2.Erkek:83		Glabellar flep (n = 5, 12.2%)
Yaş		Deri grefti (n = 5, 12.2%)
31–40 (n = 4, 3.1%)		SMAS-pediküllü deri ada flebi(n = 2, 4.9%)
41–50 (n = 15, 11.6%)		Limberg flebi (n = 2, 4.9%)
51–60 (n = 23, 17.8%)	Lateral Duvar n = 37 (28.7%)	Limberg flebi (n = 9, 24.3%)
61–70 (n = 35, 27.1%)		Primer kapama (n = 8, 21.6%)
71–80 (n = 35, 27.1%)		V-Y ilerletme (n = 7, 18.9%)
81–90 (n = 13, 10.1%)		Nasolabial flep (n = 5, 13.5%
> 90 (n = 4, 3.1%)		Bilobe flep (n = 4, 10.8%)
Ortalama yaş		SMAS- pediküllü deri ada flebi
(65.7±13.1)		(n = 2, 5.4%)
Ortalama tümör süresi 2.1 ± 0.6 years (1–5 years)		Deri grefti (n = 1, 2.7%)
BCC histolojik alt tipleri: N (%)		Alın flebi (n = 1, 2.7%)
1. Adenoid: 5 (3.9%)	Nasal Tip n = 36 (27.9%)	Bilobed flep (n = 23, 63.9%)
2.Bazoskuamöz: 11 (8.5%)		Miter flep (n = 8, 22.2%)
3.İnfiltratif: 11(8.5%)		Alın flebi (n = 1, 2.8%)
4.Kistik: 1 (0.8%)		Deri grefti (n = 1, 2.8%)
5.Mikronodüler: 2 (1.6%)		SMAS- pediküllü deri ada flebi (n = 3, 8.3%)
6.Nodüler: 88 (68.2%)	Alar Bölge n = 15 (11.6%)	V-Y ilerletme (n = 9, 60%)
7.Pigmente: 6 (4.7%)		Nasolabial Flep (n = 6, 40%)
8.Yüzeyel: 5 (3.9%)		

P-053
Pediatrik Malign Melanom Olgularında Klinik Tecrübelerimiz

Ege Topaloğlu, Mehmet Emre Yeğin,
Yiğit Özer Tiftikcioğlu, Ersin Gür, Tahir Gürler
Ege Üniversitesi Tıp Fakültesi, Plastik Rekonstruktif ve Estetik Cerrahi A.D., İzmir

Giriş: Pediatrik popülasyonda malign melanom nadir görülen bir tümör de olsa, bu grupta en sık görülen cilt kanseridir. Kliniğimizin 2008-2020 yılları arası malign melanom tanısı ile takip ettiği hastaları retrospektif olarak incelediğimizde 18 yaş ve altı 9 olguya rastladık. Bu bildirideki amacımız oldukça nadir görülen pediatrik malign melanom olgularındaki tecrübelerimizi paylaşmaktır.

Materyal ve metotlar: 2008-2020 yılları arasında kliniğimizde malign melanom tanısı ile opere edilen 1000 üzerinde hasta arasından 18 yaş ve altı olan olgu grubunu incelediğimizde 9 olgu ile karşılaştık. Bu grupta hasta yaşı, tanı anındaki yaşı, ölüm tarihi, primer lezyon lokalizasyonu, primer histopatolojik alt tip, breslow kalınlığı, clark evresi, preop görüntüleme verileri, sentinel lenf nodu biyopsi sonuçları, bölgesel lenf nodu diseksiyon sonuçları, nüks ya da metastaz varlığı ve buna yönelik yapılan cerrahi işlem veya işlemler tarafımızca incelenmiştir. Bu veriler hastane elektronik hasta dosyası sisteminden retrospektif olarak taranmıştır.

Sonuçlar: 9 olgudan oluşan grupta 4 erkek, 5 kadın hasta bulunmaktadır. Tanı anında en küçük yaş 5, en büyük yaş 18, ortalama tanı yaşı ise 12 yıl 4 ay olarak tespit edilmiştir. 13 yaşında tanı alan bir kadın hasta 4 yıllık takip süreci sonunda 17 yaşında nüks ve uzak metastaz nedeniyle kaybedilmiştir, diğer tüm hastaların rutin takipleri devam etmektedir. Primer tümör yerleşim alanları 1 hastada gövdede, 3 hastada baş ve boyun bölgesinde, 1 hastada üst ekstremitede, 3 hastada alt ekstremitede, 1 hastada genital bölgede olduğu görülmüştür. Primer histopatolojik tür ise 3 hastada nevoid form, 1 hastada akral lentiginöz tip, 1 hastada atipik spitzoid tip, 3 hastada malignite potansiyeli belirsiz melanositik tümör ve 1 hastada melanonişi olarak bulunmuştur. 6 hastanın diagnositk eksizyonel biyopsi sonuçlarında Breslow kalınlığı rapor edilmiştir. Minimum kalınlık 0,52 mm, maksimum kalınlık 3,33 mm olduğu görülmüştür. Yalnızca 5 hastada Clark evresi verilerine ulaşılabilmiş olup, 1 hatada evre 1, 2 hastada evre 2, 1 hastada evre 3, 1 hastada ise evre 5 olarak saptanmıştır. 6 hastanın preop görüntüleme verilerine ulaşılabilmiş olup 5 hastada sonografik patolojik lenf nodları saptanmamıştır. Primer lezyonu saçlı deride olan 1 hastada boyun ultrasonografisinde şüpheli lenf nodları rapor edilmiş ve bu hastaya ilk operasyon olarak geniş eksiyona ek olarak sol taraflı lenf nodu diseksiyonu uygulanmıştır. Ultrasonografide patolojik lenfadenopati rapor edilmeyen diğer hastalara geniş eksiyona ek olarak sentinel lenf nodu biyopsisi uygulanmış olup tüm sentinel sonuçları reaktif olarak rapor edilmiştir. Takipte 2 hastada nüks ve veya uzak metastaz saptanmıştır. Bu iki hastada da primer lezyon yerleşimi saçlı deride saptanmıştır. 2 hastada da saçlı deri ve boyunda lokorejyonel nüks ve metastazlar görülmüştür. Bu olgulardan biri takipte kaybedilen hastamızdır ve bu hastada lokorejyonel nüks ve metastaza ek olarak sistemik metastaz ve histopatolojik olarak doğrulanmış malign plevral effüzyon görülmüştür.

Bitim: Malign melanom pediatrik popülasyonda oldukça nadir görülen bir tümördür ve atlanabilme potansiyeline sahiptir. Çocuklarda da risk grupları daha net olarak belirlenmeli ve buna yönelik tarama mekanizmaları geliştirilmelidir. Bu tarama mekanizmaları hem aile hem de

hekim tarafından uygulanabilir olmalıdır. Risk gruplarında olan çocuklarda baş ve boyun bölgesi özellikle de saçlı deri dikkatle taranmalı, şüpheli lezyonlara tanıya yönelik yaklaşım gösterilmelidir.

Anahtar Kelimeler: deri kanseri, malign melanom, pediatrik, sentinel lenf nodu

P-054
Malign Kutanöz Adneksiyal Tümörler ve Klinikopatolojik Özellikleri

Caner Kaya, Melekber Çavuş Özkan, İlker Çiçek, Zeynep Deniz Akdeniz Doğan, Fatma Nihal Durmuş Kocaaslan, Bülent Saçak
Marmara Üniversitesi Tıp Fakültesi, Plastik Rekonstrüktif ve Estetik Cerrahi ABD, İstanbul

Giriş: Kutanöz adneksiyal tümörler cilt tümörlerinin büyük bir kısmını oluşturan ve patolojik olarak tanımlanması zor tümörlerdir. Çalışmamızın amacı malign kutanoz adneksiyal tümörlerin (MKAT) klinikopatolojik özelliklerini incelemek ve hastalığın prognostik ve terapotik etkilerini belirlemekti.

Yöntem: Kliniğimizde MKAT tanısı alan ve opere edilen 26 hasta çalışmaya dahil edildi. Hastalar demografik ve klinik özellikleri, tümör boyutu, histolojik alt tipi, perinöral ve lenfovasküler invazyon, re-eksizyon durumu, lenf nodu metastazı, uzak metastaz, nüks, takip ve tedavi seçimi yönlerinden değerlendirildi. Tüm lezyonlar 1-2 cm cerrahi sınır ile eksize edildi. Tümör boyutuna göre cerrahi sınır belirlendi.

Bulgular: 26 hastanın 14'ü erkek, 12'si kadındı (ortanca yaş: 66 yıl). Medyan takip süresi 52.08 aydı. Tümör yerleşimi %69.2 (n=18) hastada yüz iken, bunu saçlı deri ve boyun bölgesi izlemekteydi. Dört hastada eşlik eden farklı cilt tümörleri vardı. MKAT'ların çoğu (%69.2, n=18) ter bezlerinden kaynaklanmakta ve medyan tümör çapı 4 (dağılım, 0,8-17) cm idi. Perinöral invazyon varlığı ile ilerlemiş hastalık arasında istatistiksel olarak anlamlı bir ilişki vardı (p=0.036). Altı hastada (%23,1) cerrahi sınır pozitifliği nedeniyle reeksizyon uygulandı.

Sonuç: MKAT insidansı yaş ilerledikçe artmaktadır. Erkeklerde, vücudun baş-boyun ve saçlı deri gibi görünür bölgelerinde daha sık görülmektedir. Tümör boyutuna göre geniş rezeksiyon birinci basamak tedavidir.

Anahtar Kelimeler: Kutanöz adneksiyal tümör, malign deri eki tümörleri, cilt tümörleri

Tümör Tipleri

Tümör tipleri	Sayı (n)	Yüzde (%)
Tükrük Bezi Kaynaklı	18	69.2
Adenokarsinom	9	34.6
Mikrokistik Adneksiyal Karsinom	1	3.8
Porokarsinom	3	11.5
Hidraadenokarsinom	4	15.4
Adenoid kistik karsinom	1	3.8
Kıl Folikülü Kaynaklı	4	15.4
Malign Trikoblastom	1	3.8
Malign Pilar Tümör	3	11.5
Sebase Bez Kaynaklı	4	15.4
Sebase karsinom	4	15.4
Toplam	26	100

P-055
Alt dudak malignitelerinin rekonstrüksiyonunda Modifiye Webster-Bernard tekniği ile tecrübelerimiz ve sonuçları

Oğuz Boyraz, Şakir Ünal, M. Baver Acaban, Recep Okan Üstün, Yavuz Demir
Mersin Üniversitesi Tıp Fakültesi Plastik, Rekonstrüktif ve Estetik Cerrahi Ana Bilim Dalı, Mersin

Giriş: Alt dudağın malign tümörlerinin cerrahi tedavisinde öncelik olarak temiz cerrahi sınır ile eksizyon ve tatmin edici fonksiyonel ve estetik sonuçlar elde etmek amaçlanmaktadır. İyi bir alt dudak rekonstrüksiyonunda temel amaç dudakta duyu, motor, konuşma fonksiyonlarının optimal düzeyde geri kazanılması ve dudağın anatomik subunitlerinin doğala yakın görünümünü tekrar kazandırmak olmalıdır. Alt dudakta en sık görülen malignite skuamöz hücreli karsinomdur. En sık baş-boyun (en sık alt dudak yerleşimli) ve gövdede görülür. Primer tedavisi cerrahi eksizyondur. Modifiye Webster-Bernard tekniği ise klasik Bernard-Burrow tekniğinin Webster tarafından yapılan modifikasyonudur. Biz bu çalışmada ağız içerisinden tasarlananan mukoza fleplerinin kullanıldığı Modifiye Webster-Bernard tekniği kullanılarak yapılan alt dudak onarımlarındaki deneyimlerimizi ve sonuçlarımızı sunuyoruz.

Materyal ve Metot: 2007-2021 yılları arasında hastanemizde tanı konan 114 adet alt dudak malign tümörü hastası arasından cerrahi yaklaşım olarak Modifiye Webster-Bernard tekniği uygulanan 13 adet hasta dahil edildi. Hastaların ortalama yaşı 61 (38-97 yaş) olarak belirlendi. 9 adet hastaya eksizyon sonrası boyun diseksiyonu ve bu hastalara postoperatif radyoterapi uygulandı. Hastalar postoperatif olarak sırayla 1., 3., 6. ay ve yıllık takiplere çağırıldı. Hastalar kulak burun boğaz ve tıbbi onkoloji kliniklerine konsülte edilerek multidisipliner yaklaşımla takip edildi.

Cerrahi Teknik: Alt dudaktaki tümöral kitleler 6 -10 mm güvenli cerrahi sınır alınarak eksize edildikten sonra her iki tarafta oral komissürden modiolusa kadar tam kat insizyon yapıldı. Daha sonra alttaki kas tabakası korunacak şekilde nazolabial oluğa kadar yalnızca deri insizyonu yapıldı ve nasolabial oluğa uyan bölgede üçgen deri ve deri altı yağ dokusu adası çıkarıldı. Yanak mukozası modiolus seviyesinden başlayarak inferior bazlı dörtgen mukozal flep oluşturacak şekilde arkaya doğru insize edildi ve hazırlanan bu yanak mukozal flebi kas düzeyinde inferiora doğru dekole edildi. Dudak inferiorunda alt gingivobukkal hizasında tam kat insizyon yapıldı. Dudak kenarları orta hatta doğru ilerletildi ve flepler orta hatta birbirine sütüre edildi. Oral komissürde oluşan mukozal defektler nazal mukozada hazırlanan dörtgen flepler ile kapatıldı.

Bulgular: Çalışmaya dahil edilen hastaların 9'u erkek, 4'ü kadındır. Hastalarda lezyon boyutu 1.2 cm-4.5 cm arası olarak ölçüldü. 10 hastada tümör lokalizasyonu santralde, 3 hastada santral ve laterale uzanım göstermekteydi. Komissüre uzanım gösteren lezyon görülmedi. 9 hastada sigara öyküsü mevcuttu. Patoloji sonuçlarında 9 hastada skuamöz hücreli karsinom-iyi diferansiye, 2 hastada skuamöz hücreli karsinom-orta diferansiye, 2 hastada skuamöz hücreli karsinom-kötü diferansiye olarak görüldü. 4 hastada perinöral invazyon mevcuttu. Tüm hastalarda cerrahi sınırlar temiz geldi. Rezidü tümör görülmedi. Erken postoperatif takiplerde 1 hastada yara yerinde dehisens gelişmesi sebebiyle revizyon yapıldı. Başka bir cerrahi komplikasyon ile karşılaşılmadı. 9 adet hasta preoperatif muayene ve görüntülemelerinde boyun metastazı düşündüren muayene ve radyolojik bulgular görülmesi sebebiyle kulak burun boğaz kliniğine konsülte edildi. Aynı hastalara boyun diseksiyonu ve radyoterapi tedavisi uygulandı. Klinik takiplerimizde tümör nüksü gelişen, uzak vücut metastazı saptanan veya kemoterapi tedavisi alan hasta görülmedi. Hastaların klinik takiplerinin 4 ay ile 42 ay arasında olduğu görüldü. Hastaların postoperatif dönemde fonksiyonel ve estetik kaygıları da değerlendirildi. 12 hastada oral kompetans tam iken, 1 hastada beslenme sırasında siyalore mevcuttu. Dinlenme sırasında siyalore veya total oral imkompetans görülen olmadı. 11 hastanın ağız hareketleri doğal ve simetrik iken, 2 hastada minimal asimetri mevcuttu. Postoperatif iyileşme tamamlandıktan sonra yapılan ölçümlerde ağız açıklığı 12 hastada tama yakın (>40mm), 1 hastada kısıtlı (<40mm) idi. 1 hastada mikrostomi mevcuttu. Hastalar dudaklarını fonksiyonel olarak değerlendirildiğinde ise hasta 12 tam memnun, 1 hasta kısmen memnunda değerlendirildi. Fonksiyonel sonuçlardan hiç memnun olmayan görülmedi. Artikülasyon problemi görülen hasta olmadı. Estetik görünüm olarak memnuniyet sorulduğunda ise 11 hasta memnun, 1 kısmen memnun, 1 hasta memnun değil olarak değerlendirildi.

Tartışma: Alt dudak defektlerinin onarımı halen zor ve tartışmalıdır. Alt dudağın rekonstrüksiyonunda maksimum fonksiyonel ve estetik sonuç elde etmek amaçlanmaktadır ve bu amaçla günümüze değin birçok farklı cerrahi teknik tanımlanmıştır. Cerrahi teknik seçimi lezyonun lokalizasyonu, boyutu, eksizyon sınırı, fonksiyonel ve estetik kaygılara göre değişmektedir. Yaklaşımı belirleyen esas etken dudaktaki defektin boyutudur. Alt dudağın 1/3 ünden azının defektif olduğu durumlarda direk kapama ile iyi bir sonuç elde edilebilirken, 1/3 ünden fazla olan defektlerde lokal veya uzak fleplerle onarım yapılmalıdır. Bu onarım esnasında vermilion rekonstrüksiyonu içinde mukozal flepler veya dil flepleri kombine edilebilmektedir. Modifiye Webster-Bernard tekniği daha çok alt dudağın 1/3'ten büyük defektlerinde ve genellikle santral defektinde tercih edilmelidir. Avantajı oral kasların inervasyonunun daha fazla korunmasıdır. Böylece oral sfinkter ve alt dudak duyusu daha az bozulur. Mukozal flepler kullanılarak ek vermilion oluşturulduğu için mikrostomi riskini azaltması en önemli avantajıdır. Skar hattının mentolabial ve nasolabial sulkuslara saklanması, tek aşamalı olması diğer avantajlarıdır. Biz ise klinik takiplerimizde tekniğe eklediğimiz mukoza fleplerinin mikrostomiyi azalttığını göstermiş olduk. Ancak tüm bunlara rağmen hiçbir tekniğin alt dudak rekonstrüksiyonunda tüm gereksinimleri tam olarak karşılayamayacağını bilmek gerekir.

Anahtar Kelimeler: Dudak rekonstrüksiyonu, skuamöz kanser, Webster-Bernard, modifikasyon

Fotoğraf 1.

a. Preoperatif fotoğraf b. İntraoperatif fotoğraf c. Postoperatif fotoğraf

P-056
Üst göz kapağı tam kat defektlerinin rekonstrüksiyonunda Cutler-Beard flebinin kullanımı ve klinik sonuçları

Erdi Kaya[1], Mehmet Atila Argın[2], Ege Sak[1], Göktekin Tenekeci[1], Şakir Ünal[1]
[1]Mersin Üniversitesi Tıp Fakültesi Plastik, Rekonstrüktif ve Estetik Cerrahi Ana Bilim Dalı, Mersin
[2]Mersin Üniversitesi Tıp Fakültesi Göz Hastalıkları Ana Bilim Dalı, Mersin

Giriş: Yüz bölgesinde gelişen tümörlerin sık yerleştiği lokalizasyonlardan biri göz kapaklarıdır. Malign tümörlerde temiz cerrahi sınır elde edebilmek primer hedef olduğu için lezyonun boyutunun yanı sıra koyulan güvenli cerrahi sınır da baz alınarak eksizyon yapıldığında ortaya çıkan defekt, göz kapağının primer onarım ihtimalini ortadan kaldırıp rekonstrüksiyon ihtiyacı gerektirmektedir. Bu sebeple üst göz kapağı rekonstrüksiyonu uzun yıllardır plastik cerrahların pek çok yaratıcı fikirler sunduğu ve pek çok flep tasarımı geliştirdiği bir alan olmuştur.[1] Biz de çalışmamızda bu amaçla geliştirilen tekniklerden birisi olan Cutler-Beard Flebi (bridge flep) ile rekonstrüksiyon yapılan vakaları ve postoperatif dönemde karşılaştığımız sonuçları inceledik.

Materyal ve Metot: Çalışmaya 2000-2021 yılları arasında Mersin Üniversitesi Tıp Fakültesi Plastik, Rekonstrüktif ve Estetik Cerrahi ve Göz Hastalıkları Klinikleri tarafından göz kapağından tümör eksizyonu sonrası meydana gelen totale yakın tam kat defektlerde Cutler- Beard prosedürü kullanılarak opere edilen 4 adet hasta dahil edildi. Hastalara ait veriler hasta görüşmelerinden ve hastane bilgi sisteminden elde edildi.

Bulgular: Hastaların ortalama yaşı 72,5 (65-84 yaş) olup 2 tanesi kadın, 2 tanesi erkektir. Bu hastalardan gönderilen eksizyon materyallerinin patolojik tanıları incelendiğinde 1 tanesinde bazal hücreli karsinom (BCC) [Tablo 1], 1 tanesinde skuamöz hücreli karsinom (SCC), 2 tanesinde ise sebase gland karsinomuna rastlandı. Üst göz kapağında eksizyon sonrası gelişen defektler ortalama olarak göz kapağının %72,5 (%60-%90)'lik kısmını içermekteydi. Tüm vakalarda 1. seans ile 2. seans arasında 6 hafta beklenilmiştir. Vakaların hiçbirinde postoperatif takip sürecinde korneal irritasyon bulguları, retraksiyon, entropion, ektropion, veya lagoftalmusa rastlanmamıştır [Tablo 1].

Tartışma: Üst göz kapağının sadece anterior lamelinin etkilendiği defektlerde rekonstrüksiyon seçeneği fazladır.[2] Posterior lamel sağlam olduğundan deri grefti veya lokal bir fleple onarım mümkündür. Ancak totale yakın tam kat kapak defektlerde hem anterior hem de posterior lamel etkilendiğinden elimizde kalan rekonstrüksiyon seçenekleri çok daha kısıtlıdır. Defektin üst göz kapağına uygun yapısal destek sağlayacak tam kalınlıkta bir fleple onarılması gereklidir. Tam kat defektlerdeki seçeneklerden biri de Cutler-Beard flebidir. Cutler-Beard flebi üst göz kapağı rekonstrüksiyonunda uzun yıllardan beri kullanılan ve bu süreçte bir çok hekimin katkısıyla çeşitli modifikasyonların denendiği, hala başarı ile uygulanan güvenli bir fleptir. Bu flep ile rekonstrüksiyonda temel hedef hem anterior hem de posterior lameli rekonstrükte ederek güçlü bir yapısal destek elde etmektir. Böylece retraksiyonu azaltıp hastayı buna bağlı gelişebilecek olan üst göz kapağı entropionundan korumak hedeflenmektedir.[3] Tam kalınlıkta bir defekti, yine tam kalınlıkta, güçlü yapısal desteği olan bir flep ile rekonstrükte etmek cerrahi açıdan oldukça avantajlıdır. Plastik cerrahinin temel prensiplerinden biri olan ''benzeri benzer ile onarmak'' fikrinin bir yansımasıdır. Bunun yanında düzgün kapak marjini, oldukça uyumlu renk ve doku ihtiva etmesi sebebi ile postoperatif sonuçları ile hem hastayı hem de hekimi memnun eden bir tekniktir. Alt göz kapağından Cutler Beard flebini eleve ederken pretarsal kas korunarak alt göz kapağında yapısal desteğin bozulmamasına özen gösterilmelidir. Böylece burada meydana gelecek retraksiyon ve ektropionu azaltmak mümkündür. Ayrıca flebin konjonktiva, kas ve deri bileşenlerini alıcı sahadaki bileşenlerle anatomik plana uygun olarak inset etmek buradaki yapısal desteğin sağlanmasında çok önemlidir. Tabii ki her cerrahi teknikte olduğu gibi bazı dezavantajları ve olası komplikasyonları da mevcuttur. Bunlara alt göz kapağında,retraksiyon ve ektropion, lagoftalmus, üst göz kapağında retraksiyon ve entropion, greft kaybı, dehisens örnek gösterilebilir. Ayrıca prosedürün iki aşamalı oluşu ve ikinci seansa kadar alt göz kapağından üst göz kapağına doğru köprü şeklinde uzanan flebin hastanın görüş alanını kısıtlaması hastalardan en çok bildirilen dezavantajlardandır. Yine de seçilmiş vakalarda, özellikle de geniş defektlerde, uygun intraoperatif planlama, titiz cerrahi ve postoperatif oftalmik damla, antibiyotikli pomad kullanımı ile olumsuz durumlar minimalize edilerek güvenle uygulanabilecek bir prosedür olarak seçenekler arasında yerini almaktadır.

Sonuç: Cutler-Beard flebinin oldukça geniş defektlere uygulanabilirliği, hastalarımızın postoperatif estetik ve fonksiyonel sonuçlardan memnuniyeti, flebin güvenli bir flep olması ve korneal irritasyon bulgularına nispeten daha az rastlanması gibi avantajlarından ötürü özellikle malign tümör cerrahisi uyguladığımız hastalarda başvurduğumuz seçeneklerdendir. Bu avantajları elde etmek, olumsuz durumlardan da kaçınmak için preoperatif değerlendirme, doğru hasta seçimi, uygun cerrahi teknik ve düzenli postoperatif takip esastır. Bu prosedür tam kat üst göz kapağı defeklerinin rekonstrüksiyonun göz önünde bulundurulabilecek seçenekelerden biridir. Seçilmiş vakalarda kliniğimizde de başvurulan bir seçenek olarak yerini almaktadır.

Anahtar Kelimeler: Üst göz kapağı, rekontrüksiyon, bridge flep

Fotoğraf 1.

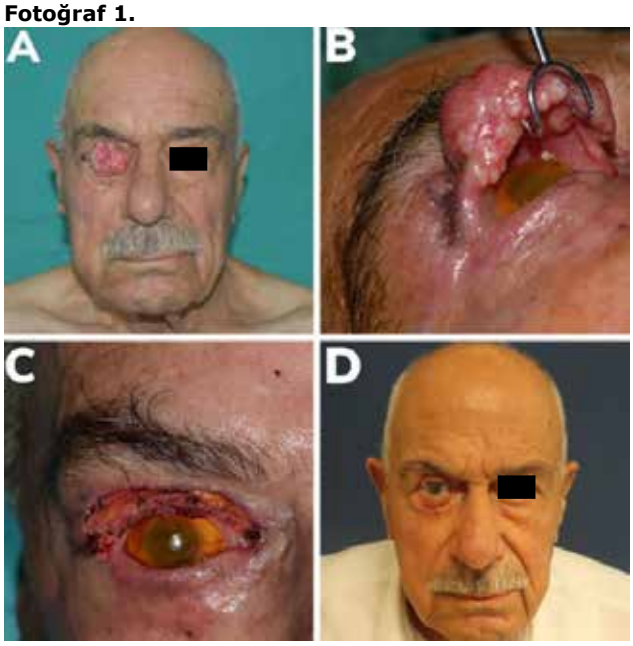

BCC tanılı lezyonun eksizyonu sonrası Cutler-Beard flebi ile rekonstrüksiyon yapılan vaka A. Preoperatif görünüm B. İntraoperatif tümör tutulumunu gösteren fotoğraf C. Lezyonun eksizyonu sonrasında üst göz kapağında oluşan defekt D. 2.seans sonrası postoperatif 3.hafta

Tablo 1.

Vaka no	Cinsiyet	Yaş	Patolojik Tanı	Defekt genişliği (kapağın tamamına yüzdesi)	İki seans arası beklenen süre	Postoperatif komplikasyon
1	Kadın	66	Sebase gland karsinomu	%80	6 hafta	yok
2	Erkek	75	Skuamöz hücreli karsinom	%60	6 hafta	yok
3	Kadın	65	Sebase gland karsinomu	%60	6 hafta	yok
4	Erkek	84	Bazal hücreli karsinom	%90	6 hafta	yok

Cutler-Beard flebi ile rekonstrüksiyon yapılan hastalara ait bazı veriler

P-057
Dermatofibrosarkom tanılı hastalarda klinik deneyimimiz

Özlem Çolak, Selman Taşkın, Mahir Gökbulut, Mehmet Beşir Öner, İlker Üsçetin
Prof.Dr. Cemil Taşçıoğlu Şehir Hastanesi

Giriş: Dermatofibrosarcomaprotuberans (DFSP) tümörüuzak metastaz riski (%2-%4) düşük olmasına rağmen storiform (düzensiz) büyüme paterni ve psödopod benzeri çıkıntılar nedeniyle inkompleteksizyon ve bunun sonucunda lokalrekürrens oranları yüksek olan nadir görülen bir mezenkimal kökenli malignitedir.Her yıl milyonda 0.8-5 kişide görülen DFSP tüm sarkomların %1 ini oluşturmaktadır.En yaygın görülen kutanöz sarkom tipidir. Kadın-Erkek oranı eşit olmasına rağmen, ırksal olarak bakıldığında siyahi ırkta daha fazla görülür. Ortalama tanı yaşı 40 dır. Lokalizasyon olarak çoğunlukla gövdede ve proksimalekstremitelerde görülür. Klinik olarak DSFP genellikle sert, eritematöz, bazen kahverengi-sarımsı, düzensiz sınırları olan plak ve nodüler tarzda görülmektedir. DFSP tümörünün genetik altyapısı; kollajen tip 1alfa 1 (COL1A1) ve trombosit kaynaklı büyüme faktörüsubunit b (PDGFB) genlerinin füzyonuna sebep olan 17. ve 22. Kromozomların translokasyonuna dayanır.Bu füzyon proteini PDGF receptor b (PDGFRB) tirozinkinazresöptürünün devamlı aktivasyonuna ve DFSP hücrelerinin üretilmesine neden olur. Çoğu DFSP yüksek derecede CD34 pozitifliği göstermesine rağmen; S100, düz kas aktin ve desmin çoğunlukla negatif olarak gözükmektedir. Fibrosarkomatözalt tipinde CD34 negatif veya zayıf olarak pozitif bulunmaktadır. Bu çalışmanın amacı kliniğimizde görülen DFSP vakalarının geniş lokal eksizyonları sonrası histopatolojik verilerinin, lokal rekürrens veya metastaz oranlarının incelenmesidir.

Hastalar ve Metod: Aralık 2011 ile Haziran 2021 tarihleri arasında Prof. Dr. Cemil Taşçıoğlu Şehir Hastanesi(Okmeydanı Eğitim Araştırma Hastanesi) Plastik Rekonstrüktif ve Estetik Cerrahi Bölümü tarafından opere edilen dermatofibrosarkomprotubera nstanılı hastaların verileri retrospektif olarak tarandı. Hastaların demografik bilgileri (yaş, cinsiyet), tümör lokalizasyonu, cerrahi tedavi seçenekleri, histopatolojik kayıtlar(CD34, S100, desmin ve aktin) ve uzun dönem takip sonuçları incelendi.En yakın cerrahi sınır mesafeleri ve uzun dönem takipte lokalrekürrens ve uzak metastaz oranları incelendi.

Sonuçlar: Çalışmamıza 2011-2021 yılları arasında yer alan 11 erkek 9 kadın olmak üzere 20 hasta dahil edilmiştir. Ortalama yaş 40.35 (15-86 yaş arası) olarak bulunmuştur. Görülme lokalizasyonu olarak en sık gövde %50 ardından baş boyun %25, üst ekstremite %15, alt ekstremite %10 olarak bulunmuştur.Cinsiyet,ortalama yaş ve görülme lokalizasyonu olarak diğer merkezlerde yapılan çalışmalara benzer sıklıkta izlendi. En yakın cerrahi sınır ortalama 2.12 cm (0.7-3.5 cm) olarak bulunmuştur. Hastaların üçünde cerrahi sınır pozitifliği, 1 hastada isenüks nedeniyle reeksizyon yapılmıştır.Histopatolojik inceleme sonuçlarımıza göre bir hastamızda fibrosarkomatöz varyant saptanmıştır. İki hastada primer kapama, 14 hastada yarı kalınlıklı deri grefti, 1 hastada lokalflep, 2 hastada pediküllüflep ve 1 hastada serbest flep ile onarım yapılmıştır. Hastalar 6 ay aralıklarla takip edilmiştir.

Tartışma: Mohsmikrografik cerrahisi (MMS) tedavide ilk seçenek olmasına rağmen, bizim çalışmamızda da olduğu gibi temiz sınırlı geniş lokaleksizyon hala tedavi seçeneği olarak sıkça kullanılmaktadır. Çalışmaların büyük kısmında 2-5 cm arası sınır önerilmektedir. MMS içeren bir prosedür seçilirse 1 cm'lik bir cerrahi olabilir. Bu tümör merkezden çevreye doğru mikrometastaz yaptığı için lokalrekürrens riski yüksektir. Adjuvanradyoterapiinoperable tümörlerde ve sınır pozitifliğinin olduğu durumlarda kullanılabilir. İmatinibmesilat ise lokal ileri ve metastatik vakalarda tedavi seçeneği olarak kabul görmüştür. Bu seride dermatofibrosarkomprotuberans tanılı 20 hasta geniş lokaleksizyonla tedavi edildi. Takipler sırasında 1 hastada nüks izlendi. Cerrahi sınırları belirsiz konservatif rezeksiyon olgularında %26 ile %60 arasında değişen nüks oranı bildirilmiş olmasına rağmen en az 2-3 cm normal doku sınırı ile yapılan geniş lokaleksizyon sonucu %0 ile %30 arasında değişen daha düşük tekrarlama oranlarına ulaşılmıştır. Yapılan birçok çalışmada lokaleksizyon marjının arttırılmasının lokal nüks oranını azalttığı saptanmıştır. Bizim serimizde ortalama cerrahi sınır 3 cm iken histolojik sınır olarak 2.12 cm'in tam lokal kontrol için yeterli olduğu görüldü.Çalışmamızın bulgularına göre en az 2 cm'lik geniş lokaleksizyonun ve yakın takibin önemli olduğu sonucuna ulaştık.

Anahtar Kelimeler: dermatofibrosarkom, cerrahi sınır, tedavi seçenekleri

P-058
Derinin Nadir ve Agresif Bir Malignitesi: Sebase Karsinom

Özlem Çolak, Burak Yılmaz, Semih Tiber Menteşe, Tuğçe Yasak, İlker Üsçetin
Prof. Dr. Cemil Taşçıoğlu Şehir Hastanesi, Plastik Cerrahi Kliniği, İstanbul

Sebase Karsinom, deri eki olan sebase glandlardan köken alan nadir bir malign deri eki tümörüdür. Bu tümörlerin yaklaşık %75'i periokülerbölgede saptanmaktadır ve en sık 6. ve 7. Dekatlarda görülmektedir. Lokal rekürrens ve uzak metastaz oranları yüksek bir tümör olmakla beraber nadir olması ve benign lezyonlar ile ayırıcı tanıda bulunması sebase karsinomun erken tanısını güçleştirmektedir. Sebase karsinomların sadece küçük bir kısmı Muir-Turre Sendromuyla ilişkilidir ve sporadik tümörlerle ilişkili net bir etyolojik faktör ortaya konamamıştır. Çalışmamızda kliniğimizde 2015-2021 yılları arasında opere edilen sebase karsinom tanılı hastaların yaş, cinsiyet, tümör lokalizasyonu ve tedavileri derlenerek istatiksel analizleri yapılmış ve güncel literatür ile karşılaştırılarak derlenmiştir.

Anahtar Kelimeler: Adneksiyal Malignite, Muir-Torre, Sebase Karsinom

Sebase Karsinom Tanılı Hastaların Bilgileri

Hasta No	Yaş	Lokalizasyon	Tedavi
1	75	Burun Dorsumu	Eksizyon Alın Flebi ile Onarım
2	85	Sol İnfraorbital Bölge	Eksizyon FTSG ile Onarım
3	47	Sol Omuz	Eksizyon Primer Onarım
4	84	Sağ Malar Bölge	Eksizyon Primer Onarım
5	52	Sol Malar Bölge	Eksizyon Fasyal Arter Perforatör Flebi ile Onarım

P-059
Çocukluk Çağı Nadir Tümörü: Nüks Fibrosarkomatöz Dermatofibrosarkoma Protuberans

Uğurcan Şener, Serkan Tokgonül,
Hasan Demirbaşoğlu, Uğurcan Gündoğar,
Hülda Rıfat Özakpınar
Sağlık Bilimleri Üniversitesi Ankara Dışkapı Yıldırım Beyazıt Eğitim ve Araştırma Hastanesi Plastik, Rekonstrüktif ve Estetik Cerrahi Kliniği

Giriş: Dermatofibrosarkoma protuberans(DFSP) genellikle erişkinde nadir görülen,dermisten köken alan lokal agresif bir tümördür. Tüm yumuşak doku sarkomlarının yaklaşık %6sını oluşturmaktadır. 1924 te Darier ve Bernard tarafından tanımlanmış, Hoffman tarafından ise DFSP olarak adlandırılmıştır. Genellikle olguların yarısında gövde tutulumu yarısında baş,boyun ve ekstremite tutulumu şeklinde görülür. Erişkin hastalarda daha çok 30-40 yaşlar arasında görülür. Erkek populasyonda görülme sıklığı daha fazladır. %90 ı düşük dereceli sarkomlardır ancak %10 oranında fibrosarkomatöz komponent içeren DFSP-FS olarak da gözükebilir. DFSP-FS komponenti orta dereceli sarkom olarak kabul edilir. DFSP'nin bir çok alt tipi tanımlanmıştır, bunlar; myoid, plak benzeri, granuler hücreli, sklerotik, atrofik, miksoid, pigmente (Bednar), atrofik ve fibrosarkomatöz transformasyon gösteren DFSP'dir.Histopatolojide; iğsi hücrelerden oluşan,mitotik aktivitesi düşük,storiform patern gösteren,altındaki subkutan yağ dokuya bal peteği şeklinde invazyon gösteren bir tümördür.CD34 ile difüz pozitiflik gösterir. Fibrosarkomatöz transformasyonda ise yüksek mitotik aktivite, balık sırtı patern ve nükleer atipidir. DFSP tedavisindeki ilk basamak geniş lokal eksizyondur.

Olgu: 7 yaş çocuk hasta yaklaşık 4 yıl önce başlayan sağ ayak dorsumunda şişlik şikayeti ile tarafımıza başvurdu. Yapılan muayenesinde sağ ayak distalde 1.parmak metatarsofalangeal eklemden 3.parmak metatarsofalengeal ekleme kadar proksimalde ayak dorsumu orta ½ sinde sonlanan yaklaşık 3*3 cm boyutunda solid, hareketli kitle tespit edildi. Ayak ve ayak parmaklarının duyu, dolaşım, motor muayeneleri doğaldı. MRG:Kitlenin altındaki yapılarda herhangi bir invazyon görülmedi. Kitle boyutu 45*17 mm olarak ölçüldü. Kemik yapılarda ve yumuşak dokuda herhangi bir patoloji gözlenmedi. Yapılan operasyonla kitle tanı amacı ile çevre dokulardan paratenon üzerinden eksize edildi. Oluşan defekt alanı inguinal bölgeden alınan tam kalınlıklı doku grefti ile kapatıldı ve tie over pansuman yapıldı. Tie over açılmasının ardından ve erken postop takiplerinde greft bölgesinde herhangi bir sıkıntı gözlenmedi. Greftin çevre dokulara ve tabana yapışık olduğu gözlendi. Kitlenin patoloji raporu ise dermatofibrom protuberans olarak raporlandı. Çevre dokulara ve tabana yakın ancak salim sınırlar izlendi. Hasta sık aralıklarla yakın takibe çağrıldı. Yakın takiplerinde hastanın aynı bölgede yaklaşık 3*2 cm boyutunda solid, hareketli çevre dokulardan ayırt edilebilen kitle olması nedeniyle hasta tekrar opere edildi ve geniş eksizyon planlandı. Geniş eksizyon sırasında frozen incelenmesi istendi ve patoloji raporu DFSP-FS olarak raporlandı. Preop ve intraop aileye temiz cerrahi sınırlar için kemik amputasyonu gerekliliği anlatıldı. Aile kabul etmedi. Geniş eksizyon planlandı ve inguinal bölgeden alınan tam kalınlıklı deri grefti ile defekt kapatıldı. Erken postop dönemlerinde greftte herhangi bir sorun gözlenmedi. Nihai patoloji raporu fibrosarkomatöz dermatofibroma protuberans olarak raporlandı. Tümör çevre dokulara bitişikti. Aileye nüks açısından ve operasyon gerekliliği açısından bilgi verildi. Aile operasyonu kabul etmemesi üzerine yakın takiplere çağrıldı. Hasta Onkoloji ve Radyasyon Onkolojisi bölümlerine yönlendirildi.

Sonuç: DFSP çocukluk çağında nadir olarak görülen lokal agresif bir tümördür. Ayırıcı tanıda dermatofibrom,malign melanom,metastatik cilt kanserleri, keloid gibi patolojiler düşünülebilir. Fibrosarkomatöz komponent içeren alt tipi diğer tiplerine oranla hem yetişkinde hem de çocuklarda daha az görülür. Fibrosarkomatöz komponent içeren vakalar daha agresif tedavi ve daha yakın takip gerektirmektedir. Bu tür vakalarda uzak metastaz riski artmaktadır. Biz vakamızda ilk operasyon sonrası hastayı yakın takiplerle izledik ve ilk operasyon sonrası kesin tanı konulduktan ve takiplerinde nüks olması üzerine geniş eksizyon önerdik. Tedavide geniş lokal eksizyon ilk aşamada düşünülmeli, fibrosarkomatöz komponent içeren vakalarda uzak metastaz riskinin daha yüksek olması nedeniyle Onkoloji ve Radyasyon Onkolojisi bölümlerine hastanın konsülte edilmesi her zaman faydalı olacaktır.

Anahtar Kelimeler: dermatofibrosarkom protuberans, cilt kanseri, nüks

Nüks Olgu Preoperatif

Nüks olgunun preoperatif görüntüsü

P-060
Dev Molluskum Kontagiozum: Küretaj ile Tedavi Edilen Çocuk Olgu

Orkun Uyanık[1], Ozan Erdem[2], Burak Ünlü[2], Süleyman Özer[1]
[1]Sağlık Bilimleri Üniversitesi Başakşehir Çam ve Sakura Şehir Hastanesi, Plastik Rekonstrüktif ve Estetik Cerrahi Ana Bilim Dalı, İstanbul
[2]Sağlık Bilimleri Üniversitesi Başakşehir Çam ve Sakura Şehir Hastanesi, Dermatoloji Ana Bilim Dalı, İstanbul

Giriş: Molluskum kontagiozum (MK), Poxvirüs ailesinden Molluskum Kontagiozum Virüs'ün (MKV) etken olduğu, insandan insana kolaylıkla bulaşabilen, sık görülen viral bir enfeksiyondur. Genellikle 1 yaş üzeri çocuklar ve genç erişkinlerde görülen MK, klinikte çok sayıda deri renginde, yüzeyi düzgün, merkezi göbeklenme gösteren, kubbe şeklinde papüller ile karakterizedir. Lezyonlar deri ya da mukozalarda herhangi bir alana yerleşebilmekle birlikte en sık gövde, aksilla bölge, antekübital ve popliteal fossalarda ortaya çıkar. Çocuklarda baş ve boyun bölgesine yerleşim de sıktır. Papüllerin çapları genellikle 2-6 mm arasında değişmekle birlikte, immünsüprese veya atopik hastalarda lezyonların boyutu 1 cm'e kadar ulaşabilir. Nadiren lezyonlar spontan şekilde ya da travma sonrası inflame olarak atipik boyut, şekil ve renge sahip olabilir. Lezyon boyutunun 1 cm'den büyük olduğu olgular dev MK olarak isimlendirilmektedir. Olgumuz da immünkompetan bir çocukta ortaya çıkan atipik boyut, şekil ve renkle prezente olan bir dev MK olgusu olması nedeni ile sunulmak istenmiştir.

Olgu: On dört aylık kız çocuğu sağ göz kenarında 1 aydan beri olup hızla büyüme gösteren şişlik şikâyeti ile çocuk cerrahisi kliniğinden tarafımıza konsülte edildi. Bilinen kronik bir rahatsızlığı ve kullandığı ilacı bulunmayan hastanın, kişisel ya da ailesel atopi ve immün yetersizlik öyküsü de bulunmamaktaydı. Hastanın yapılan muayenesinde sağ lateral kantus kenarında yerleşim gösteren, deri renginde, zemini inflame görünümde, üzeri hemorajik krutlu ve kanamalı, palpasyonla orta sertlikte, hassas, yaklaşık 15x10 mm çapında nodüler lezyon izlendi. Aynı zamanda hastanın burun üzerinde, üst ve alt dudak kenarında da ortalama 3-4 mm çaplarında, sarımsı renkli, üzerinde telenjiektazik damarların izlendiği papüler lezyonları da olduğu dikkati çekmekteydi. Hastanın anamnezi derinleştirildiğinde kardeşinde de benzer lezyonların bulunduğu ancak lezyonların asemptomatik olması nedeni ile kliniğe getirilmediği öğrenildi. Tüm bu anamnez ve klinik bulgularla birlikte hastada ön planda dev MK düşünüldü. Altta yatabilecek immün yetersizlik ve atopik hastalıklar açısından tetkik edilen hastada herhangi bir patoloji saptanmadı. Lezyonun büyüme göstermesi, göz kapağında inflamasyon ve ödeme neden olması ve ailenin tedavi istemi nedeni ile hastanın lezyonu topikal anestezik uygulamasını takiben 11 numara bistüri yardımı ile insize edildi ve lezyon içeriği kürete edilerek sekonder iyileşmeye bırakıldı. Küretaj materyeli patolojiye gönderilen hastanın histopatolojik incelemesi de MK ile uyumlu olarak değerlendirildi. Burun ve dudak çevresindeki lezyonlara ise günde 1 kez 1 dakika süreyle %10 potasyum hidroksit uygulanan hastanın 1. ay takibinde tüm lezyonların skatris bırakmadan iyileştiği görüldü.

Tartışma: Dev MK genellikle immünsüprese erişkin hastalarda görülen atipik bir MK varyantı olarak kabul edilmekle birlikte nadiren immünkompetan çocuk hastalarda da ortaya çıkabilmektedir. Çocuklarda görülen tipik MK lezyonları genellikle kendini sınırlar ve 18-24 ay içinde spontan olarak geriler. Ancak bazı hastalarda kozmetik kaygı, başkalarına bulaş riski, semptom göstermesi, lezyon boyutunun büyük olması gibi nedenlerle tedavi gerekebilmektedir. Tedavide destrüktif ve non-destrüktif yöntemler kullanılabilir. Destrüktif yöntemlerden kriyoterapi, elektrokoterizasyon ve küretaj sıklıkla kullanılan yöntemlerdir. Non-destrüktif yöntemlerden ise potasyum hidroksit (%5-10), kantaridin, podofilotoksin, imiquimod, salisilik asit ve topikal retinoidler gibi çeşitli ajanlar kullanılabilir. Olgumuzda dev MK lezyonunun göz çevresine yerleşmesi nedeni ile irritasyona ve oküler komplikasyonlara neden olabilecek non-destrüktif yöntemler yerine basit ve hızlı bir yöntem olan küretaj uygulması tercih edilmiştir. Lee ve ark. tarafından yayınlanan 8 hastalık pediyatrik dev MK olgu serisinde de küretaj uygulamasının dev MK tedavisinde etkili ve minimum skar bırakan bir yöntem olduğu ortaya konmuştur. Tipik klinik bulguları ve diğer bölgelerde tipik MK lezyonları olan hastalarda ortaya çıkan, kanamalı, kurutlu nodüler lezyonlarda Dev MK'nin de ayırıcı tanıya alınması bu hastalarda gereksiz cerrahi işlem ve buna bağlı skar oluşumunun önüne geçilebilmesi açısından önemlidir.

Referans: Lee GL, Witman PM, Mosser JL, Fernandez Faith E. A case series of giant molluscum contagiosum in an immigrant African pediatric population. Pediatr Dermatol. 2021 Aug 18. doi: 10.1111/pde.14769. Epub ahead of print. PMID: 34409645.

Anahtar Kelimeler: Dev, Kontagiozum, Molluskum

Dev molluskum kontagiozum

1-Küretaj öncesi 2- Küretaj sonrası 1.ay

P-061
Bazal Hücreli Karsinom ile Karışan Trikoepitelyoma: Bir Olgu Sunumu

Aytunç Özsoy, İlker Uyar, Fatih Alp Öztürk, Özgür Turan
İzmir Katip Çelebi Üniversitesi Atatürk Eğitim ve Araştırma Hastanesi, Plastik, Rekonstrüktif ve Estetik Cerrahi Anabilim Dalı

Giriş: Deri insan vücudunun en büyük organıdır. Deri kanserleri ise en sık tanı alan kanser tipi olup, insidansı meme, prostat, akciğer, kolon kanseri olgularının senelik insidanslarının toplamından fazladır. Deri kanseri olgularının büyük çoğunluğunu bazal hücreli karsinom (BCC) oluşturmaktadır. Mortalite nadir olmasına rağmen, lokal agresif BCC ciddi morbiditeye neden olabilir. BCC için en önemli risk faktörleri arasında güneş ışığı-UV, aile öyküsü, sigara, HPV, erkek cinsiyet bulunmaktadır. BCC'lerin çoğu baş, boyun ve güneşe maruz kalan ekstremitelerde ortaya çıkar. Trikoepitelyoma, kıl folikülü kökenli, germinatif hücrelerden gelişen, nadir, benign, hamartomatöz deri tümörüdür. Yanaklarda, göz kapaklarında ve nazolabial bölgelerde ciltten kabarık, pembemsi renkte nodül ya da papül şeklindedir. Genelde soliter, spontan olup, aile

öyküsü olanlarda simetrik ve multiple olma eğilimindedir. Tedavi gerektirmez, kozmetik nedenlerle cerrahi tedavi uygulanabilir. Bu olgu sunumunda BCC ön tanısıyla punch biyopsi alınan, biyopsi sonucu trikoepitelyoma ile uyumlu görülen, eksizyon sonrası BCC tanısı konulan olgu sunulmaktadır.

Vaka: Yetmiş yaş erkek hasta, on yıldır mevcut olduğunu belirttiği, burun sağ lateralindeki 0,5x1 cm büyüklüğünde, ciltten kabarık kitle nedeniyle 2020 Ocak ayında dermatoloji kliniğine başvuruyor. Kitle boyutları zaman içerisinde artış göstermekle birlikte belirgin patolojiye neden olmamış. Hastanın aile öyküsünde benzer şikayetlere sahip kimse yok. Fizik muayenede, burun sağ lateralinde yerleşmiş, 0,5x1 cm boyutlarında, nodülovejetatif kitle saptanmış. Lezyon deri renginde ve üzerinde telenjiektaziler bulunmaktaymış. Klinik ön tanı nodüler BCC düşünülmüş, hasta isteği üzerine punch biyopsi alınmış. Biyopsi sonucu bazaloid tümör-trikoepitelyoma ile uyumlu izlenmiş. Hasta total eksizyon için tarafımıza yönlendirilmiş. Hastanın mevcut kitlesi tarafımızca 2020 Ağustos ayında lokal anestezi altında, 5 mm cerrahi sınırla total eksize edildi. Oluşan defekt sağ supraklavikuler bölgeden alınan tam kalınlıktaki deri grefti ile onarıldı. Donör saha primer süture edildi. 2020 Eylül ayında sonuçlanan patoloji raporunda 1,8x1,9 cm boyutlarında cilt elipsi 2 mm boyutlarında cilt derinliği ve 4 mm derinliğinde subkutan yağ dokusu materyali bulunduran eksizyonel biyopsi materyali incelenmiş olup, cilt üzerinde santral yerleşimli 0,5x0,9 cm boyutlarında düzensiz sınırlı, kirli beyaz renkte lezyonun kıl kökü yönünde diferansiyasyon gösteren bazal hücreli karsinom olduğu belirtildi. Tümörün immunohistokimyasal incelemede A6 ve A7 bloğuna uygulanan bcl-2 zayıf pozitif, ber-EP4 fokal pozitif, p63 pozitif, e-kadherin pozitif olduğu raporlandı. Taban ve yan cerrahi sınırlar salim olarak izlendi, raporlandı. Hastanın 1 yıldır yapılan postoperatif takibinde nüks saptanmadı, yara yeri iyileşmesinin olağan, greftin intakt olduğu görüldü.

Tartışma ve Sonuç: Klinik olarak nodüler BCC ile trikoepitelyomaların ayırt edilmesi zordur. Özellikle baş-boyun bölgesindeki nodüler BCC'lerin ayırıcı tanısında trikoepitelyoma da düşünülmelidir. Trikoepitelyoma ile BCC'nin yanı sıra intradermal nevüs, granuloma annülare de ayırıcı tanıya girer. Bizim olgumuzda punch biyopsi sonucu trikoepitelyoma ile uyumlu görülen, hasta isteği sonrası total ekstirpasyonu gerçekleştirilen kitle BCC olarak raporlanmıştır. Tersi durumlarda punch biyopsi radikal cerrahi girişimlerin önüne geçerken bizim vakamızda uygun tedaviyi geciktirmiştir. Bu konu itibariyle punch biyopsinin kesin tanıda güvenirliliği tartışmaya açık olmakla birlikte patolojik bakıdaki farklılıklar da göz ardı edilmemelidir. Klinik olarak öneme sahip olmayan, kozmetik kaygılar dışında cerrahi girişim gerekmeyen kitlenin hasta isteğiyle yapılan total eksizyonunda malign deri tümörü-BCC şeklinde raporlanması trikoepitelyomaların BCC ile patolojik ayrımının da zor olduğu, trikoepitelyoma ve BCC nin aynı lezyonda mevcut olabileceği, trikoepitelyomanın BCC' ye dediferansiye olabileceği sonuçlarını düşündürmektedir.

Anahtar Kelimeler: Bazal hücreli karsinom, deri tümörleri, trikoepitelyoma

Trikoepitelyoma-BCC

Punch biyopsi sonucu trikoepitelyoma olan kitlenin total eksizyon öncesi görünümü

P-062
Nadir görülen bir olgu: Muir-Torre Sendromu

Mehmet Fatih Algan[1], Semih Özçınar[2], Rafet Özbey[2], Rezzan Erguvan Önal[3]
[1]Malatya Eğitim ve Araştırma Hastanesi Plastik, Rekonstrüktif ve Estetik Cerrahi
[2]İnönü Üniversitesi Plastik, Rekonstrüktif ve Estetik Cerrahi
[3]Malatya Eğitim ve Araştırma Hastanesi Patoloji

Sebase cilt tümörleri sebase adenom, sebaseoma ve sebase karsinom şeklinde görülebilen nadir tümörlerdir. Muir-Torre Sendromu ise sebase tümörler ile visseral malignitelerin birlikte seyrettiği ve otozomal dominant geçiş gösteren bir genodermatozdur. 1967 ve 1968'de Muir ve Torre tarafından tanımlanan bu sendrom Lynch Sendromunun bir varyantı olarak kabul edilmektedir. Sebase tümörlerin biyopsi ile tespit edildiği olgularda visseral malignite açısından araştırılması erken tanı ve tedavi için önem arz etmektedir. Bu olguda ek bir şikâyeti olmayan hastanın sebase karsinom tanısı konduktan sonra visseral malignite tanısı alması sunulmaktadır.

Olgu Sunumu: 46 yaşında kadın hasta sol lumbal bölgede yaklaşık 1,5x2 cm boyutlu kitle şikayetiyle polikliniğe başvurdu. Hastanın başka bir şikâyeti yoktu. Hasta lokal anestezi altında opere edilerek cilt altı yerleşimli kitle eksize edilerek spesmen patolojiye gönderildi. Patoloji sonucu sebase karsinom olarak raporlandı. Patoloji kesitlerinde kollajenize stroma içinde lobüle konturlu, mitozdan zengin, yer yer nekrotik alanların dikkati çektiği, kısmen şeffaf, kısmen eozinofilik sitoplazmalı, yuvarlak-oval nukleuslu, nukleolü belirgin hücrelerden meydana gelen tümöral oluşum izlendi (Resim 1). Hastanın hikayesi sorgulandığında erkek kardeşinde ve babasında gastrointestinal kanser öyküsü olduğu görüldü. Hasta için Muir-Torre sendromu tanısı düşünülerek gastrointesinal kitle taraması için yönlendirildi. Yapılan kolonoskopi sonucu kolonda kitle görülüp cerrahi planlandı. Hastanın lumbal bölgedeki sebase tümör olan bölge geniş bir şekilde reeksize edildi. Hasta kolondaki kitle için opere oldu ve kolondaki kitle az diferansiye malign epitelyal tümör olarak raporlandı. Hasta Pet-BT ile takip ediliyor. Hasta ek tedavi almadı.

Tartışma: Muir-Torre Sendromunda MSH2 ve MLH1 gen mutasyonları sonucunda DNA tamir defekti ve mikrosatellit instabilitesi oluşur ve bunun sonucunda

kütanöz ve visseral neoplaziler oluşur. Visseral maligniteler en çok kalın bağırsakta, genitoüriner sistemde, endometrium, meme ve overde görülür (4). Muir Torre Sendromunda sebaseöz neoplazmlar literatürde farklı sıklıkta rapor edilmekle birlikte en çok sebase adenom, sebase epitelyoma ve sebase karsinom şeklinde görülmektedir. Görülebilen diğer cilt tümörleri de keratoakantom, bazal hücreli karsinom ve kistik sebaseöz tümörlerdir. Muir Torre Sendromunda sebase tümörler sporadik vakalardan farklı olarak sıklıkla gövde yerleşimlidirler. Yapılan çalışmalar sebase tümörlerin çoğunlukla (%56) visseral maligniteden sonra ortaya çıktığını göstermektedir. Hastaların %22'sinde ise visseral maligniteden önce ortaya çıkmaktadır. Erkek ve kadınlarda görülme oranı çalışmalarda farklılık göstermektedir. Ortalama olarak 6. dekatta tanı almaktadır. Hastalar genelde ciltte ağrısız ve benign kitle düşündüren şikayetlerle başvururlar. Olgumuz lumbal bölgedeki kitle için estetik kaygılar ile başvurmuştu. Kist veya lipom ön tanıları düşünülerek eksizyon planlanmıştı. Sebase neoplazm tanısı konduktan sonra aile hikayesi visseral maligniteler açısından sorgulanmalı ve hasta visseral malignite açısından yönlendirilmelidir.

Sonuç olarak nadir görülen sebase karsinom tanısı konulan hastalarda visseral malignitelerin araştırılması erken tanı ve tedavi sağlayacağından hastanın sağ kalımına önemli bir katkı sağlayacağı akılda tutulmalıdır.

Kaynaklar

1. John AM, Schwartz RA. Muir-Torre syndrome (MTS): An update and approach to diagnosis and management. Journal of the American Academy of Dermatology. 2016;74(3):558-66.

2. Flux K. Sebaceous Neoplasms. Surgical pathology clinics. 2017;10(2):367-82.

3. Bhaijee F, Brown AS. Muir-Torre syndrome. Archives of pathology & laboratory medicine. 2014;138(12):1685-9.

4. Shanks A, Laun J, Holstein A, Varshney S, Messina J, Cruse CW. A rare concurrence of Muir-Torre-associated sebaceous carcinoma in the setting of a lipedematous scalp. Case reports in plastic surgery & hand surgery. 2020;7(1):124-9.

Anahtar Kelimeler: Muir-Torre Sendromu, Sebase Karsinom, Visseral Malignite

Resim 1

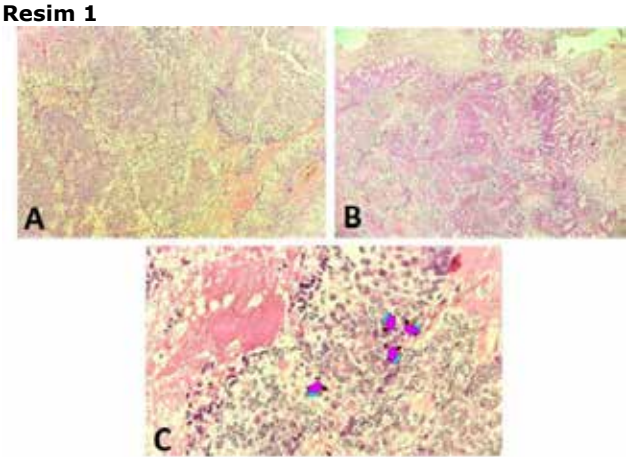

Resim 1A: Kollajenize stroma içinde lobüle konturlu tümöral oluşum izlenmekte (H.E. x 40). Resim 1B: Hücrelerin kısmen şeffaf, kısmen eozinofilik sitoplazmalı ve yuvarlak-oval nukleuslu olduğu görülüyor (H.E. x 100). Resim 1C: Daha büyük büyütmede nukleuslarda nukleol belirginliği ve çok sayıdaki mitoz (oklarla işaretli) dikkati çekiyor. Sol üst köşede nekrotik alan izlenmekte (H.E. x 400).

P-063
Nadir görülen yumuşak doku tümörü Primer Kutanöz Ewing Sarkomu: Olgu sunumu

Serkan Tokgönül, Uğurcan Şener, Yavuz Yıldırım, Ergin Seven
Dışkapı Yıldırım Beyazıt Eğitim ve Araştırma Hastanesi, Plastik, Rekonstrüktif ve Estetik Cerrahi Kliniği, Ankara

Giriş: Ewing sarkom, küçük yuvarlak mavi hücreli tümör grubunun bir üyesi olup, primitif nöroektodermal tümördür. Ekstraosseöz Ewing sarkomu genellikle derin yumuşak dokuda veya kasta görülürken primer kutanöz ve cilt tutulumu oldukça nadirdir. (1-3) Primer kutanöz Ewing sarkom literatürde sadece vaka raporlarında ve küçük hasta gruplarıyla bulunmaktadır. (4)

Amaç: Çalışmanın amacı nadir görülen ve farklı klinik ve histopatolojik özelliklere sahip primer kutanöz Ewing sarkom olgusunun literatüre katkı sağlamasıdır.

Olgu: 50 yaşında erkek hasta, sağ torakal bölgede 6 ay önce başlayan ele gelen kitle şikayeti sonrası polikliniğimize başvurmuştur. Fizik muayenede sağ torakal alanda şişlik gözlenmiştir. Palpasyon ile yaklaşık 5x5 cm ölçülen cilt altı kitlenin kısmen mobil olduğu ve üzerindeki cildin hiperemik olduğu dikkati çekmiştir. Yapılan yüzeyel ultrason incelemesinde düzensiz sınırlı, hipoekoik heterojen yapıda ve internal kanlanma artışı olan solid kitle izlenmiştir. Ön tanıda lipom düşünüşmüş ancak ultrason ile net olarak ayırt edilememesi üzerine Manyetik Rezonans Görüntüleme istenmiştir. Manyetik Rezonans görüntüsünde lobüle konturlu, homojen kontrast tutulumu gösteren, yağ baskılanmalı sekanslarda baskılanması izlenmeyen 48x26x50 cm boyutunda kitle lezyonu izlenmesi üzerine lipom ön tanısından uzaklaşılmıştır. Hastaya tanısal amaçlı eksizyonel biyopsi planlanmıştır. Peroperatif olarak kitle içinde hemorajik alanlar olduğu görülmüş, düzensiz sınırlı olması, kapsül olmaması ve çevre dokuya yapışık olması dikkati çekmiştir. Kitlenin eksizyonel biyopsi patoloji sonucu malign yuvarlak hücreli tümör olarak rapolanmış olup ön planda PNET/Ewing sarkomu düşünülmüştür. Patoloji sonucunda inferior ve superior cerrahi sınırların bitişik olması ve Ewing sarkomun ön planda düşünülmesi sebebi ile tekrar opere edilerek cerrahi sınır genişletilmiştir. Oluşan defekt bipediküllü flep ile rekonstrükte edilmiştir. İkinci operasyon sonrası çıkan patoloji raporunda tümör izlenmemiştir. Hasta daha sonra kemoterapi ve radyoterapi almak üzere onkolojiye yönlendirilmiştir.

Tartışma: Ewing sarkomu primer olarak osseöz kaynaklı bir tümördür ve çocukluk çağında daha sık görülür. Extraosseöz Ewing sarkomu ise beklenmeyen bir klinik ile karşımıza çıkar.(5) son dönemde yapılan vaka raporları incelendiğinde primer kutanöz Ewing sarkomunun sağ kalım oranı(%91) Ewing sarkoma göre (%39-68) belirgin şekilde yüksektir. (6) Primer kutanöz Ewing sarkomu güncel olarak Ewing sarkomuyla benzer şekilde, cerrahi, radyoterapi ve kemoterapi ile tedavi edilmektedir.

Sonuç: Ewing sarkomu nadiren yumuşak doku tümörü olarak karşımıza çıkabilir. Atipik radyolojik görüntüleme veren kitlelerde öntanıda akıla gelmelidir. Bu çalışma lipom gibi sık görülen benign yumuşak doku kitleleri ile klinik olarak karışan kitlesel lezyonların tamamının, radyolojik görüntülerle korele bir şekilde değerlendirilmesi gerektiğini, radyolojik incelemelerin preoperatif cerrahi planlama açısından önemini göstermiştir.

Referanslar:
1 Chow E, Merchant TE, Pappo A, Jenkins JJ, Shah AB, Kun LE. Cutaneous and subcutaneous Ewing's sarcoma: an indolent disease. Int J Radiat Oncol Biol Phys. 2000;46:433-8.
2 Somers GR, Shago M, Zielenska M, Chan HS, Ngan BY. Primary subcutaneous primitive neuroectodermal tumor with aggressive behavior and an unusual karyotype: case report. Pediatr Dev Pathol. 2004;7:538-45.
3 Ehrig T, Billings SD, Fanburg-Smith JC. Superficial primitive neuroectodermal tumor/ Ewing sarcoma (PN/ES): same tumor as deep PN/ ES or new entity? Ann Diagn Pathol. 2007;11:153-9.
4 Terrier-Lacombe, M. J., Guillou, L., Chibon, F., Gallagher, G., Benhattar, J., Terrier, P.,. & Coindre, J. M. (2009). Superficial primitive Ewing's sarcoma: a clinicopathologic and molecular cytogenetic analysis of 14 cases. Modern Pathology, 22(1), 87-94.
5 Oliveira, J. D., Tebet, A. C. F., Oliveira, A. R. F. M. D., & Nasser, K. (2014). Primary cutaneous Ewing sarcoma-case report. Anais brasileiros de dermatologia, 89, 501-503.
6 Delaplace, M., Lhommet, C., de Pinieux, G., Vergier, B., de Muret, A., & Machet, L. (2012). Primary cutaneous Ewing sarcoma: a systematic review focused on treatment and outcome. British Journal of Dermatology, 166(4), 721-726.
Anahtar Kelimeler: Ewing, Kitle, Sarkom

kitle preop

kitleinin preop görünümü

P-064
Aksiller Bölge Perilenfatik Yumuşak Doku ve Akciğer Metastazlı Sellüler Dermatofibrom

Nijat Babaev[1], Burak Kaya[1], Necip Sefa Özden[1], Aylin Okçu Heper[3], Ekrem Ünal[2]
[1]Ankara Üniversitesi Tıp Fakültesi Plastik, Rekonstrüktif ve Estetik Cerrahi Anabilim Dalı, Ankara, Türkiye
[2]Ankara Üniversitesi Tıp Fakültesi Cerrahi Onkoloji Bilim Dalı, Ankara
[3]Ankara Üniversitesi Tıp Fakültesi Patoloji Anabilim Dalı, Ankara

Giriş: Dermatofibromlar, benign fibröz histiositom (FH) olarak da bilinmektedir ve en sık görülen kütanöz iğsi hücreli neoplazmıdır. Esas olarak kadınlarda görülür. Genellikle alt ekstremitelerde bulunurlar ve tipik sunum yavaş büyüyen ve solar papül olarak ortaya çıkar. Sellüler tip dermatofibromlar ilk defa 1994 yılında Calonje ve ark. tarafından tanımlanmıştır ve FH'ların %5'ini oluşturmaktadır. Literatürde bölgesel lenf nodu metastazı ve uzak metastaz olarak akciğer metastazı olan olgular bildirilmiştir. Burada sellüler dermatofibromun aksillave akciğer metastazı olan olgu sunulmuştur.

Olgu: On altı yaşında erkek hastaya, 2 yıl önce sol skapula üzerinde ortaya çıkan nodüler lezyon nedeniyle insizyonel biyopsi yapılmış olup, histopatolojik olarak tanısı ''juvenil ksantogranülom, fibröz histiyositom'' olarak raporlanmıştır. Bunun üzerine lezyon eksizyonu yapılmış ve patoloji raporu dermatofibrom (sellüler) olarak raporlanmıştır. Operasyondan yaklaşık 8 ay sonra aynı yerde ortaya çıkan ve yavaş büyüyen, bölgesel ağrı yapan lezyonla polikliniğimize başvurdu. Travma öyküsü bulunmuyordu. Soy geçmiş ve özgeçmişte özellik yoktu. Anamnezde ek olarak sol inguinal bölgede yaklaşık 3 yıldır ara ara ortaya çıkan ağrı şikayeti mevcuttu. Fizik muayenede sol skapula üzerine yaklaşık 2x4 cm boyutlarında skar dokusu ile birlikte deri renginde nodüler kitlesi mevcuttu. Her iki aksilla ve inguinal bölgede lenfadenopati saptanmadı. Yapılan laboratuvar tetkiklerinde özellik bulunmayan hastaya lokal anestezi altında 1 cm cerrahi sınırla suprafasyal plandan eksizyon ve primer onarım işlemi yapıldı. Patoloji sonucu 3 yan cerrahi sınır ve derin cerrahi sınırla devamlılık halinde olan sellüler dermatofibrom olarak raporlandı. Ek olarak inguinal bölgedeki kronik şikayeti nedeniyle her iki inguinal bölge, her iki aksiller bölge, boyun USG ve torakoabdominopelvik BT istendi. USG tetkik sonucu, sol aksillada patolojik görünümlü lenf nodu ve sol inguinal bölgede inmemiş testis, olarak raporlandı. BT tetkik sonucu "sol aksillada kalın korteksli patoloji görünümlü lenf nodları, sol iliak vasküler yapılar medialinde intraabdominal testis ile uyumlu kitle, akciğer parankim alanlarında çok sayıda nodüler lezyon (metastatik), sol akciğerde iki adet kistik lezyon (kaviter metastaz)" olarak raporlandı.

Hastaya genel anestezi altında kliniğimizde, cerrahi onkoloji ve çocuk cerrahisi bölümü ile birlikte cerrahi sınır genişletilmesi, aksiller disseksiyon, orşiektomi operasyonları yapıldı.

Patoloji sonucu; derin cerrahi sınır 7,5 mm, en yakın yan cerrahi sınırdan 10 mm uzaklıkta rezidüel dermatofibrom (selüller tip), aksiller disseksiyon materyali perinodüler yumşak dokuda metastatik sellüler anevrizma dermatofibrom tümör nodülleri, orşiektomi materyali atrofik testis (sertoli cell) olarak raporlandı.

Ameliyat sonrasında yapılan PET/BT'de ''her iki tonsiller bölgede (SUVmax: 10,1) ve nazofarenks her iki yanda ve arka duvarda artmış aktivite birikimi (SUVmax: 10,1), bilateral servikal ve juguler zincirde lenf nodlarında artmış aktivite tutulumları (SUVmax: 4,9), anterior

mediastende timusa uyan alanda artmış aktivite birikimi, her iki akciğerde mevcut nodüler lezyonlarda değişik yoğunlukta patolojik aktivite birikimleri (SUVmax:4,1), sol eksternal iliak bölgede mevcut lenf nodunda fokal artmış aktivite birikimi (SUVmax:3,3)" saptandı. Hasta hastanemizde tümör konseyine çıkarılarak, nazofarengeal ve tonsiller biyopsi yapılması, tirozin kinaz inhibitörü sorafenib kemoterapi ilacı başlanması planlandı. Biyopsi sonucunda metastaz izlenmedi. Hasta kemoterapi tedavisine devam etmekte ve aylık kontrollerle takip edilmekte. Postoperatif 14. ay değerlendirmesinde hasta genel durumu iyi ve fizik muayenede patoloji saptanmadı.

Tartışma: Dermatofibromlar genellikle asemptomatik ortaya çıkan, orta yaş kadınlarda görülen, yavaş büyüyen fibrohistiyotik tümörlerdir. Tipik olarak ekstremite yerleşimli kırmızı veya kırmızı-kahverengi renkte, iyi sınırlı, solid papül tarzında, 1 cm'den küçük çapta lezyonlardır. Klasik dermatofibromların aksine sellüler dermatofibromlar 2 cm veya daha büyük boyutlarda olma eğilimindedir ve erkeklerde daha çok rastlanır. Histolojik olarak sellüler dermatofibrom, daha infiltratif hipersellülerite gösterir; iğsi hücrelerin fasiküler ve polipoid bir dizilim paterninde subkutan dokuya invazyonu ve hücresel pleomorfizm mevcuttur. Literatürde histolojik özelliklerin metastaz yapacak olan lezyonların tespit edilmesinde kullanılması olanaksız olduğu gösterilmiştir. Ek olarak, metastatik dermatofibromlarda dizi tabanlı karşılaştırmalı genom hibridizasyon (d-KGH) kullanılarak yapılan çalışmalarda kromozomal anormallikler olduğunu gösteren çalışmalar mevcuttur. d-KGH yöntemi şüpheli morfolojik özellik gösteren dermatofibrom vakalarında ek tanı aracı olarak kullanılabilir. Sellüler dermatofibromun ana ayırıcı tanısında dermatofibrosarkom protuberasn (DFPS) ve leiyomyosarkom yer almaktadır. DFSP, lokal agresif olan ancak geniş lokal eksizyondan sonra yüksek nüks oranı ve düşük metastaz oranına sahip nadir bir yumuşak doku sarkomudur. Ayırıcı tanıda İmmünohistokimyasal boyama yardımcıdır. DFSP'de tümör hücrelerini yaygın olarak güçlü bir şekilde CD34 pozitifliği mevcuttur. Ayrıca sitogenetik analizi ile DFSP'de t (17; 22) pozitifliği mevcuttur. Leiomyosarkom, tümör hücrelerinde daha yaygın SMA ve desmin pozitifliği, daha uniform fasiküler büyümeye sahip puro şekilli çekirdekler ve tombul eozinofilik iğ hücreleri gösterir. Olgumuzda DFSP ve leiyomyosarkom'dan ayırıcı tanısı immunohistokimyasal boyama ile yapılmıştır. 1994'de Colanje ve ark. 74 sellüler dermatofibrom içeren vaka çalışmasında %26 oranda lokal nüks olduğunu, ancak metastaz olmadığını saptamıştır. Başka bir yayında Colanje ve Fletcher tekrarlayan nükslerin ardından rejyonel lenf nodu metastazı olan boyun bölgesinin anevrizmal dermatofibrom vakası bildirmiştir. Sonraki yılarda lenf nodu veakciğer metastazı yapan olgular bildirilmiştir. Ek olarak, 2013 yılında Doyle ve ark. 11 metastatik sellüler dermatofibrom vaka serisi ve yine aynı yıl Mentzel ve ark. 4 yeni olguyla, 7 metastatik sellüler dermatofibrom vaka serisi yayınlanlamışlardır. Literatürde dünya genelinde 14 adet akciğer metastazlı dermatofibrom vakası bildirilmiştir, sunulan vaka Türkiye'de ilk, dünya genelinde on beşinci olgudur. Yine bu olguda aksiller bölge perinodüler yumuşak doku metastatik infiltrasyonu, bölgesel metastaz olarak değerlendirilmiştir. Bu olgu örneği ile birlikte giderek artan vaka sayısı ile sellüler dermatofibromun bölgesel lenf noduna metastaz yapma ihtimalinin yüksek olduğu anlaşılmaktadır. Ameliyattan sonra adjuvan kemoterapi kullanılabilir, ancak kötü yanıtla sonuçlanır. Dunkin ve ark. adriamisin (doksorubisin) takiben ifosfamid monoterapi kullanılmıştır; ancak hastalığın ilerlemesini durdurmada yetersiz kalmıştır. Sunulan olguda hastaya tirozinkinaz inhibitörü ilaç olan sorafenib ile tedavi başlanmıştır. Sellüler dermatofibromların optimal yönetimi ile ilgili tartışmalar mevcuttur. Tam eksizyon sonrası nüks riski % 2–3 olan klasik dermatofibromların aksine sellüler dermatofibromların literatürde nüksetme oranının %26 - 64 değişen aralıkta yüksek olduğu bildirilmiştir. Literatürde yüksek metastaz riski mevcut olan bu lezyonlarda >10mm cerrahi sınırla eksizyon ve yakın takip önerilmekle birlikte bu lezyonların spesifik tedavisinin yönetilmesine yönelik ek çalışmalara ihtiyaç vardır.

Sonuç: Sellüler dermatofibromlu olguların akciğer ve boyun-aksiller-inguinal lenf nodlarıbaşta olmak üzere mutlaka sistemik taramaların yapılması gerekmektedir ve bu tür vakalar yakın gözlem altında tutulmalıdır. Bu olgu sellüler dermatofibrom tanısı alan hastalarda lezyonun metastaz yapabilme ihtimalini akılda bulundurmak ve malign deri lezyonu gibi yönetilmesi gerekliliğini vurgulamak için sunulmuştur.

Anahtar Kelimeler: Sellüler dermatofibrom, Aksiller lenf nodu, histopatoloji, akciğer metastazı

BT görüntüleri; a ve b - akciğerde metastatik multinodüler lezyon, c - sol aksillada patolojik görünümlü lenf nodu, d- intraabdominal testis ile uyumlu kitle

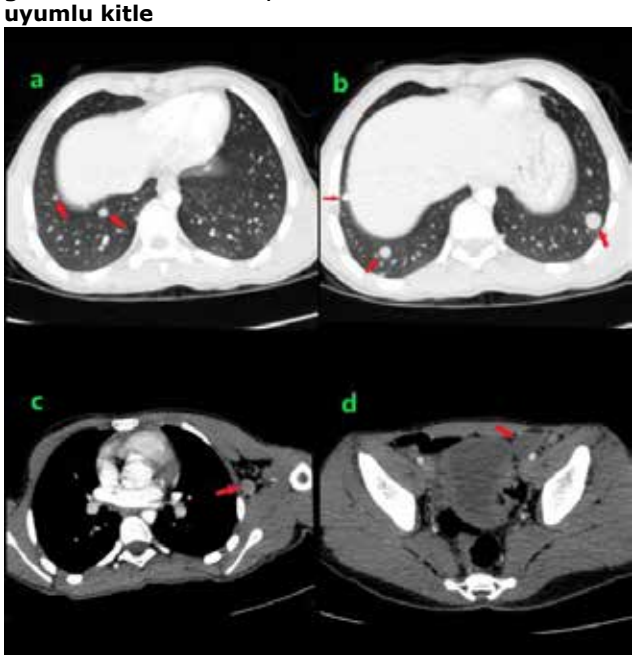

P-065
Skalp Yerleşimli Malign Prolifere Trikilemmal Tümör; Vaka Sunumu

Beyza Tuğçe Aydın, Cemal Alper Kemaloğlu, Melikgazi Öztürk
Erciyes Üniversitesi Tıp Fakültesi, Plastik Rekonstrüktif ve Estetik Cerrahi Ana Bilim Dalı

Giriş: Malign prolifere trikilemmal tümör, özellikle ileri yaş kadınlarda; sıklıkla skalp olmakla birlikte, göz kapağı, boyun ve yüz bölgesini etkileyen nadir görülen bir kutanöz adneksiyal tümördür. Kıl folikülünün dış tabakasından orijin almaktadır ve pilar kistler üzerinden gelişmektedir. Hastalar genellikle uzun süreli öyküye sahip ve skalp yerleşimli tek, büyük, mantar benzeri multilobüle yapıda, üzeri ülsere

lezyonlar ile başvururlar ancak nadiren multiple lezyonlarla başvuran hastalar da bildirilmiştir. Biyolojik davranışı genel olarak öngörülemez olmakla beraber nekroz varlığı, sınırların düzensiz olması ve anatomik planlarda bozulma olması yüksek malignite potansiyeli ile ilişkilidir. Histolojik ve makroskopik olarak SCC ile karışabilmektedir, ayrımında AE13, AE14 gibi pilar-tip keratin polipeptitlerine karşı monoklonal antikorlar kullanılmaktadır. Metastaz sıklığı ile ilgili literatür bilgileri %25'e kadar çıkmaktadır. Güncel tedavi seçeneklerinde mümkünse Mohs mikrografik cerrahisi veya 1 cm cerrahi sınırla geniş lokal eksizyon beraberinde ihtiyaç halinde kemoradyoterapi modaliteleri kullanılması önerilmektedir; ancak herhangi bir güncel kılavuz bulunmamaktadır.

Olgu Sunumu 1: Bilinen koroner arter hastalığı ve mide kanseri öyküsü olan 85 yaş erkek hasta, birkaç yıldır skalpte lokalize olan ve zaman içinde yavaş bir büyüme gösteren 6,8 x 6,5 cm boyutta 1 cm projeksiyon gösteren ortası ülsere hiperemik nonpigmente, fikse görünümde lezyon sebebiyle kliniğimize başvurdu. SCC ve mide kanseri metastazı ön tanıları ile lezyondan insizyonel biyopsi alındı ve genel cerrahi bölümüne konsulte edildi. Genel cerrahi bölümü tarafından endoskopik yolla anastomoz hattından biyopsi alındı. Lezyondan alınan biyopsi kötü diferansiye SCC olarak raporlandı, anastomoz hattından alınan biyopside anlamlı bulgu izlenmedi. Boyun USG'sinde 1 cm'den küçük reaktif karakterde lenf nodları izlenen hastaya lokal invazyon açısından yapılan Kranial CT'de dış tabulanın destrukte olup kitlenin diploik mesafeye uzanım gösterdiği ancak iç tabulanın korunmuş olduğu izlendi. Hasta beyin cerrahi bölümüne konsulte edildikten sonra operasyona alındı. 1.5 cm cerrahi sınır ile periost dahil edilerek kranium üzerinden eksizyon yapıldı, lezyon santralinde zeminde parietal kemiğe gross invazyon olduğu izlendi. Beyin cerrahi operasyona dahil olarak gross invazyona 1 cm cerrahi sınır vererek tam kat kemik eksizyonu gerçekleştirdi, dura üzerinde tümör devamlılığı olduğu görüldü, dura kürete edilerek durada defekt oluşturulmadan subtotal eksizyon ile işleme son verildi. Oluşan defektin posterior komşuluğundan sağ superfisiyal temporal arter bazlı, defekt ile aynı boy ve genişlikte transpozisyon flebi subgaleal planda eleve edilerek anterior yönde transpoze edildi. Flebin donor sahası kısmı kalınlıkta deri grefti periost üzerine yerleştirilerek rekonstrükte edildi. Postoperatif dönemde flep ve greft vitalitesinde anormal bulgu izlenmedi. Patoloji sonucunda yan cerrahi sınırların tamamımın negatif olduğu, duradan alınan biyopside tümörün devam ettiği görüldü. Adjuvan tedavi için medikal onkoloji ve radyasyon onkolojisine konsulte edilen hastanın takipleri ilgili bölümlerce sürdürülmektedir.

Olgu sunumu 2: Bilinen HT, AF, BPH hastalıkları olan 69 yaş erkek hasta tarafımıza sol parietal bölgede düzgün sınırlı, minimal hiperemik görünümde, üzerinde saç olmayan 2 x 2 cm boyutta, 1 cm projeksiyonu olan nodüler lezyon sebebiyle başvurdu. Hasta pilar kist ön tanısı ile opere edildi, kitle cerrahi sınır verilmeden eksize edildi ve primer olarak onarıldı. Patoloji sonucu malign prolifere trikilemmal tümör olarak izlenen ve yan cerrahi sınırda tümör devamlılığı görülen hasta re-eksizyon amacı ile operasyona alındı. Daha önceki operasyonda oluşan lineer skar hattı 5 mm cerrahi sınır verilerek periost üzerinden eksize edildikten sonra oluşan defekt lokal transpozisyon flebi ile rekonstukte edildi. Flep donor sahası tam kalınlıkta deri grefti ile onarıldı. Hastanın patolojisi kronik iltihabi olay ve yabancı cisim granülasyon dokusu şeklinde raporlanması üzerine, hasta tarafımızca takibe alındı. Adjuvan tedavi açısında medikal onkoloji bölümüne konsulte edildi. Her iki bölümdeki takiplerini düzenli olarak sürdürmeyen hasta operasyondan 20 ay sonra eski operasyon bölgesinde nüks lezyon gelişmesi üzerine tekrar başvurdu, alınan insizyonel biyopsi karsinom metastazı olarak değerlendirildi. Hastanın PET/CT'sinde posterior ve sol servikal lenf nodları, bilateral akciğer ve bilateral mediastinal lenf nodlarında metastaz odakları izlendi. İleri evre sebebiyle operasyona uygun görülmeyen hastaya medikal onkoloji tarafından 6 kür sisplatin, 5-fluorourasil, setuksimab rejimi uygulandı. Akciğer metastazları sebebiyle göğüs hastalıkları yoğun bakım servisinde takibe alınan hasta ex oldu.

Sonuç: Malign Prolifere Trikilemmal tümör, nadir görülen ve tanı koyulması oldukça zor bir deri eki tümörüdür. Çokça karıştırılan SCC'ye göre daha agresif bir seyir göstermektedir. Deri kanserilerinin %0.1'inden daha azını oluşturmaları sebebiyle yüksek kanıt düzeyine dayalı bir tedavi kılavuzu bulunmamaktadır. Güncel yaklaşımda geniş lokal cerrahi eksizyon tedavinin temelini oluşturmakla beraber invazyon ve metastaz gibi durumlarda adjuvant kemoterapi ve radyoterapi önerilmektedir.

Kaynakça:
1. Satyaprakash AK, Sheehan DJ, Sangüeza OP. Proliferating trichilemmal tumors: a review of the literature. Dermatol Surg. 2007 Sep;33(9):1102-8. doi: 10.1111/j.1524-4725.2007.33225.x. PMID: 17760602.
2. Lobo L, Amonkar AD, Dontamsetty VV. Malignant Proliferating Trichilemmal Tumour of the Scalp with Intra-Cranial Extension and Lung Metastasis-a Case Report. Indian J Surg. 2016 Dec;78(6):493-495. doi: 10.1007/s12262-015-1427-0. Epub 2016 Jan 15. PMID: 28100948; PMCID: PMC5218936.
3. Demirdag HG, Serel S, Akay BN, Kirmizi A, Okcu Heper A. Malignant proliferating trichilemmal tumour arising on a trichilemmal cyst with dermoscopic and histopathologic findings. J Eur Acad Dermatol Venereol. 2019 Sep;33(9):e322-e324. doi: 10.1111/jdv.15621. Epub 2019 May 2. PMID: 30980552.
4. Abdou AG. Cytologic findings of proliferating trichilemmal tumor (PTT) of scalp. Diagn Cytopathol. 2020 Jan;48(1):86-89. doi: 10.1002/dc.24322. Epub 2019 Oct 10. PMID: 31602794.
5. Rajbhar R, Anvikar A, Sulhyan K. Clinicopathological correlation of malignant skin tumors: A retrospective study of 5 years. Int J Health Sci (Qassim). 2020 May-Jun;14(3):18-25. PMID: 32536845; PMCID: PMC7269623.

Anahtar Kelimeler: malign, prolifere, skalp, trikilemmal, tümör

olgu 1

Hastanın preoperatif görüntüsü

P-066
İnguinal Lenf Nodu Diseksiyonu Sonrası Görülen Nadir Bir Komplikasyon, Femoral Herni

Huseyin Emre Ulukaya, Merve Özger, Safa Eren Atalmış, Merve Terzi, Fatih Berk Ateşşahin, Adnan Menderes
Dokuz Eylül Üniversitesi Tıp Fakültesi, Plastik, Rekonstrüktif ve Estetik Cerrahi Ana Bilim Dalı, İzmir

Giriş: İnguinal lenf nodu diseksiyonu, yüksek komplikasyon görülebilen bir rejyonel lenf nodu diseksiyonu prosedürüdür. Yüksek riskli bir prosedür olarak kabul edilmesinin altında %81'e varan komplikasyon insidansı yatmaktadır. En sık bildirilen komplikasyonlar arasında seroma (%12-37), lenfödem (%13-41) ve enfeksiyon (%12–45) bulunmaktadır. Bu tür komplikasyonlar hastanede yatış süresinin uzamasına neden olur. Yüzeyel ve derin olmak üzere iki farklı çeşidi bulunmaktadır. İnguinal lenf nodu diseksiyonu sonrası gelişen ve literatür incelendiğinde daha önce bir kez bildirilmiş bir komplikasyon olan akut femoral herni vakasını bildiriyoruz.

Olgu Sunumu: Yetmiş altı yaşında erkek hasta sağ topuğunda bulunan malign melanom şikayeti ile tarafımıza başvurdu. Eksizyonel biyopsi sonucu Breslow 5mm, Clark evresi 4 olarak raporlandı. Sağ inguinal bölgede palpasyon ile hissedilen 2 cm çapında immobil lenf nodu saptandı. Daha önce geçirilmiş karın içi operasyon öyküsü bulunmayan hastanın, 4 yıl önce sağ femoral girişli PTCA öyküsü mevcuttu. İnguinal bölgesinde daha önce ağrı veya şişlik belirtisi olmayan hastanın, femur fıtığı öyküsü yoktu. Sigara kullanım öyküsü olmayan hasta, koroner arter hastalığı nedenli klopidogrel kullanmaktaydı. Yapılan PET-CT ve USG görüntülemelerinde femoral üçgende 25x20mm boyutlu ve femoral kanal düzeyinde 16x6mm boyutlu metastaz ile uyumlu olabilecek lenf nodu saptandı.

Hastaya sağ yüzeyel ve derin inguinal lenf nodu diseksiyonu ile eş zamanlı topuk bölgesine sınır genişletmeye yönelik reeksizyon yapıldı. Diseksiyon uygulanan alana iki adet dren yerleştirildi. Peroperatif olarak karın duvarı fıtık belirtisi olmaksızın sağlam bulundu. Postoperatif 6. saatte mobilize edildi. Postoperatif 8. saatte inguinal bölgede ağrı ve şişlik saptandı. Saatler içinde artan mide bulantısı ve kusma semptomları gelişen hastanın, BT görüntülemede ingunal bölgede bağırsak ansları görüldü. Strongülasyon şüphesi nedenli genel cerrahi ekibi ile acil operasyona alındı. İnsizyonlar açıldığında yaklaşık 30 cm incebarsak segmenti ile karşılaşıldı. Barsaklarda iskemi belirtisi olması nedenli GAM insizyon yapılarak barsaklar redükte edildi. Femoral kanal sütürle kapatıldı. İskemik barsak ansı rezeke edildi ve yan yana anastamoz yapıldı. İnsizyonlar kapatıldı ve tekrar drenler yerleştirildi. Postoperatif takiplerde hastanın şikayetleri geriledi. Drenlerdeki drenaj 50cc/gün olana kadar beklendi. Postoperatif 14. gün taburcu edildi. Taburculuk sonrası herhangi bir komplikasyon görülmedi.

Tartışma: Femoral fıtık tüm kasık fıtıklarının yaklaşık %2-4'ünü oluşturur. Genellikle kadınlarda görülür ve yüksek insidansla strongülasyon gelişir. Derin inguinal lenf nodu diseksiyonunun standart prosedüründe femoral ven medial lenf nodları ve yağ dokusu diseke edilir ve çıkarılır. Kapsamlı bir derin inguinal lenf nodu diseksiyonunda, hassas yapıdaki femoral halka zayıflayabilir. Bu olay teorik olarak femoral fıtık riskini arttırabilir.

Sonuç: Femoral herni, inguinal lenf nodu diseksiyonu uygulanan, abdominal semptomlar gelişen ve rezeke edilen bölgede akut şişlik gelişen hastalarda ayırıcı tanıda mutlaka düşünülmelidir.

Anahtar Kelimeler: Malign melanom, inguinal diseksiyon, herni, komplikasyon

P-067
Bilateral Masseter Flebi ile Oral Komissür Onarımı: Bir Olgu Sunumu

Ersin Akşam, İlker Uyar, Özgür Turan, Batuhan Sert
İzmir Katip Çelebi Üniversitesi Atatürk Eğitim ve Araştırma Hastanesi, Plastik Rekonstrüktif ve Estetik Cerrahi Ana Bilim Dalı, İzmir

Giriş: Üst ve alt dudaklar, yüzün alt bölümünün en önemli fonksiyonel ve estetik anatomik yapılarını temsil eder. Rekonstrüksiyondaki amaçlar, oral döşemeyi ve oral fonksiyonları (yani artikülasyon, konuşma ve çiğneme) eski haline getirmektir. Masseter kası fasiyal sinir felcinde reanimasyon için yaygın olarak kullanılmaktadır; diğer yandan, oral kavite ve orofaringeal rekonstrüksiyon için kullanımı nadiren bildirilmiştir. Conley ve Gullane 1978'de orofaringeal defektlerin tedavisi için rekonstrüktif bir yöntem olarak masseter kas flebini tanıttılar. Olgu sunumunda 67 yaşındaki erkek hastanın bilateral oral komissürlerdeki SCC tümörlerinin eksizyonu sonrası oluşan defektlerinin, bilateral masseter flebi ile onarıldığı bir vakayı raporluyoruz. Bu çalışmanın amacı, nadir olan bu vakanın sunularak bu tür vakaların tedavisi ve takibi yönünden literatüre katkıda bulunmaktır.

Vaka: 67 yaşındaki erkek hasta uzun yıllardır sol dudak komissürde ve sağ bukkal mukozada çok sayıda aftöz yara şikayeti ile başvurmuştur. Yapılan muayenede, bilateral oral komissür ve komşu bukkal mukozalarda sol tarafta 2x1 cm, sağ tarafta 2x3 cm boyutunda ağrısız, sert, immobil ülserovejetan kitleler görülmüştür. Yapılan insizyonel biyopsiler Skuamöz hücreli karsinom ile uyumlu olarak bulundu. Çekilen Boyun MRG' sinde Servikal traselerde en büyüğü sağda ve düzey 2'de fuziform formolojinin korunduğu reaktif doğada lenf nodları ve kısa aksı en büyük olanı 9 mm olarak raporlandı. Bilateral bukkal mukoza ve oral komissürdeki lezyonlar 0.5 cm cerrahi marj ile tam kat eksize edildi. Hastaya boyun disseksiyonu uygulandı. Frozen incelemesinde tüm cerrahi sınırlar negatif olarak saptandıktan sonra hastanın bilateral oral kommissür bölgesindeki defekt alanları için bilateral masseter kas flebi planlandı. Pterygomasseterik sling serbestlendi. Subperiosteal diseksiyon yapılarak kasın süperior yapışma bölgesi dışındaki alanlar serbestlendi. Kas defekt alanlarına ilerletildi. Defekt alanların kapandığı görüldükten sonra hemostaz sağlandı. Masseter kası orbikuler kasa adapte edildi. Bukkal mukoza ve cilt defekti sağ uyluk anterolateralinden alınan kısmi kalınlıklı deri grefti ile onarıldı. Kas fleplerinin eleve edildiği bölgelere 2 adet hemovak dren yerleştirildi. Greft donör alanı yağlı pansuman ile kapatıldı Hastanın patoloji raporunda boyun diseksiyon materyalinde patolojik lenf nodu izlenmedi. Tümör rezeksiyon materyalinde cerrahi sınırlar salim olarak raporlandı. Hasta post-operatif 2 aylık kontrollere çağrıldı. Takibinde yara yeri olağan görünümde izlendi. Solda daha belirgin olmak üzere ağız açıklığında kısıtlılık izlenmesi üzerine hastaya post-operatif 9. Ayda sol taraftaki skara yönelik komissüroplasti yapılarak simetri sağlandı.

Tartışma-Sonuç: Bilateral uyguladığımız masseter flebi; ayrıntılı teknik veya post operatif bakım gerektirmeyen güvenli, tek aşamalı bir işlemdir. Düşük postoperatif morbidite riski, postoperatif komplikasyon oranlarının düşük olması, kabul edilebilir kozmetik görünüm sağlaması, donör saha morbiditesi oranının düşük olması ve iyi fonksiyonel

sonuçlar sunması nedeniyle tercih edilebilir. Hastanın lezyonunun iki taraflı aynı bölgede olması, aynı operasyon tekniğinin iki taraflı olarak uygulanmasına olanak sağlamış, böylece hastanın operasyon skarları simetrik olmuş, ağız açıklığı ve oral fonksiyon benzer oranda etkilenmiştir.

Anahtar Kelimeler: Bilateral, Komissüroplasti, Masseter flebi

Şekil 1

1: Bilateral oral komissürde SCC preoperatif görünümü 2: Tümör eksizyonu sonrası defekt görünümü 3: Bilateral masseter flebi ile rekonstrüksiyonu sonrası post operatif 1. hafta görünümü 4 ve 5: Bilateral masseter flebi ile rekonstrüksiyonu sonrası post operatif 7. ay görünümü

P-068
Metastatik Bazal Hücreli Karsinom: Nadir Bir Olgu Sunumu

Süleyman Savran, Burak Özkan, Abdullah Kızmaz, Abbas Albayati, Ahmet Çağrı Uysal
Başkent Üniversitesi Tıp Fakültesi, Plastik Rekonstrüktif ve Estetik Cerrahi Anabilim Dalı, Ankara

Giriş: Bazal hücreli karsinom (BHK) deri kanserleri arasında en yaygın görülen türdür. Bu kadar sık görülmesine rağmen BHK metastazı son derece nadir olup, insidansı literatüde %0.0028-0.055 olarak bildirilmiştir. Metastaz görülen durumlarda sıklıkla lenf nodları ve akciğerler tutulmaktadır. Bu vakamızda sırtta yer alan ve aksiller lenf nodu metastazı yapan BHK olgusunu tartışacağız.

Olgu sunumu: 72 yaşında bir yıl öncesinde sağ omuz anteriorda BHK eksizyonu yapılmış erkek hasta aksillada ağrı ve şişlik şikâyeti nedeniyle başvurdu. Çekilen yüzeyel usg de sağ aksillada en büyüğü 5,5x4,5x3,1 cm olmak üzere patolojik lenf nodları saptanan hastada olası metastaz açısından tüm vücut deri tümörü taraması yapıldı. Sırt median hat L2 seviyesinde 2x3 cm lik ülsere,telenjiaktazik tümör saptandı. İleri tetkik olarak PET-BT'de sağ aksillada FDG artışı gösteren, lobüle konturlu, metastatik konglomere lenf nodu veya malign yumuşak doku tümörüne ait olabileceği düşünülen kitlesel lezyon saptandı. Her iki memeye yapılan USG de patoloji saptanmayan hastada sırttan tümör eksizyonu ve aksillar diseksiyon yapıldı. Patoloji sonucu sırttaki tümörde bazal hücreli karsinom nodüler tip saptandı. Lenf düğümleri değerlendirildiğinde nodüler BHK ile uyumlu metastaz tanısı konuldu.

Tartışma: Metastatik BCC son derece nadirdir ve risk faktörleri, insidans, yayılma paterni ve prognoz konusundaki mevcut anlayış, literatürün azlığı ile sınırlıdır. İnsidans tahminleri, tüm BHK' ların %0,0028'i ile %0,055'i arasında değişmektedir. Metastatik BHK için ana risk faktörlerinden biri, bu hastada görüldüğü gibi, yıllarca bir primer lezyonun görülmeyip ihmal edilmesidir. Metastatik BHK riski ayrıca baş/boyun yerleşimi, büyük tümör çapı, artan tümör derinliği, erkek cinsiyet, tümör bölgesinde önceden radyasyon öyküsü ve perinöral invazyon ile ilişkilendirilmiştir. Bu risk faktörlerin görüldüğü hastalar yakın takip edilmeli ve metastaz riski göz önünde bulundurulmalıdır.

Anahtar Kelimeler: Aksilla, Bazal Hücreli Karsinom, Lenf, Metastaz, PET

Metastatik BHK

PET-CT'de artmış FDG tutulumu

P-069
Aurikula yerleşimli, iğsi hücreli mezenkimal tümör patolojik ön tanısı sebebiyle geniş sınırlarla rezeksiyon yapılan, benign lezyon: Vaka Sunumu

Münür Selçuk Kendir, Mehmet Dadacı, Hayri Ahmet Burak Nurşen, Bilsev İnce
Necmettin Erbakan Üniversitesi, Meram Tıp Fakültesi, Plastik, Rekonstrüktif ve Estetik Cerrahi Ana Bilim Dalı, Konya

Giriş: Atipik fibroksantom (AFX), deride yerleşim gösteren iğsi hücreli mezenkimal tümörlerden bir tanesidir (1). İleri yaşlarda görülen bu tümör, genellikle

güneş hasarı görmüş ya da radyasyona maruz kalmış bölgelerde ortaya çıkmakla beraber, erkeklerde kadınlarda daha sık görülür (2). Klinikte ülsere olmuş, kanamalı, hızlı büyüyen tümör olarak prezente olur (3). Pleomorfik dermal sarkom (PDS), andiferansiye pleomorfik tümörlerin ciltte görülen bir alt tipidir (4). Gerek klinik gerekse mikroskobik incelemelerle PDS ve AFX'in birbirlerinden ayırt edilmesi güçtür. Metastatik potansiyeli gösteren tümör nekrozu, yüzeyel cilt altı dokunun ötesine invazyon ve vasküler ya da perinöral infiltrasyon gibi mikroskobik bulgular PDS lehine değerlendirilebilir (5). Son yıllarda AFX için mohs cerrahisi gündeme gelmişse de (3), her iki lezyon için de mümkün olan geniş cerrahi sınırlarla rezeksiyon önerilen tedavi seçeneğidir (5). Rekürren hastalıkta, metastazlarda ve eksizyonun mümkün olmadığı tümörlerde adjuvan terapi denenebilir (5).

Amaç: Bu bildiride, aurikulada atipik iğsi hücreli tümör ön tanısıyla geniş cerrahi rezeksiyon yapılmış olan bir vakanın takdimi amaçlanmıştır.

Olgu: 83 yaşında, erkek hasta, kulakta kanamalı nodüler kitle şikayetiyle polikliniğimize başvurdu. Yapılan fizik muayenede sol kulak crus antihelicis üzerinde 1,5x1 cm genişliğinde, ülsere, ciltten hafifçe kabarık lezyon görüldü. Boyunda ele gelen lenf noduna rastlanılmadı. Hastanın ülsere lezyonundan yassı hücreli karsinom (SCC) ön tanısıyla insizyonel biyopsi alındı. Yapılan ultrasonografik incelemede boyunda patolojik lenf nodu görülmedi. Yapılan patolojik inceleme sonucu atipik iğsi hücreli mezenkimal tümör olarak raporlandı. AFX ve PDS ayırıcı tanısı için tam kat biyopsi önerilmekteydi. Hasta bilgilendirilerek ve eldeki ön tanılar göz önünde bulundurularak, geniş cerrahi sınırla rezeksiyon planlanıldı. Hasta GAA operasyona alınarak plana uygun insizyonların düşülmesini takiben, aurikula parsiyel ampüte edildi. Rekonstrüksiyon sonraki seansa bırakılarak, kalan auriküler doku posteriordan bazlı flep ile güdük onaımı yapılarak kapatıldı. Hastanın post-op takiplerinde ek sıkıntısı olmaması üzerine ameliyat sonrası 1. gün taburcu edildi. Yapılan patolojik inceleme sonucu, hücresel neoplazi düşündürmeyen bulgular şeklinde raporlandı. Uzun dönem takiplerinde komplikasyon gelişmeyen hasta rekonstrüksiyon seçeneklerini reddetmesi üzerine mevcut haliyle takip edildi

Tartışma: AFX ve PDS birbiriyle sık sık karışabilen 2 malign tümör tipidir (5). Histolojik ve klinik özellikleri birbirine benzeyen bu iki tümörün ayrıcı tanısı güçtür, ve bazen karışıklığa sebep olabilmektedir. AFX, PDS'nin daha yüzeyel yerleşimli bir varyantı olarak düşünülmektedir (3). AFX ve PDS tedavilerinde geniş sınırlarla rezeksiyon altın standart olarak görülmektedir (3). Kesin tanı genellikle nihai cerrahi sonrası patolojik inceleme sonucu konulabilmektedir. Bizim vakamızda SCC ön tanısıyla alınmış olan insizyonel biyopsi sonucu atipik iğsi hücreli mezenkimal tümör olarak rapor edilmişti. Bu sonuca göre olası ayırıcı tanılar göz önünde tutularak, tanı ve tedavi amacıyla geniş cerrahi rezeksiyon uygulandı. Ancak geniş rezeksiyon sonrası yapılan patolojik inceleme sonucu malignite düşündüren histopatolojik bulgu olmadığı yönündeydi. Cerrahi öncesi alınmış olan insizyonel biyopsi sonucunun yanıltıcı olması sebebiyle hastaya gerekenden fazla rezeksiyon uygulanmış oldu. Bunun sebebi olarak biyopsi materyalinin yetersizliği düşünülebilir. Ancak patolojik inceleme yapan gözlerin tecrübesinin de en az cerrahın planlaması kadar önem arz ettiği görüşündeyiz. Az rastlanılan tümörlerde patolojik incelemenin kalitesinin ve patoloğun tecrübesinin önemli olduğu düşüncesindeyiz. Eğer şüpheli bir durum mevcutsa tekrardan inceleme yapılmasını ya da biyopsinin tekrarlanmasını öneriyoruz.

KAYNAKLAR

1- Iorizzo LJ, Brown MD. Atypical fibroxanthoma: a review of the literature. Dermatol Surg 2011; 37: 146-57.
2- Fretzin DF, Helwig EB. Atypical fibroxanthoma of the skin. A clinicopathologic study of 140 cases. Cancer 1973; 31: 1541–52.
3- Soleymani T, Aasi SZ, Novoa R, Hollmig ST. Atypical Fibroxanthoma and Pleomorphic Dermal Sarcoma: Updates on Classification and Management. Dermatol Clin. 2019; 37(3): 253-9.
4- Lonie S, Yau B, Henderson M, Gyorki D, Angel C, Webb A. Management of pleomorphic dermal sarcoma. ANZ J Surg. 2020; 90: 2322-4.
5- Brenn T. Pleomorphic dermal neoplasms: a review. Adv Anat. Pathol 2014; 21: 108–30.

Anahtar Kelimeler: atipik fibroksantom, pleomorfik dermal sarkom, atipik iğsi hücreli mezenkimal tümör, kulak

Resim 1

A- Kulakta iğsi hücreli mezenkimal tümör ön tanısı sebebiyle, geniş cerrahi sınır bırakılmış olan operasyon planlaması. B- Hastanın ameliyat sonrası 6. ay görünümü. Hasta tercihi sebebiyle rekonstrüksiyon uygulanmamıştır.

P-070
Kolumellada Primeri Bilinmeyen Karsinom Metastazı Bilateral Nazolabial Flep ile Onarım: Nadir Bir Olgu

Arda Soylu, Mehmet Dadacı, Zikrullah Baycar, Hayri Ahmet Burak Nurşen, Bilsev İnce
Necmetin Erbakan Üniversitesi Tıp Fakültesi, Plastik Cerrahi Ana Bilim Dalı, Konya

Giriş: Burun yüzün merkezinde olması itibariyle yüz yüze iletişimde önemli role sahiptir.Hem estetik hem de rekonstrüktif prosedürler açısından restorasyonu büyük önem arz etmektedir.Burun defektlerine baktığımızda bu defektler onkolojik rezeksiyonlara,konjenital anomalilere ve travmaya bağlı olabilmektedir.Bu defektlerin rekonstrüksiyonunda rekonstrüksiyon basamakları takip edilmelidir ve her bir burun estetik alt ünitesi göz önünde bulundurularak planlama yapılmalıdır. Burun defektlerinin onkolojik etiyolojisine bakıldığında burun ve nazal vestibülü tutan birçok malignite bulunmaktadır. Fibroma,kondroma, rinofima, hemanjiyomlar benign lezyonları oluşturmaktadır. Burun cildini tutan bazal hücreli, yassı hücreli karsinomlar; nazal vestibülü tutan kondrosarkoma, lenfomalar malign lezyonları örnek teşkil etmektedir. Bu lezyonları değerlendirirken nadir de olsa yüzü tutan uzak organ metastazları göz önünde bulundurulmalıdır. Yüzeyel ve küçük defektlerde cilt greftleri, daha büyük komplike defektlerde burun alt

estetik üniteleri göz önünde bulundurularak lokal veya uzak flep seçenekleri göz önünde bulundurulmalıdır.Lokal flep seçenekleri arasında bilobe flap, dorsal nasal flep, alın flebi,glabellar flep ve yanak bölgesinden hazırlanan flep seçeneklerinden biri olan nazolabial flep seçenekleri bulunmaktadır. Uzak flep seçenekleri arasında serbest ALT veya radial ön kol flebi gibi seçenekler bulunmaktadır. Burun defektlerinin rekonstrüksiyonunda her plastik cerrahın aklında bulundurması gereken nazolabial flebin birçok modifikasyonu yer almaktadır. Transpozisyon,v-y ilerletme, propeller, subkutanöz pediküllü, interpolasyon bunların bir kısmını oluşturmaktadır. Her bir modifikasyonun kendi içinde avantaj ve dezavantajları bulunmaktadır
Bu çalışmada burun bölgesinde yaygın primeri bilinmeyen karsinom olgusunun kliniğini ve tedavi yönetimini sunmayı hedefledik.

Olgu Sunumu: Sağ alar rim, sağ alar taban, sol burun içi mukozası ve kolumellada geniş tümoral kitlesi olan 57 yaşında kadın hasta tarafımıza başvurdu(RESİM 1-A). Hastaya tarafımızca cerrahi planlandı. Olası riskler ve komplikasyonlar hususunda hasta ve aile bireyleri bilgilendirildi; yazılı onam alındı. Genel anestezi altında yapılan operasyonda sağ malar bölgedeki kitle etrafına 1 cc indosiyanin yeşili enjekte edildi. Sağ submandibüler bölgedeki lenf nodu SPY cihazı ile tespit edilerek eksize edildi. Ardından tümoral kitle sağ maksiller bölgeyi de kapsayacak şekilde uygun cerrahi sınır konularak tek parça halinde eksize edildi ve lenf nodu ile patolojiye gönderildi. Yara yeri patoloji sonucu beklemek için nemli kapalı pansumanla kapatılarak ilk seans işleme son verildi(RESİM 1-B). 2.seansta eksize edilen lenf nodu patolojisi reaktif olarak sonuçlandı. Daha öncesinde uygun cerrahi sınır konularak eksize edilen bölgede tümör devamlılığı olması nedeniyle hasta cerrahi sınır genişletme ve defekt onarımı için operasyona alındı. Tümoral kitlenin devam ettiği lokalizasyonlar maksiller kemiğin de bir kısmının dahil edileceği şekilde uygun cerrahi sınır konularak eksize edildi; frozen incelemeye gönderildi. Frozen sonucunun tümoral kitle görülmemesi şeklinde raporlanmasıyla burun rekonstrüksiyonuna geçildi. Eksizyon yapılan maksilla 1 plak 4 vida stabilize edildi. Kıkırdak çatı rekonstrüksiyonu için sağ 7-9. kostalardan kıkırdak greftleri alındı ve şekil verildikten sonra kıkırdak çatı anatomiye uygun oluşturuldu. Burun tabanındaki defekt için sol taraftan; burun tipi ve kolumelladaki defekt için sağ taraftan nazolabial flepler planlandı.Sağ taraftan planlanan nazolabial flep şekillendirilerek burun tipi ve kolumella yeniden oluşturuldu. Sol taraftan planlanan nazolabial flep alar tabandaki defekte adapte edildi. Yapılan patolojik incelemede lezyon metastatik olarak raporlanmış olup; primer odağa yönelik yapılan immünhistokimyasal incelemede anlamlı sonuç elde edilemedi.Takipleri düzenli olmayan hastanın postoperatif görüntüsü mevcut değildir.

Tartışma: Baş boyun bölgesine hematojen metastazlar nadir olmaktadır. Genellikle bu metastazlar tümörlerin ilerleyen evrelerinde gerçekleşmektedir.Bu metastazlar ürogenital, meme, bronşiyal ve nadiren de olsa gastrointestinal kökenli olabilmektedir. Lezyonları değerlendirirken bu metastazların göz önünde bulundurulmadığı durumlarda hastalar yanlış veya eksik tedavi edilebilmektedir. Burun defektlerinin rekonstrüksiyonu plastik cerrahinin zorlu alanlarından birini oluşturmaktadır. Burun estetik alt üniteleri göz önünde bulundurularak birçok rekonstrüksiyon seçeneği bulunmaktadır. Nazolabial flep burun rekonstrüksiyonunda en çok kullanılan flep seçeneklerinden biridir. Güvenilir pedikül kaynağı ve donör alan skarının az olması en önemli avantajlarını oluşturmaktadır. Fasiyal arterin angüler dalının nazolabial bölgede cilde verdiği perforatörler sayesinde bu bölge burun rekonstrüksiyonunda önemli bir tedavi seçeneği haline gelmiştir. Burun estetik alt ünitelerine göre nazolabial flep modifikasyonlarına bakıldığında burun yan duvarı ve dorsum için v-y ilerletme şeklinde; daha orta hattaki defektler için hassas disseksiyon ve tünnelizasyon gerektirebilen subkutanöz pediküllü şekilde flebi tasarlamak gerekmektedir. Tip defektlerine bakıldığında yine subkutanöz pediküllü şekilde veya interpolasyon flebi şeklinde 2 aşamalı cerrahi prosedür gerekebilmektedir. Subkutanöz pediküllü şekilde tasarlanan nazolabial flebin tünnelizasyonu flepte venöz konjesyon ve flep inseti sırasında alar distorsiyona bağlı olarak trap-door fenomeni dediğimiz komplikasyonlara yol açabilmektedir.İnterpolasyon flebinin 2 aşamalı olması en önemli dezavantajlarından biri olarak gözükmektedir. Ancak bu iki aşamalı işlem flep güvenilirliğini artırmaktadır. Bu yüzden tip defektlerinde nazolabial bölgeyi kullanmak gerektiğinde bu seçenek akılda bulundurulmalıdır. Alar bölge defektlerine bakıldığında bu bölgenin alttaki kıkırdak yapılarla güçlü bağlantısı nedeniyle bu bölgenin rekonstrüksiyonunu zor kılmaktadır. Tam kat defektlerde vakamızda olduğu gibi kıkırdak iskelet yeniden şekillendirilerek eksternal nazal valv restorasyonu sağlanmalıdır. Bu bölgenin rekonstrüksiyonunda transpozisyon, subkutanöz pediküllü, ada flebi ya da perforatör flep şeklinde tasarlanan nazolabial flep seçenekleri bulunmaktadır. Kolumella defektlerinde defektin türüne göre cilt greftleri,kompozit greftler, tünelize edilmiş labial mukozal flep,nazolabial flep ve alın flebi rekonstrüksiyon seçenekleri arasında yer almaktadır. Nazolabial flep sadece burun rekonstrüksiyonunda değil aynı zamanda ağız içi, üst ve alt dudak, alt göz kapağı defektlerinde tedavi seçenekleri arasında yerini almaktadır. Vakamızda defektin hem alar taban ve kolumellayı kapsaması hem de alın bölgesindeki skarı hastanın kabul etmemesi nedeniyle bilateral nazolabial flep seçeneğini ön plana çıkarmıştır.

Sonuç: Burun rekonstrüksiyonu plastik cerrahinin önemli ilgi alanlarından birini oluşturmaktadır.Bu bölgenin lezyonlarında birçok ayırıcı tanı göz önünde bulundurulmalıdır. Defektin içeriğine,yerine göre tedavi modalitelerine bakıldığında nazolabial flep uzun yıllardan beri en önemli tedavi modalitelerinden biri olmuştur.

Anahtar Kelimeler: Kolumella, Metastaz, Nazolabial Flep

Kolumellada Metastatik Tümöral Kitle

P-071
Aksiller Hidradenitis Suppurativa Zemininde Gelişen SCC: Olgu Sunumu

Mert Doruk, Serhat Şibar, Kübra Çalışkan
Gazi Üniversitesi Tıp Fakültesi, Plastik Rekonstrüktif ve Estetik Cerrahi Ana Bilim Dalı, Ankara

Giriş: Hidradenitis süpürativa(HS) tekrarlayan apseler, apselerin cilde açıldığı sinüs traktları ve skarlar ile karakterize, apokrin glandların kronik inflamatuvar hastalığıdır. Ağırlıklı olarak aksilla ve perine gibi cilt kıvrımlarının olduğu bölgelerde ortaya çıkar ve hastaların yaşam kalitelerinde önemli derecede azalmaya sebep olur. Bu hastalıktaki kronik inflamatuvar süreç çeşitli komorbiditeler ile ilişkilendirilmiştir. Kronik HS'nin skuamoz hücreli karsinoma(SCC)'ya dönüşümü genellikle HS'nin en ciddi komplikasyonu olarak kabul edilir. Bu çalışmada aksiller HS zemininde SCC gelişen olgunun sunulması amaçlanmıştır.

Olgu: 44 yaşındaki erkek hasta, 27 yıldır sağ aksiller bölgesinde var olan HS lezyonları ile tarafımıza başvurdu. 5 yıl önce mide adenokarsinom tanısı konulan hasta total gastrektomi ve parsiyel özofajektomi operasyonları geçirmiş. Postop dönemde 6 kür KT almış ancak; RT almamış. Bilinen ek komorbiditesi olmayan hastanın 20 paket yılı sigara kullanımı mevcut. Sağ aksiller bölgede yaygın olmakla beraber hastanın inguinal ve perianal bölgede lezyonları mevcuttu. Aksiller bölgesindeki lezyonlarda akıntı ve ağrı şikayeti olan hasta için HS lezyonlarının eksizyonu planlandı. Eksizyon sonrası oluşan defekt intercostal arter perforatör flep ile kapatıldı. Üç hafta sonra hastanın patolojisi "psödoepitelyomatöz hiperplazi ve aktif kronik inflamasyon zemininde gelişmiş invaziv skuamöz hücreli karsinom, cerrahi sınırlarda spesifik patoloji izlenmemiştir" şeklinde raporlandı. Bu süreçte flebin distal kısmındaki insizyon hattında dehisans, sonrasında ise nekroz gelişti. Nekrotik kısım debride edildi ve lezyon tabanı kürete edildi. Defektli alan greft ile onarıma uygun olana kadar negatif basınçlı VAC terapisi ile takip edildi. Ardından defekt üzeri uyluk anteriorundan alınan kısmi kalınlıkta deri grefti ile onarıldı. Kürete edilen materyalin patolojisi "taban cerrahi sınırda tümöral oluşum izlenmedi" şeklinde yorumlandı. Hastaya yapılan PET sistemik incelemede patolojik tutulum saptanmadı. Hasta medikal onkoloji ve radyasyon onkoloji bölümlerine konsülte edildi.

Tartışma: HS'nin kesin prevalansı net olarak bilinmemekle birlikte %4.1 kadar yüksek olduğu tahmin edilmektedir. HS ilişkili SCC'nin prevalansı yapılan çalışmalarda %4.6, tanı konma süresi ise 27 yıl olarak bildirilmiştir. Kadınlarda; erkeklere oranla 3 kat daha sık görülmekle beraber malign dönüşüm erkeklerde daha sık bildirilmiştir(%86'ya %14). Literatürde bu dönüşümün perianal, perineal ve intergluteal bölgelerde olduğu bildirilmiş olup aksiller bölgede malign transformasyon bildirilmemiştir. Bu anlamda hastamızın literatürdeki tek vaka olması önem arz etmektedir. Kronik iritasyon ve kronik inflamasyonun SCC'ye transformasyonda rol aldığı düşünülmekte olup, son çalışmalarda HPV enfeksiyonu ve sigara kullanımının malign transformasyon için risk faktörü olduğu bildirilmiştir. Ayrıca literatürdeki çalışmalarda HS zemininde gelişmiş SCC'nin herhangi etyolojiye bağlı gelişmiş SCC'den daha agresif olduğu, LN metastaz oranlarının %5-10'a karşılık %50 olduğu, literatürdeki 52 hastanın %57'sinin 2 yıldan az sürede vefat ettiği bildirilmiş.

Sonuç: HS'nin komorbid ilişkilerinin, özellikle de SCC'ye malign dönüşümün bilinmesi, bu kronik hastalığın yönetimi ve takibi için oldukça önemlidir. Ayrıca bizim vakamızda olduğu gibi aksiller HS zemininde de SCC malign transformasyon görülebildiği akılda tutulmalıdır.

Kaynaklar:
1- Lavogiez C, Delaporte E, Darras-Vercambre S, et al. Clinicopathological study of 13 cases of squamous cell carcinoma complicating hidradenitis suppurativa. Dermatology 2010; 220(2): 147.
2- Kohorst JJ, Shah KK, Hallmeier CL, Baum CL, et al. Squamous cell carcinoma in perineal, perianal, and gluteal hidradenitis suppurativa: experience in 12 patients. Derm Surg 2019; 45:519–26.
3- Stephanie Chapman, Daniel Delgadillo III, Cara Barber, Amor Khachemoune. Cutaneous squamous cell carcinoma complicating hidradenitis suppurativa: a review of the prevalence, pathogenesis, and treatment of this dreaded complication. Acta Dermatovenerol Alp Pannonica Adriat. 2018; 27:25-28.

Anahtar Kelimeler: aksilla, hidradenitis suppurativa, skuamöz hücreli karsinom

Figür-1

A: Preop görüntü. B: Postop erken dönem. C: Debridman sonrası. D: Greft sonrası

P-072
Sakral SCC Eksizyonu Sonrası 5 Flep ile Rekonstrüksiyon

Ahsen Öncü[1], Duygu Ötgöz[1], Özgün Kılıç[1], Samed Arıkan[1], Serhat Şibar[1], Ömer Hakan Emmez[2], Hasan Bostancı[3], Şefik Murat Arıkan[4]
[1]Gazi Üniversitesi Tıp Fakültesi, Plastik Rekonstrüktif ve Estetik Cerrahi Ana Bilim Dalı, Ankara
[2]Gazi Üniversitesi Tıp Fakültesi, Beyin ve Sinir Cerrahisi Ana Bilim Dalı, Ankara
[3]Gazi Üniversitesi Tıp Fakültesi, Genel Cerrahi Ana Bilim Dalı, Ankara
[4]Gazi Üniversitesi Tıp Fakültesi, Ortopedi ve Travmatoloji Ana Bilim Dalı, Ankara

Giriş: Derinin skuamöz hücreli karsinomu (SCC), bazal hücreli karsinomdan sonra en sık görülen deri kanseridir. Tanı genellikle yüksek oranda tedavi edilebilir olduğu erken evrelerde konur; ancak diğer bir yandan agresif veya ilerlemiş tümörlerin sıklığı da artmaktadır. Güneşe maruz kalan alanlarda aktinik keratozla birlikte olan SCC, düşük bir metastatik potansiyele ve iyi bir prognoza sahiptir. Tipik olarak immün yetmezliği veya kronik irritasyonu olan hastalarda "de novo" oluşan invaziv SCC ise daha yüksek metastaz oranına sahiptir. Burada sakral bölgede görülen bir invaziv SCC olgusu sunulmuştur.

Olgu: 54 yaşında erkek hastada mevcut olan sakral SCC'ye yönelik olarak; 2 yıl önce dış merkezde birçok kez eksizyon ve sonrasında greft/lokal flep ile rekonstrüksiyon yapılmış. Ardından radyoterapi ve kemoterapi uygulanmış. 3 ay önce operasyon bölgesinde tekrar akıntılı yara oluşmaya başlayan hasta polikliniğimize başvurdu. Muayenede lezyonun ortasında, kemiğin ekspoze olduğu tam kat deri nekrozu olduğu görüldü. Ayrıca geçirilmiş operasyonlara sekonder birçok skar mevcuttu. Hasta fizik muayene ve PET-MR sonuçları ile Plastik Cerrahi konseyinde değerlendirildi. Hastanın radyoterapi almış olması ve tümörün lokalizasyonu nedeniyle uygun alıcı damar olmayacağı için serbest flep ile rekonstrükte edilmesi uygun görülmedi. Geniş bir eksizyon sonrası bölgesel flepler ile rekonstrüksiyon planlandı ve rekonstrüksiyondan önce kolostomi açıldı. Lezyonun medulla spinalis, sakrum ve rektum ile yakın komşuluğu olduğu için Beyin ve Sinir Cerrahisi, Ortopedi ve Genel Cerrahi ekibi ile birlikte operasyon gerçekleştirildi. Medulla spinalise ve rektuma invazyonu olmadığı görüldükten sonra lezyon eksizyonu ve parsiyel sakrektomi yapıldı. Eksizyon sonrası oluşan geniş defekt; sol superior gluteal arter perforatör flep, sağ lumbar arter perforatör flep, sağ random perforatör flebi ve sağ tensor fasya lata flebi ile kapatıldı. Flep donör alanlarının çoğu primer onarıldı, sol gluteal ve sağ lumbar bölgede açık kalan donör alanlara kısmi kalınlıkta deri grefti konuldu. Postoperatif 2. haftada perianal bölgede parsiyel flep kaybı yaşanması sonucu oluşan defekt, pediküllü sağ gracilis muskulokutanöz flebi ile kapatıldı.

Bulgular: Eksizyon sonrası oluşan geniş defekt, sonuçta beş adet bölgesel flep ile rekonstrükte edildi. Takip sürecinde fleplerin kanlanmasıyla ilgili tekrar bir sorun yaşanmadı. 1 ay sonra fizik tedavi programına başlandı.

Sonuç: SCC ikinci en sık deri kanseri olup çok çeşitli davranış paternleri vardır. Lezyon boyutları ve lokalizasyonu, diferansiyasyon durumu, metastaz varlığı, radyoterapi öyküsü gibi faktörlere göre eksizyon sonrası rekonstrüksiyon seçenekleri belirlenir. Bu olguda sakral SCC eksizyonu sonrası oluşan defekt onarımı için beş farklı bölgesel flep kullanıldı. Tümörün tüm özelliklerinin ameliyat öncesi dönemde değerlendirilip, her hastaya özel olarak bir cerrahi planlama yapılması gerekir.

Anahtar Kelimeler: skuamöz hücreli karsinom, perforatör flep, perianal rekonstrüksiyon

Resim 1

Sakral SCC sonrası beş farklı bölgesel flep ile rekonstrüksiyon

P-073
Covid pandemisi döneminde ihmal edilmiş, yanık zemininde hızlı gelişen dev cilt tümörü rekonstrüksiyonu

Cihan Gençtürk, Mustafa Sertaç Ocak, Mustafa Kuytu, Tekin Şimşek
Ondokuz Mayıs Üniversitesi Tıp Fakültesi, Plastik Rekonstrüktif ve Estetik Cerrahi Ana Bilim Dalı, Samsun

Giriş: Baş ve boyun kanserlerinin cerrahi tedavisinde, lokal tümör nüksü veya önceki rekonstrüksiyon yönteminin başarısız olması halinde, komplike yumuşak doku defektlerinin rekonstrüksiyonu için yeniden ameliyatı plastik cerrah için zor olabilir. (1) Bu durumlara ek olarak özellikle ihmal edilmiş hastalarda, giderek büyüyen, dev malign tümörler ile başvuruları da plastik cerrahi ve diğer ilgili branşlar için zorluk teşkil etmektedir. Tümörün büyüme paternine göre çevre dokulara ekspansif veya invaziv olarak ilerlemesi ile multidisipliner tedavi yaklaşım gereksinimini ortaya çıkarmaktadır.

Malign tümör olgularının rekonstrüksiyon planlamasında; greft, lokal flepler, loko-rejyonel flepler, serbest flepler tasarlanabilmektedir. Bu rekonstrüksiyon basamakları için lezyonun yerleşimi, defektin büyüklüğü, defektif olan dokuların niteliği, diğer cerrahi branşların önerileri göz önünde bulundurularak karar verilmelidir.

Bu çalışmada hastanın kafasının posteriorundaki cildi totale yakın kaplayan, kemik ve dura invazyonu mevcut,

boyun ve occipitalde metastatik lenf nodu tutulumları olan, biyopsi sonucu skuamöz hücreli karsinom (SCC) olarak sonuçlanmış lezyonun eksizyonu, genişletilmiş trapez flebi ve transpozisyon flebi ile rekonstrüksiyonu anlatılmıştır.

Olgu: 52 yaşında erkek hastanın çocukluğunda saçlı derisinde yanık öyküsü mevcutmuş. Takip eden dönemlerden son 4 ay öncesine kadar herhangi bir sıkıntısı olmayıp, 4 ay önce ufak yara olarak başlamış. Lezyon daha sonrasında çok hızlı bir şekilde büyümeye başlamış fakat hastanın Covid-19 pandemisi ve bakım verenlerinin ihmali sonucunda hastaneye başvurusu gecikmiş. Polikliniğimize başvurusunda parietal-occipital kemiklerin posteriorunda, kafa derisi posteriorunun tamamına yakınınında yer eden, yaklaşık 13x10 cm boyutlarında zeminden kabarık, ülsero-vejetan formda, zeminde fikse, immobil SCC ile uyumlu lezyonu mevcuttu. Lezyonda akıntı, kötü koku ve zaman zaman kanama oluyormuş. Bunun üzerine hızlıca tedavi planlamasına yönelik öncelikle patolojik tanı için biyopsi alındı, kemik-beyin dokusu invazyonu için BT istendi, metastatik lenf nodu araştırılması Boyun USG istendi. Daha sonra hasta tümör konseyinde tartışıldı. Kranium invazyonu için Beyin MR, uzak metastazlara yönelik ek görüntülemeler istendi. Beyin MR ve diğer görüntüleme sonuçlarında kemik erozyonu, dura ve superior sagittal sinüs invazyonu görüldü, servikal ve occipital bölgede metastatik olabilecek lenf nodları görüldü, uzak metastaz görülmedi olarak yorumlandı. Sonuçlarına yönelik değerlendirme sonucunda Beyin cerrahisi hekimleri tarafından kemik invazyonu olan bölgenin çıkarılması planlandı. KBB hekimleri tarafından lenf nodlarına ince iğne aspirasyon biyopsi sonuçlarında malignite negatif olarak gelmesi üzerine diseksiyon planı yapılmadı. Onkoloji hekimleri tarafından kitlenin cerrahi olarak eksizyonu, tümör yükünün azaltılmasını takiben kemoterapinin daha uygun olacağı görüşü bildirildi.

Hastanın cilt tümör hattına ek olarak 1.5 cm genişliğinde sağlam sınır konularak cilt ve periost eksizyonu tamamlandı. Beyin cerrahi ekibi vakaya dahil olarak tümör dokusu tarafından tutulan kemik dokusunun 1 cm sağlam sınırından kemiği ek size etti. Duradaki infiltre gördükleri kısımları disektör yardımı ile eksize ettikten sonra sement serilerek vakayı tekrar ekibimize devrettiler. Beyin Cerrahi ekibi tarafından kranium infiltrasyonu, dura invazyonu olan hastanın tümörünün tamamen temizlenemeyeceği ifade edildi. KBB ekibi tarafından servikal-occipital lenf nodu diseksiyonu yapılmayacağı ifade edildi. Tümörün nüks etme ihtimali, adjuvan kemoterapi ihtiyacı, tümörün kötü prognozu, yetersiz hasta bakımı göz önünde bulundurularak serbest doku nakli yapılması ekibimiz tarafından uygun görülmedi. Bunun üzerine loko-rejyonel flep uygulanması kararlaştırıldı. Defektif olan bölgenin rekonstrüktif planlaması açısından zor bir bölge olması neticesinde fazla cilt flebi sağlayabilen genişletilmiş trapez flebi yapılması uygun görüldü. 16x13 cmlik defekti mevcut olan hastaya trapez kası ve perforatörleri üzerinden 8x20cmlik genişletilmiş pediküllü trapez flebi tasarlandı. Uygun flep elevasyonu sonrasında posterior servikal bölgeden transpoze edilerek defektin sol tarafına adapte edildi. Defektin sağ tarafındaki açıklık için parieto-frontal bazlı kulak superoposterioru ve oksipital bölgeyi kapsayacak şekilde transpozisyon flebi tasarlanarak eleve edildi. Daha sonra defekt alanının sağ tarafına adapte edilerek defekt alanı rekonstrükte edildi. Scalp transpozisyon flebi donör sahası uyluk posteriorundan alınan kısmi kalınlıktaki deri grefti ile onarıldı. Trapez kas deri flebi donör sahası primer süture edildi. Hastanın ameliyat sonrası takiplerinde trapez flep dokusu cildinin uzatma kısmında beslenme bozukluğu gelişerek nekroz ile sonuçlandı. Demarkasyon hattı belli olduktan sonra debridman ve konservatif pansuman takibi ile yeterli zemin granülasyonu tamamlanınca flep dokusu tekrar ilerletildi. Defektif kısıma kısmi kalınlıkta deri grefti ile rekonstrüksiyon uygulandı.

Tartışma ve sonuç: Skapula uç kısmının inferiorunda kas ve üstündeki cildin beslenmesi genellikle dominant olarak dorsal skapular arterden (DSA) sağlanır. Skapula uç kısmı üzerindeki kas ve üstündeki cildinin beslenmesi genellikle dominant olarak transvers servikal arterden (TCA) sağlanır. Dorsal skapular arter (DSA) genişletilmiş vertikal trapezius miyokütan flep elevasyonunda rhomboid majör ve minör kaslar arasından geçilerek dikkatlice diseke edilmesi gerekir.

Esas olarak dorsal skapular arter tarafından beslenen inferior genişletilmiş trapez ada flebinde, cilt adası skapula ucunun (torasik 7. vertebra seviyesi) 10 ile 15 cm altına kadar uzatılabilirken, deri adası kasın üzerinde olmalıdır.(2) İnferior genişletilmiş trapez flebinde, flep sadece transvers servikal artere dayanıyorsa eğer cilt alt uzantısının skapula ucunun 5 cm'den daha fazla altında olmaması gerekmektedir.(3) Hastamızda da olduğu gibi cilt uzantısının fazlaca genişletildiği vakalarda flep distalinde beslenme bozukluğu gelişebileceği göz önünde bulundurulmalıdır.

Genişletilmiş cilt adalı trapez flebi; tümörün büyüklüğü, yerleşim bölgesi, invazyon derecesi, adjuvan tedavi ihtiyacı, flep donor sahanın primer kapatılabilmesi, basit ve ek morbiditesinin düşük olması gibi durumlar göz önünde bulundurulduğunda kurtarma flebi olarak halen tercih edilebilir.

Kaynak

1-) Ugurlu, K., Özçelik, D., Hüthüt, I., Yildiz, K., Kilinç, L., & Bas, L. (2004). Extended vertical trapezius myocutaneous flap in head and neck reconstruction as a salvage procedure. Plastic and reconstructive surgery, 114(2), 339-350
2-) Netterville, J. L., Panje, W. R., and Maves, M. D. The trapezius myocutaneous flap. Arch. Otolaryngol. Head Neck Surg. 113: 271, 1987.
3-) Urken, M. L., Naidu, R. K., Lawson, W., and Biller, H. F. The lower trapezius island musculocutaneous flap revisited. Arch. Otolaryngol. Head Neck Surg. 117: 502,1991

Anahtar Kelimeler: baş-boyun, covid, flep, scc, trapez, yanık

Olgu fotoğrafları

P-074
Skuamöz hücreli karsinom eğilimli sendrom: olgu sunumu

Hala Halbony[1], Mehmet Bekerecıoglu[2], Sezen Kocaslan[2]

[1]KSU Tıp Fakultesi Plastik Cerrahi Anabilim Dalı Kahramanmaraş
[2]KSU Tıp Fakültesi Patoloji Anabilim Dalı Kahramanmaraş

Bu rapor, tekrarlayan deri lezyonları ile başvuru yapan 41 yaşında bir kadın hastada, Huriez sendromu olarak bilinen nadir görülen otozomal dominant genodermatozis olgusunu tanımlamaktır. Yapılan incelemelerin ardından hastaya Huriez sendromu tanısı konuldu. Plastik cerrahi, Dermatoloji ve Onkoloji bölümlerinde eksizyon ve takip için gerekli planlama yapıldı.

Anahtar Kelimeler: skuamoz hucreli karsinom, huriez sendromu, deri kanseri

POSTER

P-075
Covid 19 Pandemisinin Tümör İnsidansına Etkilerinin Retrospektif Analizi

Hatice Aylin Akbulut, Saruhan Mahmutoğlu, Zeki Çelik, Mert Sızmaz, Selami Serhat Şirvan, Hikmet İhsan Eren
Şişli Hamidiye Etfal Eğitim ve Araştırma Hastanesi, Plastik Rekonstrüktif ve Estetik Cerrahi Ana Bilim Dalı, İstanbul

Giriş: COVID 19 pandemisi, 2019 Aralık ayında Çin'in Wuhan kentinde ortaya çıkmış ve kısa sürede tüm Dünya'yı etkisi altına almış, Dünya Sağlık Örgütü tarafından pandemi ilan edilmesine sebep olmuş bir virüstür. Covid-19 pandemisi sağlık alanının her noktasını etkilemesinin yanında cilt tümör insidansını da etkilemiştir. Cilt tümörleri, dünyada en sık görülen kanser türü olmakla birlikte en sık görülen tipleri sırasıyla Bazal Hücreli Karsinom, Skuamöz Hücreli Karsinom ve Malign Melanomdur. Çalışmamızda, COVID-19 pandemisinin cilt tümör insidansına etkisinin ortaya çıkarılması amaçlanmıştır.

Gereç-Yöntem: Çalışmamıza Şişli Hamidiye Etfal Eğitim ve Araştırma hastanesinde 1 Mart 2019 ile 1 Mart 2021 tarihleri arasında malign cilt tümörü sebebiyle opere olan toplam 331 hasta dahil edildi. Hastalar ülkemizde pandemi başlangıç tarihi olan 1 Mart 2020 tarihi göz önünde bulundurularak pandemi öncesi ve pandemi sonrası opere olanlar olarak iki gruba ayrılarak retrospektif bir biçimde değerlendirildi.

Bulgular: Çalışmaya dahil edilen 331 hastanın 265 tanesi Covid-19 pandemisi öncesinde hastanemizde opere olmuştur. Pandemi başlangıcından sonra hastanemizde opere olanların sayısı ise 68 olarak saptanmıştır. Pandemi öncesi tarafımızca opere edilen 265 hastanın 173 tanesi erkek (%65.3) 92 tanesi kadındı (%33.9). 265 hastanın 144 tanesi Bazal hücreli Karsinom (%54.3), 83 tanesi Skuamöz Hücreli Karsinom (%31.3), 32 tanesi Malign Melanom (%12) ve diğer malign cilt tümörleri (%2.2) (3 tanesi Basosquamos kanser, 1 tanesi Kaposi Sarkomu, 1 tanesi Sarkomatoid Karsinom ve 1 tanesi Anjiyosarkom) tanısı almıştır. Hastaların yaş ortalaması 68.1 idi. Pandemi ilanıyla birlikte tarafımızca opere edilen 68 hastanın 40 tanesi erkek (%58.8), 28 tanesi kadın (%41.1) idi. 68 hastanın 34 tanesi Bazal Hücreli Karsinom (%50), 23 tanesi Skuamöz Hücreli Karsinom (%33.8), 7 tanesi Malign Melanom (%10.2), diğer malign cilt tümörler i(%5.8) (2 tanesi Basosquamos kanser, 1 tanesi Pilomatriksoma, 1 tanesi Dermatofibrosarkom) tanısı almıştır. Hastaların yaş ortalaması 68.9 idi.

Tartışma ve Sonuç: COVID-19 pandemisi sağlık alanının her bir noktasını etkilediği gibi cilt tümör insidansına da etkisi olmuştur. Veriler değerlendirildiğinde cinsiyet dağılımı ve malign deri tümörlerinin yaş ve cinsiyet dağılımı, alt tiplerinin görülme oranları açısından bariz bir farklılık göze çarpmamakla birlikte pandemi öncesi döneme göre, pandemi sonrası dönemde hastanemizde tanı konulan malign cilt tümörlerinin oranı 3.89 oranında azalmıştır. Bu dramatik değişimin birçok nedenleri olmakla birlikte bunun en önemli sebebi hastaların covid-19 pandemisinin direk veya dolaylı etkilerine bağlı olduğunu düşündürmektedir. Birkaç nedenden bahsedecek olursak; 1.si malign deri tümörlerinin ileri yaşlarda sık görüldüğü ve pandemi kaynaklı ölümlerin de ileri yaşlarda daha sık görüldüğü göz önünde bulundurulduğunda bunun hastalarda hastaneden kaçınma davranışına yol açtığını düşündürmektedir, diğer bir neden ise birçok hastanenin pandemi nedeniyle işgücünün önemli bir kısmının pandemi ile mücadelede kullanılması nedeniyle sağlık hizmetlerinde ulaşımda zorluk olduğudur. 3. Bir diğer neden ise pandemi

boyunca sokağa çıkma kısıtlamaların oluşu ve 'evde kal' çağrılarının yine hastaneye başvuruyu azaltmasıdır. Sonuç olarak Covid 19 salgını nedeniyle hastaların plastik cerrahi polikliniğine başvurusunda ciddi bir azalmaya yol açtığı ve bunun tanı ve tedavide gecikmeye yol açtığı sonucu varılabilir. Hastaların tanı ve tedavilerinde gecikmeyi engellemek için görüntülü muayene veya fotoğraf gibi teknolojinin entegre edildiği ön görüşmelere gereksinim vardır.

Anahtar Kelimeler: pandemi, cilt maligniteleri, pandemi ve deri tümörleri, malign tümörler

P-076
Hidradenitis Süpürativa zemininden gelişen Verrüköz Karsinom

Rauf Namazaliyev, İrem Ebrahimi Sadr Çanakcı, Sinan Öksüz
Gülhane Eğitim ve Araştırma Hastanesi - Plastik Rekonstrüktif ve Estetik Cerrahi Ana Bilim Dalı, Ankara

Giriş: Verrüköz karsinom skuamöz hücreli karsinomun görece daha nadir rastlanan bir alt tipidir [1]. Lokal olarak agresif, klinik olarak ekzofitik, düşük gradeli, iyi diferansiye, yavaş büyüyen bir tümör olup metastaz potansiyeli düşüktür [2]. Bu bildiride hidradenitis süpürativa zemininde gelişen verrüköz karsinom vakası sunulmaktadır.

Olgu Sunumu: 44 yaşında erkek hasta, aksiller ve perineal bölgesi hidradenitis süpürativadan etkilenmiş, skrotum inferiorunda büyüyen verrüköz lezyonla tarafımıza başvurdu. İlk olarak dermatoloji polikliniği tarafından alınan punch biyopsi sonucu "proliferatif trikilemmal tümör veya verrüköz karsinom" rapor edilmiş. Daha sonra tarafımıza başvuran hastadan alınan eksizyonel biyopsi materyali "verrüköz karsinom" olarak raporlandı. Devam eden radyolojik incelemelerde ve nükleer görüntülemelerde inguinal lenf nodu metastazı ve perianal bölgede nüks düşündürecek bulgular saptandı. Hastaya nükse yönelik nükleer inceleme planlandı.

Sonuç: Hidradenit zemininden verrüköz karsinom gelişmesi nadirdir [3]. Hidradenitten etkilenen bölgelerde aksiller bölgeye kıyasla perineal bölgede daha sık karsinom gelişmektedir [4].

Referanslar

1. Bard C. Cosman, Terence C. O'Grady, Susan Pekarske. Verrucous carcinoma arising in hidradenitis suppurativa. Int J Colorectal Dis (2000) 15:342–346

2. Catherine F Roy, Simon F Roy, Feras M Ghazawi, Erica Patocskai, Annie Bélisle and Alexandra Dépeault. Cutaneous squamous cell carcinoma arising in hidradenitis suppurativa: A case report. SAGE Open Medical Case Reports. JCMS Case Reports. Volume 7: 1–3. 2019

3. Domenico Parmeggiani, Roberto Ruggiero, Giuseppe Chiacchio, Franco Faccenda, Davide Brunelli, Chiara Lanza Volpe, Bruno Carrier, Francesco Fiorentino, Giorgia Gualtieri and Ludovico Docimo. Verneuil's Disease or Hidradenitis Suppurativa Complicated by Verrucous Carcinoma: Description of a Case with Extremely Extended Pathology in Pregnancy. Journal of Surgical Oncology 2020. Volume 3(6): 3-4

4. Gur E, Neligan PC, Shafir R, Reznick R, Cohen M, Shpitzer T. Squamous cell carcinoma in perineal inflammatory disease. Ann Plast Surg 1997;38:653-657

Anahtar Kelimeler: Hidradenitis Süpürativa, İnsan Papilloma Virüsü, Verrüköz Karsinom

Skrotum inferiorunda Verrüköz Karsinom

P-077
Huriez Sendromu: Ekstremite distalini tutan skuamöz hucreli kanser

Hala Halbony[1], Mahmut Durak Ceviz[2], Sezen Kocaslan[2], Abdullah Dincgozoglu[2], Mehmet Bekerecioglu[2]
[1]KSU Tıp Fakültesi Plastik Cerrahi Anabilim Dalı Kahramanmaraş
[2]KSU Tıp Fakültesi Patoloji Anabilim Dalı Kahramanmaraş

Bu olgu sunumunda, tekrarlayan deri lezyonları ile başvuru yapan 41 yaşında bayan hastada, germatozis olgusunu bulunan, otozomal dominant geciş gösteren ellerde ve ayaklarda lezyonları olan bir Huriez sendromlu bir olgu sunmaktadır.

Anahtar Kelimeler: Squamoz Hucreli Kanser, SCC, Huriez Sendromu

patoloji slide ve ekstremite

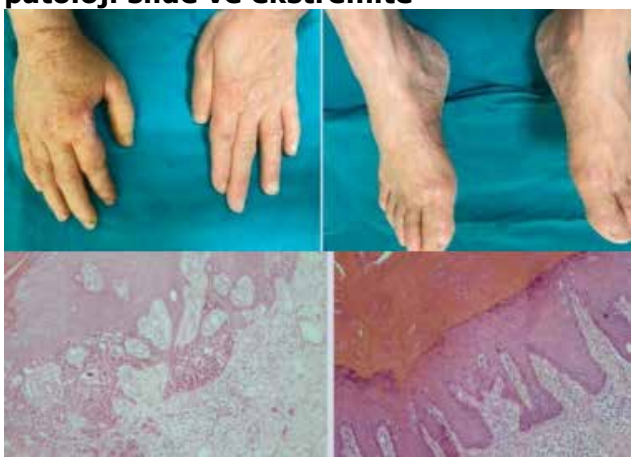

Fig1.Skleroatrofi, palmoplantar keratoderma gösteren eller ve FTSG ile kapatılmis sağ elde defekt. Fig2.Ayaklarda skleroatrofi, hipoplastik tirnaklar, palmoplantar keratoderma ve sağ ayak üzerinde STSG ile kapatılan defekt. Fig3.Skuamöz epitelden kaynaklanan ve dermise uzanan, büyük çekirdekli atipik pleomorfik skuamöz epitel adalarından oluşan skuamöz hücreli karsinomu (H & E X100) Fig4.Skuamöz epitelin bazal katmanlarında başlayan ve belirgin nükleollere sahip büyük çekirdeklere sahip atipik skuamöz hücrelerden (H&E X100) oluşan bazı noktalarda orta katmanlara ulaşan hafif-orta dereceli displazi gözlenir

P-078
Sakral Bölge Yerleşimli Skuamöz Hücreli Karsinom Olgularımız

Barış Kanık[1], Çağla Çiçek[1], Murat Yaman[2], Kandemir Cengaver[1], Gaye Filinte[1]
[1]*İstanbul Kartal Dr. Lütfi Kırdar Şehir Hastanesi*
[2]*İstanbul Göztepe Medical Park Hastanesi*

Giriş: Kutanöz skuamöz hücreli karsinomlar (SCC) yaklaşık %2'lik pay ile tüm dünyada 2. en sık görülen deri kanseri türüdür. Görülme sıklığı 5-500/100000 olarak geniş bir spektruma dağılmıştır. Lezyonlar daha çok güneş gören bölgelerde UV maruziyetine bağlı olarak yerleşmiş olsa da; immunsupresyon, genetik ailesel sendromlar, enfeksiyöz ajanlar ve lokal kronik yara gibi pek çok sebeple de farklı anatomik bölgelerde de görülebilmektedir. (Waldman, A., & Schmults, C. (2019). Cutaneous Squamous Cell Carcinoma. Hematology/Oncology Clinics of North America, 33(1), 1–12.)

Sakral bölgede yerleşim gösteren SCC'lerde kronik atopik yara temel risk faktörüdür. Pilonidal sinüs enfeksiyonu, dekübit/marjolin ülserleri bu olgularda predispozan faktör olabilmektedir. (Ozkan, B., Cologlu, H., Uysal, C. A., & Ertas, N. M. (2019). 35-year Onset of a Squamous Cell Carcinoma Originating from Sacral Pilonidal Sinus. Plastic and Reconstructive Surgery - Global Open, 7(12), e2553.) Sakral SCC tedavi edilmediğinde mortalite ile seyredebilen, ilerleyici ve agresif davranış sergileyen bir hastalıktır. Literatürde sakral bölge yerleşimli SCC ile ilgili kapsamlı araştırmalara rastlanılmamış olup; çalışmamızda 2018-2021 yılları arasında kliniğimize başvurarak medikal ve cerrahi tedavileri düzenlenen 4 sakral bölge yerleşimli SCC hastasını derleyerek literatüre katkıda bulunmayı amaçladık.

Olgu Sunumları:

Olgu 1: Sakral bölgede 2 yıl önce başlayan ve giderek büyüyen kitle şikayetiyle polikliniğimize başvuran 54 yaşında 25 P/Y sigara kullanımı öyküsü olan erkek hastanın lezyonuna yapılan insizyonel biyopside verrüköz karsinom raporlandı. Pelvik MR'da sakral ve koksigeal invazyon görülmesi üzerine peroperatif ortopedi kliniğinin dahil olması ile sakral rezeksiyon yapılan hastada anal kanalda makroskobik invazyon görülmesi üzerine peroperatif genel cerrahi kliniği tarafından rezeksiyon ve onarım sağlandı. Oluşan defekt alan kliniğimizce bilateral fasyokütan V-Y ilerletme flebi ile rekonstrükte edildi. Preoperatif PET-CT'de inguinal lenf nodu invazyonu görülmesi üzerine hastaya aynı seansta bilateral inguinal disseksiyon yapıldı. Takiplerinde şikayeti olmayan hasta taburcu edilerek tıbbi onkoloji polikliniğine yönlendirildi.

Olgu 2: Sakral bölgede yaklaşık 10 yıldır persiste eden, rekürren, spontane drenajın eşlik ettiği yaygın doku defekti şikayetiyle polikliniğimize başvuran 42 yaşında kronik böbrek yetmezliği tanılı 10 P/Y sigara kullanımı öyküsü olan erkek hastanın lezyonuna yapılan insizyonel biyopsilerde nonspesifik enflamasyon, hidradenitis suppurativa gibi patoloji sonuçları elde edildi. Yara ve kemik kültürlerindeki üremelere cevaben enfeksiyon hastalıkları kliniği tarafından tazoject, linezolid ve ertapenem gibi antibiyoterapiler uygulandı. Bu süreçte seri debridmanlar ve kısmi kalınlıkta deri grefti ile rekonstrüksiyon yapılan hastanın takiplerinde KCFT ve BFT bozukluğu ile hiperkalemi, hipoalbüminemi, bilinç bozukluğu, halüsinasyonlar görüldü. Antipotasyum tedavi, albümin replasmanı, antipsikotik ilaçlar ile semptomatik tedaviler uygulanan hastada etiyolojide belirgin bir sebep bulunamadı. Yaklaşık 3. aydaki geniş rezeksiyon biyopsisinde hidradenitis suppurativa fistül traktları zemininde gelişmiş fokal SCC odakları bulundu. Hastanın servis takiplerinde tedavi uyumu göstermemesi, VAC tedavisi uyumsuzluğu, uyarılara rağmen sigara kullanımına devam etmesi, antipsikotik kullanımını reddetmesi gibi sebeplerden ötürü tedavi sürecinde aksaklıklar yaşandı. Genel durumu stabilleşmesi ve defektin büyük ölçüde kapanması ile adjuvan kemoterapi planlanarak tıbbi onkoloji kliniğine devredilen hastanın tıbbi onkoloji servisindeki takibi sırasında exitus olduğu öğrenildi.

Olgu 3: xSakral bölgede yaklaşık 5 yıl önce başlayan, zamanla kanamalı ve kaşıntılı kitle gelişmesi üzerine polikliniğimize başvuran 71 yaşında erkek hastanın lezyonuna yapılan insizyonel biyopside iğsi hücreli SCC raporlandı. Lezyonun eksternal anal sfinktere yakın komşuluğu nedeniyle peroperatif genel cerrahi kliniğinin dahil olmasıyla kolostomi açıldı. Sonrasında tümör uygun cerrahi sınır ile tabanda koksigeal kemik de spesmene dahil edilecek şekilde eksize edildi. Ekspoze posterior rektum, pediküllü bilateral gluteus maksimus kas flebi ve kısmi kalınlıkta deri grefti ile rekonstrükte edildi. Hastaya PET-CT'de görülen lenf nodu invazyonu nedeniyle eş zamanlı sağ inguinal disseksiyon uygulandı. Takiplerinde greft kaybı görülen hastaya torakal bölgeden fasyokutan flep ile kapama tedavisi yapılarak postoperatif dönemde 3 seans VAC tedavisi uygulandı. Akciğer görüntülemelerinde metastaz saptanan hasta göğüs cerrahisi kliniğinin hastayı 'inoperable' kabul etmesi üzerine taburcu edilerek tıbbi onkoloji kliniğine yönlendirildi. Yaklaşık 1 ay sonra ateş ve parsiyel flep nekrozu ile polikliniğimize başvuran hastaya meropenem ve kolistin ile antibiyoterapi ve yara bakımı planlandı. Enfeksiyon takibinin 5. gününde solunum sıkıntısı gelişen hasta yoğun bakım ünitesine devredildi. Hasta yoğun bakım ünitesinde exitus oldu.

Olgu 4: Yaklaşık 5 yıldır sol iskial ve gluteal alanda kitle şikayeti olan 27 yaşında erkek hasta, kitlenin büyümesi üzerine polikliniğimize başvurdu. Kitle tabanda iskial kemiğe dek rezeke edilerek eksternal anal sfinkter komşuluğu nedeniyle peroperatif genel cerrahi kliniği tarafından kolostomi açıldı. Patoloji raporunda taban cerrahi sınır devamlılığı gösteren SCC görülmesi üzerine ortopedi kliniğine danışıldı. Ortopedi kliniğinin kemik sintigrafisi ve PET-CT sonuçlarıyla hastayı değerlendirerek operasyon endikasyonu koymaması üzerine kliniğimizce pelvik tabana reeksizyon uygulanarak defekt alan rhomboid flep ile rekonstrükte edildi. Postoperatif dönemde hastanın takiplerinde şikayetleri olmaması üzerine adjuvan radyoterapi açısından değerlendirilmek üzere taburcu edilerek radyasyon onkolojisi polikliniğine yönlendirildi.

Sonuç: Marjolin ülseri ilk kez Fransız cerrah olan Jean-Nicolas Marjolin tarafından 1828 yılında tanımlanmıştır. (Sharma, A., Schwartz, R. A., & Swan, K. G. (2010). Marjolin's warty ulcer. Journal of Surgical Oncology, 103(2), 193–195.) İyileşmeyen yanıklar, fistüller, ülserler ve diğer kronik inflamsyona sebep olabilecek problemlere sekonder geliştiği bilinmektedir. Marjolin ülserine ikincil gelişen en sık malignite SCC iken bazal hücreli karsinom (BCC) ve sarkom gelişebileceği de bilinmektedir. (Bazaliński, D., Przybek-Mita, J., Barańska, B., & Więch, P. (2017). Marjolin's ulcer in chronic wounds – review of available literature. Współczesna Onkologia, 3, 197–202.) Olgularımızın tamamı kronik inflamasyon zemininde gelişen marjolin ülserinin SCC'ye dönüşmesi nedeniyle tarafımıza başvurmuştu. Hiçbir olgumuzda BCC ya da sarkom gözlenmedi. Bilindiği üzere kutanöz SCC'lerde mortalite %2-4 arasındadır. (Waldman, A., & Schmults, C. (2019). Cutaneous Squamous Cell Carcinoma. Hematology/Oncology Clinics of North America, 33(1), 1–12.) Lezyon çapının >2 cm ise mortaliteyi iki kat arttırır. Hastaların lezyonlarının başlangıç süresinin ortalama 5 yıl olduğu göz önüne alındığında geç tanı almaları ve lezyonun büyümesinin sakral SCC'lerde mortaliteyi arttırdığını düşündürmüştür. Ayrıca vakaların tamamının marjolin ülseri zemininde gelişmesi de kötü prognoz faktörü olarak kabul edilmelidir. Tedavi uyumsuzluğu, tümörün yetersiz rezeksiyonu, inoperable metastaz varlığı da mortaliteyi artıran diğer etmenlerdir.

Sakral SCC tanıda gecikmelerin yaşanabildiği, ilerleyici ve zemininde pilonidal sinüs enfeksiyonu, hidradenitis suppurativa gibi

nispeten az görülen etyolojik etmenlerin yer aldığı, tedavisiz kaldığı takdirde ilerleyici ve mortalite riski olan bir deri kanseri türüdür. Tedavide cerrahinin önemli bir yeri olup, adjuvan kemoradyoterapi ile de tedavi desteklenebilmektedir.

Anahtar Kelimeler: deri kanseri, sakrum, skuamöz hücreli karsinom

P-079
Ciltte Görülen Nadir Bir Tümör: Juvenil Ksantogranülom

Mustafa Sertaç Ocak, Ümit Eyüpoğlu, Mustafa Kuytu, Ahmet Demir
Ondokuz Mayıs Üniversitesi Tıp Fakültesi Plastik, Rekonstrüktif ve Estetik Cerrahi Ana Bilim Dalı, Samsun

Giriş: Juvenil ksantogranülom (JXG) nispeten yaygın bir antitedir ve çocukluk çağının Langerhans hücre dışı histiositik bozukluğunun en yaygın şeklidir. [1] Olguların %75'inde lezyonların yaşamın ilk yılında ortaya çıktığı ve hastaların >%15-20'sinin doğumda lezyonları olduğu tahmin edilmektedir. Tipik olarak, klinik prezentasyon soliter veya çoklu sarı-turuncu-kahverengi sert papüller veya nodüllerden oluşur. En sık görülen yerler yüz, boyun ve üst gövdedir. [2] Kutanöz lezyonlar genellikle asemptomatiktir ve lezyonların çoğu birkaç yıl içinde kendiliğinden involüsyona uğrar. Nadiren ortaya çıkmasına rağmen, oküler tutulum en sık tutulan ekstrakütan bölgedir ve bunu akciğerler takip eder. Oküler JXG neredeyse her zaman tek taraflıdır ve hastaların %0.5'inden azında gelişir. Ancak oküler JXG'li hastaların yaklaşık %40'ında tanı anında çoklu kutanöz lezyonlar vardır. Oküler hastalık genellikle 2 yaşından önce ortaya çıkar ve genellikle irisi etkiler. Hifema ve glokom, körlüğe neden olabilen ve değerlendirme ve olası tedavi için bir göz doktoruna erken sevki gerektiren ciddi komplikasyonlardır. [1] Bu yazımızda Kliniğimize sağ göz kenarında doğum sonrası oluşan kitle nedeniyle başvuran 4 yaşında erkek hastamız anlatılmaktadır.

Olgu: 4 yaşında erkek hasta sağ göz kenarında kitle nedeniyle tarafımıza başvurdu. Hastada yaklaşık 8 ay önce çıkan sağ göz lateral kantus 1 cm lateralinde 5 mm çaplı nodüler lezyon mevcuttu.Lezyon üzeri telenjiektazik kahverengi papüller ciltten kabarık görünümdeydi. Lezyonun eksizyonel biyopsisi amaçlı operasyon planlandı. Kitle dar cerrahi sınırdan eksize edildi. Oluşan defekti kapatmak için lezyon lateralinden tek loplu deri flebi kaldırılıp transpose edildi. Kitlenin patolojik raporunda epidermis hemen altında, dermiste nodüler düzenlenen, iyi sınırlı, lenfosit, plazma hücreleri, köpüksü histiyositler, multinükleer dev hücrelerden oluşan lezyon izlendi. Touton tipi multinükleer dev hücreler, Langhans tipi ve yabancı cisim tipi multinükleer dev hücreler görüldü. Kitlenin patolojik tanısı juvenil ksantogranülom ile uyumlu geldi.

Tartışma ve Sonuç: Tanı temelde kliniktir. Ayırıcı tanı, diğerleri arasında Langerhans hücrelerinin histiositozlarını, Spitz nevi'yi, urticaria pigmentosa'yı içerebilir. Şüpheli durumlarda, deri biyopsisi açıklama sağlamalıdır. [4] Aslında, "ksantogranülom" adı histolojik görünümünden, lipidlerle yüklü histiyositler, vakuollü ve ksantomatöz sitoplazmadan kaynaklanmaktadır. [5] Histopatoloji, dermisin sık infiltrasyonu, değişken sayılarda çok çekirdekli dev hücrelerin varlığı ve perilezyonel alanlarda inflamatuar hücreler ile tipik histiyositoz bulguları gösterir. [5] Tanı anında sistemik tutulumun varlığını belirlemek için titiz bir objektif muayene yapılmalıdır. Deri dışı tutulum nadir olduğundan, düşündürücü belirti veya semptomların yokluğunda analitik veya görüntüleme değerlendirmesi ile dışlanıp dışlanmaması gerektiği konusunda bir fikir birliği yoktur. Bununla birlikte, iki yaşından küçük ve çoklu cilt lezyonları olan çocuklarda düzenli oftalmolojik değerlendirme önerilir. [4] Sadece kutanöz tutulumu olan hastaların prognozu mükemmeldir, aylar veya birkaç yıl içinde spontan remisyona sahiptir ve relapslar nadirdir. Özellikle dev JXG vakalarında cerrahi olarak çıkarma sadece kozmetik nedenlerle düşünülebilir. [5] Terapötik seçenekler arasında immünosupresyon ve kortikosteroidler, siklosporin veya metotreksat kullanılarak kemoterapi, radyoterapi ve cerrahi eksizyon yer alır. [4] JXG'nin tipik olarak pediatrik yaşta ortaya çıkan ve yetersiz teşhis edilen nadir ve iyi huylu bir hastalık olduğu sonucuna varılabilir. Bu klinik vakada, yenidoğan döneminde ve doğrulanmamış bir kitlenin ayırıcı tanısının yapılması gerektiği vurgulanmıştır. JXG'nın sık sık histolojik doğrulama ihtiyacını ve bu hastaların oftalmolojik takibinin önemini vurguluyoruz.

1. Pantalon A, Ștefănache T, Danciu M, Zurac S, Chiseliță D. Iris juvenile xanthogranuloma in an infant - spontaneous hyphema and secondary glaucoma. Rom J Ophthalmol. 2017 Jul-Sep;61(3):229-236. [PMC free article] [PubMed]
2. Szczerkowska-Dobosz A, Kozicka D, Purzycka-Bohdan D, Biernat W, Stawczyk M, Nowicki R. Juvenile xanthogranuloma: a rare benign histiocytic disorder. Postepy Dermatol Alergol. 2014 Jun;31(3):197-200. [PMC free article] [PubMed]
3. Murphy JT, Soeken T, Megison S, Perez E. Juvenile xanthogranuloma: diverse presentations of noncutaneous disease. J Pediatr Hematol Oncol. 2014 Nov;36(8):641-5. [PubMed]
4. Püttgen KB. Juvenile xanthogranuloma (JXG) Uptodate.com. [2017 Oct 10]. homepage on the Internet. Available from: https://www.uptodate.com/contents/juvenile-xanthogranuloma-jxg?search=juvenile-xanthogranuloma&source=search_result&selectedTitle=1~16&usage_type=default&display_rank=1.
5. Rana A, de Waal Malefyt S. An infant who has dome-shaped papules. Pediatr Rev. 2012;33:86–88. [PubMed] [Google Scholar]

Anahtar Kelimeler: Histiositoz, Juvenil Ksantogranülom, Langerhans Hücresi

Juvenil **Ksantogranülom**

Lezyonun preopgörüntüsü ve intraop eksize edildikten sonraki defekt görüntüsü

P-080
Nazal defektlerin frontonazal alın flebiyle kapatılması

Vahip Karpınar, Erdi Kaya, M.Baver Acaban, Recep Okan Üstün, Göktekin Tenekeci
Mersin Üniversitesi Tıp Fakültesi Plastik, Rekonstrüktif ve Estetik Cerrahi Ana Bilim Dalı, Mersin

Giriş: Travma, malignite gibi pek çok sebeplerle gözlenebilen nazal defektlerin kapatılmasında rekonstrüktif merdivene uygun olan basamak tercih edilmektedir. Nazal defektlerin oluşturulması ve rekonstrüksiyonu nazal subunitlere göre planlanmalıdır. Nazal rekonstrüksiyon sürecinde rekonstrüktif merdivende basamak tercih edilirken öncelikle nazal defektin yeri (zon 1, zon 2, zon 3), defektin komşuluğu ve boyutu, defektin derinliği gibi faktörler göz önüne alınmaktadır. Flep viabilitesi öncelikli unsur olmakla beraber nazal rekonstrüksiyonda hastada estetik kaygılar da izlenmektedir. Bu çalışmada frontonazal ilerletme flebi yapılan iki hastamız çalışmaya dahil edilmiştir. Bu hastaların postoperatif değerlendirmeleri yapılmıştır. Çalışmamızda belirtilen 2 vakada frontonazal ilerletme flebiyle hem viabilitesi korunan bir doku ile rekonstrüksiyon hedeflenirken hem de fasiyal Borges Langer kıvrımlarına uygun rekonstrüksiyon sağlanarak skar izlenimi açısından da kazanç sağlanmak hedeflenmiştir.

Materyal ve metot: Vaka 1: 69 yaşında kadın hasta Bazal Hücreli Karsinom (nodüler tip) tanılı eksizyonel biyopsi raporu ile tarafımıza başvurdu. Patoloji raporuna göre cerrahi sınır pozitifliği mevcuttu. Hastanın fizik muayenesinde burun tipinde 2.5 santimetre olarak yatay eksende mevcut olan skar hattı gözlendi. Tarafımızca hastaya 0.8 santimetre cerrahi sınır bırakılarak eksizyon uygulandı. Nazal tipte oluşan defekt frontonazal ilerletme flebiyle rekonstrükte edildi.(fotoğraf 1) Vaka 2: 64 yaşında kadın hasta nazal tipte 1 santimetre çaplı ülsere nodüler lezyon ile kliniğimize başvurdu. Alınan insizyonel biyopsi sonucu Bazosquamoz Karsinom olarak raporlandı. Lezyon 1 santimetre güvenli cerrahi sınır bırakılarak total eksize edildi. Oluşan defekt frontonazal ilerletme flebiyle rekonstrükte edildi.

Bulgular: Hastalarımızda sırasıyla nazal defekt boyutlarına uygun olarak planlanan 2x7 santimetre ve 1.7x6 santimetre en – boy oranında oluşturulan frontonazal ilerletme fleplerinin viabilitesinde klinik takiplerde hiçbir sorun izlenmemiştir. Hastalarımızın postoperatif dönemlerinde seroma, hematom, nekroz, dehisens gibi komplikasyonlarla karşılaşılmamıştır. Patoloji sonuçları temiz cerrahi sınırlar olarak rapor edildi. Hastalarımızın takip süreçleri postoperatif 5. ve 6.aylarında olup klinik takiplerine tarafımızca devam edilmektedir.

Tartışma-Sonuç: Frontonazal ilerletme flepleri nazal defektlerin rekonstrüksiyonunda önemli bir seçenek olarak karşımıza çıkmaktadır. Bunun dışında diğer rekonstrüksiyon seçenekleri olsa da her vakada hastanın ihtiyacına ve mevcut klinik durumuna göre rekonstrüksiyon seçeneği tercih edilmelidir.Mevcut hastalarda frontonazal ilerletme fleplerinin nazal tip defektlerinin rekonstrüksiyonunda kullanılması etkili ve güvenli bir seçenektir.

Anahtar Kelimeler: Cilt tümörü, frontonazal flep, rekonstrüksiyon

Fotoğraf 1.

pre-postoperatif fotoğraflar

P-081
Yüz bölgesindeki tümörlerin eksizyonu sırasında plastik cerrah tarafından yapılan yüzeyel parotidektomi vakaları

Atakan Meriç Kahraman, Yunus Emre Gökçe, Murat Aksaç, Vahip Karpınar, Göktekin Tenekeci
Mersin Üniversitesi Tıp Fakültesi Plastik, Rekonstrüktif ve Estetik Cerrahi Ana Bilim Dalı, Mersin

Giriş: Yüz bölgesindeki cilt kanserleri plastik cerrahi operasyonlarının önemli bir kısmını oluşturmaktadır. Malar, preauricular ve bukkal alandaki cilt kanserleri derin dokulara invazyon gösterebilmektedir. Özellikle parotis invazyonunu ortaya koyabilmek için görüntüleme yöntemleri büyük önem arz eder. Pozitron Emisyon Tomografi (PET-CT) ve Ultrason (USG)'dan preoperatif parotis inavazyonuna karar verilmesi amacıyla faydalanılabilir. İnvazyon düşünülmesi durumunda kulak burun boğaz ekibiyle beraber operasyon planlanmaktadır. Bazı durumlarda invazyon preoperatif tetkiklerle ekarte edilmesine rağmen intraoperatif invazyondan şüphelenilebilir. Böyle durumlarda plastik cerrahın intraoperatif karar vererek yüzeyel parotidektomi yapması gerekebilmektedir.

Materyal ve Metot: Çalışmamıza Mersin Üniversitesi Tıp Fakültesi Plastik, Rekonstrüktif ve Estetik Cerrahi Kliniği'nde 2015-2019 yılları arasında cilt kanseri sebebiyle opere edilen 4 vaka dahil ettik. Vakaların ortalama yaşı 52 (48-91 yaş), 2'si erkek, 2'si kadındı. 1 hasta sağ malar bölgede skuamöz hücreli karsinom, bir hasta sol preauricular bazal hücreli karsinom, 1 hasta sağ bukkal alanda myoepitelyoma, 1 hasta sol bukkal alanda pleomorfik adenom sebebiyle opere edilmiştir.

Bulgular: Tüm hastalar PET CT ve USG ile değerlendirildi. Pleomorfik adenom olgusu hariç preoperatif lezyonların parotis ile ilişkisi tespit edilmedi. Dört hastada da lenf nodu tutulumu mevcut değildi. Operasyonlar esnasında parotis bezinin invaze olabileceğinden şüphelenildi ve fasiyal sinirin ana trunkusunun ortaya koyulmasından sonra yüzeyel parotidektomi uygulandı. Parotisin 1 hastada bazal hücreli

karsinom, 1 hastada myoepitelyoma tarafından invaze olduğu rapor edildi. Hastalarda postoperatif komplikasyon görülmedi.

Sonuç: Malar, preauricular ve bukkal alan tümörlerinde parotis invazyonu görülebilmektedir ve bu durum preoperatif olarak tanı alamayabilir. İntraoperatif olarak plastik cerrah invazyondan şüphelenirse yüzeyel parotidektomi gerçekleştirebilmektedir.

Tartışma: Gelişmiş görüntüleme yöntemlerine rağmen parotisin malar, preauricular, bukkal bölgede bulunan tümörler tarafından invaze olduğu gösterilemeyebilir. İntraoperatif olarak makroskobik gözlem sonucunda parotisin invaze olduğu düşünülürse plastik cerrah tarafından yüzeyel parotidektomi uygulanması gerekebilmektedir. Plastik cerrah tarafından gerçekleştirilen yüzeyel parotidektomi uygulanması tekrar ameliyat gerekesinimini ve morbiditeyi azaltmaktadır.

Anahtar Kelimeler: Yüzeyel parotidektomi, cilt kanseri, invazyon

Preop, Postop Görüntü

P-082
3. Trimester gebe hastada lokal anestezi altında sol alt göz kapağında lateral kantusa yakın tarsa bitişik bcc lezyonu eksizyonu ve onarımı

Yusuf Bahadır Bayar, Ahmet Demirhan Dal, Nesrin Tan Başer
Gülhane Eğitim ve Araştırma Hastanesi, Plastik Rekonstrüktif ve Estetik Cerrahi Ana Bilim Dalı

Bazal hücreli karsinom en yaygın deri kanseridir. Genellikle yavaş progresyon gösteren bir kanser olup metastaz potansiyeli düşüktür. Kronik güneş maruziyeti ile doğrudan ilişkili olmasıyla birlikte diğer risk faktörleri; açık tenli olmak, çillenme, ileri yaş, aile öyküsü, genetik bozukluklar, immünsupresyondur. Bizim sunacağımız vakamız; 34 yaşında kadın hasta, 34 haftalık gebe. İlk olarak 1 buçuk yıl önce sol alt göz kapağında küçük bir kabarcık şeklinde lezyon ortaya çıkmış. Takip eden süreçte ara ara büyüme ve küçülme farkedilmiş ancak son 1 ayda hızlı bir büyüme meydana gelmiş. İlk olarak dermatolojiye başvuran hasta bazal hücreli karsinom şüphesi ile tarafımıza yönlendirildiğinde sol alt göz kapağında 1x1 cm boyutunda, deriden 0,1 cm kabarık hiperpigmente etrafı hiperemik lezyon mevcut idi. Tarafımızca hastanın 3. Trimester gebeliğinin olması sebebiyle genel anestezi komplikasyonlarından dolayı anestezinin önerileri doğrultusunda lokal anestezi tercih edildi. Lokal anestezik olarak 1cc prilokain kullanıldı. Gözde marcaine damla ve göz koruyucu kullanarak alt göz kapağında tam kat eksizyonel biyopsi yapıldı. Oluşan defekt kantoliz yapılarak primer kapatıldı. Patolojide bazal hücreli kanser noduler tip ve cerrahi sınır negatif olarak raporlanmıştır. Hastaya 6 ay aralıklarla takip planlandı. Günümüzde gestasyonel dönem yaş ortalamasının ileri yıllara taşınması sebebiyle gebelerde bazal hücreli karsinomların sayısında muhtemelen artış göreceğiz. Zorlu lokalizasyonlardaki lezyonların da lokal anestezi altında yapılması gerekebilir. Lokal anestezi olarak anestezinin önerileri doğrultusunda uygulama yapmak gerekir.

Anahtar Kelimeler: Gebelik, BCC, Alt göz kapağında BCC

P-083
Üst Ekstremitede ve Yüzde Diffüz B-Hücreli Lenfoma: Bir Spektrumun İki Ucu

Can Ege Yalçın, Servet Yekta Aydın, Anıl Demiröz, Hakan Arslan
İstanbul Üniversitesi Cerrahpaşa Tıp Fakültesi, Plastik, Rekonstrüktif ve Estetik Cerrahi Ana Bilim Dalı, İstanbul

Diffüz büyük B-hücreli lenfoma erişkinlerde en sık saptanan lenfoma alt tipidir. Nodal ve ekstranodal dokular bir arada saptandığında primer ekstranodal hastalığın tayini konusunda hala çelişkili bir literatür bulunmaktadır. Primer ekstranodal lenfomanın insidansı coğrafyaya göre değişken olmak ile beraber diffüz büyük B-hücreli lenfoma ekstranodal tutulumun en sık izlendiği Hodgkin-dışı lenfoma alttipidir. Yapılan çalışmalarda cilt ve iskelet kası tutulumunun nadir olduğu ve iskelet kası tutulumunun da daha çok alt ekstremitede gözlendiği bildirilmiştir. Yaptığımız çalışmada kliniğimizde tedavi ettiğimiz, tarafımıza sol kolda açık yara ve sol yanakta nodüler bir kitle nedeniyle başvurmuş, 61 ve 56 yaşlarında ve patoloji ile diffüz büyük B-hücreli lenfoma olarak tanı konmuş iki hastayı sunmayı amaçladık. İyileşmeyen açık yaralarda kütanöz malignitelerin ayırıcı tanıda olduğu aşikar olmak ile beraber, nadiren de olsa bu lezyonların ekstranodal lenfomalardan da kaynaklanabileceği akılda tutulmalıdır.

Anahtar Kelimeler: Kütanöz maligniteler, lenfoma, deri tümörleri

Sol kolda açık yara

Sol kol distali posteromedialinde yerleşimli, mediale ve dirseği aşıp önkol proksimaline uzanan, kenarlarında tortüöz venlerin eşlik ettiği, tabanı granule alanlar ve yaş nekrotik bölgeler barındıran açık yara.

P-084
Opioid madde bağımlılığında farklı anatomik bölgelere cerrahi olarak yerleştirilen naltrekson implantların, tedavi uyumu ve yara yeri açısından karşılaştırmalı değerlendirilmesi: 181 vakanın retrospektif analizi

Buğra Demirbaş[1], Serhat Şibar[1], Erkan Deniz[1], Melike Küçükkarapınar[2]
[1]Gazi Üniversitesi Tıp Fakültesi,Plastik Rekonstrüktif ve Estetik Cerrahi Ana Bilim Dalı,Ankara
[2]Gazi Üniversitesi Tıp Fakültesi,Psikiyatri Ana Bilim Dalı, Ankara

Giriş: Günümüzde Dünya genelinde artan opioid madde bağımlılığı beraberinde cilt altı opioid antagonistlerinin de (naltrekson) implantasyonunu daha popüler bir tedavi seçeneği haline getirmiştir. Literatürde implantasyon için genellikle abdominal bölge tercih edilmesine rağmen bu implantların ideal yerleşim yeri ile ilgili bir çalışma bulunmamaktadır. Çalışmamızda bu hasta gruplarında sırt veya abdominal bölgeden hangisinin implantasyon için daha ideal bir alan olduğu, tedavi uyumu, cerrahi yara yeri ve komplikasyonların değerlendirilerek karşılaştırılması amaçlanmıştır.

Gereç ve Yöntem: Kliniğimizde bu amaçla psikiyatri bölümünce tarafımıza 2016-2019 yılları arasında opioid bağımlılık tedavisi için cilt altı implant yerleştirilmesi amacıyla yönlendirilen hastalar retrospektif olarak değerlendirildi. Hasta dosyaları taranarak demografik özellikler, kaç kez ve hangi bölgelere implantasyon yapıldığı, hastaların tedaviyi yarıda bırakıp bırakmadıkları, eğer bıraktılarsa bırakma nedenleri, tedavi sürecinde madde kullanımı olup olmadığı, implantasyon sonrasında enfeksiyon bulgusunun varlığı, süresi, implant ekstrüzyonu olup olmadığı, hastalara ikincil bir işlem yapılıp yapılmadığı bilgisi not edildi ve eksik bilgiler hastalar aranarak tamamlandı. 2016-2017 yılları arasında sırt bölgesine, 2018-2019 yılları arasında abdominal bölgeye implantasyon yapılan ve yukarıda belirtilen soruların kayıtlarına eksiksiz ulaşılabilen toplamda 181 hasta çalışmaya dahil edildi. Elde edilen veriler sırt veya abdominal bölgeye yerleştirilen implantlar için karşılaştırmalı olarak istatistiksel açıdan değerlendirildi.

Bulgular: 95 vakada (52.5%) sırt bölgesine implantasyon yapılırken, 86 vakada (47.5%) ise abdominal bölgeye implantasyon yapıldı. Hastaların büyük kısmında üç veya daha az sayıda (85.6%) implantasyon yapılırken, tedavi uyumu açısından hastaların 30%'luk kısmı tedaviyi yarıda bırakmıştı. Tedaviyi yarıda bırakanlarda en büyük neden 32.7% ile madde kullanımıydı. 48 hastada (26.5%) implantasyon sonrası enfeksiyon tablosuyla karşılaşılmış ve büyük kısmında (29 vaka) tablo lokal yara bakımı ve uygun antibiyoterapi ile gerilemiştir. Enfekte olan hastaların yaklaşık %63'ünde tablonun 4 günden fazla sürdüğü gözlenmiştir. 181 hastanın sadece 19'unda (10.5%) implant ekstrüzyonu gözlenmiş ve bunların tümünde ikincil revizyon cerrahi gereksinimi olmuştur. İmplantasyon yeri ve tedaviyi yarıda kesme arasındaki ilişki açısından yapılan istatistiksel değerlendirmede, sırt bölgesine implant yerleştirilen hastaların 12.6%'sı tedaviyi yarıda bırakırken, bu oran abdominal bölgeye implant yerleştirilen hastalarda 50% olarak bulunmuştur. Buna göre implant yerleşim yerinin tedavinin yarıda kesilmesinde anlamlı etkisi olan bir faktör olduğu bulunmuştur. İmplantasyon yeri ile enfeksiyon bulguları arasındaki ilişki açısından yapılan değerlendirmede, sırta implant yerleştirilen hastaların 11.6%'sında enfeksiyon saptanırken, abdominal bölgeye implant yerleştirilen hastalarda 43% oranında enfeksiyon tablosu ile karşılaşıldı. Aradaki bu fark istatistiksel olarak anlamlı bulunmuştur. İmplantasyon yeri ile implant ekstrüzyonu arasındaki ilişkinin analizinde, sırta yerleştirilen implantların 3.2%'sinde, abdominal bölgeye yerleştirilen implantların 18.6%'sında ekstrüzyonla karşılaşılmıştır. İmplantasyon yeri ve ekstrüzyon oranları arasındaki bu ilişkinin değerlendirilmesinde istatistiksel olarak anlamlı fark bulunmuştur. İmplantasyon yeri ve implanta bağlı ikincil işlem gerektiren durumlar açısından yapılan değerlendirmede, sırta yerleştirilen implantların 10.6%'sına ikincil işlem (7.4% yara bakımı, 3.2% revizyon cerrahisi) gerektiği saptanırken, bu oran abdominal bölgeye yerleştirilen implantlar için 44.2% (25.6% yara bakımı, 18.6% revizyon cerrahisi) olarak bulunmuştur. Buna göre implantın yerleşim yeri ile ikincil işlemler arasında da anlamlı bir ilişki bulunmuştur.

Sonuç: Çalışmamız verileri ışığında sırt bölgesi abdominal bölgeyle kıyaslandığında daha iyi tedavi devamlılığının sağlanması, daha az ikincil işlem gerektirmesi, daha az enfeksiyon ve ekstrüzyon bulguları ile karşılaşılması ve hastanın yoksunluk durumunda, kendisinin ulaşamayacağı bir bölgede olması gibi nedenlerden dolayı bu hasta gruplarında implantasyon için daha uygun bir bölge olarak karşımıza çıkmaktadır. Yapılan bu değerlendirmeler sonrası sırt bölgesinin implantasyon için birincil alan olarak tercih edilmesini önermekteyiz.

Anahtar Kelimeler: ilaç implantları, naltrekson, opioid ilişkili problemler, yara yeri enfeksiyonu

P-087
İleri Yaşlı Hastalarda Ekspoze Olmuş Kardiyak Implante Edilebilen Elektronik Aygıtların İki Kat Fleplerle Onarılması

Burak Özkan[1], Abbas Albayati[1], Kerem Can Yılmaz[2], Orçun Çiftçi[2], Bülent Özin[2], Çağrı Ahmet Uysal[1]
[1]Başkent Üniversitesi Tıp Fakültesi, Plastik Rekonstrüktif ve Estetik Cerrahi Anabilim Dalı, Ankara
[2]Başkent Üniversitesi Tıp Fakültesi,Kardiyoloji Anabilim Dalı, Ankara

Giriş: Kardiyak implante edilebilir elektronik cihazlar (CIED'ler), bradikardi ve konjestif kalp yetmezliğinde kalp kasılabilirliğinin düzenlenmesi gibi çok çeşitli kardiyak problemlerin yönetimi için 50 yılı aşkın bir süredir kullanılmaktadır. Enfeksiyon, cilt nekrozu, yara açılması, maruz kalma, implant erozyonu ve enfeksiyon gibi CIED ile ilgili komplikasyonların üstesinden gelmek, ilk uygulamasından bu yana zor olmuştur. Literatürde topikal yara bakımı ve sistemik antibiyotik rejimleri dahil olmak üzere önerilen çeşitli tedavi modaliteleri vardır. Ancak, CIED ortaya çıktığında muhafazakar yaklaşım genellikle yeterli değildir. CIED'nin elektrotlarla çıkarılması ve implantasyon bölgesinin değiştirilmesi yaygın olarak kabul edilen bir tedavidir. Bununla birlikte, birçok komorbiditesi olan yaşlılar gibi yüksek riskli hasta popülasyonunda lead ekstraksiyonu zorlu bir prosedür olabilir. Bu hasta grubunda CIED'lerin kurtarılması, topikal/sistemik antibiyotikler ve flep kapsamı kullanılarak bakteriyemi ile ilgilenilerek yönetilir. Literatür, küçük ila orta büyüklükteki lokal cilt flepleri ve pektoralis majör kas ile tek veya çift katmanlı kapatma dahil olmak üzere çeşitli rekonstrüktif yöntemleri bildirmektedir. Bu yöntemlerin farklı nüks ve başarı oranları vardır. Bu retrospektif çalışmada, yaşlı hastalarda pektoralis kası ve büyük fasyokutanöz meme flepleri kullanan maruz kalan CIED'yi kurtarmak için çift katmanlı kapatma yöntemimizin sonuçlarını sunuyoruz.

Gereç ve Yöntem: Bu çalışmaya 2017-2020 yılları arasında Başkent Üniversitesi Plastik ve Rekonstrüktif Cerrahi Anabilim Dalı'nda ekspoze kalp implantları nedeniyle ameliyat edilen 60 yaş üstü 10 hasta dahil edildi. Plastik cerrahi konsültasyonu öncesi kardiyoloji bölümü tarafından hastalara sistemik ve topikal antibiyotik tedavileri uygulandı. Yaradan alınan doku biyopsi kültürleri tüm hastalarda negatifti. Ameliyattan beş gün önce tüm antikoagülan tedaviler kesildi ve düşük molekül ağırlıklı heparin tedavisi başlandı. İmplante edilebilir kardiyak defibrilatör cihazlarında anti-taşikardi tedavisi kapatılmış ve pacing bağımlı hastalarda ameliyat öncesi stabil pace modları programlanmıştır. Elektrofizyoloji ekibi, herhangi bir lead ihlali durumunda rehberlik ve acil müdahale ihtiyacı için operasyona katıldı. Yaş, cinsiyet, American Society of Anesthesiologists (ASA) skorları, komorbiditeler, implant süresi, maruz kalma süresi, operasyon süresi, komplikasyonlar ve takip süresi kaydedildi.

Cerrahi Teknik: Tüm operasyonlar derin sedasyon altında yapıldı. Hastalar kollar 90 derece abduksiyonda olacak şekilde sırtüstü pozisyonda ameliyat masasına yatırdı. Mevcut skar dokusunun dikkatli bir debridmanı yapıldı. Fibröz kapsüllerle çevrili lead'ler, bir kesik veya yaralanmayı önlemek için dikkatlice diseke edildi ve serbest bırakıldı. Pektoralis majör liflerine paralel olarak enine bir kesi yapıldı. Pektoralis majör kasının altında künt bir diseksiyon yapıldı ve elektrotları ve cihazı yerleştirmek için implant boyutundan biraz daha büyük bir kas altı cep hazırlandı. Lead'lerin geri kalanı kas altına yerleştirildi. Pektoralis majör kası, elektrotların subklaviküler kısmına kadar bipolar koter ile superiordan ayrıldı. Lateralde ön aksiller sınır boyunca, altta inframammary sulkus boyunca dikdörtgen bir cilt flebi işaretlendi ve gerekirse medialde midsternal hatta arka kesi yapıldı. Flebin ucu de-epitelize edildi ve kas altına gömülemeyen derivasyonların subklaviküler kısmı üzerine deri altından ilerletildi. Deri flebinin altına iki adet negatif basınçlı dren yerleştirildi.

Sonuçlar: Hastaların ortalama yaşı 75 (65-85) idi. Ameliyat süresi ortalama 116 dakika idi. Hastalar ameliyattan sonra iki gün boyunca kalp yoğun bakım ünitesinde hastaneye yatırıldı ve izlendi. Hiç bir hastada flep nekrozu görülmedi. Bir hastada postoperatif ikinci günde cilt flebi altında hematom gelişti. Hasta sorunsuz iyileşti. Ortalama 11 aylık takip süresinde bir hastada dikiş apsesi bir hastada yara ayrılması dışında geç komplikasyon görülmedi. Hastalar omuz abdüksiyonu sırasında herhangi bir kısıtlama, rahatsızlık veya ağrıdan şikayet etmediler.

Tartışma ve Sonuç: Kardiak implante edilebilen elektronik cihazlar ekpoze olduğunda acil müdahale yapılmalıdır. Lead ekstraksiyonu ve karşı tarafa yerleştirilmesi istenen seçenek olmasına rağmen, hastanın genel durumu CIED eksplantasyonuna ilişkin konservatif kararı engelleyebilir. CIED eksplantasyonu, torakotomi gerektiren kardiyak ve vasküler avulsiyonlar gibi komplikasyon riskleri taşır. Bu hasta grubunda rekonstrüksiyon planlanmadan önce ekspozisyon nedenleri iyi düşünülmelidir. Hasta grubumuzda hastaların çoğu 80 yaşın üzerindeydi. Yaşlı hastalarda, deri altı yağının azalması ve deri kalınlığının azalması gibi komplikasyona yatkınlığa yol açan deri özellikleri vardır. Tüm hastalarımızın iki yıldan fazla CIED öyküsü vardı. Hepsinin cihazın çevresinde peri-implant kapsülleri vardı. Cihazla ilişkili enfeksiyonlarda biyofilmin rolünü destekleyen yayınların sayısı giderek artmaktadır. Bu biyofilm tabakası, kapsül oluşumunu şiddetlendirir. Kapsül, ciltte büzülmeye ve büzülmeye neden olur, bu da ekspozisyon riskini artırabilir. Hastalarımızın yüzde altmışında pil değiştirme öyküsü vardı. Aynı operasyon bölgesinde aynı anda kesi yapılmasının yara komplikasyonları riskini arttırdığı iyi bilinmektedir Bu nedenle serimizde debridman sırasında kapsül ile birlikte tüm skarlı ve iltihaplı dokular çıkarılmıştır. CIED ekspozisyonu sonrası cilt defektleri kapatmak için çeşitli flepler önerilir. Mevcut literatür çoğunlukla Limberg flepleri veya rotasyon flepleri gibi sınırlı büyüklükteki lokal transpozisyon fleplerini tanımlamıştır. Cihazı kapatmak için küçük bir lokal flebin yeterli gerilimsiz kapatma sağlamayacağını düşündük. Ek olarak, nüks vakalarında flep elevasyonu için başka bir yere ihtiyaç duyulacaktır. Bu dezavantajları ortadan kaldırmak için büyük bir fasyokütan meme flebi pektoralis majör kas üzerine kaldırmayı amaçladık. Bu flep, ekspozisyon bölgesine sağlıklı doku sağladı ve interkostal perforatörlere dayalı güvenilir perfüzyona sahipti. Bu flebin avantajları güvenilir perfüzyon, gerilimsiz kapanma, meme sınırları boyunca sınırlı yara izi, minimal donör saha morbiditesi ve yeniden elevasyon şansıydı. Bu tekniğin bazı dezavantajları vardır. İlk olarak, ameliyat süresi diğer yöntemlere kıyasla daha uzundur. İkincisi, kesiler meme sınırı çevresinde olmasına ve meme başı-areolar kompleksi ihlal edilmemesine rağmen, ameliyat postoperatif olarak kabul edilebilir meme asimetrisine neden olabilmektedir. Üçüncüsü, diseksiyon alanı küçük fleplerinkinden daha geniştir ve hematomun önlenmesi için titiz hemostaz ve dren yerleştirilmesi gerekmektedir. Sonuç olarak, çift katmanlı rekonstrüksiyonumuz CIED'yi ve uçlarını pektoralis kası ve büyük bir fasyokutanöz meme flebi ile kaplamaktadır. Bu teknik, birden fazla komorbiditesi olan yaşlı hastalarda nüks oranını ve maruz kalma riskini azaltmıştır. Sonuçların daha iyi değerlendirilmesi için büyük hasta örnekleri ve daha uzun takip süreleri gerekli olduğunu düşünmekteyiz.

Anahtar Kelimeler: Kardiyak implante edilebilen elektronik aygıtlar, iki katlı onarım, pektoralis major flebi, transpozisyon flebi

Resim 1

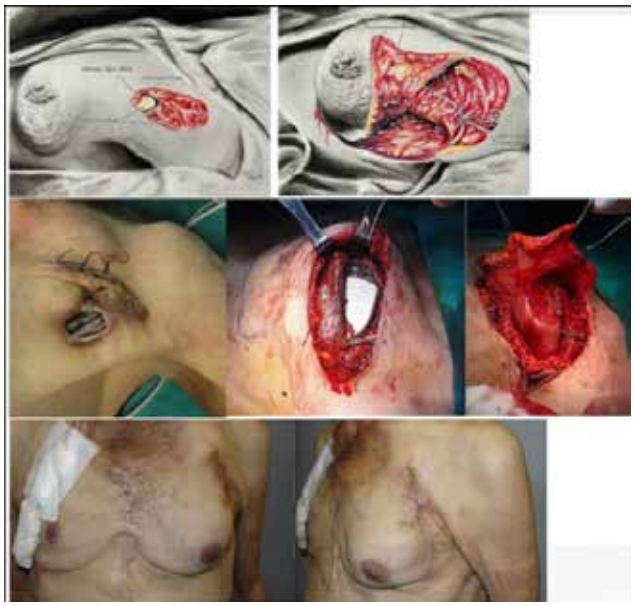

Cerrahi tekniğin ilüstrasyonu ve bir vaka örneği

Falloplasti

Pediküllü ALT Flep ile Penis Rekonstruksiyonu ve Donör Saha Kısmi Kalınlıkta Deri Grefti ile Onarıldı.

P-088
Kadından Erkeğe Cinsiyet Değişikliği Sonuçları

Ilhan Yüksel[1], Gürkan Arıkan[2], Ersan Arda[2], Hüsamettin Top[1]
[1]Trakya Üniversitesi Tıp Fakültesi, Plastik Rekonstruktif ve Estetik Cerrahi Ana Bilim Dalı, Edirne
[2]Trakya Üniversitesi Tıp Fakültesi, Üroloji Ana Bilim Dalı, Edirne

Amaç: Kadından erkeğe cinsiyet değişikliği amacıyla kullandığımız Anterolateral uyluk (ALT) flebi ile falloplasti tekniğinin sonuçlarını paylaşmak

Yöntem: Kliniğimizde 2015-2019 yılları arasında pediküllü ALT flap falloplasti uygulanan tüm olguları kapsayan kesitsel bir çalışma tasarlandı. Demografik veriler, cerrahi detaylar ve komplikasyonlar toplandı.

Bulgular: 26 olgumuzun yaş ortalaması 31.77 ± 6.80 yıldı. Ortalama penis uzunluğu ve çapı sırasıyla 15.07 ± 0.98 cm ve 3.9 ± 0.34 cm idi. Dokunma duyusu radix, korpus ve uca dokunularak sırasıyla 17 (%65.4), 7 (%26.9) ve 2 (%7.7) olarak değerlendirildi.26 olgunun 14'ünde hiçbir komplikasyon bildirilmemiştir. Ancak 12 olguda intraoperatif komplikasyon gelişmemesine rağmen postoperatif komplikasyonlar hafif (%26.92), orta (%50) ve şiddetli (%3.84) olarak gözlendi. Ameliyat sonrası memnuniyet oranları %77,14 (%38-94) olarak bulundu.

Sonuç: Pediküllü ALT flap, düşük komplikasyon oranları ve yüksek tatmin edici sonuçların yanı sıra, özellikle dini veya kültürel duyarlılığı olan vakalarda, gizlenebilir bir donör alana sahip olması nedeniyle başarı ile kullanılabilecek bir teknik olarak görülmektedir.

Anahtar Kelimeler: Anterolateral Uyluk Flebi, Cinsiyet değişikliği, Falloplasti

P-089
Aksiller Hidradenitis Suppurativa Tedavisinde Cerrahi Rezeksiyon Sonrası Oluşan Geniş Defektlerin Modifiye Romboid Flep ile Rekonstrüksiyonu

Mehmet Göktuğ Esmer, Tolga Aksan, Muhammed Beşir Öztürk
İstanbul Medeniyet Üniversitesi Tıp Fakültesi Plastik, Rekonstruktif ve Estetik Cerrahi Ana Bilim Dalı, İstanbul

Giriş: Hidradenitis Suppurativa(HS); apokrin kıl foliküllerinin obstrüksiyonu ve enfeksiyonuna bağlı olan, derinin kronik inflamatuar bir hastalığıdır. Radikal cerrahi debridman ile hastalıktan etkilenen bölgenin eksizyonu etkili bir tedavi seçeneğidir. Bu çalışmada aksiller bölge HS tedavisi amaçlı rezeksiyon sonrası oluşan geniş defektler tanımladığımız modifiye romboid fleb ile rekonstrükte edilmiş ve rekonstrüksiyonunun sonuçları değerlendirilmiştir.

Metod: Ocak 2018-Ağustos 2021 yılları arasında Modifiye Romboid Flep ile rekonstrüksiyon uygulanan 34 hasta çalışmaya dahil edildi. Tüm hastaların defekti fasyokutan modifiye romboid flep ile kapatıldı. Klasik romboid flep modifiye edilerek distal ucu geniş ve yuvarlak şekilde tasarlandı. Transpozisyon sonrası donör alan primer kapatıldı. Hastaların demografik ve klinik bilgileri, hastalığın evresi, eksizyon sonrası oluşan defekt boyutu, post op komplikasyonlar, hastaların cerrahi fonksiyonel memnuniyeti değerlendirildi.

Bulgular: Çalışmamıza 30 erkek hasta ve 4 kadın hasta dahil edildi. Hastaların ortalama yaşı 33,2 idi. Hastaların %26,4(9 hastada) ünde aksiller bölge dışında hidradenit bulguları mevcuttu ve hastalığın mevcudiyet süresi

ortalama 21 aydı. Ortalama defekt boyutu 11,8x8,3 cm idi. Post op hiçbir hastada flep kaybı gözlenmedi. Komplikasyon olarak 3 hastada flebin distal ucunda yara dehissansı gelişti ancak bu hastaların yarası müdahaleye gerek olmadan sekonder iyileşti. Hastaların tamamı operasyonun sonucundan memnundu ve aynı cerrahi operasyonu tekrar geçirmek istediğini ve HS hastalarına aynı cerrahi operasyonu önerdiğini beyan etti.

Sonuç: HS lezyonlarının eksizyonu sonrası aksiller bölgenin tümünü kaplayabilen geniş defektler oluşabilmektedir. Geniş defeklerde deri grefti etkili bir seçenek olsa da estetik ve fonksiyonel açıdan lokal flepler daha avantajlıdır. Oluşan geniş defekt genellikle romboid şekilli olmayıp yuvarlak veya ovoid şekilli olmaktadır. Tüm aksillayı kaplayan geniş defektlerde dahi ucu modifiye edilmiş romboid flep ile başarılı ve yüksek hasta memnuniyeti ile rekonstrüksiyon sağlanabilmektedir.

Anahtar Kelimeler: aksiller hidradenitis suppurativa, hs, modifiye limberg flebi, modifiye romboid flep

Postoperatif Sonuçlar

P-090
meningomyelosel defekt onarımlarında bipediküllü fasyokutan fleplerin kullanımı

Çavgın Yıldırım[1], Can İlker Demir[1], Emrah Kağan Yaşar[1], Murat Şahin Alagöz[1]
[1]*Kocaeli Üniversitesi Tıp Fakültesi,Plastik Rekonstrüktif ve Estetik Cerrahi Anabilim Dalı,Kocaeli*

Giriş: Meningomiyelosel (MM) her 1000 doğumda 1'inde görülen, spinal kanal, vertebral kolon ve cildi etkileyen doğuştan bir anomalidir (1). MM, omuriliğin herhangi bir seviyesinde görülebilir. MM tamir edilmediğinde olguların yarısından fazlasında ölümle sonuçlanır (2). Bu nedenle doğumdan sonraki 48 saat içinde sinir yapılarının ve cildin onarılması önerilir. Onarımın son aşaması olan cilt rekonstrüksiyonunda amaç kalın ve iyi damarlanmış doku ile nöral yapıların gerilimsiz kapanmasını sağlamaktır. Kısa operasyon süresi, çok daha düşük ek morbidite riski, minimum kan kaybı ve maksimum doku koruması ile tek seanslık yöntemlerin kullanılması en uygun prosedür olacaktır. Ancak primer kapatmanın mümkün olmadığı durumlarda 5 cm'den büyük defektlerde deri grefti ve flep tekniklerinin kullanıldığı daha komplike işlemler gerekebilir. Bipediküllü flepler (BPF'ler) vücudun farklı bölgelerinde kullanılır ve her iki taraftan da aksiyel bir kan temini modeli elde edilir. Yeni bir teknik olmamakla birlikte vücudun farklı bölgelerinde güvenle kullanılmaktadır. Bu yazıda, büyük MM defektlerinin cerrahi olarak kapatılmasında alternatif bir yöntem olarak BPF'leri kullanan klinik deneyimimiz sunulmaktadır.

Materyal metot: Beyin cerrahisi onarımından sonra primer kapatmanın uygulanamayacağı MM defektli yenidoğan hastalara Ocak 2016 ile Ağustos 2020 arasında BPF rekonstrüksiyonu uygulandı. Tüm operatif prosedürler tek bir cerrah tarafından yapıldı. Cinsiyet, gebelik yaşı, doğum ağırlığı, operasyon yaşı, defekt boyutu, operasyon süresi, intraoperatif-postoperatif kan transfüzyonu ve hastanede kalış süresi gibi hasta demografik bilgileri toplandı. Ayrıca seroma, hematom, yara açılması, beyin omurilik sıvısı (BOS) kaçağı, revizyon cerrahisi ihtiyacı ve flep nekrozu gibi komplikasyonlar kaydedildi.

Sonuçlar: MM defekti olan altı (%60) erkek ve iki (%40) kadın olmak üzere 10 yenidoğan hasta bu teknikle tedavi edildi. Hastaların ortalama doğum ağırlığı 2677 (2500-2900 arası) gram, ortalama gebelik yaşı 37.1 (34-42) hafta idi. Hastaların sekizi (%80) doğumdan sonraki ilk 24 saat içinde, geri kalan ikisi doğumdan itibaren 1-7 gün (ortalama: 1.8) arasında ameliyat edildi. Ortalama takip süresi 14.9 aydı (dağılım 12-18). Tüm hastalara ventriküloperitoneal şant takıldı.Bir hasta primer kapama yapıldıktan sonra üçüncü günde ameliyat edildi ve detaşman meydana geldi. Hiçbir hastada seroma, hematom, BOS kaçağı ve flep nekrozu gibi komplikasyonlar gelişmedi. (Şekil 1). Hastaların özellikleri tablo-1 de verilmiştir.

Tartışma: MM hastalarının cerrahi tedavisindeki son adım, dura onarımından sonra nöral yapıların iyi damarlanmış bir yumuşak doku örtüsü ile gerilimsiz olarak kapatılmasıdır. Kısa operasyon süresi ile tek seanslık tekniklerin kullanılması hem komplikasyon ve kan kaybı risklerini azaltır hem de iyileşme sürecini hızlandırır. Ek olarak, sırt dokularının maksimum düzeyde korunması, sonraki herhangi bir revizyon ameliyatı için flep alternatiflerini koruyarak planlamayı kolaylaştırır.

Paraspinal bölgeden kaldırılan ve Üç baskın vasküler bölgeden kan akışının elde edildiği fasyokutan flepler, MM defektlerini onarmak için güvenle kullanılmıştır. Lokal fasiokutan fleplerin ana dezavantajı, büyük defektleri tamir ederken bazen donör alanı kapatmak için deri greftlerine ihtiyaç duyulmasıdır. Defekt genişliği ve hastanın sırtının genişliği donör sahanın kapatılması için kritik noktalardır. Çalışmamızda primer kapatma ile sekiz donör saha ve STSG'ler ile iki donör saha kapatıldı. Bu iki hastanın transvers defekt boyutları 7 ve 8 cm idi. Unutulmamalıdır ki, insizyonun karın tarafındaki flebin alttan geçirilerek medialize edildiği ve yerdeki dokulara dikildiği unutulmamalıdır. Bu, flepteki gerilimi azaltarak yara sorunlarının gelişmesini önlemeye yardımcı olur. Ancak STSG'ler ile kapama yapıldığında uzun dönemde flank alanda kontur bozuklukları olabilir. MM defekt kapatma çoğu durumda hayat kurtaran ve hayat uzatan bir prosedür olduğundan, bu sonuç genellikle kabul edilebilir. Donör saha primer olarak kapatılan iki hastamız yara

ayrılması nedeniyle tekrar ameliyata alındı. Kanaatimizce bunun nedeni dikiş hatlarındaki gerginlikti. Bu hastalarda defektin ortalama transvers çapı 6.5 cm idi. Bu nedenle 5 cm'den büyük defektlerde verici bölgenin deri grefti ile onarılmasını öneriyoruz.

MM hastalarında uzun süreli yatak yaraları oluşursa ek cerrahi müdahale gerekebilir. Özellikle birden fazla flebin kullanıldığı durumlarda, artan kesi sayısı nedeniyle sırtın aşırı skarlaşması gelecekteki flep alternatiflerini azaltabilir ve hastalığın yönetimini zorlaştırabilir. Bu nedenle, arka dokuların maksimum korunması arzu edilir. Bu nedenle hastalarımızda diğer fasiyokütan flep tekniklerini (keystone, readingmen) sırtta büyük skarlara neden olabileceği ve ileride kullanılabilecek olası flep alternatiflerini azaltabileceği için tercih etmiyoruz. BPF tekniğinde kesiler arka koltuk altı hattı üzerinden yapıldığı için skar karın-dorsal bileşkede kalır. Tüm kesiler aynı yerden, kusurun dikey mesafesinden yaklaşık 4-6 cm daha uzun olacak şekilde yapılır. Bu prosedürün iki avantajı vardı. İlk olarak, yara izinin gizlenmesi kötü bir görünümün önüne geçer. İkincisi, sırt derisinin korunması, herhangi bir ikincil prosedür gerektiğinde yeni fleplerin kolayca planlanmasını sağlar. Çalışmamızda iki hastada yara ayrılması sonrası reoperasyon uygulandı. Debridmandan sonra, bir hastada BPF'nin üst sınırı kesildi ve alt tabanlı unipediküllü flep olarak yeniden düzenlendi. Bu flep defekte kolayca transpoze edildi ve uzun olması nedeniyle gerilimsiz kapanması sağlandı. Diğer hastada ise primer kapama uygulandı. Bu hastaların uzun dönem takiplerinde herhangi bir komplikasyon gelişmedi. Bipedikül flep uzun süredir (en az yarım asırdır) kullanılan ve MM defektlerinin kapatılmasında kullanıldığında birçok avantaj sağlayan bir yöntemdir. Bunlar arasında kas flebi kullanımı gerektirmeden gerilimsiz kapatma ve ameliyat öncesi ve sonrası kan transfüzyonu gerektirmeden tek, kısa ameliyat süresi yer alır. Ek avantajlar arasında, ikincil müdahalelerin gerekli olması durumunda donör sahalar için daha iyi bir seçim ve revizyon gerektiğinde, alt veya üst tabanlı bir unipediküllü flebe dönüştürülmesinin mümkün olması sayılabilir. BPF'lerin planlanması ve uygulanması da kolaydır ve ameliyat sonrası yara izi en aza indirilir. Deneyimlerimize göre, bir BPF 8 cm genişliğe kadar olan MM kusurları için güvenle kullanılabilir ve daha önce açıklanan diğer tekniklere iyi bir alternatif sağlar.

Tablo 1

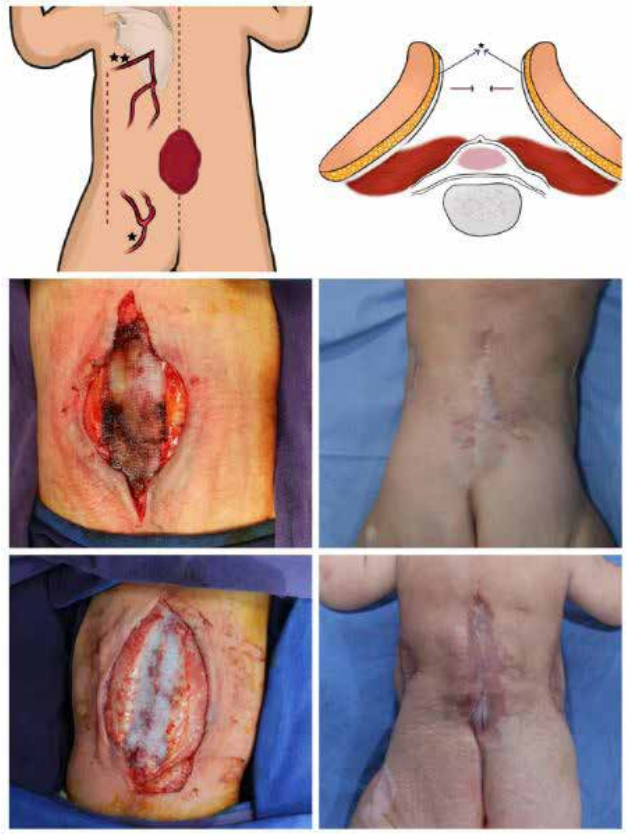

iki farklı hastamızın perioperatif ve postoperatif 16. haftadaki görüntüleri

1. Reigel D. Myelomeningocele. Atlas of Pediatric Neurosurgery, ed. 1:1-9, 1996

2. Atik B, Tan O, Kymaz N, Ylmaz N, Tekes L. Bilobed fasciocutaneous flap closure of large meningomyeloceles. Annals of plastic surgery. 56(5):562-4, 2006

Anahtar Kelimeler: meningomyelosel, bipediküllü flep, meningomyelosel onarımı

Tablo 1

hasta	cinsiyet	doğum ağırlığı (gr)	doğum haftası	opere olduğundaki yaşı (gün)	cilt defektinin boyutu (cm)	operasyn süresi (dakika)	lokalizasyon	kan transfüzyon	hastanede kalış süresi	donor saha kapama tekniği	komplikasyonlar	takip süresi (ay)
1	M	2600	36	1	6x9	70	Lumbosakral	-	12	primer kapama	-	12
2	M	2800	38	7	6x9	65	Lumbosakral	-	7	primer kapama	detaşman	14
3	M	2770	42	1	5x8	60	Lumbosakral	-	7	primer kapama	-	16
4	F	2670	36	3	6x8	40	torakalumbar	-	5	primer kapama	-	15
5	M	2600	34	1	7x10	60	Lumbosakral	-	6	STSG	-	16
6	F	2780	34	1	5x9	40	Lumbosakral	-	5	primer kapama	-	13
7	F	2600	36	1	5x7	50	Lumbosakral	-	7	primer kapama	-	18
8	F	2550	38	1	6x8	50	Lumbosakral	-	5	primer kapama	detaşman	18
9	M	2500	38	1	6x9	60	Lumbosakral	-	5	primer kapama	-	15
10	M	2500	39	1	8x13	65	torakalumbar	-	5	STSG	-	12
mean		2677	37.1	1.8	6x9	56			6.4			14.9

hasta özellikleri

P-091
Covid-19 pandemisinde opere edilen hastaların demografik özellikleri ve Covid-19 enfeksiyonu geçirme oranları

İlker Çiçek, Melekber Çavuş Özkan, Zeynep Deniz Akdeniz Doğan, Fatma Nihal Durmuş Kocaaslan, Bülent Saçak
Marmara Üniversitesi Tıp Fakültesi, Plastik Rekonstrüktif ve Estetik Cerrahi Ana Bilim Dalı, İstanbul

Bu çalışmanın amacı, yeni koronavirüs-2019 (COVID-19) pandemisi sırasında ameliyat edilen hastaların demografik özelliklerini ve hastanede yatış sırasında ve ameliyattan sonraki ilk 14 gün içinde Covid-19 enfeksiyon oranlarını, operasyonları gerekli önlemlerle gerçekleştirmenin etkisini incelemek ve ameliyat edilen hastaların demografik özelliklerini değerlendirmektir. 15 Mart 2020 ile 30 Nisan 2020 tarihleri arasında merkezimizde ameliyat edilen toplam 639 hasta retrospektif olarak incelendi. Triyaj sistemine göre cerrahi işlemler acil, zamana duyarlı ve elektif işlemler olarak sınıflandırıldı. Yaş, cinsiyet, ameliyat endikasyonu, Amerikan Anestezi Uzmanları Derneği (ASA) sınıfı, ters transkriptaz-polimeraz zincir reaksiyonu (RT-PCR) test sonucunun varlığı ve/veya yokluğu, ameliyat türü, ameliyat bölgesi ve belgelenmiş veriler Hastanede yatış sırasında ve ameliyattan sonraki 21 gün içinde COVID-19 enfeksiyonları kaydedildi. Yaş ortalaması 43,08±22,68 yıl olan hastaların %60,4'ü erkek, %39,6'sı kadındı. Malignite en sık cerrahi endikasyonuydu (%35,5), bunu travma (%29,1) izledi. Hastaların sırasıyla %27.4'ü ve %24.9'u ile karın bölgesi ve baş boyun bölgesi en sık ameliyat edilen bölgelerdi. Tüm cerrahi prosedürlerin %54,9'u acil ve %43.9'u zamana duyarlı prosedürlerdi. Ameliyat sırasında ve sonrasında COVID-19 enfeksiyon oranı %0.31 idi. Genel popülasyona benzer enfeksiyon oranları ile ameliyat öncesi ve sonrası dönemde koruyucu önlemler alınarak her türlü ameliyat güvenle yapılabilir. Mortalite ve morbidite riski yüksek olan hastalarda cerrahi tedavinin sıkı enfeksiyon kontrol prensiplerine uygun olarak gecikmeden yapılması akıllıca olacaktır.

Anahtar Kelimeler: Covid19, Pandemi, Enfeksiyon

P-092
Kulak Travmalarında Defektin Anatomik Lokalizasyonuna Bağlı Olarak Çeşitli Rekonstrüksiyon Seçenekleri

Süleyman Can Ceylan, Melih Çakaroğlu, Pınar Özbilgehan, Özge Utku, İpek Allı, Bora Özkale, Rabican Akkanat, Ramazan Erkin Ünlü, Murat İğde
Ankara Şehir Hastanesi,Plastik Rekonstrüktif ve Estetik Cerrahi Kliniği, ANKARA

Amaç: Bu yazıda amacımız travmaya bağlı kulak defektlerinde, olguların anatomik lokalizasyonuna göre yapılan çeşitli rekonstrüksiyon seçeneklerini sizlere sunmak ve bu olguların yönetimi ile ilgili tecrübelerimizi sizlerle paylaşmaktır.

Gereç Ve Yöntemler: Bu çalışmaya Temmuz 2020-Ağustos 2021 yılları arasında kliniğimizde yatan kulak rekonstrüksiyonu yapılan 3 hasta dahil edildi. Preoperatif ve postoperatif fotoğraflar, perioperatif detaylar ve sonuçlar değerlendirildi.

Bulgular: Vaka 1 39 yaş tellere takılma sonucu sol kulak süperior heliksde 4x1 cm defekt mevcuttu. Defekt lokal anestezi altında kulak posteriorundan planlanan 2 aşamalı interpolasyon flebi ile onarıldı. Vaka 2 24 yaş yine travmaya bağlı sağ kulak lobülünde defekti mevcuttu. Lokal anestezi altında lobül remnantı inferior sınırı deepitelize edildi. Deepitelizasyon sahasının anterior ve posteriorundan planlanan transpozisyon flepleri ile lobülün anterior ve posterior yüzü oluşturuldu. Vaka 3 31 yaş düşme sonucu sağ heliks süperiorunda 2x2 cm defekt mevcuttu. Aurikular blok altında antia-buch tekniğine uygun olarak süperior ve lobüler ilerletme flepleri ile defekt onarıldı.

Sonuçlar: Travmalara bağlı kulak defektlerinde defektin anatomik lokalizasyonuna göre seçilecek olan rekonstrükisyon seçeneği olguların yönetiminde önemli bir rol oynamaktadır. Hem doğal anatomik görünüm açısından hem hasta memnuniyeti açısından preop planlamanın düzgün yapılması ve rekonstrüksiyonun buna uygun olarak yapılması önemlidir.

Anahtar Kelimeler: kulak, rekonstrüksiyon, travma

3 hastanın preop, intraop, postop fotoğrafları

ayrıntılı olarak preoperatif, intraoperatif, postoperatif ve perioperatif fotoğrafları sunuma konulmuştur.

P-093
2010-2021 Yılları Arasında Opere Edilen Fournier Gangreni Hastalarının Rekonstrüksiyon Sonuçlarının Değerlendirilmesi ve Retrospektif Analizi

Özlem Çolak, Tuğçe Yasak Par, Semih Tiber Menteşe, Zeynep Öykü Gürel, İlker Üsçetin, Mahir Gökbulut
Prof. Dr. Cemil Taçşıoğlu Şehir Hastanesi, Plastik Cerrahi kliniği, İstanbul

Giriş: Fournier gangreni; perine, perianal bölge ve genital bölgeyi etkileyen ve nadir görülen bir nekrotizan fasit türüdür. Hayatı ciddi derecede tehdit edebilen bu hastalık aerob ve anaerobik mikroorganizmalardan oluşan bir yumuşak doku enfeksiyonudur.1 Akut bir nekrotik enfeksiyon olan fournier gangreni genelde ileri yaş erkeklerde görülür.2 Çalışmamızda fournier gangreni hastalarının rekonstrüksiyon seçeneklerinin karşılaştırılması ve analiz edilmesi amaçlanmıştır.

Materyal-Metod: 2010-2021 yılları arasında kliniğimizde opere edilen 30 fournier gangreni vakası çalışmamıza dahil edilmiştir. Hastalar yaş, cinsiyet, primer başvurularına göre değerlendirilmiştir. Rekonstrüksiyon seçenekleri; revizyon operasyonları ve başarı oranları değerlendirilmeye alınmıştır.

Bulgular: Çalışmamıza dahil edilen vakaların %80'i erkek, %20si kadındır. Fournier gangreni nedeni ile opere edilen hastalarun yaş ortalaması 64.3 olup hastalar 27-87 yaş aralığındadır. Hastaların 8'inde (%26,66) rekonstrüksiyon seçeneği olarak flepler tercih edilmiş olup 22'sinde (%73,33) kısmi kalınlıklı deri grefti ile rekonstrüksiyon yapılmıştır. (5 hastada (%62,5) fasyokutan ilerletme flebi, 1 hastada (%12,5) inguinal random transpozisyon flebi, 2 hastada (%25) medial circumfleks femoral arter perforatör flebi) Rekonstrüksiyon seçeneği olarak flep kullanılan hastalardan %25'i revizyon amacıyla ek operasyona ihtiyaç duymuştur. Greft uygulanan hastaların ise %10'u ek operasyona ve debridmana ihtiyaç duymuştur.

Tartışma ve Sonuç: İnguinal bölge ve perine perforatörden zengin bölgeler olup rekonstrüksiyonlarında serbest perforatör flepler kullanılabilir. Lokal fleplerin geniş defektlerde dahi fonksiyonel sonuçları iyi olup daha güvenli fleplerdir. Çok geniş ve derin defektlerde serbest flepler tercih edilebilmekle birlikte teknik zorlukları, uzun anestezi süresi ve iyileşme süresinin uzunluğu nedeniyle pediküllü perforatör flepler daha konforlu rekonstrüksiyon seçenekleri olarak değerlendirilebilir. 3

Fournier gangreni nedeniyle perineal doku defekti mevcut olan hastaların rekonstrüksiyonunda split thickness skin grefti (STSG) kullanılan hastaların %10'u kısa dönemde greft kaybı sonucu ek operasyona ihtiyaç duymuştur. Medial circumflex femoral arter perforatör flebi, fasyokutan ilerletme flepleri, medial uyluk transpozisyon flebi kullanılan hastalardan 2'sinde (%25) kısmi flep nekrozu gelişmiştir. Hastaların postop uzun süreli takiplerinde STSG ile rekonstrüksiyon yapılan hastalarda kontürlere uyum daha az gözlenmiş, kontraksiyon sonucu kozmetik sonuç ve hasta memnuniyeti flep ile onarım yapılan hastalara göre daha düşük bulunmuştur. Medial circumflex femoral arter perforatör flebi ile rekonstrüksiyon yapılan hastalarda kontraksiyon daha az görülmekle birlikte, benzer bölgeden flep ile onarım sonucu renk uyumunun daha iyi olduğu ayrıca greft ile yapılan onarıma göre kontür farkının daha az olması sayesinde estetik görünümünün daha iyi olduğu tespit edilmiştir. Perine rekonstrüksiyonunda medial circumfleks arter perforatör flebi greft seçeneğinden önce uygun hastalar için göz önünde bulundurulmalıdır.

Kaynakça
1. Bildik, N., Kurt, N. (2000), Fournier Gangreni, 10 olguluk deneyimimiz
2. Singh, A., Ahmed, K. (2016), Fournier's gangrene. A clinical review, 2016 Oct 5;88(3):157-164.
3.Seo, B., Choi, J. PERFORATORS AS RECIPIENTS FOR FREE FLAP RECONSTRUCTION OF THE INGUINAL AND PERINEAL REGION. 2015 Nov;35(8):627-33.

Anahtar Kelimeler: flep, fournier, greft, rekonstrüksiyon

P-095
Fournier Gangreninde Rekonstrüksiyon Deneyimlerimiz

Merve Özger, Safa Eren Atalmış, Merve Terzi, Tahir Babahan, Fatih Berk Ateşşahin, Cenk Demirdöver
Dokuz Eylül Üniversitesi Tıp Fakültesi, Plastik, Rekonstrüktif ve Estetik Cerrahi Ana Bilim Dalı, İzmir

Giriş: Fournier gangreni, ilk olarak 1764'te Baurienne tarafından erkek genitalyada ortaya çıkan fatal nekrotizan fasiit olarak tanımlanıp, 1883'te de Jean Alfred Fournier tarafından isimlendirilmiştir. Fournier gangreni eksternal genitalya, perineal ve perianal bölgenin hızlı ilerleyen nekrotizan fasiitidir. Hastalık erkeklerde daha sık görülmekle birlikte immun yetmezlik, diabetes mellitus, HIV gibi durumlarda risk faktörleridir. %20-30 mortalite oranına sahiptir. Hastalığın temel yönetiminde 3 temel prensip bulunmaktadır. Bunlar; hemodinamik stabilizasyon, acil cerrahi debridman ve antibiyoterapidir. Çalışmamızda 2005-2021 yılları arasında kliniğimizde fournier gangreni nedenli defekt bulunan ve rekonstrüksiyon uygulanan hastalar retrospektif olarak analiz edildi.

Gereç ve Yöntem: Şubat 2015- Ağustos 2020 arasında fournier gangreni nedeni ile debridman uygulanmış 33 hastanın genital ve perineal bölgede bulunan defektine yönelik kliniğimizce lokal veya perforatör flep tam/kısmi kalınlıkta deri grefti ile onarım yapılmıştır. Hastalar yaş, cinsiyet, eşlik eden hastalıklar, rekonstrüksiyon yöntemleri ve ek revizyon gerektirme açısından değerlendirildi.

Bulgular: Şubat 2015 - Ağustos 2020 arasında fournier gangreni nedeni ile debridman uygulanmış ve doku defekti bulunan 33 hasta çalışmaya dahil edildi. 33 hastanın 3 ü kadın (%9,09) ve 30 u erkek (%90,9)ti.Yaş aralığı 26-85 yaş ortalaması 54,81 di. Hastaların 8'inde(%24,24) diyabet ve hipertansiyon, 7'sinde(%21,21) diyabet,2'sinde((%6,06) prostat kanseri, 1 (3,03) hastada renal yetmezlik, 1 (%3,03) hastada hipertansiyon, 1 (%3,03) hastada renal transplantasyon nedenli immunsupresif tedavi almakta,1 (%3,03) hastada parapleji ve 1 (%3,03) hastada koroner arter hastalığı mevcut iken hastaların 10'unda(%30,30) yandaş hastalık yoktu. 13 (%39,39) hastaya skrotal ilerletme flebi,1 (%3,03) hastaya iliofemoral bazlı rotasyon flebi, 2 (%6,06) hastaya medial uyluk flebi ve skrotal ilerletme flebi, 2(%6,06) hastaya skrotal ilerletme ve singapur flebi, 4 (%12,12) hastaya skrotal ilerletme flebi ve greft, 1 (%3,03) hastaya SCİP ve greft, 3(%9,09) hastaya medial uyluk flebi, 1 (%3,03) hastaya greft ve fasyokutan flep,1(%3,03) hastaya gluteal bölgeden V-Y ilerletme flebi, 1(%3,03) hastaya greft,1 (%3,03) hastaya fasyokutan flep, 2 (%6,06) hastaya medial uyluk flebi ve greft, 1 (%3,03) hastaya skrotal ilerletme flebi ve greft ile rekonstrüksiyon yapıldı. Hastaların 2'sinde (iliofemoral bazlı rotasyon flebi ve singapur flep) flep distalinde ve 1'inde (SCİP flep) flepte total nekroz gelişmesi nedenli revizyon yapıldı.

Tartışma: Fournier gangreni yönetiminde erken tanı, acil ve yeterli debridman ve geniş spektrumlu antibiyoterapi sağkalım oranını arttırmada ve başarılı tedavide önemlidir. Negatif basınçlı yara pansumanı fournier gangreni tedavisinde önemli bir modalitedir. Bizim serimizde de 13 hastaya rekonstrüksiyon öncesi negatif basınçlı yara pansumanı uygulanmıştır. Negatif basınçlı yara pansumanı uygulama endikasyonu geniş kompozit defekt ve masif miktarda yara akıntısının olmasıdır. Rekonstrüksiyon seçenekleri arasında tam/kısmi kalınlıkta deri grefti, lokal ilerletme flepleri, fasyokutan flepler ve miyokutanöz flepler bulunmaktadır. Skrotal ilerletme flepleri iyi estetik sonuç ve benzeri benzer ile onarma prensibine uygun bir rekonstrüksiyon sağlar. Kas flepleri ölü boşlukları doldurmak için iyi vaskülarizasyon sağlaması ve bakteriyel inokülasyona rezistans için iyi bir seçenektir. Fasyokutan flepler dayanıklı bir cilt ve geniş yumuşak doku kapamasına olanak sağlar. Deri greftlerine göre daha iyi estetik ve fonksiyonel sonuç sağlar.

Sonuç: Fournier gangreni, skrotum ve perinede cilt ve yumuşak doku defektlerine neden olabilen fulminant nekrotizan bir enfeksiyondur. Tedavi, geniş spektrumlu antibiyotik uygulanmasını, zamanında ve kapsamlı cerrahi debridmanı ve yara defektlerinin erken kapatılmasını içerir. Hastanın yaşam kalitesini iyileştirmek için kusurların erken kapatılması zorunludur. Skrotal ve perineal bölge defektlerinin rekonstrüksiyonu cerrah için bir zorluk olmaya devam etse de, tasarımı hastanın özelliklerine dayanan çeşitli rekonstrüktif teknikler mevcuttur ve bunlar rekonstrüktif cerrahın çok yönlülüğüne katkıda bulunur.

Anahtar Kelimeler: Fournier, Debridman, Flep, Greft

P-098
Kilit taşı flebi ile farklı anatomik bölgelerde onarım deneyimlerimiz

Gözde Akyol[1], Dilek Tuğçe Kazancık[1], Erman Menekşe[2], Atilla Çoruh[1]
[1]Erciyes Üniversitesi Tıp Fakültesi,Plastik Rekonstrüktif ve Estetik Cerrahi Ana Bilim Dalı, Kayseri
[2]Ağrı Eğitim ve Araştırma Hastanesi Plastik Rekonstrüktif ve Estetik Cerrahi, Ağrı

"Kilit Taşı" flebi, orijinal olarak Behan tarafından 2003 yılında(1) deri kanseri eksizyonları sonrası oluşan defektlerin kapatılması için tariflenmiş rastgele patternli multiperforatör bir ada flebidir. Kilit Taşı flep adı, antik mimari Roma kemerinin kama şeklindeki kilit taşına benzerliğinden dolayı bu şekilde tanımlanmıştır. Flebin 4 tipi tariflenmiştir. Geniş klinik uygulama, güçlü ve güvenilir kanlanma, serbest ve perforatör fleplere nazaran daha kısa ameliyat süresi, komşu doku ile onarım, his duyusu taşıması, minimum donör saha morbiditesi, kolay cerrahi diseksiyonu, "Ω" varyantı dışında diren gerektirmemesi, azalmış postoperative ağrı ve ödem bu flebin avantajları olarak sayılabilir. Kliniğimizde kilit taşı flebi ile onarım yaptığımız beş hastayı sunuyoruz. Hastaların üçü meningomyelosel, biri sağ ön kolda skuamöz hücreli karsinom, diğer hasta ise sağ uylukta merkel hücreli karsinom eksizyonu yapılan hastadır. Gibozitesi olan tek bir hastada orta hatta yara iyileşme problemi görülmüştür. Bu komplikasyonun meningomyelosel ile beraber olan ağır omurga deformitesi "gibozitesi" bağlı olduğu düşünülmüştür. Subkütan pediküllü kilit taşı flebinin gibozitesi olan meningomyeloselli hastalarda, skalp gibi az sayıda perforatör damarların bulunduğu anatomik bölgelerde, defekte komşu alanlarda daha önceden geniş deri altı diseksiyonu yapılan sahalarda kullanımı için temkinli olunmalıdır.

1. Behan FC. The keystone design perforator island flap in reconstructive surgery. ANZ J Surg. 2003;73:112–120.

Anahtar Kelimeler: deri defekti, fasiyokütan flep, kilit taşı flebi

Resim 1

Sağ ön kolda skuamöz hücreli karsinom eksizyonu yapılıp kilit taşı flebi ile onarım yapılan hastamız

P-099
Olgu Sunumu: Noma

Ramazan Erkin Ünlü, Arda Kavas, Okan Acicbe, Murat Enes Sağlam, Melih Çakaroğlu, Pınar Özbilgehan, Burak Yaşar, Hasan Murat Ergani
Ankara Şehir Hastanesi

Noma (Cancrum oris) düşük sosyoekonomik düzeydeki çocukların orofasiyal dokularını etkileyen hızlı ilerleyen, nekroz ve doku destrüskiyonuyla giden bir hastalıktır. Risk faktörleri az gelişmiş ülke çocuğu olmak, çevre kirliliği, immünsüpresyon ve kötü ağız hijyenidir. İlk klinik bulgu nekrotizan gingivittir. Polibakteriyel enfeksiyonla birlikte nekrotizan periodontit ve stomatite ilerler. Nadir vakalarda progrese olarak nekrotizan fasiit, myonekroz ve osteonekroz gelişerek perioral bölgede tam kalınlıkta bir doku kaybına neden olur.

Vaka: 5 yaş erkek hasta. Somali vatandaşı. Yılan ısırığı sonrası polibakteriyel enfeksiyon gelişen ve tedavi edilmeyen hasta sağ alt ve üst dudakta, gingivobukkal mukozada, sağ alar kanatta ve sağ perioral bölgede geniş doku defekti ile tarafımıza başvurdu. Rekonstrüksiyon amacıyla sağ submandibuler bölgeye 100 cc expander yerleştirildi. 4 ay sonra 100 cc ile genişletilen doku fasyokutan flep olarak eleve edilerek defekte adapte edildi. Mukoza rekonstrüksiyonu amacıyla flep tabanına STSG adapte edildi. 1 ay sonra kommisuroplasti yapıldı.

Anahtar Kelimeler: Cancrum Oris, Dudak, Noma

OLGU

P-100
Fokomelide Omuz Hattının Baldır Protezi ile Augmentasyonu

Çağhan Benli, Volkan Genç, Harun Özügül, Abdullah Erkan Orhan
Çanakkale Onsekiz Mart Üniversitesi Tıp Fakültesi, Plastik, Rekonstrüktif ve Estetik Cerrahi Ana Bilim Dalı, Çanakkale

Giriş: Fokomeli her 100.000 doğumdan 0.3'ünde görülen ve çeşitli derecede uzuv eksiklikleriyle görülen bir sendromdur.1 Burada kliniğimize başvuran fokomeli sendromuna bağlı bilateral kol deformasyonu olan hastanın omuz hattının baldır protezi kullanılarak iyileştirilmesi sunuldu.

Gereç ve Yöntem: 32 yaşındaki kadın hasta fokomeli sendromu kaynaklı omuzlarındaki eşitsizlik ve deltoid kas atrofisine bağlı hacim kaybından şikayetlerle kliniğimize başvurdu. Hastanın istekleri; omzundan düşmeden çanta takabilmek ve estetik görüntüsünün iyileştirilmesiydi. Sol omuz posterolateralinden yapılan 3 cm'lik insizyonla omuzda kas ve cilt arasında poş oluşturuldu. Kanama kontrolünü takiben 60 cc'lik (184 × 42 × 14 mm) baldır protezi yerleştirildi.

Bulgular: Post-operatif erken dönemde hastada herhangi bir komplikasyon gelişmedi. 1., 2., 6. ve 12. ay muayenesine gelen hastada herhangi bir komplikasyon görülmedi. Hasta omzuna çanta takabildiğini ve iyileşmiş estetik görüntüden memnun olduğunu belirtti.

Sonuçlar: Literatürde rekonstrüksiyon amaçlı baldır protezinin omuz hattının augmentasyonunda kullanılabileceğini belirten bir vaka raporu bulunmaktadır.2 Çeşitli etiyolojilere sekonder omuz rekonstrüksiyonunun gerektiği uygun hastalarda baldır protezinin de kullanılabileceği kanısındayız.

Anahtar Kelimeler: Fokomeli, Baldır, Protez, Rekonstrüksiyon, Omuz

Resim 1

A: Preop B: Postop

P-101
Nefes darlığına sebep olan Madelung hastalığı yönetimi: Olgu Sunumu

Kadir Yit, Emrah Patat, İlker Uyar, Meltem Ayhan Oral
İzmir Katip Çelebi Üniversitesi Atatürk Eğitim ve Araştırma Hastanesi, Plastik Rekonstrüktif ve Estetik Cerrahi Ana Bilim Dalı, İzmir

Giriş: Çoklu simetrik lipomatozis veya Madelung hastalığı, üst kol, boyun ve omuz bölgelerinde simetrik olarak büyük ve kapsülsüz yağ dokusu birikimi ile karakterize nadir bir durumdur [1]. Genellikle alkol kötüye kullanımı öyküsü olan orta yaş erkeklerde görülmekle birlikte etiyolojisi henüz tam olarak aydınlatılamamıştır. Fonksiyonel ve estetik açıdan kompleks problemlere yol açan bu nadir hastalığın tedavisi de plastik cerrahlar için zorlayıcı olabilmektedir. Cerrahi tedavi seçenekleri arasında liposakşın ve lipektomi bulunmaktadır. Bu çalışmada literatürde ender rastlanan bir Madelung hastasının yönetiminin sunulması amaçlanmıştır. Olgu: Elli beş yaşında erkek hasta Aralık 2020 tarihinde polikliniğimize göğüs ön, arka duvarında ve boyunda çok sayıda dev kitle ve solunum sıkıntısı şikayetleri ile başvurdu. Hastanın alkol öyküsü olmadığı öğrenildi. Yaklaşık 23 yıl önce servikal bölgede başlayan cilt altı şikayetlerinin zamanla ilerleme göstermesi ve tekrarlaması üzerine bu süreç içinde çok defa opere olduğu öğrenildi. Yapılan muayenesinde boyunda her iki lateral alandan başlayıp anterior bölgeye uzanan, üzerindeki cildi ekspande eden, boynun normal görünümünü deforme eden cilt altı kitleleri ayrıca boyun posterior bölgesini kaplayan dev cilt altı kitleler izlendi. Nefes darlığı oluşturan bu kitleler nedeniyle

hastaya operasyon planlandı. Genel anestezi altında uygun cerrahi alan temizliği sonrası torakal bölgedeki lipomatöz alana tümesan enjeksiyonlar yapıldı. 20 dk beklendikten sonra tümesan yapılan bölgeye liposakşın ve yumuşak doku eksizyonları uygulandı. Defektin superiorundan ve inferiorundan fasyokutan flepler eleve edilip rekonstrüksiyon gerçekleştirildi. Postoperatif komplikasyon saptanmadı. Hastanın takiplerinde kitle etkisiyle oluşan nefes alma probleminin belirgin gerilediği gözlendi.

Tartışma ve Sonuç: Çoklu simetrik lipomatozis literatürde nadir görülen bir hastalıktır. Madelung hastalığının ayırıcı tanısı obezite, Cushing sendromu, ilaçların etkileri (örneğin, HIV/AIDS veya glukokortikoidler için antiretroviral tedavi) ve lipid depolama bozukluklarını içerir[2].Nadir görülmesi ve birçok hastalıkla ayırıcı tanıya girmesi sebebiyle geç tanı almaktadır. Bu durum estetik kaygı ve fonksiyonel bozukluk gibi ek sorunlara yol açmaktadır. Bizim hastamızda olduğu gibi böyle vakalarda semptomatik tedavide liposakşın ve lipektomi uygun olan tedavi modalitesidir.

Kaynaklar:

1. Mimica M, Pravdic D, Nakas-icindic E, Karin M, Babic E, Tomic M, et al. Multiple symmetric lipomatosis: a diagnostic dilemma. Case Rep Med 2013; 2013: 836903.
2. Shigehiro Karashima, PhD and Takashi Yoneda, PhD, et al.Madelung disease in a 58-year-old man. CMAJ. 2019 Jan 14; 191(2): E48.doi: 10.1503/cmaj.180759

Anahtar Kelimeler: Madelung, Çoklu simetrik lipomatozis, lipektomi, liposakşın

Resim 1-4

P-102
Nadir görülen bir yumuşak doku tümörü, kolda rekürren parakordoma

Ferhat Kargalıoğlu[1], Galip Gencay Üstün[2], Uğur Koçer[1]
[1]Ankara Eğitim ve Araştırma Hastanesi, Plastik, Rekonstruktif ve Estetik Cerrahi Ana Bilim Dalı, Ankara
[2]Hacettepe Üniversitesi Tıp Fakültesi, Plastik, Rekonstruktif ve Estetik Cerrahi Ana Bilim Dalı, Ankara

Giriş: Parakordoma, bugüne kadar bildirilen yaklaşık elli vaka ile tanımlanan en nadir tümörlerden biridir. Laskowski isimli patolog 1955 yılında bu tümörü ilk olarak kordoma periferikum olarak tanımlamıştır. Parakordoma benign bir tümördür, ancak literatürde metastatik ve ölümcül vakalar bildirilmiştir. Literatürdeki vakaların % 56.8'i erkektir ve hastalar 4-86 yaş arasında olup ortalama yaş 34.4'tür. Tümör en sık alt ekstremitede gözükmekte (%51.2) olup, ikinci en sık lokasyon üst ekstremiteleridir (%26.8). En sık görülen semptom ağrısız bir kitle olmakla beraber ağrılı vakalar da bildirilmiştir.

Olgu sunumu: Bu olgu sunumunda 63 yaşındaki kadın hasta sağ kol deltoidal bölgede subkutan yerleşimli kitle ile başvurdu. 1 yıllık büyüme hikayesi olan kitle muayenede sert, fikse olarak izlendi. Hastanın sağ kol, önkol ve el; duyu, dolaşım ve motor muayeneleri doğal olarak izlendi. Hastanın diabetes mellitus ve hipertansiyonu mevcuttu. Hastanın sağ kolundaki subkutan kitlesine yönelik yapılan yüzeyel ultrasonda kitle lipom olarak belirlendi ve lokal anestezi altında kitle eksize edildi. Patolojik inceleme sonrasında kitlenin parakrdoma olduğu belirlendi. Rutin kontroller sırasında 6. Ayda aynı bölgede nüks belirlendi. Kitlenin klinik ve radyolojik özellikleri ilk kitle ile benzerdi. Hastaya nüks nedeniyle genel anestezi altında daha agresif rezeksiyon uygulanması planlandı. Kitlenin reeksizyonu sırasında, deltoid kas orijinli olduğu ve kas fibrillerine ulaştığı görüldü. Deltoid kasından minimal eksizyon yapıldı. Eksize edilen kitlenin boyutu 9x6x5.5 cm idi. Patolojik incelemede mikroskobik görünüm ve immünhistokimyasal özellikler ilk patolojik inceleme ile aynı olarak izlendi. Ayrıca artmış mitotik aktivite ve atipik mitoz alanları gözlendi. Cerrahi sınırlarda tümör hücresi yoktu ve takiplerinde herhangi bir komplikasyon görülmedi. Hasta reeksizyon sonrasında 33 kür radyoterapi aldı. Radyoterapiden 1 ay sonra yapılan MR görüntülemesinde deltoid kasın posterolateral segmentlerinde yaklaşık 2x1.5 cm boyutlarında rekürren kitle saptandı. Kitle bu esnada palpabl değildi. Kitlenin ikinci kez nüks olması nedeniyle, daha agresif bir eksizyon uygun görülerek genel anestezi altında 13x10x5 cm boyundaki cilt, subkutan doku ve deltoid kası tek parça halinde eksize edildi. Eksizyon sonrası oluşan defekt 14x9 cm boyunda latissimus dorsi pediküllü muskulokütan flebinin tünelize edilmesiyle rekonstrükte edildi. Operasyon cerrahi loop ile büyütme altında gerçekleştirildi ve komplikasyon görülmedi. Postoperatif kontrollerde herhangi bir sıkıntı saptanmadı.

Parakordoma benign bir tümör olmasına rağmen, literatürde metastatik ve ölümcül vakalar bildirilmiştir. Literatürdeki vakaların % 56.8'i erkektir ve hastalar 4-86 yaş arasında olup ortalama yaş 34.4'tür. Bu olgu sunumundaki hasta 63 yaşında olup ortalama tümör görülme yaşının üzerindedir ve lokasyon olarak tümörün en sık olduğu ekstremite yerleşimlidir. Tümör ekstremiteler arasında en sık alt ekstremitede gözükmekte (%51.2) olup, ikinci en sık lokasyon üst ekstremiteleridir (%26.8). Tümör ayrıca toraksta ikinci sıklıkta görülmekte olup pelvis ve gövdede de görülmektedir. Bu nadir görülen tümörün en yaygın prezentasyonu nonspesifik ağrısız şişlik veya yavaş büyüyen kitledir. Hastaların genellikle başka semptomları yoktur.

Başta büyük lezyonlar olmak üzere ağrılı kitleler de tanımlanmıştır. Bu olgu sunumunda tümör ağrılı değildir. Tümör iyi sınırlıdır ve bazen ince bir fibröz psödokapsül ile çevrilidir. Genellikle 12 cm'ye kadar büyüyebilir. Bu olgu sunumunda ise tümörün başlangıç boyutu 5x3cm idi. Parakordomalar benign tümörler olarak kabul edilmiştir, ancak rekürrens görülebilir ve hatta hastanın ölümüne yol açan metastaz yapabilirler. Bu nedenle negatif sınırlara ulaşana kadar agresif eksizyon, klinik ve radyolojik olarak uzun süre takip önemlidir. Bu olgu sunumundaki hastada klinik veya radyografik metastaz bulgusu yoktur. Rezeksiyon genellikle kür ile sonuçlanır, nüks ve metastaz nadirdir. Dabska 2,7 ve 12 yıl sonra nüks bildirmiştir. Ishida et al. erken nüks nadir olmakla birlikte 1 yılda nüks bildirmişlerdir. Ancak bu olgudaki hastada altı ay arayla iki kez nüks gerçekleşmiştir. Cerrahi sınırlar ile lokal nüks arasında net bir ilişki yoktur, ancak histolojik olarak malign görünümlü hastalarda lokal nüks ve metastaz daha sık görülmektedir. Literatürde metastatik parakordomadan iki ölüm bildirilmiştir. Parakordomaların düşük dereceli sarkomlar olabileceği söylenmiştir. Bu olgu histopatolojik olarak malign özellikler göstermektedir. Literatürde akciğer metastazlı parakordoma ve lenf nodu metastazı olan göğüs duvarı parakordoma bildirimleri bulunmaktadır. Metastatik tümörlerde hücreler daha pleomorfiktir. Bu olgu sunumunda olduğu gibi tekrarlayan ve metastatik tümörlerde nekrotik alanlar ve nükleer atipi görülmüştür.

Bu olguda tümör kısa periyotlarda iki kez nüks etmesi nedeniyle diğer parakordomalardan farklıdır. Parakordomalar benign tümörler olmasına rağmen nüks olduğunda malign hale gelebilirler ve bu nedenle vakalar yakın takip edilmelidir. Bu olgu sunumunda hasta ameliyat sonrası radyoterapiye yönlendirildi ve 3 ay ara ile klinik kontrol önerildi. Bu olgudaki hasta son eksizyon sonrası 13 aylık takipte sağlıklı olarak ilendi ve nüks izlenmedi. Bu tümör geç nükslere sahiptir, bu nedenle cerrahi rezeksiyondan sonra kısa zaman aralıklarıyla uzun süreli takip gerekebilir.

Sonuç olarak parakordoma için standart bir tedavi protokolü yoktur. Ancak artan mitotik aktivite ve atipik mitotik figürler, rekürren ve malign özellikler açısından şüphe uyandırır. Histopatolojik olarak bu özelliklerin varlığında, tümör düşük dereceli sarkom olarak kabul edilmeli ve buna göre tedavi edilmelidir.

Anahtar Kelimeler: latissimus dorsi pediküllü flep, parakordoma, rekürren parakordoma, yumuşak doku tümörü

İntraoperatif kitle eksizyonu sonrasnda oluşan defekt

İntraoperatif kitle eksizyonu sonrasnda oluşan defekt

P-103
Trilobe VRAM Flebi ile Geniş Abdominal Defekt Rekonstrüksiyonu: Olgu Sunumu

Elif Koçak, Gözde Akyol, Tuğçe Kazancık, Beyza Tuğçe Aydın, Sercan Yücel
Erciyes Üniversitesi Tıp Fakültesi, Plastik, Rekonstrüktif ve Estetik Cerrahi Ana Bilim Dalı

Giriş: Malign rabdoid tümör (MRT), ilk olarak 1978 yılında Wilms tümörünün bir varyantı olarak tanımlanmış, çocukluk çağının oldukça nadir görülen ve kötü prognozlu kanserlerinden birisidir[1]. En sık olarak merkezi sinir sisteminde ve böbreklerde görülmekle beraber, batın içi organlarında, akciğerde, timusta, kalpte veya yumuşak dokularda da görülebilmektedir. Wilms tümörünün aksine, MRTde histopatolojik olarak musküler farklılaşma görülmemekte, rabdomiyoblastlar görülmektedir[2]. Lokal ve uzak metastazlar erken evrelerde görülüp, olgular kemoterapiye genellikle yanıt vermemektedir. ABD'de Ulusal Wilms Tümörü Çalışma Grubu'nun (NWTS) yaptığı araştırmalara göre, survi oranı senelik %23.2'dir ve bu oran ilerleyen yaş ve azalan evre ile birlikte artmaktadır[3]. Ortalama görülme yaşı 15 aydır ve çoğu hasta 2 yaşından küçüktür[3]. Tedavi seçenekleri öncelikle cerrahi eksizyon olup, kemoterapi ve radyoterapi de planlanabilmektedir.

Vertikal rektus abdominis myocutaneous (VRAM) flebi geniş abdominoperineal rezeksiyon (APR) sonrası primer kapatılmaya uygun olmayan perineal defektlerin rekonstrüksiyonu için geliştirilmiş bir tekniktir[4]. Superior ve inferior epigastrik damarlarla dual olarak beslenen bu flep, özellikle rektum ve anal kanser nedeniyle radyoterapi almış ve APR sonrası kalan geniş perine defektlerini onarım amacıyla kullanılmakta ve dual vasküler yapısı ve geniş kas hacmi nedeniyle tercih edilmektedir[5]. Özellikle inferior pediküllü VRAM flebi kasık, kalça, perine defektlerinde, periferal arter hastalığı, osteomiyelit, radyoterapi öykü sü gibi olumsuz koşullarda bile yeterli doku rekonstrüksiyonu sağlayabilmektedir[6]. VRAM flebi meme ve baş-boyun kanserleri cerrahisi sonrasında bile başarıyla kullanılmaktadır7,8. VRAM flebi ile onarım sonrası gelişebilecek komplikasyonlar seroma, maserasyon, herniasyon, eviserasyon, iskemi ve nekroza bağlı flep kaybı ve yeniden operasyon gerekliliğidir[9].

Bu olgu sunumunda, 12 yaşındaki erkek hastada abdominal cilt altı yağlı dokudan kaynaklı malign rabdoid tümör eksizyonu sonrası rekonstrüksiyonda trilobe VRAM flebinin bir alternatif olarak kullanılabileceğinin gösterilmesi amaçlanmıştır.

Olgu: Öncesinde bilinen bir hastalığı olmayan 12 yaşındaki erkek hasta, Eylül 2020'de geçirilmiş travma sonrası batında oluşan ve giderek büyüyen şişlik nedeniyle Ekim 2020'de tarafımıza başvurmuştur. Hastanın ilk muayenesinde sağ hipogastrik bölgede yaklaşık 5 cm çapında palpasyonla hassas kitle mevcuttu. Yapılan yüzeyel doku ultrasonografisinde sağ üst kadranda 5 cm x 3 cm ölçüsünde hipoekoik düzgün sınırlı heterojen iç yapıda lezyon izlenmiş olup ilk etapta bulgular enfekte hematom lehine değerlendirilmiştir. Antibiyoterapi sonrasında kontrole gelen hastaya yapılan eksizyonel biyopside 12 cm x 7 cm x 5 cm ölçülerinde solid yapıda tümöral doku çıkarılmış, dokuda nekroz, yer yer iğsi mezenkimal orijinli malign neoplazm izlenmiş, belirgin mitotik aktivite görülmüş, immünohistopatolojide INI-1 kaybı görülmemiştir. Patolojik bulgular INI-1 kaybı olmamasına rağmen malign rabdoid tümör lehine değerlendirilmiştir. Kasım 2020'de çekilen PET/BT'de sol akciğerde 10 mm x 7 mm boyutlarında minimal düzeyde hipermetabolik aktivite gösteren nodüler lezyon (metastaz) ve batın sağ üst kadranda birbiri ile birleşme eğilimli multipl nodüler

lezyonlardan oluşan, toplam boyutu 110 mm x 42 mm x 147 mm olan, batın ön duvarı kas yapılarına cilde invaze görünümde olup cilt yüzeyine egzofitik uzanım gösteren, kitle lezyonuna ait yoğun hipermetabolizma ile lezyon inferoanterior komşuluğunda cilt altı yağlı dokuda büyüğü 13 x 7 mm boyutunda satelit lezyon ile uyumlu yoğun hipermetabolik aktivite gösteren birkaç adet nodüler lezyon (primer malign proçes) görülmüştür. Hastaya neoadjuvan kemoterapi verilmiş olup, çekilen kontrol BT ve PET/BT'lerinde regresyon ve kısmi metabolik cevap görülmüştür.

Cerrahi Teknik: Batın sağ üst kadrandaki 14 cm x 10 cmlik lezyon için Mart 2021'de tarafımızca eksizyon ve vertikal rektus abdominus miyokutanöz flebi ile onarım, çocuk cerrahisi tarafından mesh ile herni onarımı yapılmıştır. Lezyon 3 cm cerrahi sınırla zemininde medial rektus kası lateralindede eksternal oblik abdominal kas dahil edilerek eksize edilmiştir. Oluşan defekt en geniş yerinde 17 cm x 13 cm olarak hesaplanmıştır. Paraumbilikal perforatörlerin işaretlenmesini takiben sol yarımda bulunan flep tamamen eleve edilmiş, en lateralde bulunan perforatörler korunarak diseksiyon tamamlanmıştır. Superior epigastrik arter-venler bulunarak teker teker serbestlenmiş, bağlandıktan sonra kesilmiştir. Perforatörlerin bulunduğu bölgede sol rektus abdominus kası flebe dahil edilmiş, flebin superiorunda kas kesilerek flep eleve edilmiştir. Flep saatin tersi yönde 45° derece çevrilerek defekte yerleştirilip süture edilmiştir. VRAM flebin donör alanını kapamak için horizontal flebin boyuyla beraber trilobe flep kaldırılıp, defekte çevrilerek süture edilmiştir. Oluşan horizontal defekti kapatmak için de vertikal flep yapılmıştır. Postop 4 aylık takipte flebe bağlı erken veya geç komplikasyon gelişmemiştir.

Tartışma: VRAM flebi, zengin damarsal yapısı ve geniş kas hacmi sayesinde başta APR olmak üzere onkolojik cerrahi sonrası kalan defektlerin onarımı için tercih edilen bir fleptir[10]. Mirza ve arkadaşları tarafından yapılan bir çalışmada, toplam 58 hastada meme, baş boyun, kasık ve perine defektlerinin onarımında VRAM flebi kullanılmıştır[11]. Hastalar postop 2, 4 ve 6. haftalarda ve devamında 3 ayda bir görülmüş olup, ortalama 1 sene takip edilmiştir. Çalışmada total/parsiyel flep kaybı, serom, hemotom, yara ayrışması, enfeksiyon gibi komplikasyonların sıklığı hesaplanmıştır. En sık görülen komplikasyon seroma (%13.7) olmakla beraber, parsiyel flep kaybı 12%, total flep kaybı %5.1 sıklığında görülmüştür. Flep nekrozu riski sigara içen hastalarda 4,5 kat, diyabetik hastalarda 8,2 kat, neoadjuvant/adjuvan tedavi gören hastalarda 3,8 kat artmış olarak saptanmıştır ($p<0.05$)[11].

Bu olgu sunumunda, oldukça nadir görülen bir çocukluk çağı kanseri olan ve bizim hastamızda abdominal cilt altı yağ dokusunda görülen MRT eksizyonu sonrası kalan defektin rekonstrüksiyonu trilobe VRAM flebi ile sağlanmıştır. Üç santimetre cerrahi sınır ile yapılan radikal rezeksiyon salim cerrahi sınırların sağlanması için tercih edilmiştir. Bu teknikle hem tümör eksizyonu sağlanmış hem oluşan cilt defekti onarılmış hem de olası bir insizyonel herniasyonun oluşması engellenmiştir. Trilobe flep tasarımı sayesinde donör sahada oluşan defekt de kapatılabilmiştir. Hastanın takiplerinde flep vitalitesi sağlam seyretmiş olup, 4 aylık takiplerinde herhangi bir komplikasyon gelişmemiştir.

Sonuç: Bu çalışmada VRAM flebinin, literatürde şimdiye dek tanımlanmış kullanım alanlarına ek olarak, abdominal cilt altı yağlı dokudan kaynaklı geniş malign rabdoid tümörlerin eksizyonu sonrası rekonstrüksiyon amacıyla da kullanılabileceği gösterilmiştir. Ayrıca donör sahada oluşan defektin onarımı da trilobe flep tasarımı sayesinde mümkün kılınmıştır.

Anahtar Kelimeler: Abdomende MRT eksizyonu sonrası VRAM, Malign rabdoid tümör, trilobe flep, VRAM flebi, VRAM flebi ile abdominal defektlerin rekonstrüksiyonu

Trilobe VRAM flep tasarımı

1. Preop lezyon (14 cm x 10 cm) ve 3 cm cerrahi sınırın işaretlenmesi 2. Trilobe VRAM flep tasarımı 3. Eksizyon sonrası oluşan 17 cm x 13 cm genişliğindeki defekt 4. Trilobe VRAM flep ile defektin rekonstrüksiyonu

P-104
Nadir görülen bir burun anomalisi: Proboscis Lateralis

Uğurcan Gündoğar, Uğurcan Şener, Hatice Gözde Muratoğlu, Sebat Karamürsel
Dışkapı Yıldırım Beyazıt Eğitim ve Araştırma Hastanesi, Plastik Cerrahi Kliniği, Ankara

Giriş: Proboscis Lateralis tübüler ilkel burun benzeri bir yapı ile karakterize nadir görülen bir kraniofasiyal malformasyondur. Genellik orbital rimin medial bölümünden kaynaklanır. İnsidansı 100.000 canlı doğumda birden az görülmekle birlikte, cinsiyet ve ırka bağlı bir farklılık raporlanmamıştır. Bu malformasyona sıklıkla göz ve eklerinin anomalisi eşlik edebilir. bazende yarık damak ve dudak anomalileri de eşlik edebilir. Boo-Chai Proboscis lateralisi ek anomalilere göre 4 gruba ayırmıştır.

Grup 1- Normal bir burun ve proboscis lateralis
Grup-2- Proboscis lateralis ile ipsilateral nazal anomali
Grup 3- Proboscis lateralis ve nazal anomalilere ek olarak göz ve eklerinin anomalileri
Grup 4-Proboscis lateralis, nazal ve göz anomalilerine ek olarak yarık damak/dudak anomalileri de eşlik etmektedir.

Olgu: 2 Yaşında erkek hasta doğuştan var olan burun sağ tarafında medial kantus superomedialinde 4x3 cmlik rudimenter tübüler burun benzeri yapı şikayetiyle Şubat 2021 tarihinde kliniğimize başvurdu. Hasta 37 yaşında sağlıklı anne tarafından 40 hafta spontan vajinal doğum ile doğdu. Akraba evliliği veya ailesel konjenital anomali hikayesi yoktu. Prenatal alkol, uyuşturucu madde veya radyasyon öyküsü yoktu. Preoperatif çizimler doğrultusunda operasyon sırasında deformitenin posteromediali dezepitelize edildi. Burun sol lateralinin mediali mukoza korunarak dezepitelize edildi ve tübüler deformite yapısı burnun sağlam yarısına adapte edilmiştir.

Sonuç: Proboscis Lateralis karakteristik bir görünüme sahip nadir görülen bir konjenital anomalidir. BT

ve X-Ray görüntülemeleri anomalinin kemik ve yumuşak doku bileşenlerini tanımlamada önemlidir. Proboscis lateralis, en sık olarak ipsilateral nazal ve oküler yapılardaki gelişimsel anomalilerle ilişkilidir.
Yeterli ipsilateral nazal gelişim varsa deformitenin eksizyonu uygun bir tercihtir. Burun kompleksinin daha fazla büyüme ve gelişme ihtimali göz önüne alınarak kemik ve kıkırdak ile kesin kozmetik rekonstrüksiyon ileri yaşlarda planlanmalıdır.

Kaynaklar:

1. Acarturk S, Kivanc K, Atilla E, Sekucoglu T. Proboscis lateralis: evaluation of the anomaly and a review of two cases. Plast Reconstr Surg. 2006;117(7):2119–2127. doi: 10.1097/01.prs.0000218801.38826.31.

2. Eroglu L, Uysal OA. Proboscis lateralis: report of two cases. Br J Plast Surg. 2003;56(7):704–708. doi: 10.1016/S0007-1226(03)00356-4.

3. Chauhan DS, Guruprasad Y. Proboscis lateralis. J Maxillofac Oral Surg. 2010;9(2):162-165. doi:10.1007/s12663-010-0046-3

4. Khoo Boo-Chai. The Proboscis lateralis - A 14 year follow-up. Plast Reconstr Surg 1985;569

Anahtar Kelimeler: burun, proboscis lateralis, malformasyon

Olgu

P-105
İmmunsuprese Hastada Gelişen Nadir Bir Cilt Enfeksiyonu: Mukormikoz

Ilhan Yüksel, Erol Benlier
Trakya Üniversitesi Tıp Fakültesi, Plastik Rekonstruktif ve Estetik Cerrahi Ana Bilim Dalı, Edirne

Giriş: Mucorales ailesi Candida ve Aspergillus mantarlarından sonra en sık 3.sırada görülen invaziv kutanöz mantar enfeksiyonudur [1] Klinik görünümü ve anatomik yerine bağlı olarak, invaziv mukormikoz; rinoserebral, pulmoner, kutanöz, gastrointestinal, dissemine ve endokardit tutulum olarak 6 ana klinik formda görülür. Osteomiyelit, peritonit ve böbrek enfeksiyonu gibi yaygın olmayan nadir formları da bulunur. Mukormikoz için risk faktörleri iyi bilinmektedir ve nötropeni, hematolojik hastalık, diyabetik ketoasidoz, uzun süreli kortikosteroid tedavisi, intravenöz ilaç kötüye kullanımı, organ nakli, yanıklar, böbrek yetmezliği, masif travma ve deferoksamin tedavisini içerir. Klinik olarak, Mukormikoz, koyu bir orta kısım ile nekroz veya nekrotizan selülit ile karakterize ve kan damarlarının istilası ile kendini gösterir [2] Tedavide başarılı sonuçlar almanın en önemli etkeni erken tanı, geniş debridman ve yeterli antibiyoterapidir.

Olgu Sunumu: 15 gün önce düşme sonrası sol ön kol dorsalinde açık yarası olan 53 yaşında kadın hasta, yoğun bakım ünitesinden (YBÜ) tarafımıza danışıldı. Dış merkezde debridman uygulanan ve bilinçsiz metilprednisolon kullanımı olduğu öğrenilen hastanın servisimize yatışı yapıldı. Hastanın anamnezinde yıllardır değişken doz ve sürelerde metilprednisolon kullanımı; muayenesinde ekzoftalmusu, cushingoid görünümü, kol bacaklarda ciddi ödem ve şişlikleri mevcuttu.Servis takiplerinde yara kenarındaki eritemin artması ve yara kenarında beyaz küfsü görünüm olması üzerine yaradan mantar ve doku biyopsi kültürleri alınarak mikrobiyoloji laboratuarına gönderildi. Kültürlerin direkt bakısında hif benzeri yapılara görüp mukor ön tanısının olması üzerine hastanın; sol ön kol el bileğine kadar ve kubital alan proximaline kadar radial arter dahil edilerek geniş debridmana alındı. Lipozomal amfoterisin B 5 mg/kg dozundan başlandı. Vaka sırasında damar invazyonu görülen hastanın sistemik taraması yapıldı. Sistemik taramalarında kutanöz mukor dışında mantar odağına rastlanmadı. Hastanın takipleri sırasında genel durumunun bozulması ile tekrar yoğun bakım ünitesine devri yapıldı.Yoğun bakım takipleri sırasında tarafımızca hastanın kol, ön kol ve kübital bölgesi debride edildi. Vasküler ve nöral yapılardan patolojik preparatlar gönderildi. Patoloji laboratuarına gönderilen radial arter ve vena mediana kübitiye ait damar sinir paketi materyali incelendiğinde bulgular mukormikoz ile uyumlu olarak raporlandı. Hastadan alınan kan kültürlerinde Candida parapsilosis olan hasta septisemi ile YBU'da yatışı sırasında ex oldu.

Tartışma: Mukormikozun klinik önemi,%75-80 arasında yüksek mortalite oranının olmasıdır.[3] İmmünokompetan hastada, kutanöz mukormikoz gelişimi için en güçlü ilişkiye sahip risk faktörü travmadır. [4] Herhangi bir posttravmatik yüzeyel yara enfeksiyonunun ayırıcı tanısında, özellikle nekrotik bir yara geliştikten sonra kutanöz mukormikoz mutlaka akla gelmelidir.Mantar enfeksiyonlarından şüphelenildiğinde hızlı bir şekilde yaradan kültür örneği gönderilmelidir.Mukormikozun en karakteristik özelliği kan damarlarının hifal invazyonudur.Bu vakada radial arter ve sinir tutulumları patolojik olarak gösterildi. Mevcut literatür, doku kanaması ile karşılaşılıncaya ve kenarlarda mantar büyümesi bulunmayana kadar lezyonun radikal debridmanını önermektedir. Sistemik antifungal ilaçlarla birlikte kapsamlı cerrahi debridman, kutanöz mukormikozisin standart tedavisidir.

Sonuç: Nadir görülen fırsatçı bir enfeksiyon etkeni olan mukormikozis mortalite ile karşılaşmamak için erken teşhis ve agresif tedavi şarttır.Bu vaka, yeterli antifungal tedavi ve debridman uygulanmasına rağmen immunkompetan hastaların mortalite ile sonuçlanabileceğini görmekteyiz. Özellikle travma sonrası iyileşmeyen yaralarda mantar enfeksiyonlarının tanıda atlanmaması önemlidir.

Anahtar Kelimeler: İmmunsupresyon, Mukormikoz, Travma

Mukormikoz

Mukormikoz Düşündüren Küfsü Görüntü

P-106
Bifosfonat kullanımına bağlı mandibulada gelişen osteonekroz

Doğancan Güven, Aziz Parspancı,
Gökçen Çakır Bozkurt, Levent Yoleri, Yavuz Keçeci
Celal Bayar Üniversitesi Plastik Rekonstrüktif ve Estetik Cerrahi A.B.D

Son yıllarda çeşitli malignitelerin neden olduğu metastaz veya paraneopastik sendromların tedavisinde veya osteoporoz gibi metabolik hastalıkların tedavisinde sıkça kullanılan bifosfonatların kullanımı sırasında en sık mandibulada olmak üzere çeşitli kemiklerde osteonekroz vakaları bildirilmiştir. Bu olgu sunumunda Ağustos 2020-Şubat 2021 tarihleri arasında kliniğimize başvuran bifosfonat kullanımı ve dental girişim öyküsü olan 2 olguda gelişen mandibulada osteonekrozundan ve bu hastalara olan tedavi yaklaşımımızdan bahsedilecektir.

Giriş: Bifosfonatlar birçok hastalığın tedavisinde ana veya yardımcı tedavi olarak kullanılmaktadır. Kemiği etkileyen Osteoporozis, Paget hastalığı gibi metabolik hastalıkların yanısıra, kemiği etkileyen meme ve prostat kanseri, multiple myelom veya bunların neden olduğu paraneoplastik hiperkalseminin tedavisinde, kemiğin ağrı palyasyonunda [1] kullanılmaktadırlar. Bifosfonatlar osteoklastlar üzerinde direkt inhibisyon oluşturur. Aynı zamanda osteoklastlarda apopitozisi uyarması ile kemik yıkımını da engeller. [2]. Endotel işlevlerini etkileyerek antianjiyojenik etki gösterir[3]. Her ne kadar bahsedilen hastalıklar için başarı ile kullanılsalar da bifosfonatların kullanım sonrası grip benzeri bulgular oluşturması[4] gibi masum yan etkilerin yanısıra en sık mandibulada olmak üzere çeşitli kemiklerde osteonekroz[4] gibi kronik ve tedavisi zorlayıcı olan başka yan etkileri de bulunmaktadır. Mandibulada bifosfonat kullanımına bağlı osteonekroz ilk olarak 2003 yılında rapor edilmiş ve takip eden vaka bildirimleri sonrasında Amerikan Oral ve Maksillofasiyal Cerrahi Derneği tarafından klinik bir antite olarak kabul edilerek sınıflaması ve tedavi yaklaşımları belirlenmiştir. Bifosfonate related osteonecrosis of jaw (BRONJ); bifosfonat kullanımı devam ederken mandibulada 8 haftadan uzun süren, kronik, kemiğin açıkta olduğu ve nekroze gittiği lezyonlar olarak tanımlanmıştır. Bu lezyonların BRONJ olarak kabul edilmesi için bu durumu açıklayacak başka organik hastalığın olmaması, ilgili bölgede radyoterapi uygulamasının olmaması gerekmektedir. Tanıma göre BRONJ başlıca 4 evrede incelenmektedir[5](Tablo 1)

Olgu 1: 85 yaşında kadın hasta, osteoporoz tedavisi için 5 yıldır bifosfonat kullanımı mevcut.3 aydır çenede ağrı ve akıntı şikayeti ile başvurdu. Ağız içinde solda parasimfiziste akıntılı mukoza defekti ve sol submandibular bölgede cilde açılan akıntılı fistül traktları izlendi. Hastanın çekilen tomografisinde sol parasimfizisten korpusa uzanım gösteren yaygın litik kemik lezyonu izlendi Hastanın şikayetlerinin diş çekiminden yaklaşık 4 hafta sonra başladığı, çekimden sonra bölgenin iyileşmediği ve daha sonrra ağrı ve akıntısının başladığı öğrenildi. Hasta hospitalizasyon sonrası 5 Günlük İv antibiyoterapiyi takiben operasyona alınarak cilde açılan fistül traktları eksize edildi ve nekrotik dokular debride edildi. Debridman sonrasında antibiyoterapisi devam ederken akıntı olmaksızın mukoza defektinin tekrar oluştuğu izlendi. İV antibiyoterapisi tamamlanan hasta ağız bakımı ve gargara önerileri taburcu edildi. Haftalık takibe çağırılan hastanın takiplerinde cilde tekrar fistülizasyonun olmadığı, mukoza defektinin küçüldüğü ancak akıntı olmaksızın devam ettiği görüldü.

Olgu 2: 82 yaşında erkek hasta. Prostat Kanseri nedeni ile 3 yıldır Bifosfonat kullanım öyküsü olan hasta ağız içinde ve ciltte akıntı şikâyetiyle başvurdu. Hastanın anamnezinde akıntının 2 ay önce ağız içinden başladığı daha sonra cilde açıldığı ve giderek arttığı bilgisi alındı. Hastanın şikayetlerinin diş çekiminden 2 hafta sonra başladığı öğrenildi. Hastanın yapılan muayenesinde sağ parasimfizisteki mukoza defektinde pürülan akıntısının olduğu ve sol submental bölgeden cilde akıntılı fistül traktı olduğu izlendi. Çekilen tomografisinde simfizis ve bilateral parasimfizisi içine alan yaygın litik kemik alanı izlendi Hasta yatırıldıktan sonra İV antibiyoterapisinin 3. gününde akıntının gerilemesi üzerine debridman için operasyona alındı. Nekrotik kemik fragmanları debride edilerek mukoza defekti onarıldı. Cilde açılan fistül traktı da eksize edilerek onarıldı. Postop takiplerinde akıntının gerilememesi üzerine onarılan mukoza ve ciltteki sütur hatları dehisse olan hasta postop 7. günde 2. debridman için operasyona alındı. Takiplerinde cilde fistülizasyon izlenmeyen hastada akıntının tamamen gerilediği ancak mukoza defektinin devam ettiği izlendi.

Tartışma: Bifosfonatların osteoklastlar üzerine direkt inhibisyon ile [2] aynı zamanda osteoklastlarda apopitozisi uyarması[2] ile kemik yıkımını engelleme etkisi, yüksek dozlarda osteoblastlar üzerinde de inhibitör[3] etkiler oluşarak kemik turnoveri üzerinde olumsuz etki etmesi alveolar kemik gibi turnoveri yüksek bölgelerde özellikle olumsuz sonuçlara yol açmaktadır[6].Yüksek turnover olan bölgede yüksek konsantrasyonda bulunan bifosfonatlar[6] antianjiyojenik- antimitotik[3]etkisi ile alveolar kemik çevresindeki epitel hücrelerinde de toksik etki oluşturarak[3] BRONJ'un patogenezini oluşurmaktadır. Hastalarda dentoalveolar girişim gibi bir öykünün mevcut olması spontan oluşabilen bu klinik durumun ortaya çıkmasında kolaylaştırıcı bir faktör olarak rol oynamaktadır. Tanımlanan sınıflamaya göre hastalarımızın ikisi de evre 3 BRONJ olarak sınıflanmaktadır. Hastaların

ikisinin de dentoalveolar girişim öyküsü mevcut. Her iki hastada da debridman ve defekt onarımı sonrasında takiplerinde aynı bölgelerden mukoza defekti tekrar olmuşmuş ancak bu defektlerden pürülan akıntı veya tekrarlayan enfeksiyon bulgusu oluşmamıştır. Taburcu edilen hastalar haftalık olarak poliklinikte takip edilmiştir. Ancak mukoza defektlerinin akıntı veya enfeksiyon bulgusu olmadan devam ettiği görülmüştür. 1985-2018 arasında 13 hastalık bir çalışmada mukozada defekti kalmadan tamamen mukoza iyileşmesi oranı 61.5% olarak tespit edilmiş.[5] Bu hastalarda alveolar kemikte yüksek konsantrasyonda bulunan bifosfonatın mukoza epiteline toksik etki oluşturarak iyileşmesin olumsuz etikediğinden[6] mukoza defektlerinin iyileşmemesinin beklenmedik bir durum olmadığı gösterilmiş. Yapılan çalışmalar ışığında takip edilen hastaların defektlerine tekrar onarım planlanmamış hastalar ağız bakımı ve gargara önerilerinde bulunularak düzenli takibe alınmıştır.

Sonuç: Bifosfonata kullanımına bağlı mandibula osteonekrozu plastik cerrahi pratiğinde çok sık görülmemekte olup tedavi yaklaşımı ve rekonstrüksiyon seçenekleri hastaların evresine ve klinik durumlarına göre belirlenmektedir.

[1] S. Ruggiero et al., "Practical Guidelines for the Prevention, Diagnosis, and Treatment of Osteonecrosis of the Jaw in Patients With Cancer," J. Oncol. Pract., vol. 2, no. 1, pp. 7–14, Jan. 2006, doi: 10.1200/jop.2006.2.1.7.
[2] S. P. Luckman, F. P. Coxon, F. H. Ebetino, R. G. G. Russell, and M. J. Rogers, "Heterocycle-Containing Bisphosphonates Cause Apoptosis and Inhibit Bone Resorption by Preventing Protein Prenylation: Evidence from Structure-Activity Relationships in J774 Macrophages," J. Bone Miner. Res., vol. 13, no. 11, pp. 1668–1678, Nov. 1998, doi: 10.1359/jbmr.1998.13.11.1668.
[3] A. Naidu, P. C. Dechow, R. Spears, J. M. Wright, H. P. Kessler, and L. A. Opperman, "The effects of bisphosphonates on osteoblasts in vitro," Oral Surgery, Oral Med. Oral Pathol. Oral Radiol. Endodontology, vol. 106, no. 1, pp. 5–13, Jul. 2008, doi: 10.1016/j.tripleo.2008.03.036.
[4] T. Tanvetyanon and P. J. Stiff, "Management of the adverse effects associated with intravenous bisphosphonates," Ann. Oncol., vol. 17, no. 6, pp. 897–907, Jun. 2006, doi: 10.1093/annonc/mdj105.
[5] H. I. Chien et al., "Bisphosphonate-Related Osteonecrosis of the Jaw," Ann. Plast. Surg., vol. 86, no. 2S Suppl 1, pp. S78–S83, 2021, doi: 10.1097/SAP.0000000000002650.
[6] I. R. Reid, M. J. Bolland, and A. B. Grey, "Is bisphosphonate-associated osteonecrosis of the jaw caused by soft tissue toxicity?," Bone, vol. 41, no. 3, pp. 318–320, Sep. 2007, doi: 10.1016/j.bone.2007.04.196.

Anahtar Kelimeler: bifosfonat, mandibula, osteonekroz

Olgu 2

A: Hastanın ilk başvurusundaki akıntı B: Hastanın ilk başvurusunda çekilen Bilgisayarlı Tomografi görüntüsü C: Hastanın perop nekroze kemiğinin görüntüsü D: Hastanın postop 2. Ayındaki kontrolü, akıntı olmaksızın mukoza defektinin devam ettiği izlenmekte

Tablo 1

Evre-0	Spesifik klinik belirti veya bulgu olmadan non-spesifik klinik belirtiler ile radyolojik değişikliklerin gelişmesi
Evre-1	Enfektif bulgular olmadan nekrotik kemiğin açığa çıkması
Evre-2	Enfektif bulgularla beraber (akıntılı veya akıntısız) nekrotik kemiğin açığa çıkması ve fistül traktı bulunması
Evre-3	Nekrotik kemiğin ya da bir fistülün açığa çıktığı duruma ağrı, enfeksiyon eşlik etmesi, ayrıca bu nekrotik kemik alanının patolojik fraktür, oro-nazal fistül, oro-antral, ekstraoral fistül veya ilgili kemikte rezorbsiyon gibi ekstra komplikasyonlara neden olması

Amerikan Oral ve Maksillofasiyal Cerrahi Derneği tarafından tanımlanan BRONJ sınıflaması

P-107
Skalp Bölgesine Doku Genişleticisi Yerleştirilmesinde Yeni Teknik: Balon Trokar

Süleyman Savran, Burak Özkan, Orkhan Shahbazov, Abbas Albayati, Ahmet Çağrı Uysal
Başkent Üniversitesi Tıp Fakültesi, Plastik Rekonstrüktif ve Estetik Cerrahi Ana Bilim Dalı, Ankara

Giriş: Skalp rekonstrüksiyonunda deri greftleri, rotasyon flepler veya serbest flepler gibi birçok opsiyon bulunmaktadır. Saçlı derinin korunması ve estetik sonuçlar elde edilmek istendiğinde doku genişletici uygulamaları öne çıkmaktadır. Daha önceden cerrahi müdahalelerde bulunan hastalarda ekspander yerleştirilmesinde vaskularizasyon göz önünde bulundurmalıdır. Bu çalışmada, frontal bölgedeki skalp defekti nedeniyle cerrahi öyküsü bulunan hastaya geliştirdiğimiz balon trokar yönteminden bahsedeceğiz.

Olgu Sunumu: Yetmiş yaşında daha önce beyin anevrizması nedeniyle operasyon sonrası saçlı deride defekt oluşan kadın hasta tarafımıza başvurdu. Fizik muayenesinde frontal bölgede 8x6 cmlik açık yara nedeniyle doku genişleticisi ile rekonstrüksiyon planlandı. Genel anestezi altında prone pozisyonunda oksipital bölgeden 2 cm lik vertikal insizyonla subgaleal plana ulaşıldı. Balon trokar yerleştirildi. Luminasyon kullanılarak sayesinde doku genişletici cebinin sınırları belirlendi ve 15x8 cm lik cep oluşturuldu. 15x8 cm lik 700 ml lik doku genişleticisi yerleştirildi. 100 ml izotonik solüsyon ile doku genişleticisi şişirildi. İnsizyon primer sütüre edildi. Pansuman yapılarak ameliyata son verildi.

Tartışma: Literatürde yanık sonrası kontraktür alanlarının rekonstrüksiyonunda, göğüs ön duvarı, baş-boyun bölgesi, alt ekstremite gibi alanlarda endoretraktör yardımıyla ekspander yerleştirme örnekleri mevcuttur. Bizim çalışmamızda ilk defa balon trokar sistemi skalp için kullanılmıştır. Güvenli diseksiyon sağlaması, vaskularizasyonun luminasyon sayesinde görülmesi ve oluşturulacak cebin fazla diseksiyonu engellenmesi balon trokar yönteminin avantajlarındandır.

Sonuç: Yüksek komplikasyon riski bulunan hastalarda, doku genişleticileri balon trokar yöntemi ile daha güvenli ve kolay şekilde yerleştirilebilmektedir.

Anahtar Kelimeler: Balon trokar, Doku genişletici, Skalp

Skalpte Doku Genişleticisi Uygulaması

Balon trokar yöntemi sonrası görünüm

P-108
Proteus Sendromlu Hastada Viseral Organ Basısına Neden Olan Fibroadipoz Dokuların Palyatif Cerrahisi

Sergen Karataş, Erden Erkut Erkol, Mustafa Sütçü, Zekeriya Tosun
Selçuk Üniversitesi Tıp Fakültesi, Plastik Rekonstrüktif ve Estetik Cerrahi Anabilim Dalı, Konya

Giriş: Proteus sendromu (PS), çok nadir sporadik görülen genetik bir bozukluk olmakla birlikte dünya genelinde 500 den az vaka bildirilmiştir. Her 3 embriyojenik kökenin kontrolsüz büyümesi olarak tariflenen bu sendromda, embriyojenik tümör gelişme riski artmıştır. Asimetrik ve orantısız ekstremitelerin aşırı büyümesi, hamartomlar ve vasküler malformasyonlar bu ender görülen sendromun tipik komponentlerini oluşturur. Aşırı büyüme genellikle cilt, kemik, yağ ve diğer bağ dokusu mozaik patern şeklinde başlar. Etkilenen ekstremite veya parmakta parsiyel gigantizm bu sendorumun bir patognomik bulgusudur. Genellikle geç infant dönemine kadar veya erken çocukluk dönemine kadar bu semptomlar klinik bulgu vermez. Tanısında üç klinik kriter önemlidir; lezyonların mozaik dağılımı, sporadik oluşum ve progresif seyreden klinik. Sendromun genetik komponenti AKT1 genindeki mutasyondur. Özellikle invazif lipomlar sendromun kliniğinde önemli bir bölümü oluşturur. Bu hastalığın kesin sonuca ulaştıracak bir tedavi yöntemi olmamakla birlikte hastanın semptomlarına yönelik palyatif cerrahiler uygulanabilmektedir. Bu çalışmada nadir görülen PS tanılı hastada, viseral organ basısına neden olan kitlelerinin tedavisi sunulmuştur.

Olgu Sunumu: PS tanılı, 12 yaşında kadın hasta karın orta hatta ve sağ toraks lateralindeki mevcut kitlelerin varlığı ve neden oldukları ağrı şikayetleriyle tarafımıza başvurdu. G3P3Y3 annenin 2. çocuğu olan hastanın, gebelik takipleri düzenli yapılmış, teratojen kullanımı veya akraba evliliği öyküsü bulunmamaktadır. Doğumda sağ abdominal bölgeden torakal bölgeye uzanım gösteren hemanjiyom ve her iki ayağındaki deformite (sağ ayak pes ekinovarus, sol ayakta 2. ve 3. parmaklarda sindaktili, 4. ve 5. parmaklarda hipoplazi) nedeniyle 1 hafta tanı amaçlı yenidoğan yoğunbakımda yatış öyküsü mevcut olup dış merkezde yapılan genetik tarama sonucu AKT1 genindeki mutasyon saptanmasıyla 6.ayında PS tanısı konulmuş. Tarafımızca takibi yapılan hastanın değişik zamanlarda birden fazla operasyon öyküsü bulunmaktadır. Birçok farklı odaklardan eksize edilen cilt altı lezyonlarının patolojileri bening/hamartomatöz vasküler lezyonlar, lipom, bağ dokusundan zengin lipomatöz lezyon, hemanjiyom, fibroepitelyal polip, fibrolipom, arteriovenöz malformasyon gibi embriyojenik kökenin kontrolsüz büyümesini gösteren patolojiler olarak raporlanmış. Son klinik başvurusunda ağrıya neden olan sağ hemitoraks posteriorundaki ve epigastrik bölgedeki cilt altı kitlerine yönelik MR çekildi. Çekilen MR raporuna göre; sağ hemitoraksta; posteriorda toraks girim düzeyi seviyesinden başlayan medial kesimde paraspinal kas gruplarına infiltre ederek inferiora doğru ilerleyerek anteriorda subsksifiod bölgeye kadar uzanan cilt, cilt altı yumuşak doku ve kas yapıları invaze eden en derin yerde 8 cm kalınlığa ulaşan yaygın tortioze vasküler yapılar ile birlikte, yağ ve kist komponent bulunan çevre yapılarla ara planları seçilemeyen infiltratif yumuşak doku kitlesi izlenildi. Kitle lezyonunun superiorunda içerisinde en büyüğü 3x5 cm boyutlarında olmak üzere çok sayıda kistik yapı görüldü. Kitle lezyonu karaciğer seviyesinde anteriordan karaciğere bası etkisi oluşturduğu görülürken; özellikle inferior kesimde rektus abdominis kaslarını infiltre etikten sonra mezenterik yağlı dokuya ilerlemiş olup ara planları seçilememekteydi. Posteriorda ise gluteal kaslara kadar uzanım mevcuttu. Yağlı doku hipertrofisi ve vasküler

malformasyonlar lehine değerlendirildi. Tarafımızca sağ hemitoraks posteriorunda ve sağ üst abdominal bölgedeki kitlerine yönelik eksizyon yapıldı. İntraoperatif değerlendirmede mevcut kitleler vasküler ve fibroadipoz komponentleri içeren kistik yapıda oldukları görüldü. Palyatif amaçlı yapılan eksizyonda, kitlerin tamamı çıkarılmayıp bası oluşturan kitlelere yönelik eksizyon yapıldı. Eksize edilen kitlerin patolojileri, sağ hemitoraks posteriorundaki kitle arteriovenöz malformasyon olarak raporlanırken, sağ üst abdominal bölgedeki kitle fiboadipoz doku olarak raporlandı. Operasyon sonrası postoperatif poliklinik takiplerinde hastanın kliniğinde gerileme olduğu gözlemlendi. Mevcut ağrısında azalma olduğunu beyan eden hastanın aktif şikayeti bulunmayıp tarafımızca klinik takibine devam edilmektedir.

Sonuç: Ender görülen bu genetik bozukluk, özellikle yumuşak dokudaki kontrolsüz ve progresif seyir nedeniyle plastik cerrahinin ilgi alanına girmektedir. Arteriovenöz malformasyonların yanı sıra fibroadipoz dokuların lokasyonları ve büyüklükleri, çevre önemli dokularla ilişkisi nedeniyle eksizyon mevcut lezyonların tedavisi açısından kaçınılmaz bir seçenektir. Literature bakıldığında kesin cerrahi endikasyon kriterleri olmamasına rağmen, devasa boylara ulaşan fibroadipoz kitlelerin varlığı, bu kitlelerinde önemli çevre doku komşulukları nedeniyle cerrahi tedavi denenmektedir. Kliniğindeki değişkenlik ve progresif seyri nedeniyle PS tanılı hastalarının takibinin devamlı ve düzenli şekilde yapılması gerekmektedir. Operasyon planının hastanın kliniğine göre şekillendirilmesi ve yapılması gerekir.

Anahtar Kelimeler: Proteus sendromu, fibroadipöz kitle, palyatif cerrahi

P-109
Nadir bir sendrom olan ektopia cordis olgusuna yaklaşımımız

Ahmet Umut Yuvacı, Eyüphan Gencel, Cengiz Eser, Erol Kesiktaş
Çukurova Üniversitesi Tıp Fakültesi, Plastik, Rekonstrüktif ve Estetik Cerrahi Ana Bilim Dalı, Adana

Giriş ve Amaç: Ektopia Cordis, Cantrell pentalojisi vakalarında bir parametre olarak tek başına veya diğer iç organlarla birlikte torakoabdominal duvardaki ventral defekt nedeniyle kalbin tamamen veya kısmen dışarı çıkması olarak tanımlanan konjenital bir kalp hastalığıdır.Oldukça nadir bir hastalık olup, görülme sıklığı 5.5-7.9/1000000'dir. Literatürde az sayıda olgu bildirilmiş olup, tedaviye rağmen hayatta kalan olgular çok daha nadirdir. Tedavi yöntemleri cerrahi veya noninvaziv girişimler ile kalbin tekrar toraks içerisine yerleştirilmesini içerir. Kliniğimize konsülte edilen ektopia kordisli olguya tarafımızca iki aşamalı cerrahi girişim ile tedavi planlandı.

Yöntem-Bulgular: Doğum sırasında kalbi cilt dışında bulunan ve solunum güçlüğü olan hasta dış merkezde entübe edilerek fakültemizin yenidoğan yoğunbakım ünitesine sevk edilmiş. Kalp Damar Cerrahi ve tarafımıza konsülte edilen hastanın toraks anterior duvarında kalbin apikal yüzeyinin ekspoze olduğu 6x6 cmlik defekt mevcuttu. Yapılan ekokardiyografide sol sağ şantlı atrioseptal defekt ve sol sağ şantlı duktus açıklığı saptandı. Yapılan diğer görüntülemelerde abdominal duvarda herhangi bir patoloji izlenmedi. Hasta 27 günlükken operasyona alındı. Operasyon Kalp Damar Cerrahi ekibi ile birlikte gerçekleştirildi. Kalp Damar cerrahi ekibince myokard üzerinde gelişen granülasyon dokusu temizlendi ve var olan perikard defekti PoliTetraFloroEtilen(PTFE) ile onarıldı. Tarafımızca bilateral ön aksiller hatlardan insizyonlarla girilerek pektoral kas yüzeyel fasyasını içeren bipediküllü flepler eleve edildi. Kalp hemodinamiyi bozmayacak bir şekilde toraks posteriora alındı ve flepler kalbin üzerini örtecek şekilde sütüre edildi. Flep donör alanları sentetik deri eşleniği ile onarıldı. Takiplerinde yara yerinde ayrışma olması nedeniyle debridman, Z-plasti ile onarım yapıldı. PTFE'nin olduğu bölgede tekrarlayan yara ayrışmaları oldu, pansuman ile bir süre takip edildikten sonra Kalp Damar Cerrahi ile operasyona girilerek PTFE çıkarıldı, perikardın oluştuğu gözlendi. Flep donör alanlarındaki sentetik deri eşlenikleri çıkarıldı ve sekonder iyileşme olduğu izlendi. Yabancı cisim çıkarıldıktan sonra yeniden ayrışma görülmedi.

Tartışma: Ektopia Cordis olguları tedavi edilmediği takdirde %100, tedavi edilse bile yine de yüksek mortalite oranları ile seyreden bir patolojidir. Abdominal duvar defektleri ile birlikte de görülebildiği gibi mortaliteyi arttıran diğer kardiyak patolojiler de eşlik edebilir. Literatürde rektus, pektoral, sternohyoid, sternotiroid, sternokloidomastoid kas flepleri ile onarım; kostokondral greft, kompozit flepler, cilt flepleri ile onarım gibi birçok farklı teknik ile tedavi örnekleri bulunup, bu tedavi yöntemlerinin avantajları ve dezavantaları bulunmaktadır. Tek operasyon ile hem toraks rekonstrüksiyonu hem de kalbin toraksa yerleştirildiği olgularda hem cerrahi zorluk hem de fazla kan kaybı riski ön plana çıkmaktadır, fakat tek bir operasyon ile rekonstrüksiyon sağlanmaktadır. Günümüzde rekonstrüksiyonun 2 basamakta gerçekleştiği tedavi seçeneği daha çok kabul görmektedir. Biz de hastamıza ilk basamak olarak perikardı onarıp üzerini cilt flepleri ile örterek kalbin toraksa yerleşmesini sağladık. İkinci basamakta hastanın hemodinamisi normale binip, 2 yaşına geldiğinde kemik ve kas ile toraks rekonstrüksiyonu planlanmaktadır.

Sonuç: Ektopia Cordis çok nadir bir hastalık olup, yönetimi yenidoğan yoğunbakım, kalp damar cerrahi, çocuk cerrahi ve plastik, rekonstrüktif ve estetik cerrahi gibi çok sayıda branşın ekip çalışması ile yapılmalıdır. Biz olgumuza iki basamaklı tedavi protokolü çerçevesinde ilk basamağını kalbi toraks içine alıp üzerini cilt flepleri ile örterek başarılı bir şekilde gerçekleştirdik.

Anahtar Kelimeler: ektopia cordis, konjenital, toraks

P-110
Multiple Yerleşimli Schwannom

Pınar Öztürk, Mehmet Dadacı, Melikhan Tatar
Necmettin Erbakan Üniversitesi Meram Tıp Fakültesi Plastik Rekonstruktif ve Estetik Cerrahi Konya

Giriş: Nörilemoma olarak da bilinen Schwannoma, periferik sinir kılıfı tümörleri (PNST'ler) grubu altında sınıflandırılan iyi huylu bir kapsüllü yumuşak doku tümörüdür (1). Schwannoma, periferik sinir kılıfının (epineurium) Schwann hücrelerinden kaynaklanan, iyi sınırlı bir lezyondur (1). Düşük lokal nüks oranı (%1'den az) ile tüm iyi huylu yumuşak doku neoplazmalarının yaklaşık %5'ini temsil eder (2). Malign dejenerasyon son derece nadirdir. İnsidansı son derece düşük olup olguların sadece %25'i tanı alabilmektedir(3). Sıklıkla 2. ile 5.dekad arasında ve kadınlarda görülmektedir(3). Etyolojisi tam olarak bilinmemekle birlikte travmalar, Carney kompleksi ve nörofibromatoz (NF) tip 1 veya

2 bu tümörün gelişiminde etiyolojik rol oynayabilir.(4) Tek bir merkezin retrospektif incelemesinde, tümörlerin sadece %10,3'ü (137'nin 14'ü) ayak veya ayak bileğinde yer alırken, başka bir çalışmada 32 yıllık bir süre içinde gözlenen 104 olgunun sadece 12'si (%11,5) ayak veya ayak bileği yerleşimli olduğu görülmüştür.(4) Lezyonların çoğu asemptomatiktir. Semptomatik olanlarda ise en sık semptom yavaş büyüyen ağrısız mobil kitle olup bunu ağrı ve parestezi izler (5). Schwannomlar genellikle normal röntgen ile farkedilemezken, ultrasonografi ve MRI ile saptanabilir. Kesin tanıyı histopatolojik inceleme koydurur. Mikroskopik olarak bifazik paterne sahiptirler; Antoni A ve Antoni B alanları bulunup, Antoni A alanlarında Verocay cisimlerinin olması karakteristiktir(6). Yavaş büyümeye bağlı olarak tümör içinde kanama, kist oluşumu, nekroz veya kalsifikasyon gibi dejenerasyona ait bulgular ortaya çıkabilir (%2-%5)(6). Kesin tedavi cerrahi olarak eksize edilmesidir.

Olgu Sunumu: 87 yaşında erkek hasta sağ ayak plantar yüzde, sağ diz medialinde, sol önkol medialinde ve sol el volar yüzde multiple soliter yumuşak sınırları belirgin şişlik şikayeti ile kliniğimize başvurdu. Yapılan radyolojik tetkikler neticesinde schawannom ön tanısı alan hasta genel anestezi altında operasyona alındı. Lezyonlar uygun insizyonla girilerek sınırlarından eksize edildi. Ön kol ve el volar yüzdeki kitleler ulnar sinir etrafından sıyırılarak eksize edildi.Operasyon sürecinde ve postoperatif takiplerinde komplikasyon gözlenmedi.

Tartışma: Schwannomalar, yavaş büyüme paternine ek olarak, sinirin içinde değil etrafında yerleşirler. Bu nedenle de genellikle klinik olarak sessiz ilerlerler. Akustik sinir, ekstremite, gövde ve baş boyunda saptanabilir fakat alt ekstremite yerleşimi literatürde çok nadir olarak raporlanmıştır. Vakamızda multiple yerleşimli schawannomlar hem üst ekstremite yerleşimli hem alt ekstremite yerleşimlidir. Önkol medial yerleşimli olan schwannom sinir etrafına yerleşimli olup intrakapsüler yaklaşımla eksize edildiği için ulnar sinir devamlılığı korunmuştur. Sinir liflerinin hasarından ve kalıcı deformiteden kaçınılmıştır. Vakamızdaki alt ekstremite yerleşimi schwannomun nadir yerleşimli yerlerinden birisidir. Önkoldaki lezyon ekstrakapsüler yaklaşımla sinir bütünlüğü bozulabileceği için intrakapsüler yaklaşımla eksize edilerek korunmuştur.

Sonuç: Radyolojik olarak nörofibromla karışabilen shwannomlar ağrısız yavaş büyüyen kitleler olarak karşımıza çıkmaktadır.Tipik yerleşim alanının dışında olsa vakalarda schwannom olabileceği unutulmamalıdır. Sinir bütünlüğünü korumak için mümkünse intrakapsüler yaklaşım faydalı olmaktadır.

Anahtar Kelimeler: alt ekstremite schwannom, multiple schwannom, schwannoma intrakapsüler yaklaşım

intraoperatif görüntü

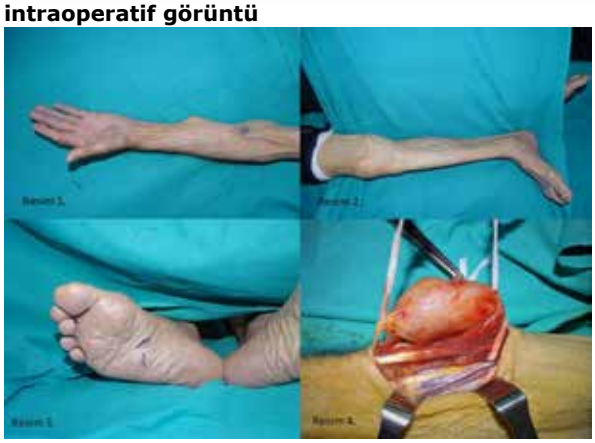

P-111
Lomber bölgede sinoviyal kist vakası

Toprak Geçgel, Atakan Meriç Kahraman,
Erdi Kaya, Recep Okan Üstün, Nazım Gümüş
Mersin Üniversitesi Tıp Fakültesi Plastik, Rekonstrüktif ve Estetik Cerrahi Ana Bilim Dalı, Mersin

Giriş: Spinal sinovyal kistler, sinovyal sıvıyı çevreleyen faset eklem epiteli ile döşeli kapsüle yapışık iyi huylu geniş kistik yapılardır. Lomber omurga sinovyal kistleri, bel ağrısı, lomber radikülopati ve nörolojik defisite neden olabilen faset eklemlerine bitişik iyi huylu kitlelerdir. Etiyolojileri ve tedavi şekilleri iyi tanımlanmamıştır. Perkutan steroid enjeksiyonu, kistin perkutan ponksiyonu, spinal kanal dekompresyonu ve kistin rezeksiyonu tanımlanmış bazı tedavi metodlarıdır.

Materyal ve Metot: Bilinen Huntington hastalığı mevcut olan 43 yaşında erkek hastanın 2 ay önce kontrolsüz hareketleri nedeniyle lomber bölgeye tekrarlayan travma öyküsü mevcut. Mevcut kitleye yönelik Ultrason (USG) ve Lomber Manyetik Rezonans Görüntüleme (MRG) tetkikleri yapıldı ve hasta beyin cerrahisi kliniğine danışıldı.

Bulgular: Hastanın lomber bölge orta hatta 12x5 cm boyutunda L2–L5 seviyelerinde kas planları arasında hareketi sınırlı yumuşak kıvamlı kitlesi mevcut. Hastanın travma öyküsü ile korele bir şekilde yapılan ultrason görüntülemesinde organize hematom, komplike kist ayırıcı tanıda düşünüldü. Yapılan manyetik rezonans görüntülemede kitlenin lipom olabileceği de belirtilerek ayırıcı tanıya dahil edildi. Mevcut tetkikler ile yapılan beyin cerrahisi konsültasyonunda kitlenin spinal kanal ile bağlantısı olmadığı belirtildi. Mevcut ön tanılarla yapılan eksizyon işleminde kitlenin kistik bir oluşum olduğu ve tabanda faset eklem ve spinöz proçesler ile sıkı bağlantıları olduğu tespit edildi. Kitle künt diseksiyon ile rüptüre olmadan serbestleştirildi. Yapılan patolojik incelemede kitle spinal sinoviyal kist olarak rapor edildi.

Sonuç: Lomber bölge orta hatta mevcut olan, radiküler ağrıya neden olan kitlelerde eksizyon öncesinde spinal sinoviyal kistler ayırıcı tanıda düşünülmelidir ve beyin cerrahisi görüşü alınmalıdır.

Tartışma: Plastik cerrahlar pek çok anatomik lokalizasyondan cilt ve cilt altı kitle eksizyonları gerçekleştirmektedir. Mevcut görüntüleme yöntemleri ve klinik konsültasyonlar ile bazı

durumlarda preoperatif tanı imkanı kısıtlıdır. İlgilendiğimiz bölgelerin çokluğu nedeni ile cerrah her zaman kendini geliştirme ve tecrübesini arttırma çabası içinde olmalıdır.

Anahtar Kelimeler: Lomber kitle, sinoviyal, kist

Fotoğraf 1.

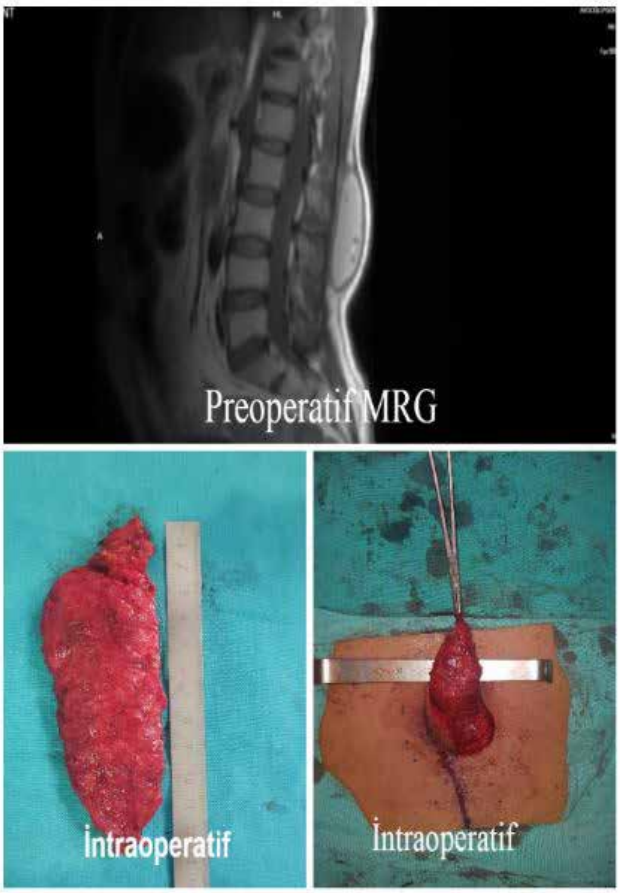

Pre-İntraoperatif Fotoğraflar

P-112
Lomber Bölgede Yabancı Cisim: Sıradışı bir Yabancı Cisim Reaksiyonu Nedeni

Bilsev İnce, Erdem Zuhal, Pınar Öztürk, Mehmet Dadacı
Necmettin Erbakan Üniversitesi Meram Tıp Fakültesi, Plastik Rekonstrüktif ve Estetik Cerrahi AD, Konya

Giriş: İsteyerek ya da istemsiz olarak çeşitli yabancı cisimler cilde penetre olup yabancı cisim reaksiyonu gösterebilmektedirler. (1)Yabancı cisim reaksiyonu, granüloma oluşumu ile sonuçlanan kronik bir inflamasyon tipidir. Histopatolojik olarak yabancı cisim granülomasında epiteloid histiyositler, bunlardan oluşan dev hücreler, makrofajlar ve çeşitli inflamatuar hücrelerden oluşur. Bu granülomalar içerisinde bazen sekonder enfeksiyonlar da oluşabilir(2). Yabancı cisim reaksiyonu vücutta özellikle elde sık görülmekle birlikte lomber bölgede görülmesi nadir bir durumdur. Bu çalışmada populasyonda artma eğiliminde olan alternatif tıp arayışı sonrası yeterli tıbbi bilgiye sahip olmayan kişilerce uygulanan sözde tedavi yöntemi sonrası oluşan lomber bölgede apse ve yabancı cisim reaksiyonu nedeniyle tedavi edilen olgumuzu sunmayı hedefledik.

Olgu sunumu: Yüksek ateş ve kanda enfeksyion parametrelerinde artış nedeniyle enfeksiyon hastalıkları polikliniğine başvuran 43 yaşında erkek hasta tarafımıza sırt bölgesinde çevresi kızarık ve akıntılı lezyon ve 4 ay önce lomber bölgeye yerleştirilen yabancı cisim (çamaşır ipi) nedeniyle yönlendirildi. Anamnezinde lomber bölgedeki ipin lomber disk hernisi ve spondilodiskit hastalıkları nedeniyle alternatif tedavi yöntemi arayışında olan hastaya tıbbi bilgi birikimi olmayan kişilerce tedavi amacıyla yerleştirildiği anlaşıldı. İlk muayenesinde etrafında ve tabanda kızarıklık ve ısı artışı olan giriş yerlerinden pürülan akıntı gelen (Resim 1). yaklaşık 4 aydır cilt altı dokuda oluşan yabancı cisim reaksiyonu nedeniyle kronik inflamasyona bağlı ip çevresinde hiperpigmente renk değişiklikleri ve kapsül formasyonu görüldü. Başka ek patolojisi bulunmayan hastanın inflamatuar sürece olan sistemik yanıtı lomber bölgedeki ip ve kronik inflamasyon üzerine binen akut reaksiyon ile ilişkilendirildi. Lokal anestezi altında operasyona alınan hastanın lomber bölgesindeki ip çıkartıldı (Resim 2).Oluşan apse drene edildi. Drenaj kültürü alındı. Yara içerisi serum fizyolojik, batikon ve rifocin ile yıkandı. Hastaya günlük kapalı pansuman, uygun antibiyoterapi ve analjezik tedavi uygulandı. Ek patolojiler açısından lomber bölge mr istendi. Lomber disk hernisi ve spondilodiskit açısından beyin ve sinir cerrahisine yönlendirildi. Hastanın takiplerinde herhangi komplikasyonla karşılaşılmadı.

Resim 1 ve 2

Resim 1: Lomber bölgede çevresinde inflamatuar reaksiyon bulguları olan ip

Resim 2: İp çıkartıldıktan sonra

Tartışma: Yabancı cisim reaksiyonu en sık ellerde metal ve tahta parçaların kaza sonrası batması sonrası oluşur. (4) Tedavi amacıyla vücuda ip yerleştirme sonrası görülen yabancı cisim reaksiyonu oldukça nadir bir durumdur.. Bizim olgu sunumumuzda olduğu gibi kulaktan dolma bilgilerle tıbbi açıdan yeterli olmayan merkezlerde yapılan alternatif tedavi yöntemleri sirs, sepsis ve ölüme kadar giden sonuçlara yol açmaktadır. Bizim olgumuzda olduğu gibi granülom ve apse formasyonu oluşan dokunun iyice irrige edilmesi ve bütün pürülan materyalin drene edilmesi yabancı cisim kalıntılarınının temizlenmesini sağlayarak rekürrens olasılığını azalmaktadır. (5)

Sonuç: Her ne kadar alternatif tıp konularında tıbbi olarak ehil olmayan kişilere dikkat edilmesi konusunda kamu bilgilendirmeleri yapılsa da, olgumuzda olduğu gibi ilginç yöntemlerle tedavi edilmeye çalışan hastalarla hala karşılaşılmaktadır. Bu gibi koşullarda halkın temel tıbbi bilgiler konusunda eğitilmesi önem arz etmektedir.

Kaynaklar
1- Molina-Ruiz AM, Requena L. Foreign Body Granulomas. Dermatol Clin. 2015 Jul;33(3):497-523. doi: 10.1016/j.det.2015.03.014. PMID: 26143429.
2- Anderson JM, Rodriguez A, Chang DT. Foreign body reaction to biomaterials. Semin Immunol. 2008 Apr;20(2):86-100. doi: 10.1016/j.smim.2007.11.004. Epub 2007 Dec 26. PMID: 18162407; PMCID: PMC2327202.
3- Bouajina E, Harzallah L, Ghannouchi M, Hamdi I, Rammeh N, Ben Hamida R, Kraiem C. Foreign body granuloma due to unsuspected wooden splinter. Joint Bone Spine. 2006 May;73(3):329-31. doi: 10.1016/j.jbspin.2005.04.009. Epub 2006 Jan 6. PMID: 16495106.
4- Yetim A, Aygüler E, Özçetin M, Bayramoğlu Z, Hançerli Törün S, Çelik M, Güdek K, Korur Fincanci Ş, Kiliç A. Foreign Body Reaction Due to a Forgotten Rubber Band on the Neck of a Toddler Girl. Pediatr Emerg Care. 2021 Aug 1;37(8):e491-e494. doi: 10.1097/PEC.0000000000001702. PMID: 30624419.
5- Shah R, McLear PW. Neck abscess caused by feather foreign body. Otolaryngol Head Neck Surg. 2013 Sep;149(3):515-6. doi: 10.1177/0194599813490897. Epub 2013 May 28. PMID: 23715684.

Anahtar Kelimeler: Granüloma, yabancı cisim, inflamatuar yanıt, apse, ip

P-113
Anaplastik Büyük Hücreli Lenfoma; Lokalize Cilt Lezyonu Şeklinde Prezentasyonu: Olgu Sunumu

Mehmet Akkurt[1], Çağla Çiçek[1], Murat Yaman[1], Gaye Taylan Filinte[1], Begüm Ersoy[2]
[1]Kartal Dr. Lütfi Kırdar Şehir Hastanesi, Plastik Rekonstruktif ve Estetik Cerrahi Kliniği, İstanbul
[2]Kartal Dr. Lütfi Kırdar Şehir Hastanesi, Patoloji Kliniği, İstanbul

Giriş: Anaplastik büyük hücreli lenfoma (ABHL); bir grup büyük hücreli lenfoma alt tipini temsil eder. Moleküler ve klinik kriterler kullanılarak 3 ana gruba ayrılabilir: primer sistemik anaplastik lenfoma kinaz pozitif (ALK+) ABHL, primer sistemik kriterler kullanılarak 3 ana gruba ayrılabilir: primer sistemik anaplastik negatif (ALK-) ABHL ve primer kutanöz ABHL. Çoğunlukla genç erkek hastalarda görülür ve sistemik kemoterapi ile tedavi edilirler. ALK+ ABHL erkek/kadın oranı 6 olmakla birlikte çoğunlukla yaşamın 3. dekadında karşımıza çıkar. İleri evrede tanı alan hastaların çoğunluğu sistemik semptomlar gösterir ve bunun %40' ateş şeklindedir; yüzde 21 hastada ilk bulgu cilt tutulumu ile karşımıza çıkar. Sıklıkla multiple eritamatöz ülseratif ve ya nodüler cilt tutulumu gözlenirken; olgumuzda 39 yaş erkek hastanın 1 aydır mevcut sol aksilla ve supraklaviküler bölgede eritamatöz akıntılı geniş lezyonunun tanı süreci anlatılmıştır.

Olgu Sunumu: Hastanemizin enfeksiyon hastalıkları kliniğine 1 aydır sol aksilla ve supraklaviküler bölgede eritamatöz, sero-pürülan akıntılı lezyon ve son 2 aydır kilo kaybı (4kg) ile başvurdu. Bilinen bir kronik hastalığı olmayan hastaya ilk aşamada pannikülit düşünülüp intramuskuler antibiyotik reçete edildi ve şikayetlerde gerileme saptandı. İlk muayeneden 25 gün sonra yeniden başvuran hastaya ultrasonografi ve bilgisayarlı tomografi ile görüntüleme yapıldı. Görüntüleme sonucunda sol juguler zincirde 1cm, sol supraklavikuler bölgede 4x3 cm, sol aksiller bölgede 4x6 cm ve mediastende subsantimetrik lenfadenopati saptandı. Renkli doppler incelemede Kalp Damar Cerrahisi kliniği tarafından sol aksiller ven trombozu saptandı ve düşük molekül ağırlıklı heparin tedavisi başlandı. Aynı tarihte hastadan alınan rutin hemogram ve biyokimya tetkiklerinde lökosit(WBC) 13000, lenfosit oranı(LY%) 9.2, lenfosit sayısı(LY#) 1200 ve c reaktif protein(CRP) 80 saptandı. Görüntülemeden 15 gün sonra sol aksiller bölge tru-cut biyopsi sonucunda kronik non-spesifik inflamasyon olarak değerlendirilen hastaya derin doku biyopsisi önerildi ve hasta tarafımıza yönlendirildi (Figüre 1). Tarafımızca değerlendirilen hastada ilk planda malignite düşünülerek hasta Dermatoloji kliniğine konsülte edildi; Dermatoloji tarafından malign cilt metastazı düşünülmedi. Tarafımızca yapılan derin doku biopsisi sonucu kronik non-spesifik inflamasyon olarak değerlendirilen hasta malign cilt metastazı, kutanöz lenfoma ön tanılarıyla Hematoloji kliniğine konsülte edildi; Hematoloji kliniğince malignite tanısı konulamayan hastaya eksizyonel biyopsi önerildi. Post-op alınan rutin kanlarda WBC 14500, LY#1500 CRP55 izlendi.Hastanın sero-pürülan akıntısının devam etmesi üzerine ve CRP yüksekliği nedeniyle hasta yeniden Enfeksiyon hastalıklarına konsülte edildi, Piperasilin-Tazobaktam tedavisi başlandı ve kilo kaybı ateş semptomlarından tüberküloz enfeksiyonu düşünülerek Aside dirençli basiller (ARB), Mikobakteri kültürü ve Brucellaya yönelik Rose-Bengal Antijen testi yapıldı. Tüm testlerin negatif gelmesi üzerine hasta yeniden malignite şüphesiyle hematolojiye yönlendirildi ancak malignite tanısı için eksizyonel biyopsi gerekliliği belirtilmesi üzerine tarafımızca geniş eksizyon ve greft uygulandı. Postoperatif dönemde patoloji raporunda CD30+ ALK+ Anaplastik Dev Hücreli Lenfoma tanısı alan hasta (Resim 1) takip ve tedavisinin devam edebilmesi amacıyla Onkoloji kliniğine devir edildi.

Tartışma: ABHL ilk olarak 1985 yılında Stein ve arkadaşlarının yayınladığı çalışmada CD30+ lenfositlerden oluşan lenfoma olarak tanımlanmıştır. Karakteristik translokasyon olan t(2;5) (p23:q35) nükleoplazmin (NPM) / (ALK) (NPM-ALK) füzyon proteinine ve bunun sonucunda ALK tirozin kinazın aktivasyonuna yol açarak, kontrolsüz hücre proliferasyonuna neden olur. Kendine klinikopatolojik özelliklerinden dolayı ALK-pozitif ABHL, Dünya Sağlık Örgütü sınıflamasında ALK-negatif ABHL'den ayrı olarak kabul edilmiştir. ALK-pozitif ABHL kemosensitiftir ve antrasiklin içeren kombinasyon tedavilerine, en az yaygın büyük B-hücreli lenfoma kadar iyi yanıt verir. ABHL lenf nodlarından sonra en sık cilt tutulumu gösterir; cilt tutulumu sıklıkla multipl ülseratif/ nodüler tutulum şeklindedir. Genellikle evre 4 aşamasında tanı alan hastalar CD30+ olması durumunda sistemik kemoterapi fayda sağlar. Plastik cerrahi kliniğinde sıklıkla Pediatrik hematoloji ve Hematoloji tarafından eksizyonel biyopsi planlanan hastalar opere edilmektedir. Çoğunlukla bahsi geçen klinikler tarafından belirlenen lenf nodlarının eksizyonlarıyla hematolojik maligniteler tanı almaktadır. Bu hastada enfeksiyon hastalıkları kliniği tarafından derin doku biyopsisi amacıyla tarafımıza yönlendirilen hasta; operasyon sonrası tanı alamamış ve yine enfeksiyon kliniği tarafından pannükilit düşünülüp tarafımızca takip edilmiştir. Hastanın takibinde multidisipliner yaklaşım uygulanıp Hematoloji, Dermatoloji ve Enfeksiyon hastalıkları klinikleri ile takip ve tedavi süreçleri yönetilmiştir. Hastaya uygulanan tru-cut biopsi ve cilaltı yağ dokularını içeren derin insizyonel biopsi ile patolojik tanı alamaması tanı sürecini zorlaştırmıştır.Sonuç olarak literatür taramalarında primer cilt tutulumlu anaplastik büyük hücreli lenfomaların eksizyonel biyopsi ile rahatlıkla tanı aldığı görülmüş ancak primer sistemik tutulumun izole cilt lezyonu şeklinde prezentasyonu olan hastaların Hematoloji dışı kinikler tarafından eksizyonel biyopsi yapılarak tanı almalarına rastlanmamıştır. Kliniğimizde de sıklıkla kronik yara şeklinde başvuran hastaların biyopsileriyle primer cilt tümörleri tanı almaktadır ancak bir hematolojik malignitenin primer olarak kliniğimizde tanıya ulaşması klinik pratiğimizde

ileride olası olguların daha erken tanı alabilmesi için önemli olduğu düşüncesindeyiz.

Anahtar Kelimeler: Anaplastik büyük hücreli lenfoma, Plastik Cerrahi, Rekonstruksiyon

Figure-1

Hastanın pre-op fotoğrafı

P-114
Üst Ekstremitede Fulminan Seyreden Bir Gazlı Gangren Olgusu

Ümit Eyüpoğlu[1], Sinan Topuz[1], Yakup Sancar Barış[2], Tekin Şimşek[1]
[1]*Ondokuz Mayıs Üniversitesi Plastik, Rekonstrüktif ve Estetik Cerrahi Ana Bilim Dalı, Samsun*
[2]*Ondokuz Mayıs Üniversitesi Patoloji Ana Bilim Dalı, Samsun*

Giriş: Gazlı gangren ya da klostridyal miyonekrozis derin yumuşak dokunun yüksek oranda mortalitesi olan enfeksiyonudur. Genel olarak klostridyal türlerle gerçekleşen tablodan en sık clostiridum perfringens sorumludur. Yumuşak dokuda hızlı bir şekilde ilerleyen oldukça ölümcül olan bu hastalık cilt altında gaz varlığı ile karakterize olup düşük oksijen varlığında bakteri tarafından üretilen ekzotoksinler doku nekrozuna neden olmaktadır.1 Travmatik veya spontan olarak gelişebilen tablonun travmatik nedenleri arasında ateşli silah veya bıçak yaralanmaları, crush yaralanmalar, bağırsak-safra yolu cerrahileri, intramüsküler enjeksiyon, abortus, eroin enjeksiyonu yer almaktadır.

Tedavide rutin olarak geniş spektrumlu antibiyoterapi, agresif cerrahi girişim, destek tedavileri ve yoğun bakım takibi, hiperbarik oksijen terapisi gibi tamamlayıcı prosedürler yer almaktadır. 2
Bu çalışmada fulminan seyreden, etyolojisi net olarak bilinmeyen bir gazlı gangren olgusunu sunmaktayız.

Olgu: 79 yaşında erkek hasta acil servise 3 gün önce sol kolda başlayan ağrısının şiddetlenmesi, genel durumunun bozulması nedeniyle başvurdu. Hastada tip 2 diyabetes mellitus, hipertansiyon, periferik arter hastalığı, koroner arter hastalığı mevcuttu. Hastanın geldiğinde 39,2° C ateşi mevcuttu. Solunum sayısı 22/dk, tansiyon 135/75 mmHg, nabız 102/dk idi. Laboratuvarında CRP 221 mg/L, WBC 15,45 103/µL, nötrofil oranı %92, kreatinin 1,81 mg/dL, glukoz 234 mg/dL, CPK 1304 U/L mevcuttu. Hastaya çekilen direkt radyografi ve BT'de sol deltoid bölge ve kolda cit altında yaygın hava değerleri mevcuttu. Hastaya enfeksiyon hastalıkları tarafından ampirik olarak imipenem ve teikoplanin tedavileri başlandı. Hastanın tarafımıza konsülte edilmesi ile yapılan muayenesinde sol kolda yaygın ekimoz, gri-mor renk değişimi, ciltte yer yer epidermoliz mevcuttu. Genel durumunun septik olduğu dikkat çekti. Sol omuz çevresinde dokunmakla aşırı hasasiyet ve yaygın ağrısı mevcuttu. Sol omuz posteriorundan sol dirsek distaline kadar olan bölgede cilt altında yaygın krepitasyon alındı. Hastanın kol bölgesine bilinen tek penetran travması 15 gün önce sol kola yapılan intramüsküler Covid-19 CoronaVac aşısıydı. Hasta muayene ve laboratuvar özellikleri, radyolojik görüntüleri, genel durumunun kötü olması, ek hastalıkları nedeniyle nekrotizan yumuşak doku enfeksiyonu ön tanısıyla acil opereasyona alındı. Hastanın operasyon odasına alınışı, entübasyonu ve sterilizasyonu ile geçen sürede acil servisteki ilk fizik muayenesine göre omuz, kol ve ön kol bölgesindeki bronz-mor renk değişiminin arttığı; cilt altı krepitasyon bulgusunun önde pektoral kaslara arkada latissimus dorsi kası distaline kadar, omuz distalinde ise el bileği seviyesine kadar ulaştığı görüldü. Hastanın intraoperatif hipotansif seyretmesi nedeniyle anestezi tarafından hastaya çoklu pozitif inotrop ajanlar başlandı. Kol, önkol, sırt ve pektoral bölgeye fasyotomiler açıldı. Fasyotomiler sırasında pürülan enfektif herhangi bir mayii gelmediği patolojinin kas içerisinde olduğu görüldü. Kasların nekrotik görünümü, debridmanla kanamadığı, kas içi damarsal yapıların tromboze olduğu, kas içerisinden yoğun gaz içeriğinin dışarıya boşaldığı dikkat çekti. Anaerobik ve aerobik kültürler, kastan patolojik örnek alındı. Nekrotik kaslara debridman uygulandı. 10000 cc dilüe batikon ve SF ile yıkama yapıldı. Hasta postoperatif dönemde yoğun bakıma alındı. Yoğun bakımda sık aralıklarla takip edildi. Hastanın takiplerinde sol kolun tamamının nekrotik olduğu, sırt, lomber bölge ve pektoral bölgede ülsere nekrotik lezyonlar, ekimotik grimsi renk değişimi olduğu dikkat çekti. Hasta, tekrar debridman açısından planlamasının yapıldığı sırada vitallerinin stabil olmaması, maksimum dozdan pozitif inotrop desteğine rağmen hipotansif seyretmesi nedeniyle vakaya alınamadı. Laboratuvarında WBC 22,18 103/µL, Hg 10,10 g/dL, pH 7,22, AST 254 U/L, ALT 95 U/L, CPK 11057 U/L, kreatinin 2,89 mg/dL olup hasta multiorgan yetmezlik tablosundaydı. Acile başvurusunun 20. saatinde hastada kardiyak arrest gelişti. CPR'a yanıt alınamayan hasta exitus kabul edildi. Hastanın patoloji spesmeninde çizgili kas dokusunda enflamatuar reaksiyon olmadan gelişen miyoliz ve yaygın koagülasyon nekrozu, zeminde çok sayıda bazofilik boyanan basil saptandı, iltihabi hücre infiltrasyonu izlenmedi. Basiller Gram pozitif boyanırken, PAS pozitif sporla uyumlu boyanma paterni mevcuttu. Patolojik yorumu klostridyal enfeksiyonla uyumlu gazlı gangren olarak gelen hastanın kültürlerinde staphiloccoccus epidermidis dışında üreme olmadı.

Tartışma Ve Sonuç: Klostridyal gazlı gagren, erken ve agresif tedaviye rağmen ekstremite kaybı veya ölümle sonuçlanabilen nadir bir tablodur. Tanıda gecikme veya ek medikal problemler bu hastalığın morbidite ve mortalitesini arttırmaktadır.3 Klostridyum türleri gram pozitif, sporlu iğsi biçimli basiller

olup klostridyal enfeksiyonların gelişimi için anaerobik ortam şarttır. Bu nedenle derin penetran travmalarda yüzeyel yaralanmalara göre daha sık gerçekleşmektedir. Tablonun fulminan klinik ve histolojik özelliklerinden patojenin bakteriyel ekzotoksini sorumludur.4 Tarihsel olarak gazlı gangren savaş yaralanmalarının bir komplikasyonu olarak gözlenmiştir. 1. Dünya Savaşı sırasında yaralanmaların %5'inde meydana gelen gazlı gangren bugün Amerika'da yılda yaklaşık 1000 vaka olarak bildirilmektedir. Bunların %50'si travma sonrası, %30'u postoperatif komplikasyon olarak, %20'si spontan olarak, çoğunlukla gastrointestinal malignitelerle ilişkili olarak bildirilmektedir. Vakaların %80'i clostridium perfringesle ilişkili olup genellikle penetran travmayı gerektirmektedir.5 Gazlı gangren genellikle ani şiddetli kas ağrısı ile ortaya çıkmaktadır. İlk olarak cilt soluk olarak gözükmekte ardından hızlı bir biçimde bronz görünüme dönmekte olup ardından ciltte mor-kırmızı renk değişimi görülmektedir. Cilt gergin ve oldukça ağrılı olup üzerinde gelişen büllerle karakterizedir. Sistemik toksisite bulguları hızlı gelişmekte olup ateş, taşikardi ardından şok ve multiorgan yetmezlik tablosu gelmektedir. Gazlı gangren tanısı mikrobiyolojik olarak büyük gram pozitif basillerin yaralanma bölgesinde gösterilmesi ile konulabilmekte olup histopatolojik olarak ise akut inflamatuvar hücrelerin olmayışı ile karakterizedir. Yumuşak dokularda gaz varlığı muayenede veya radiografik olarak görülebilmektedir. Yeterli ve acil cerrahi tedaviyi almayan enfekte vakalarda mortalite oranı %100'e kadar ulaşmakta olup ölüm, genellikle hastaneye başvurudan 2-4 gün sonra gerçekleşmektedir. Mortaliteyi arttıran diğer faktörler ileri yaş, gövdenin enfeksiyonu, ek hastalıklar, şok tablosudur. Gazlı gangren nadir fakat mortalitesi yüksek bir tablo olup tedavisi erken ve agresif cerrahi girişim, geniş spektrumlu antibiyoterapi ve destek tedavilerinden oluşmaktadır.

REFERANSLAR

1) Buboltz JB, Murphy-Lavoie HM. Gas Gangrene. [Updated 2021 Jul 20]. In: StatPearls [Internet]. Treasure Island (FL): StatPearls Publishing; 2021 Jan
2) Aggelidakis, J., Lasithiotakis, K., Topalidou, A. et al. Limb salvage after gas gangrene: a case report and review of the literature. World J Emerg Surg 6, 28 (2011).
3) Chin RL, Martinez R, Garmel G. Gas gangrene from subcutaneous insulin administration. Am J Emerg Med. 1993 Nov;11(6):622-5. doi: 10.1016/0735-6757(93)90018-7. PMID: 8240568.
4) Dennis L Stevens, MD, PhD, Amy Bryant, PhD. Clostridial myonecrosis. In: UpToDate, Post TW (Ed), UpToDate, Waltham, MA. (Accessed on August 30, 2021.)
5) Leiblein M, Wagner N, Adam EH, Frank J, Marzi I, Nau C. Clostridial Gas Gangrene - A Rare but Deadly Infection: Case series and Comparison to Other Necrotizing Soft Tissue Infections. Orthop Surg. 2020 Dec;12(6):1733-1747. doi: 10.1111/os.12804. Epub 2020 Oct 4. PMID: 33015993; PMCID: PMC7767692.

Anahtar Kelimeler: gazlı gangren, klostridyal miyonekrozis, üst ekstremite

Resim: Üst Ekstremitede Fulminan Seyreden Bir Gazlı Gangren Olgusu

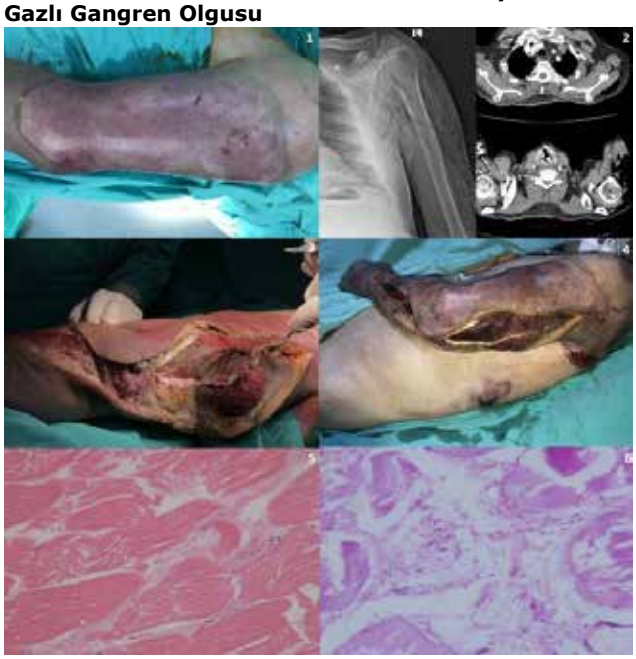

1. Hastanın preoperatif sol kol görüntüsü 2. Sol kolda cilt altında hava değerlerini gösteren düz grafi ve aksiyel BT görüntüleri 3. İntraoperatif sol kola açılan fasyotomiler sonrası görüntü 4. Hastanın postoperatif yoğun bakımdaki görüntüsü 5. Hastanın kas dokusundan alınan patoloji preparatında inflamatuar reaksiyon olmadan miyoliz ve yanında çok sayıda bazofilik basillerin görülmesi (hematoksilen&eozin x200) 6. Patoloji preparatında PAS boyamada bol miktarda sporlu basil görülmesi (PAS X1000)

P-115
Estetik ve Fonksiyonel Deformitelere Yol Açan Nadir Bir Sendrom: Pakidermoperiostosis

Emre Özer, Uğur Anıl Bingöl
Yeditepe Üniversitesi Tıp Fakültesi Plastik, Rekonstrüktif ve Estetik Cerrahi Ana Bilim Dalı, İstanbul

Pakidermoperiostosis cilt katlantılarında kalınlaşma, parmaklarda çomaklaşma, yüz ve scalp cildindeki olukların belirginleşmesi ile karakterize nadir görülen genetik bir sendromdur. Eklem deformiteleri, saçlı deride kaba kıvrımlar, üst göz kapaklarında ve dudaklarda kalınlaşma, makroglossi, hiperhidrosis tabloya eşlik eden diğer bulgulardır. Bu hastalık estetik ve fonksiyonel deformitelere yol açarak hastaların yaşam kalitesini oldukça olumsuz etkilemektedir. Yazımızda kliniğimize başvuran 51 yaşında pakidermoperiostosis olgusunu tartışacağız.

Olgu Sunumu: 51 yaşında erkek hasta, alın cildinde kalınlaşma ve derin kaba çizgilenmeler, yaşlı bir görünüm şikayetiyle polikliniğimize başvurdu. Hasta şikayetlerinin prepubertal dönemde başladığını puberte sonrası daha kötüleştiğini anlattı. Dış görünüşünden dolayı sosyalleşemediğini, arkadaş edinmekte güçlük çektiğini bu yüzden psikolojik destek gördüğünü ifade etti. Ailesinde aynı hastalığa sahip başka bir bireyin olmadığını söyledi. Fizik muayenede özellikle yüz ve scalp cildinde kalınlaşmaların oluşturduğu tipik aslan yüzü görünümü (leonine face), göz kapakları hipertrofisi, ciltte yağlanma artışı (sebore) tespit edildi (Resim 1). Sistemik fizik muayene laboratuvar ve görüntüleme bulguları normaldi. Hastaya tedavi amacıyla

yüz germe ve botulinum toksin tedavisi önerildi

Tartışma: Pakidermoperiostosis otozomal dominant ve resesif geçişli oldukça nadir görülen sıklığı bilinmeyen bir sendromdur. Prostoglandinlerin yıkımından sorumlu 15-hidroksiprostoglandin dehidrogenaz enziminde görülen mutasyon bu hastalığın patogenezide rol almaktadır (1). Erkek cinsiyette daha sık rastlanan(E/K.7/1) bu hastalık cilt tutulumuna bağlı estetik problemler ve artropatiyle karakterizedir. Parmaklarda çomaklaşma, yüzde kabalaşma, kutis verticis gyrata, elefantiyasis, sebore sıklık sırasıyla görülen cilt değişiklikleridir. Vakaların %97 'sinde periostit bulgusu bildirilmiştir (2).Çoğu hasta aşırı sebum üretimine bağlı akneden şikâyet etmektedir (3). Literatürde estetik deformiteleri düzeltmeye yönelik cerrahi yöntemler önerilmesine rağmen kesin bir tedavi seçeneği henüz bulunamamıştır (4).

Referanslar
1-Uppal S, Diggle CP, Carr IM, et al. Mutations in 15-hydroxyprostaglandin dehydrogenase cause primary hypertrophic osteoarthropathy. Nat Genet 2008;40:789–7
2-Thappa, D. M., Sethuraman, G., Kumar, G. R., & Elangovan, S. (2000). Primary pachydermoperiostosis: a case report. The Journal of dermatology, 27(2), 106-109.
3-Bingol, U. A., & Cinar, C. (2014). Pachydermoperiostosis: aesthetic treatment of prematurely aging face with facelift and botulinum toxin a. Journal of Craniofacial Surgery, 25(6), e563-e564.
4-George, L., Sachithanandam, K., Gupta, A., & Pulimood, S. (2008). Frontal rhytidectomy as surgical treatment for pachydermoperiostosis: a case report. The Journal of dermatological treatment, 19(1), 61–63.

Anahtar Kelimeler: Artropati, Aslan Yüz, Botulinim Toksin, Pakidermoperiostosis, Touraine-Solente-Golé Sendromu, Yüz Germe

Resim 1



Hastanın Ön-Arka Profil Resmi

P-116
Suisid Girişimi Sonrası Oluşan Defektlerin Rekonstrüksiyonu

Agit Sulhan, Ömer Büyükkaya, İbrahim Akpınar, Alper Taşan, Hikmet İhsan Eren, Selami Serhat Şirvan
Şişli Hamidiye Etfal Eğitim ve Araştırma Hastanesi, İstanbul

Giriş: Dünya Sağlık Örgütü intiharı "kasten kendini öldürmek" olarak tanımlamaktadır. Türkiye'de güncel literatürde intiharların kadın/erkek oranı 2.13 olmakla birlikte kadınlarda 15-24 yaşlar arasında, erkeklerde ise 25-44 yaşlarda olduğu tespit edilmiştir. En sık kullanılan yöntemin ası olmasıyla beraber bunu ateşli silahlar, yüksekten atlama ve zehirlenme takip etmektedir.[1] Tamamlanmamış intihar vakalarına yaklaşım her zaman psikiyatrik konsültasyonu takiben multidisipliner olmalıdır. Bu bağlamda aktif hayata geri dönüş sürecinde fonksiyonel kazanımların sağlanması açısından rekonstrüksiyon önem arz etmektedir.

Materyal ve Metod: Bu çalışmada SBÜ Şişli Hamidiye Etfal Eğitim ve Araştırma Hastanesinde 2020-2021 yıllarında intihar sonrası rekonstrüksiyon ihtiyacı doğan ve tedavisi yapılmış 6 olgu retrospektif olarak değerlendirildi.

Bulgular: Çalışmaya 6 olgu dahil edilmiştir. Olguların 2'si kadın, 4'ü erkekti. Ortalama yaşları 32'dir. Olgulardan 3'ü ateşli silah yaralanması, 2'si yüksekten atlama, 1 araç dışı trafik kazası ile intihar girişimleri olarak değerlendirildi.

Olgu 1: 27 yaşında kadın hasta, metro istasyonunda raylara atlamak suretiyle intihar girişimi sonucu bilateral alt ekstremitede crush yaralanma sebebi ile ortopedi kliniğinin sol diz üstü amputasyon ve sağ ayak bileği fiksasyonu operasyonlarının ardından kliniğimize sağ alt ekstremite rekonstrüksiyonu amacıyla interne edilmiştir. Olgunun kliniğimizde takibinde ilk etapta sağ ayak bileğine yönelik debridman operasyonu yapılmış olup tekrarlayan VAC seansları sonucu KKDG ile defekt onarımı tamamlanmıştır. Olgunun günlük psikiyatrik konsültasyonlarına binaen serbest doku nakli operasyonu için aday olmaması sebebi ile KKDG ile rekonstrüksiyonu takiben servisimizde postoperatif dönemde erken komplikasyonlar görülmemiş olup olgunun psikiyatri servisine devri tamamlanmıştır. Hasta psikiyatri servisinde takip edilmekte, kliniğimizce de takip altındadır.

Olgu 2: 19 yaşında erkek hasta, yüksekten atlamak suretiyle intihar girişimi sonucu dış merkezde bilateral alt ekstremitedeki fraktürlere yönelik fiksasyon operasyonlarını takiben kliniğimize sol ayakta plantar doku defekti sebebiyle interne edilmiştir. Olgunun takibinde öncelikle sol ayak plantar alana yönelik debridman operasyonu yapılmış olup tekrarlayan VAC seansları sonucu psikiyatrik konsültasyonlarına binaen olgunun psikiyatrik açıdan stabilizasyonundan sonra erken dönemde serbest ALT flebi ile rekonstrüksiyonu tamamlanmıştır. Takiplerinde flep donör ve alıcı sahasında erken dönemde dış merkez hastane kökenli enfeksiyonu gelişmiş olup debridmanı yapılmıştır. Hastanın flep takiplerinin geç döneminde komplikasyon görülmemiş olup alt ekstremitedeki fraktürlerine yönelik ortopedi kliniğinin revizyon ihtiyacından dolayı ortopedi kliniğine devri tamamlanmıştır.

Olgu 3: 19 yaşında kadın hasta, yüksekten atlamak suretiyle intihar girişimi sonucu dış merkezde bilateral alt ekstremitedeki fraktürlere yönelik fiksasyon operasyonlarını takiben kliniğimize uzun süreli immobilizasyona sekonder sakral ve sol gluteal evreIV dekübit ülseri sebebiyle interne

edilmiştir. Olgunun takibinde psikiyatri konsültasyonlarına binaen psikiyatrik açıdan stabilizasyonundan sonra erken dönemde doku defektlerine yönelik debridmanı takiben eş seansta KKDG ve SGAP flep ile rekonstrüksiyonu tamamlanmıştır. Erken ve geç dönem komplikasyon gelişmeyen hasta poliklinik takibine alınmıştır.

Olgu 4: 24 yaşında erkek hasta, ateşli silahla intihar girişimi suretiyle hastanemiz acil servisinden tarafımıza konsülte edildi ve tarafımızca sol orbita medial duvar, nazal kemik fraktürü ve maksilla frontal process fraktürleri sebebiyle interne edilmiştir. Olgunun kliniğimizde takibinde psikiyatrik konsültasyonlarına binaen, psikiyatrik açıdan stabilizasyonundan sonra erken dönemde plak-vida + iliac crest kemik greftiyle onarımı sağlanmıştır. Erken ve geç dönem komplikasyon gelişmeyen hasta poliklinik takibine alınmıştır.

Olgu 5: 41 yaşında erkek hasta, ateşli silahla intihar girişimi suretiyle hastanemiz acil servisinden konsülte edildi ve tarafımızca mandibula ve oral mukozada doku defekti sebebiyle interne edilmiştir. Takiplerinde psikiyatri konsültasyonlarına binaen, psikiyatrik açıdan stabilizasyonu sağlanamadığından mandibuladaki doku defekti serbest kemik içeren doku nakilleri seçeneklerini ortadan kaldırmıştır. Bu sebeple olgu daha erken dönemde tarafımızca debridmanı takiben eş zamanlı rekonstrüksiyon plağı- vida yardımıyla fiksasyonla birlikte mukozal flep ve TKDG ile defekt onarımıyla opere edilmiştir. Erken ve geç dönem komplikasyon gelişmeyen hasta poliklinik takibine alınmıştır.

Olgu 6: 62 yaşında erkek hasta, ateşli silahla intihar girişimi suretiyle dış merkezdeki ilk müdahalesini takiben tarafımıza danışılmış olup hastanemiz yoğun bakım ünitesine panfasial fraktür ve yüz orta hatta doku defekti sebebiyle anestezi kliniğince interne edilmiştir. Hasta interne edildiğinde trakaestomisi mevcut olup takiplerine entübe şekilde devam edilmiştir. Multidispliner yaklaşım açısından nöroşirurji, göz hastalıkları, KBB, psikiyatri kliniklerine konsülte edilmiştir. Olgunun yoğun bakım takiplerinde vitallerinin stabil hale gelmesinin ardından erken dönemde göz hastalıkları kliniği ve KBB kliniğiyile eş zamanlı operasyona alınarak debridman yapılmış, kliniğimiz tarafından hastanın mevcut yüz orta hattaki doku defektini onarmaya yönelik serbest VRAM flebiyle ve KKDG ile onarımı, mevcut fraktür hatlarına yönelik plak-vidayla fiksasyon ve mandibuladaki defekte yönelik rekonstrüksiyon plağı-vida yardımıyla fiksasyon sağlanmıştır. Olgunun yoğun bakım ünitesinde takibine geçilmiştir. Hastanın erken dönemde ilk 24 saat içerisinde VRAM flebinde venöz değişiklik gözlenmiş olup acil reeksplorasyona alınmış ve venöz anastomozu yenilenerek müdahalesi tamamlanmıştır. Yoğun bakım takibinde post operatif 8.günde septik şok sebebi ile eksitusu gerçeklemiştir.

Tartışma: Bu çalışmada 6 olgu değerlendirilmiştir. 1 olguda serbest VRAM flebiyle onarım, 1 olguda serbest ALT flebiyle onarım, 1 olguda SGAP flebiyle onarım, 3 olguda KKDG ile defekt onarımı, 3 olguda plak-vidayla fiksasyon, 2 olguda rekonstrüksiyon plağı-vidayla fiksasyon operasyonlarıyla rekonstrüksiyon gerçekleştirilmiştir. İntihar girişimi sonrası hastaların yatarak tedavisi özel ilgi, bilgi birikimi gerektiren bir durumdur. Psikiyatri kliniğiyle yakın temas halinde kalmak, hastaların cerrahi tedavileriyle birlikte ruhsal durumlarını da tedavi etmek önemlidir. İntihar girişimi sonrası plastik cerrahi girişimi gerektiren geniş defektlere sahip olan hastaların zaten intihar öncesi sahip oldukları ve intihara zemin hazırlayan majör depresyonları eklenen fonksiyonel defisitler, organ kayıpları ve açık yaralarla daha da derinleşmektedir. Bu durumda hastalar bazen konuşmayı, beslenmeyi, hareket etmeyi reddetmektedir. Bu hastalarda rekonstrüksiyon seçeneklerini belirlerken alışılmış plastik cerrahi endikasyonların dışına çıkmak gerekmektedir. Örneğin serbest flep cerrahisi sonrası pedikül basısı olmaması için hastanın pozisyonuna dikkat etmesi gerekmektedir. Yara iyileşmesi için beslenme en önemli faktörlerden biridir. Beslenme önerilerine, yatak içi pozisyon önerilerine cevap vermeyecek hastalarda flep seçeneklerini tekrar gözden geçirmek ve hastanın tedaviye uyum göstereceğine emin olduğunda cerrahiyi gerçekleştirmek önemlidir. Yine intihar girişiminde bulunmuş hastalarda, hastanın tedaviye uyumunu psikiyatristlerle birlikte değerlendirmek gereklidir. Bazı özel durumlarda hastaya özel tedavi seçenekleri oluşturulabilir. Mümkünse daha basit rekonstrüksiyon seçenekleriyle tedavi sağlanabilir.

Sonuç: İnsanoğlunun önlenebilir en önemli ölüm sebeplerinden biri olan intihar vakaları cerrahi açıdan da multidisiplner yaklaşım gerektirmektedir. Bu sebeple intihar vakalarının acil müdahalesini takiben erken dönemde rekonstrüksiyonu aktif hayata dönüş açısından önemlidir. Erken rekonstrüksiyon seçenekleri arasında cilt greftleri, lokal-serbest flepler gibi seçenekler mevcut olmakla birlikte psikiyatrik durumlarının göz önüne alınması gerekmektedir. Olguların bir çoğu serbest doku nakli operasyonlarına anatomik ve fizyolojik açıdan uygun olmakla beraber psikiyatrik anlamda bu olguların değerlendirilmesi, olgulara seçilecek rekonstrüktif seçenekleri kısıtlamaktadır.

1-Göktaş S., Metintaş S. Suicide mortality trends by age, gender and method in Turkey. TurkJPH. 2019; 17(2): 195-206.

Anahtar Kelimeler: İntihar, rekonstrüksiyon, greft, flep

P-117
Nadir Bir Deri Hastalığı: Nevüs Lipomatozis Superfisiyalis Olgu Sunumu

Ozan Can Canbolat, Ersin Gür, Mehmet Emre Yeğin, Tahir Gürler
Ege Üniversitesi Tıp Fakültesi, Plastik Rekonstrüktif ve Estetik Cerrahi Ana Bilim Dalı, İzmir

Nevüs lipomatozis superfisiyalis toplumda seyrek görülen benign hamartomatöz bir cilt hastalığı olup, dermis içindeki kollajen demetleri arasında görülen matür ektopik yağ adacıklarına bağlı oluşmaktadır. Sıklıkla hayatın ilk iki dekatında görülmektedir. İlk olarak Hoffman ve Zurhelle tarafından 1921 yılında tanımlanmış olup Klasik ve Soliter tip olmak üzere ikiye ayrılır. Klasik tip daha sık olarak görülmektedir. Pelvik bölge, kalça, sırt ve uyluk bölümlerinde sık görülmektedir. Lezyonlar genelde plak şeklinde veya papül ve nodüllerin birleşimleri şeklinde görülebilmektedir. Benign lezyonlar olup zamanla büyüyebilmektedirler. Soliter tip ise daha nadir olup skalpte, göz kapaklarında, burun ve klitoral bölgede görülebilmektedir. Soliter tip genellikle yaşlılarda sık olup 60 yaşına kadar görülebilmektedir. Lezyonlar tekli papül ve nodül şeklinde olup skin tag benzeri görünümde olabilmektedir. Cafe-au- lait lekeleri, lökodermik lekeler, hipertrikoz ve komedo benzeri papüllerle karışabilmektedir. Ayırıcı tanıda fokal dermal hipoplazi yer almaktadır. Fokal dermal hiperplaziye klinik olarak sindaktili, kutanöz ülserler, diş, tırnak ve saç hipoplazisi eşlik edebilmektedir.

Hastamız 24 yaşında klasik tip NLS hastası kadın olup ağrısız deriden kabarık olmayan, sarı renkte nodüler lezyonlar doğumdan kısa bir süre sonra sağ gluteal bölgesinde oluşup gittikçe büyümüş. Hasta lezyonun çıkarılması isteği ile tarafımıza başvurdu. Hastaya tedavi

seçenekleri ve oluşabilecek yara iyileşme komplikasyonları anlatıldı. Hastanın lezyonu eksize edildi ve rutin takiplerinde ek bir problemi olmadı.Normal yara iyileşmesi ile iyileşme sağlandı. Bu tip hastalarda ek patolojiler yönünden dikkatli olunmalı ve iyi bir fizik muayene yapılmalıdır. Vücutta bulunan başka lezyonlar genetik bir hastalığa işaret olabilmektedir.

Anahtar Kelimeler: Ektopik Yağ Dokusu, Hamartom, Nodül

Pre Op Görünüm

Nevüs Lipomatozis Superfisiyalis

P-118
Nekrotizan Fasiitte Farklı Bir Etiyoloji: Otoimmün Nekrotizan Fasiitli Bir Olgunun Sunumu

Emre Özbey, Mehmet Solmaz, Mehmet Korkut, Erol Kozanoğlu, Bora Edim Akalın, Ufuk Emekli
Istanbul Üniversitesi Istanbul Tıp Fakültesi Plastik Rekonstrüktif Ve Estetik Cerrahi Anabilim Dalı, Istanbul

Amaç: Nekrotizan fasiit; deri, fasya ve yumuşak dokuların nekrozu ile karakterize, erken dönemde tedavi edilmezse fulminan seyirli olabilecek bir hastalıktır. Yaygın olarak bilindiği üzere hastaların çoğunda mikrobiyolojik olarak polibakteriyel üreme saptanır. Hastalardan tablo başlangıcı öncesinde sıklıkla minör veya majör travma öyküsü alınabilmektedir. Bu sunumda amacımız nekrotizan fasiit tablosunun yapılan kültürlerde herhangi bir bakteriyel üreme saptanmadan da gelişebileceğini göstermektir.

Olgu: Olgumuz elli üç yaşında erkek hastadır. 16 Ağustos 2021 tarihinde acil polikliniğe sol aksiller bölgede fluktuasyon veren, etrafı eritemli, cilde fistülize, ağrılı apse odakları ile başvuran hastanın özgeçmişinde geçmiş yıllarda bilateral aksiller ve pektoral bölgelerde drenaj ile rahatlayan ağrılı apse öyküsü, diyabetes mellitus, Behçet hastalığı, ankilozan spondilit ile düzensiz olarak azotioprin, kolşisin, salazopyrin, metil prednizolon kullanım öyküsü mevcuttur. Başvurusunda yapılan toraks bilgisayarlı tomografi görüntülemesinde; sol pektoral bölgede ve aksillada yerleşik hava-sıvı imajları ve cilde fistülizasyon görülmesi ve ön planda nekrotizan fasiiti düşündürmesi üzerine hasta acil olarak debridman maksatlı opere edilmiş ve servisimizde açık yarasına üç günde bir değiştirilecek şekilde vakum yardımlı kapama uygulanarak takip altına alınmıştır. Seri yara kültürlerinde herhangi bir bakteriyel ajan üremesi saptanmamıştır. İç hastalıkları ve romatoloji hekimlerinin tavsiyesi ile hastaya takibi boyunca metil prednizolon 8 miligram intravenöz yolla günde bir defa, kolşisin 0,5 miligram oral yolla günde 3 defa olacak şekilde uygulanmıştır. 21 günlük takip sonrasında sol aksiller bölgedeki açık yara gecikmiş primer onarıma uygun görülerek onarılmıştır.

Sonuç: Nekrotizan fasiit özellikle immünsüprese bireylerde, çoğunlukla polimikrobiyal bakteriyel enfeksiyonlara sekonder gelişmektedir ancak bu vaka gibi bazı romatolojik veya otoimmün hastalıklara sahip olan bireylerde 'kültür negatif' örneklerine de rastlanabileceği hatırda tutulmalıdır.

Anahtar Kelimeler: kültür negatif, nekrotizan fasiit, otoimmün hastalık

P-119
Meme Küçültme Operasyonundan 5 yıl Sonra Görülen Fibroadenom Olgusu

Nijat Babaev, Burak Kaya
Ankara Üniversitesi Tıp Fakültesi Plastik, Rekonstrüktif ve Estetik Cerrahi Anabilim Dalı, Ankara, Türkiye

Olgu Sunumu: Beş yıl önce Wise patern ters-T tekniği kullanılarak bilateral superomedial pediküllü redüksiyon mammoplasti operasyonu uygulanmış 31 yaşındaki hasta 4 aydır fark ettiği kitle ile polikliniğimize başvurdu.. Meme küçültme ameliyatında eksize edilen dokunun ağırlığı sağ tarafta 1130 gr, sol tarafta 1200 gr idi. Eksize edilen spesimende histopatolojik olarak bir özellik yoktu. Fizik muayenede, inspeksiyonda herhangi bir asimetri ve şekil bozukluğu yoktu, palpasyonda sol memede meme başı-areola 3 cm inferiorunda ele gelen sert kitle mevcuttu, ağrı ve hassasiyet yoktu. Ek hastalık öyküsü ve ailede meme kanseri öyküsü yoktu. Bekar olan hastanın, gebelik ve emzirme öyküsü yoktu. Preoperatif mamografi ve USG'de sol memede saat 8 hizasında izlenen 3 × 1 cm boyutlarında solid bir kitle saptandı. Kitleden USG eşliğinde 18 G iğne ile tru-cut biyopsi yapıldı ve histopatolojik inceleme fibroepitelyal tümör olarak sonuçlandı. Hormonal durum dahil laboratuvar çalışmalarının sonuçları normaldi. Hastaya operasyon planlandığı gün önce USG eşliğinde telle işaretleme işlemi yapıldı ve sonra hasta operasyona alındı. Daha önce küçültme mamoplasti operasyonuna bağlı vertikal seyirli skar yerinden 3 cm'lik kesi yapılarak işaretlenen tümöre ulaşıldı ve etraf dokulardan serbestlenerek histopatolojik incelenmeye gönderildi. Oluşan defekt komşu parankim fleplerinin ilerletilmesi ile onarılarak insizyon primer olarak onarıldı. Histopatolojik inceleme sonucu 14 gr ağırlığında 5x3x1,5 cm boyutlarında lipofibroadenom olarak raporlandı.

Tartışma: Meme küçültme operasyonundan sonra meme kanseri gelişme riski rölatif olarak %50 ile %75 azalmaktadır [1]. Buna rağmen meme küçültme operasyonundan sonra memede tek taraflı ele gelen sert kitle ile başvuran hastalarda dikkatli bir fizik muayene şarttır. Maligniteyi dışlamak, memede yaygın doku hipertrofisi veya aşırı lokalize bir kitle olup olmadığını belirlemek için klinik değerlendirme, radyolojik tetkikler ve şüpheli vakalarda histolojik doku tanısı ile birlikte ayrıntılı inceleme gerekir. Böyle bir vakada en yaygın ayırıcı tanılar yağ nekrozu, yağ kistleri, fibroadenom, fibrokistik hastalık ve sistosarkom filloidleridir [2, 3]. Bu durumların meme dokusunun normal gonadal hormon seviyelerine aşırı duyarlılığından kaynaklandığı düşünülmektedir. Bu yanıt, virjinal hipertrofide multiple

seyirli olmakla birlikte fibroadenomda daha lokalizedir. Hastanın küçültme mamoplasti operasyonundan önce yapılan mamografi ve USG tetkik sonucu BİRADS III olarak değerlendirilmiştir; sağ memede farklı lokalizasyonlarda ve sol memede farklı lokalizasyonlarla birlikte saat 8-9 hizasında büyüğü 15,8 x 5,9 mm 2-3 adet homojen hipoekoik multiple solid lezyonlar izlenmişti. Oluşan fibroadenomun nedeni meme küçültme operasyonunda östrojene duyarlı dokuların homojen olmayan eksizyonu olabilir. Hasta meme küçültme operasyonundan sonraki 5 yıl içerisinde başka herhangi bir radyolojik değerlendirme için başvurmamıştır. Bu nedenle lezyonun daha önceden varolan kitle kaynaklı mı, yoksa yeniden oluşmuş bir kitle mi olduğunu söylemek zor olmakla birlikte, bu olgu meme küçültme operasyonundan sonra postoperatif 6. ay veya 1. yılda radyolojik değerlendirme yapılmasının önemli olduğunu bir daha göstermektedir. Meme küçültme operasyonundan sonra tespit edilen kitlelerin eksizyonunda diğer bir zorluk eksizyon için yapılacak cilt insizyonlarının yeridir. Bu kitlenin büyüklüğüne ve lokalizasyonuna göre değişiklik gösterebilir. Meme başı - areola kompleksine baskın kan akışı daha önceki operasyonunda planlanan pedikülden sağlanır. Buradaki ana problem, kitle eksizyonu yaparken pedikül daha sonra kesilir veya farklı bir pedikül biçimlendirilirse, meme başı - areola kompleksinin beslenmesi yeterli olmayabilir. Memenin boyutunu ve şeklini etkileyecek pedikül dışı yerleşimli büyük kitlelerin eksizyonu daha önce kullanılmış olan teknikle kitleyi içine alacak şekilde yeniden küçültme mamoplasti operasyonu şeklinde yapılabilir [3]. Eğer pedikül üzeri yerleşimli bir kitle mevcut ise ve meme başı - areola kompleksi beslenmesi tehlikeye girmiş gibi görünüyorsa ‘’free nipple graft’’ tekniği uygulanabilir.

Anahtar Kelimeler: Meme Küçültme, Mamoplasti, Makromama, Fibroadenom, Komplikasyon

Fibroadenom, intraop görüntüsü

P-121
Alışılmadık bölgede nadir neoplazi: gluteal bölgede saplı fibrolipom

Murat Çelik, Murat Kara, Özlem Tanas Işıkcı, Koray Gürsoy, Uğur Koçer
Ankara Eğitim ve Araştırma Hastanesi

Giriş: Lipomlar en sık görülen bening mezenkimal neoplaziler arasında yer almaktadır. Lipomların nadir alt tiplerinden biri olan fibrolipom, literatürde gluteal bölgede hiç tanımlanmamıştır. Bu vaka raporunda gluteal bölge karşılaştığımız, saplı fibrolipom ortaya koyularak, gluteal bölgede neoplazilerine yaklaşımdaki önemli noktalara vurgu yapılacaktır.

Hasta ve Method: 55 yaşında erkek hasta kliniğimize sağ gluteal bölgede 5 yıldır olan pediküllü cilt lezyonuyla başvurdu. Lezyonun cilt altında devam ettiği ve cilt altında mobil, ağrısız, sert kıvamda olduğu izlendi. USG ve MR incelemelerinde lipom ön tanısı elde edilmesine ragmen, liposarkom tanısı dışlanamadı. Lezyonun eksizyonu sonrasında patolojik inceleme sonrası fibrolipom olduğu görüldü. Hastanın takiplerinde herhangi bir komplikasyon ve rekürrens izlenmedi.

Sonuç: Fibrolipom lipomların nadir bir alt tipidir. Lezyonun radyolojik incelemesi liposarkom ile karıştırılmasına neden olabilmektedir. Gluteal bölgedeki cilt lezyonlarına yaklaşımda fibrolipom tanısı akılda bulundurulmalıdır.

Anahtar Kelimeler: fibrolipom, lipom, liposarkom

Preoperatif-İntraoperatif Şekil

Şekil 1: Preoperatif Lezyonun Görüntüsü Şekil 2: Eksizyon Materyali

P-122
Skalpte Osteosarkom: Primer mi, metastatik mi?

Fatih Akkaya, Yunus Sağlam, Oğuzhan Sağlam, Muhammet Uraloğlu
Karadeniz Teknik Üniversitesi Tıp Fakültesi, Plastik, Rekonstrüktif ve Estetik Cerrahi Anabilim Dalı, Trabzon

Osteosarkom, malign karakterde primer bir kemik tümörü olup yıllık insidansı milyonda 3.4 olarak saptanmıştır. Parosteal osteosarkom, periosttan köken alır ve çoğu olguda distal femurun posteriorundan kaynaklanır.

Osteosarkomlar için 5 yıllık sağ kalım oranları %20 iken son

yıllarda adjuvan tedaviler ile birlikte bu oran %50'lere kadar artmıştır. 40 yaşında erkek hasta 20 gündür kafasının sağ parietal bölgesinde kanamalı ve giderek büyüyen yaklaşık 4x4 cmlik kitle ile tarafımıza başvurdu. Pyojenik granülom ön tanısıyla hastaya lokal anestezi altında müdahale edildi. Lezyon eksize edilip patolojik incelemeye gönderildi. 1 ay sonraki kontrolünde müdahale edilen yerde lezyonun nüks ettiği ve patoloji sonucunun osteosarkom olarak raporlandığı görüldü.

Skalpte karşımıza çıkması, granüle görüntüde olması ve kanamalı lezyon hikayesinden ötürü pyojenik granülom ön tanımız olarak ağır basmıştı. Aynı şekilde bu özellikler ile karşımıza malign melanomun bir suptipi olan amelanotik melanomda çıkmaktadır. Bu lezyonlar kesin ayırıcı tanısı ancak patoloji ile konulabilmektedir. Bu hastamızda klasik pyojenik granülomdan farklı olarak kısa zamanda hızla büyümesi ve dar sınır ile eksizyon sonra hızla nüks etmesi malign potansiyel akla getirmiştir. Tanı sonrası en yakın zamanda metastaz taraması yapılmalı ve eğer metastatik bir odak saptanmadıysa primer odağa yönelik müdahaleler değerlendirilmelidir.

Anahtar Kelimeler: osteosarkom, skalp, metastaz, granülom

Diz MR

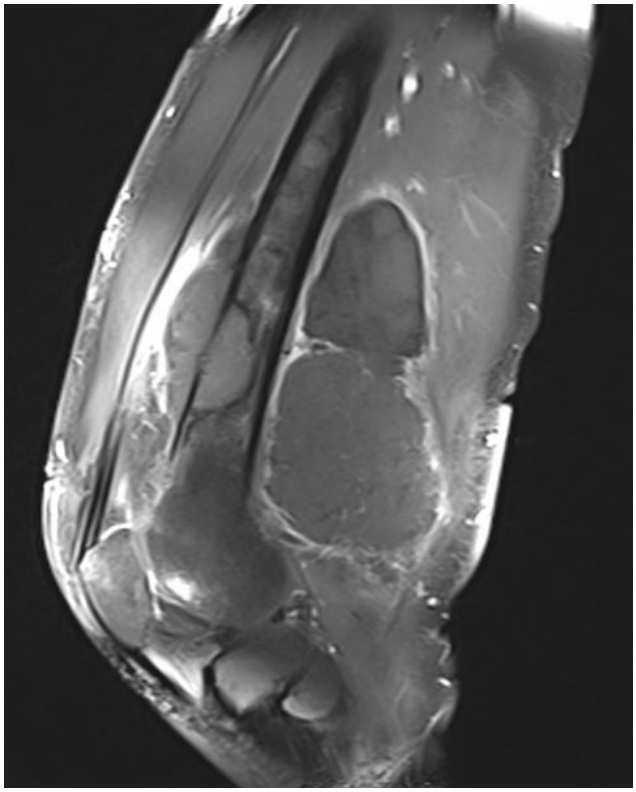

P-123
Aplazia Kutis Konjenita'lı Yenidoğana Konservatif Yaklaşım Olgu Sunumu

Emre Berkay Zeyrek, İlker Yazıcı, Ahmet Aydın, Umutcan Özdemirler
İstanbul Medipol Üniversitesi

Aplazia Kutis Konjenita 1:10000 doğumda görülen deri, deri altı dokular, kemik ve hatta dura defekti olabilen konjenital bir hastalıktır. Sendromlarla birlikteliği olmasına rağmen vakaların büyük bir kısmında skalpte izole deri defekti olarak karşımıza çıkmaktadır.

Kliniğimize konsülte edilen vaka 38 haftalık uterus anomalili anneden doğan kız bebeğin skalpte 8*8cm boyutunda verteksin %70'ini kaplayan nekrotik plak şeklinde yarası bulunmaktaydı. YBÜ'de pediatri, beyin cerrahisi ve tarafımızca konservatif yaklaşımla takip edildi. Takibinde kanama nedeniyle transfüzyon yapılan, antibiyoterapi ile takip edilen hastaya acil rekonstrüksiyon; yaşı ve ameliyat seçeneklerinin kısıtlı olması nedeniyle düşünülmedi. Bu hastada konservatif yara bakımı ile 4 ay içerisinde iyileşerek deri bütünlüğünün sağlandığını gördük.

Bu olgularda dural sinüs kanamaları, beyin dokusunun herniye olması gibi ciddi komplikasyonlar görülebilir. Bu durumlarda yakın takip edilmeli ve gerektiğinde cerrahi tedavi yapılmalıdır.

Anahtar Kelimeler: aplazia kutis konjenita, yara bakımı, skalp, yenidoğan, konservatif yaklaşım, deri defekti

İlk Konsültasyon Fotoğrafı

Vertekste nekrotik plak şeklinde görülen deri defekti

P-124
Nörofibromatozis hastasında dev nörofibrom yönetimi: Olgu Sunumu

Kadir Yit, Aytunç Özsoy, Batuhan Uğur Aksoy, İlker Uyar
İzmir Katip Çelebi Üniversitesi Atatürk Eğitim ve Araştırma Hastanesi, Plastik Rekonstrüktif ve Estetik Cerrahi Ana Bilim Dalı, İzmir

Giriş: Nörofibromatozlar, ortak olarak sinir kılıfı tümörlerinin oluşumuna sahip olan bir dizi farklı genetik bozukluktur. NF1, NF2 ve schwannomatozisi içerirler. Nörofibromatozis 2 nadir görülen bir hastalık olmasına rağmen otozomal dominant kalıtım özelliğiyle yeni nesillere aktarım riski taşımaktadır. Fonksiyonel ve estetik açıdan kompleks problemlere yol açan bu hastalığın cerrahi tedavisi semptomatik kalmakla birlikte plastik cerrahlar için zorlayıcı da olabilmektedir. Bu çalışmamızda dev pleksiform nörofibromu olan bir olguya cerrahi yaklaşımımızdan bahsedeceğiz.

Olgu: Elli beş yaşında kadın hasta Temmuz 2021 tarihinde polikliniğimize sağ bacak posteriorunda dev kitle şikayeti ile başvurdu. Hastadan yaklaşık 49 yıl önce nörofibromatozis tip 2 tanısı aldığı, annesinin de nörofibromatozis tip 2 hastası olduğu öğrenildi. Hastanın daha önce nörofibrom eksizyonu nedeniyle multipl operasyon öyküsü mevcut. Hastanın astım ve hipertansiyon hastalığı da mevcut. Hastanın vücudunda yaygın nörofibromları mevcut. Hastanın bize başvuru şikayeti ise sağ bacak posteriorundaki 17x14cm boyutunda dev ülsere nörofibromu idi. Hasta bu kitlesinin yürümesini engellediğini, estetik olarak kendisinde özgüven eksikliği yaptığını ve ara ara kanamasının olduğunu ifade etti.

Cerrahi Teknik: Genel anestezi altında sağ bacak posteriorundaki ülsere pleksiform nörofibrom 1 cm cerrahi marjla total eksize edildi. Defekt alan bilateral fasiyokutan ilerletme flepleri ile onarıldı. Hasta postoperatif 2.gününde taburcu edildi.

Sonuç: Temel olarak nöroloji ve beyin cerrahisi kliniklerince takip edilen bu hastalar cilt ve yumuşak doku lezyonları sebebiyle biz plastik cerrahları da ilgilendiren bir klinik sergilemektedir. Bilinen medikal bir tedavisi olmayan bu tümoral kitlelerin tek tedavi seçeneği cerrahidir. Küçük kitleler tek seansta eksize edilebilirken, dev kitleler çoklu seanslar ile eksize edilebilebilir. Biz dev pleksiform nörofibroma sahip hastanın cerrahi tedavisini bilateral fasiyokutan ilerletme fleplerinden faydalanarak tek seansta tamamladık.

Kaynaklar:
1. Bruce R Korf: Neurofibromatosis
PMID: 23622184DOI: 10.1016/B978-0-444-52891-9.00039-7

Anahtar Kelimeler: Nörofibromatozis, nörofibrom, pleksiform nörofibrom

Resim 1-4

P-125
Liposuction Operasyonlarında Perioperatif Y-TUR Artroskopi Seti Kullanımı

Çavgın Yıldırım, Emrah Kağan Yaşar, Can İlker Demir, Murat Şahin Alagöz
Kocaeli Üniversitesi Tıp Fakültesi Hastanesi Plastik Rekonstrüktif ve Esteteik Cerrahi Anabilim Dalı

Giriş: Liposuction günümüzde kadın ve erkeklerde farklı amaçlarda pek çok anatomik bölgede çok sık uygulanan operasyon haline gelmiştir. Liposuction işlemi öncesi uygulanacak bölgeye uygun miktarda tumessan solüsyonu infiltre edilmektedir.(1) Hazırlanmış olan solüsyonun kanül ile infiltrasyonunu kolaylaştırmak ve operasyon süresini kısaltmak için Y-T.U.R kanülü kullanımının uygun olabileceği düşünüldü

Materyal-Metod: -tur puarlı setin iki ayrı ucu bulunmaktadır. Setin bir ucu dışarıya hazırlanmış olan mayi formuna takılır diğer uç ise infiltrasyon kanülüne adapte edilir. Bu aks arasında rezervuar (puar olarak da bilinir) bulunur. Bu rezervuara kilitler açıldığında negatif basınç ile mayi dolar distaldeki klitrlerin açılması ile de birikmiş olan mayi infitrasyon kanülü aracılığı ile subkutan adipoz dokuda dağılır. Bu işlem sırasında mayi dolumunu rezervuara aktarmak için el ile rezervuara basınç uygulanır ve tekrar dolum sağlanır. Kilitleri her defasında kapatıp açmaya gerek yoktur. İnfiltrasyon aralıksız devam edecektir bu sırada cerrah ışınsal hareketlerle mayinin subkutan adipoz dokuda dağılması sağlar.

Sonuç: Y-tur puarlı setler ürolojide ve artroskopide negatif basınçtan faydanlanmak üzere kullanılmaktadır. Plastik cerrahide tanımlanmış bi kullanım alanı bulunmamaktadır. bu sistemin işlevsel Rezervuarı (puar) negatif basınç ile daha hızlı bir şekilde mayi çekilmesini sağlar.Plastik cerrahide kullanılan klasik enjektörün uygulama süresi fazladır ve diğer bir yöntem olan negatif basınç tabancası maliyeti yüksektir.Bu sistemin tabanca yöntemi kadar hızlı ve ucuz olduğu düşünülmektedir.

Referans;
1.Pallua, N., Wolter, T. Liposuction. Cerrah 82, 759 (2011). https://doi.org/10.1007/s00104-011-2106-8
2.Evidence-Based Medicine
Liposuction Matarasso, Alan M.D.; Levine, Steven M. M.D

Anahtar Kelimeler: liposuction, infiltration, y-tur

Şekil 1

P-126
El Bileğinde Yerleşimli Epidermoid Kist

Orkun Uyanık[1], Ozan Erdem[2], Burak Ünlü[2]
[1]Sağlık Bilimleri Üniversitesi Başakşehir Çam ve Sakura Şehir Hastanesi,Plastik Rekonstrüktif ve Estetik Cerrahi Ana Bilim Dalı, İstanbul
[2]Sağlık Bilimleri Üniversitesi Başakşehir Çam ve Sakura Şehir Hastanesi,Dermatoloji Ana Bilim Dalı, İstanbul

Giriş: Epidermoid kist başlıca dermis ve subkutiste yerleşen ve epidermisin tüm tabalarını içeren epitelyal duvar ile karakterizedir. Epidermal inklüzyon kistleri en yaygın karşımıza çıkan kutanöz kistlerdir. Vücudun herhangi bir yerinde ortaya çıkabilirler ve tipik olarak asemptomatik, cilt renginde, merkezi bir punktumu olan dermal nodüller olarak ortaya çıkarlar. En sık olarak yüz, boyun, kulak arkası ve gövdenin üst kısmında yerleşmiştir. Lezyonların yarıçapları 0.1-1 cm arasında değişkenlik gösterir. Çok nadiren ihmal edilmesi durumunda 5-15 cm arası dev lezyonlara rastlanılabilir. Bu olgumuzda atipik yerleşimli epidermoid kist vakasını sunmayı amaçladık.

Olgu: 8 yaşında erkek hasta el bileğinde kitle ve ağrı şikayeti ile kliniğimize başvurdu. Hastanın muayanesinde sağ el bileği fleksör yüzde orta hatta 1x1 cm boyutlarına ortasında punktumu bulunan palpasyon ile sert kistik lezyon saptandı. Yapılan yüzeyel doku ultrasonografide kistik lezyonun median sinir ile bağlantısı olmadığı görüldü. Hastanın kisti median sinir üzerinden eksize edilerek primer suture edildi. Takiplerinde komplikasyon gelişmedi.

Tartışma: Vücudun herhangi bir yerinde olabilen epidermal kistler el bileğinde nadir olarak görülmektedir. El bileğinde kistik lezyon görüldüğünde ayırıcı tanılarda ganglion kisti, lipom, tenosinovit, tofüs, nöroma, fibrosarkom,tenosinovyal dev hücreli tümör ve sinovyal sarkom akla gelmektedir. Tanı için fizik muayane,ultrasonografi,manyetik rezonans görüntüleme ve gerekirse histopatolojik inceleme yapılabilmektedir. Muayanede lezyon palpasyonda sert olarak hissedilir ve iki parmak arasına alındığında oynatılabilir. Lezyonun merkezinden, kendiliğinden veya muayene sırasında sıkıldığında peynirimsi bir materyal boşalabilir.

Sonuç: Epidermoid kist vücudun herhangi bir yerinde görülebilmesine rağmen el bileğinde nadir olarak görülmektedir. Sağ el bileğindeki epidermoid kisti tarafımızca eksize edilen hastayı sunmayı amaçladık.

Anahtar Kelimeler: Bilek, El, Epidermoid, Kist

El Bileğinde Yerleşimli Epidermoid Kist

P-127
Lipom eksizyonunda zor ve kolay bölgeler

Umutcan Gülmezoğlu, Abdullah Dinçgözoğlu, Mustafa Rıdvan Yanbaş, Mahmut Durak Ceviz, Hala Halbony, Mehmet Bekerecioğlu
Kahramanmaraş Sütçü İmam Üniversitesi Tıp Fakültesi, Plastik Rekonstrüktif ve Estetik Cerrahi Ana Bilim Dalı, Kahramanmaraş

Lipomlar, insan vücudunda en sık görülen benign mezenkimal tümördür. Vücudun çeşitli bölgelerinde ortaya çıkabilir. Kliniğimizde 2017-2021 yılları arasındaki kliniğimizdeki lipom tanılı hastaları, lokalizasyonu yönünden araştırdık. 350 hastada 147 kadın 203 erkek olmak üzere toplam 546 adet lipom mevcuttu. Mevcut yaş aralığı (11-72). 546 lipomun 72 boyun 30 oksipital bölge 122 alın 54 sırt 252 kol 116 sı bacakta bulunmaktaydı.

Anahtar Kelimeler: lipom, eksizyon, zorluk derecesi

lipom pre op postop

P-129
Nadir bir olgu: Lateral dudak yarığı

Azat Güneş, Hasan Emre Özdemir, İbrahim Kulubecioğlu
Fırat Üniversitesi Tıp fakültesi, Plastik Rekonstrüktif ve Estetik Cerrahi ABD, Elazığ

Giriş: Yüz yarıkları yüzün şeklini önemli derecede bozan deformiteler arasındadır.Nadir görülen konjenital bir hastalıktır. Fonksiyonel bozukluk, yüzde estetik açıdan sorunlar, tüm bunların getirdiği psikolojik problemler gibi geniş ve çeşitli sorunları içinde barındıran bir hastalıktır. Kesin ve açık bir nedeni bilinmemekle beraber embriyolojik gelişim döneminde yüzün gelişiminden sorumlu genlerin zarar görmesinden kaynaklı olabileceği düşünülmektedir. Özellikle ilk 12 haftada meydana gelebilecek genetik zararların ve çevresel faktörlerin rolü olduğu düşünülmektedir. Lateral yüz yarığı olan hastalarda birinci ve ikinci brankiyal arktan gelişen yapılarda anomaliler saptanabilir. Yarık ile birlikte mikrognati, microtia, maksilla, mandibula ve zigomada anomali, molar diş ve maksillanın arka tarafının yokluğu gibi anomaliler eşlik edebilir. Dudak yarığı olan hastalardan oluşan değişik serilerde açıklanan atipik yarıkların dudak-damak yarıklarına oranı 9.5/1000 ile 34/1000 arasında değişmektedir. Tessier no 7 yarıkların sıklığının ise yaklaşık 3000 ile 5642 doğumda bir olduğu tahmin edilmektedir.. Lateral yüz yarıklarında genişlemiş ağız kenarının onarımı basitçe bir araya getirilip dikilmekten ibaret değildir. Özellikle orbicularis oris kasının düzeltilip halka şeklinde dikilmesi önem taşımaktadır. Cerrahi tedavi planlanırken dudak yarıklarındaki temel prensiplerin kullanılması faydalı olabilir.

Olgu: 8 yaşında erkek çocuğu doğuştan itibaren solda ağız kenarından yanağa doğru uzanan yarık nedeniyle kliniğimize başvurdu. Başka herhangi bir şikayeti olmayan hastanın yapılan fizik muayenesinde sol mikroform dudak yarığı ve sol Tessier No. 7 dudak yarığı tespit edildi. Alt dudak üste göre daha aşağıda ve önde idi. Göz, dış kulak, el, ayak gelişimi normal idi. Preauriküler aksesuar kıkırdaklara rastlanmadı. Mental aktivitede bir patoloji saptanmadı. Anne, baba ve kardeşlerinde herhangi bir anomali yoktu.

Cerrahi Teknik: Hasta nazotrakeal entübasyon ile ameliyata alındı. Cetvel ile ölçüm yapılarak üst dudak orta hat ile ağız köşeleri arasındaki uzaklık eşit olacak şekilde ağız köşeleri belirlendi. McCarthy'nin önerisine uygun olarak ağız köşesi bu noktadan 2 mm daha lateralde olacak şekilde kaydırıldı. Bu noktanın lateraline doğru cilt-vermillon çizgisinden insizyon yapıldı ve arkaya doğru flepler kaldırıldı. Dış yana doğru uzanan ve birbiriyle birleşmeyen orbicularis oris uçları yaklaşık 1 cm kadar dış yana doğru disseke edildi. Tek tek dikişlerle ağız mukozası kapatıldı. Kaslar bu noktadan kesilerek birbiri üzerine gelecek şekilde dikildi ve orbicularis oris kası devamlılığı sağlandı. Bu sırada kasların bir miktar gergin olarak dikilmesine dikkat edildi. Mukozadan vermillon kenarına kadar olan bölge dikilerek ağız köşesi oluşturuldu. Cilt kapatılırken nazolabial sulkus hizasına gelen bölgeye her bir kolu 5 mm uzunluğunda bir Z plasti yapıldı.

Sonuç: Lateral yüz yarıkları konjenital anomaliler arasında nadir görülen olgulardandır. Bu vakaların cerrahi tedavisindeki önemli hususlar ağız genişliğinin belirlenmesi ve yanlara doğru uzanan orbicularis oris kasının devamlılığının anatomik şekilde sağlanmasıdır. Hastalarda ek anomaliler olabileceği unutulmamalı ve hastalar değerlendirilirken gözardı edilmemelidir.

Anahtar Kelimeler: konjenital anomali, tessier no.7, yarık dudak

preop/postop

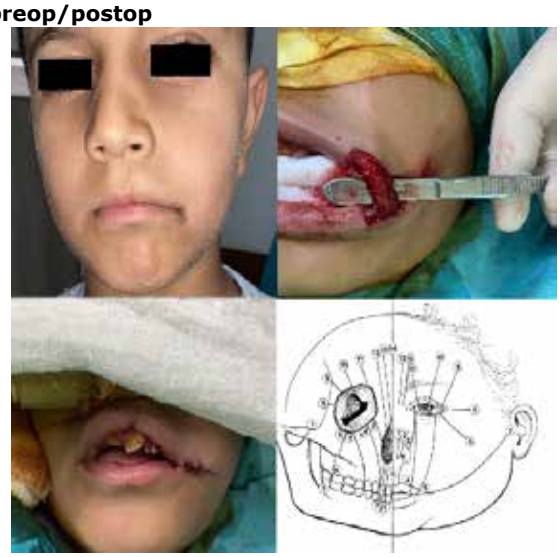

preop/postop

P-130
Bohring-Opitz Sendromu; Olgu Sunumu

Turan Mehdizade Aghazada[1],
Osman Kelahmetoğlu[2], Sinan Yılmaz[3],
Jamal Aghazada[4]
[1]Bezmialem Vakıf Üniversitesi, Plastik Rekonstrüktif ve Estetik Cerrahi Anabilim Dalı, İstanbul
[2]Yeditepe Üniversitesi, Plastik Rekonstrüktif ve Estetik Cerrahi Anabilim Dalı, İstanbul
[3]Bezmialem Vakıf Üniversitesi, Anesteziyoloji ve Reanimasyon Anabilim Dalı, İstanbul
[4]İstanbul Üniversitesi İstanbul tıp Fakültesi, Anesteziyoloji ve Reanimasyon Anabilim Dalı, İstanbul

Giriş: Bohring-Opitz sendromu (Oberklaid-Danks sendromu) klinikte nadir görülen bir sendromdur. İntrauterin retardasyon, alında nevüs flammeus, mikrosefali, kalın saç ve alında hirsutizm, dudak ve damak anomalileri (yarık damak veya yüksek damak), ekzoftalmi, retinal anomaliler, radyal baş çıkığı ile birlikte üst ekstremite fleksiyon deformiteleri ve parmakların ulnar deviasyonu, alt ekstremite deformiteleri, ciddi gelişim geriliği, fazla sayıda meme uçları ve beyin anomalileri ile karakterizedir. Bohring-Opitz sendromu sporadik bir hastalıktır ve bu bozukluğun altında yatan nedenin de novo mutasyonların olabileceği düşünülüyor. Olgularda tekrarlayan enfeksiyonlar, kalp, böbrek ve genital anomaliler olabilir. Nadir durumlarda, çocukluk çağı böbrek kanseri - Wilms tümörü gelişebilir. Bohring-Opitz sendromlu bazı bireyler erken çocukluk dönemi sonrası hayatta kalamazken, diğerleri ergenlik veya erken yetişkinlik döneminde de yaşar. Erken çocukluk dönemi ölümlerinin en sık sebebi ise obstrüktif apne ve açıklanamayan bradikardidir. Dünya çapında yaklaşık 43 olgu bildirilmiştir.Bunların 11'i erken çocukluk döneminde hayatını kaybetmiştir.
Bu yazıda dil ve dudak bağı bulunan Bohring-Opitz sendromlu hasta sunulmuş ve literatür gözden geçirilmiştir.

Olgu Sunumu: Beş yaşında kız çocuğu annesi tarafından kliniğimize damak yarığı şikayeti nedenli getirildi. Hasta ailenin ikinci çocuğudur.Anne ve babanın akrabalık bağı yoktu. Ailenin ilk çocuğu da kız olup gelişimi normal seyretmekteydi. 8 Ağustos 2016'da 35. gebelik haftasında Sezaryen ile 2100 gram doğum ağırlığı ve 41 cm doğum boyu ile doğmuştur. Doğum sonrası küvöze alınmış ve 45 gün küvözde takip edilmiştir. Doğum sonrası fizik muayenesinde: retrognati, hipoplastik supraorbital rim,basık burun sırtı, ekzoftalmi, düşük palpebral fissürler, önden bakınca gözüken burun delikleri, arkaya dönük kulaklar izlenmiş. Omuzların eksternal rotasyonu ve adduksiyonu, dirseklerde ve bileklerde fleksiyon ve bileklerde metakarpofalangeal eklem seviyesinde ulnar deviasyondan oluşan tipik bir "BOS duruşu" varmış. Buna ek olarak, belirgin subluksasyon veya çıkık olmaksızın eklemlerin genel hiperlaksitesine sahip imiş. Muayenede ve kliniğinde izlenen tablo nedenli genetik taraması yapılmış: Sitogenetik tanısı normal 46 xx karyotiptir. Moleküler genetik test(Miseq-llumina) sonucuna göre ASXL1 mutasyonu var. Hasta 6 ayda bir beyin MR tetkikleri ile takip ediliyor.Son beyin MR(ameliyat öncesi) sonucuna göre; posterior fossada mega sisterna varyasyonu vardı.Corpus callosum normalden daha inceydi. EEG normal sınırlar içinde değerlendirildi. Hasta kliniğimize getirildiğinde annesinin ifadesi kızının damak yarığı tanısının olduğu yönündeydi. Fizik muayenede sert damak arka kısmında çentik, bifid uvula,dil ve dudak bağı izlendi. Bir çok kelimeyi ifade edebilen hastanın telaffuzunda hiçbir sorun izlenmedi. Damak yarığı olgularının daha ayrıntılı muayenesi için genel anestezi altında uyutularak değerlendirilme gerekebilir. Bu hastalarda da benzeri durum ile karşılaşılınca aynı yaklaşım uygundur. Submüköz damak yarığı açısından değerlendirilmesi için ve bifid uvula,dudak,dil bağı onarımı için genel anestezi altında değerlendirme planlandı. Covid-19 önlemleri kapsamında cerrahiye hazırlandı. Submüköz damak yarığı, dünya genelinde ortalama insidansı yaklaşık olarak 600 canlı doğumdan birinde gözüken damak yarığı patolojilerinin özellikli bir alt grubunu oluşturmaktadır. Calnan tarafından tanımlanan bifid uvula, kas diyastazı (zona pellusida) ve sert damak posteriorunda kemik yapıda çentiklenmeden oluşan klasik triad ile tanısı konmaktadır. Zona pellusida-kas dehissansının bulunduğu santral depresyon izlenen kısımdır. Sert damak posteriorundaki çentiklenme ise posterior nasal spine'nın yokluğu sonucunda oluşuyor. Ameliyat sırasında nazal endoskopik muayene yapıldı. Nazofarengoskopik değerlendirmede Zona pellusida olduğundan şüphe ettiğimiz kısımda santral depresyon (martı bulgusu) ve translüsensi izlenmedi. Levator veli palatini kası doğal anatomik lokalizasyonda izlendiği için submüköz damak yarığı tanısı ekarte edildi. Bifid uvula tek uvula olacak şekilde onarıldı. Dil bağı ve dudak bağı serbestlendi. Hasta konuşma terapistine yönlendirildi. Hastanın takibi devam ediyor.

Sonuç: Bohring-Opitz tanılı olgularda damak ve dudak patolojilerinin çeşitliliğini gözardı etmemek lazım. Bu olguların geniş kapsamlı ve detaylı muayene edilmesi gerekir. Damak ve dudak anomalilerine yaklaşım ise sendromik olmayan olgulara yaklaşımımızın benzeri olmalıdır. Sadece non sendromik olgulara göre daha yakın takipleri gerekir. Çünkü mortalite oranı yüksek olup kardiyak ve solunumsal sorunlarla sık karşılaşılmaktadır. Ağızıçi müdahelerde, damak ve dudak yarığı ameliyatları sonrası solunumsal sıkıntı ihtimali de yüksek olduğundan, BOS tanısı bulunan damak ve dudak yarığı hastaları daha sıkı ve yakın takip edilmelidir.

Anahtar Kelimeler: Bifid uvula, Bohring-Opitz sendromu, Dil bağı, Dudak bağı, Submüköz damak yarığı

Hastanın dil bağı görüntüsü

P-131
Nadir Bir Olgu: Van Der Woude

Mahmut Durak Ceviz, Mustafa Rıdvan Yanbaş, Abdullah Dinçgözoğlu, Hala Halbony, Umutcan Gülmezoğlu, Mehmet Bekerecioğlu
Kahramanmaraş Sütçü İmam Üniversitesi Tıp Fakültesi, Plastik Rekonstruktif ve Estetik Cerrahi Ana Bilim Dalı, kahramanmaraş

Giriş: Van der Woude sendromu (VWS) nadir görülen,literatürde ilk olarak 1845'te Demarquay tarafından bildirilen ve daha sonra 1954'te Van der Woude tarafından ayrıntılı olarak açıklanan otosomal dominant bir hastalıktır. Van der Woude Sendromu, sendromik orofasiyal yarıkların en yaygın şeklidir ve bu sendroma sahip bireyler tüm yarık vakalarının %2'sini oluşturur.(1) Van der woude sendromu klinik olarak konjenital dudak çukurları ile kendini gösterir. Bu dudak çukurları dudağın vermilyon sınırının paramedian kısmında oluşur. Vws'de doğumsal dudak çukurları yarık dudak ve/veya yarık damak ile birlikte ortaya çıkar ve hastaların %80'inde görülen en yaygın klinik bulgudur.Dudaktaki çukurlanmalar, dudak gelişiminin erken aşamasında, dokunun çukur tabanında yapışması veya dudağın embriyonik lateral kısmında tam birleşmenin olmamasından kaynaklandığı düşünülmektedir. Van der woude sendromunuda ayrıca hipodonti, çene hipoplazisi, ankiloglossi, yüksek kemerli damak, uzuv anomalileri, konjenital kalp kusurları bulunabilir.Çoğu vaka, 1q32-q41 kromozomunun delesyonu ile İlişkilendirilmiştir, ancak 1p34'te ekstra bir kromozomal lokus tanımlanmıştır.(2) Herhangi bir yarık sendromu olmayan tek dudak sinüsleri, nadir; VWS'deki alt dudak fistülleri genellikle asemptomatiktir ve cerrahi tedavi genellikle estetik kaygılar nedeniyle gerçekleştirilir. Basınç uygulandığında veya yemek sırasında spontan veya indüklenen tükürük/mukus drenajının neden olduğu rahatsızlık ve kötü estetik uyum, doğuştan dudak fistülü olan hastaların ana şikayetlerinden biridir.

Olgu Sunumu: 8 aylık kız çocuk dudak yarığı nedeniyle ailesiyle birlikte kliniğimize başvurdu. Klinik muayenede opere edilmemiş. Sol tam dudak yarığı olan hastanın, alt duak sol tarafında belirgin dudak çukuru mevcuttu. Çukurluğun hemen yanında orta hatta uyan bölgede bir adet çıkıntı vardı.Hastanın ailesi dudakta herhangi bir enfeksiyon akıntısı olmadığını belirtti. Normal doğumla zamanında doğan hastamızın doğum ağırlığı 3000 gr. olduğu ve ailesinin ilk doğan çocuğu olduğu öğrenildi annenin antenatal öyküsü, gebelik sırasında herhangi bir önemli hastalık ve ilaç alımı açısından negatifti. Aile öyküsünde anne ve babası arasında akraba evliliği yoktu ve aile üyelerinden hiç birinde yarık dudak/damak yoktu. Dudağın detaylı muayenesi, meme başı benzeri yükselmenin tabanında bir çukur bulunan tek taraflı tam sol dudak yarığını mevcutttu. Alveolar gap 0.7 cm olarak ölçüldü. Van der woude sendromu (vws) tanısı konulduktan sonra genel anestezi altında tam dudak yarığı ve dudak çukur ve çıkıntısı cerrahi olarak düzeltildi. Dudak yarığı millard yöntemine uygun olarak onarıldı. Dudaktaki çukur ve çıkıntı kasa kadar disseke edilerek çıkarıldı ve primer kapatıldı.(Resim-1)

Tartışma: VWS, yarık dudak veya damak, alt dudaklarda belirgin çukurlar veya her ikisi ile karakterize otozomal dominant bir sendromdur. Yarık dudak veya damak ile ilişkili en yaygın sendromdur. Geni taşıyan bireylerin etkilenme derecesi, aileler içinde bile büyük farklılıklar gösterir. Değişken belirtiler arasında tek başına alt dudak çukurları, diş agenezisi veya farklı şiddette izole yarık dudak ve yarık damak bulunur(3). Hipodonti, sıklıkla ilişkili bir anomali olarak giderek daha fazla tanınmaktadır ve tüm VWS vakalarının %10-81'inde gözlenmiştir; hipodonti üst çenede daha sık görülür. Dudak çukurları otozomal dominant olmasına rağmen patogenezi tam olarak anlaşılamamıştır. VWS'de alt dudakta yerleşmiş olan çukurlar genelde orta hattın her iki yanında simetrik olarak bulunurlar. Konumlarına göre sınıflandırılan üç tip dudak çukuru vardır: orta hat üst, komissural ve alt dudak. En yaygın fenotip, bilateral paramedial sinüslerde orta hattın her iki tarafını çevreleyen iki simetrik alt dudak çukurudur. Alt dudak çukurları ayrıca iki taraflı, tek taraflı veya medial olarak asimetrik olabilir. Tek bir dudak çukurunun oluşması eksik ifade olarak kabul edilir ve tipik olarak alt dudağın sol tarafında meydana gelir Dudak çukurları için üç farklı şekil vardır, en yaygın olanı dairesel veya ovaldir; daha az yaygın formlar arasında yarık benzeri veya enine yer alır Bu çöküntüler kör olabilir veya içlerinde küçük tükürük bezleri olabilir. Minör tükürük bezlerinin varlığı veya tükürük kanalları ile bağlantısının olması, spontan veya basınçla indüklenen tükürük veya mukus deşarjı ile kolayca tanınır. Çukurlar orbicularis oris kasından geçer ve bu kasın bazı lifleri, kasılmayla birlikte mukus salgısının peristaltik ejeksiyonu indükleyecek şekilde hareket eder; bu nedenle çukur müsin benzeri bir sıvı salgılayabilir (4). Damak ve/veya dudak yarıklarının % 2'sinde bu fistüller görülmektedir. VWS'da % 88 vakada alt dudak sinüsleri vardır ve vakaların % 64'ünde tek bulgu bu sinüslerdir. Dudak çukurları çoğu zaman asemptomatiktir. VWS'da 1p34'te ikinci bir kromozomal lokus da tanımlanmıştır (VWS lokus 2)(7). Sorumlu mutasyon, interferon düzenleyici faktör 6 (IRF 6) geninde tanımlanmıştır, ancak bu mutasyonun kraniyofasiyal gelişim üzerindeki etkisinin kesin mekanizması belirsizdir. VWS'ye neden olan ve lRF6 gen mutasyonları ile ilişkili çok çeşitli kromozomal mutasyonlar tarif edilmiştir (6). Bu sendromun değişkenliği nedeniyle VWS tanısında ayrıntılı bir aile öyküsünün alınması önemlidir. VWS'den etkilenen tüm akrabalar, otozomal dominant geçiş nedeniyle yarık dudak ve/veya damaklı bir çocuğa sahip olma riskinin %50 olduğu konusunda uyarılmalıdır. Bununla birlikte, bazı VWS vakaları de novo mutasyon olarak ortaya çıkar. Konjenital alt dudak çukurları VWS haricinde üç farklı sendromda da görülebilmektedir. Bunlar Popliteal pterjium sendromu (alt dudak çukurları, ağız yarıkları, syngnathia, ayak parmaklarında sindaktili, doğuştan kalp hastalığı ve genital anormallikler); oro-fasiyal-dijital sendrom tip I (dudak çukurları, ağız yarıkları, ağız frenulası, burun kıkırdaklarının hipoplazisi, ellerin malformasyonları, hipertelorizm ve psikomotor retardasyon) ve kabuki make-up sendromu.

Sonuç: VWS nadir bir durumdur. Yarık damak-dudak (CP-CL) ile ilişkili konjenital dudak çukuru hastalığın tipik paterni olmasına rağmen, ekspresyon çok değişkendir. Yarık damaklı veya yarık damaksız yarık dudak ile ilişkili olabilir. Dudak çukurları VWS'nin tek belirtisi olduğunda kozmetik amaçlı cerrahi müdahale düşünülebilir. Cerrahi eksizyon özellikle mukus salgısı üretimi ve/veya tekrarlayan inflamasyonu olan hastalarda endikedir. Ebeveynlerin ve akrabaların dikkatli klinik muayenesi gerekli olabilir. Akrabaların fiziksel muayenesi, aile fotoğraflarının yakından incelenmesi veya daha yaşlı akrabalarla görüşmeler, minimal düzeyde etkilenen aile üyelerini belirlemek için gerekli olabilir. Genetik danışmanlık şiddetle tavsiye edilir. VWS fenotipinin ifadesinin karmaşıklığı, modifye edici genler, epigenetik ve çevresel faktörler hakkında daha fazla çalışmaya duyulan ihtiyacı güçlendirmektedir.

Kaynaklar:
1. Bertin H, Diallo-Hornez G, Isidor B, et al. Surgical management of lower lip pits in Van der Woude syndrome. J Stomatol Oral Maxillofac Surg 2018;119:67–70
2. Van der Woude A. Fistula labii inferioris congenita and its association with cleft lip and palate. Am J Hum Genet 1954;6:244–256
3-Richardson S, Khandeparker VR. Van der Woude syndrome presenting as a single median lower lip pit with associated

dental, orofacial and limb deformities: a rare case report. Journal Korean Assoc Oral Maxillofac Surg 2017;43:267-271. 4-Ural A, Bilgen F, Çakmakli S, Bekerecioğlu M. Van der Woude Syndrome With a Novel Mutation in the IRF6 Gene. J Craniofac Surg. 2019;30(5):e465-e467.

Anahtar Kelimeler: lip pits, Van der Woud sendromu, yarık dudak

RESİM-1

Hastanın 1a-b operasyon öncesi görüntüsü, 2- postoperatif 2. hafta görüntüsü

P-132
Velofarengeal Yetmezlik Tedavisinde Faringeal Flebin Yeri: Sendromik Bir Olgu Sunumu

Sare Demirtaş, Erden Erkut Erkol, Mustafa Sütçü, Zekeriya Tosun
Selçuk Üniversitesi Tıp Fakültesi, Plastik Rekonstrüktif ve Estetik Cerrahi Anabilim Dalı, Konya

Velofaringeal yetmezlik (VFY) sıklıkla damak yarığı onarımlarının geç dönem komplikasyonu olarak gelişen ve orofarenks ile nazofarenks arasındaki anatomik kapanmanın gerçekleşmemesi sonucu konuşma sırasında orofarenksten nazofarenkse hava geçişiyle karakterize durumdur. Tedavide tercih sıklıkla cerrahi müdahaledir. Cerrahide en sık tercih edilen yöntem ise faringeal fleptir. Posterior farenks duvarından eleve edilen myomukozal bir flep yumuşak damağa adeta bir hamak şekilde inset edilerek velum ile farenks arasındaki bağlantının kapanmasına katkı sağlanmış olunur. Bu cerrahinin en sık komplikasyonlarından biri erken post operatif dönemde hava yolu obstrüksiyonu gelişmesidir. Sıklıkla reversibl olsa dahi mortaliteye sebep olabileceğinden; bu komplikasyonun gelişme riskini önlemek amacıyla dikkat edilebilecek birtakım önemli teknik detaylar mevcuttur. Kliniğimize velofaringeal yetmezlik nedeniyle başvuran ve özgeçmişinde damak yarığı ile tetik parmak operasyon öyküsü bulunan Klinefelter Sendromlu (47, XXY) 6 yaşında erkek hastaya süperior pediküllü farengeal flep ile onarım planlanmıştır. İntraoperatif olarak flep eleve edilip yumuşak damağa inset edildikten hemen sonra hastanın yaşına uygun boyutta seçilen nazogastrik sonda ile havayolu pasajı kontrol edilmiştir. Sağ nostrilden gönderilen sondanın orofarenkse geçmediği görülünce flep revize edilmiştir ve sonda yeniden her iki nostrilden birden geçirilerek lateral port geçişi kontrol edilmiştir. Pasajda obstrüksiyon olmadığından emin olunduktan sonra operasyon komplikasyonsuz sonlandırılmıştır. Erken postoperatif dönemde pulse oksimetre ile takip edilen hastada saturasyon düşüklüğü veya solunum sıkıntısı gelişmemiştir. Bu çalışmada tarafımızca hem oral hem digital anomalisi nedeniyle tedavi edilen sendromik bir damak yarığı hastası sunularak; VFY için süperior pediküllü farengeal flep onarımı sırasında postoperatif mortal komplikasyonları önlemek amacıyla operasyon sırasında dikkat edilebilecek önemli teknik detaylar vurgulanmak istenmiştir.

Anahtar Kelimeler: Farengeal Flep, Hava Yolu Obstrüksiyonu, Klinefelter Sendromu, Velofarengeal Yetmezlik, Damak Yarığı

P-133
Aşil bölgesi rekonstrüksiyonları: tek merkezli deneyim

Cengiz Eser, İlke Karagöz, Eyüphan Gencel, İbrahim Tabakan, Ömer Kokaçya, Metin Yavuz
Çukurova Üniversitesi Tıp Fakültesi, Plastik Rekonstrüktif ve Estetik Cerrahi A.D., Adana

Aşil tendonu ve üzerindeki dokunun onarımı bazen çok zor bir problem haline gelebilir1,2. Bölge defektleri genellikle tümör eksizyonu, travma veya enfeksiyon sonrası oluşur3. Bu bölgenin travma veya komplikasyonlara açık olmasının önemli bir nedeni dolaşımın göreceli olarak kısıtlı olmasıdır4. Rekonstrüksiyonun tipi aşil tendon defektine, üzerindeki dokunun kayıp miktarına ve hastanın genel durumuna göre değişir. Onarım spektrumu sekonder iyileşmeden serbest fleplerle onarıma kadar değişkenlik gösterebilir5-9. Bölge rekonstrüksiyonunun zorlu olması, başarılı sonuç oranının da düşük olmasını beraberinde getireceğinden, bu alanda doğru ve güvenilir rekonstrüksiyon planlanması oldukça önemlidir. Halen literatürde tam bir konsensüs olmasa da bu sunumda kliniğimizde yapılan rekonstrüksiyonlar sonucu öncül rekonstrüksiyon önerileri sunulmuştur.

Materyal Metod: Bu çalışma Helsinki deklerasyonuna göre etik komite izni ile yapılmıştır. Çalışmaya 4 kadın, 10 erkek toplam 14 hasta dahil edildi. Hastaların ortalama yaşı 39 idi. Asıl rekonstrüksiyon öncesi gerekli durumlarda debridmanlar yapıldı. Hasta ve defekt boyutları ve özellikleri tablo 1 de özetlendi.
Sekonder iyileşme ve deri grefti ile onarım: Sekonder iyileşenlerde standart günlük klorheksidinli pansuman ve 80 mmhg devamlı negatif basınçlı yara pansumanı kullanıldı. Deri greftleri elektrikli dermatomla uyluktan alınıp uygulandı ve yedi gün atelleme yapıldı.
Lokal ve serbest fleplerle onarım Lokal flepler, anjiografi veya el dopleri ile belirlenen perforatörler üzerinden kaldırıldı. Çalışmamızda süperdelektif anjiografi ile peroneal perforatörler belirlendi (Şekil1). Hatched flepler Abraham ve ark10. nın tariflediği şekilde perforazomlar üzerinde dizayn edildi (Şekil 2). Cross leg flepler kendi tariflediğimiz şekilde kaldırıldı11. MSAP, SCIP ve ALT flepler end to end, Cross-leg LD ve ALT_TFL flep ise flow-through olarak anastomoze edildi (Şekil 3-5). Tüm hastalar 1. ve 6. Aylarda kontrol edildi.

Sonuçlar: Tüm hastalarda fonksiyon, görünüm, renk ve yapı kabul edilebilir seviyelerdeydi. Bir hastada parsiyel greft kaybı, bir lokal flepte marginal nekroz, bir serbest flepte retraksiyon gelişti. Tüm flepler ve greftler sekonder girişimlerle düzeltildi.

Tartışma: Aşil bölgesi rekonstrüksiyonu plastik cerrahları uğraştırıcı bir problem haline gelebilir. Rekonstrüksiyonda hastanın yaşı, defektin özellikleri ve boyutu, ekspoze

vital yapılar, enfeksiyon, medikasyonlar, komorbid hastalıklar gibi özellikler rekonstrüksiyonu etkileyen en önemli etmenlerdir1,2. Rüptüre veya zayıflamış tendon varlığında konkomitant yumuşak doku ve cilt onarımı da yapılmalıdır. Bu durumda ortoplastik yaklaşım öne çıkar. Hackenberg ve ark9.nın aşil tendon onarım algoritmasında 2 cmden küçük defektlerde primer sütürasyon, 2-5 m arası defektlerde tendoplastiler, tendon transferleri ve kombinasyonları, 6-10 cmlik defektlerde ise serbest flepler, fasyal greftler veya sentetik materyal kullanımı önerilmiştir. Aşil üzeri yumuşak doku rekonstrüksiyonunda ise sekonder iyileşmeden free fleplere kadar birçok yöntem tarif edilmiştir[12,13]. Küçük boyutlu defektlerde sekonder iyileşme ve dermal matrix kullanımı son zamanlarda artmıştır[14,15]. Monerre ve ark16. yumuşak doku rekonstüksiyonu ile neo-achilles tendon oluştuğunu savunurken Ochen ve ark[17]. operatif tedaviyi savunmuştur. Bizce de operatif tedavi re-rüptürü önlemektedir. Sekonder iyileşme küçük ve temiz yumuşak doku defektlerinde uygun görünmektedir. Ayrıca negatif basınçlı yara pansumanı ve STSG ile onarım da benzer sonuçlara neden olmaktadır. Ancak ayakkabı sürtmesinden dolayı uzun dönem stabilizasyonda sorun yaşanabilir.

Genellikle distal ekstremitede lokal flepler riskli olsa da perforatör flepler güvenle kullanılabilmektedir[19,20]. Bu amaçla perforatör alan tespitinde Mohan'ın21 hotspot bölgelerinden faydalandık. Ayrıca süperselektif anjiografi ile defekte en yakın perforatörü de tespit edebildik. Aşil üzeri yumuşak doku onarımında süper ince serbest fleplerin kullanılması uzun dönem stabilizasyon açısından avantaj sağlar[22,23].
Çalışmamızda bu amaçla SCIP ve MSAP flepler kullanıldı. MSAP ve SCIP flepte temel zorluk pedikül diseksiyonu idi. Tendon ve yumuşak doku konkomitant onarımı için literatürde birçok yöntem tariflenmiştir. Bunlar arasında fasya gerftli flepler, kimerik flepler, fasyal flepler gibi kompozit onarımlar yayınlanmıştır[23,29]. Bunun yanında tek damarlı ekstremitelerde flow-through akımlı flepler ve cross-leg beslemeli dolaşımın da korunduğu onarımlar mevcuttur[30-34]. Bu bölge onarımlarında duyunun da önemi açıktır. Bu amaçla sinir transferi veya grefti içeren onarımlarla uzun dönem stabiliteye katkı sağlanabilmiştir35. Biz de öalışmamızda kimeril ALT_TFL flebine sural sinir greftini ekleyerek nörovasküler onarımı sağladık. Hastamızda tüm damar ve sinir yapıları, aynı zamanda aşil tendon ve üzerindeki doku defekti de bu sayede onarılmış oldu. Bunun yanında komplex onarımlarda preoperatif ve postoperatif görüntüleme çok önemlidir. biz çalışmamızda flep pedikülü tanımlaması için doppler usg, CT veya Mr anjiografi kullandık. Aynı zamanda hotspot teorilerinden de faydalandık[10,21,36,37]. Bir hastada süperselektif anjiografi ile defekte en yakın flebi dizayn ederek fazla doku kullanımından kaçındık. IGA[39,40] ile flep diseksiyonunu kolaylaştırıp takipte kesinlik sağladık. Çalışmamızdaki temel limitasyon hasta sayısının az olmasıydı. Bu konuda genişletilmiş çalışmalarla daha kesin sonuçlar elde edilebilir.

Sonuç: Aşil bölgesi onarımlarında alt ekstremite yapılarının ve onarımlarının eksiksiz bilinmesi gerekir. Bu bölgede ortoplastik yaklaşımın önemi büyüktür. Özellikli dijital görüntüleme sistemleri ile yapılacak onarımlarda morbidite azaltılabilir. yüzeyel defektlerde geleneksel yaklaşımlar sonuç verse de derin defektlerde lokal flepler yakın doku onarımına müsaade ettiği için avantajlı sayılabilir. Aşil bölgesinde süperthin flepler kullanışlı ve uygun fleplerdir. Kompozit defektlerde free flapler vazgeçilmez alternatiflerdir.

Anahtar Kelimeler: aşil, flep, greft, rekonstrüksiyon

Şekil 1: PAP bazlı rotasyon flebi ile onarılmış defekt

a. Cilt- yumuşak doku defekti b. PAP nün anjiografik görünümü c. Dizayn edilen PAP bazlı rotasyon flebi d. Erken dönem sonuç e. İki yıllık takip PAP: Peroneal arter perforator

Tablo 1

hasta yaş/cinsiyet Etiyoloji Defekt boyutu/içeriği Rekonstruksiyon komplikasyon/ikincil prosedür
1 80/k Nekrotizan fasiit 20×20 cm/cilt- aşil debridman+NPWT+STSG 20% graft loss/Regrafting
2 3/e Trafik kazası 3×3 cm/cilt-ciltaltı NPWT+STSG None
3 12/k Zincire sıkışma 3×3 cilt-ciltaltı Cross-leg Reverse Sural Flap None
4 35/e Zincire sıkışma 4×3 cm/ cilt-ciltaltı +superficial tendon Free MSAP flap None
5 41/e Zincire sıkışma 4×4 cm/ cilt-ciltaltı Free SCIP flap Flap dehiscence/Secondary suture
6 82/k Ayakkabı travması 2×1 cm s cilt-ciltaltı Secondary healing None
7 2/e yanık 2×2 cm/scilt-ciltaltı Secondary healing None
8 55/e PAOD 3×2 cm/ cilt-ciltaltı Free ulnar artery perforator flap Total flap loss/NPWT+STSG
9 59/e Sıcak metal yanığı 17×14 cm/ cilt-ciltaltı +tendon+PTNVS Free flow-through ALT_TFL composite flap+Sural nerve graft None
10 23/e Zincire sıkışma 4×5 cm/ cilt-ciltaltı +superficial tendon Posterior tibial perforator based hatchet flap None
11 19/k Zincire sıkışma 3×3 cm/ cilt-ciltaltı Posterior tibial perforator based hatchet flap Marginal necrosis
12 27/e Zincire sıkışma 3×1 cm/ cilt-ciltaltı Detected peroneal perforator based rotation flap None
13 45/e Nekrotizan fasiit 25×14 cm / cilt-ciltaltı + superficial tendon Flow-through free LD flap+STSG None
14 61/e Malign tümör eksizyonu 4×4 cm/ cilt-ciltaltı Free ALT flap None
STSG: split thickness skin graft; NPWT: negative pressure wound therapy; MSAP: medial sural artery perforator; SCIP: superficial circumflex iliac artery perforator; PAOD: peripheral arterial occlusive disease; PTNVS: posterior tibial neurovascular system; ALT: anterolateral thigh; TFL: tensor fascia lata; KIPF: Keystone island perforator flap; LD: latissimus dorsi.

hastalar, defektler ve özellikleri

P-135
Parmak Ucu Defektlerinin Homodigital Sensate Propeller Flep ile Rekonstrüksiyonu

Nuh Evin[1], Şeyda Güray Evin[2]
[1]Bezmialem Vakıf Üniversitesi Tıp Fakültesi Plastik, Rekonstrüktif ve Estetik Cerrahi Anabilim Dalı
[2]Göztepe Eğitim ve Araştırma Hastanesi Plastik, Rekonstrüktif ve Estetik Cerrahi Kliniği

Giriş: Travmatik parmak ucu yaralanmaları en sık görülen el yaralanmalarından biridir. Parmak ucu yaralanmalarının rekonstrüksiyonu için birçok cerrahi teknik tanımlanmıştır. Parmak ucu yaralanmaları için ideal flep seçeneği, minimum donör alan morbiditesi ile parmağın uzunluğunu, duyusal ve estetik dolgusunu yeniden yapılandırmak olmalıdır. Bu çalışmada parmak ucu defektlerinde homodijital duyulu propellar flebi ilerekonstrüksiyon sonuçlarımız sunulmaktadır.

Hastalar ve Yöntem: Homodijital duyulu propellar flep ile tedavi edilen 11 hasta çalımaya dahil edildi. Ameliyat öncesi hastaların genel özellikleri gözden geçirildi. Bu flep orta falanks üzerinden planlandı. DIP eklem voler yüzde bulunan transvers komissural arterler üzerinde eleve edildi, bu arter üzerinde 180 derece döndürüldü ve defekte adapte edildi. Flepteki digital sinir karşı taraf homodijital sinirin distal gidüğüne yeniden koapteedildi. Ameliyattan 12 ay sonra eklemin aktif ve pasif hareket açıklığı, estetik memnuniyet, iki nokta ayrımı testleriyle değerlendirildi.

Bulgular: 8 hasta erkek, 3 kadındı. Yaş ortalaması 35.9'du. Yumuşak dokuların defekt boyutları 1 ile 3,2 cm2 arasında değişmekteydi. 3 hastada venöz yetmezlik gözlendi. Ameliyat sonrası başka bir komplikasyon olmadı. Eklemlerin hareket açıklıkları normaldi. İki nokta ayrım testinde diğer el değerleriyle istatistiksel olarak anlamlı fark yoktu. Hiçbir parmak ucunda soğuk intoleransı, aşırı duyarlılık, anestezi görülmedi. Tüm hastalar sonuçtan çok memnun kaldı.

Tartışma ve Sonuç: Parmak ucu defektlerinin yeterli dolgunluk ve hacme sahip fleplerle tek aşamalı ve duyulu rekonstrüksiyonu çok önemlidir. Homodijital perforatör propellar fleplerin cerrahi alana yakın olması, benzer renk ve doku uyumu sağlaması ve en önemlisi duyulu onarıma imkan sağlaması başlıca avantaklarıdır. Homodijital perforatör propellar flepler Parmak ucu defektlerinde alternatif seçenekler arasında yer almaktadır.

Anahtar Kelimeler: Homodigital flep, parmak ucu defekti, propeller flep, sensate flep

P-137
Bipediküllü Fleplerin Alt Ekstremite Defektlerindeki Yeri

İlker Uyar
İzmir Katip Çelebi Üniversitesi Atatürk Eğitim ve Araştırma Hastanesi, Plastik Rekonstrüktif ve Estetik Cerrahi Kliniği, İzmir

Giriş: Alt ekstremite rekonstrüksiyonu genellikle hastanın yaşam kalitesi üzerinde önemli etkileri olan, plastik cerrahi açısından zorlayıcı bir süreçtir. Alt ekstremite defektlerinin rekonstrüksiyonunda kullanılan çeşitli cerrahi teknikler tanımlanmıştır. Mikrocerrahi tekniklerdeki son gelişmeler ve alt ekstremite mikrovasküler anatomisinin daha iyi anlaşılması, flepleri hasta bazlı özelleştirmemize ve daha düşük donör saha morbiditesine ulaşmamıza olanak sağlamıştır1. Bu defektlerin kapatılmasında altın standart rekonstruktif yöntem, sıklıkla serbest fleplerdir. Çalışmamızda serbest fleplerin kullanılamadığı özel durumlarda kurtarıcı bir yöntem olarak bipediküllü fleplerin sunumu amaçlanmıştır.

Gereç ve Yöntem: 2018-2021 yılları arasında alt ekstremite defekti olan ve serbest fleple rekonstrüksiyonu mümkün olmayan 8 hasta çalışmaya dahil edildi. Doku defektleri debride edilip yara bakımı prosedürleri uygulandı. Defektlerin tabanında ve yara dudaklarında kapiller kanama görülünceye kadar seri debridmanlara devam edildi. Yara yerleri kapamaya uygun hale geldiğinde yaraya paralel olarak kas fasyasına kadar uzanan kesiler yapıldı ve en az 5 cm genişliğinde bir veya 2 adet bipediküllü flep tasarlandı. Defekti daha kolay kapatılabilmesi ve ilerletmenin daha efektif olması için flep boyutları mevcut defektlerden en az 2-4 cm daha büyük olacak şekilde tasarlandı. Flepler daha sonra keskin ve künt diseksiyon kombinasyonu kullanılarak kas fasyasından ayrıldı. İki uçtaki deriyi besleyen perforatörleri korumaya özen gösterildi. Bipediküllü flepler daha sonra minimum gerilim altında yaranın üzerinden ilerletildi. Daha sonra uygun anatomik katman süturasyonları yapıldı. Donör alanları onarmak için primer kapama ya da deri greftleri kullanıldı. Ameliyat sonrası yara bakımı, 1 hafta boyunca immobilizasyon ve bacak elevasyonu yapıldı. Postoperatif 2. haftada mobilizasyon önerildi. (figür)

Tartışma ve Sonuç: Alt extremitedeki cilt defektlerinin zayıf dolaşım, derinin kemiğe yakınlığı ve bölgesel yumuşak doku yetersizliği nedeniyle yeniden yapılandırılması zordur2. Alt ekstremite defektlerinde rekonstrüksiyon yapılırken birçok faktörün göz önünde bulundurulması gerekmektedir. Bipediküllü flepler; kolay flep elevasyonu, kısa operasyon süresi gibi avantajları sebebiyle serbest fleplerin mümkün olmadığı durumlarda kullanılabilecek iyi bir kurtarıcı rekonstrüktif seçenektir.

Kaynaklar
1)B.S Crawford The repair of defects of the lower limbs, using a local flap Br J Plast Surg, 10 (1957), pp. 32-35
2) W. Hynes The blood vessels in the skin tubes and flaps Br J Plast Surg, 3 (1950), pp. 165-175

Anahtar Kelimeler: alt ekstremite, bipedikül, defekt

Figür

P-139
Ateşli Silah Yaralanmasının Sebep Olduğu Kompleks El Bileği Yaralanmalarının Yönetimi Ve Farklı Rekonstrüksiyon Seçeneklerinin Kullanımı

Sare Demirtaş[1], Nuh Evin[2], M. Nebil Selimoğlu[3], Zekeriya Tosun[1]
[1]Selçuk Üniversitesi Tıp Fakültesi, Plastik Rekonstrüktif ve Estetik Cerrahi Anabilim Dalı, Konya
[2]Bezmialem Vakıf Üniversitesi Tıp Fakültesi, Plastik Rekonstrüktif ve Estetik Cerrahi Anabilim Dalı, Konya
[3]Konya Şehir Hastanesi, Plastik Rekonstrüktif ve Estetik Cerrahi Anabilim Dalı, Konya

Giriş: Ateşli silah yaralanmaları son yıllarda artan mortalite ve morbidite sıklığı ile birlikte hasta yönetimi ile tedavisinde hekim açısından daha fazla bilgi birikimini gerekli kılmaktadır. Özellikle ateşli silah yaralanmalarının önemli bir grubunu oluşturan üst ekstremite yaralanmaları; dar bir alanda birbirine yakın pek çok önemli anatomik yapıyı içermesi nedeniyle, kompleks yaralanmalara sebep olarak erken dönemde iyi yönetilmediği takdirde uzun dönemde ciddi fonksiyonel kayıplara sebep olabilmektedir. Bu çalışmanın amacı el bileği seviyesinden yüksek enerjili ateşli silah yaralanması sonucu oluşan çoklu kompleks yaralanmaların geç dönemde rekonstrüksiyon merdiveninin farklı basamakları kullanılarak yönetimini literatürdeki güncel bilgiler ışığında açıklamaktır.

Method: Üst ekstremite ateşli silah yaralanmaları tedavi yönetimi ile ilgili literatür taranarak güncel bilgilere ulaşıldı ve çalışmada opere edilen iki spesifik hasta örneği ele alındı. Geç dönemde başvuran ve el bileği seviyesinden yüksek enerjili ateşli silah yaralanması sonucu birbirine benzer karakterde ciddi tendon, sinir, yumuşak doku yaralanması mevcut olan iki hasta her bir anatomik yapı için uygun rekonstrüksiyon merdiveni basamağı kullanılarak opere edildi.

Olgu 1: 12 yaşında erkek hasta, yaklaşık 3 yıl önce geçirilen ateşli silah yaralanmasına bağlı oluşan doku defekti dış merkezde opere edilerek greft ile onarılmış. Hastanın tarafımıza başvurusundaki fizik muayenesinde tüm parmaklarında fleksiyon ve total duyu kaybı mevcut. Dorsal tenar ve tenar atrofi mevcutken özellikle 3-4-5. parmaklarda kısmi fleksiyon kontraktürü mevcut.

Olgu 2: 26 yaşında erkek hasta, 4 yıl önce oluşan ateşli silah yaralanmasına bağlı sol el bileğindeki doku defekti greft ile dış merkezde onarılmış. Olgu 1 ile benzer şekilde bu olguda da tüm parmaklarda fleksiyon ve duyu kaybı mevcut. Her iki olgunun operasyonu sırasında mevcut alanların eksplorasyonlarında tüm parmakların fleksör tendonlarının, median ve ulnar sinirin, ulnar arterin defektif olarak yaralandığı ve bu yapıların hiçbirinin ilk operasyonlarda onarılmadığı görülmüştür. Hastaların Fleksör Digitoryum Profundus ve Fleksör Pollicis Longus tendon total defektleri için tendon greftleri ve tensor fasia lata kullanılmıştır. Median ve ulnar sinir total defekleri için vaskülarize sural sinir grefti ve sinir transferleri kombine şekilde kullanıldı. Daha sonra onarılan mevcut yapıların üzerleri serbest doku aktarımı tekniklerine uyularak rekonstrükte edildi. Yumuşak doku defektinin rekonstrüksiyonu serbest anterolateral uyluk flebi ile sağlandı. Operasyon öncesi ve sonrası tecrübeler güncel literatür bilgileri ışığında paylaşıldı. Her iki olgunun yaklaşık 1.5 yıllık takipler sonrası özellikle 1. Ve 2. parmaklarda duyunun döndüğünü, özellikle 1. ve 2. parmaklarda tam olmasa da fleksiyon hareketinin kısmen oluştuğu gözlemlendi. Ancak her iki olguda özellikle ulnar sinirin eldeki duyu motor alanına giren bölgede bir geriye dönüş görülemedi. Buna ek olarak hastalarda 4. ve 5. parmaklardaki eklem kontraktürlerinin; tenar ve dorsal tenar bölgedeki atrofilerin devam ettiği gözlemlendi.

Tartışma: Üst ekstremite ateşli silah yaralanmaları, özellikle el ve el bileği seviyesinde heterojen bir hasar spektrumu ile meydana gelebilir. Kompleks üst ekstremite anatomik yapısının komponentleri olan kemik, sinir, arter, tendon, yumuşak doku yapıları farklı seviyelerde ve kombinasyonlarda zarar görebilir. Bu tarz birden fazla yapının zarar gördüğü kompleks el bileği yaralanmalarında tatmin edici bir rekonstrüksiyon sağlayabilmek için kombine yaklaşım gerekmektedir. Rekonstrüksiyon seçenekleri göz önünde bulundurulurken yaralanmanın şekli, sebep olduğu fonksiyonel kayıp, hangi anatomik yapıların zarar gördüğü ve donör alan morbiditesi mutlaka hesaba katılmalı ve yapılacak işlemler mümkün olabildiğince erken yapılmalıdır. Ateşli silah yaralanması sonrası odaklanılması gereken en önemli şeyin elin fonksiyonunun geri kazanılması olduğu düşünülmektedir. Yaralanmanın natürünün kirli olması nedeniyle akut müdahalede debridman ve antibiyotik proflaksisi uygulanmalı, ilk acil bakısının ardından endikasyon var ise gerekli cerrahi müdahaleler olabldiğince erken dönemde yapılmalıdır. Eğer kemik kırığı var ise mutlaka onarılmalı; yumuşak dokudaki tendon, sinir ve damarsal yapıların erken dönemde en uygun şekilde rekonstrüksiyonu yapılmalı; bunun yanında erken postoperatif el rehabilitasyonuna başlanarak fonksiyonların mümkün olan en kısa sürede geri kazanılması sağlanmalıdır. Erken tek aşamalı rekonstrüksiyon hızlı yara iyileşmesi, erken mobilizasyon, düşük enfeksiyon riski sağlarken; operasyon süresi ve rehabilitasyon süresini kısaltır. Doku tamirinin erken dönemde yapılmaması ise fibrozis gelişmesi ve kötü iyileşme ile sonuçlanabilir. Sunulan olgularda olduğu gibi erken dönemde gerekli cerrahi müdahalenin yapılmadığı hastalarda; oluşan eklem kontraktürleri, fibrozis ve kas atrofileri sebebiyle tatmin edici sonuçların alınması zorlaşmaktadır. Ayrıca bu hastalarda rehabilitasyon aşaması hem uzamakta hem de etkinliği düşmektedir.

Sonuç: Üst ekstremite yüksek enerjili ateşli silah yaralanmalarını uygun ve efektif bir biçimde yönetebilmek için cerrah bölgenin kompleks anatomik yapısına hakim olmalıdır. Bununla birlikte farklı anatomik yapılarda farklı derecelerde görülen hasarların rekonstrüksiyonunda uygun rekonstrüksiyon merdiveni basamağını seçebilmelidir. Bu sayede erken dönemde cerrahi debridman, uygun antibiyotik kullanımı ve postoperatif dönemde erken rehabilitasyon ile de desteklenen bu tip yaralanmaların yönetimi sayesinde el fonksiyonlarını korumak mümkündür. Tam tersi geç kalınmış başvurular; her ne kadar uygun rekonstrüksiyon seçenekleri kullanılarak tedavi edilmeye çalışılsa da uzun dönemde fonksiyonel kayıplar ile sonuçlanabilir.

Anahtar Kelimeler: Ateşli silah yaralanması, el bileği, rekonstrüksiyon, vaskülarize sinir grefti, tendon grefti, anterolateral uyluk flebi

P-140
Ateşli Silah Yaralanması ile Olan Kompozit Parmak Defektinin Acil Rekonstrüksiyonu - Olgu Sunumu

Rabican Akkanat, Furkan Temizayak, Arda Tınaz, Çağdaş Duru, Uğur Öner, Burak Yaşar, Hasan Murat Ergani
Ankara Şehir Hastanesi, Plastik, Estetik ve Rekonstrüktif Cerrahi, ANKARA

Giriş-Amaç: Ateşli silah yaralanmaları yüzyıllardan beri, gerek kirli yaralanmalar sonucu oluşan debridman ihtiyacı, gerek doku defektleri sonucu oluşan rekonstrüksiyon ihtiyacı, gerekse damar ve sinir hasarı olsun, plastik cerrahinin ilgilendiği önemli konulardan olmuştur. Ateşli silah yaralanmaları genç ve orta yaş erkeklerde daha sık görülmektedir. Ateşli silah yaralanmalarında hasar düşük veya yüksek enerjili olabileceğinden önceliğimiz fizik muayene esnasında doku hasarının tespitini yapmaktır. Yumuşak doku, damar, sinir hasarı ve tendon, kemik defektleri fizik muayene ve radyolojik görüntülemeler ile öncelikli olarak tespit edilmelidir. Yaralanma doğası gereği kirli olduğundan seri debridmanlar yapmak ana prensiplerdendir. Olgumuz, Köstebek tüfeği ile yaralanma sonucu tarafımıza getirilen 57 yaşında erkek hastanın sağ el 3.parmağındaki kemik defektinin iliak kemik grefti ile onarılmasıdır. Hastanın hastaneye başvurusunda sağ el 3. parmak ulnar taraf proksimal falankstan midfalanks shaft seviyesine kadar uzanan yaklaşık 3x1cm.lik kemik defekti mevcuttu. Radial lateralde kalan kortekste ise çok parçalı fraktürler mevcuttu. Kaput kısmındaki kalan parça ve midfalanks eklem yüzü kirli ve yanıktı. FDS ve FDP tendonları intakt, ulnar damar sinir paketi, proksimal falanks seviyesinde defektifti. 4.parmakta proksimal falanks totale yakın defektif ve kalan çok parçalı kemik fragmanları ise nonviable idi. Bilateral damar sinir paketi ateşli silah yaralanmasına bağlı olarak multiple seviyelerden kesikti. Pip eklem distalinde kapiller dolum ve doku perfüzyonu mevcut değildi. Yaklaşımımızı belirleyen öncelikli faktör, 4. Parmakta mevcut olan kompleks travma ve multiple seviyelerde bulunan damar ve sinir hasarının onarımının mümkün olmamasıydı. 3. Parmaktaki kompozit kemik ve cilt defekti için ise mevcut haliyle kemik rekonstrüksiyonu ileri seansa bırakılmayacağı için kemik grefti kullanılarak tek seansta tamamlandı. 3.parmaktaki travmanın klinik olarak daha hafif olması ve parmakta dolaşımın bulanması sebebiyle proksimal falanksın rekonstruksıyonuna karar verildi ve sağ iliak kanat iç korteksten 3x1cm. kemik grefti alınarak defekte 1 adet k teli kullanılarak uygun artrodez açısı ile fikse edildi. MKP ekleme kadar eksize edilen 4. Parmaktaki cilt adası 3.parmaktaki cilt defektine vasküler saplı ada flebi olarak adapte edildi.

Sonuç: Ateşli silah yaralanmalarında erken tanı ve müdahale elde edilecek sonucu belirleyen en önemli faktörlerdendir. Cerrahi tedavi yöntemi seçilirken, ateşli silahların vasküler yapılar üzerindeki kimyasal yakıcı ve aşındırıcı etkisi göz önünde bulundurulmalıdır.

Anahtar Kelimeler: ateşli silah yaralanması, falanks, iliak kemik grefti, kompozit defekt

Preop Postop Görüntüler

Preop Postop Görüntüler

P-141
El ve Ayak Polidaktilisi: Olgu Sunumu ve Literatürün Gözden Geçirilmesi

Can Koç, Nuh Evin, Turan Mehdizade Aghazada, Ethem Güneren
Bezmialem Vakıf Üniversitesi, Plastik Rekonstrüktif ve Estetik Cerrahi Anabilim Dalı, İstanbul

Giriş: Polidaktili 1000 doğumda 1-2 oranında görülen, fazladan el ve/veya ayak parmakları ile karakterize en yaygın doğumsal uzuv anomalilerinden biridir. Polidaktili tek başına olabileceği gibi Trizomi 13, Meckel-Gruber sendromu, Rubenis-Taybi sendromu, Ağız-Yüz-Parmak sendromu ve polisindaktili gibi bir sendrom ya da kromozomal bozukluklara eşlik edebilir. İzole polidaktililer OD aktarılırken, sendromik polidaktililer genellikle OR aktarılır. %30 oranında aile hikayesi vardır.

Polidaktililer küçük bir deri uzantısından tam gelişmiş bir parmağa kadar değişik formlarda ve değişik lokalizasyonlarda karşımıza çıkabilir. Bu karmaşayı ortadan kaldırmak amacıyla çeşitli sınıflamalar tanımlanmıştır. En sık kullanılan sınıflamaların başında Temtamy ve McKusick'in sınıflaması gelir ki bu sınıflamada 3 ana grup vardır. Postaksiyel polidaktili el ve ayağın lateral kenarında, preaksiyel polidaktili el ve ayağın medial kenarında fazladan parmağa karşılık gelir. En nadir gözüken santral tip ise ortadaki 3 parmaktan birinin fazlalığıdır.

Polidaktili vakalarının yaklaşık %75i postaksiyal olup Temtamy ve McKusick'ın sınıflandırmasına göre tip A ve tip B olarak iki alt gruba ayrılabilir. Bunlardan Tip A'da tamamen gelişmiş bir parmak varken, tip B ise fazladan olan parmak rudimenterdir, bir cilt çıkıntısı şeklinde olup palpe edilebilen bir kemik yoktur. (1) Tip B genel popülasyonda Tip A'ya göre fazla görülmekle birlikte, Tip A'ya konjenital anomali eşlik etme olasılığı daha fazladır. Tüm polidaktili vakalarının yaklaşık %6' sı ise kombine el ve ayak polidaktilisidir. Kombine el ve ayak polidaktililerinin konjenital anomalilere eşlik etme olasılığı izole el ve izole ayak polidaktililerine göre daha fazladır ve eşlik eden anomalileri saptamak amacı ile geliştirilen kabul görmüş bir tarama algoritması bulunmamaktadır (2).

Polidaktili tanısı günümüzde intrauterin olarak 10. gestasyonel hafta gibi erken bir dönemde fetal ultrasonografi (USG) ile koyulabilmektedir.(3) Böyle bir durumda polidaktilinin eşlik edebileceği kardiyak malformasyonlar, korpus kallozum yokluğu, polikistik böbrekler, sefalosel, kısa kaburgalar gibi diğer anomaliler de detaylı bir fetal USG taraması ile aranmalıdır. Ayrıntılı bir

ultrasonografik muayene ve fetal karyotipleme çoğu fetal polidaktili vakasında ebeveynlerin uygun doğum öncesi danışmanlığı için yeterli olacaktır.

Amaç: Bu çalışmanın amacı nadir gözüken kombine el ve ayak polidaktilisi olgusu sunmak ve literatürü gözden geçirmektir.

Olgu sunumu: 12 günlük kız yenidoğan kliniğimize her iki el ve sağ ayakta postaksiyel polidaktililer ile getirildi. Ailede polidaktili ya da başka konjenital anomali öyküsü yoktu. İlk çocuk olup term gebelik süresini takiben sezaryen doğumdu.Yapılan fizik muayenede her iki el ve sağ ayakta postaksiyel tip B polidaktili tespit edildi. Eşlik eden anomali varlığı açısından çocuk hastalıkları kliniğine danışılan hastaya yapılan ekokardiyografi (EKO) ve batın USG taramasında da anormal bulgu gözükmedi.

Ardından ameliyat öncesi hazırlığı başlatılan hastanın ameliyathane şartlarında sedasyon ve dilüe prilokain lokal anestezisi altında her 3 ekstremitedeki fazla olan parmaklar ampute edildi. Güdük hattı hızlı emilen eriyebilir süturlarla kapatıldı. Hastanın aynı gün taburculuğu yapıldı. Günlük pansumanlarla takip edildi. Takiplerde problem görülmedi, süturların çoğu 10. gün düştü, düşmeyenler alındı. Hasta 1 ay takip edildi. Operasyon sonrasında ve takiplerde komplikasyon ile karşılaşılmadı. Geç dönem komplikasyonlar açısından takibi devam ediyor.

Tartışma: Polidaktili çoğu zaman izole olarak karşımıza çıksa da, bir sendromun ya da kromozomal anomalinin parçası olabileceği unutulmamalıdır. Prenatal veya postnatal tanı alan polidaktili vakaları karyotipleme dahil genetik testler ile taranıp, eşlik edebilecek sendromik bulgular açısından araştırılmalıdır. Ülkemizde de gebeliğin 11-14. haftaları ve 18-22. haftaları fetal USG taraması yapılmakta olup prenatal polidaktili saptanması durumunda detaylı fetal EKO ve amniyosentez ile karyotipleme yapılabilen ileri merkezlere yönlendirilmesi uygun olacaktır. Literatürdeki bazı yayınlarda bizim vakamızda olduğu gibi kombine el ve ayak polidaktililerinin %23.4'ü konjenital anomaliler ile ilişkili olduğundan genetik inceleme ve kapsamlı muayene daha da önem kazanmaktadır. (4) Bizim olgumuz kombine el ve ayak polidaktisi olup eşlik eden bir sendroma ya da tanı almış kromozomal bozukluğa rastlanmadı, ancak nadir rastlanan olgu olması ve literatürün gözden geçirilmesi açısından sunulmaya değer görüldü.

Kaynaklar:
1. Temtamy SA, McKusick VA. The genetics of hand malformations. Birth Defects Orig Artic Ser (1978) 14(3):1–619.
2. Prashant KumarVerma and AshrafA. El-Harouni. Review of literature: genes related to postaxial polydactyly
3. Etan Z. Zimmer, MD, and Moshe Bronshtein, MD. Fetal polydactyly diagnosis during early pregnancy: Clinical applications
4. Netscher DT, Baumholtz MA: Treatment of congenital upper extremity problems. Plast Reconstr Surg 2007, 119(5):101e-129e.

Anahtar Kelimeler: Polidaktili, Konjenital anomali, Postaksiyel polidaktili

Hastanın ameliyat öncesi görüntüleri

P-142
Bunionette Sendromu

Orkun Uyanık[1], Ozan Erdem[2], Yusuf Kelleci[2], Osman Gökdeniz[2], Kamer Coşkun[2]
[1]Sağlık Bilimleri Üniversitesi Başakşehir Çam ve Sakura Şehir Hastanesi, Plastik Rekonstrüktif ve Estetik Cerrahi Ana Bilim Dalı, İstanbul
[2]Sağlık Bilimleri Üniversitesi Başakşehir Çam ve Sakura Şehir Hastanesi, Dermatoloji Ana Bilim Dalı, İstanbul

Giriş: Bunionette sendromu, beşinci metatarsofalangeal eklemin lateralinde oluşan ağrılı kemik çıkıntısıyla karakterize bir hastalıktır. Birinci metatarsofalangeal eklem deformasyonuyla oluşan halluks valgus kadar sık gözükmese de eklem yapısına bağlı oluşabilecek bir deformitedir. Hastaların çoğunda metatarsal eklem başında belirginleşme ve eklemde subluksasyon mevcuttur. Ayak lateralinde şişlik ile klinik prezentasyon verdiği durumlarda morton nöroması, kemik tümörleri ve yumuşak doku kitleleriyle karışabilir.

Olgu: Elli dokuz yaşında kadın hasta her iki ayak dış yan kısımlarında şişlik şikayetiyle tarafımıza başvurdu. Hastanın öyküsünde şikayetinin uzun yıllardan beri olduğu ancak zamanla şişlik şikayetinde artış olduğu, son zamanlarda ise ağrı ve ayakkabı giyememe şikayetlerinin ön planda olduğu öğrenildi. Hastanın yapılan muayenesinde sağda daha belirgin olmak üzere bilateral 5. metatars lateralinde palpasyonla orta sertlikte yumuşak doku şişliği saptandı. Hastanın sağ ayak lateralindeki şişliğinden yapılan insizyonel biyopsinin histopatolojik incelemesinde yumuşak doku hipertrofisi ve psödokistik yapılar izlendi. Malignite ekartasyonu yapılan hastanın yumuşak doku hipertrofisinin bilateral klinik sergilemesi üzerine hasta dermatoloji bölümüne konsülte edildi. Dermatoloji bölümü tarafından değerlendirilen hastaya Bunionette sendromu tanısı koyuldu. Kemik patolojisine yönelik tedaviyi kabul etmeyen hastanın ayakkabı giyememe şikâyetinin ön planda olması nedeniyle öncelikli olarak sağ ayak lateralindeki hipertrofiye olmuş doku eksize edilerek primer sütüre edildi. Hastanın takiplerinde post-op komplikasyon gerçekleşmedi ve hasta ağrı şikayetinde belirgin azalma olduğu ifade etti.

Tartışma: Bunionette sendromu, inspeksiyonla tanı koyulabilen bir hastalıktır. Klinik prezentasyonu genellikle beşinci metatarsofalangeal eklemin üzerinde veya

etrafında ağrı ile karakterizedir. Tedavisinde genellikle uygun ayakkabı kullanımı veya ortezler kullanılmaktadır. Cerrahi tedavi genellikle sporcularda veya ağrı yüzünden yürüme fonksiyonları bozulan hastalarda gerekmektedir. Cerrahi olarak fazla dokunun eksizyonu ve kemik dokuda osteotomi yapılabilmektedir. Olgu sunumumuzda da ayakkabı giyememe şikâyeti nedeniyle hipertrofik yumuşak dokunun eksizyon operasyonu uygulanmıştır.

Anahtar Kelimeler: Bunionette, Deformite, Halluks valgus

Bunionette Sendromu

P-144
Brakial, Radial ve Ulnar Arterin Yaralandığı Subtotal Major Replantasyon

Orkun Uyanık[1], Emre Doğan[2]
[1]Sağlık Bilimleri Üniversitesi Başakşehir Çam ve Sakura Şehir Hastanesi,Plastik Rekonstrüktif ve Estetik Cerrahi Ana Bilim Dalı, İstanbul
[2]Sağlık Bilimleri Üniversitesi Başakşehir Çam ve Sakura Şehir Hastanesi,Kalp ve Damar Cerrahisi Ana Bilim Dalı, İstanbul

Giriş: Günümüzde rekonstrüktif cerrahi ve mikrocerrahi alanlarında gelişmeler neticesinde yaralanan dokular başarılı bir şekilde onarılmaktadır. Bu onarımlarda hedef hastanın yaralanmadan önceki duyu ve motor kabiliyetine ulaşmasıdır. Kemik dokular için plak vida ve eksternal fiksatör gibi aletler, yumuşak doku kayıpları için lokal ve serbest flepler, damar onarımı için ise otolog ve sentetik ven greftleri gerekebilmektedir.

Olgu: 25 yaşında erkek hasta cama vurma sonrası sol kolda yaralanma sonrası 112 aracılığıyla acil servise getirildi. Hastanın acil serviste abondan kanaması olması üzerine hastaya turnike uygulaması yapılarak ilk müdahalesi yapıldı. Hastanın hemoglobin değeri 7.4 gr/dl olarak ölçüldü. Hastaya 5 ünite eritrosit süspansiyonu ve 3 ünite taze donmuş plazma hazırlıkları yapılarak acil operasyona alındı. Hastaya sempatik blokaj ve anestezi amacıyla infraklavikuler blok uygulandı. Dirsek bölgesindeki hematom boşaltılması sonrası yapılar eksplore edildi. Dirsek posterior cilt ve eklem yapıları hariç bütün oluşumların kesik olduğu görüldü. Dirsek anterior yüz eklem, kas ve sinir yapıları onarıldı. Brakial, radial ve ulnar arterin dirsek bölgesindeki bifurkasyondan total kesik oldukları görüldü. Ulnar arter vakada bulunamaması üzerine sol bacaktan safen ven grefti alınarak brakial ve radial arter arasındaki 5 santimetrelik defekt alana anastomoz edilerek elde dolaşım sağlandı. Anastomozdan geçiş olması üzerine parmaklarda kapiller dolaşım olduğu gözlendi. Önkola fasyotomi işlemi uygulandı. Dirsek bölgesindeki ven greftinin üzerinin örtülmesi için ulnar ve radial colleteral perforatör flepler kaldırılarak defekt alana adapte edildi. Hastaya operasyon süresince 3 ünite eritrosit süspansiyonu verildi. Hasta hemoglobin, kreatin kinaz, miyoglobin değerleri açısından 1 hafta boyunca takip edilerek tedavisi ayarlanarak crush sendromu oluşması önlendi. 1 hafta sonra açık bırakılan fasyotomi bölgelerine kısmi kalınlıklı deri grefti uygulandı. Post operatif 10. gününde hasta taburcu edildi.

Tartışma: 21. yüzyılda teknoloji ve sanayinin alanlarındaki ilerlemeler özellikle mikrocerrahi alet ve mikroskopların gelişiminde rol oynamıştır. Mikrocerrahideki bu değişim de özellikle plastik cerrahlar tarafından kullanılarak maddi ve manevi kayıpların önüne geçilmiştir. Ülkemizde ilk başarılı major replantasyon Gülgönen ve ark. tarafından uygulanmıştır (1). Major üst ekstemite yaralanmaları daha çok genç erişkin erkek bireylerde yüksek enerjili travmalar nedeniyle gerçekleşmektedir (2). Bizim vakamızda da genç erişkin yaşta olmasına rağmen yaralanması düşük enerjili travmaya bağlı oluşmuştur. Major üst ekstemite yaralanmalarında, replantasyon veya revaskülarizasyon uygulaması kararı verilmesinde yüksek enerji ve diğer vücut bölümlerinin etkilenilmesine bağlı koşullar dikkate alınması gerekir. Bazı vakalarda hastanın hayati tehlikesi gözönüne alınarak hastaya güdük onarımı uygulanmaktadır. Bizim hastamızda kolun 3 ana arterinin yaralanması sonrası akut kan kaybına uğramış, bu durum tarafımızca kan nakli ile çözümlenmiştir. Major üst ekstremite yaralanmalarında operasyon sırasında veya sonrasında deri bütünlüğünü, fonksiyonel kas-tendon üniterlerini, duyu ve motor sinir işlevini ve dolaşımı sağlamak için sıklıkla cerrahi işlemlere gerek duyulmaktadır (3). Vakamızda cilt bütünlüğü için perforatör flep ve kısmi kalınlıklı deri grefti, dolaşımı sağlamak için safen ven grefti uygulanmıştır.
Major üst ekstremite yaralanmaları hayati tehdit edebilecek boyutta yaralanmalar olup, yaralanan dokuların onarımı için farklı özelliklerde cerrahi işlemlere ihtiyaç duyabilmektedir. Bu cerrahi işlemlerin uygulanması için anestezi, kalp damar cerrahi ve ortopedi gibi bölümlerin multidisipliner çalışmasına ihtiyaç duyulabilmektedir.

Anahtar Kelimeler: Arter, Brakial, Radial, Ulnar

Brakial, Radial ve Ulnar Arterin Yaralandığı Subtotal Major Replantasyon Olgusu

1-Hematom drenajı sonrasında intraoperatif görünüm 2-Safen ven greftiyle arteryel onarım 3-Erken postoperatif görünüm

P-145
Diyabetik el enfeksiyonuna bağlı gelişen 2. web aralığı volar ve dorsal yüzünü kaplayan defektin kombine propellar flep ile onarımı

Harun Güleç, Çağdaş Duru, Arda Kavas, Mert Şen, Ahmed Şamil Güvel, Mehmet Ali Yıldırım, Hasan Murat Ergani, Burak Yaşar
Ankara Şehir Hastanesi Plastik, Rekonstrüktif ve Estetik Cerrahi / Ankara

Amaç: Bu çalışmada travma enfeksiyon vb. nedenlerle oluşan el ve parmaklarda gelişen defeklerde anatomik lokalizasyona göre tercih edilen rekonstrüksiyon seçeneklerini tartışmak, olguların yönetimi ve tedavilerimiz ile ilgili tercübelerimizi paylaşmak.

Bulgular: 56 yaşında diyabetik erkek hasta kliniğimize başvurmadan 10 gün önce gerçekleşen sol el 2. Web aralığına yabancı cisim batması sonucu gelişen 2. Web aralığında ekstansör yüze uzanan ve 3. Parmak feleksor zon 2 de ve 3*2 cmlik enfektif nekroze alan mevcuttu.Hasta acil şartlarda LAA debridmana alındı. İntraop doku kültürü gönderildi. Enfeksiyonun 3. Parmak fleksor tendon kılıfına ilerlediği görüldü.Bir gün sonra enfekte alanın ilerlemesi sonucu AAA 2.kez debridmana alındı. Enfektif ve nekroze alanlar batikon ve rif ile yıkandı. Fleksor tenosinoviti irrige etmek amacıyla 1 adet delikli katater yerleştirildi.4 gün boyunca bu kateter üzerinden antibiyotikli serumlarla günde 3*1 irragasyon yapıldı. Hasta 2. operasyonun postop 4.gününde AAA 3.kez debridman operasyonuna alındı. Enfektif ve nekroze alanlar viabl dokular görülene kadar debride edildi. Fleksor tenosinovit için yerleştirilen katater çıkarıldı.Avuç içi fleksor zon 3 ten 3. Parmak fleksor zon 2 ye uzanan katater yerleştirildi.İntraop rif ile yerleştirilen katater çevresi ve debride edilen alanlara yıkama yapıldı. Postop 1. Hafta boyunca yerleştirilen kataterden antibiyotikli serumlar ile günde 3*1 irrigasyon yapıldı. Enfeksiyonun gerilemesi viabl doku bütünlüğünün sağlanmasının ardından 3. Operasyonun postop 15.gününde oluşan 3*3 cmlik defektin rekonstrüksiyonu amacıyla operasyon planlandı. Palmar yüzdeki defekt için RADİAL ARTER SUPERFİSİYAL BRANCH REVERS AKIMLI FLEP, dorsumdaki defek için 1. dorsal arter metakarpal perforatörü üzerinden QUABA FLEP planlandı. Palmar yüzde planlanan flep cildi düşüldü, RAS dalı görülerek bağlandı. Takiben 2. Parmak radial digital artere kadar olan dallar sakrifiye edildi. 2. parmak radial digital arter kaynaklı perforatör flep üzerinden propellar olarak döndürüldü. Proksimal falanks ve palmar yüzdeki defekt fleple rekonstrükte edildi.Dorsal taraftan QUABA FLEP eleve edildi.Propellar döndürülmesini sonrası web aralığından geçirilerek palmar taraftaki flebe adapte edildi. Web aralığı oluşturuldu. DMCA flebinde venöz yetmezlik gelişti. Medikal sülük ile tedavi edildi. Venöz yetmezlik alanları yüzeyel epidermoliz gelişti. Epidermolizis sekonder takip edildi. Flep donör alanları sol inguinalden alınan FTSG deri grefti ile rekonstrükte edilerek defekt onarıldı.

Sonuçlar: El ve parmaklarda oluşan defektlerin yönetiminde RASP FLEP rekonstrüksiyonda önemli bir seçenektir. Diğer seçenekler PİA veya GROİN olabilirdi. PİA FLEP için geçirilmiş ön kol cerrahisi ve radius ulna kırığı engeldi ve iki aşamalı bir operasyon istemedik. Free flep için ekstra bir morbidite oluştirmak istemedik. Volere galabröz dokulu raspı getirdik dorsuma da QUABA FLEP getirdik. Sonuçlar üzerinde preop planlanmasının ayrıntılı yapılması, hastanın tedaviye uyumu önemli rol oynar.

Anahtar Kelimeler: Diyabetik el, Propellar Flep, Rasp Flep, Tenosinovit

PREOP, İNTRAOP, POSTOP

PREOP, İNTRAOP VE POSTOP VOLAR YÜZ

P-149
Erişkin yaşta görülen inkomplet sindaktili ayrılması

Bora Özkale, Ömer Faruk Yıkılmaz, Süleyman Can Ceylan, Harun Güleç, Tibet Kaan Yolsal, Ramazan Erkin Ünlü
Ankara Şehir Hastanesi Plastik, Rekonstrüktif ve Estetik Cerrahi Kliniği

Amaç: Erişkin yaşta inkomplet sindaktili ayrılmasının gösterilmesi

Olgu: Sindaktili embriyogenezde 'Apical Ectodermal Ridge' diferansiyasyon bozukluğu sonucu gelişen 1/2000 ile 1/3000 canlı doğumda bir görülme sıklığı olan bir konjenital el anomalisidir. Sindaktili komplet, inkomplet ve basit,kompleks, komplike olmak üzere alt tiplere ayrılır. Komplet tipinde parmak ucuna uzanım ve tırnak tutulumu görülür. Inkomplet tipte ise parmak uzunluğunun tümünü kapsamayan web oluşumu vardır. Basit alttipinde sadece yumuşak doku tutulumu, kompleks tipte kemik ve eklemlerin füzyonu, komplike alttipte ise kemik eklem tendon kas nörovasküler bundle yapısı gibi birden fazla dokunun tutulumu görülür. Kalıtsal görülen sindaktilinin Apert sendromu, Poland sekansı gibi 300'den fazla ayrı sendromik anomaliyle ilişkisi vardır. Sendromik olmayan sindaktilide en sık 3. web aralığı daha az sıklıkla 4. web aralığı tutulumu görülürken sendromik sindaktililerde sıklıkla 1. ve 2. web aralıkları tutulum gösterir. Cerrahi tedavinin zamanlaması tutulum gösteren parmaklar arasındaki uzunlık farkıyla ilişkilidir. Uzunluk farkının az olduğu 3. ve 4. parmak tutulumlarında 12. aya dek beklenebilir. 1. 2., 4. ve 5. parmak tutulumlarında ise sindaktiliye bağlı asimetrik büyüme, fleksiyon kontraktürü ve rotasyon deformiteleri görülme riskinin yüksek olması sebebiyle sindaktili ayırma operasyonu 3. ve 6. aylar arasında yapılmalıdır. Çoklu web aralığı tutulumunda öncelik 1.,2., 4. ve 5. parmaklara verilmelidir. Birbirini izleyen ayırma operasyonları 3 aylık aralıklarla yapılmalıdır. Nihai rekonstrüksiyon tamamlanması 24. aydan önce sağlanmalıdır. Sindaktili ayırma operasyonu sonrası amaç anatomik olarak benzer web aralıkları oluşturmak, gerilimsiz yumuşak doku kapanması ve parmakların fonksiyonunu geri kazanması olmalıdır. Olgumuzda 30 yaşındaki kadın hastanın sol el 3. web aralığındaki inkomplet sindaktili, skar kontraktürünü azaltmak amacıyla dorsal ve volar fleplerin zig-zag patternde planlanmasıyla devamında tam kalınlıkta deri grefti kullanılmasıyla onarılmıştır.

Sonuç: Erişkin yaşta inkomplet sindaktili ayrılmasının başarıyla gerçekleştirilebilir olması ve hastanın parmak fonksiyonlarını koruyarak hayatına devam edebiliyor olması.

Anahtar Kelimeler: İnkomplet Sindaktili, Sindaktili, Ayrılması

İnkomplet Sindaktili Ayrılması

P-150
El yaralanmalarında nadir bir vaka olarak: Zehirli trakonya balığı

Mustafa Akyürek, Bahadır Çakır, Orhun All
Çanakkale Onsekiz Mart Üniversitesi, Plastik, Rekonstrüktif ve Estetik Cerrahi Anabilim Dalı

Giriş: Trakonya balığı diğer ismiyle çarpan balığı olarak bilinen, denizlerimizde özellikle dalgıç ve balıkçı yaralanmalarına neden olan bir türdür. Kahverengi renkte boyu 40 cm'ye ulaşabilen, sırt yüzgeçlerinde ve solungaçlarında çeşitli toksinler barındıran bezler bulundurmaktadır. Ülkemizde Ege ve Akdeniz kıyılarında özellikle kumlu denizlerde yaşayan bir dip balığıdır. Sırt yüzgeçlerindeki zehirler temas halinde lokal ve sistemik etkilere sahiptir. Lokal etkileri dokuda inflamasyon ve nekroza sebep olurken, sistemik etkileri nadir görülmekle birlikte hipotansiyon, solunum sıkıntısı ve anafilaksiye bağlı ölümle sonuçlanabilmektedir.

Olgu: 34 yaşında amatör balıkçılık ile uğraşan erkek hasta, balıkla temastan 30 dakika sonra dış merkez acil servisine başvurmuş. Hastanın sağ el 2. parmak volar yüz midfalanks seviyesinde 1,5 x 1 cm'lik bölgede şiddetli ağrı ve kızarıklık şikayeti mevcutmuş. Dış merkez acil serviste ilk müdahale olarak tetanoz profilaksisi, hastanın eline soğuk uygulama ve semptomatik ağrı tedavisi uygulanmış. Tedavi sonrası ağrıları artan hastanın parmağına dijital blok yapılmış. NSAİİ ve enoksaparin reçete edilerek taburcu edilmiş. Sekiz gün sonra elde dayanılmaz ağrı, şişlik, renk değişikliği ve parmakta hareket kısıtlılığı şikayetleriyle kliniğimize başvurdu. Anamnezi alındıktan sonra balığın fotoğrafı incelenerek trakonya türü olduğu belirlendi. Tarafımızca yapılan muayenesinde sağ el 2. parmak midfalanks volar ve radial tarafına uzanan 2 x 1,5 cm ve parmak dorsal yüzde DİP eklem katlantılarına uzanan nekrotik değişiklikler mevcuttu. Hastanın tam kan, biyokimya, koagülasyon değerleri ve direkt el grafisi istendi. Hastanın ağrısına yönelik NSAİİ ve enfeksiyon kontrolüne yönelik Amoksilin-Klavunat başlanarak enoksaparin tedavisi stoplandı. Hasta ilk hafta 2 günlük periyotlar ile daha sonrasında haftalık kontroller ile 4 hafta süre ile takip edildi. Hastaya poliklinik kontrollerinde lidokain ve klorhegzidin diglukonat ile pansuman uygulandı. Yara üzerinden süperfisiyel nekroz artıkları temizlendi. Takiplerde nekrozun derin dokulara ilerlemediği ve yara boyutlarının küçüldüğü izlendi. Hastaya eklem hareket açıklığı için sıcak su içerisinde aktif fleksiyon ve ekstansiyon egzersizleri uygulatıldı. Hastanın 4 haftalık takibi sonucunda parmakta fonksiyon kaybı olmadan iyileşmesi sağlandı.

Tartışma: Trakonya balığı dipte avlanan bir balık türüdür. Trakonyaya bağlı yaralanmalar genel olarak alt ekstremitelerde görülmesine rağmen amatör balıkçılık ile uğraşanlarda balığın tanınmamasına bağlı olarak elde de yaralanmalar bildirilmektedir. Trakonya sokmalarında erken müdahale sistemik ve lokal komplikasyonlarla başa çıkmak için önemlidir. Balığın solungaçlarının çok katlı prizmatik epiteli, temas halinde rüptüre olarak toksinini salmaktadır. Bu zehir: 5-OH triptamin, kinin, kinin benzeri madde, çadrenalin, noradrenalin, histamin ve seratonin gibi termolabil proteinleri içerir ve pH'ı 7,1 dir(1). Zehrin yönetiminde bu özellikler önem arz etmektedir. Zehirin salınımının önlenmesi amacıyla başvuru anında x-ray ile yaralanan bölgede balık solungaç ve sırt dikenlerinin taranması, bulunması halinde eksize edilmesi önerilmektedir. Dokuda kalan zehrin drene olabilmesi için bölgeye kapalı pansuman yapılmamalıdır.(2) Sıcak su ile yaralı bölgeyi yıkamak ve asidik karakterdeki ilaçlarla yaraya müdahale etmek bölgedeki zehrin denötralize olması için elzemdir. Hastanın dış merkezde yapılan ilk müdahalesinde soğuk uygulanması hastanın ağrı şikayetini artırmış olabilir. Aynı şekilde asidik karakterdeki lokal anesteziklerin geç uygulanması nötralizasyon basamağını öteleyerek doku nekrozunun artışına sebep olabilir. Bu nedenle ilk müdahalede lokal anesteziklerin önemi büyüktür. Zehir alyuvarları depolarize ederek hemolize yol açmaktadır. (3) Anemisi, trombositopenisi ve kanama diyatezi olup INR artışı olan hastalarda DİK açısından temkinli olunmalıdır. Endemik bölgelerde çalışan ilk basamak hekimleri tarafından balığın tanınması ve tedavisi önemlidir. Sahil kesimindeki Plastik cerrahlar lokal komplikasyonlarıyla başa çıkmayı bilmelidir.

Kaynakça:
(1)Chhatwal I, Dreyer F. Biological properties of a crude venom extract from the greater weever fish Trachinus draco. Toxicon. 1992 Jan;30(1):77-85. doi:10.1016/0041-0101(92)90503-w.
(2)Chhatwal I, Dreyer F. Isolation and characterization of dracotoxin from the venom of the greater weever fish Trachinus draco. Toxicon. 1992 Jan;30(1):87-93. doi: 10.1016/0041-0101(92)90504-x.
(3) DerSarkissian, C. (2020, May 30). Weeverfish Sting Treatment. WebMD. https://www.webmd.com/a-to-z-guides/wilderness-tick-bite-medref

Anahtar Kelimeler: El yaralanması, Trakonya balığı, Zehir

Trakonya Vakası

Soldan sağa saat yönünde; ilk 3 figür başvuru anında, 4. figür poliklinik takibi, 5. figür iyileşme sonrası

P-151
Distal Ampütasyon Güdüğündeki Kronik Yaranın A-V Loop Kullanılarak Sensitize Alt Flep İle Rekonstrüksiyonu Olgu Sunumu

Mehmet Alperen Bay[1], Ahmet Rıfat Doğramacı[1], Ömer Faruk Çiçekçi[2], Mustafa Sütçü[1], Osman Akdağ[1]
[1]Selçuk Üniversitesi Tıp Fakültesi Plastik, Rekonstrüktif ve Estetik Cerrahi Ana Bilim Dalı, Konya
[2]Selçuk Üniversitesi Tıp Fakültesi Kalp ve Damar Cerrahisi Ana Bilim Dalı, Konya

Giriş: Alt ekstremitedeki travmaya bağlı doku kayıpları ve amputasyonlar, sıkça karşılaşılan klinik durumlardır. Bu yaralanmaların tedavisinde özellikle flep uygulamaları ile rekonstrüksiyon ön plana çıkmaktadır. Bu hastalarda protezlerin verimli kullanılabilmesi için doğru rekonstrüksiyon tekniklerinin uygulanması gerekmektedir.
Protez kullanımı ise güdük bölgesinde basıya bağlı kronik yaralara neden olabilmektedir. Travmaya bağlı oluşan alt ekstremite yaralanmalarında vasküler problemlerin eşlik etmesi, flep için alıcı damar sorunu yaratmakta ve uygun flep cerrahisine engel teşkil edebilmektedir. Bu çalışmada travmatik alt ekstremite amputasyonu ve travmayla ilişkili olarak alt ekstremitede vasküler sorunları olan hastada protez kullanımına bağlı olarak gelişen kronik yaranın A-V loop kullanılarak serbest fleple rekonstrüksiyonu sunulmuştur.

Olgu: 36 yaşındaki erkek hastanın 2014 yılında tarım makinesi yaralanmasına bağlı olarak sağ bacağı diz altı seviyesinden ampute edilmiş. Hasta ampütasyon sonrası protez kullanmakta olup 2018 yılında protez temas bölgesinde yara ve travma sonrası skarlar nedeniyle kliniğimize başvuran hastaya yağ grefti uygulanmış. İlerleyen dönemlerde şikâyetleri devam eden hasta, 2021 yılında güdük bölgesi posteromedial kısımda 5 x 4 cm boyutlarında kronik yara ve doku defekti nedeniyle tarafımıza tekrar başvurdu. Yapılan değerlendirme sonrası sensitize anterolateral thigh flep ile rekonstrüksiyon planlanan hastada yapılan anjiyografi ile sağ popliteal ve süperfisyel femoral arter distal segmentlerde total oklüzyon saptandı. Süperfisyel femoral arter ile femoral ven arasına sol safen ven'in AV-loop bypass greft olarak konulmasıyla vasküler sorunun giderilmesi planlandı. Operasyonda planlama doğrultusunda yara yeri debride edildi, oluşan defekte sol uyluk anteriordan 20 x 15 cm boyutunda ALT flep tasarlandı. Flep derin femoral arterin lateral sirkümfleks dalı üzerinden iki adet duyu siniri ve vastus lateralis kasının bir kısmıyla beraber kaldırıldı, sol safen ven grefti süperfisyel femoral arter ile femoral ven arasına AV-loop olarak yerleştirildi, greftte dolaşımın 1 saat boyunca gözlenmesi ve dolaşımın salim olduğunun izlenmesi üzerine flep defekt bölgesine yerleştirildi, damar anastomuzunu takiben sinirler koapte edildi. Flepte dolaşım izlendikten sonra operasyon sonlandırıldı. Hastanın servis takiplerinde iv heparin injeksiyonu, analjezik ve 2*1 2.kuşak sefalosporin tedavisi uygulandı. Operasyon sonrası 3. günde flepte venöz yetmezlik ve cilt dokusunda parsiyel iskemi gelişmesi üzerine hasta tekrar opere edildi. Anastomoz hatları açılarak fogarthi kateteri yardımıyla damar içi trombüsler temizlendi. Hastanın operasyon sonrası 8. günde flepte ısı artışı, kızarıklık oluşması nedeniyle tarafımıza başvurdu hastanın takip ve tedavisi için tekrar servis yatışı yapıldı. IV 2*1 siprofloksasin tedavisi uygulandı. Takiplerinde başka bir problem gözlenmeyen hasta taburcu edildi. Hastanın poliklinik kontrollerinde yara alanlarının iyileştiği, flep dokusunun canlı olduğu izlendi. Protez uygulaması için hasta, ilgili bölümlere yönlendirildi. Hasta protez kullanımına 6 aydır sorunsuz şekilde devam etmektedir.

Tartışma: ALT flep, alt ekstremite yumuşak doku rekonstrüksiyonlarında sıkça kullanılmaktadır. Flebin vasküler paterninin güvenilirliği, anatomisinin iyi biliniyor olması ve geniş doku defektlerini kapatmadaki başarısı nedeniyle diğer flep tiplerine göre bu flebi avantajlı kılmaktadır. Ancak flebin alıcı damarın yeterli nitelikte hemodinamik özelliklere sahip olmaması, bu yüzden travmatik ya da sistemik hastalıklara sekonder gelişen vasküler patolojilerin aşılması için alıcı damarın daha proksimal kısmından flep dolaşımının sağlanması gerekir. Flebin, alıcı damarın proksimal kısmına uzak düşmesi gibi nedenler mikrocerrahide sıkça kullanılan ven grefti ile dolaşımın sağlanmasını zorunlu kılmaktadır. Bu bağlamda bypass veya AV loop tekniği kullanılarak alıcı damar problemleri aşılmaya çalışılmaktadır. Vasküler problemlerde sağladığı avantajlardan dolayı bu teknikler, alt ekstremite rekonstrüksiyonunda uygulanan diğer yöntemlere rağmen uygun iyileşme yanıtının alınamadığı hastalarda flebin dolaşımını yeterli şekilde desteklemekte ve flep kaybının önüne geçmektedir. Özellikle ampütasyon sonrası protez kullanımı hastaların fonksiyonel kapasitesi ve sosyal yönden çevreye adaptasyonu açısından önem haiz ettiğinden protez kaybının engellenmesi ve amputasyon seviyesinin olabildiğince distal segmentte tutulması hastaların operasyon sonrası dönemdeki fonksiyonları açısından en önemli kriterler olarak karşımıza çıkmakta. Hastamızda da olduğu gibi diz altı ampütasyon yapılan ancak güdük problemi nedeniyle protez kaybına kadar ilerleyebilecek yara kronik yara nedeniyle hastanın daha proksimal segmentten ampütasyonuna engel olabilmek için mevcut güdük sahasının rekonstrüktif yöntemle kurtarılması gerekmekteydi. Ancak hastanın alıcı alandaki vasküler problemlerin yönetilmesinin zorluğu nedeniyle bizde hastamızda alıcı damar problemini A-V loop tekniği ile vasküler probleme çözüm getirerek uygun hastaya sensitize free flep uygulamayı tercih ettik. Hastamızda operasyon sonrası dönemde güdük bölgesinin korunması

ve protez kaybını engellemesi nedeniyle bu tekniklerin, alt ekstremite yumuşak doku rekonstrüksiyonlarında flep cerrahisine eşlik etmesi için akılda tutulmalıdır. Çalışmalar göstemiştir ki alıcı damar problemlerinde bu tekniklerin kullanımı rekonstrüktif yöntemlerin uygulanabilirliği ve operasyon sonrası dönem başarısı için önemini ortaya koymuştur.

Anahtar Kelimeler: A-V loop, Alt Flep, Amputasyon Güdüğü

P-153
Üst Ekstremitede İnfantil Miyofibrom -Nadir Görülen Konjenital Kitle: Bir Olgu Sunumu

İpek Allı, Arda Kavas, Mert Şen, Ahmed Şamil Güvel, Mehmet Ali Yıldırım, Burak Yaşar, Murat İğde
Ankara Şehir Hastanesi, Plastik Estetik ve Rekonstrüktif Cerrahi Kliniği, Ankara

Giriş: İnfantile miyofibromlar nadir olarak karşılaşılan, benign tümörlerdir. Konjenital olarak bulunabildikleri gibi, yaşamın ilk 2 yılında da ortaya çıkabilirler. Sıklıkla baş-boyun ve gövdede yer alıp, ekstremite yerleşimi oldukça nadirdir. Bu vaka sunumunda sol elinde konjenital infantil miyofibrom bulunan 47 günlük bebek hastamızı sunmaktayız.

Vaka: 47 günlük kız bebek, pediatrik onkoloji başvurusu sonrası tarafımıza yönlendirilmiş olup yapılan ilk muayenesinde gelişim basamakları normal, vitaller stabil olarak değerlendirilmiştir. Sol el palmar yüzde yaklaşık 2x2 cmlik solid immobil, palpasyonla hastada ajitasyon uyandırmadağından ağrılı olmadığı anlaşılan konjenital kitle olduğu muayene edildi. Motor muayenede belirgin defisit görülmedi. Duyu muayenesi hastanın kooperasyon yetersizliğinden değerlendirilemedi. İleri tetkik olarak MRI ile değerlendirilme yapıldı. Sonuç "Sol el 3-4.parmak metakarp arasında genişlemeye sebep olan, palmar ve dorsal yüzde cilt altına doğru uzanımını izlenen, 3 ve 4.parmak fleksör tendonlar ile metakarp arasına uzanan düzgün lobule kontürlü 17x15x22 mm (apxtrxkk) boyutlarında kitle mevcuttur. Tariflenen lezyon agresif bir görüntü sergilemeyip fibroblastik/ miyofibroblastik tümör ile uyumludur." olarak raporlandı. Pediatrik onkoloji bölümünün önerisiyle hastaya eksizyon planlandı. Sol el palmar bölge 3.web hizasında distal palmar crease seviyesinden proksimale bağlı zig-zag insizyonla eksplorasyona başlanan operasyonda, 3. common dijital sinirinin ve arterinin kitleye bağlı olarak yüzeyelleştiği ve cilt altına yakın planda seyrettiği görüldü. Kitlenin 3. ve 4.fleksör tendonların arasından interosseöz alana uzanım gösterdiği, metakarpal yapıları birbirinde uzaklaştırdığı ve basıya bağlı interosseöz kaslarda atrofi olduğu izlendi. Bu bölgeden kitlenin dorsuma doğru uzandığı görüldü. Takiben el dorsumundan lazy S insizyon yapıldı. Dorsal venöz yapılar görüldü ve korundu. Takiben 3-4.ekstansör tendonları arasındaki junctura serbestlenerek kitleye ulaşıldı. Kitle total olarak eksize edildi. Junktura onarıldı. Hemostaz, sütürasyon, pansuman ile operasyona son verildi. Çıkartılan materyal patolojiye gönderildi. Hastanın yakın post-operatif döneminde komplikasyon izlenmedi. Patoloji sonucu infantil miyofibrom olarak raporlandı.
Hastanın 6 ay sonraki kontrolündeki muayenesi doğal olarak izlendi, palpasyonla kitle ele gelmedi. Sonuç: İnfantil miyofibromlar nadir görülen genellikle konjenital olarak baş-boyun bölgesinde karşılaşılan iyi huylu kitlelerdir. Üst ekstremitede prezente olması atipik olmasına rağmen, bu bölgede olan konjenital kitlelerde ayırıcı tanıda düşünülmelidir. İnvazyon göstermemesine rağmen, hızla büyüme gösteren bir popülasyonda oluştuğundan, hızla büyüyüp çevre dokulara bası oluşturabilmektedir. Hastaların değerlendirilmesinde uygun tetkikler ve takibinde tedavi ve kesin tanı için cerrahinin geciktirilmeden yapılması önemlidir.

Anahtar Kelimeler: el, infantil miyofibrom, konjenital kitle, üst ekstremite

P-154
Serbest Tenar Flep ile Parmak Rekonstrüksiyonu: Şişli Etfal Tecrübesi

Mert Noyan Dabak, Sabri Öztürk, İbrahim Akpınar, Alper Taşan, Yasin Canbaz
Sbü Şişli Hamidiye Etfal Eğitim ve Araştırma Hastanesi Plastik, Rekonstrüktif ve Estetik Cerrahisi, İstanbul

Giriş: El yaralanmaları, acil servise travma kaynaklı başvuruların önemli bir kısmını oluşturur ve plastik cerrahi acil pratiğinin mühim bir ağırlığını teşkil eder. Fonksiyonel önemi göz önüne aldığımızda, elde ufak bir fonksiyon kaybı bile günlük aktiviteler üzerinde ciddi etkilere yol açabilmektedir. Bu durum el fonksiyonlarının korunması için yapılacak cerrahi müdahaleleri zorunlu kılmaktadır. Elde fonksiyon kaybına sebebiyet veren yaralanmalar arasında amputasyonlar önemli bir yere sahiptir. Ampute parmağı replante etmek çoğu zaman cerrahların ilk tercihi olmaktadır. Ancak iskemi süresinin aşılması, amputatın mevcut olmaması, amputatın aşırı hasarlı olması, avülsiyon tarzı yaralanmalar vs. gibi bazı durumlarda replantasyon mümkün olmamaktadır. Böyle durumlarda -özellikle parmak ucu amputasyonlarında- kullanılabilecek çeşitli lokal ve serbest flepler tanımlanmıştır. Lokal flepler çoğu durumda istenilen sonuçları elde etmeye yeterli olsa da büyük defektlerin onarmada yetersiz kalmaktadır. İnterpolasyon fleplerinde ise sıkça eklem sertlikleri görülmektedir. Ayrıca interpolasyon fleplerinde elin uzun süre aynı pozisyonda sabitlenmesi hasta konforunu düşürmektedir. Ayırmak için ikinci bir seans gerekmesi de interpolasyon fleplerinin dezavantajlarıdır. Böyle durumların önüne geçmek için elin orta ve büyük defektlerinde serbest flepler önemli bir alternatiftir. Serbest tenar flep ilk kez 1993 yılında Kamei[1] tarafından tanımlanmıştır. Flep, radial arterin süperfisiyal dalı üzerinden kaldırılır. Bu arter el bileği kıvrımının yaklaşık 1 cm proksimalinden dallanır. Fleksör retinakulumun altından distale uzanır. Bu dal yaklaşık 1.5mm çapa sahiptir ve bu boyutları ile dijital arter anastamozuna uygundur[2]. Bu arterden çıkan perforatörler özellikle skafoid tüberkül çevresinde yoğunlaşırlar[3]. Vasküler yapıların varyasyonu düşüktür. Bu sayede çoğu hastada tenar flep kullanılabilir bir alternatiftir. Sağladığı cilt adası kılsız, kolay şekil verilebilir ve parmak yüzeyiyle uyumlu bir dokuya sahiptir. Lateral antebrakial kütanöz sinir, radial sinirin süperfisyal duysal dalı, median sinirin palmar kütanöz dalı gibi çeşitli sinirler aracılığı ile duyulu olarak kullanılabilirler[3].

Vakalar: 2019 Şubat-2021 Ağustos tarihleri arasında Şişli Etfal EAH Plastik, Rekonstrüktif ve Estetik Cerrahisi Kliniğine başvuran altı hastaya tenar flep ile rekonstrüksiyon gerçekleştirilmiştir. Başvuran hastaların ortalama yaşı 32.8 (25-46), beşi erkek ve biri kadın hastalardır. (Tablo 1). Bu hastaların beşi tarafımıza travmatik ampütasyon sebebiyle biri iste D5 dorsalinde travmaya bağlı doku defekti sebebi ile başvurdular. Hiçbirinde parmak dışında ek travma ve hayatı tehdit eden bir sağlık problemi mevcut değildi.

Hastaların ikisinin amputatının mevcut olmayışı, üçünün ise yaralanma mekanizması ve amputatın aşırı hasarlı olması sebebiyle replantasyon operasyonuna uygun bulunmadılar. Hastaların beşi acil, biri elektif koşullar altında operasyona alındılar. Operasyonlar aksiller blok altında gerçekleştirildi. Operasyonda cilt adasının sınırları skafoid tüberkülün radial tarafından yaklaşık olarak 3. Web hizasına kadar olan alan olarak belirlendi. Yapılan insizyonun ardından radial arterin süperfisiyal dalına ulaşıldı. Uygun uzunlukta pedikül diseke edildikten sonra bağlandı ve ayrıldı (Fotoğraf 1). Flep venöz dolaşımı için flebe dahil subkütanöz venler korundu. Ardından flep defekt alanına getirilerek digital artere ve uygun dorsal venlere uç uca anastamoze edildi. Donör saha tüm hastalarda primer olarak kapatıldı. Hastların tamamına operasyondan sonra kısa kol atel tatbik edildi ve 10 gün boyunca atel ile takip edildiler. Takip eden süreçte bir hastada donör sahada detaşman görüldü. Pansumanla takip edilen donör saha sekonder iyileşmeye bırakıldı ve ek komplikasyon görülmeden iyileşti. Bir hastada ise kısmi nekroz görüldü. Demarkasyon hattının oturmasını takiben debridman yapıldı ve flep sekonder sütüre edildi. Takip eden dönemde komplikasyon görülmedi. Hastalarda post operatif olarak D1 ekstensiyon ve abdüksiyonunda minimal kısıtlılık gözlemlendi ancak hastalar bunun günlük hayatlarını etkilemediklerini beyan etti. Operasyonlar kliniğimizde farklı cerrahi ekipler tarafından yapılmış olup, benzer sonuçlar elde edilmiştir.

Sonuç: Travmatik ampütasyonlarda ilk seçenek olarak daima replantasyon düşünülmelidir. Ancak replantasyona uygun olmayan hastalarda lokal-serbest flepler ile onarım, güdük onarımına nazaran el fonksiyonlarını daha iyi korumamıza yardımcı olabilir. Tenar flep, replantasyona uygun olmayan hastalarda aynı cerrahi alan içinde bulunması, doku uyumu olarak mükemmel eşleşme sağlaması, kolaylıkla kaldırılabilir olması ve düşük donör saha morbiditesiyle iyi bir alternatif sağlar. Farklı cerrahi ekiplerce de benzer sonuçların elde edilmesi, bu flebin teknik olarak rahat ve güvenle seçilebileceğini göstermektedir.

Kaynakça

1-) Kamei K, Ide Y, Kimura T. A new free thenar flap. Plast Reconstr Surg. 1993 Dec;92(7):1380-4. PMID: 8248418
2-) Sassu P, Lin CH, Lin YT, Lin CH. Fourteen cases of free thenar flap: a rare indication in digital reconstruction. Ann Plast Surg. 2008 Mar;60(3):260-6. doi: 10.1097/SAP.0b013e31806ab39f. PMID: 18443506
3-) Yang JW, Kim JS, Lee DC, Ki SH, Roh SY, Abdullah S, Tien HY. The radial artery superficial palmar branch flap: a modified free thenar flap with constant innervation. J Reconstr Microsurg. 2010 Oct;26(8):529-38. doi: 10.1055/s-0030-1262953. Epub 2010 Jul 20. PMID: 20648418.

Anahtar Kelimeler: el rekonstrüksiyonu, serbest tenar flep, spbra

Fotoğraf 1

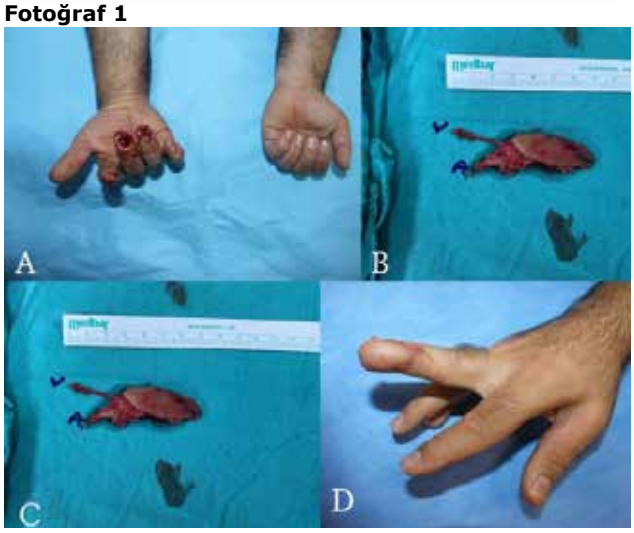

A: Preop B: Flep eleve edildikten sonra C: Flep adaptasyonu ve donör saha durumu D: Postoperatif 7. ay

Tablo 1

1	Sol el D5	29	E	Kısmi nekroz
2	Sağ el D1	32	E	Salim
3	Sağ el D3	25	E	Salim
4	Sol el D2	46	E	Salim
5	Sağ el D2	38	E	Donör saha detaşmanı
6	Sağ el D4	27	K	Salim

Vaka tablosu

P-155
Ekspande Birinci Metakarpal Arter Perforatör Flepi ile Parmak Kontraktürü Rekonstrüksiyonu

Süleyman Savran, Burak Özkan, Abdullah Kızmaz, Abbas Albayati, Ahmet Çağrı Uysal
Başkent Üniversitesi Tıp Fakültesi, Plastik Rekonstrüktif ve Estetik Cerrahi Ana Bilim Dalı, Ankara

Giriş: Birinci dorsal metakarpal arter perforatör (DMKAP) flebi travma, yanık gibi yaralanmalar sonrasında el ve parmaklarda oluşan kemik, tendon ve nörovaskular yapıları kapatmak için sıklıkla kullanılmaktadır. Parmaktaki yumuşak doku defektleri lokorejyonel flepler ile kapatılamadığı durumlarda serbest flepler kullanılmaktadır. Fakat serbest fleplerin kalınlığı elin fonksiyonu ve estetiğini bozabilmektedir. Bu çalışmamızda elektrik yanığı sonrasında ekspande edilen birinci DMKAP flebi ile parmak kontraktürü rekonstrüksiyonu yapılan bir vaka sunacağız.

Olgu Sunumu: Dokuz yaşında erkek hasta elektrik yanığı sonrası sol el ikinci parmak açılmaması şikayetiyle tarafımıza başvurdu. Fizik muayenesinde distal interfalangeal (DIP) ve proksimal interfalangeal (PIP) eklem kontraktürü mevcuttu. Hastaya iki seanslı ekspanse edilmiş birinci DMKAP flebi ile rekonstrüksiyon planlandı. Birinci seansta hasta genel anestezi altında el dorsumu birinci parmak aralığından ikinci metakarpal seviyeye ulaşan 5x3 cm lik doku genişleticisi alan işaretlendi.

Beşinci metakarpal hizasından 3 cm lik vertikal insizyonla cilt ve cil altı dokuları geçildi. Paratenon ve periostlar korunarak keskin ve künt diseksiyonla işaretlenen alan doku genişleticisi için hazırlandı. 16 cc lik 5x3 cm lik doku genişleticisi vertikal insizyondan hazırlanan alana yerleştirildi. 4 ml izotonik solüsyonla doku genişleticisi şişirildi. İnsizyon hattı primer sütüre edilerek ameliyata son verildi. Post-op ikinci haftadan itibaren haftada üç gün 1 ml izotonik ile doku genişleticisi şişirildi. Altı hafta sonrasında 22 cc izotonik solüsyonu verilerek DMKAP alanı genişletildi. İkinci seansta hasta genel anestezi ve turnike altında sol el 2. Parmak DIP ve PIP seviyesinde kontraktürler eksize edildi. DIP ve PIP eklem kapsülündeki adezyonlar açıldı. Sol el 2. Parmak distalinden metakarpal ekleme ulaşan Kirschner teli ile parmak sabitlendi. Sol el 2. parmakta 6x2cm lik oluşan defekt alana daha önceden genişletilen 9x3cm lik DMKAP flebi alanı işaretlendi. Planlanan alan proksimalden insize edilerek birinci dorsal interosseus kası fasyasına ulaşıldı. Kas lifleri fasyadan özenle ayrılarak birinci dorsal metakarpal artere ulaşıldı. Pedikül diseksiyonu tamamlandıktan sonra paratenon üzerinden diseksiyonla 9x3 cm lik DMKAP flebi eleve edildi. 180 derece rotasyon ile sol el 2. Parmak volar yüzdeki 6x2 cm lik defekt alana adapte edildi. Flep dönor sahası primer kapatıldı. El koruyucu splinte alınarak ameliyata son verildi. Post operatif dönemde flepte komplikasyon yaşanmadı. Kirschner teli ameliyat sonrası altıncı haftada çekildi. Hasta fizik tedavi ve rehabilitasyon bölümüne yönlendirildi.

Tartışma: Bu olgu ekspande DMKAP flebi ile parmak kontraktürü rekonstrüksiyonu yapılan literatürdeki ilk vakadır. Elektrik yanığı sonrasında akut dönemde arter ve venöz sistem hasarına bağlı olarak serbest flep cerrahi uygulanması zorlaşır. Bu nedenle daha güvenli lokorejyonel flepler tercih edilmelidir. Fakat doku defektinin lokorejyonel flepler ile kapatılamayacağı durumlarda doku genişleticiler kullanılarak ekstra doku sağlanabilir. Bunun yanı sıra dönor sahanın primer olarak kapatılması, flap kalınlığının parmak için uygun olması ve estetik açıdan güzel sonuçlar alınması ekspande DMKA flebinin avantajlarındandır. Fakat, üst ekstremitede doku genişletici uygulamalarında, hasta yakından takip edilmeli, ağrı ve parmak dolaşımı sürekli olarak sorgulanmalıdır.

Sonuç: Ekspande DMKAP flebi parmaklarda oluşan geniş çapta defektler güvenle kapatılabilmektedir.

Anahtar Kelimeler: Birinci Dorsal Metakarpal Arter flep, Doku genişletici, Foucher flep, Perforatör

Ekspande DMKAP flebi

Intra-op ve post op sonuçlar

P-156
Superfisiyal Sirkumfleks İliak Arter (SCIA) bazlı iliac kemik flebi ile metatarsal doku defekti onarımı

Özlem Çolak, Semih Tiber Menteşe, Günay Güldoğuş, Tuğçe Yasak Par
Prof. Dr. Cemil Taşcıoğlu Şehir Hastanesi Plastik Cerrahi Kliniği

Giriş: Kemik defektleri genellikle travmaya bağlı,kronik yaralanmalara bağlı,ve tümör cerrahisi sonrası oluşabilmektedir. Mikrocerrahi tekniklerindeki gelişmeler ile günümüzde yumuşak doku defektlerinin rekonstrüksiyonunda sirkumfleks iliak arter flebine hatırı sayılır önem kazanmıştır.(2) SCIA flep uygulanabileceği Koshima et Al tarafından gösterilmiştir.(3) Aksiyel paterne sahip olması nedeniyle dolaşımı güvenilirdir.Serbest damarlı kemik dokusu içeren fleblerin kemik greftlerine oranla kemik rezorpsiyonu daha az olmaktadır.Ayrıca serbest damarlı kemik greftleri ile birlikte deri adasınında alınabilmesi komplike defektlerin onarımına olanak sağlamaktadır. Donör alan morbiditesinin az olması, flep kalınlığının uygun olması,flebin derin yağ tabakası olması ve damarlarının fasyaya gömülü olması sayesinde mikrodiseksiyon yapılarak damarlar takip edilebilir ve flebin güvenli alanının tahmin edilmesini sağlar. Fleb kaldırma süresinin kısa olması ve bölgenin kılsız olması gibi birçok avantajı olan bir flebtir.(1) İliak kemik flebi için derin sirkumfleks iliak arter (DCIA) baskın olarak kullanılmakta olup internal oblik kasın ana beslenme kaynağı olan asendan dalı da içermektedir. Venöz drenaj için primer olarak derin sirkumfleks iliak ven (DCIV) kullanılmaktadır. İliak krest çok iyi bir süngerimsi kemik kaynağıdır ve kemiğin çift damar ile DCIA ve asendan dalından direk olarak beslenmesi iliak kemik flebinin avantajlarındandır. (4) Dezavantajlarından bir tanesi fleb kaldırılması sırasında lateral femoral kutanöz sinirin yaralanması sonucu oluşabilecek uyluğun duyusal kaybıdır. Bir diğer dezavantajıda özellikle büyük kemik ve kas bileşenlerinin alınması sonrası oluşabilecek yürüyüş bozukluklarıdır.Major komplikasyon anastomoz bölgesinin postoperatif thrombozu dışında görülmemiştir.(1) Bu olgu sunumumuzda metatars seviyesinde kemik defekti ve kemik ekspoziyonu olan hastaya tekrar basma yüzeyi kazandırılabilmesi ve ayak taban bütünlüğünün sağlanabilmesi için yapılan ve serbest osteokutan kasık flebi kullanılan rekonstrüksiyon anlatılacaktır.

Olgu: 47 yaşında erkek hasta ateşli silah yaralanması sonucu sol ayak 4. parmak sınırından 2 cm proximalinden plantar bölgeye uzanan yaklaşık 4*4 cm'lik doku defekti ve kemik defekti izlendi Fizik muayenede sol ayak D1 D2 fleksiyon ve ekstansiyon doğal izlendi. D3 D4 ve D5 fleksiyon ve ekstansiyonu izlenmedi. Sol ayak 1.2.3. parmaklarda duyu muayenesi doğal 4. Ve 5. parmaklarda duyu muaynesinde bilateral anestezi mevcut izlendi. Hastanın yürüyüşü kısıtlı izlendi. Doku defektine yönelik seri debridmanlar yapılarak yanık ve nekroze alanlar temizlendi. Alt ekstremiteye yapılan venöz ve arteryal doopler görüntülemeleri doğal izlendikten sonra takiben hastanının doku defektinin rekonstrüksiyonu için SCIA flep planlandı. Sol ayakta alıcı arter olarak dorsalis pedis kullanıldı.Alıcı ven olarak ve 2 adet konkomitan ven kullanıldı. Sağ inguinal osteokutan serbest fleb elevasyonuna cilt adası lateralden insize edilerek başlandı. Cilt adası insizyonu tamamlanarak flebe yaklaşık 4 cm iliak kemik dahil edilecek şekilde distalden proksimale dek flep total olarak eleve edildi. SCIA femoral arterden çıkış noktasına dek disseke edildi.takiben flep defekt alanına taşınarak kemik fragmanı d5 metatarsındaki kemik defektini kapatacak şekilde uygun plak ve vida ile fikse edildi. Takiben SCIA ile dorsalis pedis arasında uç - yan anastomoz, SCIAeşlikçisi 2 adet konkominan ven, dorsalis

pedis konkominan venleri arasında uç - uç anastomoz yapıldı. Donör alan drenleri 4. gün çekildi. Hasta post op 5.günde servisimizden taburcu edilerek ilk iki ay boyunca haftalık olarak sonraki aylarda ise aylık olarak takip edildi. Hastanın kontrolünde defekt alanı kapandığı ve üzerine basmakta sorun yaşamadığı yürüme fonksiyonunun doğal olduğu izlendi.

Tartışma ve Sonuç: Plastik cerrahide yaralanma sonucu açığa çıkan yapıların kısa sürede kapatılması önem taşımaktadır. Mikrocerrahi tekniklerindeki gelişmeler ile günümüzde yumuşak doku defektlerinin rekonstrüksiyonunda serbest sirkumfleks iliak arter flebine hatırı sayılır önem kazanmıştır(2). Serbest damarlı kemik greftleri ile birlikte kaldırılan osteokutan flepler komplike kemik defektlerinin onarımına olanak sağlamaktadır. Özellikle ayakta oluşan bu doku defekti kemik defekti de içermesi sebebiyle hastanın günlük hayat kalitesini düşürmektedir. Sağlam basma yüzeyinin yeniden oluşturulması ancak kemik defektinin de rekonstrüksiyonuyla mümkün olmaktadır. Adapte edilen fleple kemik defekti de konularak hastanın yürüme fonksiyonunun defekt oluşmadan önceki haline getirilmesi mümkündür.

Anahtar Kelimeler: Flep ile Onarımı, Metatarsal Doku Defekti, SCIA

Preop ve Post op

Hastanın doku defektinin sırasıyla preop ve post op 45.gün fotoğrafı

P-157
Crush Yaralanmış Bir Elde Psi (Ψ) Şekilli Ven Grefti ile 3 Parmak Revaskülarizasyonu

Sinan Topuz, Ümit Eyüpoğlu, Mustafa Sertaç Ocak, Kamil Yıldırım
Ondokuz Mayıs Üniversitesi Plastik, Rekonstrüktif ve Estetik Cerrrahi Ana Bilim Dalı, Samsun

Giriş: Mikrocerrahi teknikte ve enstrümanlarda yaşanan gelişmelere rağmen ezilme yaralanması ile oluşan ampütasyonlar, damar ve sinir yapılarına verdiği büyük hasardan dolayı replantasyon açısından halen büyük sorun teşkil etmektedir. Ezilme yaralanmaları ampüte uzuvların en ağır travmalarından biri olup çoğu zaman replantasyon açısından kontrendikasyon olarak kabul edilmektedir.1 Ven greftlerinin yaygın olarak kullanılması, crush ampütasyonlarda yaşanan teknik zorlukların önüne geçmekte ve revaskülarizasyon başarısını arttırmaktadır.2 Bu çalışmamızda, crush yaralanma ile oluşan 2-3-4-5. parmak metakarpal seviyeden subtotal ampütasyon ile gelen hastada önkol distalinden alınan ‘’Psi (Ψ)’’ harfine benzeyen ven grefti ile yapılan revaskülarizasyon olgusunu paylaşmaktayız.

Olgu: 14 yaşında erkek hasta pres makinesi ile sağ elde ezilme yaralanması nedeniyle Ondokuz Mayıs Üniversitesi acil servisine başvurdu. Hastanın 2-3-4-5. parmak metakarpal seviyeden subtotal ampütasyonu mevcuttu. 2-3-4-5. parmaklarda dolaşım ve duyu yoktu. Ekstansör ve fleksör tendonlar sağlam olarak görüldü. 2-3-4-5. parmak metakarp fraktürleri mevcuttu. Hasta acil revaskülarizasyon operasyonuna alındı. Hastanın travma zonu değerlendirildi. Yüzeyel ve derin palmar arkın tamamının ezilme yaralanmasına bağlı total rüptüre olduğu görüldü. Common dijital arterler metakarp distallerinde, süperfisyel radial arter tenar bölgede ve ulnar arter Guyon kanalı çıkışında diseke edilerek ortaya kondu. Median sinirin tenar kaslara, 1. parmağa ve 2. parmak radial tarafına giden dallarının bütünlüğünün korunduğu görüldü. Diğer dallar ezilmeye bağlı avülze olarak kopmuştu. Hipotenar kasların tamamının, tenar kasların bir kısmının ezilme yaralanmasına uğradığı görüldü. 5. parmak; hipotenar bölgede çoklu kas kesileri olması, 5. parmakta multipl fraktür ve kesi olması nedeniyle replantasyona uygun bulunmadı ve metakarpal fraktür seviyesinden ampüte edildi. Ezilme yaralanmasına bağlı travma zonu dorsal ve palmar yüz cildinde oluşması öngörülen nekroz hattı debride edildi. Debridman sonrası, vasküler yapılardaki oluşacak defekt de öngörülerek metakarp fraktür hatları toplamda 15’er mm kısaltıldı. 2-3-4. parmak metakarp fraktürleri transartiküler olarak birer adet Kirschner teli ile fikse edildi. Kemik stabilizasyonu sağlandıktan sonra revaskülarizasyona başlandı. Common dijital arterler ile ulnar arter arasında 5,5 cm’lik defekt mevcuttu. Revaskülarizasyon için aradaki defektin daha az olması ve akımın daha güçlü olması nedeniyle ulnar arter tercih edildi. Açığa çıkarılan 3 adet common dijital arter ile ulnar arter arasındaki damar defektini köprüleme amaçlı önkol distali volar yüzden ven grefti almak için insizyon açıldı. Venlerin dallanma bölgelerinden yapılan diseksiyonda ‘’Psi harfine (Ψ)’’ (Yunan alfabesinin 23. harfi) benzeyen tek venden dallanan 3 adet ven bulundu. Ana ven ve 3 dalı korunarak ven grefti alındı. Anastomoz için ters çevrildi. Greftin ana dalı ulnar artere, ana venin 3 dalı common dijital arterlere olacak şekilde 10-0 prolenle mikrocerrahi anastomoz yapıldı. Parmak dolaşımlarının sağlandığı görüldü. El dorsalinden 2 adet yüzeyel ven anastomozu yapıldı. Tenar-hipotenar kas grupları debride edildi. Median sinirin 3-4. parmağa giden dalları onarıma uygun olmaması nedeniyle onarılamadı. Cilt gevşekçe sütüre edilerek kapatıldı. Postoperatif dönemde dolaşım problemi yaşanmadı.

Tartışma ve Sonuç: Crush ampütasyonların yönetimi teknik olarak zor bir konu olup planlamanın iyi yapılması çok önemlidir. Devitalize olmuş dokuların tamamının debridmanı yapılmalıdır. Kemik yapılarda önemli bir hasar mevcut ise kısaltma yapılmalıdır. Ezilme olan bölgelerde damar duvarları hasar görmekte bu da intimal lezyonlara bağlı oklüzyonlara neden olmaktadır.3 Damarlar mikroskop altında değerlendirilmeli, intimal hasar mevcut ise rezeksiyon yapılmaldır. Damar defektlerinin giderilmesi için ven veya arter greftleri kullanılmalıdır. 2 Palmar ark yaralanmalarında revaskülarizasyon

kompleks şekilli ven greftleri gerektirmektedir. Literatürde süperfisyel ark rekonstrüksiyonu için ayağın dorsal venöz arkı ve safen ven grefti kullanılmıştır.4,5 Bizim çalışmamızda önkol distalinden alınan ''Psi (Ψ)'' şekilli tek bir ven grefti ile 3 parmak revaskülarizasyonu başarılı bir şekilde gerçekleştirilmiştir.

Referanslar
1) Beris AE, Lykissas MG, Korompilias AV, Mitsionis GI, Vekris MD, Kostas-Agnantis IP. Digit and hand replantation. Arch Orthop Trauma Surg. 2010 Sep;130(9):1141-7. doi: 10.1007/s00402-009-1021-7. Epub 2009 Dec 9. PMID: 20012069.
2) Molski M. Replantation of fingers and hands after avulsion and crush injuries. J Plast Reconstr Aesthet Surg. 2007;60(7):748-54. doi: 10.1016/j.bjps.2007.03.009. Epub 2007 Apr 27. PMID: 17467354.
3) Feller AM, Graf P, Biemer E. Replantation surgery. World J Surg. 1991 Jul-Aug;15(4):477-85. doi: 10.1007/BF01675644. PMID: 1891933.
4) Jones NF, Jupiter JB. The use of Y-shaped interposition vein grafts in multiple digit replantations. J Hand Surg Am. 1985 Sep;10(5):675-8. doi: 10.1016/s0363-5023(85)80206-9. PMID: 4045146.
5) Liu S, Liu JJ, Liu SH, Cai ZD, Chung K, Fan CY. Arcus venosus dorsalis pedis graft to restore the superficial palmar arch in devascularized hands. J Reconstr Microsurg. 2012 May;28(4):251-6. doi: 10.1055/s-0032-1306374. Epub 2012 Mar 12. PMID: 22411622.
6) Ince B, Ismayilzade M, Soylu A, Uyanik O, Dadaci M. Total Palmar Arch Reconstruction with Saphenous Vein Graft Following Gunshot Injury. Indian J Plast Surg. 2020;53(3):447-449. doi:10.1055/s-0040-1715263

Anahtar Kelimeler: crush yaralanma, ezilme, parmak, replantasyon, süperfisyel palmar ark, ven grefti

Resim: Psi (Ψ) Şekilli Ven Grefti ile 3 Parmak Revaskülarizasyonu

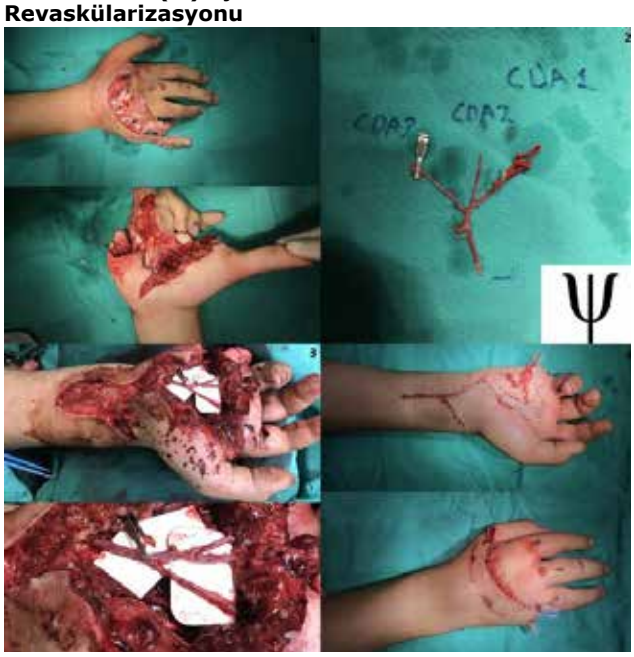

1. Hastanın preoperatif sağ el görüntüleri 2. Sağ ön kol distalinden alınan Psi (Ψ) şekilli ven grefti ve Psi harfi 3. Proksimalde ulnar artere distalde 3 common dijital artere yapılan anastomozlar sonrası görüntüler 4. Hastanın postoperatif sağ el görüntüleri

P-158
Trifalangeal Başparmak: Nadir Bir Olgu

Orhan Gök, Mehmet Dadacı, Münür Selçuk Kendir, Bilsev İnce
Necmettin Erbakan Üniversitesi Meram Tıp Fakültesi; Plastik,Rekonstrüktif ve Estetik Cerrahi Ana Bilim Dalı, Konya

Giriş: Trifalangeal başparmak 25000 doğumda 1 görülen, başparmağın 2 yerine 3 tane falanksının olduğu nadir bir konjenital hastalıktır[1]. Ekstra falanks farklı boyutlarda ya da şekillerde prezente olabilir. Tek başına görülebileceği gibi birçok konjenital sendroma eşlik edebilir; bilateral ya da tek taraflı olabilir. Hastaların yarısından çoğunda ailede trifalangeal başparmak bildirilmiştir[2]. Cerrahi tedavide hedef başparmağın fonksiyonunu geri kazandırırken parmağın görüntüsünü kabul edilebilir hale getirmektir[3].

Bu vaka sunumunda, kendi kliniğimizde tedavisi yapılmış olan izole bilateral trifalangeal başparmak yaklaşım ve tedavisindeki tecrübemizin takdim edilmesi amaçlanmaktadır.

Olgu Sunumu: 5 yaşındaki erkek hasta başparmakta şekil bozukluğu şikayetiyle polikliniğimize başvurdu. Muayenede başparmak opozisyonu doğaldı, tenar kaslar ve başparmakla olan ilişkileri normaldi. Tek bulgu parmağın ulnar tarafa doğru 45 derece deviye görünümüydü. Çekilen bilateral direkt el grafisinde her iki başparmakta ulnar deviasyona sebep olan üçgen şeklindeki ekstra falanks izlendi. Hasta yakınları bilgilendirilerek, hasta genel anestezi altında operasyona alındı. İnterfalangeal eklem hizasından planlanılan insizyonlarla girilerek ekstra falanks ortaya kondu. Delta falanks etraf dokulardan serbestlenerek eksize edildikten sonra proksimal ve distal falanks ligaman ve eklem kapsülleri onarılarak eklem rekonstrüksiyonu sağlandı. K teli ile fiksasyon sağlandı. Aynı işlem karşı tarafa da uygulandı. İnsizyon hatları sütüre edilerek işleme son verildi. Post op görünümde deviasyon ortadan kalkmıştı. Post op erken dönemde komplikasyon gelişmeyen hasta taburcu edildi. 6. haftada K telleri çıkarılan hastanın 3. ve 6.ay kontrollerinde de herhangi bir komplikasyon gelişmedi. Hassasiyet ve eklem instabilitesi izlenmedi. Parmağın ulnar deviasyonu ortadan kalktığı için hastanın nesneleri kavramada daha az zorlandığı gözlemlendi.

Tartışma: Trifalangeal başparmağı olan çoğu hasta yetersiz opozisyon sebebiyle yazma, küçük objeleri kavrama gibi aktivitelerde problemler yaşasa da çocuklar bu durumu kolayca kompanse eder[1]. Tedavi edilmeyen trifalangeal başparmak hastalarında başparmak hareketlerinin günlük hayatı etkileyecek düzeyde etkilenmediğini; hatta bazı fonksiyonlarının normal popülasyondan farklı olmadığını belirten çalışmalar mevcut[4]. Hastalar genelde görüntüden şikayetçi olurlar[1]. Olgumuzdaki hasta da opozisyonda problem yaşamazken ulnar tarafa 45 derece deviye görüntüden şikayetçi idi. Literatürde iki farklı trifalangeal başparmak sınıflandırması mevcuttur: Sadece ekstra falanksın şekline göre sınıflandıran Wood sınıflandırması ve şekil ile beraber eşlik eden malformasyolara göre sınıflandıran Buck-Gramcko sınıflandırması[5,6]. Ekstra falanksın görünümü; Wood tip 1'de üçgen görünümlü(delta falanks), tip 2'de dikdörtgen görünümlü, tip 3'te ise normal falanksa benzer görünümlüdür. Olgumuzdaki hastanın direkt grafisinde izole delta falanks görülerek tip 1 trifalangeal başparmak olarak tanı konuldu. Tip 1 trifalangeal başparmakta mevcut literatürde iki farklı yaklaşım tanımlanmıştır. İlki genelde 3 yaşından küçük çocuklarda tercih edilen delta falanks eksizyonu ve ligaman rekonstrüksiyonu (DEL); ikincisi 3 yaşından büyük çocuklarda tercih edilen delta falanksın

bir kısmının osteotomi ile çıkarılarak kalan parçanın distal falanks ile artrodezinin sağlanmasıdır(DIPRAD)[1]. Çocuğun yaşı yaklaşımımızı belirleyen tek faktör olmayıp ekstra falaksın boyutu da önemlidir. Olgumuzdaki hastamız 5 yaşında olsa da delta falanksın çok büyük olmaması bizi DEL prosedürüne itmişti. Metakarpofalangeal eklem hipermobilitesi, parmak hipoplazisi, polidaktili gibi eşlik eden durumların olmaması komplikasyonsuz bir operasyonla parmağı normal görünüme kavuşturmamıza olanak sağladı.

Sonuç: İzole delta falanks varlığı tek başına cerrahi indikasyon oluşturmasa da hasta – hasta yakınları başparmağın deviye ve uzun görünümünü rahatsız edici bulabiliyorlar. Polidaktili, web kontraktürü, tenar kas atrofisi gibi ek durumların varlığı daha kompleks cerrahi müdahaleler gerektirirken izole delta falanksta nispeten kısa ve komplikasyon riski düşük bir operasyonla parmağın deviye görünümü ve uzunluğu düzeltilebilir. 4-6 hafta K-teli, atel uygulamaları sonrasında erken dönemde mobilizasyon ve egzersizlerle hasta ve doktor için tatmin edici sonuçlar elde edilebilir.

Kaynaklar

1. Hovius SE, Zuidam JM, de Wit T. Treatment of the triphalangeal thumb. Tech Hand Up Extrem Surg. 2004 Dec;8(4):247-56.

2. Baas M, Potuijt JWP, Hovius SER, Hoogeboom AJM, Galjaard RH, van Nieuwenhoven CA. Intrafamilial variability of the triphalangeal thumb phenotype in a Dutch population: Evidence for phenotypic progression over generations? Am J Med Genet A. 2017 Nov;173(11):2898-2905.

3. Hovius SER, Potuijt JWP, van Nieuwenhoven CA. Triphalangeal thumb: clinical features and treatment. J Hand Surg Eur Vol. 2019 Jan;44(1):69-79.

4. Zuidam JM, de Kraker M, Selles RW, Hovius SE. Evaluation of function and appearance of adults with untreated triphalangeal thumbs. J Hand Surg Am. 2010 Jul;35(7):1146-52.

5. Wood VE. The triphalangeal thumb. In: Green DP, ed. Op- erative Hand Surgery. Edinburgh: Churchill Livinstone; 1998:445–457.

6. Buck-GramckoD.Congenitalanddevelopmentconditions. In: Bowers WH, ed. The Interphalangeal Joints—Hand and Upper Limb. Vol 1. Edinburgh: Churchill Livingstone; 1987:45–50.

7. Zuidam JM, Selles RW, de Kraker M, Hovius SE. Outcome of two types of surgical correction of the extra phalanx in triphalangeal thumb: is there a difference? J Hand Surg Eur Vol. 2016 Mar;41(3):253-7.

Anahtar Kelimeler: delta falanks, el cerrahisi, konjenital el anomalileri, triphalangeal başparmak

Olgu Sunumu

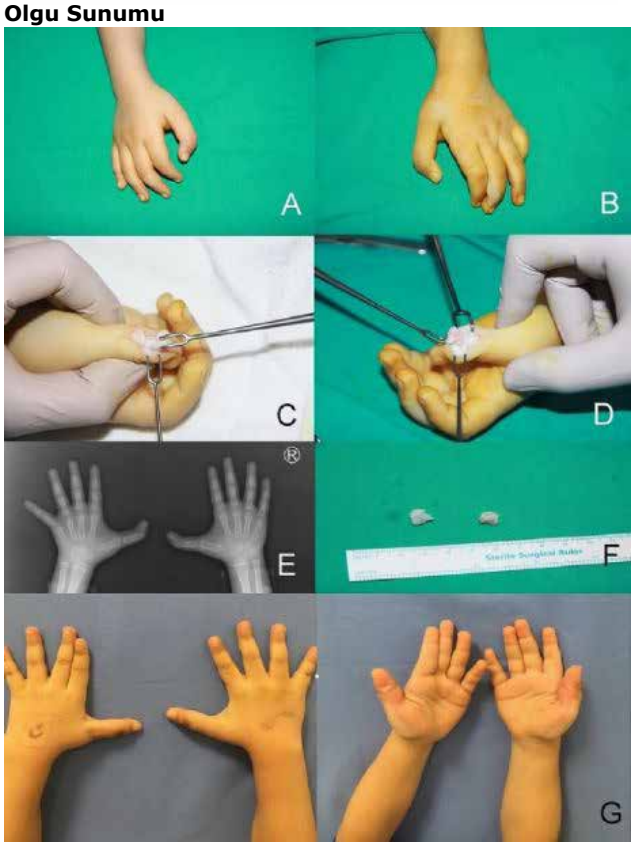

Şekil A: Preop sağ başparmak Şekil B: Preop sol başparmak Şekil C: Intraop sağ başparmak Şekil D: Intraop sol başparmak Şekil E: Preop direkt grafi Şekil F: Eksize edilen delta falanks Şekil G: Postop sağ ve sol başparmak

P-159
El bileği dorsum rekonstrüksiyonunda ince bir flep seçeneği: Serbest Superfisiyal Sirkumfleks İliyak Arter Perforator (SCIP) flebi

Özlem Çolak, Semih Tiber Menteşe, Günay Güldoğuş, Ayça Ergan Şahin
Prof.Dr.Cemil Taşcıoğlu Şehir Hastanesi Plastik Cerrahi Kliniği

Giriş: Günümüzde mikrocerrahi alanında olan olumlu gelişmeler ve artan teknoloji ile Kasık flebinin bir modifiye türü olan süperfisyal iliak arter perforatör flebi sıklıkla kullanılmaya başlamıştır (2). Superfisiyel sirkümfleks iliak arter (SCIA) üzerinden pediküllü veya serbest olarak kaldırılarak kullanılabilmektedir. Aksiyel beslenmesi nedeniyle dolaşımının güvenilir olması, donör alan morbiditesinin az olması pedikül uzunluğu için daha derin ve daha uzun disseksiyona gerek olmaması,ince olması superfisiyel sirkümfleks iliak arter perforatör flebinin bazı avantajlarındandır.(2), Damarlarının fasyaya gömülü olması mikrodiseksiyon yapılarak damarları takip etmeyi ve flebin güvenli alanının tahmin edilmesini sağlar(1). Flep kaldırma süresinin kısa olması ve kılsız bir alandan kaldırılması gibi bir çok avantajı mevcuttur. Dezavantajı küçük bir perforatör flep için diseksiyon yapılması ve 1 mm'den küçük damarlara anastamoz yapılmasıdır. Bu olgu sunumumuzda sağ el bileği dorsumunda tendon ve el bilek eklemi ekspoze doku defekti olan hasta için el bilek eklem

hareketini kısıtlamayacak ince bir flep olan superfisiyel sirkümfleks iliak arter perforatör flebi ile doku defektinin rekonstrüksiyonu anlatılacaktır.

Olgu: 24 yaş kadın hasta araç içi trafik kazası sonrası acil servise başvuru sırasında hastanın sağ el ekstensör zon 6-7-8 de 5 x 5 cm'lik doku defekti izlendi. Sağ el ikinci,üçüncü ve dördüncü parmaklarda ekstensör digitorum kominis (EDC) tendon kesileri ve tendon defektleri; ayrıca ekstensör indicis propriusta da kesi ve defekt izlendi. Sağ el Tenar bölgede yaklaşık 4 cm kesi izlendi. Parmaklarda dolaşım ve duyu muayenesi doğal izlendi. Hastamıza genel anestezi altında nekrotik doku debridmanı yapılarak, yara yeri flep için uygun hale getirildi. Ardından son operasyonda sol ön koldan alınan palmaris longus tendon grefti ile, ikinci parmak EIP ve EDC, üçüncü parmakta ve dördüncü parmakta EDC rekonstrüksiyonu yapıldı. Radial arter uç-yan (end-to-side) anastomoz için hazırlandı. Sağ inguinal bölgeden planlanan 14 x 6 cm SCIP flebi için inferomedialden insizyon yapıldı. Sartorius kası medial kenarından suprafasyal planda disseksiyona devam edilerek perforator görüldü. Cilt adası insizyonu tamamlanarak perforator SCIA'dan çıktığı yere kadar takip edilerek disseke edildi ve perforatör çıkış yerinden ayrılarak flep alıcı alana taşındı. SCIA perforatörü radial artere, uç-yan (end-to-side) anastomoz yapıldı. Ardından alıcı alandaki daha önce hazırlanmış olan sefalik ven dallarından bir tanesi seçilerek veni flep pedikülünde bulunan superficial inferior epigastirik ven ile uç-uca anastomozları yapıldı ve flep defekt alanına adapte edildi. Defektin radyal tarafında oluşan yaklaşık 2 x 2 cmlik alan için sağ uyluk anterolateralinden kısmi kalınlıkta deri grefti (STSG) alınarak adapte edildi. Inguinal bölgedeki donör alan cilt ve cilt altı dokular primer onarılarak kapatıldı.

Tartışma ve Sonuç: Plastik cerrahide yaralanma sonucu açığa çıkan yapıların kısa sürede kapatılması önem taşımaktadır. Mikrocerrahi tekniklerindeki gelişmeler ile günümüzde yumuşak doku defektlerinin rekonstrüksiyonunda SCIP flebi hatırı sayılır önem kazanmıştır (3). Günlük aktivitelerde yaygın olarak kullanılmasından dolayı el yaralanmaları çok yaygındır. Trafik kazalarına bağlı el yaralanmaları da sıklıkla görülmektedir. Bu tür yaralanmalar sonucu sıklıkla cilt kaybı, yumuşak doku nekrozu, tendon,sinir yaralanmaları ve kemik defektleri meydana gelmektedir (2). Doku defektleri ciddi nörolojik ve vasküler problemler getirebilmektedir. Bu nedenle gelişmiş mikrocerrahi tekniklerine rağmen alıcı damar sorunu yaşanabilmektedir. Preoperatif olarak yapılan vasküler planlanmalar sayesinde serbest flep nakillerinde başarı oranı artmıştır (4). Kasık flebinin bir modifiye türü olan SCIP flebi sıklıkla kullanılmaya başlamıştır (2). SCIA üzerinden pediküllü veya serbest olarak kaldırılarak kullanılabilmektedir. Aksiyel beslenmesi nedeniyle dolaşımının güvenilir olması, donör alan morbiditesinin az olması pedikül uzunluğu için daha derin ve daha uzun disseksiyona gerek olmaması, ince olması SCIP flebinin bazı avantajlarındandır (2). Damarlarının fasyaya gömülü olması mikrodiseksiyon yapılarak damarları takip etmeyi ve flebin güvenli alanının tahmin edilmesini sağlar (1). Flep kaldırma süresinin kısa olması ve kılsız bir alandan kaldırılması gibi birçok avantajı mevcuttur. Hem rekonstrüksiyon sahasında hem de donör sahasında minimal postoperatif komplikasyon oranı ile SCIP flebi doku defekti sonrası optimal rekonstrüksiyon seçeneği olarak düşünülebilir (5).

Anahtar Kelimeler: doku defekti, flep ile rekonstrüksiyonu, SCİP

P-160
Apert Sendrom tanılı olguda elde Dermal Sınır Kılıfı Miksomu

Alirza Jahangirov, Hüseyin Can Yücel, Tarıkcan Kumbaşı, Eren Tuncer, Hayri Ömer Berköz
İstanbul Üniversitesi İstanbul Tıp Fakültesi, Plastik Rekonstrüktif ve Estetik Cerrahi Ana Bilim Dalı, İstanbul

Giriş: Dermal Sinir Kılıfı Miksomu oldukça nadir sinir kılıfı tümörü olup genellikle genç erişkinlerde görülmektedir. Aynı zamanda Apert Sendromu ile ilişkili el deformiteleri de iyi tanımlanmıştır. Bu bildiride Apert Sendromu olan ve elinde Dermal Sinir Kılıfı Miksomu gelişen 2 yaşında bir hasta sunulmaktadır.

Olgu ve Yöntem: Olgu 2 yaşında erkek hasta olup tamamen sağlıklı bir anneden 28 haftalıkken dünyaya gelmiştir. Aile hikayesinde konjenital anomaliler açısından dikkat çeken bir özellik bulunmamakla beraber aynı zamanda hamilelik döneminde bebek sağlığını etkileyecek ilaç, alkol, madde kullanımı olmamıştır. Doğuştan hemen sonra, hastaya bilateral koronal sütür sinostozu, damak yarığı, bilateral el kompleks sindaktili ve bilateral ayak sindaktili bulguları ile beraber Apert Sendromu tanısı konulmuştur. Hastanın doğum sonrası 6 ay yoğun bakım birimi yatışı olmuş, sonrasında yetersiz akciğer gelişimi nedeniyle 8 aylıkken 2 kere daha yoğum bakım birimi yatışı olmuştur. Bebek 8 aylıkken sol el 1. web'de cilt altı, yumuşak kıvamda bir kitle oluşumu görülmüş olup kitle 2 sene 2 aylığa kadar yavaş büyüme göstermiştir. Bu noktadan sonra hızlı ve ani bir büyüme kaydedilmiştir. Çekilen grafisinde kitlenin yumuşak doku ile sınırlı olduğu, kemik tutulumunun olmadığı kaydedilmiştir. Kitle ve üzerindeki genişlemiş palmar cilt turnike altında başparmak bilateral arter,sinirler ve tendon korunarak eksize edilmiştir. Kitlenin patoloji değerlendirmesinde Dermal Sinir Kılıfı Miksomu ile uyumlu olduğu raporlanmıştır.

Sonuç: Dermal Sinir Kılıfı Miksomu benign tümör olup, Schwann hücrelerinden kaynaklansa da geleneksel Schwannoma'nın karakteristik özelliklerini göstermemektedir. Biz bu olgu sunumunda Apert Sendromu tanılı çocuk hastada daha önce yayınlanmamış Dermal Sinir Kılıfı Miksomunu bildiriyoruz.

Anahtar Kelimeler: Apert Sendromu, Dermal Sinir Kılıfı Miksomu, Konjenital, Sindaktili

2 yaşındaki çocuk hastada sol elde 2. ve 3. web kompleks komplet sindaktili ve palmar yüzde cilt altı kitle

P-161
Ulnar Sinir Yüksek Seviye Bifurkasyonu: Nadir Bir Varyasyon

Ümit Eyüpoğlu, Sinan Topuz, Mustafa Kuytu, Murat Sinan Engin
Ondokuz Mayıs Üniversitesi Plastik, Rekonstrüktif ve Estetik Cerrrahi Ana Bilim Dalı, Samsun

Giriş: Ulnar sinir, C8-T1 sinir köklerinin ventral ramilerinden köken alan motor ve duyu aksonları içeren mikst bir sinirdir. Ulnar sinir Guyon kanalına girdikten sonra süperfisyel duyu dalı ve derin motor dalı olarak ikiye ayrılır. Ulnar sinirin Guyon kanalına girmeden önce dallara ayrılması nadir bir varyasyon olup genellikle kanalın birkaç santimetre gerisinde gerçekleşir. Bu çalışmada biz; el bileğindeki kistik lezyonun eksizyonu sırasında karşılaşılan, ulnar sinirin önkolda yüksek bir seviyede motor ve duyu dalı olarak ikiye ayrılması olgusunu gösterdik. Motor dal direkt olarak Guyon kanalına girerken duyu dalı üç dala ayrıldıktan sonra dalların ikisi Guyon kanalına girmekteydi.

Olgu: 69 yaşında kadın hasta sol elinde 9 aydır olan ağrı, parmaklarda uyuşma şikayeti ile tarafımıza başvurdu. 6 ay önce de hastanın sol el bileğinde yavaş yavaş büyüyen şişlik başlamış. Hastanın muayenesinde sol el bileği volari ulnokarpal eklem seviyesinde, FCU tendon lateralinde ele gelen kitlesi mevcuttu. Hastada özellikle 4. parmak ulnar yarısında uyuşma, karıncalanma semptomları mevcuttu. Ulnar sinir sıkışması motor belirtileri yoktu. Hastaya yapılan ultrasonografi incelemesinde ulnokarpal eklem ile ilişkili, ulna komşuluğunda el bileği medialine doğru uzanan içerisinde multipl sayıda kalsifikasyonlar bulunan yaklaşık 2,5*2 cm boyutlarında kistik lezyon saptandı. Ulnar sinir Guyon kanalında intakt olarak görüldü. Ultrasonografi ön tanısı sinoviyal kondromatozis lehine olarak değerlendirildi. Hastaya kitle eksizyonu ve olası ulnar sinir sıkışma sendromu nedeniyle eksplorasyon ameliyatı planlandı. İnfraklaviküler blok altında kitle üzerinden insizyonla girildi. Kitle ve ulnar sinir diseke edildi. Ulnar sinirin os pisiformenin 6,5 cm proksimalinden iki dala ayrıldığı görüldü. Her bir dalın 4'er mm kalınlığında olduğu görüldü. Sinir dallarından ulnar tarafta olan sinir dalının 3 cm sonra dorsal tarafa doğru ilk dalını verdiği buradan yaklaşık 1 cm sonra ikiye ayrılarak Guyon kanalına girdiği görüldü. Radial tarafta olan ulnar sinir dalı, dallanma yapmadan doğrudan Guyon kanalına girmekteydi. Bahsi geçen kitle ulnar tarafta olan sinir dalının üçe dallandıktan sonraki kısmında ulnar taraflı dallara daha yakın olmak üzere bu iki ana dalın ortasında bulunmaktaydı. Ganglion kisti olarak ön planda düşünülen yaklaşık 12*15 mm boyutlarındaki kitle çevre dokulardan serbestlenerek eksize edildi. İçerisinde 5 adet kalsifiye materyal olduğu görüldü. Kitle patolojik spesmen olarak ayrıldı. Hastanın postoperatif dönemde kitle bası bulgularının, parmaklarda uyuşma şikayetinin kaybolduğu görüldü. Kitlenin patolojik tanısı sinoviyal kondromatozis olarak geldi.

Tartışma: Ulnar sinir, C8-T1 sinir köklerinin ventral ramilerden köken alan inferior trunkusun ön dalı olan medial kordun terminal dal olarak devam etmesi sonucu oluşur. Sinir üst kolda triceps kasının medial başı boyunca medial intermüsküler septumun arkasından geçer. Üst kolda herhangi bir dal vermez. Dirsekte humerusun medial epikondilinin arkasından ön kola geçer. Önkolda flexor carpi ulnaris ve flexor digitorum profundusun ulnar yarısını innerve eder. Palmar kütanöz dal olarak bilinen Henle siniri ulnar styloidin 16 cm proksimalinde ulnar sinirden çıkar. Önkolun distal ulnar fleksör kısmına ve hipotenar bölgeye duyusal dallar, ulnar artere sempatik dallar verir.1 Önkolun distal 1/3'lük segmentinde dorsal kütanöz dal ulnar sinirden ayrılır ve el dorsalinin ulnar tarafına, 4. ve 5. parmağın dorsaline duyusal dallar verir. Ulnar sinir Guyon kanalına girdikten sonra süperfisyel duyu dalı ve derin motor dalı olarak ikiye ayrılır. Süperfisyel duyu dalı daha sonra 4. ortak dijital sinir ve 5. parmağın ulnar taraflı dijital siniri olarak ikiye ayrıldır. Derin motor dalı hipotenar kasları, adductor pollicis kasını, interosseöz kasları ve 3-4. lumbrikal kasları uyarır.1 Önkolun distal 1/3'lük segmentinde ulnar sinirin iç anatomisinde klinik olarak önemli bir değişim gerçekleşir. Bu seviyede motor fasiküller volar-ulnar taraftan, dorsal-radial tarafa doğru yer değiştirir.1 Jabaley et al. tarafından yapılan sinirlerin internal topografik çalışmalarında ulnar sinirin motor ve duyu dalı olarak terminal dallanmasının yaklaşık olarak 81 mm proksimalinde, sinir fasiküllerinin motor ve duyu olarak ayrı ayrı düzenlendiğini göstermiştir.3 Ulnar sinirin Guyon kanalına girmeden önce dallarına ayrılması az görülen bir anatomik varyasyon olup sıklıkla kanalın birkaç santimetre gerisinde motor ve duyu dalı olarak ikiye ayrılması şeklinde olur. Daha az olarak da ulnar sinir Guyon kanalına girmeden birkaç santimetre önce üç dala (1 motor ve 2 duyu dalı) ayrılır.2,4 Bu çalışmamızda gösterilen ulnar sinirin Guyon kanalına girmeden önce yüksek bir seviyede dallarına ayrılması nadir görülen bir varyasyon olup daha önce literatürde birkaç çalışmada benzer olgular bildirilmiştir. 2,4

Referanslar

1) Apfelberg, David B. M.D.; Larson, Sanford J. M.D. Dynamic Anatomy of The Ulnar Nerve At The Elbow, Plastic And Reconstructive Surgery: January 1973 - Volume 51 - Issue 1 - P 76-81
2) Al-Qattan MM, Alqahtani A, Al-Zahrani A. High trifurcation of the ulnar nerve with the volar sensory branch entering the hand superficial and radial to the Guyon's canal: A case report. Int J Surg Case Rep. 2018;51:33-36. doi:10.1016/j.ijscr.2018.08.006
3) Jabaley ME, Wallace WH, Heckler FR. Internal topography of major nerves of the forearm and hand: a current view. J Hand Surg Am. 1980 Jan;5(1):1-18. doi: 10.1016/s0363-5023(80)80035-9. PMID: 7365209.
4) Kiehn MW, Derrick AJ, Iskandar BJ. Two unusual anatomic variations create a diagnostic dilemma in distal ulnar nerve compression. Clin Anat. 2008 Sep;21(6):592-7. doi: 10.1002/ca.20681. PMID: 18661571.

Anahtar Kelimeler: bifurkasyon, dallanma, Guyon kanalı, ulnar sinir, varyasyon

Resim: Ulnar sinir yüksek seviye bifurkasyonu

1. Kitlenin eksizyonu öncesi ulnar sinirin görüntüsü 2. Ulnar sinirin bifurkasyon seviyesini gösteren fotoğraf 3. Ulnar sinirin bifurkasyonu ve ulnar taraflı olan dalın daha sonra üç dala ayrılmasını gösteren fotoğraf 4. Eksize edilen kitle içeriği

P-162
Geniş Gluteal ve Trokanterik Bölge Defektlerinin Tensör Fasya Lata Flebiyle Rekonstrüksiyonu

Reha Furkan Ekici, Nuh Evin, Kemalettin Yıldız, Ethem Güneren
Bezmialem Vakıf Üniversitesi, Plastik Rekonstruktif ve Estetik Cerrahi Ana bilim Dalı, İstanbul

Giriş: Kalça ve pekvik bölgedeki geniş ve derin defektler lokalizasyonları ve çevre dokulardan kullanılacak lokal fleplerin boyutlarındaki sınırlılık sebebiyle onarım hususunda kısıtlılıklar yaratır. Bu bölgede kullanılabilecek lokal flepler musculokutan tensör fasya lata flebi, vastus lateralis kas flebi, muskulokutan biceps femoris flebi, muskulokutan rectus femoris flebi,distal gluteus maximus muskulokutan ilerletme flebi, anterolateral uyluk flebi ve girldstone prensibi gibi rekonstrüksiyon seçenekleri olup farklı avantaj ve dezavantajlara sahiptir. Gluteal ve trochanterik bölgeki açık yaraların rekonstrüksiyonunda cilt altı dokudan zengin kalın bir flep kullanılması sıklıkla bası altında kalan bu bölgede dolaşımın daha güçlü olmasını, tekrarlayan ülserasyon oluşumunun önlenmesi ve kontur deformitelerinin önüne geçmek için gereklidir. Muskulokutan tensör fasya lata flebi dışındaki diğer seçeneklerdeki fleplerin mobilize hastadaki fonksiyonel kas ünitelerini içermeleri sebebiyle paraplejik hastalar dışında kullanımı daha elverişsiz olmaktadır. Yine son yıllarda kullanılan vastus lateralis kas-deri flebinde deri adasının beslenmesi sınırlı sayıdaki perforatör kutanöz damarlar ile gerçekleşip geniş defktlerin örtülmesinde flebin güvenliği açısından problem olmaktadır. Bu çalışmanın amacı geniş gluteal ve trokanterik defektlerin rekonstrüksiyonunda tensör fasya lata muskulokutanöz flebinin sonuçlarının sunulmasıdır.

Hastalar ve Yöntem: 2019-2021 yılları arasında geniş gluteal ve trokanterik defektler nedeniyle tensör fasia lata kas deri flebiyle rekonstrükte edilen 4 hasta çalışmaya dahil edildi. Hastaların yaşları, cinsiyetleri, ek problemleri, defekt etiyolojisi, defekt genişliği, flep ebatları, cerrahi ve takip süreleri ve post operatif komplikasyonları retrospektrif olarak araştırıldı.

Anatomi ve Cerrahi teknik: Tensör fasya lata iliak krest ve anterosuperior iliak spine'dan başlayan, boyutları 12-15 cm arasında değişen, lateral cirkumflex femoral arterin uç dalından beslenen, boyutuna göre geniş 2-3 mm çapında vasküler pediküle sahip kas olup, pedikül kasa üst 1/3 lük kısında SAİS'in yaklaşık 6 cm altında dahil olmaktadır. Cerrahi aşamada kasın üst kenarı anterolateral iliak crest boyunda 10-15 cm kadar çizildikten sonra uyluktan dize doğru düz hat çizim yapıldı. Distal kenardan yapılan insizyonla katlar boyunca tensor fasya lataya ulaşıldı. Kas anterior-posterior kısımda distalden proksimale doğru aynı şekilde disseke edildi. Bu aşamada kas üzerindeki cilt adası istenilen boyutta tasarlandı. Ardından disseksiyon vastus lateralis kası üzerinde fasya lata'nın altına inilerek plan boyunca devam edildi. SAİS yaklaşık 6 cm altında vasküler pedikül ve perforatörler diseke edildi. Ada flebi yapılan fleplerde kasın orijini iliak krestten ayrıldıktan sonra gluteus minimus kasından da ayrılması sağlanarak disseksiyon tamamlandı. Dikkatli kanama kontrolü yapıldı. Ada flebi gerekmeyen hastalarda olası venöz yermezlikten korumak için flep proksimalinde cilt köprüsü korundu. Flepler alıcı alana adapte edildi. Donör alanlar ise uyluk fleplerinin ilerletilmesiyle primr kapatıldı. Donör ve alıcı alanlara dren yerleştirildi. Drenler ortalama 2.75 ± 0.8 günde çekildi ve hastalar oral aneljezik ve antibiyotik yazılarak taburcu edildi. Dikişler 2. Haftada alındı. Mobilizasyon ve yatak egzersizleri serbest bırakıldı. Hastalar 9.75 ±2.9 ay takip edildi. Sonuç: Hastaların yaşları ortalaması 63,75 ± 15,8 (38-81) olup 2 hasta erkek, 2 hasta kadındı. Hastaların sol gluteal ve trokanteril bölgeye uzanan 25x21 cm ortopedik sarkom eksizyon defekti, sol gluteal bölgede 20x16 cm evre 4 dekübit ülseri, sağ gluteal ve trokanterik bileşkede 16x14 cm travmatik nekroze alanı, sağ gluteal-trokanterik bölgede 20x14 cm dekübit ülseri defekti vardı. Flep donör alan genişlikleri 20, 16, 14, 14 cm idi. 3 hastada TFL rotasyon flebi uygulanırken, 1 hastada TFL ada flebi olarak kullanıldı. Hastaların takiplerinde flep dolaşım problemi görülmedi. Hastalarda donör alanlarda hematom, seroma ve dehisens gibi komplikasyonlar görülmedi.

Tartışma: TFL flebi hem anatomisi ve çevre dokuları hakkında geniş bilgiye sahip olunması ile disseksiyonu kolay olması ve anterior ve ya posteriorda iskial, trokanterik, gluteal alanda tek veya multipl defektlerde güvenli bir şekilde kullanılabilmesiyle avantajlı bir rekonstrüksiyon seçeneğidir. Boyutuna görece geniş bir ve az varyasyon gösteren 10 cm ye kadar uzatılabilen bir pediküle ve güvenli bir dolaşıma sahiptir. Dizde herhangi bir güçsüzlüğe yol açamadan mobil hastalarda kullanılabilir ve donor alanda belirgin skar oluşumuna yol açmaz. Kısa ameliyat süresi olası komplikasyon oluşumu riskini azaltır. TFL flepte erken dönemde seroma, hematom, dolaşım yetersizliğine bağlı parsiyel ve tam nekroz; geç dönemde de kalıcı olabilen ve ikincil bir operasyon gerektirebilen 'dog ear' görünümü başlıca komplikasyonlardır. TFL literatürde sıklıkla standart 10x20 cm boyutlarda,bazı vakalardauzatılmış olarak maximum 15x40 cm, 600 cm' alanı kaplayacak şekilde kaldırılabildiği görülmüştür.Sıklıkla donor alanın primer kapatılabilmesine izin vermekte olup, özellikle çok geniş trochanterik defektlerin örtülmesinde greft kullanımı ihtiyacı olabilmektedir.Tarafımızca gerçekleştirilen operasyonlarda flebin standart boyutlarına göre oldukça geniş defektler TFL ile onarılmıştır ve donör alanlarda herhangi bir komplikasyon görülmemiştir. Tensör fasya lata flebi, defektlerin örtülmesinde oldukça geniş boyutlarda kaldırılabiliyor olması, güvenli vasküler dolaşıma sahip olması, anatomisi ve dolaşımının iyi biliniyor ve disseksiyonunun kolay olması, 180 dereceye varan oranlarda güvenli bir şekilde rotasyona izin vermesi, donor alan morbiditesinin minimal olması şeklinde avantajlara sahip olup bu bölgenin rekonstrüksiyonunda ilk akla gelen seçeneklerden biri olmaktadır.

Referanslar

1.Nahai, F., Silverton, J. S., Hill, H. L., & Vasconez, L. O. (1978). The Tensor Fascia Lata Musculocutaneous Flap. Annals of Plastic Surgery, 1(4), 372–379. doi:10.1097/00000637-197807000-00003
2. Hauben, D. J., Smith, A. R., Sonneveld, G. J., & Van der Meulen, J. C. (1983). The Use of the Vastus Lateralis Musculocutaneous Flap for the Repair of Trochanteric Pressure Sores. Annals of Plastic Surgery, 10(5), 359–363. doi:10.1097/00000637-198305000-00003
3. Ipaktchi, R., Boyce, M. K., Mett, T. R., & Vogt, P. M. (2018). Defektdeckung mit Musculus-tensor-fasciae-latae-Lappen. Operative Orthopädie Und Traumatologie, 30(4), 228–235. doi:10.1007/s00064-018-0556-6
4.Agarwal A K, Gupta S, Bhattacharya N, Guha G, Agarwal A, Tensor Fascia Lata Flap in groin malignancy, Singapore Med, 2009 Aug;50(8):781-4.

Anahtar Kelimeler: Tensör Fasya Lata flebi, Gluteal Rekonstrüksiyon, Trokanterik Rekonstrüksiyon

Hasta No:1, Tensör fasya Lata flebi preop-postop

Gluteal ve Trokanterik bölgeyi içeren 25x21 cm lik sarkom eksizyonu defektinin TFL ile rekonstrüksiyonu

P-163
Bacak distalinde adipofasyal flep ile defekt onarımı

Mehmet Fatih Algan[1], Orhan Gazi Dinç[2]
[1]*Malatya Eğitim ve Araştırma Hastanesi Plastik, Rekonstrüktif ve Estetik Cerrahi*
[2]*İnönü Üniversitesi Plastik, Rekonstrüktif ve Estetik Cerrahi*

Giriş: Bacak distali ve ayak bileği etrafında oluşan defektlerin rekonstrüksiyonu zorlu bir alandır. Zorlu olmasının sebebleri arasında cildin ince ve gergin olması, travmaya çok açık olması, kemiklerin üzeri ince bir deri ile örtülü olduğundan fraktürlerde açık kırık oluşma kolaylığı sayılabilir. Ayrıca cerrahi olarak konulan plak gibi yabancı cisimlerin kolaylıkla ekspoze olması sık görülmektedir. Travma, tümör rezeksiyonları, diyabetes mellitus gibi nedenlerle bacağın 1/3 distali ve ayak bileğinde doku defektleri oluşabilmektedir (1, 2). Bu bölgenin rekonstrüksiyonu için çok sayıda yöntem tanımlanmıştır. Serbest flepler, pediküllü flepler, cilt greftleri ile onarım mümkündür. Serbest fleplerde komplikasyon oranları değişmekle birlikte bu oran %30'lara kadar çıkabilmektedir (3, 4). Bu vaka sunumumuzda insizyonel biyopsi sonucu pyojenik granülom olarak raporlanan ancak daha sonra eksizyonel biyopsi sonrası skuamoz hücreli karsinom olarak raporlanan hastanın bacak distalinde oluşan defektin adipofasyal fleple onarımı anlatılmaktadır.

Olgu: Polikliniğe 65 yaşında erkek hasta kliniğimizde bacağında yara şikâyeti ile başvurdu. Hastanın sağ bacak distalinde ayak bileğine yakın posterolateralde yan yana 3x2,5 cm ve 1x1 cm iki adet lezyon mevcuttu. İnsizyonel biyopsi alındı ve sonucu pyojenik granülom olarak sonuçlandı. Hasta ile konuşulup geniş eksizyon yapılması ve adipofasyal flep ile onarım yapılması planlandı. Hasta spinal anestezi altında operasyona alındı. Lezyonlar endüre alanlar da dahil edilerek güvenlik sınırlarıyla eksize edildi. Oluşan 6 cm çaplı doku defekti bacak posteromedialinden adipofasyal flep planlandı. Cilt flepleri zig-zak insizyon şeklinde eleve edildi. Flep kas fasyası üzerinden eleve edilip kanama kontrolü sağlandı. Donor alan cilt flepleri ile onarıldı. Flep defekt üzerine çevrilerek defekte adabte edildi. Flebin üzerine uyluktan alınan kısmi kalınlıkta deri grefti adabte edildi. Bohça pansuman yapıldı. Operasyon komplikasyonsuz olarak sonlandırıldı. (Resim 1) Hastanın takiplerinde flebin distalinde 2x1 cmlik alanda yüzeyel nekroz gelişti. Bu bölge pansuman takibiyle sekonder olarak iyileşti. Hastanın 3 hafta sonra çıkan patoloji sonucu squamoz hücreli karsinom olarak raporlandı. İnsizyonel biyopsi sonucu pyojenik granülom olan ülsere lezyonun eksizyonu güvenlik sınırı korunarak yapıldığından sınırlar negatif olarak raporlandı. Hastanın uzun dönem sonucunda da flebin bacak distali kontürüne iyi uyum sağladığı görüldü.

Tartışma: Bacak 1/3 distalinde deri ve kemik arasında doku az olduğundan ve travmaya açık bir alan olduğundan bu bölgenin defektlerinin onarımı için arayışlar sürmektedir. Özellikle plak ekspozisyonu ile seyreden ortopedik cerrahi geçiren travma hastalarında, osteomyelit gelişen hastalarda ve kronik yara enfeksiyonu olan hastalarda defektin onarımı zordur. Ancak çok sayıda onarım yöntemi tanımlanmıştır (5-7). Serbest flepler bu bölgede ilk akla gelen yöntemlerin başında gelir. Ancak uzun süren operasyon süresi, deneyim gerektiren mikrocerrahi teknikler ve flep takibinin zor ve uzun olması dezavantajları arasında sayılabilir. Enfekte yaralarda ve özellikle alt ekstremite rekonstrüksiyonunda komplikasyon oranı artmaktadır (3, 8). Bu yüzden yaşlı hastalarda, uzun süren operasyon süresinin riskli olabileceği komorbiditeli hastalarda alternatif yöntemler de kullanılabilir. Reverse sural flep bacak distalindeki defektler için en çok kullanılan pediküllü fleplerin başında gelir. Fasyokütanöz bir flep olması nedeniyle hızlı eleve edilebilmesi, dolaşımının güvenli olması, mikrocerrahi gerektirmemesi en önemli tercih edilme sebepleri arasındadır. Ancak ada flebi şeklinde planlandığında venöz konjesyon olma ihtimali mevcuttur. Bunu engellemek için iki aşamalı operasyon yapmak gerekebilir. İkinci aşamada pedikül ayrılması yapılabilir. Ya da ilk aşamada delay fenomeni için flep eleve edilip yerine iade edilerek defekt onarımı ikinci seansa bırakılabilir (9, 10). Ayak dorsalinde, ayak bileğinde ve bacak distalindeki defektler için dorsalis pedis adipofasyal flebi, posterior tibial arter bazlı adipofasyal flepler, anterior tibial arter bazlı adipofasyal flepler kullanılabilir. Adipofasyal fleplerin temel avantajları arasında dolaşımın güvenli olması ve flepte venöz konjesyonun az olması sayılabilir. Ayrıca defekte komşu olduğundan flep kalınlığı ve doku uyumu açısından daha estetik sonuçlar elde edilir. Adipofasyal flepler ince olup rahat bükülüp defekte adabte edilebilirek o bölgenin doğal konturunu korurlar. Donör alanın primer onarımı avantaj olmasının yanında adipofasyal flebin üzerinin deri grefti ile onarılması dezavantaj olarak değerlendirilebilir. Pedikülün üzerindeki deri flepleri eleve edilirken deriyi inceltip deride laserasyonlara sebep olmaması için diseksiyon sırasında dikkatli olmak gerekir. Bu olguda görüldüğü gibi biyopsi sonucu benign de olsa klinik olarak malignite düşündüren olgularda güvenlik sınırı bırakarak eksizyon yapılması nüks olmaması açısından faydalıdır.
Sonuç olarak yaşlı veya komorbiditeli hastalar başta olmak üzere alt ekstremitede travma veya tümör rezeksiyonu gibi nedenlerle oluşabilecek defektlerin onarımında dolaşımı güvenli, hızlı eleve edilebilen, hızlı öğrenilebilen, komplikasyon oranının düşük olduğu ve takibi kolay olan adipofasyal flepler bir alternatif teknik olarak akılda tutulabilir.

Kaynaklar
1. Russo A, Delia G, Casoli V, Colonna MR, Stagno d'Alcontres F. Dorsalis Pedis Adipofascial Perforator flap for great toe reconstruction: anatomical study and clinical applications. Journal of plastic, reconstructive & aesthetic

surgery: JPRAS. 2014;67(4):550-4.
2. Bulla A, De Luca L, Campus GV, Rubino C, Montella A, Casoli V. The localization of the distal perforators of posterior tibial artery: a cadaveric study for the correct planning of medial adipofascial flaps. Surgical and radiologic anatomy: SRA. 2015;37(1):19-25.
3. Khouri RK, Shaw WW. Reconstruction of the lower extremity with microvascular free flaps: a 10-year experience with 304 consecutive cases. The Journal of trauma. 1989;29(8):1086-94.
4. Pu LL, Medalie DA, Rosenblum WJ, Lawrence SJ, Vasconez HC. Free tissue transfer to a difficult wound of the lower extremity. Annals of plastic surgery. 2004;53(3):222-8.
5. Chang SM, Zhang K, Li HF, Huang YG, Zhou JQ, Yuan F, et al. Distally based sural fasciomyocutaneous flap: anatomic study and modified technique for complicated wounds of the lower third leg and weight bearing heel. Microsurgery. 2009;29(3):205-13.
6. Eom JS, Sun SH, Hong JP. Use of the upper medial thigh perforator flap (gracilis perforator flap) for lower extremity reconstruction. Plastic and reconstructive surgery. 2011;127(2):731-7.
7. Nazerali RS, Pu LL. Free tissue transfer to the lower extremity: a paradigm shift in flap selection for soft tissue reconstruction. Annals of plastic surgery. 2013;70(4):419-22.
8. Chiang YC, Jeng SF, Yeh MC, Liu YT, Chen HT, Wei FC. Free tissue transfer for leg reconstruction in children. British journal of plastic surgery. 1997;50(5):335-42.
9. Dhamangaonkar AC, Patankar HS. Reverse sural fasciocutaneous flap with a cutaneous pedicle to cover distal lower limb soft tissue defects: experience of 109 clinical cases. Journal of orthopaedics and traumatology: official journal of the Italian Society of Orthopaedics and Traumatology. 2014;15(3):225-9.
10. Sugg KB, Schaub TA, Concannon MJ, Cederna PS, Brown DL. The Reverse Superficial Sural Artery Flap Revisited for Complex Lower Extremity and Foot Reconstruction. Plastic and reconstructive surgery Global open. 2015;3(9):e519.

Anahtar Kelimeler: Adipofasyal flep, Alt Ekstremite, Deri Tümörü

Resim 1

Resim 1A: Ameliyat öncesi lezyonun görünümü Resim 1B: Eksizyon sonrası görünüm Resim 1C: Flebin ve greftin adabte edildikten sonraki görünümü Resim 1D: Flebin ve Donör alanının 18 ay sonraki görünümü

P-164
Sütür Reaksiyonu Sonucu Tendon Kılıfı Dev Hücreli Tümörü ile Karışan Kitle: Nadir Prezentasyon

Orhan Gök, Mehmet Dadacı, Moath Zuhour, Bilsev İnce
Necmettin Erbakan Üniversitesi Meram Tıp Fakültesi; Plastik, Rekonstrüktif ve Estetik Cerrahi Ana Bilim Dalı, Konya

Giriş: Cerrahi sütür materyalleri minimal doku inflamasyonuna sebep veren inert maddeler olsa da nadiren semptomatik yabancı cisim reaksiyonu ya da gecikmiş hipersensivite reaksiyonuna sebep olabilir[1,2]. Çalışmalar tendon onarımı için daha az sürtünmeye ve daha az tendon deformitesine sebep verdiği için prolen gibi emilmeyen sütür materyallerinin kullanılmasını önermektedir[3]. Biz bu olguda fleksör zone 5 yaralanması sonrası tendon onarımı yapılan hastayı 1,5 yıl sonra dev hücreli tendon kılıfı tümörü şüphesiyle tekrar opere ettiğimizde karşılaştığımız prolen reaksiyonundan bahsedeceğiz.

Olgu Sunumu: 19 yaşında erkek hasta zon 5 kesisi ile acil servisimize başvurdu. Hasta genel anestezi altında operasyona alındı. Ulnar arterin; 2,3,4. FDS; FRC, PL tendonlarının kesik olduğu görüldü. Kesik olan diğer yapılar uygun şekilde onarıldı, tendonlar prolen ile modifiye kessler ve kontinue olarak sütüre edildi. Rutin takiplerinde sorun çıkmayan hasta fizik tedavi ile fleksiyon ve ekstansiyon fonksiyonlarını büyük ölçüde geri kazandı. Hasta ilk başvurusundan yaklaşık 1,5 sene sonra avuç içinde kitle şikayeti ile polikliniğimize başvurdu. Motor ve duyu muayenesinin normal olduğu görüldü. Çekilen MRG'de tendon kılıfı ile devamlılık gösteren düzenli sınırlı bir kitlenin görülmesi lezyonun benign bir tendon kılıfı tümörü olabileceğini düşündürdü. "3.metakarp düzeyinde fleksör tendon komşuluğunda tendon kılıfı ile devamlılık gösteren fuziform şekilli heterojen solid karakterde kitlesel lezyon izlenmiştir. Lezyonun öncelikle tendon kılıfı dev hücreli olabileceği düşünülmektedir." şeklindeki MRG raporu da şüphemizi doğrular nitelikteydi. Hasta genel anestezi altında operasyona alındı. 3.metakarp korpus hizasından vertikal insizyonla girilerek tendon ortaya kondu. Tendon kılıfının MRG raporunda bahsedildiği gibi kalınlaşmış olduğu görüldü. Kalınlaşmış tendon kılıfı insize edildiğinde fibrotik kapsül, kist yapısındaki kitle ve içerisindeki prolen sütür materyali görüldü. Kitle; tendon kılıf tümörü, yabancı cisim reaksiyonu ön tanılarıyla eksize edildi ve patolojiye gönderildi. Patolojik tanı "belirgin damar proliferasyonu, fibrosis" şeklinde raporlandı ve raporda histiositlerden bahsedilmesi gecikmiş hipersensivite reaksiyonunu destekler nitelikte idi.

Tartışma: Fleksör tendon onarımı sonrası sütürlara karşı oluşabilecek 2 tip reaksiyon vardır. Erken dönem yabancı cisim reaksiyonu ve alerjik bir reaksiyon olan gecikmiş hipersensivite. Yabancı cisim reaksiyonu her yabancı cisme karşı oluşabilen normal bir reaksiyondur ve çoğu vakada klinik bir önem arz etmez. Emilebilen sütürlar daha şiddetli reaksiyona neden olurlar. Diğer yandan sütür materyaline karşı gecikmiş hipersensivite reaksiyonu nadirdir ve geç dönemde ortaya çıkar[3]. Bizim olgumuzun takiplerinde zon 5 yaralanma sahasında enfeksiyona veya bu tip reaksiyonlara bağlı bir bulgu saptanmamıştı. Hastanın elindeki kitle önceki yaralanma zonunda değil de palmar yüzde yer alıyordu. MRG raporunda, elin en sık benign el yumuşak doku tümörlerinden biri olan dev hücreli tümörden bahsediliyor olması bizi diğer olasılıklardan uzaklaştırmıştı. Tendon kılıfının dev hücreli tümörü genelde elin, parmakların palmar yüzünde izole, soliter, ağrısız, ele gelen bir nodül şeklinde izlenir.[3,4] Hasta popülasyonu genelde 3-5.dekattaki kadınlardır[5,6]. Yaş ve cinsiyet

itibariyle dev hücreli tümör bu hastada beklenmeyen bir durum olsa da lokalizasyon ve mrg tanıyı destekler nitelikte idi. Kitle eksplore edildiğinde tendon kılıfının kalınlaşarak fibrotik bir psödokapsül oluşturmuş olduğu görüldü ve tendon kılıfı eksize edildiğinde prolen sütür materyalinin tendonda oluşturduğu kitlesel lezyon ortaya kondu. Patoloji raporunda granülomdan bahsedilmezken, histiositler ve lenfositler gibi kronik inflamatuar hücrelerden bahsedilmesi gecikmiş hipersensiviteyi işaret ediyordu[7]. Üstelik yaralanma anındaki elin pozisyonuna bağlı olarak zone 5 düzeyinde onardığımız tendonun sütür hattı zone 3'te karşımıza çıktı. İlk yaralanma sahasından uzaklığı sebebiyle sütür materyali kaynaklı hipersensivite-yabancı cisim reaksiyonunu bizim vakamızda beklenmeyen bir durumdu. MRG raporunda belirtilen dev hücreli tendon kılıfı tümörüyle karşılaşmayı bekliyorduk.

Sonuç: Sütür materyaline bağlı reaksiyonlar subakut dönemde olabileceği gibi, kronik zeminde ilerleyerek kendini uzun bir süre sonra belli edebilir. Tendonların hareketli yapılar olmasından dolayı, bir tendona yerleştirilen sütürün orijinal yerin proksimalinde veya distalinde reaksiyon vermesi aslında beklenen durumdur; fakat zon 5'in proksimalinde atılan sütürün 1,5 yıl sonra zon 3'te MR görüntüsünde tendon kılıfı tümörünü taklit ederek prezente olması pek olası değildir. El yaralanması sonucu tendon onarımı yapılan hastalarda uzun dönem takiplerinde nadir de olsa sütür materyaline karşı reaksiyon gelişebileceğini akıldan çıkarmamak gerekir.

Kaynaklar

1. Dragovic M, Pejovic M, Stepic J, et al. Comparison of four different suture materials in respect to oral wound healing, microbial colonization, tissue reaction and clinical features-randomized clinical study. Clin Oral Investig. 2020;24(4):1527-1541.
2. Garg N, Moorthy N. A mysterious pacemaker suture: an uncommon foreign body reaction. Indian Pacing Electrophysiol J. 2011;11(1):27-30. Published 2011 Feb 8.
3. Di Grazia S, Succi G, Fragetta F, Perrotta RE. Giant cell tumor of tendon sheath: study of 64 cases and review of literature. G Chir. 2013;34(5-6):149-152. doi:10.11138/gchir/2013.34.5.149
4. Singer G, Ebramzadeh E, Jones NF, Meals R. Use of the taguchi method for biomechanical comparison of flexor-tendon-repair techniques to allow immediate active flexion. A new method of analysis and optimization of technique to improve the quality of repair. J Bone Joint Surg 1998;80:1498-506
5. Ozben, H., Coskun, T. Giant cell tumor of tendon sheath in the hand: analysis of risk factors for recurrence in 50 cases. BMC Musculoskelet Disord 20, 457 (2019).
6. Altaykan A, Yildiz K, Hapa O, Cukur S. Multifocal giant cell tumor of the tendon sheath occuring at different localizations of the same tendon of a finger: a case report and review of the literature. Eklem Hastalik Cerrahisi. 2009;20(2):119-123.
7. Al-Qattan MM, Kfoury H. A Delayed Allergic Reaction to Polypropylene Suture Used in Flexor Tendon Repair: Case Report. The Journal of Hand Surgery. 2015 Jul;40(7):1377-1381.

Anahtar Kelimeler: Sutur reaksiyonu, tendon onarımı, tendon kılıf tümörü, dev hücreli tümör

Olgu Sunumu

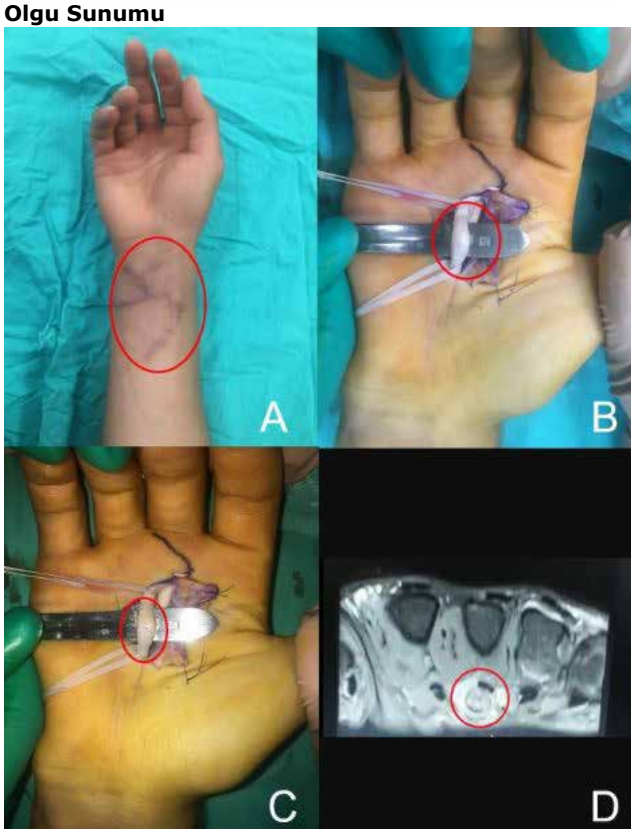

Şekil A: Hastanın 1,5 sene önce geçirdiği ameliyata bağlı zon 5 kesinin izi Şekil B: Kalınlaşmış tendon kılıfı Şekil C: Prolen sutur materyali Şekil D: MRG'de dev hücreli tendon kılıfı tümörü ile uyumlu görünüm

P-165
Alt Ekstremite Defektlerinde Uzatılmış Posterior Tibial Arter Perforator Flep Kullanımı ve Posterior Tibial Arter Perforatörünün Anatomik Varyasyonları

Göktekin Tenekeci, M. Baver Acaban,
Yunus Emre Gökçe, Vahip Karpınar, Murat Aksaç
Mersin Üniversitesi Tıp Fakültesi Hastanesi, Plastik, Rekonstrüktif ve Estetik Cerrahi Anabilim Dalı, Mersin

Giriş: Alt ekstremite yerleşimli defektler, rekonstrüksiyonu en zor alanlardan biridir. Özellikle diz distalindeki defektlerde, distale doğru gidildikçe rekonstrüksiyon seçenekleri azalmaktadır. Küçük boyutlu yaralarda random paternli lokal flepler kullanılabilmektedir. Çalışmamızda Posterior Tibial Arterin (PTA) perforatör dalının, kaslara verdiği dallara ve kliniğe yansımasına dikkat çekmek istedik. Ayrıca Posterior Tibial Arter Perforatör Flebin (PTAPF) küçük ve orta boy defektlerin yanı sıra gerektiğinde büyük boy defektlerde kullanımı hakkındaki tecrübemizi paylaşmayı amaçladık.

Gereç - Yöntem: Çalışmaya 2014- 2021 tarihlerinde alt ekstremitede defekti bulunan ve PTAPF'i ile rekonstrüksiyonu sağlanan 30 hasta dahil edildi. Hasta yaşları 13 ile 78 arasında (ortalama 39.5) değişmekteydi. Defektin yerleşim yeri 11 hastada tibianın 1/3 distalinde, 10 hastada tibianın orta 1/3'ünde, 4 hastada aşil tendonu üzerinde, 3 hastada ayak bileği, 1 hastada tibianın proksimal 1/3'ünde ve 1 hastada proksimal ve distal 1/3 bileşkedeydi. Flep boyutu

8.5*5 cm ile 24*13 cm (ortalama 141,2 cm2) arasında değişmektedir.

Bulgular: Hastaların ikisinde flepler 2 perforatör üzerinden kaldırılırken, geriye kalan tüm hastalarda tek perforatör üzerinden kaldırıldı. Debridman dahil ortalama operasyon süresi 206 dakika, hastanede kalış süresi ortalama 14.5 gündü, ortalama takip süresi ise 20 ay idi. Hastaların 20'sinde yumuşak doku defektine kemik kırıkları eşlik etmekteydi. 20 hastanın 17'sine osteomiyelit teşhisi konulmuştu. Hastalardan hiçbirinde nonunion ile karşılaşılmadı. 30 hastadan dördünde kısmi flep nekrozu gelişti ve deri grefti kullanılarak rekonstrüksiyon tamamlandı. Aşil tendon bölgesine ve ayak bileği lateraline uygulanan iki flepte debulking cerrahisi gerekti. Donor alan hastaların 10' unda primer kapatılırken geriye kalan 20 hastaya deri grefti uygulandı. Hiç bir hastada total flep kaybı gerçekleşmez iken, 4 hastada dehisens ile karşılaşıldı ve tekrar opere edildi. Çalışmamızda 30 hastanın 14' ünde perforatörden ayrılan bir dalın kasa gittiğini belirledik. Kasa dal veren perforatörler medial malleolun 12 cm ve daha proksimaline yerleşim göstermekteydi. 17-19. cm de kümelenen perforatörler, 9-12 cm de kümelenen perforatörlere göre kasa daha fazla dal vermekteydi. Proksimal yerleşimli defektlerin sayısı kısıtlı olduğundan, 22 - 24 cm de kümelenen perforatörlerin kasa verdikleri dallar için yeterli bilgi edinemedik.

Tartışma - Sonuç: Alt ekstremite kompozit defektlerinin rekonstrüksiyonunda serbest flepler en önemli seçenektir ancak lokal perforatör fleplerin kullanımı da giderek yaygınlaşmaktadır. Defekt lokasyonuna göre tercih değişmek ile beraber en sık tercih edilen perforatör flep, PTAPF'idir. Çalışmamızda flep nekrozuna sekonder flep amputasyonu veya serbest flep gibi daha komplike bir seçenekle onarım ihtiyacı olmadı. Kasa verilen bir dal mevcut ise bu dalın bağlanması ile flep perfüzyon basıncının artırılabileceği ve dolayısıyla daha büyük fleplerin kaldırılmasına olanak sağlayabileceği düşünülmektedir. Çalışmamızdaki hastaların yaklaşık yarısında perforatörden ayrılan kas dalı ile karşılaştık.

Anahtar Kelimeler: Posterior Tibial Arter, Perforatör Flep, Anatomik Varyasyon

P-166
Ayak Dorsum Defektlerinin Onarımında Birinci Dorsal Metatarsal Arter Perforatör Adipofasyal Flebi

Oğuz Eker, Ahmet Rıfat Doğramacı, Mustafa Sütçü, Osman Akdağ, Zekeriya Tosun
Selçuk Üniversitesi Tıp Fakültesi, Plastik, Rekonstrüktif ve Estetik Cerrahi Ana Bilim Dalı, Konya

Giriş: Ayak alt ekstremitenin biyomekanik fonksiyonunda önemli role sahip, çok eklemli kompleks bir mekanik yapıdır. Ayağın ana görevi vücut ve zemin arasında bir stabilite oluşturulmasıdır. Durma sırasında denge ve destek sağlarken, yürüme boyunca vücudu stabilize eder. Ayak, üzerine ağırlık binmediği zaman 3 noktadan yer ile temas eder; kalkaneus tüberkülü, 1. ve 5. metatars başları. Yürüme esnasında ayağa binen ağırlığın yaklaşık olarak %60'ı topuk bölgesine yayılırken %40'ı metatars başlarına, en çok da 1. metatars başı üzerine yayılır. Bu bölgelerin herhangi birinde bozulma olması durumunda hastanın ayak biyomekaniği ve yürüyüş paterni değişmekte olup bu bölgelerin korunması çok önemlidir. Ayak distali ve baş parmağın dorsalinde bulunan defektlerin rekonstrüksiyonu oldukça zordur ve bu bölgedeki en önemli yapı olan 1. metatarsofalangeal eklem düzeyindeki cilt ve yumuşak doku rekonstrüksiyonu ayak biyomekaniği ve yürüme fizyolojisi için oldukça önemlidir. Bu bölgede oluşan oluşan defektler en sık travmaya bağlı olmak üzere yanık, diabetes mellitus, tümör eksizyonları ve donmalar gibi çok çeşitli klinik senaryolara bağlı olabilir. Bu konuda çok sayıda rekonstrüksiyon seçeneği tanımlanmıştır. Tüm bu tekniklerin kendilerine özgü avantajları ve dezavantajları mevcuttur. Bu çalışmada travmatik yaralanma sonrası ayak dorsalinde birinci metatarsofalangeal eklem düzeyinde oluşmuş defektin birinci dorsal metatarsal arter adipofasyal perforatör flebi ile rekonstrüksiyonu sunulmuştur.

Vaka Sunumu: 58 yaşında erkek hasta sol ayak dorsaline ağır bir cisim düşmesi sonucunda oluşmuş sol ayak 1. metatarsal eklem bölgesinde ezilme yaralanması nedenli acil servise başvurdu. Proksimal falanksta bulunan fraktürü perkütan fikse edilirken, parçalı cilt laserasyonları sütüre edildi. Bir haftalık gözlem ve yara bakımı uygulaması ardından travma bölgesinde sütüre edilmiş cilt fleplerinde nekroz gelişmiş olduğu görüldü. Nekrotik dokuların uygun debridmanı sonrası birinci metatarsofalangeal eklem düzeyinde yaklaşık 3*4cmlik birinci parmak dorsaline ve ayak dorsaline uzanan cilt ve yumuşak doku defekti gözlendi. Defekt zemininde ekstensör hallucis longus tendonun ve metatarsofalangeal eklemin ekspoze olduğu saptandı. Defekt, defektin proksimalinden hazırlanan birinci dorsal metatarsal arter perforatörü bazlı adipofasyal flep ve kısmi kalınlıkta cilt grefti ile kapatıldı. Hastanın postoperatif flep viabilitesinin tam olduğu görülürken herhangi bir komplikasyon saptanmadı.

Cerrahi Teknik: Defektin proksimal sınırı ve ekstensör retinakulumun distal sınırı cilt kalemi ile işaretlendi. 8 MHzlik bir el dopleri kullanılarak birinci dorsal metatarsal arterin distal perforatörü belirlendi ve cilt üzerinde işaretlendi. Turnike kontrolü altında 2 landmark arasında layz-S insizyon yapılarak karşılık cilt flepleri eleve edildi. Ardından proksimalden distale doğru künt diseksiyon ile adipofasyal flep eleve edildi. Doppler ile belirlenmiş noktaya kadar diseksiyon sürdürüldü ve eleve edilmiş flebe girdiği gözlenen distal perforatör etraf dokudan iskeletize edildi. Diseksiyon sırasında ekstensör tendon vaskülarizasyonunu koruma amacı ile paratenon planı üzerinde kalındı. Diseksiyon sırasında yüzeyel peroneal sinir korundu. Turnike açılarak perforatör içerisindeki akım doppler yardımı ile doğrulandı ve daha fazla diseksiyon yapılmadı. Kumpas yardımı ile ölçülerek flebe giren perforatörün birinci metatarsofalangeal ekleme 4.2cm uzaklıkta olduğu görüldü. Eleve edilmiş adipofasyal flep tespit edilmiş perforatör bazlı olarak turn-over yapılarak defekte adapte edildi. Venöz drenaj yüzeyel dorsal venöz sistem ve dorsal metatarsal venle ile sağlandı. Uyluk anterolateralinden alınan kısmi kalınlıkta deri grefti adipofasyal flep üzerine yerleştirildi. Tie-over pansuman flep kan akımını tehlikeye atabileceğinden tercih edilmedi. Bir adet penrose dren flep donör alanına, bir diğeri ise adipofasyal flep altına yerleştirildi ve flep donör alanı primer sütüre edilerek kapatıldı.

Tartışma: Ayak distali ve baş parmağın dorsal defektlerinin rekonstüksiyonu özellikle ekspoze tendon ve kemik yapı varlığında oldukça zorlu cerrahiler gerektirmektedir. Cilt greftleri, reverse pediküllü anterior tibial ve posterior tibial fasyokutan flepler, ekstensör digitorum brevis kas flepleri, dorsal pedal arter flepleri, reverse soleus kas flebi ve serbest flepler gibi birçok rekonstrüksiyon seçeneği tanımlanmıştır. Tüm bu tekniklerde spesifik dezavantajlar mevcuttur.

Uzun dönem dayanıklılık cilt greftlerinde tipik bir problemdir, ayrıca bu bölgenin defektlerinin genellikle

ekspoze tendon ve kemiklerle komplike hale gelmesinden dolayı cilt greftlerinin kullanımı mümkün olmamaktadır.

İdeal flep sağlam bir vasküler desteğe sahip olduğu gibi fonksiyonel olmalı ve ayakkabı giyimine olanak sağlayacak iyi bir kontürde olmalıdır. Lokal kas flepleri ve serbest doku transferleri iyi bir kapama sağlayabilmelerine rağmen çoğunlukla oldukça kalın olduklarından ayakkabı giymede problem gibi fonksiyonel problemlere neden olmaktadır. Serbest flepler çoğu zaman teknik zorluklarla ilişkili olmakla birlikte her zaman ince flep elde edilememekte ve bu durum kozmetik ve fonksiyonel olarak kötü sonuçlara neden olmaktadır.

Dorsal pedal flepler distal bazlı olarak bu bölge rekonstrüksiyonunda kullanılabilir bir seçenek olarak görülseler de önemli ölçüde ve kalıcı olabilecek donör alan morbiditeleri mevcuttur. Bunun yerine birinci dorsal metatarsal arter perforatör flebin (FDMtAP) adipofasyal formu özellikle donör alan iyileşme zorluklarının daha az olması göz önüne alındığında daha iyi bir seçenek olarak düşünülebilir. FDMtAP flep ile yumuşak doku rekonstrüksiyonunda dorsal pedal flebin aksine ana pedikülün diseksiyonuna gerek kalmamaktadır. İnterosseoz kaslar içerisinde diseksiyon yapılma ihtiyacının ortadan kalkması donör alan morbiditesini azaltmakla birlikte cerrahi operasyon süresini de kısaltmaktadır. Diğer tüm perforatör fleplerde kullanılabilen cerrahi teknikler bu flepte de kullanılabilir ve donör alan primer sütürasyonla kapatılabilir. Fasiyokutan formu yerine adipofasyal formun kullanılması alıcı alana ayrıca bir cilt grefti ihtiyacı doğurmasına rağmen FDMtAP flebinde daha geniş flep hacmi ve daha geniş rotasyon arkı sağlayacak, ayrıca donör alan morbiditesini azaltacaktır. Klasik tekniklerin aksine adipofasyal flebi perforatör üzerinden kaldırmak daha stabil bir kan desteği sağlayabileceği gibi flebin daha distal defektlere ulaşmasına olanak sağlayabilir.

FDMtAP adipofasyal flebi, distal ayak ve baş parmağın dorsal defektlerinde basit, hızlı ve güvenilir bir prosedür olarak görülmekte ve minimal donör saha morbiditesi ve optimal fonksiyonel sonuçlar ile ayak distali dorsal defektleri için kullanışlı bir kurtarma seçeneği olarak görülmektedir.

Anahtar Kelimeler: Adipofasyal flep, ayak dorsum defektleri, ayak rekonstrüksiyonu, birinci dorsal metatarsal arter perforatör flep

a)Preoperatif görünüm b)Postoperatif 3. ay

P-167
Boynuz travması sonucu aksiller bölgenin paraskapular flep ile rekonstrüksiyonu

Mustafa Akyürek, Bahadır Çakır, Güneş Hafız
Çanakkale Onsekiz Mart ÜniversitesİI, Plastik, Rekonstrüktif ve Estetik Cerrahi Anabilim Dalı

Giriş: Aksiller bölge onarımı greft veya skapular flepler ile yapılabilir. Paraskapular flepler skapular fleplerle karşılaştırıldığında donor sahadan daha fazla deri, defektli bölgeye adapte edilebilir. Bu olguda inek tarafından aksiller bölgeden boynuzlanan 38 yaşındaki kadın hastanın paraskapular flep ile rekonstrüksiyonunu sunmaktayız.

Olgu: Hasta tarafımıza travmadan 20 gün sonra aksiller bölgede renk değişikliği, hareket kıstlılığı ve dayanılmaz ağrı şikayetleriyle başvurdu. Hastanın hareketini kısıtlayan 17x12cm'lik nekrotik dokusu mevcuttu (Fig: 1). Hastanın lezyonu 3 hafta boyunca pansumanlar yapılarak takip edildi. Nekrotik dokusu operasyonda debride edildikten sonra paraskapular flep bölgeye adapte edildi(Fig: 1). Hastanın preaksiller ve postaksiller bölgelerine dren takılarak 2 gün boyunca gelenlerine bakıldı. Postoperatif erken dönemde hastanın herhangi bir şikayeti olmadı. Hasta 1, 2 ve 6. aylarda muayene edildi. Bölgede kontraktür veya enfeksiyon gelişmedi. Tama yakın eklem hareket açıklığı olan hastada kozmetik olarak da tatmin edici sonuçlar elde edildi.

Tartışma: Aksiller bölgedeki büyük alan defektlerinde paraskapular pediküllü flepler fonksiyonel ve kozmetik açıdan avantajlıdır. Donör sahanın morbidite oranları düşüktür ve saha daha sonra primer sütür ile kapıtılabilir. Bölgede ROM'u etkileyecek kas defekti oluşturulmaz. Aynı zamanda flebi besleyen damarlar aterosklerozdan etkilenmez ve anatomik varyasyon göstermez.[1] Flebin iyi kanlanması, arzu edilen kalınlıkta ve başka fleplerle kombine edilebilmesi, manipülasyonun kolay olması ve donör sahanın kolay kapatılabilmesi, hastada operasyon sonrasında hareket kısıtlılığı yaratmaması rekonstrüksiyon seçenekleri arasında paraskapular flebi ön plana çıkarır.[2]

Kaynakça:

(1) Nassif TM, Vidal L, Bovet JL, Baudet J. The parascapular flap. Plast Reconstr Surg. 1982;69(4):591–600. doi: 10.1097/00006534-198204000-00001.

(2)Koshima I, Soeda S. Repair of a wide defect of the lower leg with the combined scapular and parascapular flap. *Br J Plast Surg*. 1985;38(4):518–21. doi: 10.1016/0007-1226(85)90013-x.

Anahtar Kelimeler: aksiller travma, aksiller rekonstrüksiyon, paraskapular flep

Parascapular flep

P-168
Çift Ön Kol Kırığı Sonrası Spontan Ekstensör Pollicis Longus Rüptürü: Bir Olgu Sunumu

Mert Can Rador, Çağla Çiçek, Kandemir Cengaver, Şuheda Çıldır, Gaye Filinte
T.C. Sağlık Bakanlığı Kartal Dr. Lütfi Kırdar Şehir Hastanesi, Plastik ve Rekonstrüktif Cerrahi Kliniği, İstanbul

Giriş: Ekstensör Pollicis Longus tendonunun bilek seviyesindeki spontan rüptürleri nadir karşılaşılan bir durum olmakla beraber bilinen en sık eşlik eden durumlar distal radius fraktürleri, tenosinovit veya romatoid artrit benzeri enflamatuar süreçler, lokal veya sistemik steroid tedavileri, el bileğinin aşırı sayıda ve aynı yönlü ekstrem hareketleri, distal radius ve skafoid fraktürleri sonrası gelişen kemik düzensizlikler, scaphoid non-union ve daha nadir olarak yanlış yerleştirilmiş eksternal fiksatörler gösterilebilir [1,5]. EPL interosseöz membrandan başlayıp baş parmak distal falanksında sonlanan; 3. Dorsal kompartmanda Lister tüberkülü unlarından geçerek ilerleyen baş parmak ana ekstansörüdür.[2] 26 hastalık yapılan daha önceki bir spotan epl rüptür etyolojisine yönelik vakka serisinde, vakaların on ikisinde distal radius fraktürü, 7 tanesinde kesici-delici alet yaralanması(batması), skafoid fraktürü sebebiyet veren travmalar vb. travmatik sebepler izlenmiştir [2]. Distal radius fraktürü travma bölgesi sebebiyle bilinen en sık etyolojik sebep iken, radius ve ulna şaft kırığı olgusunda karşılaşılan Lister tüberkülü seviyesindeki rüptür ve bu seviyedeki osseöz değişiklikler ön planda iyatrojenik yıpranma düşündürmektedir.

Olgu Sunumu: 9 yaş erkek hasta sağ el baş parmak bölgesinde koli taşırken ses duyma ve sonrasında ekstansiyon kısıtlılığı şikayetiyle Kartal Dr. Lütfi Kırdar Şehir Hastanesi acil servisine başvurmuştur. Beyanen kolilerin 2-3 kilogram ağırlığında çocuğun taşıyabileceği kapasitede olduğu öğrenilmiştir. Yapılan muayene sonucunda el bileği ve baş parmak dışında fleksiyon ve ekstansiyon hareketleri doğal izlenmiştir. Baş parmakta ise ekstansiyon kısıtlılığı izlenmiş ve EPL rüptürü ön tanısı ile elektif operasyon planlanmıştır. Hastanın özgeçmişi sorgulandığında bilinen başka bir ek hastalığı veya steroid öyküsü olmadığı öğrenilmiş ancak 3 ay önce ortopedi kliniğinde ön kol çift kırığı nedeniyle açık redüksiyon yapıldığı ve k-teli ile fiksasyon sağlandığı anlaşılmıştır. Hastanın postoperatif 3. Ayında ise bize başvurduğu öğrenilmiştir. Tarafımızca opere edilen hastanın Lister tüberkülü seviyesinde EPL rüptüre izlenmiştir. Bu seviyede şaft kırığı onarımı sırasında çoklu kez k teli uygulanmasına bağlı, enstrümanın giriş yeri olduğu düşünülen bölgede hem kemik değişikliği hem de tendonun intakt olmadığı gözlenmiştir[Resim 1]. EPL tendonunun distal ve proksimal uçlarının fibrotik olması nedeniyle tendon uçları tazelendikten sonra uçlar arasında gap olduğu görülüp [Resim 2], tendon grefti ile rekonstrüksiyona karar verilmiştir. Sağ el bileği volarinde fleksör zone 4'den yapılan stab insizyonla Palmaris Longus tendon grefti alınıp, pulvertaft yöntemiyle onarım sağlandı. Hastanın 6 aylık post-operatif takiplerinde komplikasyon olmadığı ve sağ el baş parmak fonksiyonlarının eksiksiz geri kazanıldığı izlenmiştir.

Sonuç: Spontan EPL rüptürü sık görülen bir olgu olmamakla beraber en sık görülen etyolojik sebebi olarak distal radius fraktürü özellikle deplase olan fraktürler gösterilmektedir [3]. Romatoid artrit benzeri enflamatuar süreçler ve lokal veya sistemik steroid tedavileri sık görülen diğer sebeplerdendir [4]. Sık ve anormal bilek hareketleri de nadir sebeplerindendir. Bu vakada ise radius ve ulna şaft kırığı sonrası fraktür hattından uzak bir bölgede intraoperatif değerlendirmede kronik irritasyon bulgularıyla uyumlu olabilecek cerrahi saha bulguları görülmüştür. Sık bilinen sebepleri arasında gösterilemeyecek bir olgu olarak değerlendirilmiştir. Tedavide spontane EPL rüptürlerinde hemen her zaman tendon uçlarının frajilitesi sebebiyle gap oluşmakta ve bu sebeple genellikle Palmaris Longus veya Ekstensör Indicis Proprius tendon greftleriyle onarım sağlanmaktadır. [2,3,4,5] Spontan EPL rüptürünün sık görülen sebeplerinden olmayan bu olguda da Palmaris Longus tendon greftiyle onarım sağlanmıştır.. Gerek fraktür sonrası 3 aydan uzun bir süre sonra rüptür gelişmiş olması [3] gerek fraktür olmayan bölgedeki osseöz düzensizlikler ön planda spontan epl rüptürüne bu olguda k-teli ile fiksasyon sonucunda gelişen yıpranma sebepli nadir görülen sebeplerden olduğunu ön planda düşündürmektedir.

Referanslar

1) Kim C. H. Spontaneous Rupture of the Extensor Pollicis Longus Tendon. Arch Plast Surg. 2012 Nov; 39(6): 680–682.

2) Serdar Karaman, Muhammed Köroğlu, Zeynep Maraş Özdemir, Kadir Ertem. Spontaneous extensor pollicis longus (EPL) tendon rupture after ironing for a long time: A case report. Ann Clin Anal Med 2020; DOI: 10.4328/ACAM.20386

3) Bjorkman A, Jorgsholm P. Rupture of the extensor pollicis longus tendon: a study of aetiological factors. Scand J Plast Reconstr Surg Hand Surg. 2004. 38(1):32–35.

4) Choi J. C. Spontaneous Rupture of the Extensor Pollicis Longus Tendon in a Tailor. Clinics in Orthopedic Surgery 2011; 3(2): 167-169.

5) Ertem K, Özdemir ZM, Görmeli G, Köroğlu M. Attritional rupture of the extensor pollicis longus tendon due to calcified extensor carpi radialis tendon group: a case report. Joint Diseases and Related Surgery. 2017; 28(1):59-61.

Anahtar Kelimeler: Spontan, Rüptür, EPL, Ön Kol Çift Şaft kırığı

Resim 1

Resim 1 İntraoperatif rüptür oluşan bölgede EPL tendonun distal ve proksimal uçlarında fibrotik dokular ve irritasyon sebbepli olduğu düşünülen kemik değişiklikler izlenmektedir.

P-169
El Kemik Defektlerinde Serbest Medial Femoral Kondil Flebi ile Rekonstrüksiyon Tecrübelerimiz

Ali Can Aydın, Agit Sulhan, Saruhan Mahmutoğlu, Mert Sızmaz, Ömer Büyükkaya, Yasin Canbaz
Şişli Hamidiye Etfal Eğitim ve Araştırma Hastanesi

Giriş: Mikrovasküler serbest doku transferi, karmaşık doku defektlerinin rekonstrüksiyonu için güvenilir bir yöntemdir. Mikrocerrahinin gelişmesi, rekonstrüktif cerrahide serbest doku naklinin yapılma sıklığını artırmıştır. Femoral medial kondil vaskülarize kemik flebi, literatürde üst ve alt ekstremitelerin non-union ve avasküler nekrozlarında kullanımı ile ilgili yayınlanmış yüksek bir başarı oranına sahiptir. Minimum donör saha morbiditesine ve yük taşıyan alanlara yapısal destek yeteneğine sahip olduğu bildirilmektedir. Femoral medial kondil vaskülarize kemik flebi, desendan geniküler arter ve vene dayanır.1,2,3 Femurun suprakondiler bölgesinden alınan bu küçük serbest vaskülarize kemik flebi, geleneksel vaskülarize kemik flebi prosedürlerine kıyasla çekici bir alternatiftir.

Materyal ve Metod: Bu çalışmada, Sağlık Bilimleri Üniversitesi Şişli Hamidiye Etfal Eğitim ve Araştırma Hastanesinde 2020 yılında serbest femoral medial kondil vaskülarize kemik flebi ile onarım sağlanan 2 olgu, retrospektif olarak değerlendirildi.

Bulgular: Femoral medial kondil vaskülarize kemik flebi ile onarım sağlanan ilk olgu, 23 yaşında, yaklaşık olarak 5 yıl önce araç içi trafik kazasına bağlı skafoid kemikte fraktüre sekonder non-union vakası idi. Hastanın fizik muayenesinde sol elde aktif fleksiyon ve ekstensiyon hareketlerinde ve skafoid üzerinde palpasyonla yaygın ağrı mevcuttu. Radyolojik görüntülemede ise skafoid kemikte deplase fraktür hattı izlendi. Hastaya Eylül 2020 tarihinde tarafımızca skafoid fraktürünü onarım amacı ile femoral medial kondil kemik flebi ile rekonstrüksiyon operasyonu yapıldı. Flep anastomozu desendan geniküler arterin dalı ve konkomitan venleri ile radial arter ve konkomitan venlerine arasında end to end şeklinde yapıldı. Hastanın servisteki flep takiplerinde erken ya da geç dönem komplikasyonları gelişmedi. Hasta tarafımızca radyolojik ve klinik muayene takibine alındı. Femoral medial kondil vaskülarize kemik flebi ile onarım sağlanan diğer hasta, 14 yaşında, sol el D1 proksimal falanksta, yaklaşık 6 yıl öncesinde kapıya sıkıştırmaya bağlı fraktürü olup, tedavisiz kalma sonucunda, hasta başparmağını aktif olarak kullanamıyordu. Fizik muayenede D1 distal falanksta kısalma, tırnak distrofisinin mevcut olduğu ve IP eklemde 60 derece fleksiyon kontraktürünün saptanan bir vaka olduğu gözlendi. Radyolojik görüntülemede ise deplase fraktür hattı ve arada gap bulunmaktaydı. Hastaya, Ekim 2020 tarihinde tarafımızca proksimal falankstaki fraktürü onarım amacı ile femoral medial kondil kemik flebi ile rekonstrüksiyon operasyonu yapıldı. Flep anastomozu desendan geniküler arterin dalı ve konkomitan venleri ile radial arterin dorsal dalına ve konkomitan venlerine arasında end to end şeklinde yapıldı. Hastanın servisteki flep takiplerinde erken ya da geç dönem komplikasyonları gelişmedi. Hasta tarafımızca radyolojik ve klinik muayene takibine alınd, postop 8. ay takiplerinde flep yerinde, canlı ve başparmak IP eklem hareketi kısıtlı olmakla birlikte pinch hareketini kabaca yapabilir durumdaydı.

Tartışma: Mikrocerrahini tekniklerinin ve aletlerinin gelişmesiyle birlikte rekonstrüksiyon basamağının en üst seçeneği olan serbest doku nakilleri daha sık yapılmaktadır. Çalışmamızda kullanılan femoral medial kondil kemik flebinin geleneksel vaskülarize kemik fleplerine göre avantajları arasında; minimal donör saha morbiditesi, ameliyat süresinin kısa olması, süngerimsi ve kortikal kemik komponentlerini birlikte barındırması, kolay şekillenebilir olması ve şekillendirildikten sonra bile iyi vaskülarize olması gibi özellikleri sayılabilir. 1,2,3

Sonuç: Önlenebilir flep kaybı nedenlerinin belirlenmesi ve bu sebeplerin ortadan kaldırılmasıyla, başarı oranının artması mümkündür. Bu çalışmamızda, skafoid ve falanks kırıklarının rekonstrüksiyonunda, femoral medial kondil kemik flebinin, diğer kemik flebi seçeneklerine iyi bir alternatif olarak öneriyoruz.

1. Sakai K., Doi K., Kawai S.: Free vascularized thin cortico-periosteal graft. Plast Reconstr Surg 1991; 87: pp. 290-298. 2. Doi K., Sakai K.: Vascularized periosteal bone graft from the supracondylar region of the femur. Microsurgery 1994; 15: pp. 305-315.22. Doi K., Oda T., Tan S.-H., et. al.: Free vascularized bone graft for nonunion of the scaphoid. J Hand Surg [Am] 2000; 25A: pp. 507-519. 3. Doi K., Oda T., Tan S.-H., et. al.: Free vascularized bone graft for nonunion of the scaphoid. J Hand Surg [Am] 2000; 25A: pp. 507-519.

Anahtar Kelimeler: femoral medial epikondil flebi, flep, mikrocerrahi, kemik flebi

P-170
Başparmak Digital Papiller Adenokarsinomu Olgusunun Yönetimi

Burak Özkan, Abbas Albayati, Kadri Akıncı, Süleyman Savran, Çağrı Ahmet Uysal
Başkent Üniversitesi Tıp Fakültesi, Plastik, Rekonstrüktif ve Estetik Cerrahi, Ankara

Giriş: Dijital papiller adenokarsinom (DPA) el ve ayak parmaklarında soliter ağrısız kitle şeklinde ortaya çıkan, ter bezlerinin malign nadir görülen bir tümörüdür. DPA için en sık lokasyon parmaklar olmasına rağmen, diğer organlarda da görülebilir. Sıklıkla el ve ayak parmaklarının volar yüzeyi, avuç içi ve ayak tabanında soliter ağrısız kitle şeklinde görülür. Ellerde ayaklardan 3 kat daha sık görülür ve sıklıkla 50-70li yaşlardaki Kafkas erkekleri etkilemektedir. DPA genellikle asemptomatik olup, uzun yıllar farkedilmeden kalabilmekte ve %50 lokal rekürrens oranı ve %14 oranında metastaz görülebilmektedir. DPA aynı zamanda kolon, tiroid, memeden kaynaklanan papiller adenokarsinom metastazı olarak yanlış tanı alabileceği için bu organlardan kaynaklanmadığı ekarte edilmelidir. Bu vakamızda sağ el 1. parmakta DPA tanılı bir olgu sunacağız.

Olgu Sunumu: 52 yaşında kadın hasta, plastik cerrahi polikliniğine sağ el 1. parmak ulnar tarafta ödematöz şişlik, ulnar sinir trasesinde hipoestezi (aynı alanda tinel testi pozitif) şikayetiyle başvurdu. Özgeçmişinde hipertansiyon, hiperlipidemi, geçirilmiş TAH-BSO, tek taraflı nefrektomi öyküsü vardı. Hastada ilk etapta nöroma ve ganglion kisti düşündü ve hastaya manyetik görüntüleme yapıldı. MR sonucunda sağ el 1. parmak palmar kesimde yumuşak dokuda patolojik kontrast tutan heterojen sinyal değişikliği alanı görülmesi üzerine hasta eksizyonel biyopsi için operasyona alındı ve Sağ el 1. parmak proksimal falanks ulnar tarafında bulunan 15x10 mmlik tümoral kitle eksize edildi. Histomorfolojik ve immunohistokimyasal bulgular öncellikle dijital papiller adenokarsinom ile uyumlu görülmesi üzerine hastaya sentinel lenf nodu biyopsisi, uzak metastaz taraması ve parmak amputasyonu planlandı. Ancak basparmak amputasyonun maluliyet doğuracağından hastaya kompozit distal falanks, interfalangeal eklem ve cilt rezeksiyonu yapılmasına karar verildi. Uzak metastaz taranmaya hasta, operasyona alınarak geniş eksizyon ve sentinel lenf nodu incelemesi yapıldı. Sentinel lenf nodu taramasında metastaz görülmedi. Hastada post operatif dönemde komplikasyon görülmedi. Hastanın onkolojik takipleri devam etmektedir.

Tartışma ve Sonuç: Digital papilleradenokarsinom oldukça nadir görülen bir deri eki tümörüdür. Adenokarsinom tanılarında metastatik adenokarsinom olasılığı kesin olarak dışlamak gerekmektedir. Alt gastro intestinal sistem, pankretikobiliyer sistem, meme, genitoüriner sistem, tiroid bezi ve major, minör tükürük bezlerin olası primer odaklar yönünden klinik ve radyolojik olarak da araştırılması önerilir. Herhangi bir primer odak saptanamaması durumunda, vakalar DPA olarak kabul edilmesi önerilir. Agresif deri eki tümörlerinden kabul edilen bu tümörlerde total rezeksiyon yapılamadığında veya lokal nüks halinde uzak metastaz olasılığı %14-25 olarak bildirilmiştir. Bu nedenle kitlenin total eksizyonu ve sentinel lenf nodu disseksiyonu ile izlenmesi ve olası akciğer metastazı yönünden yakın takibi önerilir. Literatürde total digital amputasyonlar önerilmiş olsa da, vakamızda başparmak amputasyonu hastada yaratacağı morbidite nedeniyle ilk etapta tercih edilmemiş, parmak kompozit rezeksiyon sonrası artrodez yapılarak parmak muhafaza edilmeye çalışmıştır. Bu senaryoda önerimiz, hastanın lokal veya uzak nüksler açısından sıkı takip edilmeye devam edilmesi, nüks halinde digital amputasyonun yapılmasıdır.

Anahtar Kelimeler: Digital papiller adenokarsinom, deri eki tümörü, artrodez

Resim 1

Hastanın preoperatif MR,ı post operatif Direk grafisi ve görüntüsü

P-171
İskiyal bası yarasında Hatchet fasyokutan ve biceps femoris kas flebi ile onarım

Batuhan Uğur Aksoy, İlker Uyar, Ersin Akşam, Özgür Turan
İzmir Katip Çelebi Üniversitesi Atatürk Eğitim ve Araştırma Hastanesi, Plastik Rekonstrüktif ve Estetik Cerrahi Ana Bilim Dalı, İzmir

Giriş: Bası yarası, uzun süreli tekrarlayan basılara maruz kalan vücut bölgelerinin özelliklede kemik üzerindeki deri dokusunun dolaşımının bozulması sonucu oluşan nekroz ve ülserlerdir[1]. İskiyal bası yaraları, pozisyonlarını değiştirmeden uzun süre tekerlekli sandalyeye bağlı kalan belden aşağısı felçli hastalarda sık oluşur. Dolayısıyla iskiyal bası yarası oluşmasını beklediğimiz hasta grupları, tetraplejik ve paraplejik hastalardır[2,3]. Yaralar genellikle derin doku kaybının eşlik ettiği küçük bir cilt kusuruna sahiptir. İskiyal yarası olan hastalarda sıklıkla farklı bölgelerde de bası yaraları olabileceği için, ameliyatlar bir başka ameliyat planını etkilemeyecek şekilde dikkatli planlanmalıdır. İskiyal yaraların rekonstrüksiyonu için gluteal bölgeden veya uyluğun arka kısmından flebler tercih edilir. İskiyal bası yarasının tedavisi zordur ve tekrarlanma riski yüksektir. İdeal flep yaklaşımı, iyi kanlanan bir kas dokusu ile dayanaklı bir cilt flebinin kombine edilmesidir. İskiyal bası yarası rekonstrüksiyonunda, arka uyluk fasiyokütan flebi yara yerine yakındır ve dayanıklı cilt örtüsü sağlar[4]. Biceps femoris kası, yeterli vaskülarize

doku kütlesi sağlayan ve kolay erişilebilir bir kastır. Bu çalışmamızın amacı, iskiyal basınç ülserinin kapatılmasında kombine biseps femoris kas flebi ile hatchet fasyokütan flebinin birlikte uygulanmasıyla ilgili klinik deneyimimizi sunmaktır.

Olgu: 26 yaşında erkek hasta, 1 yıldır var olan ve konvansiyonel tedavi ile kontrol altına alınmayan sol iskiyal bölgedeki grade-3 bası yarası ile polikliniğimize başvuruyor. Hastanın hikayesinde 10 sene önce havuza atlama sonrasında C3-C4 servikal fraktür sonucunda oluşan tetrapleji mevcut. Hastaya sol uyluk posteriorundan lateral bazlı fasyokutan flep ve biceps femoris kası ile rekonstrüksiyon planlandı. Sol uyluk posteriorundan lateral bazlı hatchet fasyokutan flep çizime uygun şekilde eleve edildi (resim 1-2). Sol biceps femoraris kası distalinden serbestlendi. Siyatik sinir ortaya konarak korundu (resim 3). Hemostaz sonrasında kas flebi turn over flep olarak defekt alana adapte edildi. Fasyokutan flep, kas flebinin üzerine ilerletildi (resim 4- erken post op görünüm). İnsizyon hatları usulüne uygun olarak onarıldı. Hemovak dren yerleştirildi. Pansuman ile operasyona son verildi. Hastanın bir yıllık takiplerinde hematom, enfeksiyon, yara problemleri gibi herhangi bir komplikasyonla karşılaşılmadı.

Tartışma: Tarihsel olarak incelendiğinde iskiyal bası yaraları tedavisi en güç bası yaraları grubunu oluşturmuştur[5]. İskiyal bası yaralarında başarılı rekonstrüksiyona rağmen nüks çok sık görülmektedir. İskiyal bası yarası rekonstrüksiyonunda kullanılan fasyokutanöz flepler için nüks oranı %27.8; musküloküteanöz flepler için ise %63 olarak bildirilmiştir[6]. Fasiyokutan flepler, kas flepleri ve muskulokutan flepler iskiyal defektlerin onarımında en çok tercih edilen yöntemlerdir. Fasyokutanöz dokular uzun vadede tek başına kas ve deri gibi diğer dokulara göre basınca daha dirençlidir[7]. Fasyokutanöz flepler basınca daha dirençli olmasına rağmen, kas flepleri ölü boşlukları doldurma ve enfeksiyona karşı daha etkilidir. biceps femoris flepleri ve gluteus maksimus flepleri gibi kas flepleri iskiyal bölgede yaygın olarak kullanılmaktadır. Kas flepleri bası yarasının oluşturduğu derin boşluğunu doldurmak için hacimli bir doku sağlarlar. Ek olarak, zengin kan kaynakları osteomiyelit tedavisinde yardımcı olabilir. Foster ve ark.[8] gerilimi önlemek için gövde, pelvis veya gluteal bölge gibi daha hareketsiz donör bölgelerinin kullanılması gerektiğini belirtse de uyluk flepleri birçok yazar tarafından rekonstrüksiyonda tercih edilen ilk donör bölgedir[9]. Yakın tarihli bir çalışmada nüks gluteus maximus muskulokutan flep ve biseps femoris kas flep oranları karşılaştırılmış ancak istatistiksel olarak anlamlı bir fark saptanmamıştır[10]. Tekrarlayan olgularda ve olası sakral ülserlerde gluteal bölgenin korunması gerektiği için ilk tercih olarak biceps femoris kas flebinin kullanılmasını daha doğru bulmaktayız ve hastamızda da tercihimiz bu yönde olmuştur.

Sonuç: İskiyal bası yaralarının kapatılması için biseps femoris kas flebi ile hatchet fasyokütan flebi, iskiyal bası yaralarının rekonstrüksiyonu için dikkate alınması gereken değerli bir seçenektir.Bu kombine teknik, nüks ve komplikasyon oranlarını azaltması yönünden değerlidir. Mevcut teknik, kas dokusunun faydalarını, dayanıklı bir cilt dokusuyla bütünleştirir.

Kaynakça

1. Anders J, Heinemann A, Leffmann C, Leutenegger M, Pröfener F, Renteln-Kruse von W. Decubitus ulcers: pathophysiology and primary prevention. Dtsch Arztebl Int 2010;107:371–81–quiz 382.
2. Braden B, Bergstrom N. A conceptual schema for the study of the etiology of pressure sores. Rehabil Nurs 1987;12:8–12.
3. Sumiya T, Kawamura K, Tokuhiro A, Takechi H, Ogata H. A survey of wheelchair use by paraplegic individuals in Japa
4. Djedovic G, Morandi EM, Metzler J, Wirthmann A, Matiasek J, Bauer T, Rieger UM (2017) The posterior thigh flap for defect coverage of ischial pressure sores – a critical single-centre analysis. Int Wound J 14:1154–1159
5. Griffith BH, Schultz RC.: The prevention and surgical treatment of recurrent decubitis uleers in patients with paraplegia. Plast Reconst Surg, 27: 248, 1961.
6. Yamamoto Y, Tsutsumida A, Murazumi M, Sugihara TC. Long term outcome of pressure sores treated with flap coverage. Plast Reconstr Surg 1997;100:1212-7
7. Yamamoto Y, Tsutsumida A, Murazumi M, et al. Long-term outcome of pressure sores treated with flap coverage. Plast Reconstr Surg. 1997;100:1212Y1217.
8. Foster RD, Anthony JP, Mathes SJ, et al. Ischial pressure sore coverage: a rationale for flap selection. Br J Plast Surg. 1997;50:374Y379
9. Bauer J, Phillips LG. MOC-PSSM CME article: pressure sores. Plast Reconstr Surg. 2008;121:1Y10.
10. Bertheuil N, Aillet S, Heusse JL, et al. Ischial pressure ulcers: long-term outcome of 2 surgical techniques. Ann Plast Surg. 2014;73:686Y691.

Anahtar Kelimeler: İskial bası yarası, biceps femoris kas flebi, posterior fasyokutan flep, Rekonstruksiyon, hatchet fleb

Resim 1-4

P-172
Yarık ayak olgu sunumu

İbrahim Kulubecioğlu, Hasan Emre Özdemir, Azat Güneş
Fırat Üniversitesi Tıp fakültesi, Plastik Rekonstrüktif ve Estetik Cerrahi ABD, Elazığ

Giriş: Seyrek rastlanan konjenital deformiteler arasında olan yarık el ve yarık ayak deformiteleri yaklaşık 1/90.000 sıklıkta görülmektedir. Olguların ortadan başlayarak bir veya birden fazla parmaklarının bazen metakarp ve metatarslarla birlikte doğuştan eksikliği söz konusudur. Parmak eksiklikleri kural olarak hem elde hem de ayakta ilk dört parmakla sınırlıdır. Hastalığın en ağır formunda beşinci parmak haricinde tüm parmaklar eksiktir. Bunların yanında bazı nadir sendromlarla birlikte el ve ayak yarığı görülebilir. Bu sendromların en sık görüleni EEC (ektrodaktili, ektodermal displazi, yarık) sendromudur. Yarık el-ayak olgularında ailesel geçiş olasılığı farklı çalışmalarda %4 ile %45

arasında oldukça büyük oranlarda değişmektedir. Ailesel geçiş olan vakaların çoğunda inkomplet otozomal dominant geçiş tarif edilmiştir. Kromozom analizi yapılan olgularda kromozomlarda karmaşık yer değiştirmeler ve 7q21.2-7q21.3 kromozom bölgesinde eksiklikler bildirilmiştir. Ayak yarığı olgularında hemen daima iki taraflı yarık mevcuttur, tek taraflı olgular oldukça nadir görülür. Yarık ayak deformitesi etkilenen parmak ve metatarslara göre Blauth ve Borisch tarafından radyolojik olarak sınıflanarak altı tipe ayrılmıştır Ayak yarığının tedavisinde amaç yürüme bozukluğu olmaması, yürürken ağrı olmaması ve hastanın normal ayakkabı giymesi yanında görünümün de mümkün olduğu kadar düzeltilmesidir. Yarık ayağın en ağır formu olan tek parmaklı ayaklarda ayağın ön tarafına yönelik olarak fonksiyonel veya estetik düzeltme ameliyatları yapılamaz.

Cerrahi teknik: Flap-bag tekniği
ilk adımı 2 çizgi çizmektir: 1.çizgi Ayak başparmağın proksimal falanksının orta noktasından plantar yüze doğru çekilen sirküler horizontal çizgi. 2.çizgi yarık tarafının lateral orta çizgisi ile plantar orta çizgi arasında eşit uzaklıkta paralel bir çizgi. A noktası iki çizginin kesişimi olarak işaretlenir. B noktası 4.parmakta A noktası gibi çizilir. Üçgen flebin tepe noktası olarak görev yapan C noktası, A ve B Noktaları arasındaki dorsal tarafta çizilir.Üçgen flebin proksimal tabanını oluşturan D noktası plantar taraftaki zikzak kesi tasarımı dikkate alınarak çizilir. Son olarak, Line A-B ve Line B-C'nin interdigital boşluğun tüm bölgesini kaplaması gereken uzunlukları belirlenerek, interdigital kısmın dorsal tarafında dorsal tabanlı bir dikdörtgen flep (flep bag) tasarlanır.E Noktası, C–D Doğrusu üzerinde, C–E Hattının uzunluğu B–C Hattının uzunluğuna eşit olacak şekilde konumlandırılır.G Noktası, interdigital boşluğun en derin tarafında çizilir ve burada lateral orta hattan yaklaşık 1–1.5 cm dorsal olarak uzanmalıdır. F noktası, C-E Doğrusunun uzunluğu, kendisi A-B Doğrusunun uzunluğuna eşit olan E-F Doğrusunun uzunluğuna ve F-G Doğrusunun uzunluğu A-G'nınkine eşit olacak şekilde belirlenir.Doğal bir interdigital kısım ve dorsal eğim oluşturmak için yarığın en derin tarafındaki kısım da dahil olmak üzere dikdörtgen flep kaldırılmalıdır

Olgu: 6 yaşında kız hasta. Ayakkabı giyerken zorlanma ve ayakkabı ile yürürken ağrı çekmesi nedeniyle kliniğimize başvurdu. Alınan anamnezinde 20 yaşında annenin 2. gebeliğinden 2. Canlı doğum olarak miadından C/S ile 3000 gr doğmuş. Anne baba arasında uzaktan akrabalık mevcut. Diğer aile fertlerinde konjenital anomali mevcut değil. Doğum sonrası farkedilen ayak yarığı sonrası yapılan transfontanel usg ve batın usg de patolojiye rastlanmamış. Hastaya genetik inceleme yapılmamış. Muayene ve radyolojik görüntülemesinde sol ayakta Blauth tip2 sağ ayakta Blauth tip3 yarık saptandı. Diğer sistemik muayeneler doğal idi. Hasta genal anestezi altında supin pozisyonda operasyona alındı. Turnike uygulanmadı. Flap-bag tekniğine uygun çizim yapıldı. Çizime uygun flepler kaldırıldı çizime uygun sütüre edildiler. Her iki ayak 4.ve 5. Parmaklar Kirschner teli ile fikse edildi. Kirschner telleri postop 3. Haftada çıkarıldı. Postop 8.ay kontrollerinde ayakkabı giymesinde sorunu kalmayan ve ağrılarının azaldığını söyleyen hasta fonksyonel açıdan memnun olduğunu ama estetik açıdan kaygılarının devam ettiğini belirtti.

Tartışma: Yarık ayakta ise cerrahi tedavinin çocuk yürümeye başlamadan önce, tercihen 6.-8. ayda yapılması önerilmektedir. Böylece ayağa yük binmesi ile parmaklarda oluşabilecek şekil bozukluğunun önüne geçilmiş olur. Yarık el ve ayak genellikle fonksiyonel açıdan büyük bir sorun çıkarmamakla birlikte psikolojik ve sosyal bakımdan önemli bir problemdir. Uygun yaşlarda ve uygun endikasyonla yapılan cerrahi tedavi alınabilecek en iyi sonuca ulaşmamızı sağlar. Erişkin yaşa kadar cerrahi tedavi görmemiş hastalarda sorun çoğunlukla estetik görünümdür ancak bu hastalara yapabileceğimiz girişimler genellikle kısıtlı olmaktadır.

Anahtar Kelimeler: alt ekstremite, konjenital anomali, yarık ayak

Preop/Postop

Preop ve Postop karşılaştırma

P-173
Erişkin Yaş Grubunda Karpal Tünel Sendromuna Sebep Olan Nadir Tümör: Median Sinir Lipofibrömatöz Hamartomu

Sare Demirtaş, Erden Erkut Erkol, Mustafa Sütçü, Zekeriya Tosun
Selçuk Üniversitesi Tıp Fakültesi, Plastik Rekonstrüktif ve Estetik Cerrahi Anabilim Dalı, Konya

Giriş: Lipofibrömatöz Hamartom nadir görülen, benign karakterde, yavaş büyüyen ve periferik sinirleri tutan bir tümördür. Patolojik olarak epinöryum ve perinöryumun fibroadipöz dokular tarafından masif infiltrasyonu ile karakterizedir. Kesin insidansı bilinmemekle birlikte üst ekstremitede yaklaşık %80 oranında en sık median sinir tutulumu ile kendini gösterir. Ulnar, radial, plantar, siyatik sinirler ve brakial pleksus tutulumları da daha nadir olarak görülebilir. Etiyolojisi tam olarak aydınlatılamamış olsa da sıklıkla konjenital nedenler suçlanmaktadır. Bu nedenle bebeklik veya erken çocukluk döneminde kendini gösterir. Median sinir lipofibrömatöz hamartomu(MSLPH) karpal tünel sendromu ile kendisini gösterip etiyolojide akılda tutulmazsa tedavinin başarısız bir şekilde sonuçlanmasına sebep olabilmektedir. Bu çalışmada erişkin yaşta semptom vermesi beklenmeyen median sinir lipofibromatöz hamartomu hastalığının karpal tünel sendromuna sebep olduğu bir hasta sunulmuştur.

Olgu: Dış merkezde operasyon öyküsü bulunan ancak şikayetleri artarak kliniğimize başvuran 50 yaşındaki erkek hastanın şikayetlerinin etiyolojik olarak araştırılması

hedeflenerek Manyetik Rezonans Görüntüleme(MRI) yapılmıştır. MRI da lipofibromatöz hamartomlar için patognomonik olan median sinir trasesi boyunca hiperintens dağılmış yağ dokunun arasında serpijinöz hipointens sinir fiberleri görülmüştür (cable-like). MRI ile MSLPH tanısı alan hastaya biyopsi ve dekompresyon cerrahisi yapılmış olup post operatif 6. ay kontrolünde ağrı şikayetinin tamamen gerilediği; kitlenin büyük oranda küçüldüğü, duyusal veya motor defisit gelişmediği ve preoperatif dönem ile kıyaslandığında yeni semptom oluşmadığı gözlenmiştir. LPH tedavisi litaretürde hala tartışmalı olmakla birlikte kliniğimizde tutulan sinir segmentinin eksizyonu yerine konservatif dekompresyon cerrahisi yaklaşımı ile başarılı sonuç elde edilmiştir.

Tartışma ve Sonuç: LFH nadir görülen iyi huylu bir tümördür. MRI daki patognomonik görüntüsüyle tanı konulabilmesi(cable like appearance) biyopsi zorunluluğunu ortadan kaldırmıştır. Vakaların büyük çoğunluğunun median sinir trasesinde gelişmesi nedeniyle özellikle nöropatiye eşlik eden palmar bölgede şişlik semptomu ile başvuran olgularda, izole karpal tünel sendromundan farklı olarak mutlaka LFH akılda bulundurulmalıdır. Bu çalışmadaki amaç, erişkinlerde de karpal tünel sendromunun arkasına saklanabilen bu nadir tümörün ayırıcı tanı ve tedavi sürecinde mutlaka akılda tutulması gerektiğini vurgulamaktır.

Anahtar Kelimeler: Lipofibromatöz Hamartom, Median Sinir, Karpal Tünel Sendromu, Manyetik Rezonans Görüntüleme, Periferik Sinir, Cable-Like

P-174
BNT162b2 (Pfizer-BioNTech) aşısı sonrasında bilateral dirsek bölgesinde cilt altı ödematöz lezyonlar

Özgür Turan, Erhan Sönmez, Meltem Ayhan Oral, Ersin Akşam
İzmir Katip Çelebi Üniversitesi Atatürk Eğitim Araştırma Hastanesi, Plastik Cerrahi Kliniği

COVID-19 pandemisi, 1 Aralık 2019 tarihinde Çin'in Hubei bölgesinin başkenti olan Vuhan'da ortaya çıkan virüs salgınıdır. Salgının önlenmesi amacıyla dünya çapında çeşitli aşılar uygulanmaya başlanmıştır. Bu aşılardan sonra çeşitli yan etkiler görülmüştür. Bu çalışmamızda bir olgu üzerinden BNT162b2 (Pfizer-BioNTech) Covid-19 aşısı sonrası bilateral dirseklerde cilt altı ödematöz lezyon gelişen hastamızı sunacağız.

Kırkbir yaşındaki erkek hasta polikliniğimize bilateral dirsek bölgesinde şişlik şikayeti ile başvurdu. Hasta 1.doz BNT162b2 aşısı sonrası sağ dirsekte şişlik oluştuğunu, şişliğinin kendi kendine boşaldığını ifade etti. Bir ay sonra yapılan 2.doz BNT162b2 aşısı sonrasında sol dirsekte şişlik gelişmiş. Hastanın çekilen yüzeyel doku usg si 'Sol dirsek ekleminde olecranon komşuluğunda yoğun içerikli septasyonlu 35*14 mm boyutunda sıvı koleksiyonu (bursit?), sağ dirsek ekleminde kalınlığı 3.5 mm olarak ölçülen minimal efüzyon izlenmiştir.' şeklinde raporlandı. Hastayı tedavinin devamı için fizik tedavi ve ortopedi kliniklerine yönlendirdik.

Bursa kemik, kas, tendon ve deri gibi hareketli yapılar arasında bulunan bir yastıkçık görevi gören küçük kese şeklindeki dokulardır. Bursit, bu keseciklerin inflamasyonudur. Eklem bölgelerinde ağrılı şişlikler olarak karşımıza çıkarlar. Sıklıkla tekrarlayan zorlayıcı hareketler ve travmalar sonrasında oluşmaktadır.

İnfluenza aşısı sonrasında özellikle subakromial ve subdeltoid bursit tablosu oluştuğu bilinmektedir. Bununla ilgili çalışmalar mevcuttur.

Covid-19 koruyucu tedavi yöntemi olarak BNT162b2 aşısı yapılmaktadır. Bu aşı sonrasında aksiller, supraklavikular, servikal reaktif lenfadenopati tablosu görülebilmektedir. Aşı sonrası bu bölgelerde şişlik, ağrı şikayeti reaktif lenfadenopati tablosunu akla getirmelidir. BNT162b2 aşısı sonrası reaktif lenfadenopati oluştuğu ile ilgili çalışmalar mevcut iken bursit tablosuna neden olduğu ile ilgili herhangi bir çalışma yoktur.

Polikliniğe cilt altı kitle şikayetleri ile başvuran hastaların yakın zamandan aşılanma durumlarının sorgulandıktan sonra fizik muayene ve yüzeyel doku usg ile korelasyon tanı ve tedavi açısından önemlidir. Gerekli görüldüğü durumlarda lezyondan aspirasyon örneği alınmalıdır. Erken cerrahi girişimden kaçınılması gerektiğini düşünmekteyiz.

Anahtar Kelimeler: biontech, bursit, lenfadenopati

Biontech sonrası bilateral dirseklerde cilt altı ödematöz lezyon

P-175
Allen Tip 3 Parmak amputasyonları Reverse Homodijital Ada flebi ile Onarım

Emrah Köksal, Melih Canlı, Ahmet Demirhan Dal, Nesrin Tan Başer
Sağlık Bilimleri Üniversitesi Gülhane Tıp Fakültesi, Plastik, Rekonstrüktif ve Estetik Cerrahi Ana Bilim Dalı, Ankara

Ters vasküler pediküllü dijital ada flebi 1989 yılında Lai ve daha sonra Kojima tarafından tanımlanmıştır. Parmak rekonstrüksiyonu için en acil doku kaynağı aynı parmaktır. Bu, yaralanmayı tek bir bölgeyle sınırlama avantajı sağlar ve diğer eklemlerin hareketsiz kalmasını önler. Ulnar ve radyal dijital arterler, transvers venöz ve arteriyel arklarla bağlandığından, orta ve proksimal falankstan flepler, distal defektleri veya dorsal veya volar yüzeydeki açıkta kalan tendonları kapatmak için mobilize edilebilir. Bu fleplerbir dijital arterin feda edilmesini gerektirir ve kontralateral normal arterdeki sağlam anastomozdan reverse olarak beslenir. Flep, dijital siniri koruyarak dijital damarlardan birini feda eder. Flep proksimalden distale doğru kaldırılarak pedikül flebin yumuşak dokusu içinde tutulmaya çalışılır. Venöz çıkışı korumak için dijital damarlar perivasküler yağlarıyla

yükseltilmelidir. Bu ters flepler, duyarlılığın optimal geri dönüşü için bir dorsal sinir dalının nörorafisini gerektirir. Lai et al. rekonstrükte edilen parmak ucunun ortalama iki nokta ayrımının innerve edilmemiş fleplerde 6.8 mm, innerve edilmiş fleplerde 3.9 mm olduğunu bulmuşlardır. Bizim sunacağımız 2 vakada Allen tip3 amputasyon mevcut idi. Hastalardan birinin müzisyen diğerinin görme engelli bir vatandaş olması ve BRAİLLE alfabesi kullanması sebebiyle, defekt onarımında hem duyulu hem estetik sonuçların daha kabul edilebilirolduğu Reverse Homodijital ada flebi tercih edilmiştir. Donör saha ise amputat pulpasından alınan tam kat deri grefti ile onarılmıştır. Postop 5.günde donör sahalar açılmıştır. 10.günde tamamen açık bırakılmıştır. Nemlendirme ile 30.günde donör saha cilt ile aynı seviyede iyileşmiştir. Defekt alanına flep, seyrek birkaç sütür ile adapte edilip post-op 7,10,15. Günlerde aşamalı olarak ek süturler ile tamamen adaptasyonu sağlanmıştır. Bu sayede flep dolaşımı korunmuştur. Post-op 30. Günde parmak ucu görünümü kabul edileblilir seviyedeydi. Her iki vakada parmak tip duyusu post-op 1.ayda optimal idi.

Anahtar Kelimeler: Tip amputasyon, Homodijital ada flep, Lokal flep

Pre-op Post-op sonuçlar

Pre-op ve Post-op sonuçlar

P-176
Pediküllü Perforatör Flep ile Bacak Lateralinde Ekspoze Plak İçeren Defekt Rekonstruksiyonu: Vaka Sunumu

Yunus Emre Şeker, Özlenen Özkan, Mehmet Tapan, Ömer Özkan
Akdeniz Üniversitesi Tıp Fakültesi Plastik, Rekonstruktif ve Estetik Cerrahi Ana Bilim Dalı

Giriş: Alt ekstremitede oluşan yumuşak doku defektlerinde lokal flep seçenekleri oldukça kısıtlı olmakla beraber bacak distali, ayak dorsumu ve topuk rekonstruksiyonunda peroneal arter tabanlı pediküllü fleplerin kullanımı yaygındır.Bu fleplerin uygulanması sonrası en sık karşılaşılan komplikasyonlardan biri venöz dolaşım yetersizliğine bağlı flepte parsiyel doku nekrozlarının oluşmasıdır. Bu çalışmamızda kliniğimizde travma sonrası sol bacak distalinde lateral malleol fraktürüne bağlı ortopedi bölümünce plakla fiksasyon yapılan ve plak ekspozisyonunun peroneal pediküllü perforator flep ile kapatılmasını takiben flepte parsiyel nekroz gelişmesi sonrası defekt onarımı için uyguladığımız yöntemler sunulmuştur.

Materyal-Metod: Kliniğimize araç dışı trafik kazası sonrası lateral malleol fraktürü nedeniyle ortopedi bölümünce fiksasyon uygulanan ve bu bölgede plak ekspozisyonu oluşan 64 yaşında erkek hastaya tarafımızca peroneal arter tabanlı propellar flep uygulanmıştır. Flebin 3.gününde flep distalinde meydana gelen venöz yetmezlik nedeniyle flep distalinde plak üzerindeki alanda nekroz sebebiyle debridman yapılmıştır. Sonraki takiplerinde flep plak ekspoze alana ilerletilerek yara kapatılmasına rağmen takiplerde flep üzerinde nekrozun devam ettiği görülmüştür. Operasyona alınan hastanın nekroze hattı split şekilde debride edilerek kanlanan flep dokusuna kadar inilmiştir. Flebin perforatörü peroneal arter seviyesine inilerek diseke edilmiş ve 2x2 cm flep dokusu plak ekspoze alana ilerletilerek defekt onarılmıştır. Donör saha uygun pansumanlarla takip edilerek cilt grefti ile donör alan kapatılmıştır

Sonuçlar: Hastanın sonraki süreçte herhangi bir komplikasyonu yaşanmamış olup hasta klinikte takip edilmiştir. Ortopedi bölümü tarafından da takip edilen hastaya ek girişim planlanmamıştır. Hasta ayak rehabilitasyonu açısından fizik tedavi bölümüne yönlendirilmiş olup tarafımızca düzenli olarak kontrolleri yapılmıştır.

Tartışma: Peroneal arter tabanlı pediküllü perforator fleplerde inset sonrası en sık karşılaşılan sorunlardan biri venöz dolaşıma bağlı parsiyel doku nekrozlarıdır. Bu flepler güçlü vaskülariteye sahip olup flebin distalinde nekroz gelişmesi halinde vazgeçilmemesi gereken, uygun debridmanla kanlanan bölgeye ulaşılarak gerekli doku sağlanması ile yumuşak doku rekonstruksiyonunda oldukça faydalı fleplerdir. Alt ekstremite de defektin boyu küçük ve defektle aynı ekstremite de damarsal problemler var ise uzun süren immobilizasyon koşullarından dolayı crossleg son alternatiflerden olmalı, defekt için lokal flepler düşünülmelidir. Bu hastamızda da uyguladığımız peroneal perforatör flep sonrası nekroz hatlarının uygun debridmanı ve perforatör diseksiyonu ile başarılı bir şekilde doku rekonstruksiyonu sağlanmıştır.

Anahtar Kelimeler: alt ekstremite, peroneal perforatör flep, propellar flep

pediküllü perforatör flep

P-177
Osteokutanöz serbest fibula flebinde bir donör saha morbiditesi olarak lenfödem

Hüseyin Can Yücel, Aytaç Alten, Burhan Demir, Elif Gündeş, Yiğit Yalçın, Eren Tuncer, Emre Özbey, Erol Kozanoğlu, Bora Edim Akalın
İstanbul Üniversitesi, İstanbul Tıp Fakültesi, Plastik, Rekonstrüktif ve Estetik Cerrahi Anabilim Dalı

Giriş: İntraoral tümör rezeksiyonlarından sonra birçok rekonstrüksiyon seçeneği mevcuttur. Ancak uzun zamandır serbest flep transferleri özellikle de serbest fibula flebi ile rekonstrüksiyon daha ön planda kullanılmaktadır.

Hasta ve Yöntem: İntraoral skuamöz hücreli karsinom sebebiyle tümör rezeksiyonu ve ipsilateral boyun diseksiyonu yapılan ve daha sonra serbest fibula flebi ile rekonstrüksiyon yapılan 70 yaşında bir erkek hasta operasyondan 10 ay sonra sol alt ekstremitede şişlik şikayeti ile başvurdu. Muayenesinde hiperpigmentasyon, cilt kalınlaşması ve kabuklanma olduğu da saptandı. Ayırıcı tanıda yumuşak doku enfeksiyonları ve olası dermatozlar düşünüldü. Uygun tetkikler ve değerlendirmeler ile dışlandı. Flep verici sahası olarak kullanılan sol alt ekstremitede lenfödem şüphesiyle hasta tetkik edildi.

Bulgular: Lenfödem tanısı için lenfosintigrafi çekildi. Lenfosintigrafide sol alt ekstremitede gecikmiş lenfatik akım ve lenfatik staz bulguları izlendi. Hastanın yetişkin başlangıçlı primer lenfödeme predispoziyonu sebebiyle donör sahada cerrahi sonrası klinik lenfödem tablosunun tetiklendiği düşünüldü.

Sonuç: Bir serbest fibula flebi verici sahasında gelişen geç dönem şişliklerde lenfödem olasılığı akıldan çıkarılmamalıdır. Bu ön tanıya yönelik gerekli tetkikler ve değerlendirmeler yapılmalıdır.

Anahtar Kelimeler: serbest fibula flebi komplikasyonları, lenfödem, donör saha morbiditeleri

P-178
Parmaklarda Ganglion Kistini Taklit eden İki Farklı Benign Tümör olgusu

Ahmet Rıfat Doğramacı, Gökçe Yıldıran, Mustafa Sütçü, Zekeriya Tosun
Selçuk Üniversitesi Tıp Fakültesi, Plastik Rekonstrüktif ve Estetik Cerrahi Ana Bilim Dalı, Konya

Giriş: Ganglion kisti klinik olarak parmaklarda en sık görülen yumuşak doku tümörüdür. Bazı benign tümörler, yumuşak, hareketli, yuvarlak veya oval olmaları nedeniyle ganglion kisti ile kolaylıkla karışabilir. Bu kitleler, fizik muayenenin yanında radyolojik olarak da karışabilir. Bu tümörlerin tedavi modaliteleri birbirinden farklıdır. Bu nedenle başarılı tedavinin anahtarı tedavi öncesi muayene ve teşhistir. Bu çalışmanın amacı tedavi öncesi tanı, cerrahi tedavi ve patolojik bulguları tartışarak ganglion kisti ile karışan, schwannoma ve superfisiyel akral fibromiksoması(SAF) olan iki olgu sunmaktır.

Olgu1: 34 yaşında erkek hasta tarafımıza 9 aydır olan sağ el 1.parmak volar yüzde şişlik nedeniyle başvurdu. Son 3 ayda şişliğin büyüdüğü belirten hastada ağrı ve nörolojik semptoma rastlanmadı. Yapılan fizik muayenede sağ el 1.parmak metakarpofalengeal eklemin distalinde palmar yüzde 1 X 1.5 cm boyutunda yumuşak yüzeyli ve mobil bir kitle saptandı. Kitlede pulsasyon saptanmadı. Aktif ve pasif eklem hareket açıklığı tamdı. Semmes Weinstein monofilament testi 2.83 olarak saptandı. MR'da, dijital siniri de içeren 6 X 9 X 12 mm boyutunda multilobüle kistik kitle saptandı. Radyolojik olarak bu kitle ganglion kisti lehine değerlendirildi. Rejiyonel anestezi altında midlateral cilt insizyonuyla girildi ve kitlenin cilt altında dijital sinire yapışık olduğu görüldü. Büyütmeli loop bakısı altında kitle yapışık olduğu sinirden disseke edilerek eksize edildi ve patolojik incelemeye gönderildi. Histopatolojik incelemede kapsüllü, S-100'e karşı immünreaktif ve Ki-67 indeksi <%1 olarak saptandı. Histopatolojik tanı schwannoma lehine değerlendirildi. Postoperatif 1.yılda rekürrens saptanmadı ve Semmes Weinstein monofilament testi 2.83 olarak saptandı.

Olgu2: 57 yaşında kadın hasta tarafımıza sağ el 2.parmak distal kısımda son 6 ayda büyüyen kitle nedeniyle başvurdu. 1.5x2 cm boyutunda olan kitleda, palpasyonla hassasiyet saptanmadı. Drenaj, fluktuasyon veya herhangi bir enfeksiyon bulgusu saptanmadı. Mid aksiyel insizyonla girilerek orta falanks palmar yüzde ulnar dijital sinire yapışık kapsüllü bir kitle görüldü. Kitle yapışık olduğu sinirden disseke edilerek eksize edildi. Sinirin devamlılığı korundu. Histopatolojik incelemede histokimyasal olarak masson trikom kullanılarak kollejen fibrilleri görüldü. İmmünohistokimyasal olarak CD34, CD99, EMA and CD10'a karşı immünreaktif olarak saptanadı. Histopatolojik tanı Superfisiyal Akral Miksoma lehine değerlendirildi. Postoperatif 1.yılda rekürrens saptanmadı.

Tartışma: El ve el bileğinde birçok tümör benzeri lezyonlar ve neoplazmlar görülebilir. Bu kitlelerin ayrıcı tanılarını yapmak, doğru tedavi modalitesi oluşturmak için en önemli faktördür. Radyolojist ve patolojist ile el birliği yapmak doğru tanı ve tedavi için önemlidir. El ve el bileğinde ganglion kisti en sık görülen yumuşak doku tümörüdür. Ne var ki ayrıcı tanıda ganglion kisti ile karışan bir çok tümör mevcuttur. Bunlardan biri schwannomadır. Elde primer nöral tümörler nadirdir ve yumuşak doku tümörlerinin sadece %5'ini teşkil eder. Shwan hücre kaynaklı olan bu tümör en sık 3.- 5.dekatta görülmekle birlikte cinsiyet ayrımı yapmamaktadır. Fizik muayenede yüksek lateral mobiliteye sahipken aksiyel mobilitesi kısıtlıdır. Genellikle şişlik dışında herhangi bir semptoma neden olmazken bazen ağrı ve kaynaklandığı sinire göre fonksiyonel semptomlara neden olabilmektedir. 1.olguda hastanın 4.dekatta olması, sadece şişlik nedeniyle tarafımıza başvurması ve fizik muayenede kitlenin mobil olması nedeniyle literatürle uyumlu olarak saptandı. Cerrahi eksizyon halen en etkili tedavi yöntemi olarak görülmektedir. Büyüteç altında intrakapsüler eksizyon, en az komplikasyonla tedaviyi sağlamaktadır. Eksizyon sırasında sinir fasiküllerinin hasarlanması durumunda oluşacak sinir defektin sinir greftiyle onarılması gerekmektedir. Tümörün malign transformasyonu ve rekürrens oranı düşüktür. Çevre dokulara yapışıklığı malignite lehine değerlendirilmelidir. Preoperatif klinik tanı, geniş ayırıcı tanısı yapılması gereken kitleler nedeniyle her zaman mümkün değildir. Bu olguda da radyolojik olarak kitlenin ganglion kisti lehine değerlendirilmesi bu kitlelerin ayırıcı tanısının yapılmasının zor olduğunu desteklemektedir. Bu tür tümörlerde preoperatif değerlendirmede hata payı her zaman göz önünde bulundurulmalı ve buna göre cerrahi seçenekler gözden geçirilmelidir.

Superfisiyel akral miksoma nadir görülen bir tümördür. Makroskopik olarak benign tümörleri taklit etse de malign histopatolojik bulguları nedeniyle agresif malign tümörlerle karışabilmektedir. Benign kitle olması nedeniyle hisolojik olarak atipik nukleus ve mittozda artış saptanmamaktadır.

İmmünohistokimyasal olarak bu kitlelerde CD34 ve CD99 pozitiftir. Literatürde Fetsch ve arkadaşları tarafından bildirilen 1 vaka hariş S100'e karşı bu kitleler immünreaktif değildir. Klinik olarak SAF nörofibroma, dermatofibrosarkoma protuberans, düşük grade fibromiksoidoid sarkoma ve myofibrosarkoma ile karışabilmektedir.
Klinik bulgular açısından SAF ve nörofibroma benzer özellikler taşır. Ayrıcı tanının histopatolojik olarak yapılması gerekmektedir. Nörofibromanın S-100'e karşı immünreaktif olması, ayrıcı tanının yapılmasını sağlamaktadır.
Tümörün lokasyonu ayrıcı tanıda ipucu verebilmektedir. Dermatofibrosarkoma daha çok ekstremite proksimalinde yer alırken SAF ekstremite distalinde yer almaktadır. Bu iki kitlenin benzer klinik özellikler taşıması ve CD34 olmaları sebebiyle ayırıcı tanının EMA belirtecine bakılması gerekmektedir. Superfisiyel akral miksomanın kesin tedavisi cerrahi eksizyondur. 73 hastayı içeren geniş serili bir çalışmada, SAF eksizyonu sonrası pozitif cerrahi sınır %89 olarak saptanmıştır. Ne var ki geç dönemde hastaların sadece %25'inde rekürrens görülmüştür. Bu tümörlerin malignite dönüşümünün olmaması ve geç dönemde rekürrens oranının düşük olması sebebiyle, en uygun tedavi çevre dokulara zarar vermeden lokal eksizyonunun yapılmasıdır. Bazı agresif malign tümörlerlerle karışabilmesi nedeniyle, katastrofik sonucu olabilen agresfik cerrahilerden kaçınmak için preoperatif superfisiyel akral miksoma olabileceği akılda tutulmalıdır.

Parmaklarda yerleşim gösteren kitleler için birçok ayırıcı tanı akla gelmektedir. Sinir veya sinir kılıfına yakın olan kitleler hastada uyuşma veya ağrıya neden olabileceğinden ve ameliyat sırasında sinirin korunması veya yeniden onarımı gerekebileceğinden bu kitleler yüksek öneme sahiptir. Bu yüzden bu kitleler için titiz bir preoperatif radyolojik ve klinik değerlendirme yapılmalı, ancak intraoperatif sürprizlere açık olması nedeniyle hastalar bilgilendirilmeli ve cerrahlar ihtiyatlı olmalıdır.

Anahtar Kelimeler: ganglion ksiti, Schwannoma, superfisyal akral fibromiksoma

P-179
Tırnak Batığı Tedavisinde Masum Olmayan Bir Yöntem: Kimyasal Matrisektomi

Nuh Evin[1], Şeyda Güray Evin[2]
[1]Bezmialem Vakıf Üniversitesi Tıp Fakültesi Plastik, Rekonstrüktif ve Estetik Cerrahi Anabilim Dalı
[2]Göztepe Eğitim ve Araştırma Hastanesi Plastik, Rekonstrüktif ve Estetik Cerrahi Kliniği

Giriş: Tırnak batığı, keratinize tırnak katlantısının tırnak yatağına doğru dönmesi sonucu ağrı, kızarıklık ve hassasiyet ile başlayan, akıntı ve granülasyon dokusu gelişerek seyreden bir hastalıktır. Özellikle ayak başparmaklarında görülür, yürüme problemleri ve iş gücü kaybın neden olabilmektedir. Yanlış tırnak kesimi, genetik yatkınlı, dar uçlı ayakkabı giyimi, enfeksiyonlar tırnak batması etyolojisinde en çok suçlanan etkenlerdir. Tırnak kenarında oluşan travmanın cilt bütünlüğünü bozması, sekonder bakteriyel ya da mantar enfeksiyonlarının eklenmesi, granülasyon dokusunun gelişmesi klasik tırnak batığına neden olmaktadır. Granüle alanın epitelizasyonu sonucu drene olamaması apse gelişmesine, semptomların şiddetlenmesine, kanamalara ve akıntılara neden olmaktadır. Tırnak batmaları ağrı ve inflamasyonun olduğu evre 1 olgularda sıcak pansuman, geniş ayakkabı ya da terlik giymek, batık alana gazlı bez veya özel plastik materyal konması, doğru tırnak kesiminin öğretilmesi ve antibiyotik tedavisi gibi konservatif tedaviler etkindir. Enfeksiyonun dahil olduğu evre 2 olgularda ve kronik granülasyonun eşlik ettiği evre 3 olgularda ise genellikle total tırnak çekilmesi, total germinal matriks eksizyonu, Winograd yöntemi, Bartlett yöntemi, tırnak yatağı ve tırnak matriksinin parsiyel rezeksiyonu gibi cerrahi tedavi gerekmektedir. Bununla birlikte tek başına ya da cerrahi tedavi ile birlikte genellikle dermatoloji kliniklerinde uygulanan kimyasal matriksektomi de tedavi seçenekleri arasındadır. Bu çalışmada, tırnak batığına kimyasal matrisektomi yapılan ve parmak sırtında nekroz gelişen olgunun yönetimi ve literatürün gözden geçirilmesi sunulmaktadır.

Olgu: 28 yaş sağlıklı kadın hastaya sağ ayak 1. parmakta aşırı ağrı, yürüyememe ve parmak sırtında renk değişikliği ile tarafımıza başvurdu. Öyküsünde yaklaşık 10 gün önce dış merkezde tırnak batığı nedeniyle tırnak kenarına enjeksiyon yapıldığı (%10 sodyum hidroksit solüsyon ve ardından %10 asetik asit ile nötralizasyon), işlem sonrası ağrıların arttığı, batık alanın iyileşmediği, parmak sırtında ise önce siyahlaşma ardından doku nekrozu geliştiği anlaşıldı. Fizik muayenede sağ ayak 1. parmak lateral web yüzünde tırnak batığı ve interfalengeal eklem dorsalde 1.8x0.7 cm nekroz vardı. Parmak dolaşımında ve hareketinde problem yoktu. Hastaya cerrahi önerildi. Cerrahi öncesi ayak fonksiyon indeksi uygulandı. Aydınlatılmış hasta onayı alını.

Cerrahi teknik: Dijital blok anestezisi ve parmak turnikesi altında opere edildi. Tüm nekrotik dokular debride edildi. Ekstansör tendon ekspoze oldu. Oluşan defekt alanı 1.web alanından hazırlanan transpozisyon flebi ile rekonstrükte dildi. Flep donör alanı primer kapatıldı. Ardından tırnak batığı alanınada winograd tekniğine uygun parsiyel tırnak, tırnak yatağı, tırnak matriksi eksizyonu uygulandı. Kalıntılar küretle temizlendi. Kanama kontrolü sonrası 3.0 prolenle sütüre edildi. Hasta aynı gün taburcu edildi. Analjezik ve antibiyotik yazıldı. 1 hafta günlük pansuman ve kısmi mobilizasyon önerildi. 1. Haftadan sonra günlük aktiviteler serbest bırakıldı. 10 gün sütürler alındı. 3. hafta hasta işine döndü. 12 ayda ayak fonksiyon indeksi tekrar uygulandı. Hasta yaklaşık 2 yıl takip edildi.

Sonuç: Cerrahi sonrası erken ve geç dönem komplikasyon görülmedi. Tırnak batığı nüksü görülmedi. Ayak fonksiyon indeksinde cerrahi öncesi döneme göre anlamlı düzelme vardı. Hasta tedaviden ve parmak kozmetiğinden memnundu.

Tartışma: Tırnak batığı tedavi edilmediği ya da yanlış tedaviler uygulandığında uzamış morbidite ile kalıcı tırnak ve parmak deformitelerine yol açabilmekte, ciddi sosyal ve psikolojik problemlere neden olmaktadır. Tırnak batığı tedavisinde kullanılan winograd prosedürü nüks oranı düşük etkili bir yöntemdir.

Anahtar Kelimeler: Kimyasal matrisektomi, tırnak batığı, winograd tekniği

P-180
Ekstansör Zon 5 Sagital Bant Yaralanması: Boxer's Knuckle Olgusu

Nuh Evin[1], Şeyda Güray Evin[2]
[1]*Bezmialem Vakıf Üniversitesi Tıp Fakültesi Plastik, Rekonstrüktif ve Estetik Cerrahi Anabilim Dalı*
[2]*Göztepe Eğitim ve Araştırma Hastanesi Plastik, Rekonstrüktif ve Estetik Cerrahi Kliniği*

Giriş: Sagital bantlar ekstansör zon 5 bölgesinde metakarpofalangeal (MKF) eklem dorsal yüzünde ekstansör tendonu orta hatta tutan ligamentöz yapılardır. Sagittal bant rüptürleri ektansör tendonun ulnar ya da radiale subluksasyonuna, tekrarlayan inflamasyon ve sinovite neden olarak kronik ödem, ağrı ve sonunda el hareketlerinde kısıtlılığa neden olur. Tanısı klinik olarak MKF eklemin zorlu fleksiyonunda ekstansör tendonun subluksasyonun görülmesi, ekstansiyonun aktif olarak başlamasında zorluk ancak pasif olarak başlatıldığında devam ettirilebilmesiyle konulur. Gerekli hastalarda ultrasonografi ve MRI görüntülemeden faydalanılabilir. Etyolojide en sık kapalı travma varken, romotoid artrit gibi kronik inflamatuar durumlarda da görülmektedir. Boks gibi dövüş sporlarıyla uğraşanlarda görülebileceği gibi (boxer's knuckle) normal insanlarda da görülebilmektedir. Sırasıyla 3.parmak (%48), 5. parmak (%31), 2. parmak (%14), 4. parmak (%7) etkilenmektedir. Radial taraf sagittal bant ulnar tarafa göre 9 kat fazla yaralanmaktadır. 3. parmakta ekstansör tensonun radial taraf sagital bantının yırtılması sonucu tendonun ulnara doğru yer değiştirmesi klinikte en sık başvurudur. Sagital bant yaralanmaları Rayan ve Murray tarafından üç klinik tipte sınıflandırılmıştır. Hepsinde sagittal bant yaralanması varken, Tip I yaralanmalarda ekstansör instabilite yoktur, Tip II yaralanmalarda ekstansör tendon subluksayonu ve Tip III yaralanmalarda ekstansör tendon dislokasyonu eşlik etmektedir. Akut yaralanmalar erken atelleme ile konservatif tedavide edilebilirken, kronik vakalarda genellikle cerrahi tedavi gerekmektedir. Cerrahi tedavilerde primer onarım, fasya ve tendon splitleriyle ya da greftleriyle onarım kullanılmaktadır. Bu çalışmada sagittal bant yaralanmasına bağlı ekstansör tendon subluksasyonunun plikasyon yöntemiyle onarımı sunulmaktadır.

Olgu sunumu: 28 yaşında sağlıklı erkek hasta sol el 3. parmakta şişlik ve ağrı şikayeti ile başvurdu. Hastanın boks sporuyla ilgilendiği, 1,5 yıl önce çıplak elle kum torbasında çalışırken aynı bölgede ağrı hissettiği, o zamandan beri ağrı ve şişliğin olduğu, son 3 aydır şikayetlerinin şiddetlendiğini tarifliyor. Hasta yaralanmanın 1. ayında ortopedi kliniğine başvurmuş, 4 hafta atelleme yapılmış, ancak atellemeden 1 ay sonrası şikayetleri tekrarlamış. Yapılan fizik muayenede 3. parmak fleksiyonunun ağrılı olduğu, zorlu fleksiyondayken sol el 3. parmak ekstansör zon 5'te ekstansör tendonun ulnar tarafa sublukse olduğu, ekstansiyona başlangıçta zorluk ve ağrı olduğu, ancak ekstansiyon yapılabildiği gözlendi. Hastada MKF eklem açıklıklarında kıstlılık yoktu. Nörovasküler yapılarda ve röntgende kemik patolojisi yoktu. Hastaya sagittal bant rüptürü ön tanısı ile cerrahi eksplorasyon önerildi. Hasta onayı alınarak cerrahi öncesi DASH (Kol, Omuz ve El Sorunları Anketi) skorlaması uygulandı.

Cerrahi teknik: Hasta periferik duyu bloğu ile kol turnikesi altında opere edildi. Sol el 3. MKF eklem dorsal yüz radial tarafta yapılan yaklaşık 2 cm kesiden girildi. Vasküler yapılar korunarak ekstansör tendon ve sagittal bant diseke edildi. Sagittal bant radial tarafta rüptüre, fibrotik bantla iyileşmiş ve normalden daha uzundu (1.2 cm). Eklem kapsülü sağlamdı. Sagittal bant bütünlüğü korunarak çevre dokulardan serbestlendi. Ardından 4.0 polidioksanon sütürle plikasyon yapılarak radial taraftaki sagittal bant boyu kısaltıldı (0.5 cm) ve ekstansör tendon orta hatta alındı. Ameliyat esnasında yapılan zorlu fleksiyon ve ekstansiyonla ekstansör tendonun MKF eklem sırtında orta hattaki pozisyonu teyit edildi. Cilt kesileri 4.0 prolenle sütüre edildi. Pansuman yapıldı. MKF ve proksimal interfalengeal eklem ekstansiyonda, distal interfalengeal eklem serbet olacak şekilde kısa kol atel uygulandı. Hasta aynı gün oral analjezikle (parasetamol 500mg) taburcu edildi. 2 günde 1 pansuman önerildi. 10. günde cilt sütürleri alandı. 3. haftada atel alındı ve hasta fizik tedaviye yönlendirildi. 2 hafta fizik tedavi alan hasta ardından işine geri döndü. Cerrah sonrası 3. ayda boks serbest bırakıldı. Takiplerde problem görülmedi. Cerrahi sonrası 12. ayda DASH skorlaması tekrarlandı. Hasta yaklaşık 16 ay takip edildi.

Tartışma ve Sonuç: Cerrahi sonrası erken ve geç dönemde komplikasyon ve nüks gözlenmedi. Ameliyat öncesi DASH puanı 2.33, ameliyat sonrası 12. ayda DASH puanı 1'di. Hasta cerrahi sonuçtan memnundu. Hastada ağrı ve tendon subluksasyonu olmadan MKF eklemde tam ekstansiyon ve fleksiyon yapabildi.

Tartışma: Ekstansör tendon MKF eklem başında dorsal retinakuler ligament kompleksi sayesinde orta hatta tutulur. Bu ligament kompleksinin en önemli yapısı sagittal banttır. Bu bandın rüptürü ekstansör tendonda sublüksasyonla sonuçlanır. Genellikle 3. parmak sagittal bant radial tarafı etkilenir. Bunun nedeni sagital bandın radyal bileşeninin ulnar liflerden daha ince ve uzun olmasından kaynaklanmaktadır. Erken dönemde atelleme ile tedavi edilemezse cerrahi tedavi kaçınılmazdır. Tedavi edilmeyen olgularda geç dönemde MKF eklemde fleksiyon kontraktürü gelişebilir bu nedenle tedavide birçok teknik tanımlanmıştır. Konservatif tedavi dışında, sagittal bant rüptürünün direk onarımı, tendon flepleri ya da greftleriyle onarım seçenekler orasındadır. Trap door tekniğinde eklem kapsülünden ulnar bazlı fasya flebi kaldırılır ve sublukse ekstansör tendon fasya flebinin altına orta hatta taşınır. Kilgore tendon slip tekniğinde ekstansör tendon radial yüzden distal bazlı hazırlanan tendon slibi radial kollateral ligament etrafında loop yapılarak kendine sütüre edilir ve ekstansör tendon santralize edilir.
Carroll tendon slip tekniğinde ekstansör tendon ulnar yüzden distal bazlı hazırlanan tendon slibi sublukse tendonun altında ve radial kollateral ligament etrafından loop yapılarak kendine sütüre edilir ekstansör tendon santralize edilir. McCoy tendon slip tekniğinde ekstansör tendondan proksimal bazlı hazırlanan tendon slibi lumbrikal kas insersiyosu etrafından loop yapılarak kendine sütüre edilir ekstansör tendon santralize edilir. Watson EDC tendon transfer tekniğinde ekstansör tendondan distal bazlı hazırlanan tendon slibi derin transver metakarpal ligament etrafından loop yapılarak kendine sütüre edilir ekstansör tendon santralize edilir. Wheeldon junctural reinforcement tekniğinde orta parmak radial sagittal bant yırtığında yüzük parmaktan hazırlanan jukstra tendineum ekstansör tendon üzerinden geçirilerek radial tarafta sagittal banda sütüre edilir. Bunlarla birlikte fasya ve tendon greftleriylede cerrahi onarım sağlanabilir.
Bu tekniklerin hepsinde hedef sublükse tendonun tekrar orta hatta lınması ve uzun dönemde relapsın önlenmesidir. Bu olguda sagittal bant radial tarafta rüptür gerçekleştiği ancak hastaya erken dönemde yapılan atel tedavisi sonrası tendonun iyileşmeye çalıştığı ancak anatomik lokalizasyonde iyileşemediği ve arada fibrotik bant geliştiği gözlendi. Plastik cerrahide uzun tendonların boyunu kısatmakta sıklıkla kullanılan plikasyon yöntemiyle ekstansör tendon orta hatta alınabilmiş ve deformite düzeltilmiştir.

Anahtar Kelimeler: Boxer's knuckle, ekstansör tendon yaralanması, sagital bant yaralanması

P-182
Nadir görülen bir yumuşak doku benign tümörü: perivasküler myoid tümör

Zeynel Tulgar, Atakan Meriç Kahraman, Oğuz Boyraz, Recep Okan Üstün, Alper Sarı
Mersin Üniversitesi Tıp Fakültesi Plastik, Rekonstrüktif ve Estetik Cerrahi Ana Bilim Dalı, Mersin

Giriş: Myoperisitom tümörü myofibrom, anjiyoleiomyom ve glomus tümör gibi perivasküler myoid hücreli neoplazi spektrumunun bir parçası olduğu düşünülen benign mezenkimal neoplazilerdir. Kliniğimizden görülen bu nadir yumuşak doku tümörü tipini örnekleyen bir vaka sunumu aktaracağız.

Materyal ve Metot: 48 yaşında erkek hastada 20 yıldır sağ dizde yer alan ciltten 8 cm kabarık 10 cm çapında lezyon mevcuttu. İnvazyon derinliğini saptamak amacıyla sağ dize yönelik yapılan yumuşak doku kontrastlı manyetik rezonans görüntüleme istendi.

Bulgular: Sağ patella üzerinde ön yüzde yaklaşık 20 yıldır yer alan mobil, ciltten 8 cm kabarık, 10 cm çapında Manyetik Rezonans Görüntüleme (MRG)'de hemanjiom olarak raporlanan lezyon için operasyon hazırlıkları yapıldı. Lezyon total olarak eksize edildi. Eksizyon esnasında cilde verilen venöz vasküler dallar bağlandı. Lezyonun tabanda patella üzerindeki kas ve bağ doku yapışıklıkları keskin ve künt diseksiyon ile ayrıldı. Oluşan defekt fasiyokütan flepler ile kapatıldı. Çıkarılan lezyondan patoloji istendi. Patoloji sonucu benign perivasküler myoid tümör (myoperisitom) olarak raporlandı.

Tartışma ve Sonuç: Plastik cerrahi deri ve deri eki tümörleri ile ilgilendiği gibi çoğu yumuşak doku tümörleri ile de ilgilenmektedir. Yumuşak doku tümörleri preoperatif değerlendirmede birbirleri benzerlik göstermektedir. Bu vakamızda da nadir görülen bir yumuşak doku tümörü olan kliniğimizde gördüğümüz myoperisitom vakasını ele aldık.

Anahtar Kelimeler: Myoid neoplazi, myoperisitom, perivasküler

Fotoğraf 1.

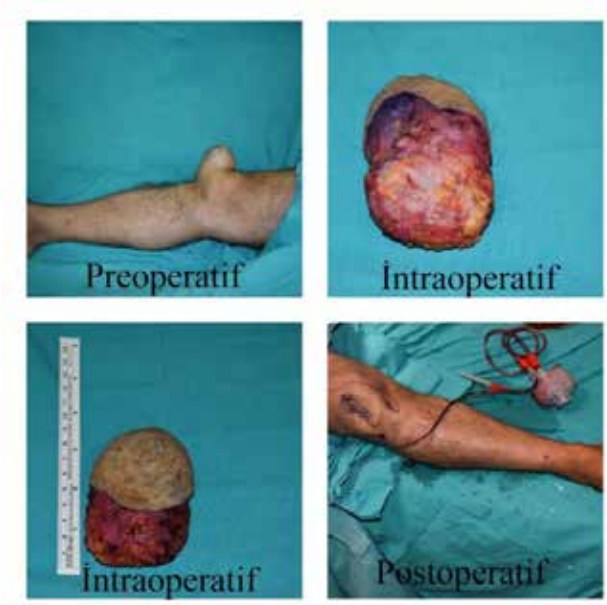

Pre-intra-postoperatif fotoğraflar.

P-183
Kompresyon Yaralanmasına Bağlı Aksiller Bölgede Oluşan Nöropraksi Hastasına Konservatif Yaklaşım

Mehmet Alperen Bay, Ahmet Rıfat Doğramacı, Mustafa Sütçü, Zekeriya Tosun
Selçuk Üniversitesi Tıp Fakültesi Plastik,Rekonstrüktif ve Estetik Cerrahi Ana Bilim Dalı, Konya

Giriş: Travmatik periferik nöropatiler, bası, sıkışma, gerginlik veya traksiyona bağlı fiziksel yaralanmalara göre fokal veya multifokal nöropatiler olarak değerlendirilmektedir [1,2]. Diğer taraftan torasik outlet sendromu, brakiyal pleksus yaralanmaları, akut kompresyon sendromları gibi nedenler de etyopatogenezde rol almaktadır.

Bu çalışmanın amacı aksiller bölgede kompresyon yaralanması sonrası üst ektremite sinirlerinde nöropraksi gelişen hastaya yaklaşım ve tedavi modalitesine vurgu yaparak sunmaktır.

Olgu: 66 yaşında erkek hasta, tarım makinesine kıyafetinin sıkışması nedeniyle tarafımıza danışıldı. Ek hastalığı ve kullandığı bir ilacı olmayan hastanın ilk değerlendirmesinde sol ön kol ve elde total duyu kaybı, elde ve parmaklarda ekstansiyon hareketlerinin total kaybı izlendi. Sol el, parmaklarıyla beraber fleksiyon pozisyonundaydı. Sol elde total kas gücü 2/5 olarak tespit edildi. dolaşım muayenesi olağandı. Kompartman sendromu bulguları izlenmedi. Hastaya, kliniğimizde 2 x 60 mg prednol ve dekstran 40 solüsyonu ile 4 günlük takip ve tedavi uygulandı. 4. günün sonunda yapılan fizik muayenede hastanın sol ön kol ve eldeki hipoestezik cilt alanı tamamen gerilemişti. Elin fleksiyon postürü yerini normal postüre bırakmıştı. Elin ekstansiyon hareketleri normal fonksiyonuna dönmüştü. Kas gücü 4/5 olarak değerlendirildi. Hastanın fizik muayene bulgularındaki bu dramatik yanıt üzerine hasta, yakın poliklinik takipleri ile taburcu edildi. Hastanın olay sonrası 3.haftada yapılan EMG değerlendirmesi normal düzeylerde tespit edildi.

Tartışma: Periferik sinir dokusunun yaklaşık %8'lik bir elastisite payı vardır. Bu payı aşan özellikle çekme/germe/burma tipi kapalı travmaların nöral dokularda endonöral iskemi ve myelin hasarlanmaya bağlı olarak nöropraksi yarattığı bilinmektedir [1]. Nöropraksi, Seddon tarafından yapılan periferik sinir yaralanmalarının sınıflamasında en hafif derecedeki yaralanmadır. Sinir iletimindeki, anatomik bir bozukluk olmaksızın geçici fonksiyon kaybına bağlı olarak sinir iletiminin bozulması ve sinirin innerve ettiği/duyu aldığı alanlarda fonksiyon kaybı yaşanmasıdır. Kronik basının da endonöral dolaşımı bozarak ve lokal faktörleri uyararak tuzak nöropatilere yol açtığı düşünülmektedir. Akson bütünlüğü korunduğu için aksonotimezis'ten farklı olarak 3-10. günlerde başlayan Wallerian dejenerasyonun ve elektrofizyolojik sonuçlarının görülmediği nöropraksi, elektrofizyolojik olarak travmadan sonraki 1 hafta boyunca aksonotimezisten kesin olarak ayrılamaz. İlk hafta içinde yapılan çalışmalar özellikle hasarlanmanın yerini tespit etmekte faydalıdır [2,3]. EMG'nin tanı koymadaki öneminden dolayı periferik sinir hasarıyla gelen her hasta için ilk 1 hafta içinde, 3-4. haftalarda ve 3-4. aylarda EMG yapılmalıdır. Böylece klinik bulgularla ayrımı yapılan sinir hasarı tipleri nicel özellik kazanmış olacaktır. Tam iyileşme süresinin birkaç saatten birkaç aya kadar değişebildiği nöropraksideki bu geniş yelpazenin etiyolojiye bağlı olduğu, özellikle demiyelinizan yaralanmaların süreyi uzattığı düşünülmektedir. Daha uzun süren iyileşmelerde aksonotimezis ve nörotimezis akla gelmelidir. "Cerrahi müdahale ilk 6 ay içinde uygulanmalıdır." teorik görüşünün de etkisiyle erken ve doğru tanı sinir hasarlanmalarında önem kazanmaktadır. Tam iyileşmeye kesin gözüyle

bakılan nöropraksinin, ilk dönemlerinde aksonotimezisten ayrım zorluğu; nöroprotektif etkileri ve inflamasyon baskılayıcı özellikleri bilinen kortikosteroidleri, sistemik bir tedavi seçeneği olarak düşünmeye yol açmaktadır. Fakat nöropraksinin derecesi ve etiyolojisini tespit etmektekizorluk, nöropraksinin doğasındaki iyileşmeye yatkınlık, steroidlerin sistemik yan etkileri, çalışmaların ve kontrol gruplarının yetersizliği kısıtlayıcılar olarak karşımıza çıkmaktadır. Tüm bu bulgular, periferik sinir yaralanması tespit edilen her hastanın detaylı fizik muayenesinin ve nörolojik muayenesinin yapılması, sinir hasarının sınıfının ön-tespiti, EMG ile klinik korelasyonun ve takibin sağlanması, nöroprotektif tedavilerin gözden geçirilerek hastaya uygun tedavinin hızlıca uygulanmaya başlanmasının prognozdaki önemini ortaya koymaktadır. Steroid tedavisi de bu hususta akılda tutulması gereken ilk seçeneklerden biridir.

Anahtar Kelimeler: Aksiller bölge, Nöropraksi, Kompresyon

P-184
Elde Çoklu Tofüslerle Seyreden Kronik Gut Artiriti Olgusu

Çağhan Benli, Volkan Genç, Anıl Bolca, Harun Özügül, Abdullah Erkan Orhan
Çanakkale Onsekiz Mart Üniversitesi Tıp Fakültesi, Plastik, Rekonstrüktif ve Estetik Cerrahi Ana Bilim Dalı, Çanakkale

Giriş: Gut hastalığı gelişmiş ülkeler %2 sıklıkla, özellikle 40 yaş üstü erkek bireylerde rastlanan ve yumuşak dokuda tofüs adı verilen monosodyum ürat kristallerinin depolanmasıyla görülen bir hastalıktır. [1, 2] Hastalığın kronik fazında el eklemlerinde de sıklıkla görülen tofüs oluşumları hastaların %5'i kadarında medikal tedaviye yanıt alınamaması sonucu fonksiyonel, estetik, semptomatik ve metabolik açıdan cerrahi eksizyon indikasyonu oluşturmaktadır.[3] Bu olgumuzda sol elinde çoklu tofüsler ile kliniğimize başvuran 62 yaşındaki erkek hastamızı sunmaktayız.

Gereç ve Yöntem: 62 yaşındaki erkek hasta 15 senedir diyet ve kolşisin tedavisinde izlenmekte, ancak her iki elinde çoklu tutulum ile seyreden tofüs bulguları ile kliniğimize başvurmuştur. Bu kitleler hastanın el fonksiyonlarını olumsuz etkilemekteydi. Hastadan preoperatif istenen MR sonucu tofüs ile uyumlu subkutan kitleler gözlenmiş ve hasta operasyona alınmıştır. Sol elinde 1. Parmak MKF eklem dorsalinde, 2. Parmak MKF eklemi ve distal falanks dorsalinde ve 5. Parmak MKF eklem dorsalinde en büyüğü 35x35x20 mm olmak üzere multiple tofüsler gözlenmiştir. Operasyon sırasında eklem kapsülü, tendon ve kemiğe invaze olduğu gözlenen tofüsler çevre dokulardan eksize edildi. 1. Parmaktaki kemiğin erozyona sekonder kum saati şekli aldığı görüldü. Operasyon esnasında EDM ve EDC tendonlarının tofüse bağlı ekspande oldukları görüldü ve eksizyon sonrası plikasyon ile kısaltıldılar. Operasyon sonrası el dolaşımınlarının normal olduğu görüldü ve eli istirahat ateline alındı.

BulgularÇ Hastanın patoloji sonucu tofüs ile uyumlu geldi ve gut tedavisinin düzenlenmesi için dahiliyeye yönlendirildi. Hastanın tedavisine Febuxostat eklendi. Postoperatif 1. ayda yapılan kontrollerde hastanın el fonksiyonlarının normal olduğu görüldü. Hastanın estetik açıdan şikâyeti bulunmamaktaydı.

Sonuçlar: Gut hastalarında tofüsler kimi zaman medikal tedaviye yanıtsız kalmakta ve cerrahi girişim endikasyonu gerektirmektedir. Özellikle eldeki tofüslerin sıklıkla hastalığın son aşaması olan kronik fazda ortaya çıktığı unutulmamalı ve sinoviyal eklem, tendon ve kemik invazyonuyla seyredebileceğine dikkat edilmelidir. Ayrıca cerrahi esnasında monosodyum ürat kristallerinin tamamının temizlenmesinin çoğu zaman mümkün olamaması nedeniyle bu hastaların postoperatif gut ataklarına yatkın olabileceği de bir başka dikkat edilmesi gereken husustur.[4] Bu yüzden bu hastaların cerrahi tedavisi daima medikal tedaviyle birlikte takım çalışması halinde ele alınmalıdır.

Kaynakça
1. Grassi W, De Angelis R. Clinical features of gout. Reumatismo 2012: 63: 238-45.
2. Richette P, Bardin T. Gout. Lancet 2010: 375: 318-28.
3. Larmon WA. Surgical management of tophaceous gout. Clin Orthop Relat Res 1970: 71: 56-69.
4. Meyer Zu Reckendorf G, Dahmam A. Hand involvement in gout. Hand Surg Rehabil 2018.

Anahtar Kelimeler: Gut, Artrit, Tofüs, El

Resim 1

A: Preop B: Çıkarılan kitlelerden biri

P-185
Defekt içeren sinir hasarlarında alternatif bir teknik; ven conduiti ile sinir onarımı

Bilsev İnce, Hayri Ahmet Burak Nurşen, Selçuk Kendir, Arda Soylu, Erdem Zuhal, Mehmet Dadacı
Necmettin Erbakan Üniversitesi Meram Tıp Fakültesi, Plastik Rekonstrüktif ve Estetik Cerrahi Ana Bilim Dalı, Konya

Giriş: Üst ekstremite travmalarında periferik sinir yaralanmalarıyla sıkça karşılaşılmaktadır. Travma sonrası erken dönemde sinir rejenarasyon süreci başlamaktadır. Rejenerasyon potansiyeli olmasına rağmen sinir dokusunun spontan iyileşme olasılığı oldukça düşüktür. Mikrocerrahiyle primer onarımı yapılan sinirlerin bile fonksiyonel iyileşmesi tam olarak gerçekleşmemektedir.

Travmaya bağlı yaralanmalarda sinir dokusunda defekt bulunması sinir onarımını daha zor bir hale getirmektedir. Bu tarz defektif yaralanmalarda onarım için öncelikle otolog sinir greftleri tercih edilmektedir ancak otolog sinir greftlerinin donör alan morbiditesi bulunmaktadır. Defekt içeren sinir dokularının tamirinde bir diğer alternatif ven conduiti kullanmaktır. Bu çalışmada sağ el 3.parmak ulnar taraf dijital sinirinde travmaya sekonder defekti bulunan; ven konduiti ile onarımı gerçekleştirilen olgunun kliniğini ve tedavi yöntemini sunmayı hedefledik.

Olgu sunumu: 23 yaş erkek hasta 10 günlük bıçak yaralanması sonrası sağ el 3.parmak fleksör bölge zon 2 kesisi nedeniyle polikliniğimize başvurdu. Yapılan fizik muayenede 3.parmağın dıp ekleminde fleksiyon kaybı ve 3.parmak ulnar tarafta hipoestezisi mevcuttu. Hastaya tarafımızca cerrahi planlandı. Olası riskler ve komplikasyonlar hususunda hasta ve aile bireyleri bilgilendirildi; yazılı onam alındı. Genel anestezi altında yapılan operasyonda kesi yeri eksplore edildi. Fdp tendonu ve ulnar taraf dijital sinirin kesik diğer yapıların intakt olduğu görüldü. Fdp tendonunun usülüne uygun olarak onarımı gerçekleştirildi. Ulnar taraf dijital sinirin defektif olarak hasarlandığı ve primer onarımın yapılamayacağı gözlendi. Defektif hasarlı sinirin saf duyu siniri olması ve sinir grefti kullanmanın donör alan morbiditesi oluşturması nedeniyle defekt onarımı için sinir grefti yerine ven konduiti kullanımı planlandı. Hastanın el bileğinden uygun boyutta ven grefti alındı, ven grefti kapakçıkların yönüne göre çevrilerek defekt bulunan sinirin distal ve proksimal uçlarına koapte edildi. Hasta postop 4.ayda görüldü. İki nokta ayrım testi 3.parmğın her iki taraf pulpasına uygulandı. Sinirin sağlam olduğu radyal tarafta 3mm onarım yapılan ulnar tarafta 5mm olarak ölçüldü.

Tartışma: Defektif sinir yaralanmalarının onarımında sentetik veya biyolojik tübüler yapıda olan konduitler kullanılmaktadır. Tübüler yapı nörotrofik faktörlerin harekete geçmesi için uygun ortamı sağlarken aynı zamanda aksonlar için bir kılavuz görevi görmekte ve siniri çevre dokudan korumaktadır. Ven konduiti kullanmanın çeşitli avantajları vardır. Bunlardan ilki ven dokusunun sinir dokusuyla benzerlik göstermesidir. Ven duvarı sinir dokusunu korurken aynı zamanda difüzyona imkan sağlayarak sinir iyileşmesini desteklemektedir. Donör sahası çeşitli olmakla birlikte; sinir greftleri ile karşılaştırdığımızda donör alan morbiditesi çok daha az olmaktadır. Ayrıca 3cm ve daha az defekt içeren sinir yaralanmalarında tedavide etkili bir yöntem olarak gösterilmiştir. Histolojik incemelerde otolog ven grefti kullanımıyla yapılan onarımlarda sinir rejenerasyonunun dört fazda gerçekleştiği görülmüş; hematom fazı, hücresel migrasyon fazı, myelinizasyon ve maturasyon. Ven kondüitlerinin sinir onarımlarında kullanımının ven lümeninin olası kollabe olması durumunda;sinir rejenerasyonunu olumsuz yönde etkileyeceğine dair karşıt görüşler de bulunmaktadır. Ancak yapılan çalışmalarda sinir rejenerasyonu sürecinde konduit lümeninin patent kaldığı gösterilmiştir. Ven grefti kullanmanın bir diğer olası dezavantajı da ven lümeni içindeki kapakçıkların varlığıdır. Bu kapakçılar lümende obstrüksiyona neden olarak akson rejenerasyonunu bozmaktadır. Bu durum nöromaya neden olabilmektedir. Bu sebepten dolayı kapakçık içermeyen ven grefti kullanımı ya da ven greftinin iç kısmı dışa gelecek şekilde adventisya kısmıyla yeni lümen oluşturulmasıyla sinir koaptasyonu sağlanabilir.

Sonuç: Primer onarımın gerçekleştirilmesinin güç olduğu defektif sinir yaralanmalarında; sinir greftine göre donör alan problemi daha az olan ven konduiti kullanımının akılda tutulması gerektiğini düşünüyoruz.

Anahtar Kelimeler: sinir onarımı, sinir grefti, ven konduiti

Resim 1

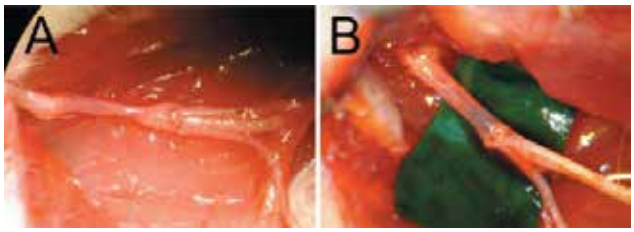

Ven conduiti kullanılarak koaptasyon yapılmış sinir

P-186
Patterson Class 2 Konstrüktif Bant Sendromu Cerrahisinin Geç Dönem Sonuçları, Olgu Sunumu

M. Baver Acaban, Ege Sak, Recep Okan Üstün, Göktekin Tenekeci, Şakir Ünal
Mersin Üniversitesi Tıp Fakültesi Hastanesi, Plastik, Estetik ve Rekonstrüktif Cerrahi Anabilim Dalı, Mersin

Giriş: Amniyotik bant sendromu olarak ta bilinen konstrüktif bant sendromu, fetal hayatta rüptüre olan amniyon zarın adhezyonları ile gelişmektedir. 1:15000 canlı doğumda bir görülmekte ve her iki cinsiyette eşit oranda etkilenmektedir. Tanı genellikle ekstremitelerin uzun aksına dik yerleşen bantların klinik olarak gözlenmesi ile konulur. Bantların yerleşim yerinin proksimalinde ekstremite normal anatomiye sahipken, distalinde basit konstrüktif halkadan, lenfödem, ekstremite füzyonu (sindaktili) ve amputasyona kadar farklı klinik durumlar ile karşılaşılabilinir. Patterson sınıflamasına göre yapılacak cerrahi müdahale endikasyonu değişmektedir. 40. Ulusal TPRCD kongresinde ilk 2 seansın erken dönem sonucunu paylaştığımız hastanın 3. seans sonrası geç dönem sonucunu paylaşmayı amaçladık.

Olgu: İntrauterin hayatın 5. ayda ultrason ile takibinde sağ ayakta şişme nedeniyle jinekoloji tarafından takip edilen hasta 38. hafta da hayata geldikten sonra kliniğimize konsulte edildi. Sağ bacak distal 1/3' ünde konstrüktif bant ve bant distalinde özellikle ayak dorsumunda yoğun lenfödem olduğu görüldü (Şekil 1a-b). Bebekte ek olarak sol el 3. webte sindaktili ve sol el 2. ve 3. distal interfalangeal eklem bölgesinde bant gelişimi görüldü. Neonatoloji tarafından multisistem değerlendirilmesi yapılan bebekte herhangi ek patoloji gözlenmedi. Hasta 25 günlük iken ilk operasyona alındı. İlk aşamada konstrüktif bandın lateral kısmına z plasti cilt insizyonu yapılarak cilt flepleri kaldırıldı. Safen venin korunmasına özen gösterildi. Ardından derin fasya dokusu insizyon ile gevşetildi. Postoperatif takiplerinde ödemin ciddi düzeyde azaldığı gözlendi. İkinci cerrahi prosedür ilk ameliyattan 3 ay sonra bandın medial bölgesine aynı şekilde uygulandı. Hasta takiplerinde ödemin dramatik şekilde azaldığı gözlemlendi ancak ayak dorsumunda ekpansiyona bağlı gelişmiş olan cilt fazlalığı bulunmaktaydı. İkinci cerrahi operasyondan 14 ay sonra bulky etkisi yapan doku eksize edildi. Postoperatif 2. ayda bacak distali ve ayak dorsumunda lenfödemin tamamen gerilediği görüldü (Şekil 1c-d). Hastanın uzun süreli takibi yapıldı, cerrahi sonrası ayakkabı giymesinde ve yürümesinde herhangi bir sorun ile karşılaşılmadı.

Tartışma: Konstrüktif bant sendromunun yönetimi intrauterin hayatta başlamakta ve doğum sonrası erken

dönemde cerrahi müdahaleye ihtiyaç duyulabilmektedir. Erken müdahale edilmeyen çocuklarda, çocuğun büyümesine bant büyümesi eşlik edemeyeceğinden semptomların ilerlemesine ve geri dönüşsüz bir hal almasına neden olabileceği unutulmamalıdır.

Literatürde rezeksiyon ve z plastinin yeterli olduğu vakalar bulunmaktadır1. Ancak çoğu zaman venöz drenajı artırmak, sinir kompresyonunu ortadan kaldırmak ve lenfödemin gerileyebilmesi için derin fasyanın gevşetilmesi gerekebilmektedir. Vasküler yetmezlik ile karşılaşılması riskine karşın bu cerrahilerin 2 aşamada gerçekleştirilmesi önerilmektedir2. Literatürde iki aşamalı cerrahi sonrasında debulking cerrahisi yapıldığı raporlanan iki hasta sonucuna ulaştık 3. Lenfödem sonrası gelişen cilt fazlalığının da debulking cerrahisi ile güvenle giderilebileceği unutulmamalıdır.

Referanslar

1 Upton J, Tan C. Correction of constriction rings. J Hand Surg Am. 1991;16:947–953.
2 Hung NN. Congenital constriction ring in children: sine plasty combined with removal of fibrous groove and fasciotomy. J Child Orthop. 2012;6:189–197.
3 Napiontek M, Harasymczuk J. Surgical Treatment of Active Amniotic Band Syndrome (ABS) by Z-plasty and Radical Excision of the Overgrown Tissue: A Report of 2 Cases With Progressive Lymphedema Causing Vascular Insufficiency. J Pediatr Orthop. 2015 Jul-Aug;35(5):516-8.

Anahtar Kelimeler: Konstrüktif bant, Patterson class 2, Debulking

resim 1

P-187
Wartenberg Belirtisi ile İlişkili İnterosseöz Kasın Sinirinin Travmatik Hasarı: Nadir Bir Sebep

Ersin Yavuz, Uğur Çelik, Servet Yekta Aydın, Semih Bağhaki
İstanbul Üniversitesi- Cerrahpaşa, Cerrahpaşa Tıp Fakültesi, Plastik Rekonstrüktif ve Estetik Cerrahi Ana Bilim Dalı, İstanbul

Wartenberg belirtisi, üçüncü palmar interosseöz kasın, extansör digiti minimi kasına karşı addüksüyon hareketini yapamamasına bağlı istemsiz olarak 5.parmağın abdüksüyon postüründe kalması olarak tarif edilir. En sık ulnar sinir sıkışma sendromlarına bağlı olarak görülür. Ulnar sinirin travmatik lezyonlarında, yaralanma seviyesine göre pençeleşme, hipoestezi, hipotenar bölge güçsüzlüğü gibi bulgular görülür. İzole Wartenberg belirtisi çok nadirdir ve distal ulnar sinir yaralanmalarında veya üçüncü palmar interosseöz kasın muskulotendinöz bileşke hasarlarında görülebilir. Bu olgu sunumunda, Wartenberg belirtisinin nadir bir nedeni olan üçüncü palmar interosseöz kas sinirinde travmatik laserasyon yaralanması olan ve semptomları primer onarımla düzelen bir hastayı sunmayı amaçladık. Palmar interosseöz kası inerve eden bir sinir lifi kasa nörotize edildi ve operasyon sonrasında 2. gün fizik tedaviye başlatıldı. Post-operatif 3.ayda 5.parmak abdüksüyon postürünün tamamen normale dönmüş olduğu görüldü.

Anahtar Kelimeler: Abdüksüyon, İnterosseöz, Ulnar, Wartenberg

PEROP FOTOĞRAF

PEROP SİNİR KAS NÖROTİZASYONU

P-188
Vaka Sunumu: Trifalengeal Polidaktili

Yunus Sağlam, Zeynep Şeyma Akça, Oğuzhan Sağlam, Necdet Urhan, Hasbi Mert Meral, Muhammet Uraloğlu
Karadeniz Teknik Üniversitesi, Plastik Rekonstrüktif ve Estetik Cerrahi Ana Bilim Dalı, Trabzon

Trifalangeal başparmak (TFT), ilk olarak 1559'da Columbo tarafından tanımlandığı düşünülen başparmağın ek bir falanksa sahip olduğu doğuştan gelen bir el anomalisidir. Tahmini prevalansı 25.000 yenidoğanda 1 olan nadir bir anomali olmasına rağmen, değişken fenotipik özellikler yaygındır. izole bir biçimde mevcut olabilir; bir sendromun parçası olarak ve baskın bir şekilde kalıtsal olabilir. Hastamızda ek kalıtsal patolojiler olan hastada trifalengeal başparmak duplikasyonu şeklinde polidaktili de eşlik etmekte idi. Bu vaka sunumunda Trifalengeal Polidaktili vakasını ve tedavi sürecini sizlerle paylaştık.

Anahtar Kelimeler: polidaktili, trifalengeal, wassel

Trifalengeal Polidaktili

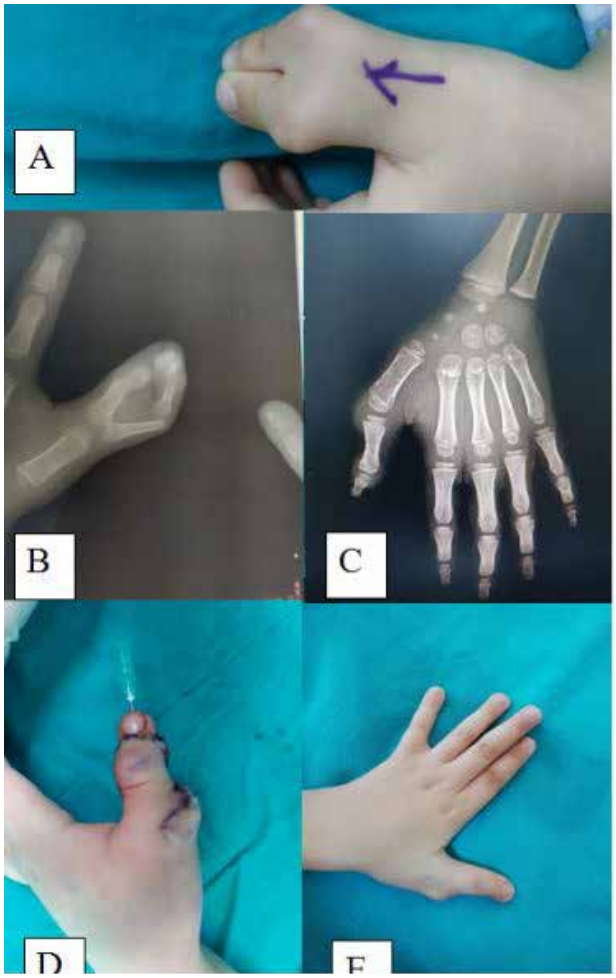

Hastanın preop intraop ve postop resimleri

P-189
Parmakta Yumuşak Doku Defekti Onarımı için Propeller Dorsal Dijital Arter Perforatör Flep

Ümmü Gülsüm Barutcu
Dicle Üniversitesi Tıp Fakültesi, Plastik Rekonstrüktif Ve Estetik Cerrahi, Diyarbakır

Parmak fonksiyonunu devam ettirmek ve daha iyi bir görsel sonuç elde etmek için replantasyon, ampütasyonda ilk seçenektir.[1] Parmak ucunun mikrocerrahi ile replantasyonunun mümkün olmadığı durumlarda V-Y flep, daha büyük defektlerin onarımında ise tenar, hipotenar ve çapraz parmak flepleri;normal akımlı nörovasküler ada flepleri ve ters akımlı homodijital arter flepler gibi pek çok flep kullanılabilir[2]. Serbest venöz flep, serbest hemipulpa ve ayak parmak ucu flebi parmak ucu ampütasyonları için diğer onarım seçenekleridirler; fakat, ileri mikrocerrahi uygulamalar gerektirir ve son alternatif olarak değerlendirilebilirler.[3-4-5] Bu tekniklerin hiçbiri bir diğerinin alternatifi değildir ve onarım tekniğinin seçimi defektin boyutuna, yerleşimine, yaralanma şekline, hastaların tıbbi durum ve beklentisi ile cerrahın seçimine bağlıdır. Parmak ucu onarımı için bir diğer teknik de propeller dorsal dijital arter perforatör flep olabilir. Bu flep beslenmesi Koshima ve ark tarafından tanımlanan dijital arterin perforatörleri ile sağlanır [5].Bu flep dijital arter perforatör flebin modifiye bir formu olup; parmakların dorsolateralinden eleve edilen bu flep daha eliptik ve geniş tasarlanabilir ve parmaktaki yumuşak doku defektlerinde alternatif bir flep olarak kullanılabilir[6].

Anahtar Kelimeler: amputasyon, flep, parmak, perforatör

P-191
Sakal Bölgesinin Anatomik Nirengi Noktaları

Ufuk Durgun[1], Selma Sönmez Ergün[1], Özcan Gayretli[2], Osman Kelahmetoğlu[3], Mehmet Fatih Çamlı[1]
[1]Bezmialem Vakıf Üniversitesi Tıp Fakültesi Plastik, Rekonstruktif Ve Estetik Cerrahi Ana Bilim Dalı, İstanbul
[2]İstanbul Üniversitesi Tıp Fakültesi Anatomi Ana Bilim Dalı, İstanbul
[3]Yeditepe Üniversitesi Tıp Fakültesi Plastik, Rekonstruktif Ve Estetik Cerrahi Ana Bilim Dalı, İstanbul

Amaç:Saç onarım yöntemlerindeki son gelişmelerle birlikte, sakal ekimi de başarıyla yapılabilmektedir. Literatürde ekim yapılacak olan saçlı deri ve kaşlar için rehberlik yapacak nirengi noktaları ve hatlar belirlenmiş olmasına rağmen, sakal bölgesi için bu nirengi noktaları ve hatlar henüz belirlenmemiştir (1). Bu çalışmada; saç ekimi sonrası daha doğal bir restorasyon/ rekonstrüksiyon görünümü sağlamak için, sakal bölgesini oluşturan sakal hatlarını ve sakalın anatomik sınırlarını belirlemeye yardımcı olacak nirengi noktalarının belirlenmesiyle bölgeyi analiz etmek amaçlanmıştır.

Gereç-Yöntem: Sakalın doğal görünümü nasıl olmalıdır sorusu hedef alınarak, 32 erkek gönüllünün çekilen standart fotoğraflarının kullanımı ve antropometrik yöntemlerin uygulanmasıyla olguların sakal çizgileri analiz edildi. Belirli nirengi noktaları temel olarak

alınıp antropometrik yöntemlerin uygulanmasıyla standardizasyon sağlanarak, anatomik tarifleme için alt yapı oluşturuldu. Yapılan inceleme ile ideal üst ve alt sakal çizgileri ile sakal bölgesinin anatomik sınırları bu nirengi noktaları kullanılarak belirlendi.

Tartışma: Antropometrik ölçümler ve oranlar ile belirlenen çeşitli matematiksel ilişkiler, şekillerin nicel değerlendirmelerini yapmamızı sağlar. Antropometrik ölçümler sadece cerrahi işlemin planlanmasında değil, aynı zamanda işlemin sonucunun belirlenmesinde de faydalıdır (2,3). Travma, enfeksiyon, yanık yaralanması, tümör eksizyonu, önceki lazer tedavisi ve önceki ameliyatların sekelleri gibi çeşitli faktörler tam veya kısmi sakal kaybına neden olan faktörlerden bazılarıdır. Kısmi veya tam bıyık, sakal/keçi sakalı ve favori kaybı dövme, eksizyon-kapatma, saç taşıyan greft/flep veya foliküler ünite transplantasyonu (FUT) ile tatmin edici bir şekilde restore edilebilir/yeniden yapılandırılabilir (4,5). Yüzün karşı tarafındaki bıyık, sakal/keçi sakalı ve favoriler sağlamsa, karşı taraf şablon olarak kullanılarak hasarlı bölge onarılabilir. Bununla birlikte, tam sakal kaybı olan hastalarda, hadımlarda ve kadın-erkek transseksüellerde belirgin sakal çizgileri yoktur (6.7). Literatürde yaptığımız incelemelerde sakal şekillendirme aleti kullanılmış gibi üst ve alt sakal çizgileri düz bir çizgi şeklinde işaretlenip sakal ekiminin yapıldığını ve tüm olgularda benzer sakal şeklinin ortaya çıktığını gözlemledik. Oysa sakallı bölgenin üst ve alt sınırları ve konumu kişiden kişiye farklılık gösterir. Başarılı bir restorasyon/rekonstrüksiyon, doğanın yakından izlenmesine bağlıdır. Bu çalışmada, çeşitli anatomik nirengi noktalarını kullanmamız, ideal üst ve alt sakal çizgilerini belirlemek için çok sayıda antropometrik ölçüm yapmamızı sağladı. Elde edilen verilere dayanılarak, seçilen nirengi noktalarının kullanımıyla oluşturulan alt ve üst sakal çizgilerinin kullanımıyla ekim işlemi sonrasında doğal görünüme uygun olacak restorrasyonu/rekonstrüksiyonun sağlanabileceği görüldü.
Sonuç: Bildiğimiz kadarıyla, çalışmamız, sakal bölgesinin antropometrik ölçüm analizlerini yapan ilk çalışmadır. Gelecekte yapılacak olan sakal ekimi veya sakal rekonstrüksiyonlarının daha iyi planlanmasına rehberlik edeceğini düşündüğümüz için çalışmamızı sunmaya değer bulduk.

Kaynaklar:
1.Durgun U, Ergün SS, Gayretli Ö, Kelahmetoğlu O, Çamlı MF Anatomical landmarks of the beard region, Dermatologic Surgery: August 10, 2021; doi: 10.1097/DSS.0000000000003193
2. Farkas LG. Anthropometry of the head and face in medicine. New York: Elsevier, 1981.
3. Tolleth H. Concepts for the plastic surgeon from art and sculpture. Clin Plast Surg 1987; 14: 585–98.
4. Ninkovic M, Heidekrueger PI, Ehrl D, von Spiegel F et al. Beard reconstruction: a surgical algorithm. Plast Reconstr Aesthet Surg 2016; 69:e111-e118. doi: 10.1016/j.bjps.2016.03.017.
5. Sahinoglu K, Ergün SS. Follicular unit transplantation: the option of beard construction in eunuchoid men. Dermatol Surg 2002; 28: 866-8.
6. Epstein J. Facial hair restoration: hair transplantation to eyebrows, beard, sideburns, and eyelashes. Facial Plast Surg Clin North Am 2013; 21: 457-67. doi: 10.1016/j.fsc.2013.05.004.
7. Bared A, Epstein JS. Hair Transplantation Techniques for the Transgender Patient. Facial Plast Surg Clin North Am 2019; 27: 227-32.

Anahtar Kelimeler: Sakalın anatomisi, Sakal ekimi, İdeal sakal çizgileri
Fig. 1a,b,c,d,e,f

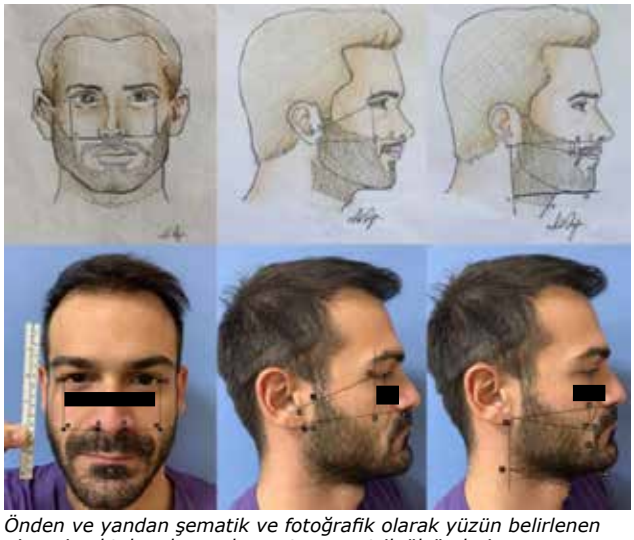

Önden ve yandan şematik ve fotoğrafik olarak yüzün belirlenen nirengi noktalarıyla yapılan antropometrik ölçümleri.

P-196
Mastektomi ile Eş Zamanlı Uygulanan Tek Aşamalı, İmplant Bazlı Meme Rekonstrüksiyonunda Pektoralis Majör Kasının Parsiyel Serratus Anteriyor Kas Flebi ile Birlikte Kullanımı

Ramazan Hakan Özcan, Başak Karasu, Enver Arpacı
Pamukkale Üniversitesi Tıp Fakültesi

Meme kanser hastalarında meme rekonstrüksiyonları mastektomi ile eş zamanlı yapıldığında hastaların tedavi ve iyileşme süreçlerine hem fiziksel hem de psikolojik olarak katkıda bulunur. Meme rekonstrüksiyonu için altın standart TRAM veya DIEP flep gibi otolog dokuların kullanımı olmakla birlikte bu prosedürlerin uzun ameliyat süresi, rehabilitasyonda uzama gibi çeşitli dezavantajları olduğundan implant ile rekonstrüksiyon önerilen bir alternatif haline gelmiştir.

Meme kanserinin günümüzde daha erken teşhis edilmesi ve onkolojik tedavideki gelişmeler meme koruyucu cerrahi tekniklerin artmasıyla sonuçlanmıştır. Silikon implant ile tek aşamalı rekonstrüksiyon özellikle nipple areola kompleksinin veya cildin korunduğu mastektomilerde daha çok tercih edilenler arasında olup popülerliği gittikçe artmaktadır. Tek aşamalı rekonstrüksiyonlarda, özellikle de mastektomi öncesi tedavi gören hastalarda, protezin kas veya fasyal flep ile kapatılmasında zaman zaman zorluklarla karşılaşılmaktadır.
Bu çalışmada, silikon implant için oluşturulan, pektoralis majör kası altı diseksiyonunun parsiyel serratus anterior kas flebi ile desteklendiği bir kas cebi hazırlama tekniği sunulmaktadır.

Materyal-Metod: Bu teknik için, koruyucu mastektomi sırasında öncelikle yeterli kalınlıkta bir cilt altı yağ tabakasının bırakılması gereklidir. Onkolojik operasyon tamamlandıktan sonra rekonstrüksiyon aşamasına geçilir. Pektoralis majör kası inferolateral kenarından başlanarak sternal orijininine kadar diseke edilir. Superolateralde diseksiyon kontrollü olarak oluşturulur, özellikle aksillaya doğru olan alanda serratus anterior ve pektoralis majör kasları bağ dokusu tabakası ile birbirine bağlanır ve bu alanın korunması gerekir. Oluşturulan subpektoral cebin

inferioru meme altı kıvırımı hizasında tabana sütüre edilip sabitlenerek protezin inferiora kayması engellenir ve ardından silikon implant yerleştirilir (Şekil 1). Yerleştirilen implantın seçimi, mastektomi ağırlığına ve ameliyat öncesi meme boyutlarına bağlıdır. Protez üzerinde açık kalan alanın boyutu ölçülerek kullanılacak flebin genişliği heseplanır ve parsiyel serratus anterior kas flebi planlanır. Eleve edilen flep pektoralis majör kasına sütüre edilerek protezin üzeri görünmeyecek şekilde kaplanır (Şekil 2). Hemovac dren konularak işleme son verilir. Ameliyat öncesi çizimler ve postoperatif sonuç Şekil 3'te gösterilmiştir.

Tartışma ve Sonuç: Erken meme rekonstrüksiyonu 1970'lerin sonlarında mastektominin bir parçası niteliğinde subpektoral olarak yerleştirilen doku genişleticiler kullanılarak başladı ve iki adımlıydı. İkinci adımda, meme kalıcı (çoğunlukla silikon jel) bir implant ile yeniden yapılandırılırdı [1-2]. Tüm başarılı cerrahi operasyonlara rağmen estetik sonuçlarda çoğu zaman eksik kalan veya arzulanan bir durum mevcuttu. Bu durum preoperatif tedavi alan hastalarda gelişen komplikasyonlar ve büyük hacimli rekonstrüksiyonlar için geçerli olmakla birlikte doku genişletici kullanılan vakalarda bu alanın cildi çok daha fazla ince hale gelmekte ve meme başı-areola rekonstrüksiyonunu neredeyse imkansız kılmaktadır. Biz eş zamanlı uyguladığımız bu teknik sonrası postoperatif 3.-6. ayda, aynı bölgeden meme başı-areola rekonstrüksiyonunu rahatlıkla gerçekleştirebilmekteyiz.

Günümüzde eğer cilt veya meme başı-areola koruyucu mastektomi mümkünse doku ekspansiyonu gerekli değildir ve rekonstrüksiyon ablatif önlem ile tek bir cerrahi adımda gerçekleştirilebilir. Genetik olarak BRCA negatif olan hastalarda genel cerrahlar meme başı-areola kompleksini koruyabilmekte ve bu da daha sonraki dönemde meme başı-areola rekonstrüksiyonuna gerek kalmadığından, eş zamanlı yaptığımız rekonstrüksiyonda bizim için bir avantaj sağlamaktadır. Hemen tüm implant tabanlı rekonstrüksiyonlarda, cilt altı yeterli bir koruyucu doku gerekliliği bulunmaktadır. Eğer yeterli kalınlık sağlanmazsa implant ekspozisyonu ve yara yeri detaşmanı gibi komplikasyonlar görülebilmektedir. Bu nedenle implantın bir kas flebi ile kaplanması daha iyi tedavi edici ve estetik sonuçlar sağlamaktadır.

Bugüne kadar yapılan subpektoral yerleşimli implant prosedürleri, genellikle pektoralis majör kasını lateralden ve inferıor orta hattan ayırarak yeterince büyük bir kas cebi hazırlamaktan ibarettir. Bu yaklaşımın iki önemli dezavantajı vardır. Birincisi, pektoralis majör kası kostalardaki orijin bölgesinden serbestlenmezse, kas, implantın meme altı kıvrımına kaymasını engellediğinden, implant pozisyonu kaçınılmaz olarak çok kranial olacaktır. ikincisi ise, kas insizyonu kapatılarak lazım olan flep uzunluğu kaybedilir ve daha küçük bir cep oluşturulur. Bundan iyi bir estetik sonuç için pektoral orijinin kesilmesi ve kas flebinin meme altı kıvrımından hazırlanması gerektiği sonucu çıkar. Bununla birlikte, pektoralis majör kası tek başına implantı kaplamak için yeterli olmadığından, pektoralis majör kasını rektus fasyası, dış oblik kas ve serratus anterior kası parçalarıyla uzatmanın yararlı olduğu kanıtlanmıştır [3].

Serratus anteriyor kası göğsün posterolateralinde yer alır ve 1-10. kostaların lateralinden köken alır. Kas lifleri posteriyora doğru ilerler ve skapulanın mediyal kenarının ön yüzüne bağlanır. Testere biçimli bu kas üç bölümden oluşur. İlk bölüm; birinci kostadan ikinci kostaya kadar olan kas liflerini, ikinci bölüm; ikinciden dördüncü kostaya kadar olan kas liflerini ve üçüncü bölüm beşinci kostadan onuncu kostaya kadar olan kısmı içerir. Ana fonksiyonu, kola 90 dereceden sonraki abduksiyon hareketi yanı sıra skapulaya protraksiyon yaptırmak ve skapulanın kavitas glenoidalisini yukarı çevirmektir. Böylece kol horizontalden daha yukarı başın üzerine kaldırılır, skapula toraksa yaklaştırılır. Bu kasın felcinde scapulanın mediyal kenarı ve alt köşesi sırttan dışarı çıkar ve kanat şeklinde bir görünüm alır. Çoğunlukla spinal sinir köklerinden (C5 ila C7) kaynaklanan uzun torasik sinir (Bell siniri) tarafından innerve edilir. Yol boyunca, ana sinir gövdesinden kasa birkaç dal verir böylece serratus anteriyor kası diseke edilerek, kalan kasın innervasyonu korunarak uzun flepler elde edilebilir ve kanat skapula gelişimi önlenir [4-5]. Anterior serratus kas flebi, Mathes ve Nahai tarafından baskın vasküler pedikülleri olan lateral torasik arter ve torakodorsal arter dalları tarafından zengin bir vaskülarizasyon ile grup III olarak sınıflandırılır. Ayrıca, torakodorsal arterin dalları ile geniş çapta anastomoz olan ve önemli ve sürekli bir arteriyel beslenme kaynağı oluşturan interkostal arterlerin lateral perforan dalları yoluyla kollateral vaskülarizasyona sahiptir [6].

Pektoralis majör kası inferolateral bölgede protezi örtmekte yetersiz kalmaktadır. Bizim tekniğimizde, parsiyel serratus anteriyor kası da eklenerek oluşturulan implant cebi daha büyük, sağlam, kalın ve esnek hale getirilir. İmplantın yerinde kalmasına yardımcı olurken aynı zamanda implant bazlı yeniden yapılandırılmış memeye daha doğal bir lateral kontur ve alt kutup projeksiyonu verir. Alt pol esnekliği memenin inferolateral kısmının doğal bir gözyaşı görünümünde olması ve ayrıca implantın kraniyal migrasyonunun önlenmesi için gereklidir [7]. Flep aynı zamanda güvenilir kan dolaşımı nedeniyle ilerleyen dönemdeki tedavi komplikasyonlarını azaltır, implant ekspozisyonunu önleyerek daha güvenilir ve uzun vadeli bir sonuç sağlar, sonraki cerrahi gereksinimleri azaltır.

Parsiyel serratus anterior kas flebinin pektoralis majör kası ile birlikte kullanılması özellikle büyük boyutlu memelerde de tek aşamalı silikon implant tabanlı rekonstrüksiyonlarda rahatlıkla kullanılabilir. Bu teknik ile yaptığımız ameliyatlarda 460 cc hacmindeki protezleri dahi komplikasyonsuz olarak uyguladık. Aynı zamanda bu teknik, inferolateral alanda vaskülarize bir implant koruması sağlar, minimal postoperatif morbiditeye sahip, ucuz ve güvenli bir alternatif yöntemdir.

Anahtar Kelimeler: Meme rekonstrüksiyonu, Parsiyel serratus anteriyor flebi, Meme implantı

Parsiyel serratus anteriyor kas flebi

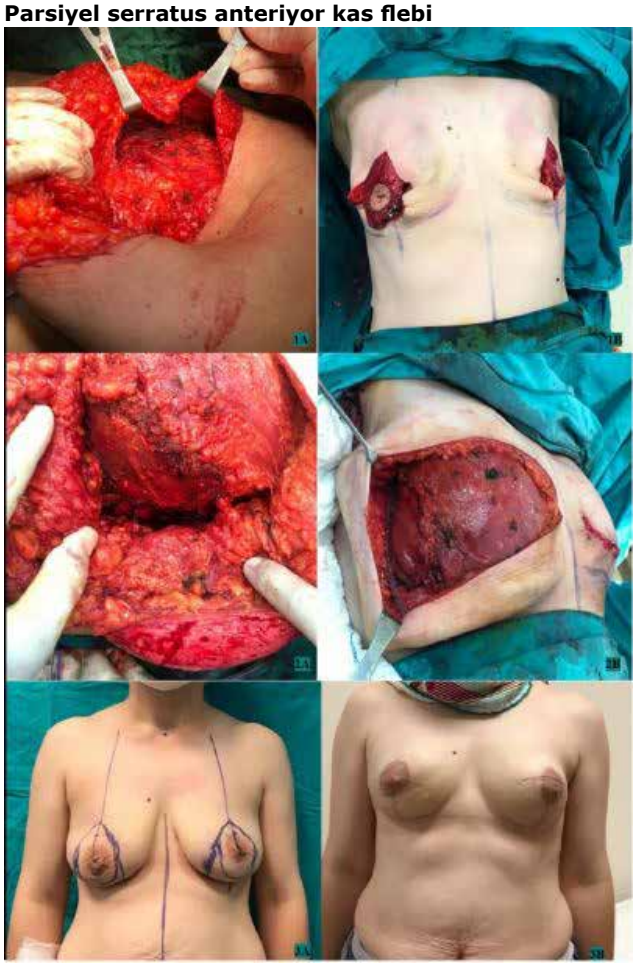

Şekil 1: Oluşturulan implant cebinin görünümü (1B›de nipple-areolanın korunduğu izlenmekte) Şekil 2: Parsiyel serratus anteriyor flebinin implantı örtecek şekilde pektoralis majör kasına sütüre edilmesi Şekil 3A: Hastanın preop çizimleri Şekil 3B: Postop dördüncü aydaki görüntüsü

P-197
Küçültme Mamoplasti Sonrası Skar Yönetimi: Retrospektif Gözlem

Necip Sefa Özden, Burak Kaya, Nijat Babaev
Ankara Üniversitesi Tıp Fakültesi Plastik, Rekonstrüktif ve Estetik Cerrahi Anabilim Dalı, Ankara

Giriş: Küçültme mamoplasti plastik cerrahide en sık uygulanan ameliyatlardan biridir. Birkaç yöntem olmasına rağmen Wise patern ve inferior pedikül en sık tercih edilen yöntemdir. Küçültme mamoplasti sonrası meydana gelen skarlar hasta ve cerrah memnuniyetsizliğinin temel sebebidir. Eggert ve arkadaşları küçültme mamoplasti geçiren hastaların %15 inde hipertrofik skar meydana geldiğini bildirmişlerdir. Yabancı cisimlerin çıkarılması, enfeksiyonun önlenmesi ve gerilimsiz yara kapama optimal skar oluşumu için vazgeçilmez etkenlerdir. Dünyada kabul görmüş skar skalaları arasında; Vancour, Seattle, Manchester, Hamilton, görsel analog skala (VAS), Hasta ve Gözlemci Yara Değerlendirme Ölçeği (POSAS) bulunmaktadır. Bu çalışmada hastaların preoperatif sternal çentik-nipple mesafesi, çıkarılan meme doku ağırlığı ve Fitzpatrick cilt tipinin postoperatif 12. ayda oluşan skarın kalitesine etkisini araştırmayı amaçladık.

Method: Retrospektif vaka analizi olarak tasarlanan bu çalışmada 2018-2020 yılları arası ters t skar küçültme mamoplasti yapılan hastalar postoperatif 12. ay skarları Manchester skar skalasına(MSS) göre karşılaştırıldı. Gelişen Skar renk, parlaklık, kontür, distorsiyon açısından değerlendirildi. İstatistiksel olarak veriler arasındaki anlamlı fark incelendi. Değişkenler arası korelasyon ilişkisine bakmak için spearman testi uygulandı.

Bulgular: 67 hasta çalışmaya dahil edildi. Hastaların ortalama yaşları 38.6 olarak saptandı. MSS ortalama skoru 9.23±2.01, ortalama sternal çentik-nipple mesafesi 32.9±3.9 cm, çıkarılan ortalama meme dokusu 661±332 gr olarak hesaplandı. En sık Fitzpatrick 2 ve 3 cilt tipine rastlandı. Skar skoru ile sternal çentik-nipple mesafesi pozitif korelasyon gösterirken (+0.14); skar skoru ile çıkarılan meme dokusu arasında negatif korelasyon mevcuttu (-0,070). Hastalar sternal çentik-nipple mesafesi 30 cm altı ve üstü olacak şekilde 2 gruba ayrıldığında 30 cm altı grupta 1 hastada inframamarian hatta hipertrofik skar saptandı, bu grupta MSS ortalama skoru ise 7.02±1.92 olarak hesaplandı. 30 cm üstü olan grupta ise 6 hastada hipertrofik skar ve 1 hastada keloid saptandı. Ayrıca bu grupta MSS ortalama skoru ise 11.22±2.92 olarak hesaplandı. İki grup arasında MSS skoru açısından anlamlı fark vardı ($p<0.001$) Sigara kullanım ve Diyabet öyküsü bulunan hastalarda MSS skoru anlamlı olarak daha yüksek saptandı ($p<0.05$).

Tartışma: Wise patern küçültme mamoplasti sonrası hipertrofik skara eğilimin en yüksek olduğu bölge inframamarian hattır. Çelebiler ve ark. Wise patern küçültme mamoplasti yaptıkları 19 hastayı periareolar, vertikal ve inframamarian hatlarda bulunan insizyonları ayrı ayrı değerlendirdiler. Hastaların periareolar skarlardan memnun olduğu, vertikal skarın genişlemiş skar, inframamarian hattın ise hipertrofik skar şeklinde iyileştiğini tespit ettiler. Sprole ve ark. Wise patern küçültme mamoplasti uygulanan 121 hastada yaptıkları çalışmada hastaların %85' inin memnun olduğu, %65' inin yara izlerinden memnun olmadığını bildirdiler. 2003 yılında Cruz-Korchin ve ark.vertikal ve wise patern küçültme mamoplasti tekniklerini skar kalitesi açısından karşılaştırdılar. Postoperatif 6. ayda vertikal patern küçültme mamoplasti Wise patern küçültme mamoplastiye oranla; skar yerleşimi (6±2'e karşı 3±3) ve genel estetik sonuç (8±1'e karşı 6±3) olarak anlamlı derecede yüksek olduğunu bildirdiler($P <0.05$). Ancak vertikal patern küçültme mamoplastinin yüksek oranda revizyon ihtiyacı nedeniyle wise patern küçültme mamoplasti en sık tercih edilen yöntemdir. Optimal sonuçlar için skar yönetimi küçültme mamoplastinin rutin bir bileşen olmalıdır.

Cerrahi kapama tekniği: Süperfisyal fasyal sistemin kapatılması internal desteğin sağlanması ve bottom-out gibi deformitelerin önlenmesinde etkindir. Bu internal desteğin yeniden oluşturulması skarın genişlemesini engellemektedir. Derin destek dikişleri ve subkutan dikişler bütün insizyon hatlarında uygulanmalıdır. Eksternal sütür kullanılmamalıdır.

Postoperatif Skar Yönetimi: Postoperatif skar tedavisi ameliyattan 2 hafta sonra, yara iyileşmesinin proliferatif aşamasında ve en azından remodeling aşamasında 2 ay devam edecek şekilde silikol jel ile kapama hipertrofik skar gelişimini engellemede etkindir. Tanaydın ve ark. postoperatif negatif basınçlı yara kapaması ile yaptıkları çalışmada postoperatif 180. günde hastaların skarlarında VAS skalasına göre anlamlı derecede iyileşme bildirmişlerdir. Literatürde botulinum toksin-A, dermapen ve nanofat graft uygulamalarının küçültme mamoplasti hastalarında skar

kalitesini artırdığı gösterilmiştir.

Sonuç olarak preoperatif sternal çentik-nipple arasındaki mesafenin artmasıyla memede meydana gelen skarın kalitesi kötüleşmektedir. Ayrıca sigara kullanım ve diyabet öyküsü skar kalitesini kötüleştirmektedir. Bu hasta grubunda skar yönetiminin doğru yapılması estetik açıdan önemlidir. Çıkarılan meme dokusu ve Fitzpatrick cilt tipiyle skar kalitesi arasında anlamlı bir ilişki saptanmadı.

Anahtar Kelimeler: Fitzpatrick cilt tipi, Manchester skar skalası, Sternal çentik-nipple mesafesi, Wise patern küçültme mamoplasti

Lateral kolumellar Strut pre/postoperatif ve inoperatif görüntüleri

a:preoperatif, b:postoperatif, c-g:intraoperatif fotoğraflar

P-198
Uzun dönem tip projeksiyonu ve rotasyon stabilitesi sağlamada yeni bir yaklaşım: kolumellar strut greft

Sercan Yücel[1], Ömer Faruk Ünverdi[2], Gözde Akyol[1]
[1]Erciyes Üniversitesi Tıp Fakültesi Plastik, Rekonstrüktif ve Estetik Cerrahi Anabilim Dalı, Kayseri
[2]Ömer Faruk Ünverdi Kliniği, Serbest Hekim, Çanakkale

Rinoplastide istenilen sonucun uzun dönemde devamlılığını sağlamak amacıyla uygulanan yöntemlerden biri de medial kruslar arasına kolumellar strut yerleştirilerek tespit edilmesidir. Kolumellar strut tip desteğini ve tip projeksiyonunu arttırmaya yardımcı olmaktadır. Yalnız, strutın medial kruslar arasına yerleştirilmesi diverjans açısını bozabilmekte ve septumun kaudali ile etkileşimi nedeniyle tip rotasyonunun istenilen düzeyde olmasını engelleyebilmektedir. Bu çalışmada kolumellar strutın medial krusların lateral yüzlerine tespit edilmesi ile elde edilen veriler paylaşılmaktadır. Materyal-Metod: Açık rinoplasti ameliyatı yapılan 51 primer rinoplasti hastasında medial kruslar diseke edilerek serbestlendi. Footplateler ile yeni domlar arasındaki mesafeler ölçülerek kolumellar strutların uzunluğu belirlendi. Kıkırdak septumdan elde edilen greftler şekillendirildi. Medial kruslar arasında simetri sağlandıktan sonra hazırlanan greftler medial krusların lateral yüzüne tespit edildi. Preoperatif ve postoperatif 6. ayda çekilen fotoğraflar bilgisayar destekli programa aktarılarak nazolabial açılar ölçüldü. Elde edilen veriler SPSS 22.0 programına aktarılarak istatistiksel karşılaştırmalar yapıldı. Sonuçlar: Çalışmaya 51 hasta dahil edildi. Hastaların 38' i kadın 13'ü erkek idi. Çalışmaya dahil edilen hastaların yaş ortalaması 29.2 yıl idi. Preoperatif nazolabial açı ortalaması 90.2 derece, post operatif 12. ayda nazolabial açı ortalaması 104.2 derece idi. İstatistiksel karşılaştırmada cerrahi öncesi ve cerrahi sonrası yapılan ölçümler arasında anlamlı fark saptandı. ($p<0.05$) Sonuç: Lateral kolumellar strut, medial krusların stabilitesini arttırmada, postoperatif dönemde tip desteğinin devamlılığını sağlamada ve tip rotasyonunu arttırmada etkin ve güvenilir ve yeni bir yöntemdir.

Anahtar Kelimeler: rinoplasti, lateral kolumellar strut greft, nazal tip plasti, tip projeksiyonu, tip rotasyonu

P-199
Low-Scar Brakioplasti

M. Hakan Bulam
Serbest Hekim

Giriş: Üst kol sosyal yaşamda göz önünde olan bir vücut bölgesidir. Bu bölgenin estetik işlemlerine ilgi günden güne artmaktadır. Özellikle bu bölgede artmış deri laksitesi ve deri fazlalığının bulunduğu durumlarda brakioplasti ameliyatı uygulanmaktadır.1-3 Brakioplasti ameliyatında genellikle kolun iç kısmında ameliyat izi kalmaktadır. Burada bu izin kolun daha alt kısmına kaydırıldığı ve daha fazla gizlenebildiği bir teknik çizim, planlama ve ameliyat video sunum yardımı ile sunulmaktadır.

Cerrahi Teknik: Kola yönelik fizik muayenede kol çapı, yağlanma derecesi ve laksite derecesi değerlendirilir. Omuz 90° abduksiyonda ve dirsek 90° fleksiyonda ve pronasyonda iken anteriorda bicipital goove dan 2-3 cm daha aşağıda ilk çizgi yerleştirilir. Ardından aşırı gerginlik olmadan çıkarılacak parça pinch testi ile hesaplanarak posterior çizgi yerleştirilir. İki çizgi arası genellikle 6-10 cm arasında olmaktadır. Çizgiler elips şeklinde dirsek ve aksilla posteriorda birleştirilir. Ardından omuz 150° fleksiyona getirilir ve çizimin tam orta noktasının kol çevresinin en kaudal yüzü olup olmadığı kontrol edilir. Gerekirse çizim kaydırılır. Ameliyat sırasında eksizyon bölgesine önce infiltrasyon ardından liposuction uygulanır. Kol fasyası üzerinde yağları alınmış ve kolayca disseke olabilen ve kanamayan bir alan oluşur. Ardından distalden eksizyona başlanır. Her 3-4 cm de bir hemostaz yapılıp cilt stapler konulur. Yapılacak eksizyonun fazla olduğu anlaşılırsa yapılan çizimlerin daha içinden eksizyona devam edilir. Fazla deri daha önce liposuction yapılmış olan planın üzerinden kolayca disseke edilir. Özellikle aksillada derin disseksiyondan kaçınılır. 1 adet penrose dren konulara ciltaltı 3-0 Monocryl cilt 4-0 Monocryl dikişler ile kapatılır. Steri stripler uygulanarak insizyon hattı desteklenir. Ameliyat sonrası onarım hattı kolun alt kısmındadır (Şekil 1-2).

Sonuç: Brakioplasti ameliyatında kalacak izler hastaların en önem verdikleri konulardan biridir. Bu izleri günlük yaşamda en fazla göz önünde olan iç kol bölgesinden alt kol bölgesine taşımaya çalıştığımız bu teknik ile yüksek hasta memnuniyeti sağlayabilmekteyiz. Bu kullanışlı ve kolay tekniği meslektaşlarımıza önermekteyiz.

Referanslar:

1. Hurwitz D. Brachioplasty. Clin Plast Surg. 2014;41(4):745-51.
2. Rohrich RJ, Mohan R, Durand PD.

Brachioplasty Refinements. Plast Reconstr Surg. 2020;145(4):754e-756e

3. Pascal JF, Le Louarn C. Brachioplasty. Aesthetic Plast Surg. 2005;29(5):423-9; discussion 430.

Anahtar Kelimeler: brakioplasti, kol germe, skar, yara izi

Şekil 1-2

Brakioplasti ameliyat öncesi ve sonrası. Skar kolun alt kısmına yerleştirilmiştir.

P-200
Postmenopozal Obez Hastalarda Serbest Meme Grefti Mamoplastisinin İnferior Pediküllü Dermoglandüler Flep ile Basitleştirilmesi

Osman Kelahmetoğlu[1], Mehmet Fatih Çamlı[2], Mustafa Ünal[3], Çağlayan Yağmur[4], Remzi Fırıncıoğulları[4], Ethem Güneren[2]
[1]Yeditepe Üniversitesi, Plastik, Rekonstrüktif ve Estetik Cerrahi, İstanbul
[2]Bezmialem Vakıf Üniversitesi, Plastik, Rekonstrüktif ve Estetik Cerrahi, İstanbul
[3]İstanbul Haseki Eğitim ve Araştırma Hastanesi, Plastik, Rekonstrüktif ve Estetik Cerrahi, İstanbul
[4]Özel Klinik

Giriş: Meme hipertrofisi, sırt ve boyun ağrısından dermatite kadar değişen tıbbi sorunlara neden olur ve estetik ve psikolojik nedenlerle meme küçültme ameliyatına talep yaratır. Serbest meme ucu grefti meme küçültme ameliyatı, pediküllü tekniklerle meme başı nekrozu riski altında olan hastalar için koruyucu bir prosedürdür ancak kötü projeksiyonlu düz göğüs yaratma dezavantajı vardır.

Yöntem: Çalışma, Eylül 2015 ve Ocak 2020 arasında, inferior pediküllü dermaglandüler flep ve serbest meme ucu greftleme ile meme küçültme uygulanan yirmi üç postmenopozal kadını içeriyordu. Dikdörtgen şeklinde 8x10 cm inferior pediküllü dermaglandüler flep diseke edildi ve daha iyi projeksiyon ve üst pol dolgunluğu için göğüs duvarına sabitlendi. Tüm hastalarda en az bir komorbidite mevcuttu. Görsel analog skalası 1-3 ayda değerlendirildi.

Sonuçlar: Hastaların ortalama yaşı 54.08 (SD 4.65) yıl ve ortalama Beden Kitle İndeksi (VKİ) 33.56 (SD 2.53) idi. Ortalama takip süresi 10.56 (SD 5.6) aydı. Ortalama SN-N mesafesi sağ ve sol meme için sırasıyla 37.45 (SD 3.77) ve 38.86 (SD 3.91) cm idi. Ortalama rezeksiyon ağırlığı 1373 (SD 440) gramdı. Üç hastada (%13.0) yara açılması görüldü ve medikal olarak tedavi edildi. Total meme başı areolar kompleksi (NAC) kaybı dahil başka bir komplikasyon görülmedi. Hasta memnuniyeti için ortalama görsel analog skala puanı 7.7 idi. Tüm hastalar nihai meme şekillerinden memnundu.

Çözüm: Serbest meme ucu greft meme küçültme meme estetiği ile birlikte inferior pediküllü dermaglandüler flep tekniğinin kullanılması, daha iyi meme ucu projeksiyonu ve estetik açıdan daha hoş bir meme şekli ve konturu sağlar. Postmenopozal obez kadınlarda yüksek hasta memnuniyeti ile zahmetsiz bir ameliyat öncesi planlama ve basit bir prosedür elde edilmesine yardımcı olur.

Anahtar Kelimeler: Dermoglandüler Flep, İnferior Pedikül, Mammoplasti, Mastopeksi, Meme Küçültme, Serbest Meme Ucu Grefti

Flep Hareketini ve Cebi gösteren illüstrasyon

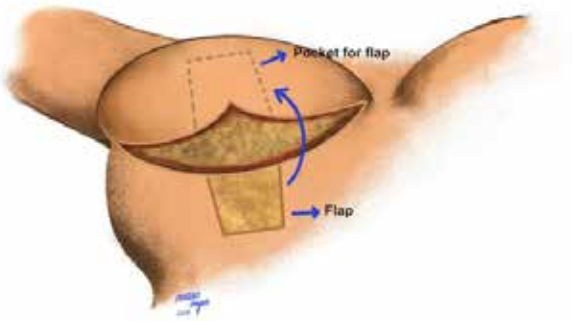

Flep Hareketini ve Cebi gösteren illüstrasyon

P-201
Rinoplastide lokal anestezik sinir bloklarının postoperatif ağrı, ödem ve ekimoz üzerine etkilerinin karşılaştırması

Uğur Kaan Kalem, Tolga Aksan, Muhammed Beşir Öztürk, Orkun Uzuneyüpoğlu
İstanbul Medeniyet Üniversitesi Prof. Dr. Süleyman Yalçın Şehir Hastanesi, Plastik Rekonstrüktif ve Estetik Cerrahi Ana Bilim Dalı, İstanbul

Giriş: Rinoplasti ameliyatı sonrası hasta konforunu artırmak için ameliyatın sonunda lokal anestezikler kullanılabilir. Farklı lokal anestezik maddeler farklı postoperatif sonuçlar sunabilmektedir. Bu çalışmada, bu amaçla en sık kullanılan ajanlar olan Bupivakain ve Lidokain+Epinefrinin (LPE) etkilerini karşılaştırılmıştır.

Metod: Primer açık rinoplasti ameliyatı geçiren toplam 60 hasta randomize edilerek üç eşit grupta çift kör olarak çalışmaya dahil edilmiştir. Ameliyatın sonunda her gruba

nazal bölgeye 2cc infiltrasyon solüsyonu ile periferik sinir bloğu uygulanmıştır (Grup 1'e LPE (20/0.0125mg/ml), Grup 2'ye Bupivakain (5mg/ml) ve Grup 3'e salin). Postoperatif 24 saat ağrı, ekimoz ve ödem seviyeleri kaydedilmiştir. Ağrı düzeyine göre gerektiğinde sistemik ağrı kesiciler uygulanmıştır.

Sonuçlar: Lokal anestezik infiltrasyonunun postoperatif ortalama ağrıya karşı etkili olduğu görülmüştür ancak deney grupları arasında istatistiksel olarak anlamlı bir fark bulunamamıştır. Bupivakain grubunda ağrı hem diğer gruplara göre daha geç başlamış ve hem de bu gruptaki hastaların opioid ihtiyacı olmamıştır. Her iki lokal anestezik madde de ekimoza karşı etkili olmasına rağmen, LPE daha üstün bulunmuştur. Ödem üzerine etkileri açısından deney grupları arasında istatistiksel olarak anlamlı bir fark bulunamamıştır.

Sonuç: Rinoplasti ameliyatı sonunda lokal anestezik enjeksiyonu ağrı, ödem ve ekimoz düzeylerini azaltmaktadır. Bupivakain enjeksiyonu, postoperatif uzun süreli ağrı kontrolü sağlamakta ve LPE enjeksiyonuna kıyasla opioid ihtiyacını azaltmaktadır. Ancak ekimoz kontrolünde LPE daha etkin bulunmuştur.

Anahtar Kelimeler: Rinoplasti, Lokal anestezik, Ağrı, Bupivakain, Lidokain

Grafikler



Sonuçların grafiksel karşılaştırması

Sonuçlar Tablosu

	Ortalama Kan Basıncı (mmHg)	Ortalama VAS Skoru	Ortalama Ödem Skoru (SPREE (7))	Ortalama Ekimoz Skoru (SPREE (7))	Postoperatif Opioid Kullanımı	İlk analjezi zamanı (saat)
LPE grubu (n=20)	103/64	2.08	1.33	1.24	Evet	0.5
Bupivakain grubu (n=20)	108/72	1.96	1.13	1.61	Hayır	6
Salin grubu (n=20)	112/74	2.85	1.43	1.98	Evet	0.5

P-202
Burun ucunun düşmesini önleyen yeni bir yöntem: "Teostrut"

İbrahim Orak
Özel Muayenehane, Samsun

Amaç: Burun ucunun düşmesini önlemek

Giriş: Burun ucu düşmesi rinoplasti ameliyatında en önemli sorunlardan biridir. Burun ucunun düşmesinin en önemli nedeni burun ucundaki destek kaybı ve alt lateral kıkırdakların aşağı doğru sarkmasıdır. Burun ucu stabilizasyonu için birçok yöntem olsa da bazı yöntemler yeterli projeksiyon sağlamamakta ve burun ucunda sertlik oluşturmaktadır. Teostrut; Burun ucunun ameliyat masasındaki şekliyle kalmasını sağlamaktadır. Burun ucuna destek sağlamakta ve yeni tip noktasının aşağı doğru sarkmasını önlemektedir Burun ucu hareketlerini ve yumuşaklığı korunmaktadır. Bu yöntemin felsefesi: "Aşağı doğru sarkma eğilimi gösteren bir dokunun dik konulan bir destek ile aşağı düşmesini önlemektir. Ana fikri fizik kuralına dayanır". Bu çalışmada bir yıllık sürede ameliyat ettiğim ve burun ucunda teostrut kullandığım 150 vakada ki deneyimlerimi paylaşacağım

Yöntem: Burun ucuna septum kaudaline septumla yaklaşık 80-90 derece açı yapacak şekilde kıkırdak greft konulur. Bu greft ameliyat esnasında septumdan rahatlıkla temin edilir. Bayanlarda 90 derece yerleştirmek gerekir. Erkeklerde 80 derece yeterlidir. 90 derece üstünde projeksiyon artışı 80 derece altında projeksiyon azalması yaşanabilir. İİlk olarak septum ve kartilaj greftten insülin enjektör iğnesi geçirilerek septum-greft açısı belirlenir. Greft septum kaudaline 6/0 prolene ile sütüre edilir. Sağlamlığı parmak ucu ile kontrol edilir. Tespit için en az 6-7 adet sütür atmak gerekir. Daha sonra greft yeni tip noktasına sütüre edilir. Sütüre ederken projeksiyonu istediğimiz şekilde ayarlayabiliriz. Greft tipe sütüre edildikten sonra tip seviyesinin üstünde kalan greft eksize edilir.Yeni tip noktasının gücü parmak ucu ile dokunarak kontrol edilir. Greft, anterior posterior mesafeyi uzatmamak için çok geniş olmamalıdır.Burun ucuna yeterli destek olacak genişlikte olmalıdır. Çok dar greft konulmamalıdır

Yöntemin avantajları:

1.Tüm rinoplasti tekniklerinde(klasik kapalı, açık, koruyucu teknik) kullanılabilir

2.Tüm burun ucu şekillendirme yöntemleri ile beraber kullanılabilir

3.Kalın deride ve Burun ucu çok düşük burunlarda çok etkilidir

4.Revizyon ameliyatlarda kullanılabilir

5.Kaburga kıkırdağından oluşturabilir

6.Burun ucu yumuşaklığı ve hareketleri korunur

7.Greft yerleştirilmesi yaklaşık 10 dakika sürer ameliyat süresinin uzamasına neden olmaz

8.koruyucu teknikte Pitanguy ligamentin korunduğu vakalarda daha iyi bir sonuç elde edilir.ligamentin

korunmadığı vakalarda çok önemli bir destek sağlar

Yöntemde dikkat edilmesi gerekenler:
1.Çok geniş ve çok dar konulmamalı
2. Greft çok iyi sütüre edilmeli
3.Greftin septum ile yaptığı açıya dikkat edilmeli (80-90 derece olmalı)
4.Greft yeni tip noktasına tespit edilirken projeksiyona dikkat edilmeli
5.Yerleşim yeri; düzgün septumlarda septum kaudalinin sağ tarafına eğri septumlarda septum orta hatta alındıktan sonra deviye olduğu tarafın ters tarafına olmalıdır

Sonuç: Teostrut; Burun ucunun ameliyat masasındaki şekliyle kalmasını sağlamakta ve burun ucu düşmesini önlemektedir Bu yeni yöntemin; Rinoplasti ameliyatında hasta takibinde erken ve geç dönem en önemli ve en can sıkıcı sorunlardan birisi olan burun ucu düşmesine çok iyi bir çözüm olduğuna inanıyorum.

Anahtar Kelimeler: Burun ucu düşmesi, kıkırdak greft, teostrut

Teostrut yerleştirme

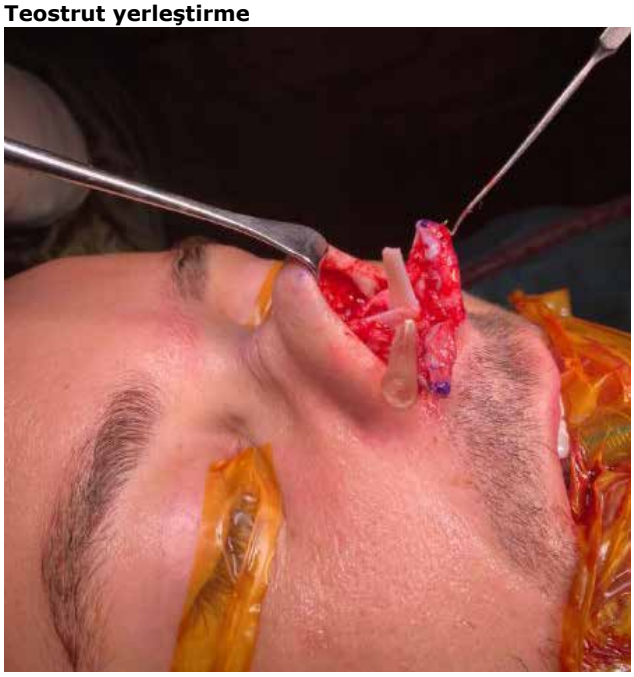

Septum kaudalinde Teostrut 'ın pozisyonu

P-203
Kendine Hyaluronik Asit Solüsyonu Enjekte Eden Bir Hastanın 1 Yıllık Takibi; Nadir Bir Vaka Sunumu

Arif Yılmaz[1], Necmettin Karasu[2],
Kemal Cemre Boza[2], Alpagan Mustafa Yıldırım[2]
[1]Beyhekim Eğitim Araştırma Hastanesi, Plastik Rekonstrüktif ve Estetik Cerrahi Ana Bilim Dalı, Konya
[2]Afyonkarahisar Sağlık Bilimleri Üniversitesi Sağlık Uygulama ve Araştırma Merkezi, Plastik Rekonstrüktif ve Estetik Cerrahi Ana Bilim Dalı, Afyonkarahisar

Son zamanlarda popüler olan dolgu maddesi enjeksiyonları, non-invaziv plastik cerrahi müdahalelerinin en başında gelmektedir. En sık kullanılan dolgu maddesi hyaluronik asittir. Literatürde pek karşılaşılmayan cilde sürülen hyaluronik asit içerikli solüsyonu kendi cilt ve cilt altı dokularına enjekte eden kişide meydana gelen sorunlar ve bu sorunların çözümü için uyguladığımız tedavileri sunmayı amaçlıyoruz.

Giriş: Yaşlanma belirtilerinin başlaması insanları derinden etkiler. Bu belirtilerin ortadan kaldırması estetik cerrahinin geniş ilgi alanlarından sadece biridir. Son zamanlarda popüler olan dolgu maddelerinin enjeksiyonları, non invaziv plastik cerrahi müdahaleleri arasında en yaygın olanıdır. En sık kullanılan dolgu maddesi hyaluronik asittir ve günümüzde yüzün her bölgesinde hatta boyun ve çeşitli vücut bölgelerinde ihtiyaç halinde kullanılmaktadır. Bu dolgu maddelerinde kullanılan hyaluronik asit, vücudun hangi bölgesine enjekte edileceğine göre yapısal olarak değişiklik göstermektedir. Dudaklarda, yanaklarda, gözaltında kullanılan hyaluronik asidin yapısı değişkenlik gösterir. Yüz bölgesine kendi kendine enjekte edilen hyaluronik asit solüsyonunun komplikasyonları ve tedavisini güncel literatür bilgileri doğrultusunda sunmayı amaçlıyoruz.

Olgu: 37 yaşında güzellik merkezinde çalışan kadın yüz bölgesinde çok sayıda şişlik şikayeti ile kliniğimize başvurdu. Öyküsünde hastanın kuaför arkadaşıyla birlikte cilde uygulanan, solüsyon halinde bulunan hyaluronik asiti, yüz bölgesine enjekte ettiği öğrenildi. Hasta, internetten temin edilen malzemeyi piyasada satılan dolgularla aynı etken maddeye sahip olduğu ve fiyatının uygun olduğu için tercih ettiğini belirtti. Kliniğimize gelmeden 3-4 gün önce arkadaşı tarafından topikal anestezi ile bu enjeksiyonun yapıldığını söyledi. Hastanın öyküsünde sigara kullanımı dışında bir özellik yoktu. Hastanın fizik muayenesinde; Sağ göz altı, sağ yanak, sağ preauriküler bölge, kaş üstü ve temporal bölgede en büyüğü yaklaşık 3x2 cm ve en küçüğü yaklaşık 0,5x0.5 cm boyutlarında yedi adet eritemli ve solid, ağrılı nodüler lezyon tespit edildi. Enjeksiyondan 2 gün sonra şişliğin artmaya devam ettiği öğrenildi. Şişliklerin giderek büyüyüp ağrısının dayanılmaz hale gelmesi, yüzünün görüntüsünün gittikçe bozulması ve gözünün zarar görebileceği endişesi ile hasta tıbbi yardım almaya karar verdiğini söyledi. Hasta kliniğimize gelmeden önce 2 farklı merkezde Dermatoloji uzmanına gitmiş ancak bu merkezlerce tedavisi üstlenilmemiş. Cerrahi müdaheleler de gerekebileceği söylenip plastik cerrahi kliniğine başvurması önerilmiş. Bununun üzerine hasta polikliniğimize müracaat etmiş. İlk muayene ve görüşmede hastaya ilaç ve medikal tedaviye ek olarak aspirasyon ve cerrahi müdaheleler de gerekeceği anlatıldı. Tüm tedavilere rağmen enjeksiyon bölgelerinde düzensizliklerin, skar ve renk değişikliklerinin kalıcı olabileceği anlatılıp, hasta onamı alındıktan sonra hastanın tedavisine başlandı. Tüm şişlikler lokal anestezi ile aspire edildi. Aspire edilen materyal kültür ve patoloji incelemelerine tabi tutuldu. İlk seansta; 150 IU/ml hiyalüronidaz solüsyonu 5 cc salin ile seyreltildi ve 1 cc olarak uygulandı. Apse oluşumu için drenaj amacıyla şişliklerin üzerinden küçük kesiler yapıldı. Oral antibiyoterapi için amoksisilin klavulanat 1 gr 2x1 ve siprofloksasin 500 mg 2x1 ve analjezi için parasetamol 500 mg 2x1 peroral başlandı. Antibiyotikli pomat ile kapalı pansuman yapıldı. Hasta bir hafta ara ile 4 kez muayene edildi ve her muayenede nodüllerin boyutuna göre drenaj ve hiyalüronidaz uygulaması yapıldı.Üçüncü muayenede ve sonrasında nodüllerin kısmen küçüldüğü ve hastanın şikayetlerinin büyük oranda azaldığı görüldü.Bu süre içinde antibiyotik tedavisine devam edildi. Kültür sonuçları antibiyotik tedavisi ile uyumluydu. Hastanın tekrarlayan muayenelerinde ilk bir ayda tüm nodüllerin küçüldüğü ve küçük nodüllerin kaybolduğu görüldü. Nodüllerin yerinde skar dokularının oluştuğu ve bu dokuların çevresinin pigmente hale geldiği gözlendi. Hasta 1 yıl sonra tekrar kontrol edildiğinde nodüllerin kaybolduğu, pigmentlerin çok azaldığı gözlendi.

Tartışma: Dolgu malzemelerinin kullanım sıklığı her geçen gün artmaktadır. Dolgu enjeksiyonunun hızlı sonuç verdiği,

komplikasyon oranının düşük olduğu ve dolguların masum olmadığı profesyonel uygulayıcılar tarafından bilinmektedir. Herhangi bir müdahalede olduğu gibi, bu uygulamada da komplikasyonlar vardır. Körlüğe ve cilt nekrozuna neden olabilen vasküler komplikasyonlar ve geç dönemde görülen granülomlar en çok korkulanlarıdır. Hastamız internet üzerinden hyaluronik asit içeren solüsyon sipariş etmiş. Dolgu ile aynı etken maddeye sahip olduğu için solüsyonu kendisine enjekte ettiğini söylemiştir. Dolgu malzemelerinin ve enjeksiyonların yüksek maliyetinden dolayı hasta bu yöntemi tercih ettiğini söylemiştir. Sosyal medya ve televizyondan eksik bilgi alan hastamız aynı etken maddeyi kullanarak yüz gençleştirme yapabileceğini düşünmüş ve maddeyi kendisine enjekte etmiştir. Literatür gözden geçirildiğinde kendi kendine enjeksiyon vakaları bildirildiği görülmüştür. Hayvansal yağ enjeksiyonu, hyaluronik asit içeren krem enjeksiyonu, dolgu enjeksiyonları, mineral enjeksiyonları bildirilmiştir. Bizim olgumuzda da hiyalüronidaz enjeksiyonu ile nodüllerin drenajının daha kolay olduğunu ve her seferinde drenajın giderek kolaylaştığını fark ettik. Vasküler problem düşünmediğimiz için antikoagülan veya antitrombotik ilaç kullanmadık. Günümüzde hastalar dolgu maddelerini internetten çok kolay bir şekilde temin edebilmekte, hatta pazarlama sitelerinde bu maddelerin vücuda nasıl uygulanacağına dair bilgilerin dahi bulunduğu bir gerçektir. Bu bilgiler ışığında hastalar yaptıkları uygulamalarla kendilerini tehlikeye atmaktadır.

Sonuç: Yüz gençleştirmede hyaluronik asit bazlı dolgu maddelerinin kullanımı oldukça yaygındır. Bu maddelerin enjeksiyonu profesyoneller tarafından yapılmalıdır. Olası bir komplikasyon geliştiğinde müdahale geciktirilmemelidir. Dolgu enjeksiyonlarının televizyon ve sosyal medya ile kolay olduğunun gösterilmesi hastaların yanlış bilgilere sahip olmasına neden olmaktadır. Bildiğimiz kadarıyla olgumuz yüze hyaluronik asit solüsyonu uygulamasına bağlı gelişen komplikasyonların tedavi yönetimini anlatan literatürdeki ilk sunumdur.

Anahtar Kelimeler: hyaluronic asid, self-injection, facial, management

İlk başvuru-1. ay-1. yıl görüntüleri

Hastanın başvurudaki nodülleri kaybolmuş ve 1. yıl mutluluğu fotoğrafımızda görülmektedir.

P-205
Tam Tedavi Edilmemiş Gluteal İmplant Ruptürü Sonrası Gelişen Yumuşak Doku Enfeksiyonu Olgusu

Emre Özer[1], Osman Kelahmetoğlu[1], Meral Sönmezoğlu[2]
[1]Yeditepe Üniversitesi Tıp Fakültesi Plastik, Rekonstrüktif ve Estetik Cerrahi Ana Bilim Dalı, İstanbul
[2]Yeditepe Üniversitesi Tıp Fakültesi Enfeksiyon Hastalıkları Ana Bilim Dalı, İstanbul

Giriş: Estetik cerrahide silikon implant kullanılarak yapılan augmentasyon işlemlerinin popülaritesi her geçen gün artmaktadır. Bu işlemler doğal bir kontur elde edebilmek için yağ enjeksiyonu veya liposakşın ile kombine edilerek uygulanmaktadır. Liposakşın ve yağ enjeksiyonları esnasında önceden yerleştirilmiş implantlar zarar görebilir. Bu durum atipik semptomlarla karakterize, sadece radyolojik görüntülemelerle tanınabilen sessiz ruptür tablosuyla sonuçlanmaktadır. Yapılan bir çalışmada meme implantlarının ruptür sebepleri arasında en sık iyatrojenik nedenler olduğu gösterilmiştir 1. Meme implant ruptürleri literatür de sıkça bildirilmesine rağmen gluteal implant ruptürüne ait çok az sayda bildiri bulunmaktadır. Ruptür vakaları sırt ağrısı gibi basit bir belirti verebilirken 2 malignite gibi karmaşık sonuçlara da yol açabilir3.Burada, implant ruptürü sonrası implantı çıkartılan bir hastanın postoperatif dönemde geçmeyen şikayetlerini ve sonuç olarak gelişen nekrotizan fasiit tablosunu anlatacağız

Olgu Sunumu: 29 yaşında kadın hasta, ateş, sol kalça ağrısı ve sol uyluk bölgesinde tekrarlayan sıvı toplanması şikayetleri ile tarafımıza başvurdu. 7 yıl önce iki taraflı implant ile gluteal augmentasyon ameliyatı olan hasta 2 ay önce her iki uyluğa liposakşın işlemi yaptırdığını ve bu şikayetlerin liposakşın işlemini takiben başladığını ifade etti. Hasta ilk olarak ameliyatın gerçekleştirildiği kliniğe 4 hafta önce bu şikayetler ile başvurduğunu ve implant ruptürü tanısı ile implant çıkartılması ameliyatı olduğunu belirtti. Fizik muayenede ağrı, kızarıklık, ateş, bulgularının yanı sıra üst uyluğa da yayılan sıvı koleksiyonu tespit edildi. Kolleksiyondan yaklaşık 150 cc sıvı aspire edilerek hem mikrobiyolojik hem de patolojik inceleme için gönderildi. Aspirasyonu takiben hastaya çekilen kontrastlı MR incelemesinin sonucunda sol gluteal bölge posterolateralinde gluteus maximus kasına komşu yağlı planda içerisinde hava sıvı seviyesinin görüldüğü apse ile uyumlu koleksiyon ve her iki gluteal bölgede sağda 64x21x68 mm boyutlarında solda yaklaşık 37x11x22 mm boyutlarında kapsül formasyonuyla uyumlu olabileceği düşünülen düzgün sınırlı hipointens rimin izlendiği koleksiyon alanı mevcudiyeti gözlendi. (Resim 1) Enfeksiyon hastalıkları uzmanımızla hasta konsülte edilerek ertapenem ampirik antibiyoterapisi başlatıldı ve hasta süreç boyunca enfeksiyon hastalıkları ile multidisipliner takip edildi. Laboratuvar bulguları CRP (109.1 mg/dl), Fibrinojen (513 mg/dl), ve D-Dimer (3.34 ug/ml) yüksekliği dışında normaldi. Patoloji raporu primer ön tanımız olan anaplastik büyük hücreli lenfomayı CD30 ve ALK-1 negatiflikleri ile dışlamaktaydı. Kültürde üreyen Escherichia Coli ertapenem duyarlı olması üzerine mevcut antibiyoterapinin devamına karar verildi. Nekrotizan fasit klinik tanısıyla cerrahi debridmana alınan hastadan çok sayıda silikon granulomları ve serbest silikon içeriği çıkartıldı. Estetik görünüşü korumak için infragluteal, intergluteal insizyonlar ve önceki liposakşın işlemine ait eski skarlar kullanıldı. Kapsül ve serbest silikon içeriği antibiyotik ve steril salin ile irige edildi. İlk debridman sonrası hastanın preoperatif 38,5 C üzeri olan ateşi ve laboratuvar değerleri dramatik olarak düzeldi. İçeriğin tamamen temizlendiğinden emin olmak için iki kez daha debridman işlemi tekrarlandı ve tüm insizyonlar primer onarıldı. İntraoperatif süreçte yerleştirilen dren dört gün

sonra çekildi. İki günlük servis takibinin ardından hasta sorunsuz taburcu edildi. Hasta şu anda postoperatif üçüncü ayında olup hiçbir şikâyeti olmadığını ifade ediyor.

Tartışma: İmplant kullanılarak yapılan augmentasyon işlemleri tamamen elektif koşullar altında yapılan ve hastanın talebi üzerine gerçekleştirilen prosedürlerdir. Bu işlemleri gerçekleştirmeden önce, hasta cerrahiye ait ve implantın kendisine ait oluşabilecek riskler hakkında detaylıca bilgilendirilmelidir. Çeşitli nedenlerle polikliniklere başvuran hastalar, anamnez verirlerken geçirdikleri estetik müdahaleleri çoğu zaman göz ardı etmekte ve hekimlerine söylemeyi unutmaktadır. Bu durum atipik semptomlar ile başvuran implant ruptür vakalarının gözden kaçmasına ve yanlış tanı almasına sebep olmaktadır. Sessiz ruptür vakaları klinik şüphe sonucu başvurulan radyolojik tetkikler sonrası tanı alan vakaları tanımlamaktadır. Bu durum tespit edildiği anda vakit kaybetmeden implant çıkartılmalı, ardından kapsül formasyonu ve geride kalan serbest implant içeriği kontrol edilmelidir. Arta kalan silikon materyalleri ağrılı kitleler ile belirti verebileceği gibi4 ciddi enflamasyon kaskatlarının tetiklendiği bir enfeksiyonla da sonuçlanabilir. Diğer tüm yabancı cisimlere benzer şekilde silikon implantlar da mikroorganizmaların kolonizasyonunu kolaylaştırmaktadır. Propionibacterium acnes, Staphylococcus epidermidis, Escherichia coli sırasıyla implant etrafında en sık kolonize olan mikroorganizmaları oluşturmaktadır5. Bizim vakamızda da Escherichia coli tespit edilmişti. Bu durum, hızla ilerleyen nekrotizan fasit tablosu ile sonuçlanabileceğinden, enfeksiyon hastalıkları uzmanı ile birlikte tedavi yeniden planlandı. Yukarıda bahsedilen nedenlerden dolayı implant çıkartma ameliyatlarında geride kalan rezidünün olmadığından kesinlikle emin olunmalıdır. İmplantı intakt kapsül ile birlikte çıkartmak geride artık bırakmamak adına en güvenli yöntemdir. Eğer bu yöntem gerçekleştirilemezse çevre dokulara yayılmış implant içeriğini temizlemek son derece zor olmaktadır. Serum fizyolojik ve povidon iyot çoğu cerrah tarafından yayılmış içeriği temizlemek amacıyla kullanılan irrigasyon sıvılarının başlıcalarını oluşturmaktadır. Yara temizliği ve bakımı için tasarlanmış Poloksamer 188 solüsyonunun silikon jeli ortadan kaldırmada serum fizyolojik ve povidon iyot gibi standart metotlardan daha etkili olduğu bildirilmiştir6. İmplant kullanılarak yapılan augmentasyon ameliyatlarının sayıca artışı ruptür vakalarının artışını da beraberinde getirecektir. Bu vakalar asemptomatik kalabileceği gibi ciddi enfeksiyon ve enflamasyon bulguları ile de gelebilmektedir. Olası ruptüre işaret edebilecek semptomları olan her hastaya radyolojik değerlendirilme yapılmalıdır. Ruptür tespit edildiğinde implant çıkartma işlemi vakit kaybetmeden gerçekleştirilmelidir. Kalan implant içeriği hastanın semptomlarının devam etmesine sebebiyet vereceğinden, implant çıkartma ameliyatı yapan her cerrah poşun tamamıyla temizlendiğinden emin olmalıdır. Burada bahsi geçen hastanın, implant çıkartma işlemine rağmen geçmeyen seroma şikâyetleri dış merkezde tekrarlayan aspirasyonlarla kontrol edilmeye çalışılmış ancak sorun çözülememiştir. Eğer implant çıkartma ameliyatları sonrası hastanın semptomları hala devam ediyorsa enfeksiyon kaynağı veya rezidü materyal varlığı MR ile araştırılarak daha ciddi komplikasyonların oluşması engellenebilir.

Referanslar

1. Handel N, Garcia ME, Wixtrom R. Breast implant rupture: causes, incidence, clinical impact, and management. Plast Reconstr Surg. 2013;132(5):1128-1137. doi:10.1097/PRS.0b013e3182a4c243
2. Koehler PJ, Simon JI, Gehret J, Liang S. Traumatic Gluteal Implant Rupture Presenting as Low Back Pain. J Emerg Med. 2020;59(2):300-302. doi:10.1016/j.jemermed.2020.04.017
3. Camacho JP, Obaíd M, Bustos C, et al. Squamous Cell Carcinoma as a Result of Likely Industrial Grade Ruptured Poly Implant Prosthèse Silicone Buttock Implants. Aesthetic Surg J Open Forum. 2020;2(3):1-6. doi:10.1093/asjof/ojaa030
4. Ahn CY, Shaw WW, Narayanan K, Gorczyca DP, DeBruhl ND, Bassett LW. Residual silicone detection using mri following previous breast implant removal: Case reports. Aesthetic Plast Surg. 1995;19(4):361-367. doi:10.1007/BF00451663
5. Ahn CY, Ko CY, Wagar EA, Wong RS, Shaw WW. Microbial evaluation: 139 Implants removed from symptomatic patients. Plast Reconstr Surg. 1996;98(7):1225-1229. doi:10.1097/00006534-199612000-00016
6. Bitar GJ, Nguyen DB, Knox LK, Dahman MI, Morgan RF, Rodeheaver GT. Shur-Clens: An agent to remove silicone gel after breast implant rupture. Ann Plast Surg. 2002;48(2):148-153. doi:10.1097/00000637-200202000-00005

Anahtar Kelimeler: Gluteal İmplant Ruptürü, Nekrotizan Fasiit, Yumuşak doku Enfeksiyonu

Resim 1

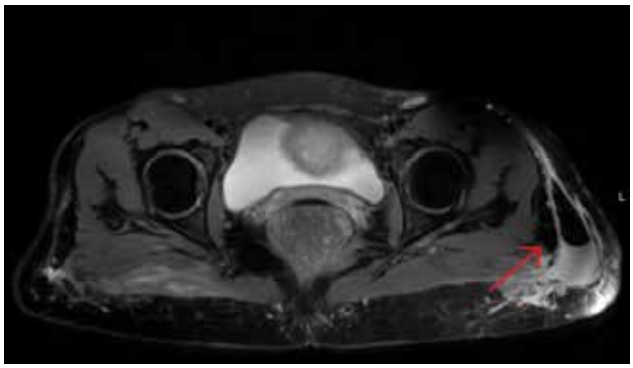

Kalça MR Aksiyel Yağ Baskılı T1 Sekans Hava-Sıvı Seviyesi Kırmızı Okla İşaretlenmiş

P-206
Nadir bir botulinum toksini komplikasyonu; Çene Botoksu sonrası gelişen Velofarengeal yetmezlik

Turan Mehdizade Aghazada[1], Ebru Diana Özcan[2], Kemalettin Yıldız[1], Ethem Güneren[1]
[1]Bezmialem Vakıf Üniversitesi, Plastik Rekonstrüktif ve Estetik cerrahi Anabilim Dalı, İstanbul
[2]Carol Davila Tıp Üniversitesi, Plastik Rekonstrüktif ve Estetik cerrahi Anabilim Dalı, Bükreş, Romanya

Giriş: Botulinum toksininin (Btx) motor son plak üzerine (kolinerjik sinir uçlarındaki proteinlere presinaptik olarak bağlanarak ve asetilkolin salınımını azaltarak) blok yapıcı etkisi geri dönüşümlüdür. Bu etkiden yararlanılarak, başta yüz bölgelerindeki kırışıklıklar olmak üzere, istenmeyen kas kasılmalarının sebep olduğu spazmodik hastalıkların tedavisinde ve bazı kırıklarda cerrahiye yardımcı olarak kullanılır. Btx enjeksiyonu estetik plastik cerrahide sık uygulanan minimal invaziv işlemlerdendir. Çiğneme kaslarının spazmlarında en başta diş gıcırdatma (bruksizm) olmak üzere çene eklem bölgelerinde ağrı ve kesici dişlerin apikallerindeki aşınmalar hastayı ileri derecede rahatsız eder. Bruksizm gece boyu devam ederse hastada uykusuzluk ve yorgun uyanma da semptomlara eklenir. Çene ve çiğneme kaslarına OnabotulinumtoksinA (BtxA) (BOTOX®; Allergan, Inc., Irvine, CA, USA) enjeksiyonu, bu durumun semptomatik tedavisini sağlar. Bu çalışmada, bruksizm ve ona bağlı şikayetler nedeniyle,

çiğneme kaslarına BtxA enjeksiyonu yaptığımız hastamızın, 9 ay sonra şikayetlerinin nüks etmesi üzerine ikinci seans BtxA uygulamasından 3 gün sonra gelişen velofarengeal yetmezlik (VFY) tablosu sunuldu.

Olgu Sunumu: Kronik bruksizm ön tanısıyla Diş Hekimliği kliniğinden tarafımıza sevk edilen, sakız çiğneme, esneme gibi çene haraketleri sırasında ve sonrasında çene çevresinde yaygın ağrı, çeneden ses gelme şikayeti bulunan 36 yaşında kadın hastamıza daha önce çeşitli konservatif tedaviler (analjezik, kas gevşetici ilaçlar ve oklüzal gece splinti) uygulanmış fakat yeterince kalıcı iyileşme elde edilememişti. Fizik muayenede; masseter kasları iki taraflı gelişmiş olarak bulundu. Normal ve ağrısız ağız açıp kapama mevcut idi. Temporomandibular eklemde (TME) hafif klik iki taraflı hissediliyordu. Klinik bulgulara dayanarak kronik bruksizm tanısı kondu. Semptomatik tedavi olarak BtxA enjeksiyonu önerildi. Tedavi öncesi ve sonrası ağrının değerlendirilmesi için Görsel Analog Skalası (VAS) formları dolduruldu. Masseter kası başta olmak üzere, temporal ve lateral pterigoid kaslarına (LPK) BtxA enjeksiyonu yapıldı. İstenilen gevşeme sağlandı. Sorunsuz geçen 9 ayın ardından, şikayetlerin tekrarlaması üzerine, aynı tedavi tekrarlandı. Her iki işlemde de; BtxA tozu 4ml %0,9 serum fizyolojik ile 0.1 ml'de 2.5 Ü olacak sekilde dilue edildi (100 Ü/4ml).Masseter kasına 20 Ü (0.8 ml), temporal kasa 15 Ü (0.6 ml) ve LPK'a 10 Ü (0.4 ml) olmak üzere iki taraflı uygulandı. İlk tedavi sonrasında hiçbir olumsuzluk gözlenmedi. Görsel Analog Skalası 0 olarak değerlendirildi (ağrı yok). İkinci uygulamadan 3 gün sonra, hastanın artan nazal regürgitasyon ve hipernazalite ile seyreden ses bozukluğu başladı. Görsel Analog Skalası 0 olarak değerlendirildi (ağrı yok). Bütün oral fenomların nazal yankılandığı ve VFY geliştiği tespit edildi. Nazal endoskopik muayenede yumuşak damak hareketlerinde sol tarafa lokalize pasif durum gözlendi, vokal kordlar simetrik izlendi. Hasta sadece izleme alındı. 3 hafta aralıklarla kontrol muayeneye çağrıldı. 6 aylık süre sonrası hastanın konuşması normale döndü. Sekel izlenmedi.

Tartışma: Botulinum Toksin Clostridium botulinum bakterisinden elde edilen bir nörotoksin proteindir. Clostridium Botulinum Gram pozitif, spor oluşturan bir anaerobtur. A'dan G'ye kadar 7 serolojik nörotoksin oluşturur. Bunlardan sadece BtxA Birleşik Devletler Gıda ve İlaç Dairesi (FDA) tarafından klinik kullanım için onaylanmıştır. Maksilofasıyal patolojilerin tedavisinde BtxA kullanımı yaygındır. Yüzün üst kısmındaki hiperdinamik kaslara yapılan uygulamalar temel uygulamalardır. Yüzün alt kısmına yapılan uygulamalar ileri uygulamalardır. Bu bölge yüz ifadesinin yanısıra çiğneme ve konuşmada önemlidir. Bu sebeble bu bölge uygulamalarında düşük doz uygulanıp kısmi fonksiyonellik korunmalıdır. Bruksizm çiğneme eyleminin tekrarlaması ile ilişkili dişlerin aşırı sıkılması veya gıcırdatılması ile karakterize edilen durumdur. Uyku bruksizmi veya uyanıkken ortaya çıkan bruksizm vardır. Santral ve otonom sinir sistemi ile ilişkili multifaktöryel etyoloji ve patofizyolojiye sahiptir. Tedavisinde çeşitli konservatif yöntemler kullanılmakta,ama bunların hiçbiri kalıcı çözüm sağlamamaktadır. Sadece bruksizmin anatomik yapılar üzerine destrüktif etkisini kısıtlamaktadır.Son yıllarda bruksizm tedavisinde masseter, temporal ve LPK'lara BtxA kullanımı artmıştır.Bruksizmin, TME rahatsızlıklarının tedavisi ve ilgili kasların aktivliyinin kontrolü için en uygun BtxA dozu belirtilmiyor. İstenilen etkiyi oluşturan en düşük doz en iyisidir. BtxA'nın yüksek dozlarda sık uygulanması, antikorların gelişmesine neden olabilir. Dikkatsiz ve yanlış uygulamaların yanısıra botoksun fazla sulandırılarak kullanımı ciddi komplikasyonlara sebep olur. BtxA uygulamasını takiben ortaya çıkan komplikasyonlar enjeksiyon ile ilgili (morarma, eritem, ödem, ağrı, hassasiyet, nadir de olsa hissizlik, üst yüz uygulamalarında baş ağrısı) ve uygulanan kaslar ile ilgili olarak iki grup halinde incelenebilir. Bazı komplikasyonlarda etkilenen kasın antagonistine toksin uygulanarak düzeltilebilir. Ancak çoğu uygulamada düzeltme imkanı yoktur. Etkinin geçmesi beklenir. Bruksizm tedavisinde masseter ve temporal kaslara BtxA uygulaması sonrası çiğneme zayıflığı, çiğneme sırasında kas şişkinliği,tam veya asimetrik gülümseme kaybı, batık yanak, ağız açmada zorluk,baş dönmesi ve başağrısı gibi komplikasyonlar ortaya çıkabilir. LPK'a uygulama sonrası ise en sık görülen komplikasyon geçici disfajidir. Onun dışında maksiller arterin yaralanması sonucu arteriyel kanama ve hematom gelişebilir. Daha nadir olarak ise dizartri, çiğneme sırasında aşırı ağrı ve VFY semptomları ortaya çıkabilir.Vakamızda ortaya çıkan VFY'ın nedeninin LPK'nın topografik yerleşimi ile ilişkili olduğu düşünüldü: İnfratemporal fossa'nın medial sınırında LPK tensor veli palatini (TVP) ve levator veli palatini (LVP) ile çok yakın lokalizedir.Dolayısıyla, verilen ilacın gevşek doku planları arasından sızarak TVP ve LVP kaslarını etkilediği ve buna bağlı olarak tek taraflı VFY geliştiği düşünüldü. Başka bir hipoteze göre ise bu tablonun nedeni ilacın sızarak IX ve X kranyal sinirlere difüze etmesi ve bu sinirleri etkilemesi ile ilişkilendiriliyor.

Sonuç: Literatürde çene botoksu tabir edilen, çiğneme kaslarına BtxA uygulaması sonrasında VFY görülen bir adet olgu sunumu mevcuttur. Bu gibi durumlarla karşılaşmamak ve enjekte edilen botoksun istenmeyen yayılımını önlemek amacıyla düşük sulandırma hacmi ve hedeflenen kas içine hassas ve dikkatli uygulama gerekir. Uygulama için radyolojik görüntüleme yöntemlerine de (USG eşliğinde BtxA uygulaması) başvurulabilir. Uygulama sonrası VFY geliştiği durumda ise öncelikle hastanın belirli aralıklarla muayene edilmesi ve en az 6 ay yakından takip edilmesi gerekir. Hastamızın ses kayıtları eşliğinde sunum gerçekleştirilecektir.

Anahtar Kelimeler: Bruksizm, Çene botoksu, Temporomandibular eklem, Velofarengeal yetmezlik

P-207
Wise patern süperomedial pediküllü meme küçültme tekniği ile ilgili klinik deneyimlerimiz

Recep Anlatıcı, Ömer Parıldar
Gaziantep Üniversitesi Tıp Fakültesi, Estetik, Plastik ve Rekonstrüktif Cerrahi Ana Bilim Dalı, Gaziantep

Giriş- Amaç: Günümüzde hipertrofik ve pitotik meme dokularını küçültmek ve şekillendirmek için çok sayıda teknik tanımlanarak uygulanmaktadır. Bu ameliyatlarda birincil amaç; nipple-areola kompleksinin kanlanmasını tehlikeye atmadan hipertrofik memeleri uygun bir cilt örtüsü ile istenilen ölçülerde yeniden şekillendirmektir. İkincil amaçlar ise uzun süreli konikal meme projekiyonunu sağlamak, nipple-areola kompleksinin duyusunu korumak ve kabul edilebilir bir skardokusunu elde etmektir. Vertikal superiomedial pedikül tekniğini savunurken Hall-Finlay, bu pedikülün kanlanmasının önemi üzerinde durmuştur. Biz Wise pattern meme küçültme tekniğini tercih ettiğimiz hastalarda superiomedial pedikülü kullanarak avantajlarından faydalanmayı düşündük. Bu sunuda tecrübelerimizi aktarmayı amaçladık.

Yöntem-Gereçler: Klasik wise pattern çizimini superiomedial pedikül ile kombine ederek uyguladık.

Bulgular: Kliniğimizde Kasım1919- Ağustos 2021 tarihleri arasında 60 memeye (30 hastaya) Wise paterni kullanarak süperomedial pedikül tekniği ile meme küçültme ameliyatı uyguladık. Hasta yaşları 19 - 63 (ortalama 42)

arasında değişmekteydi. Her bir memeden çıkarılan doku miktarları 350-1700 gr (ortalama 1025) arasındaydı. Nipple-areola transpozisyonları 10-25 cm (ortalama 17,5 cm) arasındaydı. Ortalama takip süreleri ise 3-12 aydı (ortalama 7,5 ay). Ortalama ameliyat süresi 2-2,5 saat arasında değişmekteydi. Erken ameliyat dönemi sonrasında hiçbir hastada deri nekrozu, yağ nekrozu, nipple-areola nekrozu ve sellülit gibi majör komplikasyonlar gözlenmedi. Bir hastada sol areola-nipple altında ve yine bir hastada T fleplerinin birleşim noktasında sekonder epitelizasyonla sonuçlanan yara ayrışması gözlendi. Geç ameliyat döneminde ise bir hastada sütür hatlarında hipertrofik nedbe görülürken diğer hastalarda insizyon skarları kabul edilebilir düzeydeydi. Hiçbir hastada nipple-areola kompleksinde duyu kaybı gözlenmedi. Ameliyat sonrası birinci yılda ptosis yada bottom-out deformitesi gözlenmedi.

Tartışma: Meme dokusunun temel kan desteği internal mammaryan arter perforanlarından ve lateral torasik arterden gelmektedir. Bu perforanlar derinin yaklaşık 1 cm altında radial olarak yayılıp nipple-areola kompleksine kadar uzanırlar. İnterkostaller ve torakoakromiyal perforatorler ise bu destekte daha az rol oynarlar. Bu teknikte pedikül bu perforanların önemli bir bölümünü içermekte ayrıca areola-nipple rotasyonunda bu perforanlarda herhangi bir katlanma olmamaktadır. Nipple-areola kompleksinin duyusu genellikle dördüncü lateral interkostal sinir tarafından sağlanırken yapılan kadaverik çalışmalarda; üçüncü, dördüncü ve beşinci anterior kutanöz sinirlerinde bu innervasyonda rol oynadığı gösterilmiştir.
Bu anatomik özelliklerinden dolayı süperomedial pedikül tekniği, meme küçültme ameliyatlarında areola – nipple kompleksinin hem kanlanması hem de duyusunun korunması açısından oldukça güvenilir bir yöntem olmaktadır. Bu tekniğe Wise paterninin de eklenmesiyle orta ve büyük hacimli memelerde, ameliyat sonrası oluşan meme şekli de daha tatmin edici olmaktadır.

Sonuç: Hall-Finlay tekniği plastik cerrahide yaygın kullanılan bir vertikal mammoplasti tekniğidir. Bununla beraber wise pattern tekniğine aşina hekimler ve/veya çok iri memeler için aynı pedikül dizaynı wise pattern ile beraber yapılabilir ve bu pedikülün avantajlarından faydalanılabilir.

Wise paternli süperomedial pediküllü meme küçültme tekniği güvenli kan akımı, areola-nipple duyusunda azalma olmaması, kısa ameliyat süresi, çok büyük memelerde dahi uygulanabilir olması ve çok düşük komplikasyon oranları nedeniyle uygun hastalarda tercih edilmesi gerektiğini düşünmekteyiz.

Anahtar Kelimeler: meme küçültme, süperomedial pedikül, wise patern

olgu 1

pre ve post op görüntüler

P-211
COVID-19 salgını sırasında diyabetik ayak ülserlerinin tedavisi için öneriler

Osman Kelahmetoğlu[1], Mehmet Fatih Çamlı[2], Ahmet Kirazoğlu[2], Yusuf Erbayat[2], Susan Asgarzade[2], Ufuk Durgun[2], Turan Mehdizade[2], Ali Yeniocak[3], Kemalettin Yıldız[2], Selma Sönmez Ergün[2], Ethem Güneren[2]
[1]Yeditepe Üniversitesi, Plastik, Rekonstrüktif ve Estetik Cerrahi, İstanbul
[2]Bezmialem Vakıf Üniversitesi, Plastik, Rekonstrüktif ve Estetik Cerrahi, İstanbul
[3]İstanbul Gaziosmanpaşa Eğitim Araştırma Hastanesi, Plastik, Rekonstrüktif ve Estetik Cerrahi, İstanbulİstanbul Gaziosmanpaşa Eğitim Araştırma Hastanesi, Plastik, Rekonstrüktif ve Estetik Cerrahi, İstanbul

COVID-19 pandemisi Aralık 2019'da Çin'in Wuhan kentinde başladı. 15 Nisan'a kadar hastalık ve komplikasyonları nedeniyle toplam 1.878 489 kişi enfekte oldu ve 119 044 kişi kaybedildi. Ağır morbidite ve mortalite komplikasyonları daha çok yaşlılarda ve komorbiditesi olan hastalarda görülmektedir. Diyabetik ayak ülserleri, diyabet mellitusun ciddi komplikasyonlarından biridir ve acil cerrahi müdahale gerektirebilir. Bu yazıda acil cerrahi müdahale gerektiren diyabetik ayak ülseri hastalarında COVID-19 değerlendirmesi sırasında hastalarda ve sağlık çalışanlarında oluşabilecek beklenmedik komplikasyonları önlemek için bir yönetim algoritması oluşturmayı amaçladık. Şiddetli enfeksiyon bulguları olan tüm diyabetik ayak ülseri hastalarında ve özellikle acil cerrahi gerektiren hastalarda, hem hastada olası tanı konmamış COVID-19'un saptanması hem de cerrahi ve anesteziyoloji ekibinin korunması için toraks bilgisayarlı tomografisinin preoperatif tarama için kullanılmasını öneriyoruz.

Anahtar Kelimeler: COVID-19, Diyabetik Ayak Ülseri, Pandemi

Algoritma

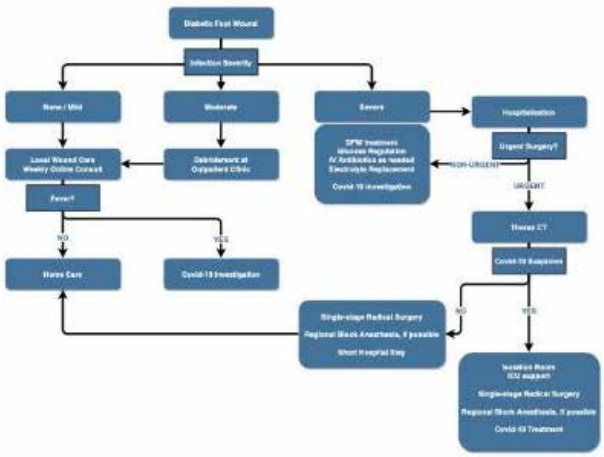

Önerdiğimiz Yönetim Algoritması

P-212
Üst Blefaroplasti Sonrası Blefarospazm ve Yönetimi, Olgu Sunumu

Şuheda Çıldır, Salih Cem Altunal, Çağla Çiçek, Ali Cem Akpınar, Gaye Filinte
İstanbul Kartal Dr. Lütfi Kırdar Şehir Hastanesi

Amaç: Blefaroplasti göz kapaklarına yönelik yapılan estetik cerrahi girişimler olarak tanımlanır. Göz kapağı derisi tonusunda azalma ve blefaroşalazyon ile orbital yağların psödoherniasyonu sonucu göz kapağında ağırlaşma, yorgunluk, görme alanının daralması şikayetleri olan hastalara uygulanan fazla cilt, kas ve yağ yastıkçığı dokularının eksizyonunu içeren cerrahi işlemdir. Operasyon sonrası asimetri en sık olmak üzere retrobulber hematom, lagoftalmus, kuru göz, diplopi, pitoz, A-freme deformitesi gibi komplikasyonlar görülebilmektedir. Bu olgu sunumunda blefaroplasti sonrası blefarospazm gelişen bir hastamız anlatılacaktır.

Olgu: 45 yaşında kadın hasta 9 aydır devam etmekte olan üst göz kapağı düşüklüğü ve görme alanında daralma şikayetleri ile tarafımıza başvurdu. Fizik muayenede inspeksiyonla kaş pitozu varlığı, medial fat pat protrüzyonu, nazojugual fold varlığı, lateral holding varlığı, supratarsal katlantıda artış saptanarak blefaroşalazis tanısı konuldu. Hasta genel anestezi ile operasyona alındı. Silier marjın 8 mm üzerinden yeni supratarsal fold için ve kaş çizgisinin 12 mm altından olacak şekide yapılan çizimlerden uygun insizyonla girilerek fazla cilt eksize edildi. Gerekli miktardaki orbukularis okuli kası eksizyonunu takiben septumun medialinden yapılan uygun insizyonla girilerek herniye olan medial fat pat dokusu eksize edildi. Kanama kontrolünü takiben uygun kas ve cilt süturasyonu ve pansuman ile operasyon sonlandırıldı.

Hasta, postoperativ 7. Gününde kontrole geldiğinde süturları alındı. Muayenede bilateral üst göz kapaklarında retraksiyon, statik halde ve motor hareketler sırasında fasikülasyonlar ve lagoftalmus olduğu saptandı. Sağ üst göz kapağının dinamik fasikülasyonu ile agreve olan frontal hiperaktivite gözlendi. Hastaya 1 ay takip önerildi. 1 ay sonraki kontrolde frontal hiperaktivite ve statik fasikülasyonlarda düzelme gözlendi ve dinamik fasikülasyonların tedavisi için botoks uygulandı. Literatür taramamız sonucunda botilinium toksini enjeksiyonunun blefarospazm tedavisinde daha etkili olduğunu saptamamız üzerine hastanın orbikularis okuli kasının pretarsal parçasına her noktadan 2.5 U/0.1cc olmak üzere 3 noktaya toplam 7.5 ünite onabotliniumtoksinA enjekte edildi. Postop. 2. Aydaki kontrolde hastanın dinamik ve statik fasikülasyonlarının tamamen kaybolduğu görüldü.

Tartışma: Günümüzde blefarospazm tedavisinde orbikularis okuli kasının tam eksizyonunu içeren cerrahi yöntem önerilmektedir. Blefarospazmlı hastalar göz kapaklarını frontal kasını kullanarak açmaya çalışmaktadırlar. Bundan dolayı Wabbel ve arkadaşları blefarospazmı olan 252 hastada frontal süspansiyon yapmışlar ve başarılı olmuşlar. Buradan yola çıkarak blefarospazmın cerrahi tedavisindeki orbikularis okuli kasının tam eksizyonunun aksine hastamızda kısmi kas eksizyonu yaptığımız için ve beraberinde bu kası innerve eden fasyal sinirin periferal dalları da kesildiğinden rejenere olan sinirin rezidü kasta oluşturduğu hipertrofi nedeniyle fasikülasyonlar görülmüştür. Oluşan blefarospazm hastamızda literatürde belirtildiği gibi gözkapağını açma hareketi sırasında frontal hiperreaktiviteye neden olmuştur.

Ve sonuç olarak hastamızda cerrahi tedaviye sekonder oluşan blefarospazm; literatürdeki total kas eksizyonuna alternatif tedavi yöntemi olan botuliniumtoxin A uygulaması ile tedavi edilmiştir.

Anahtar Kelimeler: Blefaroplasti, blefarospazm, komplikasyon

P-213
Juvenil meme hipertrofisi: Bir olgu sunumu

Şevket Can Düzen, İbrahim Tabakan, Ömer Kokaçya, Osman Metin Yavuz
Çukurova Üniversitesi Tıp Fakültesi, Plastik, Rekonstrüktif ve Estetik Cerrahi Ana Bilim Dalı, Adana

Giriş: Juvenil meme hipertrofisi ya da juvenil gigantomasti; peripubertal dönemde memenin hızlı ve aşırı büyümesi ile karakterize, nadir bir durumdur. Benign bir deformite olmakla birlikte, hastayı fiziksel ve psikolojik yönden etkiler. Başlıca yaklaşım cerrahi tedavidir ancak zamanlaması tartışmalıdır ve çoğunlukla sekonder redüksiyon gerektiren rekürrensle sonuçlanır.
Olgu: 14 yaşında, son 9 aydır memelerde aşırı büyüme olan hasta dış merkezden hastanemize yönlendirildi. Pediatrik endokrinoloji tarafından 3 ay süreyle izlendi, küçültme mamoplastisi için tarafımıza konsülte edildi. Hormonal değerleri normal düzeydeydi. Aile hikayesi yoktu. Anormal meme boyutları nedeniyle ciddi sırt, boyun ağrısı ve okul yaşamında sosyal ilişkilerine engel olacak düzeyde psikolojik kaygısı mevcuttu. Yapılan muayenede vücut kitle indeksi 18,3 kg/m2, sağda midklavikuler hat - areola nipple mesafesi 32 cm, solda 35,5 cm olarak ölçüldü. Meme MR "Sağ aksilla ve aksillar kuyruğa uzanan 6x7 cm boyutlarında kitle lenfadenopati, sol aksiller lenfadenopati ve lenf nodları, her iki memede tanımlanan lezyonlar glandüler doku kontrastlanması ya da fibroadenomlar ile uyumlu olabilir, BIRADS 4A" olarak değerlendirildi. Olası komplikasyonlar ve cerrahi süreç aileye ve hastaya anlatılarak hasta genel anestezi altında operasyona alındı. Superomediosantral pediküllü ters T skarlı wise patern redüksiyon mamoplastisine uygun insizyonlarla girilerek sağ memeden 2142 gr, sol memeden 2147 gr eksizyon yapıldı. Histopatolojik incelemede; psödoanjiomatöz stromal hiperplazi olarak raporlandı. İyileşme süresince komplikasyona rastlanmadı. Hasta dördüncü gününde drenleri çekilerek taburcu edildi.

Tartışma: İlk juvenil hipertrofi vakası Will Durston tarafından 1669'da yayınlanmıştır. Neinstein adölesan dönemde meme lezyonlarıyla ilgili yaklaşık 40 yıllık dönemi kapsayan 15 yayını değerlendirmiş ve bu grup hastaların %2'sinin juvenil meme hipertrofisi olduğunu göstermiştir. 2011 yılında Hoppe 1910-2009 yılları arasındaki vaka raporlarının meta analizini yaparak 65 vaka tanımlamıştır. Diffüz meme hipertrofisi adölesan dönemde juvenil ya da virginal hipertrofi olarak isimlendirilmekte iken ileri vakalarda juvenil gigantomasti olarak adlandırılmaktadır. Genellikle sporadik olarak görülmekle birlikte ailesel vakalar da bildirilmiştir. Bu periyodda fibroadenom en sık görülen lezyon tipidir (%75). Hormonal stimülasyona anormal yanıt juvenil meme hipertrofisiyle ilişkilendirilmektedir ancak altta yatan neden ve mekanizması kesin olarak bilinmemektedir. Normal östrojen seviyesine son-organ hipersensitivitesi, endojen hormon üretiminde imbalans, aşırı lokal östrojen üretimi gibi teoriler öne sürülmektedir. Serum östrojen, progesteron, prolaktin, gonadotropin düzeyleri bizim vakamızda da gösterildiği gibi normaldir ve östrojen reseptörlerinde artış yoktur. Son zamanlarda hastalığın genetik temelinin PTEN tumor supresör genini kapsadığı varsayılmaktadır. Büyüyen vücut algısıyla ilişkili psikolojik problemlere klinik olarak meme, sırt, boyun ağrıları, postural deformiteler, yüzeyel venöz ülserler eşlik eder. Tedavi seçenekleri arasında redüksiyon mamoplastisi en sık tercih edilen cerrahi yöntemdir. Bunu mastektomi ve implant ile meme rekonstrüksiyonu izlemektedir. Adölesan dönemde meme küçültme operasyonları güvenle yapılabilmektedir. Ancak büyüyen meme dokusuna cerrahi müdahalenin zamanlaması tartışmalıdır. Adölesan dönemin sonu çoklu operasyonlardan kaçınmak için ideal zaman

olabilir. Free nipple tekniğinde pedikül bazlı tekniklere göre rekürrens daha az görülmektedir. Hormonal tedavinin faydası gösterilememiştir. Olgumuzda cerrahi girişim kararı deformitenin fiziksel etkisi ve psikososyal durum göz önüne alınarak verilmiştir. Mastektominin psikolojik ve fizyolojik sonuçlarından, implantın olası komplikasyonlarından kaçınmak ve emzirme fonksiyonunun en üst düzeyde tutabilmek için pediküllü redüksiyon mamoplasti tekniği tercih edilmiş olup sekonder operasyon gerekliliği konusunda hasta bilgilendirilmiştir.

Sonuç: Juvenil meme hipertrofisi birçok fiziksel ve psikolojik problemlere yol açan nadir görülen bir hastalıktır. Tedavi hastanın klinik durumuna göre belirlenmelidir. Redüksiyon mamoplastisi güvenilir bir tedavi seçeneğidir.

Anahtar Kelimeler: gigantomasti, mamoplasti, meme

P-214
Tek yumurta ikizlerinde aynı bölgede asimetrik yağlanma nedeniyle gelişen vücut asimetrisi olgu sunumu

Recep Okan Üstün, Oğuz Boyraz, Atakan Meriç Kahraman, Ege Sak, Erdi Kaya, Yavuz Demir
Mersin Üniversitesi Tıp Fakültesi Plastik, Rekonstrüktif ve Estetik Cerrahi Ana Bilim Dalı, Mersin

Giriş: Vücuttaki asimetrilerin gelişim yolağındaki sürecin genler yoluyla, çevre etkisiyle veya tesadüfi olarak gelişip gelişmemekte olduğu hala tartışılmaktadır. Bu sorulara yanıtın aydınlatılması için hala araştırmalar devam etmektedir. Bu mekanizmalara örnek teşkil edebileceğini düşündüğümüz, sağ lomber bölgelerinde aynı lokalizasyonda mevcut cilt altı yağ doku fazlalığına bağlı gelişen vücut asimetrilerinin bulunduğu tek yumurta ikizlerinin anlatıldığı bir olgu sunumu yapılmıştır. Materyal ve Metot: Tek yumurta ikizi 27 yaşında kadın hastalar bel bölgesinde şişlik şikayeti ile kliniğimize başvurdular. Şişlik her iki hastada da yaklaşık olarak aynı zamanda ortaya çıkmış ve şişlik artışları da yaklaşık aynı zamanlarda devam etmiş. Uzun yıllardır mevcut olan bu bölgedeki şişliğin özellikle son zamanlarda kilo alma ile artmaya devam ettiği öğrenilmiştir. Şişlik haricinde ağrı, kızarıklık, bölgeye travma alma gibi ek öyküleri mevcut değildi. Her iki hastanın da ek hastalığı bulunmamaktaydı.

Bulgular: Lokal muayenede inspeksiyonda her iki hastada sağ lomber bölgede karşı taraf ile kıyaslayınca belirgin bir asimetri mevcuttu. Palpasyonda sınırları belli olan bir kitle palpe edilemedi. Her iki hastada kitle lokalizasyonlarının aynı ve boyutlarının da benzer olduğu görüldü. Yapılan manyetik rezonans görüntülemelerinde bu bölgelerde lokalize edilebilen kitle görülmedi ve bu şişlik asimetrik cilt altı yağ doku kalınlaşması olarak raporlandı. Her iki hasta için de kontralateral cilt altı yağ doku kalınlığı karşılaştırılarak ve aradaki farklar ölçülerek her iki hasta içinde ayrı ayrı eksize edilmesi gerek yağ doku miktarları belirlendi.

Cerrahi Teknik: Genel anestezi altında her iki hastaya da 250 cc tümesan solüsyonu verilerek bir hastadan 225 cc, diğer hastadan 200 cc yağ doku aspire edildi. Postoperatif dönemde hastalara abdominal korse giydirildi. Yapılan histopatolojik değerlendirmede fibroadipoz doku fragmanları ile uyumlu dokular olarak raporlandı.

Sonuç: Yukarıda aktardığımız tek yumurta ikizinde rastladığımız izole lomber bölgedeki cilt altı yağ doku kalınlaşması olguları, vücut asimetrilerinin bir genetik temelinin de olabileceğini işaret etmektedir. Literatürde bu konuda şu ana kadar asimetrik yağ depolanmalarına sebep olan ortaya konmuş genetik bir bozukluk tanımlanmamıştır, hastaların bu yönden genetik yönden detaylı taramalarının yapılması gerekmektedir.

Anahtar Kelimeler: Liposuction, yağ doku, asimetri

Fotoğraf 1.

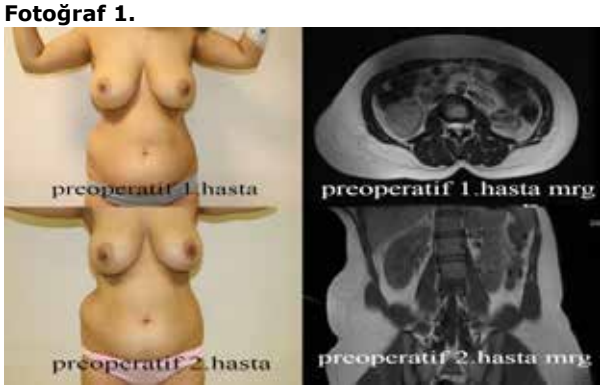

Preoperatif değerlendirme

P-215
Kıkırdak Koruyucu Bütüncül Yaklaşım ile Kepçe Kulak Estetiği

Cemal Fırat, Semih Özçınar, Rafet Özbey
İnönü Üniversitesi Tıp Fakültesi, Plastik Cerrahi Ana Bilim Dalı, Malatya

Giriş: Kepçe kulak olarak bilinen bilinen bu hastalığın toplumda görülme sıklığı %5'ten daha fazladır.(1) Bu anormallik işitmeyle ilgili fizyolojik bir sorun yaratmasa da, özellikle çocukluk döneminde toplumsal stigmatizasyonla birlikte psikolojik sorunlara neden olmaktadır. Buna paralel olarak cerrahi düzeltme ihtiyacının en çok nedeni hastalardaki fizyolojik sorunlar değil, estetik bir sorun olan şekil bozukluğunun doğurduğu psikolojik sorunlardır. (2) Kepçe kulak onarımında amaç iyi bir estetik görünüm elde etme yanında postop uzun ve kısa dönem komplikasyonları minimalize etmektir. Buna yönelik literatürde tanımlanan çok fazla teknik olmakla birlikte; eksternal mustarde süturları, kısmi konkal rezeksiyon ve konkamastoid sütur tekniklerinin bir arada kullanılarak yapılan cerrahi tekniğin hem komplikasyon oranını azaltacağı hem de daha iyi bir estetik sonuç yarattığını düşünmekteyiz.

Olgu: 6 yaş erkek hasta kliniğimize başvurduktan sonra ameliyat planı yapıldı. (Resim 1) Antiheliks superior crural uzantının heliks ile yaptığı foldun altından iniszyon ile girilerek subperikondrial diseksiyon yapıldı. (Resim 2) 21 gauge'luk enjektör ucu 90 derece açılandırıldıktan sonra enjektör ucuyla anterior scorring yapıldı. Posterior eliptik insizyon atılarak yeterli cilt eksizyonu yapıldı ve posteriordan başlayarak anteriora daha sonra aynı delikten girecek şekilde vertikal yukardan aşağı subperikondrial planda geçildi. Çıkılan delikten tekrar girilerek posteriora geçildi ve horizontal eksende ilerlenerek tekrar anteriordan çıkıldı. Bu kez vertikal aşağıdan yukarı subperikondrial planda ilerledikten sonra çıkılan delikten tekrar posteriora geçildi ve horizontal eksende ilk noktaya ulaşıldı. (Resim 3). Antiheliks kıvrım oluşturmak için 2 noktaya daha eksternal mustarde süturları konuldu. Kıkırdak koruyucu bir yaklaşımla kısmi konkal rezeksiyon yapıldıktan sonra mastoid fasyadan geçilecek şekilde konkamastoid süturlar konuldu. (Resim 4-5) Yeterli

setback sağlandıktan sonra dren yerleştirilerek cilt süture edildi. (Resim 6)

Tartışma: Kepçe kulak cerrahisinde antiheliksin kulak estetik görünümündeki önemi nedeniyle genellikle odaklanılan nokta antiheliks kıvrımının oluşturulmasıdır. Ancak diğer faktörleri gözardı ederek sadece antihelikse odaklanmak kötü estetik sonuçlar doğurabilir. (3) Kulak estetiğine bütüncül ve koruyucu bir yaklaşım ile bakmak hem iyi bir estetik sonuç hem de daha az komplikasyon anlamı gelir. Anterior yaklaşım ile oluşabilecek skar formasyonu korkulan bir sonuç olmasına rağmen insizyon kulağın doğal foldlarına saklanacak şekilde atılırsa gözle görülür bir insizyon skarı oluşmayacaktır. (4) Bizim yaklaşımımız antiheliksin superior crural uzantısının helikse uzandığı folda atılacak küçük bir insizyon ile girilerek subperikonriyal diseksiyon yapıldıktan sonra 21 gaugeluk enjektör ucuna 90 derecelik açı verilerek, anterior skoring yapma şeklindedir. Böylelikle görünür herhangi bir yara izi oluşmayacaktır. Bir diğer sorun antiheliksin oluşturulmasında doğal curvilineer kıvrımının oluşturulmasıdır. (5) Birbine paralel, eşit uzunlukta atılacak mustarde süturları yerine oblik olarak ve öndeki sütur daha kısa olacak şekilde eksternal mustarde süturu atılabilirse antiheliks doğal kıvrımı oluşturulabilir. Kepçe kulak etyolojisinde birçok faktör olmasına rağmen aşırı konkal büyüme en önemli etkendir. (3) Bu yüzden konkal redüksiyon için yapılacak koruyucu kısmi konkal rezeksiyon ve mastoid fasyaya sabitleyecek şekilde konkamastoid süturların atılması hem postop komplikasyon olasılığını hem de rekürrens olasılığını azaltacaktır.

Sonuç: Kepçe kulak tedavisinde iyi bir estetik sonucun yanında komplikasyon ve rekürrens olasılığının daha az olacağı tekniklerin kullanımı elzemdir. Bu yüzden klinik olarak anterior skoring yaptıktan sonra eksternal mustarde süturları atarak, kısmi konkal rezeksiyon ve konkamastoid süturlarla desteklediğimiz mix konseptin sonuçlarının daha iyi olduğunu düşünmekteyiz.

Anahtar Kelimeler: Eksternal Mustarde, Kepçe Kulak, Kıkırdak Koruyucu

Resim

P-216
Burna Yabancı Madde Enjeksiyonu

Kübra Bi, Necdet Urhan, Yunus Sağlam, Oğuzhan Sağlam, Murat Livaoğlu
Karadeniz Teknik Üniversitesi Tıp Fakültesi, Plastik Rekonstrüktif ve Estetik Cerrahi Anabilim Dalı, Trabzon

Yumuşak doku augmentasyonu yaşlanma etkilerinin azaltmak, yara izlerinin belirginliğini azaltmak ya da dudak belirginliğini artırmak gibi kutanöz kontür eksikliklerini gidermek için kullanım alanına sahiptir. Bu amaçla deri altına bir materyal kullanma konsepti aslında 1950' lerde sıvı silikon kullanımıyla başladı. Günümüzde yumuşak doku büyütme amacıyla birçok biyomateryal mevcuttur, ancak bunların hiçbiri ideal dolgu malzemesinin tüm özelliklerine sahip değildir. Dermal implantasyon için hyaluronik asit jellerinin son zamanlardaki gelişimi, hekimlere bu alanda yeni etkili tedavi olanakları sunmaktadır. HA türevlerinin ana dermatolojik uygulaması, dermise enjeksiyon yoluyla yumuşak dokuların güçlendirilmesidir. HA türevleri, özellikle yaşlanma veya dejeneratif lezyonlarda veya dudak büyütme durumlarında cildin kutanöz kontur eksikliklerinin düzeltilmesi için endikedir. Bizim hastamız ise topikal olarak uygulanması için üretilen bir hyalüronik asit derivesini enjektör aracılığıyla cilt altına kendi kendisine uygulamış olup gelişen allerjik reaksiyon nedeniyle tarafımıza başvurmuştur. Biz de daha önce literatürde buna benzer çok ender vaka olması nedeniyle kendi takip ve tedavi sürecimizi bu bildiride paylaştık.

Anahtar Kelimeler: hyalüronik asit, dolgu materyalleri, allerjik reaksiyon

Uygulamayı takiben başvuru anı, Uygulanan materyal, Tedavi sonrası 8. ay

A-UYGULAMA SONRASI BAŞVURU ANI

B- UYGULANAN MATERYAL

C-TEDAVİ SONRASI 8.AY

P-217
Nadir görülen bir sendrom: Gorham-Stout Sendromu olgu sunumu

Mehmet Gürler, Fatih İçbudak, Mustafa Önal, Bülent Saçak
Marmara Üniversitesi Tıp fakültesi, Plastik, Rekonstrüktif ve Estetik Cerrahi

Giriş: Gorham-Stout sendromu (GSS), spontan, progresif kemik rezorbsiyonu ile seyreden ve nadir görülen bir hastalıktır. Literatürde yaklaşık 50'si mandibula tutulumu olan 200'e yakın vaka bildirimi yapılmıştır. Hastalığın spesifik bir tedavi algoritması henüz belirlenememiştir. Çalışmamızda mandibula fraktürü tespit edilen ve yapılan tetkikleri sonucunda GSS tanısı konulan hastaya tedavi yaklaşımımız ve hastanın kısa dönem takip süreci incelenmiştir.

Olgu sunumu: 11 yaşında kız hasta kliniğimize mandibula fraktürü tanısı ile başvurdu. Çekilen maksillofasiyal BT(MFBT) görüntülemesinde sol mandibula korpus kırığına ek olarak sol kondil,ramus ve korpus hipoplazisi ve osseöz stok azlığı saptandı. Bunun üzerine Pediatri kliniğine konsülte edilen hastanın ileri tetkikleri yapıldı. Hastanın çekilen tüm vücut kemik sintigrafisinde mandibula sol kondil hipoplazisi ve T1,T5 vertebralarda osteolitik lezyonlar saptandı.Temporomandibuler eklem MR görüntülemesinde mandibulanın dismorfik görünümde olduğu ve sol kondilde hipoplazi olduğu saptandı. Hastadan açık redüksiyon-internal fiksasyon ile fraktür onarımı sonrası intraoperatif kemik biyopsisi alındı. Biyopsi sonucunda dilate vasküler yapılar ve immatür kemik dokusu saptandı. Yapılan tetkikler sonucunda, pediatrik hematoloji onkoloji ve pediatrik endokrinoloji hekimleri tarafından yapılan konseyde değerlendirilen hastaya GSS tanısı konuldu. Hastaya medikal tedavi olarak Sirolimus tedavisi başlandı.

Tartışma: Gorham-Stout sendromu lenfatik damarların proliferasyonuna bağlı kemikte rezorpsiyon geliştiği düşünülen ancak etyolojisi net olarak bilinemeyen bir hastalıktır.Hastalık ilk olarak 1872 yılında Jackson tarafından tanımlanmıştır. Bir sendrom olarak ilk kez 1954'te Gorham ve Stout tarafından sunulmuştur. En yaygın tutulum yerleri pelvis, humerus, skapula ve klavikula olup, mandibula en sık tutulan maksillofasiyal kemiktir.Yapılan bir çalışmada belirtildiği gibi artmış kemik rezorpsiyonu ve osteoklastik aktivite, yüksek serum İL-6 seviyesi ile ilişkilidir. Hastamızdan alınan patoloji sonucunda olduğu gibi biyopside anjiomatöz doku varlığı ve osteolitik radyolojik patern önemli tanı kriterlerindendir. Hastalığın klinik prezentasyonu, etkilenen bölgelere bağlı olarak değişkendir. Bazı hastalar, etkilenen bölgede ani başlangıçlı ağrı ve şişlik veya travmanın şiddeti ile uyumuz kırık şikayeti ile başvururken, bazıları hareket kısıtlılığı ve ilerleyici güçsüzlük öyküsü veya çiğneme ve diş problemleri ile başvurur. Bizim olgumuzda hasta kliniğimize travmanın şiddeti ile uyumsuz mandibula kırığı şikayeti ile başvurmuştur. Tedavide östrojen, D vitamini, bifosfonatlar, florid, kalsitonin, sirolimus gibi medikal ajanlar ön plana çıkmaktadır. Düşük doz radyoterapi osteolizi azaltsa da tartışmalı bir tedavidir. Çünkü özellikle çocuklarda olmak üzere radyasyon ilişkili malign transformasyon ihtimali yüksektir. Yapılan bir çalışmada belirtildiği gibi tedavi olarak etkilenen sahanın cerrahi rezeksiyonu ve osseöz greft ile onarım, greft rezorbsiyonu ihtimalinin yüksek olması nedeniyle önerilmemektedir.Vaskülarize kemik flebi ile onarım bir diğer tedavi seçeneğidir. Ancak benzer şekilde flebin de rezorbsiyona uğrama ihtimali yüksektir.

Sonuç: GSS nadir görülen, farklı klinik prezentasyonları olan bir hastalıktır. Hastalığın nadir görülmesi nedeniyle tanısı kolayca atlanabilmektedir. Özellikle travmanın şiddeti ile uyumsuz fraktür ve kemik dismorfizminin eşlik ettiği olgularda tanı konulurken göz önünde bulundurulmalıdır. Hastalığın tedavi süreci yalnızca plastik cerrahlar tarafından değil multidisipliner olarak sürdürülmelidir.

Anahtar Kelimeler: Gorham-Stout, Mandibula, Maksillofasyal

3D BT

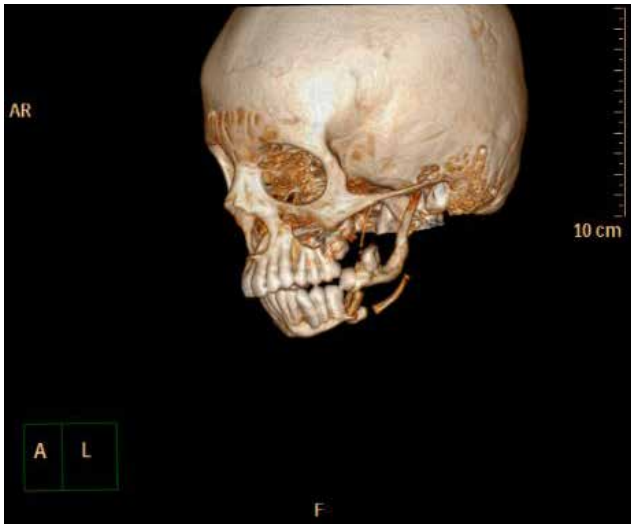

maksillofasyal bt

P-220
Alt çene cerrahisinde Bilateral Sagital Split Osteotomi tekniği ve klinik tecrübelerimiz

Göktekin Tenekeci[1], Erdi Kaya[1], Yavuz Başterzi[2], Oytun Manav[3], M.baver Acaban[1]
[1]Mersin Üniversitesi Tıp Fakültesi Plastik, Rekonstrüktif ve Estetik Cerrahi Ana Bilim Dalı, Mersin
[2]Serbest Hekim, İstanbul
[3]Oytun Manav Ortodonti Kliniği, Mersin

Giriş: Ortognatik cerrahi temelde alt ve üst çenenin ve bunların üzerinde dizilen dişlerin birbirine uzaysal olarak doğru açı ve oranlarda konumlanmasını hedefleyen ve bunun sağlanması için gereken cerrahi girişim yöntemlerini içeren bir klinik uygulama alanıdır. Maksiller ve mandibular osteotomiler bu amaca hizmet etmek için çeneye X-Y-Z eksenlerinde kayma ve rotasyon hareketleri yaptırmak için başvurulan girişimlerdir. Biz de çalışmamızda ortognatik cerrahide mandibulaya yönelik yapılan girişimlerden biri olan ve günümüzde en sık kullanılan Bilateral Sagital Split Osteotomi (BSSO) yöntemini ve elde ettiğimiz klinik tecrübelerimizi paylaşmayı hedefledik.

Materyal ve Metot: Çalışmaya 2011-2021 yılları arasında Mersin Üniversitesi Tıp Fakültesi Hastanesi'nde sadece alt çeneye yönelik BSSO tekniği ile ortognatik cerrahi işlem geçiren 22 hasta dahil edildi. Hastaya ve cerrahi girişime ait veriler hasta görüşmelerinden, hastane bilgi sisteminden ve tedavi gördükleri ortodonti kliniklerinden elde edildi.

Bulgular: Hastaların ortalama yaşı 24 (11-64 yaş), 12 tanesi kadın, 10 tanesi erkektir. Hastaların 20 tanesinde preoperatif ortodontik tedavi süreci mevcut

olup 2 tanesinde önce cerrahi tedavi ile (''surgery first'') sürece başlanmıştır. Takip süresini hesaplarken hastanın operasyon tarihinden ameliyat sonrası tedavisinin bittiği ve hastanın klinik takibe geldiği son tarih arasında geçen süre baz alınmıştır. Bu bağlamda preoperatif ve postoperatif dönem dahil ortalama takip süresi 18,5 ay (2-50 ay) olarak belirlenmiştir. Hastalarımızın arasında ortodontik tedavi süreci hala devam etmekte olan 7 vaka mevcuttur. Hastaların tümüne izole alt çene cerrahisi yapılmış olup, 1 tanesine ilerletme+rotasyon, 4 tanesine sadece ilerletme, 4 tanesine geriletme+rotasyon, 13 tanesine de sadece geriletme işlemi yapılmıştır [Tablo 1]. Hastalardan 3 (%13.6) tanesinde erken postoperatif dönemde tariflenen ancak sonraki kontrollerde izlenmeyen mental bölgede hipoestezi mevcut olup başka komplikasyona rastlanmamıştır. Hastaların tamamında operasyon sonrası doğru oklüzyon sağlanmış olup, tüm hastalar postoperatif dönemde ortodontik tedavi almaya devam etmişlerdir. Postoperatif takiplerimizde hiçbir vakada relaps saptanmamıştır.

Tartışma: BSSO tekniği günümüzde ortognatik cerrahide oldukça sık kullanılmaktadır. BSSO işlemi sonrasında oklüzyonun düzeltilmesinin yanı sıra hastanın yüzündeki estetik oranlar da olumlu yönde değişime uğramaktadır. En büyük avantajı osteotomi hattında proksimal ve distal segmentler arasında maksimum kemik teması ve sadece rijit fiksasyon kullanılarak postoperatif intermaksiller fiksasyon gerekliliğini ortadan kaldırmasıdır. Yıllar içinde teknik üzerinde yapılan modifikasyonlar ve tecrübeli cerrahların sunduğu katkılar ile istenmeyen distal segment rotasyonları, diğer tekniklerde daha sık gözlenen hemoraji, avasküler nekroz ve dental komplikasyonlar minumuma indirilmiştir. Bunun yanında tekniğe ait en büyük dezavantaj inferior alveolar sinir hasarlanması ve buna bağlı duyusal komplikasyonlar olup literatürde %10-15 civarı sıklıkta bildirilmiştir.

Sonuç: BSSO dünyada olduğu gibi kliniğimizde de alt çeneye yönelik ortognatik girişimlerde sık kullanılan bir teknik olup alt çeneye girişim yapılan ortognatik hastalarımızın tamamında uygulanmıştır. Tekniğin mandibulaya bir çok yönde hareket etme şansı sunması, düşük kanama, dental komplikasyon ve postoperatif hasta ve hekim memnuniyetinin maksimum oluşu tercih edilmesindeki en büyük etkendir. Komplikasyonlar uygun cerrahi teknik kullanımı ile tecrübeli ellerde minimum düzeye indirilebilmektedir.

Anahtar Kelimeler: Ortognati, osteotomi, oklüzyon

P-221
COVID-19 Pandemisinin Maksillofasiyal Travma Etiyolojisi Üzerine Etkisi

Ömer Saraç, Melekber Çavuş Özkan, Fatma Nihal Durmuş Kocaaslan, Zeynep Deniz Akdeniz Doğan, Bülent Saçak
Marmara Üniversitesi Tıp Fakültesi, Plastik, Rekonstrüktif ve Estetik Cerrahi Anabilim Dalı, İstanbul

Amaç: Maksillofasiyal travma etiyolojisi ve yaralanma çeşitliliği, tüm dünyada hemen hemen benzer olsa da; ülkeler arasındaki sosyokültürel ve çevresel farklılıklara bağlı olarak nedenler değişebilmektedir. Bu çalışma, acil serviste maksillofasiyal travma (MFT) etiyolojilerini değerlendirmeyi ve COVID-19 pandemisi sırasındaki MFT etiyolojilerini bir önceki yıl ile karşılaştırmayı amaçlamaktadır.

Gereç-Yöntem: 15 Mart - 30 Nisan 2020 tarihleri arasında, merkezimizin acil servisine MFT ile başvuran toplamda 84 (61 erkek, 23 kadın) hasta çalışmaya dahil edildi. Kontrol grubu, bir önceki yıl (15 Mart-30 Nisan 2019) acil servise başvuran 148 (112 erkek, 36 kadın) MFT hastasından oluşmaktaydı. Yaş, cinsiyet, travma nedeni, tedavi ve acil servise başvuru sonrasındaki 14 gün içinde COVİD-19 enfeksiyon durumunu içeren veriler; iki grup arasında karşılaştırıldı.

Bulgular: Hasta grubunda ortalama yaş 31.88±2.53, kontrol grubunda ise 31.40±1.74 olarak hesaplandı. Pandemi döneminde MFT ile acil servise başvuran hasta sayısı bir önceki yıla göre %43.3 oranında azaldı. Pandemi döneminde MFT'lerin çoğu ev kazaları şeklinde görülürken; bunu her iki zaman dilimi için halka açık alanlardaki travmalar, trafik kazaları ve işyeri kazaları izledi. Pandemi sırasında ev kazalarının oranı artarken, halka açık alanda görülen MFT oranları azaldı.

Sonuç: COVID-19 pandemisinin zorunlu kıldığı sosyal kısıtlamalar, MFT başvurularında azalmaya yol açmakla birlikte; pandemi döneminde MFT'lerin esas nedeni de ev kazaları olmuştur. Hastane ortamında, gerekli önlemlerin alınması ile COVID-19 enfeksiyonunun yayılması minimuma indirilebilir.

Anahtar Kelimeler: Acil servis, COVID-19, karantina, maksillofasiyal travma, plastik cerrahi

P-223
Mandibula subkondil ve kondil kırıklarında ucuz, etkili ve yeni bir yükseltici splint

Mehmet Gürler[1], Muhammed Beşir Öztürk[2], Mustafa Önal[1], Cengiz Ertekin[2]
[1]Marmara Üniversitesi Tıp Fakültesi, Plastik Rekonstrüktif ve Estetik Cerrahi Ana Bilim Dalı, İstanbul
[2]Medeniyet Üniversitesi Göztepe Eğitim Ve Araştırma Hastanesi, Plastik Rekonstrüktif ve Estetik Cerrahi Ana Bilim Dalı, İstanbul

Giriş: Kondil ve subkondil kırıkları, mandibulanın en sık görülen kırıklarındandır. Bu kırıkların tedavisinde genellikle intermaksiller fiksasyon(IMF) ve yükseklik kaybını önlemek için yükseltici splint gibi araçlar kullanılmaktadır. Bunlar kullanışlı olmasına rağmen kişiye özel ve pahalı ürünlerdir. Çalışmanın amacı, kondil ve subkondil kırıklarında yükseklik kaybını gidermek için, ucuz ve etkili bir yükseltici splint modeli sunmaktır.

Yöntem: Tek taraflı subkondil ve kondil kırığı olan ve kırık kondil tarafında 5 mm'den fazla yükseklik kaybı olan 7 hasta çalışmaya dahil edildi. Yükseklik kaybına ve diş yapısına göre 5 cc/10 cc lik enjektör pistonu 3. molar dişe fikse edildi. Postoperatif IMF uygulandı. Hastalar ortalama 12 ay takip edildi.

Bulgular: 6 hastada komplikasyon görülmedi. 1 hastada ağız içi insizyon hattında minimal dehissans izlendi. Hastaların takibinde oklüzyonlar normaldi ve periodontal dokular normal olarak iyileşti. Postoperatif 6. ayda yapılan BT incelemesinde mandibular asimetri, açılanma, nonunion ve malunion izlenmedi.

Sonuçlar: Ucuz, kolay ulaşılabilir ve etkili olan bu splintin yükseklik kaybı olan subkondil ve kondil kırıklı hastalarda yeni bir yöntem olarak kullanılabileceğini düşünmekteyiz.

Anahtar Kelimeler: Kırık, Kondil, Subkondil, Travma, yükseltici splint

P-224
Binder Sendromlu Yarık Dudak Damak Olgusunda Kimerik Medial Femoral Kondil Flebinin Kullanıldığı Çok Aşamalı Rekonstrüksiyon Yaklaşımı

Oğuz Eker, Erden Erkut Erkol, Osman Akdağ, Zekeriya Tosun
Selçuk Üniversitesi Tıp Fakültesi, Plastik, Rekonstrüktif ve Estetik Cerrahi Ana Bilim Dalı, Konya

Giriş: Binder sendromu (BS) nadir görülen, nazomaksiller displazi veya frontonazal displazi olarak da adlandırılan, orta yüz iskeletinin etkilendiği konjenital bir malformasyondur. Yaşamı tehdit eden veya yaşamsal organ ve fonksiyonları etkileyen bir hastalık olmamakla birlikte, hayat kalitesinde cildi azalmalara neden olabilen yüzde ağır deformiteyle karakterizedir.

Ortognatik cerrahi ve nazal rekonstrüksiyon, BS olgularında fonsiyonel ve estetik olarak iyileşme sağlayabilen ve geniş endikasyonlarda kullanılabilen etkili prosedürlerdir. BS'ye eşlik edebilen yarık dudak/damak gibi ek anomalilerin varlığında tedavi zamanlaması ve çeşitleri değişmekte, daha kapsamlı ve zorlayıcı cerrahi prosedürlere ihtiyaç duyulmaktadır.

Bu çalışmada, BS'li bir yarık dudak damak olgusunun kemik greftiyle onarılamayacak kadar geniş alveolar defekti ve kolumella defekti için medial femoral kondil flebi (MFK) kullanılması, sonrasında orta yüz ilerletme ile maksiller rekonstrüksiyon ve nazal rekonstrüksiyonu sunulmaktadır.

Vaka Sunumu: Daha önce bilateral yarık dudak/damak nedenli operasyon öyküsü bulunan 14 yaşında erkek hasta alveolar yarık ve nazomaksiller bölgede gelişim geriliği nedenli kliniğimize başvurdu. Orta yüz geriliği, kısa ve düz burun yapısı, gelişmemiş kolumella, nazal kemiklerde şekil bozukluğu, dik nazolabial açı, düz frontonazal açı, nazal mukoza atrofisi, sınıf III maloklüzyon, hipoplastik anterior nazal spine, yarık dudak/damak onarım skarı ve alveolar yarık bulguları yapılan detaylı muayene ile ortaya kondu. Bu muayene bulguları hastada yarık dudak damak anomalisine ek olarak ağır BS mevcut olduğunu düşündürdü ve hastanın mevcut nazomaksiller yetmezliği ve alveolar yarığına yönelik çok aşamalı rekonstrüksiyon planlandı.

Birinci aşamada kimerik MFK flebinin kemik komponenti ile alveolar yarık rekonstrüksiyonu yapılırken, flebin cilt komponenti ile kolumella rekonstrüksiyonu gerçekleştirildi. İkinci aşamada Le forte 1 osteotomi ve rijit eksternal distraktör sistemi kullanılıp distraksiyon osteogenez yapılarak maksiller yetmezlik düzeltildi. Üçüncü aşamada ise BS'ye bağlı nazolabial açı, yetersiz tip projeksiyonu ve düz burun yapısı gibi problemlerinin çözümü için kostal kartilaj greft ile nazal rekonstrüksiyon yapıldı. Yedinci ve sekinci kostal kartilajların alındığı ve bunların L şekilli strut greft, iki lateral crural onlay greft ve iki spreader greft şekline dönüştürüldüğü bu operasyonda, L şekilli strut greftin uzun bacağı dorsuma, kısa bacağı kolumellaya gelecek şekilde çelik teller yardımıyla tespit edilirken, spreader greftler septumun her iki yanına, lateral krural onlay greftler her iki lateral krus üzerine fikse edildi. Operasyon sonrası bir yıllık takipte bir komplikasyon gözlenmedi.

Tartışma: BS'nin özellikleri ilk olarak Noyes tarafından 1939'da tanımlanmış olsa da bundan 20 yıl sonra Binder tarafından bu sendromun ayrı bir klinik antite olduğu belirtilmiş ve sendromun temel özellikleri olan arhinoid yüz yapısı, anormal yerleşimli nazal kemikler, hipoplastik anterior nazal spine, kısa ve düz burun yapısı, kısa kolumella, dar nazolabial açı, konveks üst dudak yapısı ve sınıf III maloklüzyon detaylıca tarif edilmiştir.

Bazı konjenital malformasyonlar BS'ye eşlik edebilir. Drowzdowski ve arkadaşlarının 1989-2013 yılları arasında BS tanısı koydukları ve tedavi uyguladıkları bir çalışmada 18 hastanın 6'sında yarık dudak ve/veya damak anomalisi olduğu gösterilmiştir. Hastaların üçte birinde yarık dudak/damak anomalilerinden birinin bulunması BS ve yarık dudak/damak etiyolojileri arasında bir ilişki olduğunu düşündürmektedir. Buna rağmen bu ilişkiyi doğrulayacak ileri çalışmalara ihtiyaç olduğu düşünülmektedir.

BS tanısı olan olgularda maksiller retrüzyon ve kolumellar yetmezlik sık görülürken, dudak damak yarığının eşlik etmesi bu bulguların ciddiyetini artırabilir. Kolumella uzatılmasında literatürde çok sayıda yöntem tartışılmıştır. Holstrom tarafından kolumellada herhangi bir cilt eksikliği olmadığı ve uygun undermining ile yeterli cilt uzunluğunun sağlanabileceği belirtilse de birçok yazar tarafından kolumella uzatılmasında kullanılabilecek lokal flep ve greftler tanımlanmıştır. McIndoe tarafından V-Y ilerletme flebi, Cronin tarafından reverse V-Y ilerletme flebi ve Millard tarafından tanımlanan forked flep kolumella uzatılmasında kullanılabilecek bazı lokal flep örnekleridir. Bu teknikler kolumella uzatılmasında yeterli doku sağlayamadıkları gibi kolumella üzerinde kötü skar ve kontraktürlere yol açmakta, ayrıca prolabium cildinde de skar formasyonları oluşturmaktadır. Bazı yazarlar tarafından cilt grefteleri ve kompozit greftler kolumella uzatılmasında tarif edilmiş olsa da cilt greftleri iyi vaskülarize yara yatağına ihtiyaç duyarlar ve diseksiyon sırasında medial krusların perikondriumu üzerinde oluşabilecek herhangi bir hasar greftte parsiyel nekrozlar ve kötü görünümlü skar formasyonlarına neden olabilir. İliak kemik grefti ile kapatılamayacak geniş bir alveolar yarığı ve ciddi kolumellar yetmezliği bulunan hastamızda her iki problemin eş zamanlı onarılabileceği yeni bir yöntem arayışına gidildi. Eş zamanlı kolumella ve alveolar ark rekonstrüksiyonunda yüksek kansellöz kemik komponenti olan ve cilt flebi ile kimerik olarak kaldırılabilen MFK flebi tercih edildi. MFK flebi eş zamanlı kolumella ve alveolar rekonstrüksiyon yapılabilecek hastalarda umut vadeden bir seçenek olarak düşünüldü.

Nazomaksiller bölgenin gelişim yetersizliğinin tedavisinde şu ana kadar altın standart olarak kullanılan bir yöntem tanımlanmamıştır. Maksiller osteotominin yapılıp yapılmaması ve zamanı ile ilgili literatürde bazı tartışmalar mevcuttur. Goh ve arkadaşları tarafından BS'de nadiren maksiller osteotomi gerektiği ve bu nedenle yalnızca ortodontik tedavi ile düzeltilemeyen ciddi sınıf III maloklüzyon olgularında kullanılması gerektiği raporlanmıştır. Erken cerrahi müdahaleler hastanın doğal görünüm tercihi kadar psikolojik durumu da göz önüne alınarak önerilebilir. Bazı yazarlar orta yüz gelişimi tamamlanmadan önce cerrahi girişimler yapılmasına tereddüt ile yaklaşırken, diğerleri erken ve birden fazla kıkırdak veya kemik grefti uygulamalarının progresif orta yüz ekspansiyonuna neden olduğunu savunmaktadır. Yarık damak onarımı yapılmış hastalarda maksiller yetmezlik sık görülen bir durumdur. Bu hastalarda konvansiyonel tekniklerin kullanılması artmış cerrahi relaps riski, önceki damak yarığı onarımı kaynaklı ciddi skar oluşumları ve azalmış vasküler destek gibi cerrahi zorluklara neden olabilir. DO'nun kullanılması bu problemlere yönelik bir çözüm olabilir. Bu nedenlerden dolayı olguda konvansiyonel ortognatik cerrahi yerine eksternal DO kullanılması tercih edilmiştir.

Birçok yazar tarafından nazal rekonstrüksiyonda yüksek rezorpsiyon oranına sahip kemik greftleri yerine kıkırdak greftlerinin kullanımı önerilmektedir. Literatürde BS olgularında kostokondral greftlerin kullanımı gösterilmiş ve L şekilli kıkırdak greftlerin dorsal nazal ve kolumellar yükseltmede kullanımı önerilmiştir. Silikon veya yüksek dansiteli poröz polietilen implantların nazal rekonstrüksiyonda kullanımı önerilmekle birlikte alloplastik materyallerin ekspozisyon gibi sık komplikasyon riskleri olması nedeniyle vakamızda otolog kostokontral greftler tercih edilmiştir.

BS orta yüzün nadir görülen, ciddi fasiyal dismorfiye neden olabilen konjenital bir malformasyonudur. Eş zamanlı görülebilen yarık dudak damak anomalisi bu malformasyonu daha da kötüleştirmekte, cerrahi tedavi ve zamanlamaları değiştirebilmektedir. Bu vaka ile eş zamanlı kolumella rekonstrüksiyonu ve alveolar rekonstrüksiyonun MFK flebiyle onarılabileceği ve bu yöntemin umut vadeden yeni bir seçenek olduğu gösterilmiştir.

Anahtar Kelimeler: Alveolar yarık, Binder sendromu, distraksiyon osteogenezi, medial femoral kondil flebi, nazomaksiller displazi

MFK flep planlama ve adaptasyonu

P-225
Orbitanın nadir görülen anevrizmal kemik kisti: olgu sunumu ve literatür derlemesi

Majid Ismayilzade[1], Fazlı Cengiz Bayram[2], Mehmet Dadacı[3], Bilsev İnce[3]
[1]Anadolu Sağlık Merkezi, Plastik Rekonstrüktif ve Estetik Cerrahi bölümü, Kocaeli
[2]İdol KBB Göz ve Estetik Cerrahi Merkezi, Denizli
[3]Necmettin Erbakan Üniversitesi Meram Tıp Fakültesi, Plastik Rekonstrüktif ve Estetik Cerrahi Anabilim Dalı, Konya

Giriş: Anevrizmal kemik kistleri (AKK) içi epitelle döşeli olmayan, kanla dolu kistik kavitelerden oluşan iyi huylu bir lezyondur. Sıklıkla uzun kemikler ve vertebralarda ortaya çıkan AKK'nin kraniyofasiyal tutulumları %2- 6 oranında bildirilmiştir; orbital ve sfeniod yerleşimleri ise daha nadir karşılaşılmaktadır. Solid AKK'ler tüm AKK'lerin % 10'undan daha azını oluşturmaktadır. AKK'ler için tipik görülme yaşı 10-30 yaş arası olup literatürde istisnalar bildirilmiştir. 2012 yılında yapılan literatür derlemesinde o zamana kadar rapor edilmiş orbita yerleşimli AKK olgu sayısının 25 olduğu bildirilmektedir. Ve olguda sunulacak olan 56 yaşında erkek hasta şu ana kadar ingilizce literatürde bildirilmiş orbita yerleşimli AKK'li olgular arasında en ileri yaş prezentasyondur. Klinik bulgu olarak sıklıkla ağrısız şişlik şeklinde başvuran hastaların manyetik rezonanslı (MR) ve bilgisayarlı tomografi (BT) görüntülemelerinde bu kistlerin ekspande edici etkisiyle ortaya çıkan kortikal lizis tipiktir. Orbita yerleşimli AKK olgularının %100'de raporlanmış klinik bulgu ekzoftalmus olarak bilinmektedir. Çalışmamızda, 56 yaşında herhangi görme bozukluğu ve egzoftalmusu olmayan hastanın prezentasyonu, lokalizasyonu ve görülme yaşı itibariyle nadir karşılaşılan solid orbital anevrizmal kemik kisti olgusunu ve tedavi yönetimini sunmayı amaçladık.

Olgu sunumu: 5 yıldır sağ orbita lateralinde ağrısız şişliği olan 56 yaşında erkek hasta polikliniğimize başvurdu (Resim 1- 1). Herhangi travma öyküsü bulunmayan hastanın özgeçmişi ve soygeçmişinde ilişkili patolojiye rastlanılmadı. Sistemik muayenesinde sağ orbita lateral rim üzerinde 2 cm çapında, ciltle ilişkisi bulunmayan, tabana fikse ve sert kitle palpasyonu dışında patolojik bulgu görülmedi. Göz muayenesinde hareket kısıtlılığı ve propitozisi olmayan hastanın herhangi egzoftalmus, görmede azalma veya diplopi gibi bulguları da eşlik etmemekteydid. BT görüntüleme sonucunda sağ orbita lateralinden başlayıp orbita içerisine doğru büyüyen buzlu cam görünümünde, ince dış korteksli ve litik lezyon saptandı. (Resim 1-2) Doğal transvers krizi bozmamak için lateral kantusun 12 mm lateraline doğru uzanan subsiliyer insizyonla girildikten sonra etraf dokuları ve orbita kemiğini ekspande eden lezyona ulaşıldı. Lezyon total olarak eksize edildikten sonra AKK tanısı histopatolojik olarak doğrulandı (Resim 1-3). İnceleme sonuçlarına göre, fibröz kapsülle sınırlanmış lezyon içerisinde multipl, içerisi kanla dolu sinüzoidal boşlukar mevcuttu. Histopatolojik olarak fibröz kapsül ve septaların çok çekirdekli dev hücreler, hemosiderin yüklü makrofajlar ve kemik trabeküllerinden zengin intersellüler fibröz doku içerdiği tespit edildi. Postoperatif süreçte herhangi komplikasyonla karşılaşılmayan hasta aynı gün akşamı taburcu edildi. Cerrahi sonrası 20. ay kontrollerinde rekürrens lehine bulgu görülmedi (Resim 1-4).

Tartışma: AKK oluşması ile ilgili öne sürülen travma sonrası doku yeniden onarımı, değişen hemodinamizm (arteriovenöz fistül), veya diğer kemik lezyonlarının basısı sonucu ortaya çıkma gibi teoriler bütün olguları açıklamamaktadır. Birçok hastada travma öyküsü olduğundan, travmanın predispozan bir faktör olabileceği düşünülmüş, fakat lezyonun gelişiminde bunun ne ölçüde önemli olduğu bilinmemektedir. Eveson ve ark.na göre olguların %50'sinde travma öyküsü vardır. Levy ve ark. travma ve subperiosteal hematom gelişiminin AKK gelişiminde ilk adımı oluşturduğunu öne sürmüşlerdir. Tam tersi, Biesecker ve ark. ise AKK'nin arteriovenöz malformasyonlardan kaynaklandığını bildirmişlerdir. Mevcut bilgiler doğrultusunda, çalışmamızda sunulan olgunun bahsedilen teorilerle ilişkilendirilmesi güç görünmektedir. Orbita yerleşimli AKK ilk defa 1968 yılında Fite DJ ve ark. tarafından bildirilmiş olup 8 yaşında egzoftalmuslu hastanın tedavisi sunulmuştur. 2012 yılında bildirilen çalışmada, o zamana kadarki orbita yerleşimli 25 AKK olgusunun hepsinde egzoftalmus olduğu rapor edilmiştir. Orbital yerleşimli AKK'lerin 19 hastada orbita tabanında, 4 hastada medial duvarda, ve 2 hastada lateral duvarda ortaya çıktığı belirtilmiştir. Orbita lateral duvar prezentasyonlu AKK olgumuz aynı zamanda literatürde egzoftalmus ve herhangi görme semptomu eşlik etmeyen ilk orbital AKK vakasıdır. 2012 yılından sonra yapılan İngilizce literatür taramasında 2015 yılında iki olgunun, 2018 yılında iki olgunun, 2019 yılı ve 2020 yılında birer olgunun daha raporlandığı tespit edildi. AKK'ler için sık görülme yaşı 10-30 yaş aralığı olarak bilinmektedir; hastaların %85'ten fazlasının 20 yaş altında olduğu bildirilmiştir. İngilizce literatüre bakıldığında 56 yaşındaki olgumuzdan sonra bildirilen en yaşlı hastanın 2015 yılında rapor edilen 49 yaş kadın hasta olduğu görülmektedir. AKK'lerin tedavisinde farklı metodlar bildirilse de, yüksek rekürrens oranları nedeniyle önerilen tedavi kistin tamamının eksizyonudur. Yaş, lezyon boyutları ve mitoz oranı gibi faktörler etkili olsa da, komplet olmayan eksizyon rekürrenste esas neden olarak bilinmektedir. Rekürrensler 20 yaş altı hastalarda daha sık görülmekle birlikte, cerrahi sonrası iki yılı geçmiş olgularda rekürrensin nadir olduğu belirtilmektedir. Cerrahi dışında, AKK

tedavisinde radyoterapi, embolizasyon, kriyoterapi ve deneysel perkütanöz skleroterapi yönetim modelleri de mevcuttur. Radyoterapi sadece cerrahi uygun olmayan olgularda önerilse de, kriyoterapinin kafatası bölgesindeki AKK'lerde kullanımıyla ilgili yeterli veri bulunmamaktadır. Çalışmamızda kitlenin total eksizyonu gerçekleştirildikten sonra ortaya çıkan kemik defekti batress yetersizliğine yol açmadığı için herhangi rekonstrüksiyon yöntemi uygulanmadı. Hastanın postoperatif 20 aylık takiplerinde herhangi rekürrensle karşılaşılmadı.

Sonuç: Daha çok genç yaşlarda uzun kemiklerde ve vertebralarda karşılaşılması beklenen AKK'ler ileri yaş gruplarında orbita lateral duvar gibi atipik prezentasyonlarla ortaya çıkabilmektedir. Literatürde bilinen orbital AKKlerin aksine herhangi ekzoftalmus ve görme bozukluğu olmadan da bu lezyonlar karşımıza çıkabilmektedir. Bilindik lokalizasyonlarda farklı tedavi yöntemleri uygulanabilse de, orbita bölgesinde bildirilen sınırlı vaka nedeniyle total cerrahi eksizyon en güvenilir yöntem olarak görünmektedir.

Anahtar Kelimeler: anevrizmal kemik kisti, orbita tutulumu, egzoftalmus

Resim 1

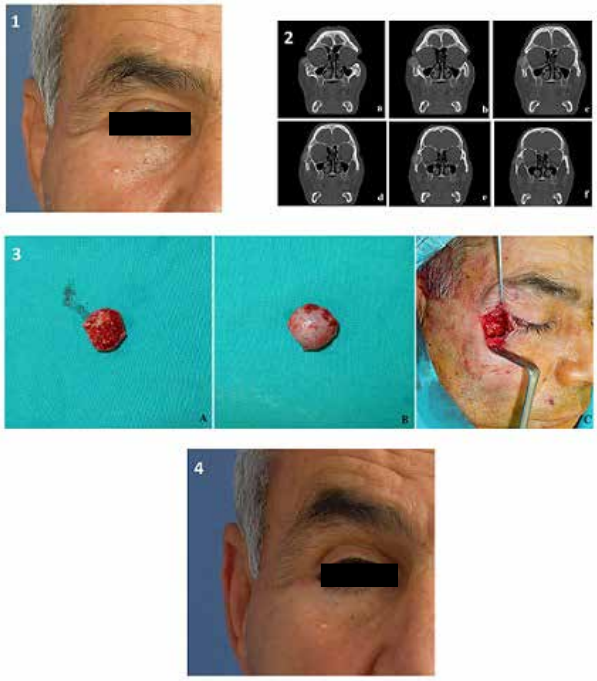

Orbita tutulumu gösteren anevrizmal kemik kisti: 1- İlk başvuru sırasında sağ göz lateralinde var olan ağrısız şişlik, 2- Bilgisayarlı tomografide buzlu cam görüntüsüne sahip kitlenin ekspande edici etkisi 3- Total eksizyon sonrasında kitle içerisindeki kemik tra-bekülleri ve septaların görüntüsü 4- Hastanın postoperatif 20.ay kontrol görüntüsü

P-226
Doku Genişleticiler ve Üç Boyutlu Titanyum Plak ile Komplike Skalp Rekonstrüksiyonu

Burak Özkan[1], Abbas Albayati[1], Süleyman Savran[1], Kadri Akıncı[1], Fikret Şahintürk[2], Cem Yılmaz[2]
[1]Başkent Üniversitesi Tıp Fakültesi, Plastik Rekonstrüktif ve Estetik Cerrahi Anabilim Dalı, Ankara
[2]Başkent Üniversitesi Tıp Fakültesi, Beyin ve Sinir Cerrahisi Anabilim Dalı, Ankara

Giriş: Dekompresif kraniektomi sonrası kalvaryal kemik ve yumuşak doku defekti, nöroşirürji ve plastik cerrahlar için sorun teşkil etmektedir. Kranioplastiye yönelik çeşitli tedaviler mevcuttur. Küçük ve orta boyuttaki kalvaryal kemik defektleri için otogreftler altın standart tedavi olarak kabul edilse de, büyük boyutlu defektlerde alloplastik materyallere ihtiyaç duyulmaktadır. Titanyum yüksek dayanıklılığa, biyouyumluluğa ve enfeksiyonlarla karşı dirence sahip alloplastik bir materyaldir. Bilgisayar destekli planlama ve üç boyutlu (3D) baskı teknikleri, titanyumu optimum işlev ve estetik sonuç için mükemmel bir seçim haline getirir. Skalp rekonstrüksiyonu ile kalvaryum ve implantların gerilim olmadan stabil bir şekilde kaplaması ve saçlı deriye benzer dokularla estetik bir görüntü amaçlanmaktadır. Deri greftleri, lokal flepler, serbest flepler ve doku genişletme uygulamaları skalp rekonstrüksiyonunda kullanılmaktadır. Büyük defektler için lokal flepler, kafa derisinin geniş diseksiyonunu ve gerilim altında kapatılmasını gerektirirken, serbest flepler genellikle doku ve estetik kontur açısından kötü sonuçlar verir. Doku genişleticisi uygulamaları minimum dönor saha morbiditesi, yeterli kontur ve kalınlık, saçlı deri ile estetik kaygıların giderilmesi gibi avantajları mevcuttur. Bu çalışmada 3D titanyum implant ve doku genişleticiler kullanılarak başarılı bir şekilde rekonstrükte edilen bir olgu sunacağız.

Olgu Sunumu: 32 yaşında erkek hasta, frontal bölgede kemik ve yumuşak doku kaybı nedeniyle Nöroşirurji ekibi tarafından tarafımıza danışıldı. Hikayesinde iki yıl önce Uganda'da darp sonrasında sağ frontotemporal kemiklerde yaralanma, kontüzyon ve intrakranial kanama nedeniyle frontal dekompresif kraniektomi yapıldığı, daha sonrasında hastanemizin nöroşirurji ekibi tarafından frontal kemik absesi nedeniyle kraniektomi yapıldığı öğrenildi. Kültürde çoklu dirençli Pseudonomas Aeruginosa üremesi sonrasında Amikasin 1x1g IM başlandı. Enfeksiyon kontrol altına alındıktan sonra üç boyutlu (3D) baskılı titanyum implant ve doku genişleticiler ile rekonstrüksiyon planlandı. Yumuşak doku rekonstrüksiyonu için verteksten oksipital bölgeye uzanan 5 cm lik vertikal insizyon hattı ile cilt, cilaltı dokular geçildi. Subgaleal plana ulaşıldı. Doku genişleticiler için cepler hazırlandı. İki adet 6,6 x 5,1 cm boyutunda dikdörtgen şeklinde 100 ml'lik doku genişleticiler sağ ve sol parietotemporal bölgeye ve bir adet 10,4 x7,3 cm boyutunda dikdörtgen şeklinde 250 ml'lik doku genişletici vertekse yerleştirildi. Ameliyat sırasında 10,10 ve 25 ml serum fizyolojik (SF) ile doku genişleticiler şişirildi. Ameliyat sonrası ikinci haftadan itibaren poliklinikte SF ile genişletilme 2 ay boyunca devam etti. Toplamda 150,150 ve 300 ml SF kullanıldı. İkinci ay sonunda kranioplasti ve yumuşak doku rekonstrüksiyonu planlandı. Nöroşirurji ekibi tarafından eski bikoronal insizyon skar hattı kullanılarak cilt, cilaltı dokuları geçildi. Frontal bölgeye 3D titanyum implant yerleştirildi. Tarafımızca daha önce ekspande edilen skalp flebi ile titanyum plak kapatıldı. İki adet Jackson Pratt dren yerleştirildi. Ameliyat sonrası ilk gün yoğun bakımda takip edilen hasta, post-op 3. Gün taburcu edildi. Post-op 5. Gün drenler çekildi. Kontrollerinde herhangi bir komplikasyonla karşılaşılmadı.

Sonuç: Otogreftler kranioplasti için en çok tercih edilen tedavi yöntemi iken, geniş defektler allogreftlerin kullanılmasını gerektirmektedir. Uzun süre kranioplasti yapılamayan olgularda skalp atrofisi gelişmektedir. Hem büyük kemik defektinin hem de yumuşak doku kaybının görüldüğü komplike vakalarda 3D titanyum plak ve doku genişleticileri ile skalp rekonstrüksiyonu güvenilir bir tercihtir.

Anahtar Kelimeler: Doku genişletici, Skalp, Titanyum

Ekspande skalp flebi ve 3D titanyum uygulaması

Doku genişleticisi uygulaması sonrası intra-op görünüm Pre ve post-op dönem görüntüleme

P-227
Spiral Makinesi ile Penetran Bir Yüz Travması: Olgu Sunumu

Ümit Eyüpoğlu, Ahmet Said Doğruyol, Kamil Yıldırım
Ondokuz Mayıs Üniversitesi Plastik, Rekonstrüktif ve Estetik Cerrrahi Ana Bilim Dalı, Samsun

Giriş: Spiral makinesi metal, beton veya taşları kesmeye yarayan ev veya iş yerlerinde sıklıkla kullanılan bir alettir. Spiral makinesinin uygunsuz veya dikkatsiz kullanımı sonucu yaralanmalar sıklıkla gerçekleşmektedir. Yüz ve boyun bölgesi en sık yaralanan bölgeler arasındadır.1 Yüz yaralanmaları yüzeyel veya derin laserasyonlar olabileceği gibi yüz iskeletini destrükte eden yaralanmalar, hatta orbital ve intrakraniyal patolojileri içeren yaralanmalar olabilmektedir.
Spiral makinesinin yüksek hızlı diski anatomik bağlantıları veya yapıları tanımadan yaralamakta, bundan dolayı yaralanmalar çoğunlukla tahrip edici, kalıcı olarak sakatlayıcı hatta ölümcül olabilmektedir.
Fonksiyonel ve estetik sonuçlar, iyi yapılmış yıkama ve debridman, yara dudaklarının yenilenmesi, anatomik katların uygun kapatılması ve kemik defektlerinin uygun rekonstrükisyonu ile sağlanmaktadır.
Bu çalışmada spiral makinesi ile ile gerçekleşen kompleks bir yüz travması olgusunu ve yaklaşımımızı paylaşmaktayız.

Olgu: 43 yaşında erkek hasta iş kazası sonucu spiral taşının kırılıp yüzüne sıçraması sonucu acil servise başvurdu. Hastanın sağ zigomatik bölgeden glabellaya kadar uzanan, sağ orbital yapıları katederek giden yabancı cismi mevcuttu. Sağ alt ve üst göz kapağı kesisi, muhtemel bulbus okuli laserasyonu mevcuttu. Bilinç açık, oryantasyonu tamdı. Hastanın çekilen maksilofasyal BT'sinde sağ frontal sinus seviyesinden başlayarak sinüsün anterior ve posterior duvarlarını, orbita tavanını ve lateral duvarını, sağ zigomatik kemiği kat ederek ilerleyen, multipl deplase ve parçalı fraktürlere yol açan, sağ bukkal bölgeden cilt dışarısına uzanan lineer yabancı cisim mevcuttu. Sağ bulbus okuli konfigürasyonunun tamamen bozulduğu, lateral rektus kasının rüptüre olduğu saptandı. İntrakraniyal kanama saptanmadı. Hasta acil olarak operasyona alındı. Operasyona Beyin ve Sinir Cerrahisi ve Göz Hastalıkları bölümleri de katıldı. Spiral parçası çıkartıldı. Bos kaçağı açısından beyin cerrahisi ile birlikte değerlendirildi. BOS kaçağı olmadığı saptandı. Spiral taşının yüzlerce parçaya ayrılması nedeniyle yara kenarlarına debridman yapıldı. Yabancı cisimler çıkarıldı. Yara bölgesi 5000 cc SF ve 1/10'luk dilüe povidin iyot ile yıkandı. Sağ glob bütünlüğünün tamamen kaybolduğu saptanan hastaya Göz hastalıkları tarafından evisserasyon uygulandı. Sklera tamiri yapılarak evisserasyon sferi yerleştirildi. Zigomatikofrontal buttress fraktürü 8 delikli orbital plak ve 6 adet vida ile fikse edildi. Cilt altı ve kas kesileri Vicryl (polyglactin 910) ile onarıldı. Kapak kesileri ve cilt kesileri polipropilen sütürle onarıldı. 1 adet penröz dren yerleştirildi. Hastaya intraoperatif ve postoperatif dönemde ampisilin-sulbaktam antibiyotik profilaksisi verildi. Postoperatif erken dönemde komplikasyon yaşanmadı. Hasta postoperatif 4. günde taburcu edildi.

Tartışma: Spiral makinesi tüm dünyada metal, taş veya betonu kesmek için yaygın olarak kullanılmaktadır. Spiral makinesi ile yaralanmaların büyük çoğunluğu üst ekstremite ve yüz yaralanmlarını içerirken daha az olarak alt ekstremite ve gövdeyi içermektedir.2 Yaralanma morfolojisi kesici diskin şeklini takip etmeye meyillidir. Daha çok eğrisel şekilli olmakta birlikte cilde giriş açısına göre değişmektedir. Yüksek hızlı kesici disk anatomik yapı fark etmeksizin parçalamaktadır. Doku kaybı ortak bir özelliktir. Kesici diskin parçalanması ile ortaya çıkan parçacıklar veya kesilen materyallere ait parçaların yara içerisinde bulunması, spiral ile yaralanmaların patognomik bir özelliğidir. Bu yüzden kontamine yaraların iyi yapılmış debridmanı ve tırtıklı kenarların düzeltilmesi optimal yara iyileşmesi açısından önemlidir. Yaralanmaların çeşitli sebepleri mevcuttur. Birincisi diskin kendisinin kesilen yüzden geri sıçraması ile oluşmaktadır. Bu nedenle yüz bölgesi en sık yaralanan bölgeler arasındandır. Bir diğer sebep yanlış tipte ve boyutta disk veya eskimiş-yıpranmış disk kullanımıdır. Bu spiral diskinin aşırı titremesi ve diskin kırılması olasılığını artrırır. Bu da spiral makinesinin çalıştığı yüzeyden veya kesici diskinden ayrılan parçalarla oluşan yabancı cisim tipi travmalara yol açmaktadır.3 Yaralanma riski spiral makinesinin genel kullanım talimatlarına dikkat edilmesi, koruyucu malzemelerin ve uygun kıyafetlerin kullanımı ile belirgin olarak azaltılabilir.

Sonuç: Estetik ve fonksiyonel olarak iyi sonuçlar; iyi yapılmış debridman ve yıkama, yara dudaklarının yenilenmesi, fasyal kırıkların redüksiyonu ve fiksasyonunun ardından laserasyonların anatomik katlara göre kapatılması, antibiyotik profilaksisi ile sağlanabilir.

Referanslar
1) Cristina Otilia Laza, Laura Acxinte. Penetrating Facial Injuries from Angle Grinder Use-Cases Report, Experience. Glob J Oto, 2018; 16(3): 555937. DOI: 10.19080/GJO.2018.16.555937
2) Sudhoff H, Schulte Am Esch J, Ay N, Todt I. Management of Complex Facial Injuries: Cutting Traumas by Angle Grinders. Int J Otolaryngol. 2020 May 17;2020:1891250. doi: 10.1155/2020/1891250. PMID: 32508925; PMCID: PMC7251467.
3) Carter, L.M., Wales, C.J., Varley, I. et al. Penetrating facial injury from angle grinder use: management and prevention. Head Face Med 4, 1 (2008).

Anahtar Kelimeler: maksillofasyal travma, penetran yüz travması, spiral makinesi, yabancı cisim

Resim 1

1. Hastanın preoperatif görüntüsü, 2. Preoperatif koronal BT görüntüleri, 3. Hastanın postoperatif görüntüsü, 4. Postoperatif 3D BT görüntüsü

P-228
Frontal sinus fraktürü sonrası gelişen mukosel olgu sunumu

Murat Aksaç[1], Ege Sak[1], Zeynel Tulgar[1], Toprak Geçgel[1], Emel Avcı[2], Şakir Ünal[1]
[1]Mersin Üniversitesi Tıp Fakültesi Plastik, Rekonstrüktif ve Estetik Cerrahi Ana Bilim Dalı, Mersin
[2]Mersin Üniversitesi Tıp Fakültesi Beyin ve Sinir Cerrahisi AD, Mersin

Giriş: Mukoseller, paranazal sinüs ostiumlarının tıkanmaları sonucu mukus sekresyonunun birikimiyle ortaya çıkan içi respiratuar epitel ile döşeli olan benign, ekspansil ve kistik lezyonlardır. Tüm paranazal sinüslerde görülmelerine karşın en sık frontal ve etmoid sinüslerde daha az sıklıkla da maksiller ve sfenoid sinüslerde görülürler [1]. Etyolojisinde travma, kronik sinüzit, geçirilmiş cerrahi (endoskopik sinüs cerrahisi, dakriyosistorinostomi, transkraniyal hipofiz cerrahisi), alerji ve osteom gibi neoplaziler yer almaktadır [2]. Benign özellikli olmalarına rağmen etrafındaki kemik dokuda erozyona yol açarak sinüs sınırlarını aşıp orbitaya, bazen de intrakraniyal bölgeye kadar uzanan kemikte destrüksiyonlara neden olabilirler. Klinik olarak hastalarda baş ağrısı ile birlikte diplopi ve proptozis gibi göz bulguları görülebilirken enfekte olmaları halinde menenjit, orbital selülit, beyin absesi, osteomyelit gibi ciddi komplikasyonlara yol açabilen mukopiyosellere dönüşebilirler [3]. Cerrahi tedavi seçenekleri arasında eksternal yaklaşımlar, endoskopik marsupiyalizasyon ve kombine yaklaşımlar yer almaktadır [2]. Bu olguda erken dönemde tedavi edilmemiş frontal sinus anterior duvarda mevcut non deplase fraktür sonrası gelişmiş olan mukosel vakasının, perikranial flep ile sinus obliterasyonu cerrahisi yapılan bir hasta tartışılacaktır.

Olgu sunumu: 51 yaşında kadın hasta, 3 ay önce düşme sonrasında baş ağrısı ve görmede bulanıklık şikayetiyle acil servise başvurdu. Acil servisteki klinik takiplerinde Beyin Cerrahi ve Göz Hastalıkları kliniklerince değerlendirilen hastanın çekilen bilgisayarlı tomografi (BT) raporu sağ orbita superior ve medial duvarında fraktür hatları görüldüğü seklinde raporlandı. Acil servisteyken hasta değerlendirildiği ilgili kliniklerce ayaktan poliklinik kontrol önerileri alınması üzerine taburcu edildi. Sonraki takiplerinde sağ kaş medialinde akıntılı yara gelişmesi üzerine tekrar BT çekildi ve BT raporu frontal sinus içerisinde yumuşak doku dansisitesi saptandı. Saptanan bu dansite alanın mukosel olarak değerlendirilmesi üzerine hasta kliniğimize yönlendirildi. Hastaya operasyon planı yapılarak bikoronal yaklaşımla frontal sinus ön duvarını erode eden mukosele ulaşıldı. Mukosel çevresindeki dekstrüktif yapıda görünen frontal sinüs ön duvarı vahaya dahil olan Beyin Cerrahi kliniğince debride edildi. Frontal sinus arka duvarının ve duranın intakt olduğu gözlendi. Frontal sinüs ön duvarında oluşan pencere içerisinden mukosel kapsülüne ulaşılarak eksize edildi. Frontal sinus mukozasının total çıkarılmasını takiben obliterasyon için yeterli doku hazırlamak amacıyla lateral bazlı perikranial flep ve supraorbital arter bazlı galea flebi hazırlandı. Hazırlanan bu flepler ile frontal sinus oblitere edildi. Oluşturulan pencerenin perikranial fleplerin beslenmesini bozmayacak miktarda genişlikte olduğu kontrol edildi. Negatif basınçlı dren yerleştirildi ve hasta 3. kuşak sefalosporin ile profilaksiye alındı.

Tartışma: Mukoseller travma sonrası kısa dönemde gelişerek semptomatik olabileceği gibi uzun yıllar sonra da gelişip semptomatik hal alabilir. Bu vaka sunumunda da hastanın travma sonrası 3. ayında sağ kaş medialinde spontan akıntılı bir yara oluşması geçirmiş olduğu travmaya sekonder gelişen bir mukoseli düşündürmekteydi. Mukosellerin tedavisi cerrahidir. Mukosel cerrahisininde rekürrensi önlemek için sinus obliterasyonu yapılabilir. Başarılı bir sinüs obliterasyonu için önemli olan üç faktör vardır. Bunlar sinüs mukozasının tamamen çıkarılması, nazofrontal kanal oklüzyonu ve frontal sinüsün tam obliterasyonudur[4]. Nazofrontal duktus obliterasyonu sinonazal yol ile kontaminasyonun engellenmesi için gereklidir. Ayrıca travma sonucu oluşmuş frontal duvar fraktürleri nazofrontal drenaj sistemine zarar verebilir. Obliterasyon; yağ greftleri, kemik greftleri, eksojen implantlar ve vaskülerize flepler ile olabilmektedir. Yağ grefti implantasyonundan sonra greft volümünde önemli ölçüde kayıp olmaktadır. Enfekte yağ grefti nedeniyle bazı olgularda revizyon cerrahisi gerekmektedir. Ayrıca greftin alındığı bölgede ağrı, skar dokusu, hematom ve seroma gibi problemler olabilmektedir. Kemik greftlerinde de yağ greftlerine benzer şekilde donör sahada morbidite oluşabilmektedir. Eksojen implantlardan da başarılı sonuçlar alınmıştır. Ancak bu materyallerinde kemik ile bütünleşememe ve vaskülerize olmaması gibi sorunları vardır. Perikranial flep iyi vaskülarize olması nedeniyle kontamine cerrahi bölgede enfeksiyon riskini azaltır. Flep hazırlanırken anterior ve lateral bazlı flepler kullanılabilir. Lateral bazlı flepler superfisiyal temporal arterin anterior dalı ile beslenirken, anterior bazlı flepler supraorbital ve supratroklear arterler ile beslenir. Biz de bu vakayı mevcut olan akıntılı yara ve kontaminasyon riski sebebiyle sinüs obliterasyonunu vaskülerize bir doku olan perikranial flepler ile yapmayı planladık.

Sonuç: Frontal Sinus mukoseli vakaları her ne kadar daha sıklıkla frontar sinus ön - arka kombine kırıklarında ve nazofrontal kanalın hasarlandığı durumlarda daha sıklıkla karşımıza çıksa da, izole frontal sinus non deplase ön duvar fraktürlerinde de karşımıza çıkabileceği akılda tutulmalıdır. Sinüs obliterasyonu planlanmasında perikranial flepler vaskülerize, cerrahi alana yakın, çok yönlü bir flep ve güvenilir bir dokudur.

Anahtar Kelimeler: Mukosel, Frontal, Sinüs

Fotoğraf 1.

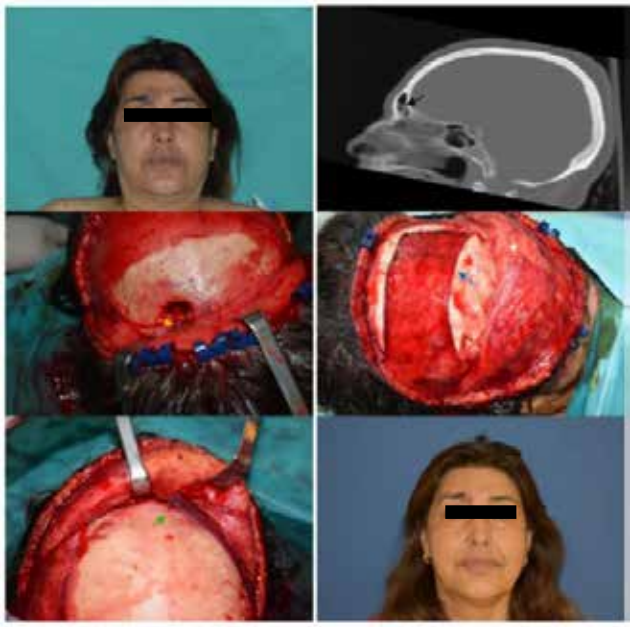

Siyah ok: BT görüntülemede saptanan rezidüel
Sarı ok: Fistül trakts
Mavi ok: Lateral bazlı perikranial flep
Beyaz ok: Supraorbital arter bazlı galea flebi
Yeşil ok: İkili flep ile obliterasyon

P-229
Midkolumellar konjenital nazal sinüs onarımı için modifiye ters 'V' insizyon tekniği

Majid Ismayilzade[1], Mahmut Tekecik[2], Arda Soylu[2], Hayri Ahmet Burak Nurşen[2], Bilsev İnce[2], Mehmet Dadacı[2]
[1]Anadolu Sağlık Merkezi, Plastik Rekonstrüktif ve Estetik Cerrahi bölümü, Kocaeli
[2]Necmettin Erbakan Üniversitesi Meram Tıp Fakültesi, Plastik Rekonstrüktif ve Estetik Cerrahi Anabilim Dalı, Konya

Giriş: Konjenital dudak ve burun sinüsleri nadir görülen malformasyonlardır. Bu sinüsler izole olarak karşımıza çıkabildiği gibi, yarık dudak, yarık damak ve diğer orta hat defektleri ile birliktelik gösterebilir. Ender karşılaşılan perioral sinüslerden alt dudakta lokalize olanların prevalansı 0.001% iken, üst dudak orta hat yerleşimli sinüsler daha nadir görülmektedir. Baş-boyun ve yüz bölgesinde sinüslerle başvuran hastaların çoğunluğu doğumsal olmayıp sonradan ortaya çıkan kistler zemininde gelişmektedir. Doğumsal sinüs traktları ise daha çok dermoid kistlerle bağlantılı şekilde karşılaşılmakta olup kör uçla sonlanan konjenital sinüsler oldukça nadirdir. Nazal dermoid ve sinüs kistleri orta hat konjenital nazal lezyonların en sık karşılaşılan prezentasyonudur. Konjenital nazal sinüsler için belirlenmiş prevalans oranı bildirilmese de, dermoid kistlere ve dudak sinüslerine göre daha nadir rastlanıldığı literatür taramalarında ortaya çıkmaktadır. Nazal sinüsler için bildirilmiş olgular incelendiği zaman midkolumellar bölgede konjenital sinüs yerleşimli vakaya rastlamadık.
Sinüs zemininde var olan patolojiye bağlı olarak klinik belirtiler değişkenlik gösterebilmektedir. Hastaların bir kısmı asemptomatik olup sadece estetik kaygı ile başvururken, semptomatik olanlar sinüs orifisinden seröz/ pürülan akıntı, ağrı, orifis etrafında eritem ve şişlik şikayetleri ile başvurabilmektedirler. Kolumellar bölgedeki sinüsler için özel olarak tanımlanmış bir tedavi yöntemi olmasa da, diğer lokalizasyonlardaki sinüslerde metilen boyası enjeksiyonu sonrasında sinüs traktının total eksizyonu önerilmektedir. Daha önce var olan herhangi midkolumellar yerleşimli sinüs olgusuna rastlanılmadığı için bu çalışmada hastaya özgü tercih edilen tedavi yönetimi sunulmuştur.

Olgu sunumu: Kolumella orta hatta doğumdan itibaren var olan delik şikayeti ile tarafımıza yönlendirilen 15 yaşında kadın hastanın aile öyküsünde ve özgeçmişinde herhangi başka doğumsal anomaliye rastlanılmadı (Resim 1-1). Hastanın yapılan fizik muayenesinde kolumella orta hatta aktif akıntısı bulunmayan sinüs orifisi görüldü. Orifis etrafında şişlik ve eritem gibi enfeksiyon bulgularına rastlanılmayan hastanın mevcut lezyon ile ilgili şikayeti ara ara eşlik eden ağrı ve estetik kaygı yönündeydi. Sinüsün herhangi bağlantısının olup olmadığını kontrol etmek için kanül yardımıyla sinüs orifisinden girildi ve sinüs traktı takip edildi. Sinüs traktının kranialde nazal septuma doğru yaklaşık 1 cm devam ettiği, oral kavite ve nazal pasaj ile bağlantısının olmadığı görüldü. Muayenede izole kör uçlu sinüs traktı olduğu kanısına varılan hastanın eşlik eden intrakraniyal lezyonlar açısından MR incelemesi yapıldı. Görüntüleme sonucunda septum kaudal kısımda kör sonlanan ve intrakraniyal herhangi bağlantısı bulunmayan T2 sekansta hiperintens lezyonun lokal anestezi altında cerrahi eksizyonuna karar verildi (Resim 1-2). 15 yaşındaki kadın hastanın ilerleyen süreçte septorinoplasti gereksinimi de göz önünde bulundurularak midkolumellar hatta ekstra skara yol açmamak için bilinen ters V insizyonu modifiye edildi. Alt kısma 'V' eklendikten sonra sinüsün içinde olduğu romboid alanın total eksizyonu planlandı (Resim 1-1). Kolumellar interkrural alana yapılan lokal infiltrasyonu takiben planlanan insizyon hatları düşüldü. Kolumellar flep kaldırıldıktan sonra her iki alt lateral kartilajın medial krusları korundu ve ekarte edildi. Sinüs traktının bütünlüğünün bozulmamasına özen göstermek için aralıklı olarak kanül yardımıyla traktın yönü tespit edildi (Resim 1-3). Etraf dokulardan serbestlendikten sonra traktın kaudal septumla olan bileşke hattına ulaşıldı (Resim 1-4). Tamamının rezeksiyon materyaline dahil edildiğinden emin olduktan sonra sinüs traktı eksize edildi. Yapılan ölçümlerde traktın uzunluğunun 1.1 cm olduğu tespit edildi (Resim 1-5). Kanama kontrolu sonrasında eleve edilen kolumellar flep yerine tespit edildi ve ortada kalan romboid alan 5/0 propylene ile vertikal şekilde onarıldı. Takiplerinde herhangi komplikasyonla karşılaşılmayan hastanın sütürleri 6.günde alındı (Resim 1-6). Patolojik inceleme sonucunda çıkarılan materyalin sinüs traktıyla uyumlu olduğu ve iç yüzünün lineer çok katlı skuamöz hücreli epitelle döşeli olduğu saptandı.

Tartışma: Konjenital dudak ve kolumella sinüsleri nadir görülen malformasyonlardır. Alt dudak sinüslerinin toplumdaki prevalansı 0.001% iken üst dudak sinüsleri daha nadirdir. 2018 yılında üst dudak sinüsü ile ilgili yapılan olgu çalışmasında ingiliz literatüründe sadece 55 bildirilmiş vaka sayısının olduğu vurgulanmıştır. Literatürde mevcut olan kolumellar sinüs olgularının birinde filtrum kolumella bileşkesini ilgilendirirken, diğer ikisinde ise burnun tip kısmında yerleşmiştir. Literatür araştırmasına esasen midkolumellar bölgeye lokalize herhangi sinüs olgusuyla karşılaşmadık. Etyopatogenezi tam olarak bilinmemekle birlikte bu bölgedeki sinüslerin de, diğer fasiyal kleftlerin oluşmasına neden olan maksiller proçeslerin füzyon yetersizliğine bağlı ortaya çıktığı düşünülmüştür. 1980 yılında Miller ve Smith invajinasyon teorisini ortaya sürmüşlerdir. Bu teoride üst dudak sinüslerinin 5. embriyonik haftada nazal plakodların ektodermal invajinasyonundaki eksikliğe bağlı geliştiği belirtilmiştir. Mackenzie tarafından ortaya

sürülen füzyon teorisinde ise frontonazal proçeslerin üzerine doğru büyüyen maksiller proçeslerin komplet füzyonu sırasında eksiklikler meydana geldiği savunulmuştur. Kist, sinüs veya fistül şeklinde prezente olabilen doğumsal nazal dermoidlerin intrakraniyal bağlantıları olabilmektedir. Bazı yazarlar preoperatif hazırlık aşamasında hastalığın derecesi, burun ile olan ilişkisi ve intrakraniyal uzanımı açısından MR görüntüleme önermektedir. MR görüntüleme ile yumuşak dokuların yüksek çözünürlüğü elde edilmekte olup T2 sekanslarda hiperintens görünüm sağlanmaktadır. Bizim çalışmamızda MR görüntüleme neticesinde sinüsün kaudal septumda kör sonlandığı ve intrakraniyal bağlantısının bulunmadığı tespit edilmiştir. Çok nadir karşılaşılması sebebiyle kolumellar sinüsler ile ilgili kararlaştırılmış tedavi yönetimi bulunmamaktadır. Semptom varlığı sorgulanmaksızın bu şekilde orta hat sinüsleriyle başvuran hastaların tedavisinin sağlanması önemlidir. Histopatolojik incelemelerinde hemen hepsinin iç yüzeylerinin çok katlı skuamöz epitel ile kaplı olması nedeniyle olası enfeksiyon riski her zaman göz önünde bulundurulmalıdır. Bu yüzden var olan sinüslerin sadece basit doğumsal anomali gibi küçümsenmemesi ve asemptomatik olsa bile uygun tedavisinin sağlanması gereklidir. Tedavisinde genellikle nüks gelişimini azaltmak için demografik özellikler bakılmaksızın total eksizyon yapılması önerilmektedir. Doğumsal dermoid veya sinüslerle tarafımıza başvuran hastaların çoğu infantlar olmasına rağmen, çalışmamızda olduğu gibi ilerleyen yaşlarda da çeşitli semptomlar veya estetik kaygıyla karşımıza çıkabilmektedirler. Daha önce rapor edilmiş midkolumellar sinüs olgusu ve tedavisiyle ilgili konsensus bulunmadığı için her koşulda total eksizyonun sağlanması önceliğimiz olarak belirlendi. Hastanın 15 yaşında olması, estetik kaygılarının bulunması ve ilerleyen yıllarda septorinoplasti ihtiyacının ortaya çıkabilmesi göz önünde bulundurularak midkolumellar sinüs traktının yönetimi olabildiğince hastaya spesifik şekilde sağlandı. Olgumuzda açık rinoplastide uzun yıllardır kullanılan ters V insizyon tekniği modifiye edilerek kullanıldı. Tasarlanan insizyon şekli, hem sinüs traktının ortadaki romboid alanda kalarak total eksizyonuna olanak sağladı, hem de eksizyon sonrası vertikal onarım şekli ile kolumella boyunun kısalmasını önlemiş oldu.

Sonuç: Sonuç olarak, çalışmada vurgulanmak istenilen nokta bilinen orta hat lokalizasyonları dışında midkolumellar bölge gibi daha önce bildirilmemiş alanlarda da doğumsal sinüslerin karşılaşılabilmesidir. Asemptomatik olduğu takdirde ihmal edilme olasılığı yüksek olan bu doğumsal anomalilerin tedavi yönetimiyle ilgili ortak bir konsensus bulunmamaktadır. Cerrahi eksizyon anomalinin yeri başta olmak üzere birçok karakteristik özellik göz önünde bulundurularak hastaya spesifik şekilde planlanabilir.

Anahtar Kelimeler: hastaya özgü tedavi, konjenital nazal sinüs, nadir malformasyon, ters V insizyon tekniği

Resim 1

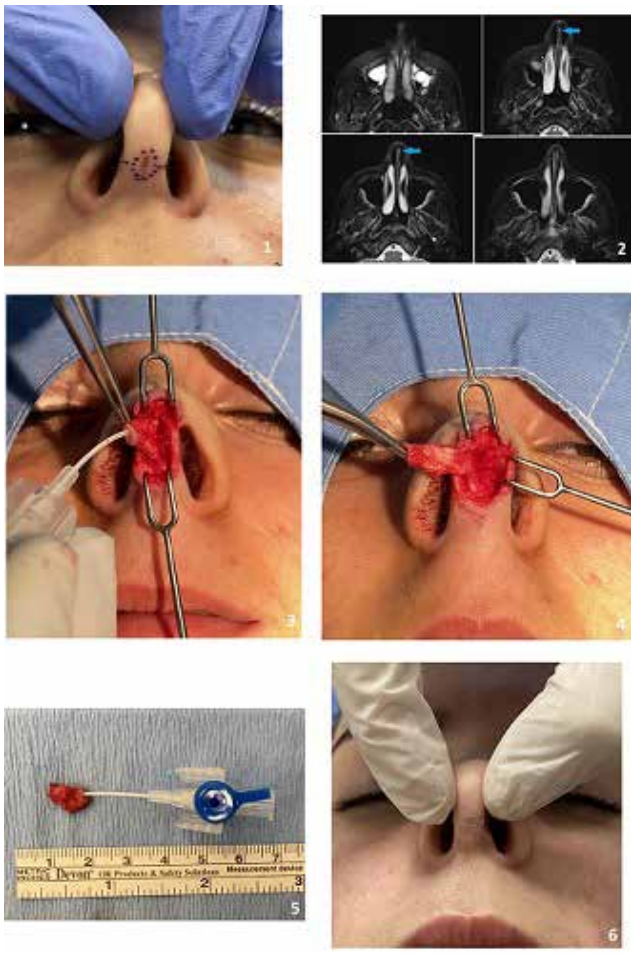

Resim 1-1. Midkolumellar bölgeye lokalize konjenital nazal sinüs için tasarlanmış modifiye ters 'V' insizyon tekniği; Resim 1-2. MR görüntülemede sinüsün kaudal septumda kör uçla sonlandığı görüldü. Resim 1-3, 1-4. Sinüs traktı devamlılığının korunmasına özen gösterilerek etraf dokulardan ve kaudal septal bileşkeden ayrıldı. Resim 1-5. Çıkarılan sinüs traktının uzunluğunun 1.1 cm olduğu tespit edildi. Resim 1-6. 6.gün kontrolünde sütürler alındıktan sonraki görüntü.

P-230
Bilateral Kondil Fraktürünün Eşlik Ettiği, Parçalı Mandibula Ve Zigoma Kırıklı Hastada Fraktür Sonrası Gelişen Temporomandibular Eklem Ankilozunda Erken Rehabilitasyonun Önemi

Sergen Karataş, Erden Erkut Erkol, Mustafa Sütçü, Zekeriya Tosun
Selçuk Üniversitesi Tıp Fakültesi, Plastik Rekonstrüktif ve Estetik Cerrahi Anabilim Dalı, Konya

Giriş: Mandibula, önemli bir anatomik ve fonksiyonel yapı olmakla birlikte yüz iskeletinin alt uzunluğunu ve genişliğini oluşturur. V şeklinde olan bu yapı, temporal kemikle eklem yaparak temporomandibular eklemi (TME) meydana getirir. Maksillofasiyal travmaların içerisinde mandibula fraktüleri büyük yer kaplar. Uygun cerrahi müdahale ile maloklüzyon, ağrı ve fasiyal asimetri gibi komplikasyonların önüne geçilebilir. TME ankilozu, mandibula fraktürleri sonrası yaşanabilecek olası komplikasyonlardan biri

olup özellikle kondili içeren fraktürlerde görülme sıklığı artmaktadır. Erken fiziksel rehabilitasyonun sağlanmasıyla bu komplikasyonun üstesinden gelinebilir. Bu çalışmada bilateral kondil fraktürünü içeren parçalı mandibula fraktür onarımı yapılan hastada, gelişen TME ankilozuna yönelik sağlanan erken ve etkili fiziksel rehabilitasyonun başarısının sunulması amaçlanmıştır.

Olgu Sunumu: İş yerinde yüzüne lastik patlaması sonucu oluşan yaralanma nedeniyle acil servise başvuran 43 yaşındaki erkek hasta, maksillofasial travma açısından tarafımıza danışıldı. Acil servis ilk muyanesinde, sağ parasimfizis trasesinde parestezi, alt premolar dişlerde kayıp, ağız açıklığında kısıtlılık, mandibula bimanuel muayeneDE instabilite ve malokluzyon tespit edildi. Çekilen 3 Boyutlu maksillofasial tomografi incelemesinde; sağ zigomatik arkta parçalı deplase ve sol zigomatik arkta nondeplase fraktür hatları izlendi. Mandibula bilateral parasimfizisde, mandibula korpus sağ kesiminde parçalı deplase ve mandibulada bilateral kondilde deplase fraktür hatları görüldü. Bilateral temporal kemik skuamöz kısımda TME anterioruna uzanım gösteren nondeplase fraktür tespit edilirken bilateral temporomandibular eklemde dislokasyon izlendi. 5 gün sonra anestezi yoğun bakım ünitesi takibi sırasında hasta tarafımızca opere edildi. Ameliyatta, oklüzyonu sağlamak için hastaya 4 adet IMF(intermaksiller fiksasyon) vidası takıldıktan sonra açık redüksiyon ve fiksasyon gerçekleştirildi. Hastanın postoperatif 2. ay kontrolünde ağız açıklığında kısıtlılık (maksimum ağız açıklığı 2 cm) ve ağzı açmaya zorlandığında ağrı tespit edildi. Agresif ve erken fizik tedavi açısından FTR (fizik tedavi ve rehabilitasyon) bölümüne yönlendirildi. FTR tarafından yapılan ilk muayenede; maksimum ağız açıklığı 2 cm olarak görülmüş ve Ağız açmakla ağrı yok, ancak açmaya zorlandığında ağrı olduğu gözlemlenmiş. Eklem hareket açıklığı testinde, açık ağrılı olarak değerlendirilken ağrı değerlendirilmesinde VAS(visual analog score) 4 olarak yorumlanmıştır. 2 hafta FTR servis yatışı yapılarak takip edilen hastaya yüz bölgesine 8 seans ortopedik rehabilitasyon ve manuel tedavi uygulanmıştır. Erken ve etkili fizik tedavi rehabilitasyon programı sonrası hastanın postoperatif 3. ay kontrollerinde maksimum ağız açıklığının 4 cm olduğu görüldü ve hasta mevcut maksimum ağız açıklığının kaza öncesindeki maksimum ağız açıklığı kapasitesine ulaştığını beyan etti. Ayrıca ağrılarında da büyük ölçüde gerileme olduğunu belirtti. Hastanın fizik muayenesinde okluzyonu tam ve mandibula muayenesi immobil olarak değerlendirildi.

Sonuç: Mandibula fraktürleri, maksillofasial travma cerrahisinde oldukça sık görülür. Mevcut vaka etiyolojik ve patolojik açıdan çok sık rastlanan vakalardan biri olmamakla birlikte, travmanın şiddeti ve var olan fraktürler göz önüne alındığında mevcut vaka komplike vaka olarak değerlendirilebilir. Özellikle kondil fraktürlerinin dahil olduğu mandibula fraktürlerinde TME ankilozu gelişebilecek olası komplikasyonlardan biridir. Erken ve yerinde fizik tedavi rehablitasyonu sağlanarak gelişmiş olan komplikasyon, başarıyla çözüme kavuşturulmuştur. Tedavi sürecinin sadece operasyonla sınırlandırılmadığı bu vakada, hasta uygun zamanda fizik tedavi rehabilitasyonun açısından ilgili branşa yönlendirilerek komplikasyonun üstesinden gelinmesinde istenilen başarılı sonuç elde edilmiştir.

Anahtar Kelimeler: Mandibula fraktürü, Temporomandibular eklem ankilozu, kondil fraktürü

P-231
Steroid Tedavisi Alan Hastada Gelişen Pott's Puffy Tümör Olgusu

Emre Özer, Uğur Anıl Bingöl
Yeditepe Üniversitesi Tıp Fakültesi Plastik, Rekonstrüktif ve Estetik Cerrahi Ana Bilim Dalı, İstanbul

1760 yılında Sir Percival Pott tarafından tanımlanan(1) Pott's Puffy tümörü, frontal sinüzitin ekstrakranial komplikasyonu olarak gelişen subperiostal apse formasyonudur. Adolesanlarda daha sık rastlanan bu komplikasyon erişkin dönemde nadir olarak görülmektedir(2). Biz 59 yaşında erkek hastada gelişen bir Pott's Puffy tümör olgusunu tartışacağız.

Olgu Sunumu: 59 yaşında erkek hasta alın bölgesinde yaklaşık 6x5 cm boyutlarında cilt altı yerleşimli yumuşak kıvamlı kitle ile tarafımıza başvurdu (Resim 1). Daha önceden atopik dermatit tanısıyla takip edilen hasta yaklaşık 6 ay önce orta yüz bölgesinde şişlik şikayetiyle dermatolojiye başvurmuştu. Şişliklerin atopik dermatite bağlı komplikasyon olabileceği düşünülüp steroid tedavisine başlanmıştı. Hasta steroid tedavisini 3 ay boyunca kullandıktan ve şikayetleri belirgin olarak azaldıktan sonra hasta kendi isteğiyle steroid tedavisini kesmiş ve kontrole gitmemişti. Steroid tedavisinin son dozundan yaklaşık 2 hafta sonra şikayetleri tekrar artmış. Bunun üzerine prednizolon tedavisine doktor kontrolü olmadan tekrar başlamış ancak alın bölgesindeki şişlik tedaviye rağmen giderek artmıştı. Hastanın alında şişlik dışında başka şikâyeti yoktu. Çekilen yumuşak doku ultrasonografisi sonucuna göre 50x40 mm boyutlarında düzgün sınırlı ovoid şekilli perikraniuma doğru uzanan 8 mm'lik komponenti bulunan yoğun içerikli lezyon saptanmıştır. Kitlenin intrakranial bağlantısını değerlendirmek için çekilen beyin MR sonucunda solda frontal sinüsü ve anterior etmoid sinüsü dolduran koleksiyon, sol frontal sinüs anterior duvarında kemik defekti ve bu defektten cilt altına uzanım gösteren çevresel kontrast tutulumu olan intrakranial uzanım göstermeyen apseleşmiş sinüzit veya cilt altı abse ile uyumlu koleksiyon izlenmektedir. Kronik frontal sinüzit komplikasyonu Pott's Puffy tümörü tanısıyla hasta opere edildi. Frontal bölgede abse içeriği drene edildi. Abse içeriğinden kültür alındı. Kulak Burun Boğaz uzmanı tarafından endoskopik balon sinoplasti işlemi ile kapalı sinüs ağızları açıldı. 2 gün sorunsuz postoperatif takibin ardından hasta hospitalizasyonu kabul etmediği için ampirik antibiyoterapi ile taburcu edildi. Kültür sonuçlarında Staphylococcus epidermidis üremesi üzerine hastanın antibiyoterapisi yeniden düzenlendi.

Tartışma: İmmünitesi baskılanmış hastalarda akut gelişen kitlelerde dikkatli olunmalıdır Bu olguda steroid kullanımının sinüzitin tipik semptomlarını maskelemesinden dolayı tanı konulamayıp uygun antibiyoterapi başlanamamıştır. Uzun süre tedavisiz kalan frontal sinüzit tablosu kronikleşip sinüs ön duvarını tahrip ederek cilt altı soğuk apse formasyonu geliştirmiştir.

Anahtar Kelimeler: Ekstrakranial Komplikasyon, Kronik Sinüzit, Pott's Puffy, Subperiostal Apse, Streoid

Resim 1

Frontal Bölgede Ciltaltı Yerleşimli Kitle

P-232
Ters çevrilmiş otolog kortikokansellöz kemik greftlerinin yaşayabilirliklerinin değerlendirilmesi

Emrah Kağan Yaşar, Can İlker Demir
Kocaeli Üniversitesi Tıp Fakültesi, Plastik Rekonstrüktif ve Estetik Cerrahi AD

Giriş-Amaç: Kortikokansellöz kemik grefti ile rekonstrüksiyon yapılan ve greftin kansellöz tarafının daha iyi kanlanmaya sahip olan tarafa çevrilmesi yöntemi uygulanan hastaların erken ve geç dönem bulgularının sunulması amaçlanmıştır.

Yöntem-Gereçler: 2018-2019 yılları arasında alıcı bölgeye konarken ters çevrilerek kortikokansellöz kemik greftlemesi prosedürü onarımı yapılan hastalar retrospektif olarak incelendi. Defektlerin etiyolojisi ve lokalizasyonu, kemik greftinin boyutu, örtücü yumuşak doku tipi ve erken ve geç dönem komplikasyonlar araştırıldı. 6 ay sonra kemik sintigrafisi ile incelenerek greftlerin canlılığı kontrol edildi.

Bulgular: Yaş ortalaması 42 olan 7 hasta mevcuttu. Üç maksilla, iki mandibula ve iki frontal kemiğin etkilendiği 3x1,5 cm ile 10x4 cm arasında değişen defektler izlendi. Biri hariç tüm hastalarda kapama için random flep ve tespit için plak kullanıldı. Bir hastada greft enfekte olarak resorbe oldu ve debridman sonrası kemik rekonstrüksiyonu enfeksiyon bertaraf edilene kadar ertelendi. Osteomiyelitli hasta dışındaki tüm greftler sintigrafide osteoblastik aktivite gösterdi. Örnek bir hasta Şekil 1`de izlenmektedir.

Sonuç: Kan akımının nispeten daha iyi olduğu tarafa uygulanacak kortikokansellöz kemik greftlerinin süngerimsi tarafının kullanılması erken osteoblastik aktivitenin tetiklenmesi sayesinde iyi sonuçlar verebildiği düşünülmektedir.

Anahtar Kelimeler: kemik grefti, otolog, ters çevrilmiş, yaşayabilirlik

Şekil 1

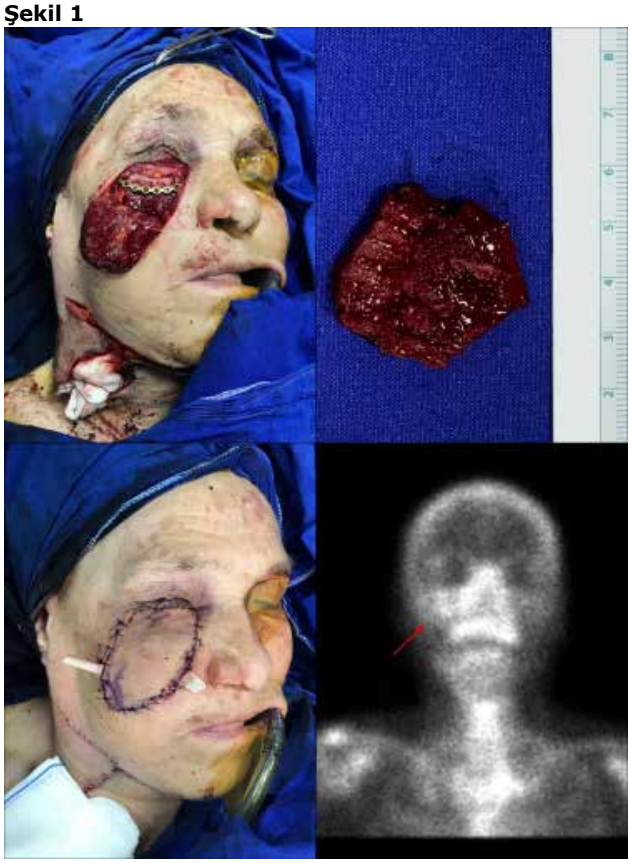

79 yaşında kadın hastanın sağ infraorbitalde T4N0M0 yassı hücreli karsinoma tanısı nedenli geniş rezeksiyon yapıldı. Kemik rekonstrüksiyonunda iliak kemik kaynaklı kortikokansellöz greftin kansellöz yüzü üstte olacak şekilde ters çevrilerek plak vida ile tespiti yapıldı. Serbest fleple yumuşak doku onarımının hemen öncesindeki görüntüsü görülmektedir (Üstte solda). 3x3 cm boyutlarında alınan kortikokanselöz kemik grefti (Üstte sağda). Maksiller bölge rekonstrüksiyonu ve boyun diseksiyonu tamamlandıktan sonraki görüntü (Altta solda). Üç yıl sonra yapılan kemik sintigrafisinde sağ maksiller bölge orbital rim bölgesinde osteoblastik aktivite(kırmızı ok) artışı izlenmektedir. (Altta sağda)

P-234
Erkeklerde nadir görülen memede yerleşimli liposarkom: Olgu sunumu

Orhan Yılmaz[1], Batıbey Batmacı[2], Özlem Çolak[2], Özgür Yüzer[1], Sıla Güçlü Mete[1], Aslı Ertürk[3], Pınar Özay Nayır[4], Bekir Eren[5]
[1]Prof.Dr.Cemil TAŞÇIOĞLU Şehir Hastanesi, Genel Cerrahi Ana Bilim Dalı, İstanbul
[2]Prof.Dr.Cemil TAŞÇIOĞLU Şehir Hastanesi, Plastik Rekonstrüktif ve Estetik Cerrahi Ana Bilim Dalı, İstanbul
[3]Prof.Dr.Cemil TAŞÇIOĞLU Şehir Hastanesi, Radyoloji, Ana Bilim Dalı, İstanbul
[4]Prof.Dr.Cemil TAŞÇIOĞLU Şehir Hastanesi, Patoloji Ana Bilim Dalı, İstanbul
[5]Prof.Dr.Cemil TAŞÇIOĞLU Şehir Hastanesi, Radyasyon Onkolojisi Ana Bilim Dalı, İstanbul

Giriş: Erkeklerde meme kanseri nadirdir ve tüm meme kanserlerinin %1 'inden azını oluşturur. Tüm meme malignitelerinin meme sarkomları %0,06'sını, meme liposarkomları %0,003'ünü oluşturur. Memede en sık görülen sarkom hemanjiosarkomdur. Liposarkomlar ise yaşamın dördüncü ile yedinci dekatında yaygındır. Erkek kadın oranı ¼' tür. Tipik olarak yumuşak,yavaş büyüyen, ağrılı tek taraflı kitle olarak ortaya çıkar. Nadiren bilateral de olabilir.

Olgu: 68 yaşında erkek hasta 11 yıl önce sol memede şişlik nedeniyle genel cerrahi polikliniğe başvurdu. 11 yıl önce yapılan eksizyonel biyopsi sonucu lipom şeklinde raporlandı. 2019 yılında yine aynı bölgede şişlik farkeden hastaya çekilen mamografide alt kadranda 27*14 mm boyutlarında yağ kisti izlendi. Ultrasonda aksı 5 cm ölçülen lipomatöz kitle izlendi. Yapılan tru cut biyopsi sonucu atipik lipom olarak yorumlandı.Bu tarihten sonra periyodik olarak Usg ile kontrolleri yapıldı. Takip edilen süreçte kitlenin büyümesi nedeniyle 2021'de genel cerrahi polikliniğe başvuran hastanın çekilen mamografisinde 20 cm ölçüde nodüler kitle izlendi. Hastanın MR cihazına girememesi nedeniyle MR ile görüntüleme yapılamadı. Tru cut biyopsi; iyi diferansiye sarkom olarak raporlandı. Çekilen PET-CT sonucunda; sol meme gross kitlede patolojik düzeyde tutulum göstermeyen minimal artmış FDG tutulumu izlendi. Hastaya preoperatif hazırlıklar başlandı. Genel cerrahi ekibiyle beraber nipple koruyucu mastektomi ile pektoral kas fasyası dahil edilerek kitle total olarak eksize edildi. Aksiller diseksiyon yapılmadı. Hastanın patolojisi 30*30*10 cm boyutlarında iyi diferansiye liposarkom şeklinde raporlandı.(grade 1) Postop dönemde hasta RT almaya devam etmektedir.

Tartışma: Liposarkomlar en sık görülen yumuşak doku tümörü olmasına rağmen memede primer olarak görülmeleri nadirdir. Memede görülen liposarkomların ortalama çapı 8 cm olmasına karşın literatür taramasında erkeklerde bu boyutlarda ilk liposarkom vakası olması nedeniyle önemlidir. Tanıda mamografide lobüler, yaygın kum tanesi görüntüsü elde edilebilse de mamografi ve Usg önemli veri sağlamaz. PET CT iyi diferansiye liposarkomların tanısında lipomlar ile benzer Suv oranları sağlaması nedeniyle yanıltıcı olabilir. Tanı için ince iğne aspirasyon biyopsisi önerilmez. Kitlenin en az 3 farklı bölgesinden alınan tru cut biyopsi önerilir. Liposarkomların tedavisi cerrahidir. Aksiller diseksiyona gerek yoktur. En sık hematojen yolla akciğere metastaz yapar. RT postop cerrahi sınırların bitişik olduğu bölgelere ve preop kitleyi küçültmek için verilebilir. KT yüksek gradeli büyük tümörlere önerilmektedir fakat yine de RT ve KT'nin liposarkomlara etkisi tartışmalıdır. İyi diferansiye tümörlerde 5 yıllık survey %90 olmasına rağmen kötü diferansiye tümörlerde bu oran %20'ye kadar gerilemektedir.

Sonuç: Liposarkomlar memenin nadir görülen tümörlerindendir. Tedavi yöntemi ve prognozu farklı olduğundan ayırıcı tanısı tüm meme tümörleriyle yapılmalıdır. Cerrahi sınırlar temiz olacak şekilde meme koruyucu cerrahi planlanmalıdır.

Anahtar Kelimeler: erkek, liposarkom, meme

Resim 1

P-235
Transfemale hastalarda augmentasyon mamoplasti sırasında areolar protuberansın posterior yaklaşımla redükte edilmesi

Emrah Kağan Yaşar, Can İlker Demir, Mehdi Asadov, Murat Şahin Alagöz
Kocaeli Üniversitesi Tıp Fakültesi, Plastik Rekonstrüktif ve Estetik Cerrahi AD

Amaç: Büyütme mamoplastisi, trans kadın hastalar için en mühim ameliyat olarak tanımlandığı için literatürde 'top surgery' olarak adlandırılmaktadır. Bu ameliyatlardan önce verilen hormon tedavisine bağlı olarak kadın tipi meme gelişimindeki hastalıklardan bir tanesi olan basit tüberoz meme hastalığına benzeyen meme bezi dokusu ile karşılaşılabilmektedir. Trans kadın hastalarda areolar çıkıntının varlığı büyütme mamoplasti ameliyatından sonra kozmetik kazanımı zayıflatabilir.

Yöntem: Tarfilenen yöntemin temel amacı, areolanın çapına ve glanduler çıkıntının yüksekliğine yakın eşit bir glandüler doku parçası çıkarmaktır. Areolar protuberans miktarını

görmek için öncelikle augmentasyonda kullanılması planlanan hacimdeki deneme protezi poşa konur, çıkarılacak miktarlar hesap edilir. Bu ölçümlerde gland parçası rezeksiyonu için, infraareolar sınırın izdüşümünün glandın arka duvarına, fasyaya doğru çıkıntı yaptığı yerde bir kesi yapılır ve bu kesi sonrası cep açılır. Amaç, bu cep içerisinde glandın posteiror kısmından dikdörtgen şekilli bir doku parçası rezeke etmektir; bu dikdörtgenin kenarları areolanın çapına yakın eşit olmalıdır. Areolanın çökmesini önlemek için ihtiyaçtan fazla dokunun rezeksiyonundan kaçınmalıdır. Monopolar koter ile üst yüz, yanlar ve alt yüz diseksiyonları tamamlandıktan sonra, çıkarılacak dilimin arka kenarı kolayca serbestlenir. Rezeksiyon sonrası glandüler yaklaşım insizyonunun bulunduğu glandın posterior duvarı, rezeksiyon alanına doğru ters düğümlü poliglaktin 3-0 klasik dikişlerle tamir edilir. Planlanmış protez cebe yerleştirilerek büyütme mamoplasti sonlandırılır. Ameliyat aşamaları Şekil 1`de gösterilmiştir.

Sonuç: Özellikle trans kadın hastalarda ameliyat öncesi teşhis edilmesi zor olabilen bu durum, büyütme meme estetiğinin bitiminden sonra net bir şekilde kendini gösterecektir. Tedbir olarak meme bezi dokusunun meme ucunun arka duvarından çıkıntı yapan yüksekliği kadar bir bölümünün çıkarılması hem basit uygulanabilirliği hem de inframamarian yaklaşımlı büyütme mamoplasti yapılırken ekstra bir cilt kesisi kullanılmaması açısından etkili ve pratik bir yöntemdir.

Anahtar Kelimeler: Areolar Protuberans, Büyütme Mammaplasti, Subglandüler, Transgender

Şekil 1

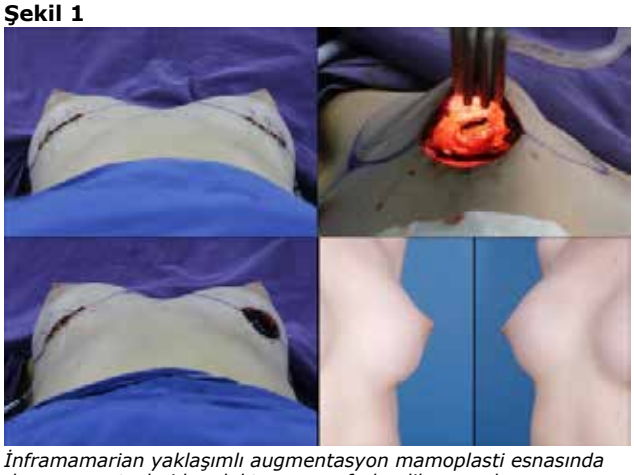

İnframamarian yaklaşımlı augmentasyon mamoplasti esnasında deneme protezleri konduktan sonra fark edilen areolar protuberansın bazalden görünümü (üstte solda) Aynı insizyondan yapılan yaklaşımla glandın posteriorundan yapılan rezeksiyon sonrası görünüm (üstte sağda) Sağ tarafta yapılan redüksiyon sonrası areolar protuberanstaki düzelmenin, henüz düzeltme yapılmamış sol tarafla karşılaştırmalı görünümü (altta solda) Ameliyat sonrası 4. ayda hastanın oblik görüntüleri (Altta sağda)

P-236
Meme dokusu herniyasyonunun sebep olduğu meme asimetrisi olgu sunumu

Recep Okan Üstün, Oğuz Boyraz, Zeynel Tulgar, Toprak Geçgel, Yavuz Demir
Mersin Üniversitesi Tıp Fakültesi Plastik, Rekonstrüktif ve Estetik Cerrahi Ana Bilim Dalı, Mersin

Giriş: Gelişimsel meme asimetrileri genç kadınlarda psikososyal iyilik halini etkileyen bir durumdur. Meme asimetrisi olan hastalar çok çeşitli klinik prezentasyonlarla plastik cerrahi polikliniklerine başvurmaktadırlar. Bu yazımızda meme asimetrisine yol açan nadir bir sebep olan meme herniasyonlu olgu sunulmaktadır.

Materyal ve metot: 19 yaşında kadın hasta kliğimize sağ meme altında şişlik şikayeti ile başvurdu. Sağ meme alt taraftaki dokunun ortaya çıkış süresini tam olarak hatırlayamadığını, fakat uzun süreden beri var olan bir şişliği olduğu ve son aylarda bu şişliğin arttığını belirtti. Sağ memenin sola göre küçük olduğunu ve meme başında çekinti geliştiği öyküde öğrenildi. Herhangi bir ağrı, kızarıklık, sıcaklık artışı, hassasiyet ve meme başı akıntısı olmayan hastanın diğer memesi ile ilgili herhangi bir sorun ve şikayeti yoktu. Aile öyküsü, travma öyküsü, memeye cerrahi müdahale, memeye radyasyon alımı ve hormonoterapi kullanımı öyküsü ve bağ doku hastalığı gibi ek durumlar mevcut değildi.

Bulgular: Yapılan lokal muayanede sağ meme inferiorunda inframamarian foldu da içine alan alanda yaklaşık 9x5 cm boyutlarında mobil yumuşak kıvamlı cilt altı kitlesi mevcuttu. Sol meme diğer memeye göre daha hipoplazik ve sağ nipple inversiyonu vardı. Kitle üzerine baskı oluşturulduğunda kitlenin meme dokusu altına doğru ilerlediği, meme hacminin diğer meme hacmine yaklaştığı ve bu manevrayla nipple inversiyonunda azalma meydana geldiği görüldü. Hasta genel cerrahi bölümüne konsülte edildi. Genel cerrahi bölümünce hastanemizde ultrasonografi yapılması için radyoloji konsültasyonu istendi. Sağ memede tarif edilen dokunun fibroglandüler meme dokusu olduğu, memede lipomatöz veya malign kitle mevcut olmadığı raporlandı. Genel cerrahi tarafından ek öneri yapılmayan hastaya operasyon planlandı.

Cerrahi teknik: Hasta genel anestezi altında operasyona alındı. Preoperatif olarak sağ inframammaryan hatta yapılan yapılan yaklaşık 5 cm'lik insizyonla girildi. Tabakalar geçildi ve glandüler dokuya ulaşıldı. Kitlenin superiorda meme dokusu ile devamlılık gösterdiği görüldü. Ardından kitle etraf dokulardan serbestleştirildi, meme altında subglandüler alanda cep oluşturuldu ve bu herniye olan meme dokusu bu alana yerleştirilerek sütürlerle bu alana tespit edildi. Herniye olan alandaki boşluğu oblitere etmek için cilt göğüs ön duvarına sütürlerle tespit edildi. Sonrasında inframamaryan sulkus oluşturacak şekilde cilt altı-fasya sütürleri konuldu. Nipple inversiyonunun azaldığı, meme hacminin diğer meme hacmine yaklaştığı görüldü. Uygun sargıyı takiben operasyona son verildi.

Sonuç: Tek vaka ile sunduğumuz meme dokusu herniasyonu nedeniyle ortaya çıkan meme asimetrisi vakası literatürde ender karşılaşılan bir durumdur. Bu vakanın, tüberöz meme asimetrisinin bir varyantı olabileceğini, varyantı olmasa bile tüberöz meme gelişim sürecindeki ortak patolojik safhalardan kaynaklanabileceğini düşünmekteyiz.

Anahtar Kelimeler: Meme asimetrisi, meme rekonstrüksiyonu, meme dokusu hernisi

Fotoğraf 1.

Pre-postoperatif fotoğraflar

P-237
Otolog Kas Deri Flebi ve Silikon İmplant ile Meme Rekonstrüksiyonu Sonrası Gelişen Nekrotizan Fasit: Vaka Sunumu ve Yönetimi

Süleyman Savran, Abdullah Kızmaz,
Abbas Albayati, Burak Özkan, Ahmet Çağrı Uysal
Başkent Üniversitesi Tıp Fakültesi, Plastik Rekonstrüktif ve Estetik Cerrahi Anabilim Dalı, Ankara

Giriş: Mastektomi ile eş zamanlı meme rekonstrüksiyonu oldukça yaygın bir şekilde uygulanmaktadır. Uygulanacak rekonstrüksiyon yöntemi hastalığın evresi, uygulanan mastektomi tipi, radyoterapi planlaması ve hastanın tercihi ile belirlenir. Özellikle meme derisinin ve volüm kaybının görüldüğü, daha sonrasında radyoterapi verilecek hastalarda silikom implantlaar ve otolog flepler birlikte kullanılmaya başlanmıştır. Bu cerrahi müdahelenin bir komplikasyonuda oldukça nadir görülen nekrotizan fasiittir (NF). NF cilt altı doku ve fasyayı tutan, hızla yayılan, nekrozla sonuçlanan ve acil müdahale gerektiren bir durumdur. Bu çalışmadan modifiye mastektomi sonrası latissimus dorsi (LD) kas flebi ve silikon implant ile meme rekonstrüksiyonu yapılan hastada gelişen NF'ye yaklaşım ve sonuçlarımızı tartışacağız.

Olgu Sunumu: Elli dört yaşında sol memede invaziv meme kanseri tanısı almış kadın hasta, genel cerrahi tarafından rekonstrüksiyon planlanması açısından tarafımıza danışıldı. Modifiye radikal mastektomi ile eş seanslı LD kas-deri flebi ve silikon implant ile rekonstrüksiyon planlandı. Mastektomi sonrası oluşan 15x8 cm lik defekt 370 cc anatomik silikon implant ve LD kas-deri flebi ile kapatıldı. Ameliyat sonrası 12. Günde mastektomi sonrası kalan cilt adasında kızarıklı, ısı artışı ve yaygın nekroz gözlendi. Ampirik IV Meropenem tedavisi başlandı. Doku biyopsi kültürü alındı fakat üreme saptanmadı. İki gün içerinde mastektomi cilt flepleri tamamen nekroz gözlendi. LD kas-deri flebi cildinde yer yer nekrozlar görüldü. Hastaya genel anestezi altında debridman uygulandı. Latissimus dorsi kasının kanlanmasının iyi olduğu gözlenmesi üzerine kas ve implant korundu. Bir hafta boyunca konvansiyonel pansuman ile takip edilen hastada kas dokunun granülasyonun yeterli olduğu gözlenmesi üzerine sol uyluk anterolateralden alınan 20x10 cm lik kısmı kalınlıkta deri grefti ile açık yara kapatıldı. Ameliyat sonrası 5. günde hasta taburcu edildi. Kontrollerinde komplikasyon yaşanmadı.

Tartışma: NF en çok uyluk, karın ve alt ekstremite görülmekte olup %10-15 arasında yüksek bir ölüm oranına sahiptir. Meme tutulumu nadir görülen bir durumdur. Erken teşhis ve radikal debridman hastanın genel durumunun korunması ve meme dokusu kurtarılması için gereklidir. Gecikmiş bir tanı, doku nekrozunun ilerlemesine ve ardından sistemik septik şok ve nihayetinde çoklu organ yetmezliğine ilerleyebilir. Bu çalışmada, latissimus dorsi ve implant ile meme rekonstrüksiyonu sonrasında gelişen NF'e erken ampirik tedavi ve cerrahi müdahale ile hastanın genel durumu korunmuş, kas nekrozu ve implant eksplantasyonu engellenmiştir.

Sonuç: Meme rekonstrüksiyonu sonrasında görülen NF olgularında erken teşhis ve cerrahi müdahale, hastanın genel durumunun korunmasında hayati öneme sahiptir.

Anahtar Kelimeler: İmplant, Latissimus Dorsi, Meme rekonstrüksiyonu, Nekrotizan Fasiit

Memede Nekrotizan Fasiit Görünümü ve Tedavi Süreci

Nekrotizan fasiit- Debridman ve Deri grefti uygulaması

P-238
Latissimus dorsi flep ve protez ile meme rekonstrüksiyonu sonrası gelişen protez ekspozisyonu ve DIEP ile ikincil rekonstrüksiyon

Semih Özçınar, Cemal Fırat, Rafet Özbey
İnönü Üniversitesi Tıp Fakültesi, Plastik Cerrahi Ana Bilim Dalı, Malatya

Giriş: Mastektomi sonrası meme rekonstrüksiyonunda alloplastik, otolog ve her ikisininde kullanıldığı bir çok seçenek vardır. (1) Latissimus dorsi flebi (LDF) meme rekonstrüksiyonunda protez ile veya sadece otolog doku ile güvenle kullanılmaktadır. (2) LDF sonrası en sık görülen komplikasyon donör alanında gelişen seromadır (3) Hastamıza postmastektomi sonrası protezli LDF ile meme rekonstrüksiyonu yapıldı ancak takiplerinde 3 ay sonrası protezin ekspoze olduğu görüldü. Protez çıkarılarak LDF ye ek olarak DIEP flep ile istenilen volüm sağlandı.

Olgu: 39 yaşında kadın hasta sol meme mastektomi ile kliniğimize başvurdu.(Resim 1) Hastadan onam alınarak, LDF ve protez ile meme rekonstrüksiyonu planlandı. Genel anestezi altında LDF planı için çizim yapıldı. (Resim 2). Eski skar hattından insizyonlar yapılarak flep için sol göğüs ön duvarında flebin taşınacağı alan hazırlandı. Çizime uygun insizyonlar yapılarak, cilt flebi ile birlikte kas flebi kaldırıldı. Flebin pedikül diseksiyonu thorakodorsal arter korunarak yeterli seviyeye kadar diseke edildi. Daha sonra kasın tendonu kesildi ve flep daha önce hazırlanan sol göğüs ön duvarına getirildi. 355 cc protez felbin altına yerleştirilerek flep inseti yapıldı.(Resim 3) Hasta taburcu edildikten 3 ay sonra felbin medialinden yara dehisansı ve protez ekspozisyonu kliniğimize başvurdu. (Resim 4) Protez çıkarılarak yara kültürü alındı üreme olmadığı tespit edildi. (Resim 5) Seröz akıntısı olan bölgeye 3 seans VAC tedavisi yapılarak LDF sonrası 6. ayda DIEP ile volüm sağlamak amacıyla meme rekonstrüksiyonu planı yapıldı. BT anjio ile perforatörler bulunduktan sonra DIEP serbest flebi ile eski LDF cilt felbi korunarak volum sağlamak amacıyla 2. kez meme rekonstrüksiyonu yapıldı (Resim 6) Takiplerinde

herhangi bir komplikasyon gelişmedi ve hastaya simetri sağlamak amacıyla revizyon planı yapıldı.

Tartışma: Meme rekonstrüksiyonu meme kanseri tedavisinde en önemli etmenlerden biriridir. (3) Bir çok teknik ve flep seçeneği olmakla birlikte LDF ve DIEP flep sıklıkla kullanılan seçeneklerdir. LDF 1983 te ilk kez tanımlandığından beri kısa cerrahi süresi, minör donör alan morbiditesi ve kısa öğrenme eğrisi gibi avantajlarıyla başarısız meme rekonstrüksiyonlarına alternatif ve kurtarma prosedürü olarak kullanılmıştır. (4) Donör alanda seroma LDF'nin en sık komplikasyonu olmakla birlikte protez ekspozisyonu nadir görülen komplikasyonlardan biridir. LDF ile DIEP flep komplikasyonları karşılaştırıldığında flebe bağlı komplikayonlar (yara dehisansı vb.) DIEP flepte daha fazla görülmektedir. (4) Protez ekspozisyonuna neden olan yara dehisansı postop 3. ayda gelişmiş olmakla birlikte alınan yara kültürlerinde herhangi bir üreme olmamıştır. Protez çıkarıldıktan sonra ikincil rekonstrüksiyon için uygun zamanda DIEP ile meme rekonstrüksiyonu yapılarak başarılı bir sonuç elde ettik.

Sonuç: Meme rekonstrüksiyonunda LDF ile rekonstrüksiyon güvenli bir flep olmakla birlikte bu hastamızda flep medialinde beklenmeyen bir şekilde gelişen yara dehisansı ve seröz akıntı nedeniyle DIEP free flep ile sekonder rekonstrüksiyon yapılmıştır.

Anahtar Kelimeler: Lastissimus Dorsi Flep, Protez ekspozisyonu, DIEP

Resim

P-239
Konnektif doku hastalığı varlığında implant tabanlı meme rekonstrüksiyon olgusu: 2 kere düşünmeli mi?

Servet Elçin Alpat, Ramazan Deniz, Mücahit Kaya, Nesrin Tan Başer
SBÜ Gülhane Eğitim ve Araştırma Hastanesi, Plastik, Rekonstrüktif ve Estetik Cerrahi ABD

28 yaşında BRCA-1 gen mutasyonu (+) meme kanseri teşhisi konan bayan hasta modifiye radikal mastektomi sonrasında kemo-radyoterapisini tamamlayıp meme rekonstrüksiyonu açısından kliniğimize yönlendirilmiştir. Kontrol altındaki dermal sarkoidozu dışında bilinen komorbiditesi bulunmayan hastaya kendi tercihiyle geciktirilmiş 2 aşamalı implant ile meme rekonstrüksiyonu planlanmış olup 1. seans 50 cc yağ enjeksiyonunu takiben 1 yıllık COVID-19 pandemi süreci sonrasında subpektoral doku genişletici yerleştirilmiştir. Post-operatif 3 hafta yara yeri iyileşmesi beklenen hastanın haftada 1 kere 50 cc ekspansiyon işlemi steril koşullarda sağlanmıştır. 4. ekspansiyon sonrası infra-mammarian kesi skarı superiorunda minimal eritem görülen hasta dehisens ve yara yeri enfeksiyonu açısından takip edilmiştir. Akut faz reaktanlarında herhangi bir yükseliş gözlenmeyen hastanın eriteminin gerilememesi üzerine ekspander cilt gerimini düşürmek için indirilmiş fakat yara dehisensi önlenememiştir. Alınan doku kültüründe herhangi bir bakteri izole edilemeyen hastaya profilaktik geniş spektrumlu antibiyotik başlanıp eritem gerileyip 2. doku kültüründe de üreme görülmemesi üzerine yara yeri revize edilmiştir. 1 hafta süresince herhangi bir enfektif tablo gözlenmeyen hastanın takiplerinde steril inflamasyonun devam etmesi ile hastada sarkoidoza bağlı yabancı cisim reaksiyonu düşünülüp doku genişletici eksplante edilmek zorunda kalınmıştır.

Yaygınlaşan multidisipliner onkoplastik yaklaşım ve gelişen güvenli cerrahi teknikler sayesinde meme kanseri tedavisi veya profilaksisi nedeniyle mastektomi geçirmiş hastalarda eş zamanlı ya da geciktirilmiş meme rekonstrüksiyon sayıları giderek artmaktadır. Bunun sonucu olarak plastik cerrahlar birçok ek hastalığa sahip geniş bir hasta spektrumu ile karşı karşıya kalmaktadır. Ek komorbiditeler ek komplikasyonları da peşinde getirmektedir. Daha önce sıkça vurgulanan obezite, diyabet, aktif sigara içiciliği ve radyoterapi hikayesi gibi komplikasyon hızını arttıran faktörlere ek olarak özellikle kadınlarda daha sık görülen konnektif doku hastalıkları (KDH) da cerrahi planlama esnasında sorgulanması gereken önemli bir unsurdur. İç organ ve nörolojik tutulum ile giden bu tip hastalıklar doğası gereği ve tedavide kullanılan anti-inflamatuvar tedaviler sonucu olarak yara iyileşmesinde gecikme, dokuda perfüzyon bozukluğu ve spontan yara oluşumlarının görüldüğü unutulmamalıdır. Son dönemde yapılan retrospektif klinik çalışmalarda KDH'li hastalarda eş zamanlı implant veya öz doku tabanlı meme rekonstrüksiyonlarından sonra yara dehisensi, postoperatif yara yeri enfeksiyonlarında artış ve kanama istatistiksel olarak artmış komplikasyon hızlarına sahip olduğu gösterilmiştir. Bu vakada ise geciktirilmiş 2 aşamalı rekonstruksiyon planlanmasına rağmen hastanın mevcut sarkoıdozuna bağlı steril inflamasyon tablosu gelişmiş olup ımplant kaybı ve yara dehisensi yaşanmıştır. Prospekif randomize klinik çalışmalarla desteklenmesi gereken bu bulgunun eş zamanlı meme rekonstrüksiyonları kadar geciktirilmiş rekonstrüksiyonlarda da KDH'ye bağlı komplikasyon olarak görülme ihtimalinin olduğu unutulmamalıdır.

Anahtar Kelimeler: doku genişletici, implant, konnektif doku hastalığı, meme kanseri, meme rekonstrüksiyonu, sarkoidoz

P-240
Mastektomi Sonrası Meme Rekonstrüksiyonu: Olgu Sunumu

Emrah Patat, Burak Çatalkaya, İlker Uyar, Ersin Akşam
İzmir Katip Çelebi Üniversitesi Atatürk Eğitim ve Araştırma Hastanesi İzmir

Giriş: Meme kanseri kadınlarda görülen en sık kanser türüdür. Mastektomi sonrası meme onarımları, son yıllarda geliştirilen teknikler ve hastaların bilinçlenmesi ile giderek artmaktadır. Meme rekonstrüksiyonu için günümüzde

birçok farklı teknik kullanılabilmektedir. Her hasta için kullanılacak teknikleri seçerken hastaya ait özellikler, hastanın tercihi, uygulanan mastektomi tipi ve mastektomi sonrası hastanın tedavisinde kullanılacak olan tedavi rejimleri önem arz etmektedir. Biz bu çalışmamızda akut anemi sonrası gelişen doku hipoksisi durumunda gelişen parsiyel DİEP flebi kaybını literatür eşliğinde sunuyoruz.

Olgu: 50 yaşındaki kadın hasta 20 yıl önce dış merkezde sol meme, meme kanseri sebebiyle opere olup 2018 yılında sol meme alt dış kadrandaki skar ve meme asimetrisi için Plastik, Rekonstrüktif ve Estetik Cerrahi kliniğimize başvurdu. Kemoterapi ve radyoterapi öyküsü olan hastaya mevcut skarı ve asimetrisi için operasyon planlandı. Hastanın skar eksizyonu yapılıp meme asimetrisi için sol meme süperomedial pedikül vertikal skar redüksiyon mamoplasti operasyonu yapılıp mevcut skar dokusu ve redüksiyon materyali histopatolojik incelemeye gönderildi. Hastanın patolojik incelemesinde sol meme skar dokusu olarak gönderilen materyalde invaziv duktal karsinom saptandı. Hastaya genel cerrahi kliniği tarafından sol meme simple mastektomi ve sol aksiller lenf nodu diseksiyon operasyonları yapıldı. Hasta bu operasyonlardan yaklaşık 3 yıl sonra 2021 ağustos ayında meme rekonstrüksiyonu için kliniğimize tekrar başvurdu. Mevcut meme asimetrisi düzeltilmesi için hastamıza DIEP flep ile meme rekonstrüksiyonu operasyonu planlandı. Genel anestezi altında hastanın uygun cerrahi alan temizliği sonrası DIEP flep uygun çizim sonrası sol lateralden cilt ve cilt altı dokular insize edildi. Eksternal oblik kas fasyası üzerinden mediale doğru diseksiyona devam edildi. Preoperatif doppler ile belirlenen periumblikal derin inferior epigastrik arter cilt perforatörleri fasya üzerinde tespit edildi. Rektus fasyası açılarak proksimale, inferior epigastrik arter seviyesine kadar diseke edildi. Flebin geri kalan kısımları umblikus ayrıldıktan sonra düşüldü. Eş zamanlı olarak sol meme rekonstrüksiyonu planlanan hastanın alıcı sahası hazırlandı 3. kosta kartilajı tabanında internal torasik arter diseke edildi 3. kosta sternum bileşkesindeki kartilaj rounger ile eksize edildi. Arterin ve venin anastomoza uygun olduğu görüldü. DIEP flep donör sahadan ayrıldı. Alıcı sahada 1 arter 1 ven anastomozu yapılarak meme rekonstrüksiyonuna uygun biçimde şekillendirilerek alıcı sahada cilt flepleri eleve edilerek DIEP flep oluşan poşa yerleştirildi. Flep anastomoz sonrası viable olarak değerlendirildi. Kanama kontrolü sonrası 1 hemovac dren konularak cilt sütüre edildi. Donör saha superior cilt flebi ksifoide kadar eleve edildi. Verici sahadaki fasya defekti loop prolen ile onarıldı. Eleve edilen superior bazlı fasyokutan flep kanama kontrolü sonrası 2 hemovac dren konularak inferior cilt ile fasya-ciltaltı-cilt sütüre edilerek donör saha kapatıldı. Pansuman sonrası abdominal korse giydirildi. Hasta operasyon sonrası flep takiplerinde cilt adasında venöz yetmezlik ile başlayan post op 1.hafta cilt nekrozu gelişti. Mevcut nekrozu için debridman operasyonu planlandı. Genel anestezi altında operasyon sahaları batikonlu solüsyonla temizlendi. Steril örtünme sonrası hastanın DIEP flep cilt adası nekroze görünümde olması sebebiyle debridmana başlandı. Sadece epidermis ve dermis ile sınırlı nekroz olduğu görüldü. Nekroze dokular debride edildi. Oluşan doku defekti için sol taraf latissimus dorsi flep tasarlandı. Hasta lateral dekübit pozisyonuna alındı. Planlanan cilt insizyonları düşülüp pediküllü latissimus dorsi kas flebi süperiordan inferior pole doğru eleve edilip uygun hemostaz sonrası tünelize edilerek sol memeye mevcut doku defektine adapte edildi. Flep donör alanı hemostaz sonrası 2 adet hemovac dren yerleştirilip flep viable olduğu görüldükten sonra uygun anatomik katman sütürasyonu yapılarak primer kapatıldı. Hastanın postoperatif hematom ve flep takipleri yapıldı. Flep viabilitesi görülüp hemovac drenlerinin çekilmesi sonrası postoperatif 10.gün taburcu edildi.

Tartışma ve Sonuç: Otolog doku kullanılarak meme rekonstrüksiyonunun başlıca yöntemleri alt karın dokusundan flepler, latissimus dorsi muskulokutan flep, diğer flepler ve otolog yağ greftleridir. Meme rekonstrüksiyonu için standardizasyon çalışmaları günümüzde hala kısıtlıdır. Bu yüzden her hastayı ayrı ayrı ele alıp hasta bazlı tedavi modeli oluşturmak hasta memnuniyeti için oldukça önemlidir. Meme rekonstrüksiyonunun amacı, mastektomi hastalarında estetik olarak tatmin edici, simetrik memeler elde etmektir. Kabul edilebilir bir görünüm elde ederek, meme rekonstrüksiyonu hastaların yaşam kalitesini iyileştirmeli ve daha sonra herhangi bir sağlık riski oluşturmamalıdır. Serbest flep cerrahisinde hemodinamik stabilizasyon çok önemlidir. Flepte total nekroz olabileceği gibi bizim vakamızda görüldüğü üzere parsiyel nekrozlar da nadiren olabilmektedir. Bu sebeple klinik olarak total nekroz saptanan vakalarda bile agresif debridmandan kaçınılmalıdır.

Anahtar Kelimeler: Meme, DIEP, Latissimus dorsi, Rekonstrüksiyon

Resim 1:

Hastanın preoperatif ve intraoperatif görüntüleri

P-241
Alt Dudak Defektlerinde Serbest Süperthin Anterolateral Uyluk Flebi Kullanımı ve Klinik Deneyimlerimiz

Aziz Parspancı[1], Zülfükar Ulaş Bali[2], Merve Özkaya Ünsal[3], Yavuz Tuluy[4], Levent Yoleri[1], Yavuz Keçeci[1]
[1]Manisa Celal Bayar Üniversitesi Plastik Rekonstrüktif ve Estetik Cerrahi Anabilim Dalı, Manisa
[2]Bahçeşehir Üniversitesi Plastik Rekonstrüktif ve Estetik Cerrahi Anabilim Dalı, İstanbul
[3]Merkezefendi Devlet Hastanesi Plastik Rekonstrüktif ve Estetik Cerrahi Kliniği, Manisa
[4]Turgutlu Devlet Hastanesi Plastik Rekonstrüktif ve Estetik Cerrahi Kliniği, Manisa

Amaç: Travma ve tümör eksizyonu sonrası oluşan dudak defektlerinin rekonstrüksiyonunda amaç hem estetik hem de fonksiyon olarak iyi bir sonuç elde etmektir. Kompetans ve yeterli ağız açıklığının sağlanması ile hastaların yaşam kalitesi artmakta, bu da yapılan rekonstrüksiyon operasyonunun başarısını göstermektedir. Bu hedeflere aynı anda ulaşmak alt dudak defektlerinde zorluk teşkil etmektedir1. Anterolateral uyluk flebi (ALT flep) süperthin planda kaldırılarak ince bir flep elde edilebilmekte ve fasya grefti ile askı uygulanarak kompetans sağlanmaktadır2,3.

Yöntem: Kliniğimizde Ekim 2018 ve Ağustos 2021 tarihleri arasında alt dudakta defekt nedeniyle süperthin ALT flebi planlanarak opere edilen 7 hasta mevcuttur. Bu hastalardan 6'sı alt dudak skuamoz hücreli karsinom (SCC) ve 1'i ateşli silah ile yaralanma nedeniyle kliniğimize başvurmuştur. Hastaların 5'i erkek, 2'si kadındır. Hastaların yaş ortalaması 58'dir (32-85). Tüm hastalarda alt dudağa askı amacıyla flep donör sahadan alınan fasya grefti kullanılmıştır. Alınan fasya grefti non-absorbable dikiş materyali kullanılarak orbicularis oris kasına tespit edilmiştir. Tüm hastalarda flepler süperthin planda eleve edilmiştir. Hastaların tamamında donör sahalar primer onarılmıştır. Tüm hastalarda defektler tam kat olup cilt, orbikülaris oris ve mukozayı içermektedir.

Bulgular: Tüm hastalar postop 1.günde mobilize edilerek ortalama 7.günde taburcu edilmiştir ve postop ilk 2 günde oral alım kapalı olarak izlenmiştir. Fleplerin hiçbirinde parsiyel veya total flep kaybı izlenmemiştir. Flep boyutları en küçük 8*6 cm ve en büyük 14*10 cm arasında ölçülmüştür. Hastalar en kısa 6 ay en uzun 20 ay postop takip edilmiştir. 1 hasta hariç diğer tüm hastalarda hem dinlenme durumunda hem de konuşma ve beslenme sırasında kompetansın yeterli olduğu görülmüştür. (Fotoğraf1) 1 hastada postoperatif 3. ayda sekonder askı işlemi yapılmıştır. Hastaların hiçbirinde mikrostomi izlenmemiştir. (Tablo1)

Sonuç: Fasya grefti ile beraber kullanılan süperthin ALT flebi alt dudak rekonstrüksiyonunda fonksiyonel ve estetik açıdan kullanışlıdır.

Referanslar

1. Kuo Y Jeng SF, Wei FC, Su CY, Chien CY. Functional reconstruction of complex lip and cheek defect with free composite anterolateral thigh flap and vascularized fascia. Head Neck, 2008;30:1001-1006.
2. Agostini T, Lazzeri D, Spinelli G. Anterolateral thigh flap thinning: techniques and complications. Ann Plast Surg. 2014;72(2):246-252. doi:10.1097/SAP.0b013e31825b3d3a.
3.Torres-Ortíz Zermeño CA, López Mendoza J. Aesthetic and Functional Outcomes of the Innervated and Thinned Anterolateral Thigh Flap in Reconstruction of Upper Limb Defects. Plast Surg Int. 2014;2014:1-7. doi:10.1155/2014/489012

Anahtar Kelimeler: dudak rekonstrüksiyonu, serbest flep, superthin ALT flebi

Fotoğraf 1

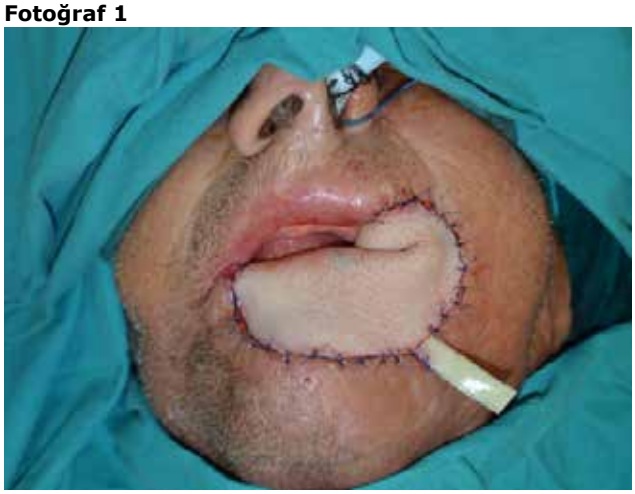

Vasküler anastomoz ve flep inseti sonrası görünüm

Tablo 1

Hasta	1	2	3	4	5	6	7
Yaş	61	51	62	73	82	40	32
Cinsiyet	Erkek	Kadın	Erkek	Erkek	Kadın	Erkek	Erkek
Etyoloji	SCC	SCC	SCC	SCC	SCC	SCC	Ateşli silah yaralanması
Tm. evresi	T3N0M0	T3N0M0	T4N3M0	T3N0M0	T3N0M0	T4N0M0	-
Flep boyutu	8x6 cm	9x8 cm	9x6 cm	10x8 cm	8x6 cm	10x7 cm	14x10 cm ALT flep+ 7 cm fibula flebi
Komplikasyon	Sarkıklık	Bulky görünüm	-	-	-	-	-
Sekonder işlem	Askı	Debulking	-	-	-	-	-
Takip süresi	6	6	9	12	14	20	16
Ağız açıklığı	Normal	Normal	Normal	Normal	Normal	Normal	Normal
Sözlü yeterlilik	Yetersiz	Normal	Normal	Normal	Normal	Normal	Normal
Konuşma	Normal	Normal	Normal	Normal	Normal	Normal	Normal

Klinik ve demografik özellikler

P-242
Kadından erkeğe cinsiyet dönüşüm operasyonu serbest vaskülarize fibula ile falloplasti: risk faktörleri, Operasyon da karşılaşılan güçlükler, Alternatif Çözümler

Eyüphan Gencel, Cengiz Eser, İbrahim Tabakan, Ömer Kokaçya, Erol Kesiktaş, Osman Metin Yavuz
Çukurova Üniversitesi Tıp Fakültesi, Plastik Rekonstrüktif ve Estetik Cerrahi Ana Bilim Dalı, Adana

Sadove ve Şengezer'in literatüre katkıda bulunduğu fibula osteokütan fibula ile falloplasti operasyonları protez ihtiyacını ortadan kaldırması nedeniyle günümüzde bir çok merkezde serbest ön kol flep ile falloplastiye alternatif olarak uygulanmaktadır. fibula isteokütan flebin uygulamadaki zorluklarından biri, 3 boyutlu yerleşimde cilt perforatörlerinin gerilmesi, basıya maruz kalabilmesi ve tromboze olabilmesidir. bu nedenle sadece yumuşak doku ile yapılan serbest flep rekonstrüksiyonlarına göre daha yüksek oranda flep kaybı beklenebilir. Bu sunuda retrospektif olarak hasta kayıtlarına ulaşılabilen 27 trans erkek hastada fibula osteokütan flep ile falloplasti sonuçları değerlendirilmiştir. operasyon süreleri komplikasyonların yanı sıra hasta seçimini sınıflandırma açısından alıcı alan ve donör alan kaynaklı preop değerlendirmeler uyluk ve kruris orta hattaki ölçümler distal perforatör ile fibula kemik distali arasındaki mesafe ölçümleri ve operasyon sonrası karşılaşılan majör ve minör problemler, antikoaugülan tercihleri, sekonder salvage amaçlı girişimler ve alternatif çözümler değerlendirilmiştir.

Alternatif Çözümler:
ALICI ALAN PROBLEMLERİ: alıcı alanlarda damarsal yapılara ulaşım ve ALT gibi uyluk bölgesinden flep ile yapılan falloplastilerde de cilt flep kalınlığının fazla olması ve alıcı damarlara ulaşırken ekspozisyonda güçlüklerle karşılaşılmaktadır. özellikle trans erkek hastalarda uzun dönem hormon kullanımı olmasına rağmen gerek hormon tedavisine uyumsuzluk gerekse feminen fenotipin korunduğu dirençli vücut yağ birikmesi nedeniyle sorunlarla karşılaşılmaktadır Pinch testinin 1.5 cm den fazla olduğu olgularda tüp flebin erken dönemde ödem oluşmadan yapılabilse de 72 saat içinde ödemde artışa bağılı sütür gevşetmesine ve deri grefti uygulamalarına dönüldü. Uylukta safenöz yapının diseksiyonunun zorluğu dışında transpozisyonunda ve tünelde daha çok basıya maruz kalıp venöz problemler nedeniyle sekonder ekplorasyona gidildiği görüldü. Vücut kitle endeksi (BMI) 25-30 arasında flep kaybı ve komplikasyonlar azalırken BMI>30 da flep kaybı ve donör alan greft kayıplarının seroma oluşumlarının daha fazla olduğu görüldü.

ARTER TERCİHİ VEN GREFTİNE ALTERNATİF: dosya bilgilerinden anastomozların erken dönem uç yan femoral arter tercih edilirken olguların %60 ında derin inferior epigastrik arter olduğu hiçbir vakada derin inferior epigastrik artere eşlik eden komitant venlerin kullanılmadığı safen ven transposizyonun olduğu görüldü. Safen venin ortalama 12-16 cm arasında bifürkasyon yaptığı dalının korunarak peronel sistemde 2 ven anastomozunu sağladığı görüldü.

ANTİKOAGÜLASYON:Operasyon öncesi 12 saat te düşük molekül ağırlıklı antikoauguan tedavisinin başladığı operasyon sırasında tromboza meyil olmadığı durumlarda 5000 ünite heparin subkütan yapılmadığı tedavi dozundan antikoagulan uygulamalarında kanama miktarının fazla olması nedeniyle replasmana ihtiyaç duyulduğu %5 olguda ekplorasyon ile kanama kontrolünün sağlandığı koagülasyona 3 olguda ara verildiği görüldü.

FLEP KAYBI: 2 hastada 3. Ve 4 günlerde flep kaybı oldu flep kayıplarının postoperatif sigara içimine bağlı olduğu BMI >30 olan hastada ven'in basıya maruziyeti sonrası olduğu görüldü

SALVAGE GİRİŞİMLERİ: 2 hastada fibula kemiği alt alanına gömüldü ve flebe delay yapıldı 10. Günde pediküllü ALT flebi fibula kemiği ile birlikte kaldırılarak penis rekonstrüksiyonu amaçlı orta hatta getirildi. BMI'in>30 olduğu olgularda pediküllü ALT flep kalılığındaki artışa bağlı tüp flep yapılmaması ve sekonder greftleme ve flep ilerletme operasyonları ile tüp flep yapılmasına yol açmıştır. Sonuç olarak sigara kullanımı ve BMI'in 30 dan yüksek olması osteokütan fibula ile yapılan falloplasti operasyonlarında flep kaybı ile direk ilişkili olduğu düşünülmektedir.

Anahtar Kelimeler: cinsiyet değişimi, falloplasti, penis rekonstrüksiyonu, serbest fibula osteokütan flep, transgender

P-244
Posterior tibial arter alıcı damarlı çapraz bacak serbest fleplerinin pedikülünü korumak için fasyokütan fleplerin kullanımı

Emrah Kağan Yaşar, Can İlker Demir, İsmail Tekfiliz, Murat Şahin Alagöz
Kocaeli Üniversitesi Tıp Fakültesi, Plastik Rekonstrüktif ve Estetik Cerrahi AD

Travma, diyabetik ayak yaraları, ateroskleroz ve tümörler ekstremite amputasyonlarının en sık nedenleridir. Özellikle ileri derecede devaskülarize ve denerve ekstremitelerde amputasyon seçeneğini destekleyen veya kollateral dolaşımdan başka arteri olmayan veya tek arter ile viabilitesi sağlanan veya patent arteri olmayan uzuvlarda özellikle mikrocerrahi işlemlerle uzuv kurtarma girişimini destekleyen görüşler vardır. Çapraz bacak flepleri, alıcı damar yokluğunda büyük doku defektlerinde serbest doku transferi için kullanılan kurtarma yöntemlerinden birisidir. Çapraz bacak serbest flep için alıcı arter seçiminde en uygun olan posterior tibial arter ve konkomitan venlerin üzerindeki fasyokütan flep rahatlıkla kullanılabilir. Böylece hem serbest flebin pedikülünün bir tarafının korunması hem de flebin karşı bacakta fasyokutanöz flep boyuna eşit mesafe kadar ilerlemesi sağlanabilmektedir. Bu çalışmada fasyokutan fleplerin bu katkısını gösteren iki vaka sunulmuştur. Aynı taraf alt ekstremitede alıcı damar yokluğu mevcut olup ekstremite rekonstrüksiyonlarında çapraz bacak flebi tercih edileceği durumlarda, defekt boyutları orta büyük genişlikteyse, ikinci bir köprü flebiyle alıcı damarların korunması ve flebin defekte rahatça ilerletilebilmesi köprü flep kullanımını avantajlı kılar fakat ikinci bir serbest flebin yapılıyor oluşu yöntemin dezavantajıdır. Orta ve büyük genişlikteki defektlerde, ikinci serbest flep yöntemi olan köprü flep seçeneğinin hemen öncesinde bu yöntemin akılda tutulmasının faydalı olacağı düşünülmektedir.

Anahtar Kelimeler: çapraz bacak, serbest flep, ekstremite kurtarma, rekonstrüksiyon

Şekil 1

a-b-c) Yüksek enerjili elektrik yanığı sonrası sol alt ekstremitede geniş nekrotik alanın debridman öncesi ve sonrası görünümleri izlenmektedir. d) Arteryal dolaşımı sadece kollateral arterlerden sağlanmakta olan alt ekstremitenin çapraz bacak posterior tibial arter ve ven alıcı damarlı serbest latissimus dorsi kas deri flebiyle onarılmış halinin görünümü izlenmektedir.

P-245
Kompleks Abdominal Duvar Defektlerinin Pediküllü Anterolateral Uyluk Flebi ile Onarımı

Ömer Kokaçya, Damla Gencel, Maide Ergen, Osman Metin Yavuz, Eyüphan Gencel, Cengiz Eser
Çukurova Üniversitesi Tıp Fakültesi, Plastik, Rekonstrüktif ve Estetik Cerrahi Ana Bilim Dalı, Adana

Giriş: Abdominal defektler etiyolojilerine göre travmatik batın yaralanmaları, cerrahi bölgelerde sütür ayrışmaları, onkolojik rezeksiyonlar, transplant cerrahi sonrası komplikasyonlar veya abdominal kompartman sendromu gibi nedenlerle oluşmaktadır. Abdominal duvar rekonstrüksiyonunda fasya ve yumuşak doku devamlılığın sağlanması amaçlanır. Anterolateral uyluk flebi ilk olarak Song tarafından serbest flep olarak kullanılmış, Wei ve arkadaşları tarafından hem serbest hem de pediküllü olarak kullanılarak teknik yaygınlaştırılmıştır. Bu çalışmada pediküllü anterolateral uyluk flebinin (pALT) tam kat abdominal duvar defekt onarımında güvenilir bir tercih olduğu tartışılmıştır.

Materyal Method: Ağustos 2019 ile Eylül 2020 tarihleri arasında kliniğimizce pALT ile abdominal defekt onarımı yapılan 6 hasta çalışmaya dahil edildi. Hastalar retrospektif olarak araştırıldı ve yaş, cinsiyet, etiyoloji, eşlik eden hastalık, sigara kullanımı ve beden kitle endekslerine göre değerlendirildi. Hastalar genel cerrahi tarafından uygulanmış tedaviler, hastanede yatış süreleri, tarafımızca uygulanan pALT flebin boyutları, perforatör sayısı, flebin defekte ulaştırılma şekli (cilt altı tünel veya cilt insizyonu ile), rekonstrüksiyona ait operasyon sayısı, toplam hastane yatış süresi, post operatif komplikasyonlar ve takip süreleri açısından değerlendirildi.

Hastalar ve Sonuçlar: Karın ön duvar defekti onarımı yapılan altı hasta yaş, cinsiyet, etiyoloji, eşlik eden hastalıkları, beden kitle indeksi, sigara kullanımı, defektin yeri açısından değerlendirildi. Aralarında açık batın olarak takip edilen hastaların etiyolojik nedenleri karın ön duvarında skuamoz hücreli karsinom, nekrotizan fasiit, adenokarsinom cilt invazyonu, perfore ileus ve ventral herni onarımı sonrası cilt nekrozuydu. Bir hastaya iki ayrı flep olmak üzere toplamda altı hastaya yedi flep cerrahisi yapıldı. Hastalar operasyonda kullanılan flep genişliği, donör alanın onarım şekli, cilt perforatör sayısı, flebin defekte ulaştırılma biçimi, meş kullanımı, komplikasyon, onarım sebebiyle yapılan operasyon sayısı, onarımdan sonra hastanede yatış süresi, operasyon sonrası hastane takip süresi bakımından araştırılarak sınıflandırıldı (Tablo 1)

Tartışma: Açık batın defektleri hem farklı katmanları içermesi hem de etiyolojiye ait sorunlar nedeniyle baş etmesi güç defektlerdir. Literatürde abdominal defektler için çeşitli flepler kullanılmıştır. Anterolateral uyluk flebinin varyasyonları özellikle karın ön duvarı defektlerinde çokça tercih edilmiştir. Serbest, pediküllü, fasia lata ile kombine, vastus lateralis ile kombine gibi teknikler denenmiştir. Bu çalışmada geniş abdominal defektlerinde flep için pozisyon değişimine gerek kalınmayan ve hızlı bir onarımı sağlayan pALT flebinin kullanımı değerlendirilmiştir. Abdominal fasya defekti için dual prolen meş kullanımının yanı sıra flepler subfasial planda eleve edilerek fasya devamlılığı sağlanmaya çalışılmıştır. Çalışmaya dahil edilen hastalarda yoğun bakım yatışı olan ve hastada hemodinamiyi bozan açık batın gibi etiyolojilerin varlığında yara iyileşmesinde sorunlar veya flep kayıplarıyla ve hasta kayıplarıyla karşılaşılmıştır. pALT geniş abdominal defektlerde hem teknik açıdan kolay olması, hem pedikülün güvenilir şekilde uzak mesafelere uzanabilmesi hem de uygun hastalarda yeterli fasya ve yumuşak dokuyu sağlaması açısından güvenilir bir flep olması açısından öncelikli tercih edilmiştir.

Anahtar Kelimeler: Anterolateral uyluk flebi, pediküllü flep, rekonstrüksiyon

Tablo 1

Hasta	Flep Alanı (cm 2)	Donör onarım şekli	Perforatör sayısı	Cilt tüneli Veya İnsizyon	Meş Kullanımı	Komplikasyon	Operasyon Sayısı	Onarımdan sonra hastane yatış süresi (gün)	Post operatif takip süresi (ay)
1	30x25	deri grefti	3	insizyon	var	Skrotal ödem	1	15	3
2	32x15	deri grefti	2	insizyon	var	Parsiyel vastus lateralis nekrozu	2	28	3
3	23x14	pri-mer	1	insizyon	var	Total flep kaybı sonrası ikinci pALT ile onarım	4	90	3
3	24x14	pri-mer	2	insizyon	var	Sütür ayrışması			
4	17x9	pri-mer	1	insizyon	yok	Yok	1	6	3
5	25x12	pri-mer	2	tünel	var	Kolostomiye bağlı reoperasyon	2		
6	20x15	pri-mer	1	tünel	var	Yok	1		

Hastaların rekonstrüksiyona ait özellikleri ve operasyon sonrası değerlendirmeleri

P-247
Göğüs Ön Duvarı Defektlerinde Rektus Abdominis Flebi İle Rekonstrüksiyon / Olgu Serisi

Mert Günday, Güven Ozan Kaplan, Hakan Uzun
Hacettepe Üniversitesi Tıp Fakültesi, Plastik-Rekonstrüktif ve Estetik Cerrahisi Ana Bilim Dalı, Ankara

Amaç: Günümüzde sıklığı giderek artmakta olan göğüs ön duvarı defektlerinde kliniğimizde yapmış olduğumuz rektus abdominis flebi ile rekonstrüksiyon olgularının sonuçlarını literatüre kazandırmak ve defekt lokasyonu ve büyüklüğüne bağlı olarak rektus abdominis flebinin öncelikli tercih olabileceğini göstermek.

Yöntem-Gereçler: 1 Ocak 2019 tarihinden itibaren kliniğimizde gerçekleşen göğüs ön duvarı defektlerinde rektus abdominis flebi ile rekonstrüksiyon yapılan hastalar retrospektif olarak tarandı. 11 hasta ortalama 18.3 ay takip süresi ile değerlendirildi.

Bulgular: Son 2 yıl içerisinde kliniğimizde 7'si kadın, 4'ü erkek olmak üzere toplam 11 hastaya rektus abdominis flebi ile göğüs ön duvarı rekonstrüksiyonu yapıldı. Bu hastaların 6'sı (%54) malign nedenlere bağlı, 4'ü (%36) sternotomi sonrası enfeksiyona bağlı, 1'i de (%9) osteoradyonekroza bağlı göğüs ön duvarı defekti olduğu görüldü. 11 hastanın 8'inde sentetik ağ kullanıldı. Hastaların ortalama 12.5 gün yatış süresiyle serviste tedavileri yapıldıktan sonra ortalama 18.3 ay boyunca polikliniklerimizden takibi yapıldı. Bu süreç boyunca hiçbir hastada flep kaybı görülmedi. Karşılaştığımız komplikasyonlar: 2 hastada hematom, 2 hastada yara yeri ayrılması, 1 hastada seroma, 2 hastada flep distalinde parsiyel nekroz görüldü. Hematom görülen vakalarda hematom boşaltılması ve kanama kontrolünün sağlanması ardından hiçbir sorun gözlenmedi. Flep distalinde parsiyel nekroz görülen vakada ise pansumanla takibinde yara yerinde iyileşme olduğu görüldü. Rektus abdominis flebi kullanılması sonrası hiçbir hastada karın bölgesinde herniasyon görülmedi. Hiçbir hastada enfeksiyon görülmedi.

Sonuç: Günümüzde maligniteler (primer ya da uzak organ metastazları), yapılan cerrahi işlemler (göğüs ön duvarına yapılan işlemler sonrası enfeksiyon kaynaklı) ve göğüs ön duvarına radyoterapi uygulanması (osteoradyonekroz) sonrası sıklığı giderek artmakta olan göğüs ön duvarı defektlerinin onarımı kritik önem taşımaktadır. Göğüs duvarı rekonstrüksiyonunun hedefleri arasında paradoksal hareketi en aza indirmek, pulmoner mekaniğe yardımcı olmak, altta yatan göğüs iç organlarını korumak ve normal bir göğüs konturunu korumak yer alır. Ayrıca rekonstrüksiyonun ameliyat sonrası mekanik ventilasyonu ve hastanede kalış süresini azalttığı gösterilmiştir. Kliniğimizde yapmış olduğumuz olgu serisinden hareketle göğüs ön duvarı defektlerinde pediküllü rektus abdominis flepleri gerek büyük defektleri onarabilmesi gerek de lokalizasyon olarak ksifoid prosesse kadar uzanabilen defektlerde etkili olabilmesi nedeniyle öncelikli tercih olarak önerilebilir.

Anahtar Kelimeler: Göğüs ön duvarı defekti, Rektus abdominis flebi, rekonstrüktif mikrocerrahi

Pediküllü Rektus Abdominis Flebi

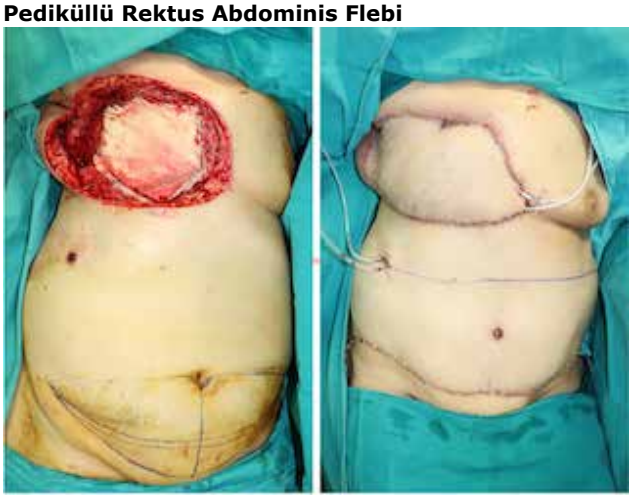

Kliniğimizde yapılan olgulardan bir tanesinin intraoperatif ve post-operatif çekilmiş görüntüsü

P-248
Proksimal tibia rekonstrüksiyonu için proksimal seviye kırıklı fibulanın osseokutanöz anterograd pediküllü olarak kullanımı güvenli midir?- Vaka sunumu ve literatür taraması

Emrah Kağan Yaşar[1], Can İlker Demir[1], Cavgın Yıldırım[1], Murat Şahin Alagöz[1], Kaya Memişoğlu[2]
[1]Kocaeli Üniversitesi Tıp Fakültesi, Plastik Rekonstrüktif ve Estetik Cerrahi AD
[2]Kocaeli Üniversitesi Tıp Fakültesi, Ortopedi ve Travmatoloji AD

Osteoseptokutanöz fibula flebi, kemik rekonstrüksiyonu için en değerli ve en yaygın kullanılan fleptir. Ancak daha önce kırılmış fibulanın kemik rekonstrüksiyonu için serbest veya pediküllü flep olarak kullanımı literatürde sınırlı bilgiye sahiptir. Literatürde, yüksek enerjili yaralanma sonrası kompozit tibial rekonstrüksiyon için anterograd pediküllü osteokutanöz fibula flebi olarak kullanılan proksimal düzeyli kırıklı fibula kemiği olan bir olgu hakkında yeterli veri bulunmamaktadır. Daha önce kırılmış fibulanın kemik rekonstrüksiyonu için serbest veya pediküllü flep olarak kullanımı nadiren bildirilmiştir. Bu yöntemin pediküllü flepler kullanılarak yapılarak iyi sonuçlar verdiği raporlanmıştır. Benzer şekilde daha önce kırılmış fibula fleplerini serbest flep olarak kullanmış ve iyi sonuçlar bildirmiş yayınlar da mevcuttur. Pediküllü fibula kullanımı, yapısal destek kaybına neden olabileceği için tibia rekonstrüksiyonlarında önerilmemekle birlikte, bu seçenek ile başarılı sonuçlar elde edildiği birçok literatür verisi vardır. Sunulan olgunun farkı, ameliyatın zamanlamasının subakut dönemde olmasıdır. Ateşli silah yaralanması sonrası proksimal tibial bölgenin kompozit defektinin osteokutanöz fibula flebi ile rekonstrükte edildiği bir hastada, proksimal seviyede kırığı olan fibulanın subakut dönemde anterograd akım ile pediküllü bir şekilde kullanılabileceği gösterilmiştir ve bu flebin kullanımının akılda tutulması gerektiği düşünülmektedir.(Şekil 1) Travmatize olmuş fibula kemiği içerikli fibula flebi için, ameliyat öncesi BT anjiyografinin değerlendirilmesi ve perioperatif peroneal arterin açıklığının ve akım yönünün teyit edilmesi sayesinde, bu flep subakut dönemde dahi kullanılabilir. Subakut dönemde yaralanma bölgesine giren peroneal pedikül etrafında mevcut olabilecek enflamatuar alanlarının total diseksiyonu ile cerrahi prosedürün başarı şansı artırılabilir. Subakut dönemin geçmesini beklemeden uygulanan bu prosedürün nihayetinde, hastanın tekrar ayağa kalkma ve işine dönme süresi kısaltıldığı gibi, potansiyel psikososyal risklerin de azaltıldığı düşünülmektedir.

Anahtar Kelimeler: kırık, osteokutanöz fibula flebi, pediküllü, subakut dönem, yaralanma alanı

Şekil 1

a-b: Yüksek enerjili yaralanma sonrası tibial bölgenin preoperatif anteroposterior radyografisi ve nekrotik alanın görünümü c-d: Postoperatif 5. ayda aynı bölgenin anteroposterior radyografisi ve yumuşak dokunun görünümü

P-249
Serbest Gracilis Kas Transferi ile Dinamik Fasiyal Palsi Onarımı Tecrübelerimiz

Soysal Baş, Mert Noyan Dabak, Kurtuluş Öz, Yunus Ertaş, Ali Can Aydın, Alper Taşan
S.B.Ü Şişli Hamidiye Etfal Eğitim Araştırma Hastanesi Plastik Rekonstrüktif ve Estetik Cerrahi Kliniği-İstanbul

Giriş: Fasyal palsi fonksiyonel defisitilere yol açabilen,ciddi estetik ve psikolojik etkileri olan kompleks ve çok yönlü bir klinik durumdur. Konjenital ve edinsel olabilen bu durumla plastik cerrahi pratiğinde daha çok travma veya cerrahiye sekonder olarak karşılaşılır. Tarih boyunca ilerleme ve gelişme gösteren fasyal palsinin cerrahi tedavisi plastik cerrahların en özel uğraş alanlarındandır. Bu antitede fasyal palsinin yarattığı deformite tüm yüz yarımı boyunca fonksiyonel olarak ele alınmalıdır. En önemli hedefler ise gülme restorasyonu ve göz kapağı fonksiyonunun geri kazanılmasıdır. Günümüzde sık kullanılan yöntemler statik ve dinamik tedaviler olarak iki ana gruba ayrılmakta olup

birlikte primer sinir onarımı, sinir grefti ile onarım, statik slingler, sinir transferi, kas transferi ve fonksiyonel kas transplantasyonu olarak genel bir çatı altında toplanabilir. Bunlardan en güncellerinden birisi olan ve iki aşamalı olarak dinamik rekonstrüksiyon sağlayan sinir grefti yerleştirilmesi ve serbest kas transferi prosedürü sıkça uygulanmaktadır. Bu prosedürün ilk seansında uygun boyutlarda alınan periferik sinir grefti, sağlam yüz yarımında fasyal sinir distal dallarına (genellikle buccal dal) adapte edilmekte, sinir iyileşmesi ve karşı tarafa uzamasına izin veren uygun zaman beklendikten sonra, hareketi sağlayacak fonksiyonel kas transferi sinirin koaptasyonuyla birlikte ikinci seansta uygulanmaktadır. Biz de çalışmamızda konjenital ve cerrahiye sekonder olarak meydana gelen fasyal palsili 3 hastamıza uyguladığımız serbest gracilis flebi ile dinamik rekonstrüksiyonu ele aldık.

Vakalar: Söz konusu çalışmamızda kliniğimizde 2018 Mart-2020 Temmuz tarihleri arasında sinir grefti+ free gracilis flebi ile fasyal palsi dinamik rekonstrüksiyonu uygulanan 3 hasta yer aldı. Hasta 1, 18 yaşında kadın hasta ve sağ konjenital fasyal palsiye sahipti. Hasta 2 daha önce sol yüz yarımından Hasta 3 ise sağ yüz yarımından tümör eksizyonuna sekonder olarak oluşan periferik fasyal palsi sekelinden muzdarip olan sırasıyla 44 ve 54 yaşlarında kadın hastalardı. Hasta 1 için preop tasarlanan insizyon planına uygun olarak sol uyluktan free gracilis flebi eleve edildi ve sağ yüz yarımında fasyal arter,venine anastomozu takiben trigeminal sinirin massetere verdiği dal flebin obturator sinirine koapte edildi. Flebin sağ modiolusu adaptasyonu ve uygun kas gerimini sağlama amacıyla preaurikuler ve zigomatik arka askılanması sonrası tek seansta tedavi tamamlandı. Hasta 2 ve 3'te ise iki aşamalı cerrahi uygulandı. Her iki hastada ilk operasyonda sol sural sinir greft olarak alındı ve sağlam taraf fasyal sinirin buccal dalına koapte edildi. Her iki hastada da fasyal sinire ulaşmak için preauriküler facelift insizyonu tercih edildi. İlk operasyondan sonra sinir iyileşmesi için uygun zaman beklenildi ve hastalar tinel testi ile takip edildi. (Hasta 2 için 7 ay Hasta 1 için 6 ay). Hastalara ikinci seansta serbest gracilis flebi palsili yüz yarımına transfer edildi. Transfer edilen gracilis kasının siniri (obturator sinir) ile ilk seansta yerleştirilen greft aracılığıyla karşı tarafın buccal siniri koapte edilerek kasın reinnervasyonu sağlandı. Hastalar uzun dönem postop kontrole alındı. Hiçbir hastada majör komplikasyon gözlenmedi. Her kontrol vizitinde ayrıntılı fasiyal muayene sonrası statik ve dinamik fotoğraf, video kayıt altına alındı. Konjenital fasyal palsisi olan Hasta 1'de tek seanslı operasyon sonrası yaklaşık 4 ay sonra sağ yüz yarımında ilk fasikülasyonlar gözlenmeye başlandı. Hastanın postop 1 yıl kontrolünde gülüş restorasyonu hastanın beklentilerini karşılayacak ölçüde sağlandı. Hasta 2'de sinir grefti kullanılması nedeniyle ilk fonksiyonel sonuçlar Hasta 1'e nazaran daha uzun sürede elde edilebildi. Hastanın modiolus hareketlerinin belirginleşmesi postop 8. ayı buldu. Yaklaşık 1.5 yıl sonra kabul edilebilir gülüş restorasyonu sağlandı. 2.yıl kontrolünde hemifasyal atrofinin gözle görülür düzelme gösterdiği gözlendi. Hasta 3'te ilk fonksiyonel sonuçlar postop 1.yılında görüldü. Hastanın oral kommissür hareketleri ve gülüş restorasyonu tatmin ediciydi. Ancak flep adapte edilen bölgede bulky görünümünden ve göz kuruluğundan şikayetçi olan hastaya bu nedenle postop 18. ayda flep inceltilmesi ve temporal kas transferi ile dinamik göz kapağı rekonstrüksiyonu operasyonları uygulandı. Son operasyon sonrası hastanın lagoftalmus ve bulky doku problemlerinin postop 3.ayda ortadan kalktığı gözlendi.

Sonuç: Fasyal palsinin cerrahi tedavisi yıllar içinde fasyal sinir anatomisinin daha iyi anlaşılması ve mikrocerrahi yöntemlerinin gelişmesiyle daha sofistike yöntemlere evrilmiştir. İlk dönem tedavi yöntemleri daha çok oral kompetans ve göz kapağı problemlerine yönelik statik yöntemleri içermektedir. Statik sling ile askılama, spring ve altın yerleştirilmesi,kaş askılama gibi yöntemler hastalara istirahat halinde bir dereceye kadar daha iyi görünüm kazandımakla birlikte istenilen fonksiyonel iyileşmeden uzaktır. Bu sebeplerle gündeme gelen dinamik rekonstrüksiyonda günümüzde öne çıkan yöntem fonksiyonel kas transferidir. Vücutta mikrocerrahi yöntemle transfer edilecek kas seçeneği çok olmakla birlikte Mathes Nahai sınıflamasına göre tip 2 kas flebi olan gracilis flebi innervasyon paterni ve boyut anlamında bu operasyon için en uygun seçenek olarak görünmektedir. Nispeten kolay ve alışık olunan flep diseksiyonu diğer avantajlardır. Operasyonda bir diğer püf noktası yerleştirilen sinir greftinin uzunluğudur. Söz konusu uzunluğa göre fonksiyonel iyileşme zamanı ve derecesi değişmektedir. Genellikle 10 cm civarı greft ihtiyacı gerekmektedir. Palsili yüz yarımına yerleştirilen kas dokusu transfer sonrası %20-30 oranında atrofiye gitmekle birlikte yine de bulky görünümü ile karşılaşılabilmekte ve Hasta 3 te olduğu gibi revizyon ihtiyacı doğabilmektedir. Dinamik fasyal rekonstrüksiyonda temel olarak hedeflenen göz kapağı ve gülüş restorasyonu postop uzun dönemde hasta beklentileri ve objektif kriterlere göre değerlendirilmelidir. Hastanın gülüş asimetrisinin giderilmesi ve lagoftalmus probleminin çözülmesi bir çok hasta tarafından tatmin edici olarak algılanmaktadır. Serimizdeki 3 hastada da kabul edilebilir oranda bu hedeflere ulaşıldı. Fonksiyonel, estetik ve psikolojik olarak hastaların hayat standardını önemli ölçüde yükseltebilecek olan fasiyal palsi tedavisinde, statik yöntemlerle karşılatırıldığında dinamik rekonstrüksiyon daha tatmin edici sonuçlar sunmaktadır. Uygun mikrocerrahi teknikler ve cerrah tecrübesi biraraya geldiğinde fasyal palsi hastalarında free gracilis flebi ile dinamik rekonstrüksiyon günümüzde en önemli seçeneklerden biri olmaya devam etmektedir

Anahtar Kelimeler: dinamik rekonstrüksiyon, fasyal palsi, gülüş restorasyonu, mikrocerrahi, serbest gracilis flebi

P-250
Penil Rekonstrüksiyon Deneyimlerimiz

Mehmet Bilgehan Sarı, Özlenen Özkan, Ömer Özkan
Akdeniz Üniversitesi Tıp Fakültesi, Plastik, Rekonstrüktif ve Estetik Cerrahi Ana Bilim Dalı, Antalya

Giriş: Penil rekonstrüksiyon, penisin hem anatomik formunu hem de ürolojik fonksiyonunu düzeltmenin karmaşıklığı nedeniyle plastik cerrahinin en büyük zorluklarından biri olmaya devam etmektedir. Penil amputasyon durumunda, ampute penisin replante edilmesi, hem fonksiyonel hem de estetik olarak en olumlu sonuçları doğurur. Ampute kısım mevcut olmadığında veya kötü bir şekilde yaralandığında, ülkemizdeki tek alternatif şu an için penisin otojen dokular kullanılarak yeniden yapılandırılmasıdır. Bu çalışmada 2 radial önkol flebi ve 2 pediküllü anterolateral uyluk flebi kullanılarak yapılan penil rekonstrüksiyon vakalarımızı sunmaktayız.

Hastalar ve Yöntem: Merkezimize penil rekonstrüksiyon talebiyle başvuran 4 hasta çalışmaya dahil edildi. Bu hastalardan bir tanesi ekstrofi vesica öykülü, birisi hipospadias sebebiyle çocukluk çağında multipl operasyon öyküsü olan hastadır. Bu hastalarda radial önkol flebi ile onarım yapılmıştır. Ateşli silah yaralanması ve trafik kazası sonrası penil rekonstrüksiyon talebi olan iki hastaya ise pediküllü anterolateral uyluk flebiyle onarım yapılmıştır. Tüm fleplerde alıcı sahadaki duyu

sinirleri kullanılarak sinir koaptasyonları yapılmıştır.

Tartışma: Travmatik veya cerrahi ampütasyon, mikropenis vb. sebeplerden dolayı fonksiyonel penisin olmayışı, hastalarda hem gündelik yaşam kalitesinde azalmaya sebep olmakta, hem de hastaları psikososyal açıdan olumsuz yönde etkilemektedir. Penis rekonstrüksiyonunda amaç erojen ve sensatif - taktil olan, miksiyon ve seksuel birleşmeyi sağlayan, hasta açısından tatmin edici estetik sonuçları olan ve donör alan morbiditesinin kabul edilebilir olduğu rekonstruksiyondur. Ancak günümüzde uygulanan kasık flebi, anterolateral uyluk flebi, fibula flebi, radial önkol flebi gibi tekniklerin hiçbirisi yalnız başına bu şartların tamamını karşılayamamaktadır. Pediküllü anterolateral uyluk flebinin vasküler anostomoz ihtiyacının olmaması ve yüksek hacim sağlaması avantajları arasında sayılabilir. Ancak flebin nispeten kalın olması şekillendirilmesini zorlaştırmakta ve elde edilen bulky görünüm estetik açıdan olumsuz sonuçlar doğurabilmektedir. Radyal önkol flebi ile yapılan rekonstrüksiyonlarda ise donör saha skarının gizlenmesindeki zorluklar önemli bir dezavantaj olarak sayılabilecek iken; flep dokusunun ince ve şekillendirilmesinin kolay olması, kılsız olması ve sensöryel sonuçlarının tatmin edici olması avantajları arasındadır.

Sonuçlar: Pediküllü anterolateral uyluk flebiyle onarım yapılan hastalar ameliyat sonrası 3. yıllarında olup takipleri devam etmektedir. Bu hastalarda ayakta miksiyon imkanı olan ve sensöriyel duyusu tam olan penisler elde edilmiştir. Bu hastalarda karşılaşılan komplikasyonlar arasında üretral fistül-stenoz ve perinal bölgede kontraktürler olarak sayılabilir. Radial önkol flebiyle rekonstrüksiyon yapılan hastalar ameliyat sonrası 2. Yıllarında olup sensöriyel duyusu tam penisler elde edilmiştir. Ekstrofi vesica öykülü hastanın üretral rekonstrüksiyonu henüz tamamlanmamış olup miksiyon mesane kateteri yoluyla olmaktadır. Radial önkol flebiyle onarım yapılan diğer hastanım ayakta miksiyon imkanı oluşmuştur. Mevcut penis rekonstrüksiyonuna yönelik yöntemler incelendiğinde serbest radyal önkol flebi halen altın standart olarak kabul edilebilir. Ancak rekonstrüksiyonda kullanılan kullanılan yöntemlerin hepsinde üretral fistül ve stenoz ciddi komplikasyonlar olarak varlığını sürdürmektedir.

Anahtar Kelimeler: anterolateral uyluk flebi, penil rekonstrüksiyon, radial ön kol flebi

Hasta 1 ve Hasta 2

Sonuç

P-251
Ekspoze Kraniyoplasti Materyalinin Rekonstrüksiyonunda Serbest Anterolateral Thigh Flebinin Kullanımı

Abdullah Ünlü, Mustafa Sütçü, Osman Akdağ
Selçuk Üniversitesi Tıp Fakültesi, Plastik Rekonstrüktif ve Estetik Cerrahi Ana Bilim Dalı, Konya

Giriş: Kraniyoplasti nöroşirurjik cerrahide sıklıkla kullanılmaktadır. Bu işlem için alloplastik materyallerden titanyum mesh ve polimetilmetakrilat en sık kullanılan biomateryallerdir. Ancak cilt kalitesinin düşük olduğu durumlarda kraniyoplasti materyalinin ekspozisyonu sık görülen bir komplikasyondur. Basit ekspozisyonlarda lokal flepler çözüm olabilirken komplike durumlarda rekonstrüksiyon merdiveninin üst basamaklarına çıkmak gerekir. Bu çalışmada komplike olmuş olgularda sağlıksız ve düzenli bir kanlanması olmayan skalp için geniş fasiyal komponentli serbest anterolateral thigh (ALT) flebinin tekrar lamine edilmesi ve sonrasında geç dönem kraniyoplasti yapılması imkanını veren bir tedavi modalitesinin ortaya konulması amaçlanmıştır.

Hastalar Ve Metod: 2015 ile 2021 yılları arasında kraniyoplasti materyalinin ekspoze olması nedeniyle başvuran hastalar retrospektif olarak tarandı. Kraniyoplasti etyolojisinde travma, tümör ve intrakraniyal kanama nedeniyle dekompresyon uygulanan hastalar vardı. Hastalar demografik özellikleri, radyoterapi öyküsü,gerçekleştirilen lokal flep sayısı, implant materyal içeriği, implantın ekspoze olduğu alan, implantın çıkarılıp çıkarılmadığı ve 2. Seansta kraniyoplasti yapılıp yapılmadığı, skalpte ki defekt boyutu, kullanılan serbest flep ve komplikasyonlar değerlendirildi.

Bulgular: Ekspoze kraniyoplasti materyali nedeniyle serbest flep cerrahisi geçiren ortalama yaşları 54 olan 6 erkek, 1 si kadın olmak üzere 7 hasta çalışmaya dahil edildi. Hastalar post-operatif dönemde ortalama 15 ay takip edildi. Kraniyoplasti etyolojisinde 4 hasta tümör, 1 hasta intrakraniyal kanama, 2 hasta travma nedeniyle opere edildi. Tümör cerrahisi geçiren 3 hastada radyoterapi öyküsü vardı. Ekspoze olan kraniyoplasti materyali 7 hastada polimetilmetakrilat idi. Ekspoze olan alan skalpte 5 hastada temporopariyetal bölge 2 hastada pariyetal alandı. Skalpteki defektin ortalama boyutu 3x4 cm idi. 3 hastada serbest flep cerrahisi sonrasında kraniyoplasti materyali polimetilmetakrilat çıkartılıp titanyum mesh ile değiştirildi. 7 hastaya serbest ALT flebi ile onarım gerçekleştirildi. Ameliyat sonrası dönemde 1 hastada yara yerinde akıntı ve enfeksiyon görüldü. Antibiyotik tedavisi ile tedavi edildi.

Tartışma Ve Sonuç: Kraniyoplasti sonrasında implatın ekspoze olmasında lokal flebler kullanılmasına rağmen rekonstrüktif cerrahide onarımında ciddi zorluklar yaşanmaktadır. Ekspoze implant ile karşılaşıldığında ilk tercih olarak skalpten lokal flepler tercih edilmektedir. Fakat lokal flepler başarısız olduğunda genellikle skalpte defekt boyutu daha büyük ve onarılması daha zor bir defekt karşımıza çıkar. Lokal flep tercih edilmesi sonrasında yapılacak serbest flep için alıcı damar problemlerine yol açabilmektedir. Skalp cilt yapısının travma, radyasyon gibi nedenlerden vasküler yapısını kaybetmesi ve daha önce beyin cerrahi ekibinin yaptığı insizyonlar nedeniyle lokal flep seçeneği genellikle kısıtlı olmakta ve yapılan fleplerde nekroz görülmektedir. Bundan dolayı rekonstrüktif cerrahi merdiveninden yola çıkarak serbest flep cerrahisi ekspoze materyalin onarımında tek seçenek olarak karşımıza çıkmaktadır. Çalışmamızda ekspoze olan kraniyoplasti materyali tüm hastalarda polimetilmetakrilat olarak belirlenmiş olup literatür ile benzerlik göstermektedir. Ekspoze alan temporopariyetal bölgede sıklıkla karşımıza çıkmaktadır. Bunun nedeni travmatik kanama ve tümör

cerrahisi nedeniyle yüzeyel temporal arter, supraorbital arter ve supratroklear arterin yaralanması ve radyasyon nedeniyle cilt kalitesinin azalması gösterilebilir. Plastik cerrahi pratiğinde implantın bir kez bile hava ile temas etmesi o implantın çıkarılmasını gerektirir. Bu nedenden dolayı ameliyat sırasında hava ile temas etmiş olan materyal tüm hastalarda çıkarıldı. Çalışmamızda serbest flep olarak geniş fasiyal komponentli ALT flebi tercih edilmiştir. ALT flebinin pedikülünün uzun olması skalpte alıcı damar problemi yaşandığı için iyi bir tercih olarak karşımıza çıkmaktadır. Ayrıca süper-thin ALT eleve edilerek skalp konturüne daha uygun şekilde estetik sonuç almak mümkündür. ALT flebi eleve edilirken flep cildinden daha büyük boyutta fasiya alınarak hem ekspoze olan alan flebin cildi ile onarılırken hemde çıkarılan implantın olduğu alan fasiya ile onarılmaktadır. Ayrıca ALT flebi ikinci seansta etraf dokudan vaskülarize olduğu için eleve edilip kraniyoplasti materyalinin değişmesine veya yenilenmesine olanak sağlamaktadır. Literatürde Serbest ALT flebine tensor fasiya latanın da dahil edildiği onarımlar gösterilmiştir. Geniş fasiyal komponentli ALT flebi istenilen incelikte kaldırılabilmesi, pedikülünün uzun olması, skalp cildine uygun kontur sağlaması ve 2. Seans materyal değişimine fırsat vermesi nedeniyle ekspoze kraniyoplasti materyal rekonstürksiyonunda ilk seçenek olarak tercih edilebilir.

Anahtar Kelimeler: ekspoze, kraniyoplasti materyali, ALT flep

Geniş fasiyal komponentli serbest anterolateral thigh flebi

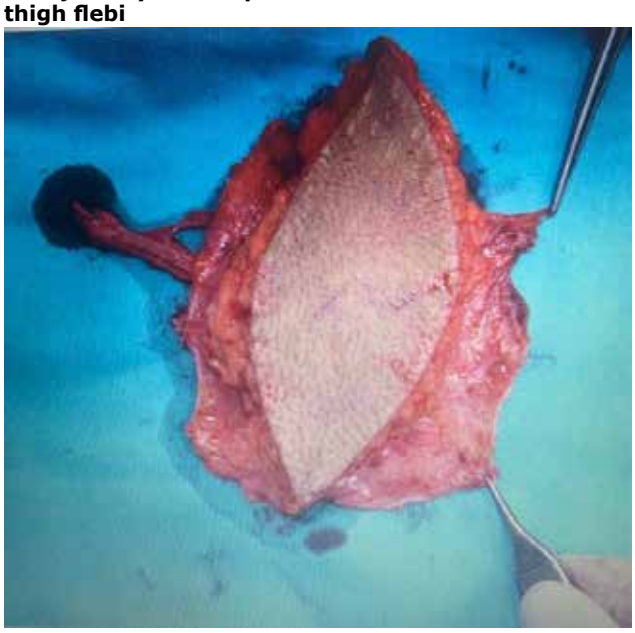

P-253
Obez Olmayan Hastalarda Serbest ALT Perforatör Flebi: Ayak Çevresindeki Yumuşak Doku Defektlerinin Yeniden Şekillendirilmesi

Osman Kelahmetoğlu[1], Turan Mehdizade[2], Mustafa Ünal[2], Musa Kemal Keleş[3], Ethem Güneren[2]
[1]Yeditepe Üniversitesi Tıp Fakültesi, Plastik Rekonstrüktif ve Estetik Cerrahi Anabilim Dalı, İstanbul
[2]Bezmialem Vakıf Üniversitesi, Plastik Rekonstrüktif ve Estetik Cerrahi Anabilim Dalı, İstanbul
[3]Özel Kurum,İstanbul

Giriş: Anterolateral uyluk (ALT) perforatör flebi, ayak ve ayak bileği çevresindeki yumuşak doku defektlerinin rekonstrüksiyonu için iyi tanımlanmış ve çok yönlü bir seçenektir. Bu retrospektif çalışma, normal ve aşırı kilolu vücut kitle indeksi (VKİ) olan hastalarda ALT perforatör flepleriyle ayak çevresindeki yumuşak doku defektlerinin rekonstrüksiyonu için yapıldı.

Yöntem ve Gereçler: Ocak 2016 ile Kasım 2020 tarihleri arasında 30 hastanın ayaklarındaki yumuşak doku defektleri ALT flebi ile onarıldı.

Bulgular: Etiyolojik faktörler travma (18 hastada), diyabetik ayak ülseri (6 hastada), tümör (3 hastada), enfeksiyon (2 hastada) ve yanık kontraktürü (1 hastada) idi. Ortalama vücut kitle indeksi (VKİ) değeri 24,9±4,1 (17-30) idi. Ortalama flep boyutu 145±86 (40-420) cm2 idi. Alıcı damarlar 17 hastada (%56) anterior tibial arter, 12 hastada (%40) posterior tibial arter, bir hastada (%3.3) ters akımlı dorsalis pedis arteri idi. 24 hastada (%80) iki ven anastomozu yapıldı. İki hastaya (%6.6) debulking uygulandı. Dört hastada (%13.3) donör alan greftlendi. Ortalama flep skoru 1,25±0,5 idi. Ortalama flep kalınlığı 10±2 (7-14) mm idi. Görsel Analog Skalası (VAS) skoru 7.75±1.04 (6-10) idi. Hastalar ortalama 14±11 (1-30) ay süresince takip edildi.

Sonuç: Obez olmayan hastalarda ayağın yeniden şekillendirilmesini sağlayarak ideal yumuşak doku rekonstrüksiyonunu yaptığı için ALT flebinin hala güvenilir ve değerli bir seçenek olduğunu düşünüyoruz.

Anahtar Kelimeler: ALT Flep, Serbest flep, Ayak, Rekonstrüksiyon

Şekil 1

67 yaşında erkek Sol ayağın dorsal ve plantar tarafında diyabetik ülser Radikal debridman yapıldı ve 2-3-4-5ci parmaklar ampute edildi Uç uca 1 arter (alıcı ATA) ve 2 ven anostomozu yapıldı.

A,B-Ameliyat öncesi görüntü C- 10x20 cm ölçülerinde ALT flebi hazırlandı D-Ameliyattan hemen sonraki görüntü E,F-Ameliyattan 8 ay sonraki görüntü

Tablo 2

Defektin lokalizasyonu	Travma	Diyabetik ayak ülseri	Yanık Kontraktürü	Enfeksiyon	Tümör	Total
Topuk	2				1	3
Dorsum	4	4	1			9
Plantar	1	1		1		3
Medial	4	1		1	2	8
Lateral	7					7
Total	18	6	1	2	3	30

Defektlerin etyolojisi ve lokalizasyonları

P-255
Uzun segment fibula flebi ile rekonstrükte edilen kemik tümörlerinde erken dönem komplikasyonlar ve yönetimi

Mehmet Tapan[1], Osman Civan[2], Ömer Özkan[1], Özlenen Özkan[1], Mehmet Serhan Er[2]
[1]Akdeniz Üniversitesi Tıp Fakültesi Plastik Cerrahi Anabilim Dalı
[2]Akdeniz Üniversitesi Tıp Fakültesi Ortopedi Anabilim Dalı

Amaç: Kemik tümörlerinde vaskülarize fibula flebi ile rekonstrüksiyon sıklıkla tercih edilen bir yöntemdir. Uzun bir segment ile rekonstrüksiyonda ise gerek çevre dokular, gerekse flep ile ilgili problemler gözlenebilmektedir.

Gereç-Yöntem: 2021 yılında Ortopedi Kliniği ile gerçekleştirilen 3 hasta çalışmaya dahil edildi. Yirmi cm'den daha uzun fibula flebi ile rekonstrükte edilen, osteosarkom, kondroblastik osteosarkom ve kondrosarkom tanılı hastaların postoperatif ilk 3 ay içinde gelişen erken dönem komplikasyonları ve yönetimi incelendi.

Bulgular: Hastalardan ikisinin alıcı sahası humerusken, birinin alıcı sahası femurdu. Hastaların hepsinde cilt adası flep takibinde kullanıldı. Bir hastada Capanna tekniği tercih edildi. Kasların ödemine bağlı problemler hastaların hepsinde komplikasyonların temel sebebi olarak en çok göze çarpan durumdu. Bir hasta nörofibromatozis hastalığı sebebiyle de sadece bir kez hematom boşaltılması için operasyona alınırken, diğer iki hasta birden fazla operasyona alındı. Bir hastada random paternli bipediküllü flep kurtarıcı prosedür olarak kullanıldı.

Sonuç: Uzun segment fibula flebi (>20 cm) ile kemik tümörlerinin rekonstrüksiyonu multipl ameliyatlar gerektirebilen zorlu ameliyatlardır. Hastaların gerek preoperatif gerek intraoperatif gerekse postoperatif süreçleri multidisipliner yaklaşım gerektirmektedir.

Anahtar Kelimeler: kemik tümörleri, komplikasyon, rekonstrüktif cerrahi, serbest fibula flebi

P-256
Ekstremitelerde Serbest doku fleplerinin ve Perforatör fleplerin lenfatik geri dönüşlerinin karşılaştırılması

Ahmet Biçer, Ozan Can Canbolat, Kutay Durukan
Ege Üniversitesi Tıp Fakültesi, Plastik, Rekonstrüktif ve Estetik Cerrahi Ana Bilim Dalı, İzmir

Giriş: Serbest doku aktarımı veya Perforatör flep seçenekleri ekstremite yaralanmalarında yaranın primer olarak kapatılamadığı,lokal doku fleplerinin yetersiz geldiği ve sekonder iyileşmeye bırakılması halinde hastada ciddi morbiditelere yol açabilecek yaralanmalarda Rekonstrüktif cerrahide tarafımızca en çok ihtiyaç duyulan seçeneklerdir. Lenfatik dolaşımın yavaş olması durumunda aktarılan dokuda şişkinlik ve ödem gelişmektedir. Bu da hastanın gerek mobilizasyonunun azalmasına gerek fonksiyon kaybına yol açmaktadır. Bu durumda hastaların hastanede yatış süreleri uzamakta ve hasta giderlerine bağlı maliyet artmaktadır. Ekstremite defektlerini onarmada yöntem konusunda otörlerin fikir birliği yoktur. Literatüre bakıldığı zaman da 2 flep çeşidini karşılaştıran bir çok yayın olduğunu görmekteyiz. (2,4) Yayınların bir çoğu 2 flebi birbirlerine olan üstünlükleri ve dezavantajları yönünden incelemekte olup, komplikasyon oranlarını ve flep kayıp oranlarını incelemektedir. Yine daha önce de ICG yardımıyla bu tarz flep değerlendirme ve karşılaştırma çalışmaları yapılmıştır. (10) Yaptığımız çalışmanın bu fikir birliğinin oluşmasına yararı olacağını düşünüyoruz.

Amaç: Bu iki rekonstrüksiyon şeklinin hasta iyileşmesine ve rekonstrükte edilen bölgedeki doku iyileşmesine etkilerini görmek ve yapılacak rekonstrüksiyon seçiminin kararının daha net verilebilmesi amacıyla bu çalışmayı gerçekleştirmeyi planlıyoruz.

Yöntem: 2 ayrı çalışma grubu oluşturulacak. Bir çalışma grubunda ekstremitede serbest doku aktarımı yapılan hastalara indosiyanin yeşili lokal olarak flebin üstünden enjekte edilerek cilt altı lenfatik drenaj yardımıyla indosiyanin yeşilinin ne kadarının ne kadar süreyle dokudan temizlendiği incelenecek. Diğer çalışma grubundaysa Perforatör flep ile defekt onarımı yapılan hastaya aynı işlemler uygulanarak ikisi karşılaştırılacak. 2 ayrı gruptan hastalar operasyon sonrası dolaşımın artık oturduğu dönem olan post op 1 ay sonra lokal olarak flep bölgesine 20 µl (3 µl/ ml 0.5lik indosiyaninin SF ile dilüe edilmesi sonrası) indosiyanin yeşili verilerek 2 grubun yüzeyel lenfatik sistemleri karşılaştırılacaktır. (6,7) Bu işlem karşı sağlam ekstremiteye de uygulanacaktır. İşlem öncesinde, 5. Dakika, 30. Dakika ve 120. Dakikasında görüntüler SPY adı verilen floresans görüntüleme sistemi yardımıyla değerlendirilecek ve iki grup karşılaştırılacaktır. (1)

Sonuç: Çalışmada ICG enjeksiyonu sonrası SPY ile elde edilen 4 hastanın sonuçları tablo olarak gösterilmektedir.

Kaynakça: A. Güncel kaynak listesi ekleyiniz
1-Takumı Yamamoto, m.d.,Nana Yamamoto, m.d., Shuchı Azuma, m.d., Hıdehıko Yoshımatsu, m.d., Yukıo sekı, m.d. mıtsunaga narushıma, m.d., and ısao koshıma, m.d. near-ınfrared ıllumınatıon system-ıntegrated mıcroscope for supermıcrosurgıcal lymphatıcovenular anastomosıs
2-Farıd bekara, m.d. chrıstıan herlın, m.d., ph.d serge somda, ph.d. antoıne de runz, m.d. jean louıs grolleau, m.d. and benoıt chaput, m.d. free versus perforator-pedıcled propeller flaps ın lower extremıty reconstructıon: what ıs the safest coverage? a meta-analysıs
3-Fusa Ogata, MD Ryuichi Azuma, MD Makoto Kikuchi, PhD Isao Koshima, MD and Yuji Morimoto, MD, PhD Novel Lymphography Using Indocyanine Green Dye for Near-

Infrared Fluorescence Labeling
4-Keith Koh, MD Terence L.H. Goh, MD Christopher Tam Song, MD Hyun Suk Suh, MD Peter V. Rovito, MS Joon-Pio Hong, MD, PhD Geoffrey G. Hallock, MD Free versus Pedicled Perforator Flaps for Lower Extremity Reconstruction: A Multicenter Comparison of Institutional Practices and Outcomes
5-Marco Innocenti, Irene Dell'Acqua, Matteo Famiglietti, Livia Vignini, Giulio Menichini, Serena GhezziFree perforator flaps vs propeller flaps in lower limb reconstruction: A cost/effectiveness analysis on a series of 179 cases
6- Branzan AL, Landthaler M, Szeimies RM (2007) In vivo confocal scanning laser microscopy in dermatology. Lasers Med Sci 22: 73–82.
7- Ulrich M, Stockfleth E, Roewert-Huber J, Astner S (2007) Noninvasive diagnostic tools for nonmelanoma skin cancer. Br J Dermatol 157: Suppl 256–58.
8- Swindle LD, Thomas SG, Freeman M, Delaney PM (2003) View of normal human skin in vivo as observed using fluorescent fiber-optic confocal microscopic imaging. J Invest Dermatol 121: 706–712.
9- Meyer LE, Otberg N, Sterry W, Lademann J (2006) In vivo confocal scanning laser microscopy: comparison of the reflectance and fluorescence mode by imaging human skin. J Biomed Opt 11: 044012.
10- Ke Li, MD,1,* Peiru Min, MD,1,* Parviz Sadigh, MD,2,* Luca Grassetti, MD,3 Davide Lazzeri, MD,4 Matteo Torresetti, MD,4 Riccardo Marsili, MD,5 Shaoqing Feng, MD,1 Ningfei Liu, MD,1 and Yi Xin Zhang Prefabricated Cervical Skin Flaps for Hemi-Facial Resurfacing: Elucidating the Natural History of Postoperative Edema Using Indocyanine Green

Anahtar Kelimeler: lenfatik, Flep, İndosiyanin, Perforatör, Serbest

ICG İLE LENFATİK YAYILIM

	FLEP TÜRÜ	5. Dk lenfatik yayılım	30. Dk lenfatik yayılım	2. saat lenfatik yayılım
HASTA 1	Serbest - alt ekstremize	4cm	24cm	43cm
HASTA 2	Perforatör - üst ekstremize	6cm	9cm	28cm
HASTA 3	Perforatör - baş/boyun	2cm	6cm	10cm
HASTA 4	Serbest- alt ekstremize	1cm	2.5cm	4.5 cm

TABLO: Çlışmaya dahil edilen 4 hastaya ait Icg dağılım mesafeleri.

P-257
Yüz Nakil Hastalarında Gelişen Rejeksiyon Ataklarının Tedavisinde Yağ Grefti Uygulamaları

Vedat Can İşler, Ömer Özkan,
Mustafa Gökhan Ertosun, Mehmet Tapan,
Özlenen Özkan
Akdeniz Üniversitesi Tıp Fakültesi, Plastik Rekonstrüktif ve Estetik Cerrahi Ana Bilim Dalı, Antalya

Giriş: Yüz nakli kompleks fasiyal defektlerin rekonstrüksiyonu amacıyla diğer metodların yetersiz kaldığı durumlarda daha üstün potansiyele sahip olmasıyla ilgiyi üzerine toplamaktadır. Yüz nakilleri sonrasında diğer organ nakillerinde olduğu gibi nakil edilen dokunun korunabilmesi amacıyla ömür boyu immünsupresyon gerektirmektedir. Kasım 2005- Aralık 2018 yılları arasında literatürde 44 adet belirtilmiş parsiyel ve komplet yüz nakil vakası bulunmaktadır Bu vakalarda akut ve kronik rejeksiyon atakları sırasıyla %73 ve %11 oranlarında belirtilmiştir. Kompozit doku nakillerinde rejeksiyon ataklarının tedavisi için standardize bir tedavi metodu bulunmamaktadır.

Yağ dokusu içerisinde bulunan adiposit kökenli kök hücreler(AKKH) in vivo ve in vitro ortamlarda immunmodülatör özellik göstermektedir. CD4+ T lenfositlerin proliferasyonu ve farklılaşmaları üzerinde azaltıcı etkiye sahip olan AKKH'ler bu özellikleriyle; T lenfosit hücreleri aracılı gelişen akut rejeksiyon süreçlerinin yönetiminde alternatif bir tedavi metodu olarak kullanılabilmektedir.

Vaka: 28 yaş Erkek hasta, 2013 yılında orta yüz nakli operasyon öyküsü olan hasta tarafımıza yüzünde kızarıklık atrofik görünüm, sağ vermilion hattının kaybı ile başvurdu. Hastanın yaklaşık 10 gündür ilaçlarını kullanmadığı öğrenilmesi üzerine yapılan biyopsi sonucunda ortokeratotik stratum korneum, ekzositozis,spongiozis,damarlar ve kıl folliküleri çevresinde mononükleer yangı hücre infiltrasyonu tespit edildi, grade 3 rejeksiyon olarak değerlendirildi. Rejeksiyonun saptanması üzerine nakil dokusunun rejeksiyonun önlenmesi amacıyla iv steroid bolus olarak başlandı. Hastanın 4 aylık takip sürecinde medikal tedavisine ek olarak, toplamda 4 defa nakil dokusuna yağ grefti uygulaması yapıldı. Takip sürecinde rejeksiyon derecesini belirlemek için tekrar yapılan biyopsilerde önceki rejeksiyon atak bulgularının gerilediği ve rejeksiyon evresinde grade 2 olduğu tespit edildi. Hastanın ilk başvurusunda görülen nakil dokusundaki atrofik görünüm geriledi. Cilt kalitesi ve cilt kalınlığında artış izlendi. Başvuruda saptanan ciltteki alacalı beyaz renk görünümü uygulanan tedavilerle sonucunda yerini normal cilt rengiyle uyumlu olan pembemsi görünüme bıraktı. Nakil dokusunda belirginliği azalan sağ vermillion hattı tedaviler sonucunda tekrardan belirgin hale getirildi. Tedavi ve takip sürecinde doku rejeksiyonunun görsel ve histolojik açıdan gerilemesi üzerine hasta taburcu edildi.

Tartışma: Kompleks fasiyal defektlerin rekonstrüksiyonunda başarılı estetik sonuçların elde edildiği yüz nakil cerrahisi post operatif dönemde ömür boyu yakın takip gerektirmektedir. Nakil dokusunun reddinin önlenmesi amacıyla medikal tedavilerle immünsupresyon sağlanması gerekmektedir. İn vivo ve in vitro ortamlarda immünmodulatuar etkileri gösterilmiş olan adiposit kökenli yağ hücreleri,immünsupresyon amacıyla kullanılan ilaçların dozlarında azalma sağlayabilmekte ve bu ilaçlara bağlı gelişecek toksisiteyi azaltabilmektedir. Yağ grefti aracılığıyla elde edilebilen bu hücreler nakil edilmiş dokuda gerçekleşen rejeksiyon ataklarında nakil edilen dokuya uygulandıklarında rejeksiyon evresinde gerilemeyi sağlayabilmekte ve dokunun viabilitesinde artışı sağlayabilmektedir.

Sonuç: Kompozit doku nakilleri sonrası gelişen rejeksiyonun tedavisinde standardize edilmiş bir tedavi protokolü bulunmamaktadır. Medikal tedaviye ek olarak yağ grefti uygulamaları ile olumlu sonuçlar doğuran immünmodülatuar bir tedavi metodu olarak kullanılabilir. Histopatolojik bilimsel sonuçların kanıta dayalı elde edilebilmesi için çalışmalarımız devam etmektedir.

Anahtar Kelimeler: adiposit kökenli kök hücre, immünmodülasyon, yüz nakli

Hasta Fotoğrafı

P-258
Kompozit doku nakillerinde ilaca bağlı gelişen toksik hepatit

Mertcan Karagül, Ömer Özkan, Mehmet Tapan, Mustafa Gökhan Ertosun, Özlenen Özkan
Akdeniz Üniversitesi Tıp Fakültesi, Plastik Rekonstrüktif ve Estetik Cerrahi, İstanbul

Giriş: Toksik hepatit, spektrum olarak hafif karaciğer enzim yüksekliğinden akut karaciğer yetmezliğine kadar değişen klinik bir tablodur. İlaçlara bağlı gelişen toksik hepatit ise karaciğer yetmezliğinin en sık sebeplerinden biridir. Çünkü karaciğer birçok ilacın metabolizmasının ve eliminasyonunun gerçekleştiği organdır. Karaciğer toksisitesi için risk faktörlerinden biri immünsüpresyondur.

Materyal-Metod: Biri önkol, biri rahim nakli olmak üzere kompozit doku nakli yapılan iki hastada ameliyat sonrasında immünsüpresif olarak prednisolon, mofetil mikofenolat ve takrolimus kullanılmıştır. Hastalarda aynı zamanda profilaktik amaçla antiviral olarak valgansiklovir, antibakteriyel olarak trimetoprim-sulfametoksazol kombinasyonu uygulanmıştır. İki hastanın ameliyat sonrası dönemlerinin takiplerinde karaciğer enzimlerinde ve bilirubin değerlerinde yükselme meydana gelmiş olup yapılan incelemeler sonucunda tanı, ilaç ilişkili toksik hepatit lehine değerlendirilmiştir. Hastaların ameliyatları sırasında kullanılan genel anestezi ajanları, doku rejeksiyonunu önlemek amacıyla kullanılan immünsüpresif ajanlar ve profilaktik olarak kullanılan antimikrobiyal ajanlar "ilaç ilişkili toksik hepatit" açısından karşılaştırılmıştır, tedavi ve takibi planlanmıştır.

Sonuçlar: Kompozit doku nakli yapılan ve sonrasında immünsüpresif tedavi alan hastaların kullandığı ajanlardan birçoğu "ilaç ilişkili toksik hepatit" ile ilişkilendirilmiştir. Bu hastaların tedavi düzenlemesinde ilaç dozu regülasyonları yapılabilir, karaciğer koruyucu diyetler uygulanabilir. Hastaların takip şekli ve sıklığı klinik tabloya göre belirlenebilir.

Tartışma: İlaç ilişkili toksik hepatit; kendini sınırlayan asemptomatik karaciğer enzimlerinin yükselmesinden, akut fulminan hepatite kadar varabilen geniş yelpazede klinik tabloya yol açabilir ve önlem alınmadığı taktirde karaciğer kaybına neden olabilir. Kompozit doku nakillerinde; ameliyat esnasında kullanılan genel anestezi ajanları, ameliyat sonrasında kullanılan immünsüpresifler ve profilaktik olarak kullanılan antimikrobiyal ajanların birçoğu "ilaç ilişkili toksik hepatit" tablosu ile ilişkilidir. İlaç ilişkili toksik hepatitin önlenmesinde ve tedavisinde karaciğer koruyucu rejimler uygulanabilir, kullanılan immünsüpresif ve profilaktik antimikrobiyaller regüle edilebilir. İmmünsüpresiflerin ve antimikrobiyal ajanların regülasyonuyla CMV ve Pneumocystis gibi fırsatçı enfeksiyonlara karşı dikkatli olunmalıdır.

Anahtar Kelimeler: kompozit doku nakli, toksik hepatit, ilaç ilişkili toksik hepatit

P-259
Bilateral Dev Lomber Arter Perforatör Flepleri ile Totale Yakın Gluteal Defektin Rekonstrüksiyonu

Burak Özkan, Abbas Albayati, Kadri Akıncı, Süleyman Savran, Abdullah Kızmaz, Orhan Şahpazov, Çağrı Ahmet Uysal
Başkent Üniversitesi Tıp Fakültesi, Plastik Rekonstrüktif ve Estetik Cerrahi Ana Bilim Dalı, Ankara

Giriş: Gluteal bölge sakral ve iskial bölge gibi bası yaralarına sık maruz kalan alanlar için flep kaynağı olmuştur. Fakat nadir de olsa bakımdan mahsun kalmış veya nekrozitan cilt enfeksiyonlarına maruz kaldığında sakral bölgeyi de içine alacak şekilde gluteal bölgede tama yakın geniş defektler meydana gelebilir. Ağırlık taşıyan bölge olduğu için deri greftiyle onarım ilk planda tercih edilmese de bacak bölgesi flepleri gluteal bölge defektlerini kapatmada yeterki olmamaktadır. Literatürde serbest flepler kullanılmış olsa da basıya maruz kalmıs bölgedeki alıcı saha damarlar sorunları, nedeniyle bu operasyonlar yüksek risk taşır. Lomber arter perforatörleri 90 derecelik rotasyon sonucu gluteal bölgeye çevrilebilirler fakat flepler geniş kaldırılmalı ve karın lateraline kadar uzatılmalıdır. Bu vaka sunumunda iki adet dev lomber arter perforatörünün delay fenomeninden faydalınarak totale yakın gluteal defektin kapatılmasındaki etkisi tartışılacaktır.

Olgu Sunumu: 30 yaşında kadın hasta kliniğimize bilatera gluteal bölgede totale yakın tam kat deri defektiyle başvurdu. Hastanın öyküsünden yüksekten düşmeye sekonder gelişen parapleji sonrasında hospitalizasyon sürecinde gelişmiş bası yarası ve nekrozitan cilt enfeksiyonu sonrası seri debridmanlar geçirdiği öğrenildi. Hastada fekal diversiyon uygulanmıştı. Hastanın defektini kapatılması için 2 adet lomber arter perforatoru flebi planlandı. Sol lomber arter flebi delay fenomeni olmadan ilk seansta kaldırırak sol gluteal defekt kapatıldı. Sağdaki daha büyük defekt için sırt orta hattan karında inguinal bölde superioruna uzanan flep insize edildi ve distali kaldırılıp iade edildi. 1 hafta sonra hasta karın üzerine yattığı için flebin distalinde bası yarası baslangıcı farkedilince, flep total olarak kaldırılıp defekt kapatıldı. Sol Donör saha primer kapatıldı, sağ donör sahada 2x2 cmlik alana kısmı kalınlıkta deri grefti konuldu. Hastada post operatif dönemde major komplikasyon görülmedi, sağ posterior uyluk, flep kesişiminde 3 cm uzunluğunda gelişen dehisens sekonder iyileşmeye bırakıldı. Hasta toplamda 32 gün yatıştan sonra taburcu edildi.

Tartışma ve Sonuç: Lomber arter perforatörü lomber vertebralar seviyesinde erektör spina kasını delerek internal oblik kas trasesine doğru ilerler. Lomber arter perforatör flebi Sırt bölgesi, sakral bölge ve meme rekonstrüksiyonu için klinikte kullanılmaktadır. Yapılan floresein çalışmalarında lomber arter perforatorunun sırt orta hattan rektus kılıfına kadar alanı besleyebileceği gösterilmiştir. Başka bir çalışmada 8x 27 cm lik flep başarıyla kaldırılmıştır. Biz vakamızda görülebilecek komplikasyonları azaltmak için 25x25 cm lik flebi 1

hafta geciktirme uyguladık. Hasta pozisyonundan dolayı flep distalinde sorun yaşanma riski nedeniyle delay kısa tutulmuştur. 27X19 cm ve 25x25 cm lik iki dev flep literatürde tariflenmiş en büyük lomber arter flepleridir. Sonuç olarak totale yakın gluteal defektlerde lomber arter perforatör flepleri geniş cilt adasıyla güvenle kaldırılabilir. Hasta pozisyonu limitasyon yaratmazsa daha büyük fleplerde delay fenomeninden istifade edilebilir.

Anahtar Kelimeler: Lomber arter perforatör flebi, gluteal defekt onarımı, perforatör flep, mikrocerrahi

Resim 1

Vakanın pre operatif, aşamalı kapama ve post operatif görümü

P-260
Flow-Through Venöz Fleple Kurtarılmış Bir Parmak Yaralanması: Olgu Sunumu

Burak Özkan, Abbas Albayati, Kadri Akıncı, Süleyman Savran, Çağrı Ahmet Uysal
Başkent Üniversitesi Tıp Fakültesi, Plastik Rekonstrüktif ve Estetik Cerrahi Ana Bilim Dalı, Ankara

Giriş: Flow through venöz flepler; el rekonstrüksiyonunda cilt defektlerinin kapatılması ve revaskülarizasyonun eş zamanlı sağlanması durumunda gerekli olabilmektedir. Arterilize edildiği takdirde kendi dolaşımını sağlarken falanks distalini de besleyebilmektedir. Donör saha sıklıkla ipsilateral ekstremite tercih edilir. Bu vaka sunumunda, ateşli silah yaralanmasına bağlı gelişen ikinci parmak proksimal falanks seviyesinde cilt ve damar defekti serbest venöz flep ile onarılarak kurtarılan hastanın tedavi süreci paylaşılmıştır.

Olgu Sunumu: 56 yasında erkek hasta av tüfeğinin kaza sonucu ateş alması sonucu sağ el 2. Parmağından yaralanarak acil servise basvuruyor. Yapılan muayenesinde elinde sağ el ikinci parmak proksimal falanksta doku defekti, digital arter sinir paketinde 4 cm lik defekt ve parmak distalinde venöz kanama mevcuttu. Hasta acil revaskülarizasyon amacıyla operasyona alındı. 2.5 cm lik kemik defekti gentamisinli antibiyotik çimentoyla geçici olarak doldurularak, parmağın kısalması engellendi. Parmak dorsolateralindeki 3x3 cm lik cilt defekti ve 4 cm lik digital bundle defektinin eş zamanlı rekonstrükisypnu için ön kol proksimalinden birbirine paralel volar ven içeren venöz flep eleve edildi. A-A-A ve V-V-V olacak şekilde parmak distalinin kanlanmasını sağlayacak şekilde damar anastomozları yapıldı. Flep sorunsuz iyileştikten 2 ay sonra kemik rekonstrküksiyonu sol medial femoral kondilden alınan kortiko kansellöz kemikle yapıldı. Kemik defekti adapte edildikten sonra k teli ile fikse edildi anostomozlar dorsal metacarpal artere yapıldı. Hasta k telinin 1. Ayda çekilmesinden sonra fizik tedaviye refere edildi.

Tartışma ve Sonuç: Damar defektiyle beraber cilt defektinin de eşlik ettiği ateşli silah gibi yüksek enerjili yaralanmalarda, hedef erken dönemde uzvun hayatiyetin devam ettirmektir. Damar greftleri kullanıldığında greftlerin üzerinin cilt flebi ile kapatılması gerekmektedir. Vakamızda proksimal falanksdaki defektin kapatılması için birinci dorsal metacarpal arter flebi boyutları ve travma zonuna yakın olması nedeniyle kullanılmamıştır. Ters akımlı radyal ön kol flebi morbiditesi yüksek olması nedeniyle tercih edilmemiştir. Kullanılabilecek diğer bir alternatif, interpolasyon flepleridir. İki aşama gerektirmesi, uzun süreli immobiliasyona sekonder gelişen eklem kontraktürü, bası yarası gelişimi gibi riskleri nedeniyle hastamızda tercih edilmemiştir. Flow-through venöz flepler damar devamlılığını ve cilt defektini eş zamanlı tamamladıkları için bu vakamızda faydalı olabilmiştir. Kemik rekonstrüksiyonu olarak, ayaktan falanks transferi tercih edilebilir fakat hastanın ayağında bir morbidite istememesi nedeniyle, medial femoral kondil flebi kullanılmıştır.

Sonuç olarak; damar defektiyle beraber cilt defektinin olduğu ekstremite yaralanmalarında serbest venöz flepler akılda tutulması gereken önemli bir alternatiftir.

Anahtar Kelimeler: Venöz flep, parmak rekonstrüksiyonu, flow-through flep, mikrocerrahi

Resim 1

Ateşli silah yaralanması sonucu, oluşan kompozit defekt ve flow-through fleple onarım. Geç dönem 6. Ay görüntüsü

P-261
Geniş abdominal duvar defektine etkili çözüm: Serbest latissimus dorsi muskulokutan flebi

Semih Tiber Menteşe, Özlem Çolak, Caner Ali İlhan, Tuğçe Yasak Par, İlker Üsçetin
Prof. Cemil Taşçıoğlu Şehir Hastanesi, Plastik Rekonstrüktif ve Estetik Cerrahi, İstanbul

Giriş: Tam kat abdominal duvar defekt onarımları cerrahlar açısından oldukça zorlayıcı olmuştur(1). Abdominal duvar defetleri ciddi hernilere, evisserasyonlara, nekrotizan enfeksiyonlarına,batın içi organların korunmasız hale gelmesine neden olduğundan onarımları oldukça önemlidir(2). Genellikle kompleks yöntemler gerektiren bu defektlerin onarımında etiyolojiye ve büyüklüğe bağlı olarak pediküllü serbest doku nakilleri, lokal fasyokutanöz ilerletme flepleri ve rejyonel myokutanöz flepler uygulanmaktadır(2). Musculokutanöz fleplerden pediküllü tensor fascia lata, anterolateral thigh flebi, rectus femoris, eksternal oblique flepleri kullanılabilmektedir. Kolay eleve edilebilmesi, uzun vasküler pedikülünün bulunması, damar damar çapının büyük olması ve defekti kapatmak için potansiyel olarak geniş bir flep olması LD musculokutanöz flebinin önemli avantajlarından bazılarıdır (3). Serbest latissimusdorsi (LD) flebi ile mesh kullanımı da bu defektlerin kapatılmasında etkili ve alternatif bir çözüm olmuştur(4).

Olgu: 72 yaşında bilinen sağ meme invazif duktal karsinom tanısı sebebiyle sağ mastektomi operasyonuna ek olarak radyoterapi alan ve diabetes mellitus tip II hastalıkları bulunan kadın hasta, kolesistektomi operasyonu sonrasında batın sağ üst kadranda operasyon insizyon bölgesinden herni oluşması sonrası bağırsak ekspose doku defekti ile genel cerrahi tarafından vakum yardımlı terapi (VAC) ile takip edilmiş daha sonra ise yaklaşık 22x15 cm'lik üzeri hafif granule görünümde doku defekti alanı rekonstrüksiyon için tarafımızca devralınmıştır.

Hastada geniş doku defekti bulunması sebebiyle serbest latissimus dorsi muskulokutan flebi planlandı. Hastamız postoperatif 18 gün servisimizde takip edildi. Minimal yağ nekrozuna bağlı akıntılar olan hastada ek bir komplikasyon gelişmedi. Hastanın taburculuk sonrası kontrolünde tamamen defekt bölgesinin kapandığı gözlendi.

Cerrahi Teknik: Operasyon öncesi çizimlere uygun olarak sağ inguinal ligament hizasından yapılan transvers insizyondan girilerek rektus fayasına ulaşıldı. Rektus fasyası açılarak lateralinden derin inferior epigastrik arter (DIEA) ve ven (DIEV) bulundu. Alıcı arter ve ven olarak planlanan DIEA ve DIEV inguinal bölgeden umbilicus seviyesine doğru takip edildi. Perforatörlerinden serbestlendi ve hazırlandı. Daha sonra karın ön sağ üst kadranda yer alan 22x15 cm'lik defekt alanı için etraf cilt flepleri kaldırıldı. Cilt altında fasya bulundu ve serbestlendi. Defekt sol alt bölgesinde lazy s insizyonla ilerlenilerek DIEA ve DIEV'e bu bölgeden de ulaşıldı. Ardından hasta sağ lateral dekübit pozisyonda alındı. Latissimus dersi musculokutan flebi planlanan çizimlere uygun olarak thoracodorsal arter üzerinden kaldırılmak üzere anterior insizyonla girilerek kasa anteriordan kaldırılmaya başlandı. Ardından posterior insizyon da tamamlanarak, kas inferiorundan ve posteriorundan serbestlendi. Superiora doğru pedikül izlendi. Sirkumfleks skapuler arter dalı kliplenerek thoracodorsal arter (TDA) bu dalın hemen üst seviyesinden endoklip yardımıyla ve bağlanarak ayrıldı. Daha sonra flep masaya alınarak mikroskop altında donör arter ve venleri (torakodorsal arter ve ven) hazırlandı. Bu sırada donör saha primer onarımla kapatıldı. Anterior ve posterior lojlara olmak üzere 2 adet hemovak dren yerleştirildi. Hastanın tekrar supin pozisyona çevrilmesini takiben flep defekt alanına alınarak DIEA ve DIEV ayrılarak DIEA ve TDA uç-uca (end-to-end) anastomoz yapıldı. Ardından venler arası gap olduğu izlendi ve flep konkomitant veni alınan ven grefti yardımıyla anastamoz edildi. Latissimus dorsi muskulokütan flebinin kas kısmı defekt etrafında cilt altında serbestlenen fasyalara sütüre edildi. Cilt adası defek medialine suture edilerek adapte edildi. Flep altına hemovak yerleştirildi. Latissimus dersi kası üzerinde cilt ile kapanamayan defekt alanı için sağ uyluk anterolateral alandan alınan kismi kalınlıkta deri grefti (STSG) adapte edildi.

Tartışma: Tam kat abdominal duvar defektleri onarım açısından oldukça zorlu bir problemdir. Geniş ve tam kat abdominal duvar defektlerinde serbest flepler yeterli kapatma sağlaması açısından tek etkili çözüm haline gelmiştir(4). Serbest latissimus dorsi musculokutan flebi diğer serbest flep seçeneklerine göre defekti kapatmak için potansiyel olarak daha geniş bir flep seçeceği sunduğundan dolayı büyük defektlerde daha etkili bir çözüm olmuştur(3). Bu sayede vakamızın takiplerinde gördüğümüz üzere flep geriliminin az olduğu görüldü ve detaşmanın olmadığı izlendi. Ayrıca LD musculokutan flebinin damar çapının büyük olması sebebiyle anastomozun kolay yapılabildiği gözlemlendi. Ninkowic et al. (1) tarafından yayınlanan çalışmada LD muskulokutan flebi yapılan üç hastanın takiplerinde abdominal duvar zayıflığı veya herniye rastlanmadı(1). Ninkowic ve arkadaşlarının vakalarına bakıldığında düşük vücut kitle indeksi olan, ek hastalığı olmayan ve genç hastalar oldukları göze çarpmaktadır. Bizim vakamızda ise defekt bölgesinin enfekte ve geniş olması, hastanın ileri yaşı, hastanın yüksek VKİ değeri, daha önceden abdominal kasların zayıflığına bağlı halihazırda hernisi olması, eşlik eden meme karsinomuna bağlı radyoterapi almış olması gibi faktörler nedeniyle hastanın hernisinde gerileme olmadı.

Sonuç: Abdominal duvar defektlerinin yeterli, fonksiyonel ve dinamik rekonstrüksiyonu serbest latissimus dersi flebi kullanılmasıyla mümkündür(4). Tam kat abdominal duvar defekti olan hastalarda eksik olan abdominal duvar kaslarının sağladığı yeterli kontraktil kapasite ve gücü serbest LD flebi ile tekrar sağlanabilir (4). Sonuç olarak LD muskulokutan flebi kompleks doku defekti hastalarında abdominal hernilerin oluşmasına izin vermemesi, yeterli abdominal duvar sağlamlığı açısından bu zor probleme önemli bir alternatif etkili bir çözüm sunar(1,3,4). Yine de kas kontraksiyon gücü azalmış olan ve VKİ yüksek olan ileri yaş hastalarda herni sorununa kesin çözüm getiremese de büyük defektlerde iyi örtüm alanı sağladığı için serbest LD muskulokütan flebi ile rekonstrüksiyon önemli bir seçenek olarak akılda tutulmalıdır.

KAYNAKÇA

1-Ninkovic M, Kronberger P, Harpf C, Rumer A, Anderl H. Free innervated latissimus dorsi muscle flap for reconstruction of full-thickness abdominal wall defects. Plast Reconstr Surg. 1998 Apr;101(4):971-8.-
2-Patel S, Mericli AF, Kapur SK, Roubaud MS, Butler CE. Flap reconstruction of the abdominal wall. Plast Aesthet Res 2020;7:18.
3-Reconstruction of a Large Infected Midline Abdominal Wall Defect Using a Latissimus Dorsi Free Flap J Trauma Inj. 2018;31(2):91-95. Published online August 31, 2018
4-Bodin F, Dissaux C, Romain B, Rohr S, Brigand C, Bruant-Rodier C. Complex abdominal wall defect reconstruction using a latissimus dorsi free flap with mesh after malignant tumor resection. Microsurgery. 2017 Jan;37(1):38-43.

Anahtar Kelimeler: Latissimus, serbest flep, doku defekti

Serbest Latissimus Dorsi Flebi

Serbest latissimus dorsi flebi ile latissimus dorsi kası üzerine örtülen greftin erken postop dönem görüntüsü

P-262
Ters akımlı lateral arm flebi ile kübital bölge defekt onarımı

Soysal Baş, Yunus Ertaş, Ömer Büyükkaya, Sabri Öztürk
Şişli Hamidiye Etfal Eğitim Araştırma Hastanesi, Plastik Rekonstrüktif ve Estetik Cerrahi Kliniği, İstanbul

Giriş: Kübital bölge defektleri rekonstrüksiyonu zorlu üst ekstremite defektleridir. Defekt etiyolojisinde travma, yanıklar, tümör eksizyonu ve ekspoze prostetik materyaller gibi sebepler yer almaktadır. Rekonstruksiyonda amaç, erken dönemde mobilizasyona olanak sağlayacak, ekspoze kritik nörovasküler yapıları ve/veya prostetik materyalleri örtecek yeterli yumuşak doku ile kapatım sağlamaktır. Kübital bölge defekt onarımı için deri grefti, lokal fasyokutanöz flepler, adipofasyal turnover flepler, kas flepleri, perforatör flepler ve free flepler kullanılabilir. Kübital bölge rekonstrüksiyon seçenekleri arasında pediküllü, ters akımlı, fasyokutan lateral arm flebi yer almaktadır. Ters akımlı lateral arm flebi renk ve şekil açısından kubital bölgeye uyum gösteren, majör damarların korunduğu, donör saha morbiditesi az olan bir seçenektir.

Olgu: Sağ ön kol ve kolda cam kesisi sebebi ile dış merkez acil servisine başvuran 22 yaşında erkek hastaya, dış merkez kalp ve damar cerrahisi kliniğinde ilk müdahalesi yapılmış ve sonrasında sağ kübital bölgede mevcut yaklaşık 5x7 cm boyutunda doku defekti ve sağ median sinir kesisi sebebi ile tarafımıza yönlendirilmiştir.

Bulgular: Sağ kübital bölgede 5x7 cm boyutunda doku defekti mevcut. Defekt alanından brakial arter ve venin ven grefti ile dış merkezde onarıldığı görüldü. Median sinir güdükleri arasında 5 cm boyutunda defekt izlendi. Nörovasküler yapılar ekspoze izlendi. Biseps ve brakialis kaslarında yaklaşık 10 cm boyutunda defekt izlendi. Post operatif takiplerde flepte revizyon cerrahisi gerektirecek komplikasyon yaşanmadı.

Tartışma: Kübital bölge; median sinirin ve brakial arterin yüzeyel seyrettiği, defektlerinde kolaylıkla ekspoze oldukları bir alandır, Ayrıca üst ekstremite hareketinde önemli bir yere sahip olan dirsek eklemi kubital bölge defektlerinin rekonstrüksiyonunu daha da önemli hale getirmektedir. Hem sinir ve damar yapılarının uygun doku örtümü ile kapatılmasını sağlamak, hem de dirsek ekleminin mobilizasyonunu hızlı bir şekilde restore etmek gerektiğinden bu bölge defektlerinin rekonstrüksiyonu önem arz etmektedir. Sadece deri greftleri, ekspoze sinir, tendon, kemik, eklem olan durumlarda yetersiz kalmaktadır. Deri greftleri ayrıca uzun dönem immobilizasyon gerektirmektedir. Bu durum da kontraktür gelişimine zemin hazırlamaktadır. Uzak doku nakilleri, uzun dönem immobilizasyon içeren birçok adımdan oluşmaktadır. Kas flepleri bu bölgede alttaki yapılara bası oluşturabileceği ve hacimli yapıları ile dirsek eklem hareketlerini kısıtlayacağı için tercih edilmemektedir. Ayrıca, kas fleplerinin donör alan morbiditeleri de yüksektir. Serbest doku nakilleri bazı seçilmiş vakalarda iyi bir seçenektir. Fakat uzun operasyon süresi, olası donör saha morbiditesi, komorbiditeleri olan hastalarda oluşturduğu cerrahi yük sebebiyle rekonstrüksiyon merdiveninin en üst basamağına yerleşmektedir. Bu sebeplerle kübital bölgede lokal veya rejyonel flepler ilk akla gelen seçeneklerdir. Kübital bölgede rejyonel rekonstrüksiyon seçeneklerinden biri de fasyokutanöz pediküllü ters akımlı lateral arm flebidir. Ters akımlı lateral arm flebi küçük-orta boylu dirsek defektleri için iyi bir seçenektir. Kemik ve nörovasküler yapıların uygun yumuşak doku ile kapatılmasını sağlar. Ayrıca flep diseksiyonu rölatif olarak kolaydır. Perforatör flep cerrahisi tecrübesi olan cerrahlar tarafından kolaylıkla kaldırılabilir. İnce yapısıyla ve rengiyle kubital bölgenin kendi dokusuyla yüksek uyum gösterir.

Anahtar Kelimeler: Fasyokutanöz flep, pediküllü flep, ters akımlı lateral arm flebi

P-263
El kemik defektlerinde erken ve yüksek fonksiyon sağlayabilecek bir rekonstrüksiyon seçeneği: Serbest medial femoral kondil flebi

Özlem Çolak, Semih Tiber Menteşe, Caner Ali İlhan, Ayça Ergan Şahin
Prof. Cemil Taşçıoğlu Şehir Hastanesi, Plastik Rekonstrüktif ve Estetik Cerrahi, İstanbul

Giriş: Enkondromalar hyalin kartilaj dokudan köken alan elin en sık primer kemik tümörü olmasının yanı sıra tüm kemik tümorlerinin %3'ünü oluşturur(1,2). Genellikle tek, asemptomatik ve medüller kavite yerleşimli olan enkondromalar çoğunlukla patolojik fraktürler ile fark edilir. El ve ayakların küçük tübüler kemiklerinde ve daha nadir olarak femur ve humerusta da görülebilir.(2) Nadiren Mafucci ve Ollier sendromlarında olduğu gibi multiple izlenebilir ve bu durumlarda malign transformasyon riski artar(3,4,6). Enkondroma semptomları non spesifik olup çoğunlukla insidental olarak radyografide fark edilir. Ayrıca patolojik fraktür, ödem, yayılan ağrı ve parmak deformitelerine sebep olabilir. Enkondromaların standardize edilmiş bir tedavi algoritması bulunmasa da sıklıkla küretaj ve ardından kemik grefti tekniği kullanılır(5). Tümörün ekstirpasyonunun ardından lokal adjuvan tedavi olarak fenol veya kriyoterapi de kullanılabilir(5). Bu çalışmada, enkondrom eksizyonu sonrası serbest medial femoral kondil flebi ile proksimal falanks rekonstrüksiyonu yapılan olgumuzu sunmayı amaçladık.

Olgu: 43 yaşında erkek hasta, sol el üçüncü parmak yumuşak doku travması ile hastanemize başvurması sonrası el grafisinde sol el üçüncü parmak proksimal falanksında insidental olarak lezyon saptandı. Tomografik görüntülemede medüller kaviteyi dolduran proksimal falanks eklem yüzünü de deforme eden enkondrom öntanılı

kitle izlendi. Hastanın yapılan fizik muayenesinde sol el üçüncü parmak proksimal falanks üzerinde palpasyonda ağrı ve hassasiyet, ayrıca metakarpofalangeal (MKP) ve proksimal interfalangeal (PIP) eklemlerinde aktif fleksiyonda hareket kısıtlılığı izlendi. Bilateral duyu ve dolaşım muayenesi doğal izlendi. Biyopsi sonucunun düşük dereceli kıkırdak tümörü gelmesi üzerine hastaya kitlenin total eksizyonu sonrası flep ile onarım planlandı. Hastamızın postoperatif 7. Günde taburcu edildi. Herhangi bir komplikasyonla karşılaşılmadı.

Cerrahi Teknik: Sol el üçüncü parmak ekstansör zone 4'ten insizyon yapıldı. Sol el üçüncü parmak ekstansör digitorum kominis (EDC) tendonu vertikal olarak disseke edilerek proksimal falanksa ulaşıldı. Enkondrom tanılı kitlenin proksimal falanks eklem yüzüne kadar uzanarak bu bölgeyi de deforme ettiği görüldü ve proksimal falanks eklem yüzü dahil edilerek, distalde sağlam kemik görülene dek boyutları yaklaşık 3 cm x 1,5cm x1 cm olan kitle eksize edildi. Sol el üçüncü parmak radyal lateral digital arter ve bir adet dorsal yüzeyel ven anastomoza uygun bulunarak hazırlandı. Alıcı sahada eş zamanlı şekilde sol femoral medial kondil hizasından insizyon yapıldı. Sonrasında vastus medialis kası medialinden girilerek femoral medial kondil hizasından desendan superior medial genikulate arter ve venleri yaklaşık 4 cm'lik pedikül uzunluğu sağlanana dek disseke edildi. Ardından osteotom yardımı ile donör flep 3 cm x 2 cm x 1,5 cm olarak alıcı alana adapte edilmek üzere eleve edildi. Eleve edilen flep rongeur yardımıyla defekt alanına uygun şekilde küçültülerek 3 cm x 1,5 cm x 1 cm boyutlarına getirildi ve alıcı alana adapte edildi. Femoral medial kondil flebinin eklem yüzü MKP eklem yüzünün karşısına getirilerek ve distalde de proksimal falanks apeksine konumlandırılarak 2 adet K teli ile fikse edildi. Donör superior medial genikulate arter ile alıcı üçüncü parmak radial lateral digital arter uç uca (end-to-end) anastomoz yapıldı. Superior medial genikulate arterin konkomitant veni ile alıcı alandaki yüzeyel dorsal ven uç uca (end-to-end) anastomoza edildi.

Tartışma: Günümüzde enkondromaların tedavilerinde yaygın olarak tümör ekstirpasyonu ve kemik grefti, bunun yanı sıra lokal adjuvan tedaviler olarak fenol ve kriyoterapi uygulamaları kullanılmaktadır. Kliniğimize başvuran hastamızın insidental olarak tespit edilen enkondromuna yönelik tedavi planı oluşturulurken hastanın yaşı, mesleği, erken dönem hareket kabiliyetinin kısa sürede dönmesi gibi faktörler dikkate alındı. Başparmak proksimal falanks defekti için femoral medial kondil serbest flebi kullanılan bir çalışmada interfalangeal eklem hareket açısının korunmuş olduğu gösterilmiştir(7). Hastamız için seçilen serbest medial femoral kondil flepinde alıcı alana kemiğin yanı sıra eklem yüzünün de getirilmesiyle eklemlerin hareket açıklığının korunmasını hedefledik. Ayrıca tümör etrafında fark edilen zayıflamış kemik dokunun vasküler kemik dokusu getirilerek osteoindüktif etki ile osteoprogenitör hücrelerin alıcı alanda aktif kalması hedeflendi. Böylece kemik greftlemelerinde görülen kemiğin osteokondüktif etki ile sadece scaffold görevi görmesi haricinde osteoindüktif etki ile yeni kemik oluşumunun hızlanması dolayısıyla erken iyileşme hedeflendi(8).

Literatürde femoral medial kondil flebiyle onarılan parmak defekti hastası oldukça az olsa da hastanın eklem hareket aralığında artışının sağlaması, hastanın mesleği sebebiyle iş hayatına erken dönemde dönebilmesi amacıyla bu flep seçildi. Postop 2. ayda hastanın yapılan kontrollerinde MKP ekleminin 20 derece aktif fleksiyona gelebildiği, PIP ekleminin yaklaşık 20 derece aktif fleksiyona gelebildiği ve DIP ekleminin aktif fleksiyona gelemediği izlendi.Femoral medial kondil serbest flebiyle başparmak rekonstrüksiyonu yapılan başka bir çalışmada postop 3. ayda başparmağın tam ekstansiyondan 15 derece kısıtlı olduğu görülmüş(9). Hastanın K telinin 2 hafta önce çekilmiş olması ve 15 gündür fizik tedavi aldığından ve tedavisi devam etiğinden ileriki kontrollerde eklem hareket açıklıklarının artacağını beklemekteyiz. Post op 2. ayda çekilen el tomografisinde üçüncü parmak MKP eklem açıklığının 0.5 mm ölçülerek preop 0.2 olarak ölçülen eklem açıklığından 0.3 mm artış kaydettiği izlendi. Sağ el üçüncü parmak proksimal falanks çevresi 7 cm izlenirken sol el d3 proksimal falanks çevresi 9 mm izlendi.Bu durumun da ödem kaynaklı olduğu ve ileriki dönemlerde azalarak eklem hareket açıklığında artışa neden olacağı düşünüldü. Erken dönemde haftalık kontrollerinde eklem hareket açıklığının minimal kaybolduğu ve tomografi kontrolünde kemik doku kaybının çok az olduğu gözlemledik.

Donör alanda sol femoral medial bölgede lokal hipoestezi olduğu izlendi. Postop kontrollerinde hipoestezi de gerileme olduğu izlendi.Postop 2. ay kontrollerde dizin full ekstansiyondan yaklaşık 10 derece daha az olduğu izlendi.

Sonuç: Literatürde eklem açıklığını ve hareket kabiliyetini sürdürmek amacıyla falankslar için kemik defektinin serbest medial femoral kondil flebiyle onarıldığı sayılı hasta bulunmaktadır. Bu flep yeri ve alınış tekniğine bakıldığında plastik cerrahlar için kendiliğinden eklem yüzü sağlayabilen ve cilt, cilt altı doku içermemesiyle de sadece kemik defektlerine uygulanabilecek nadir fleplerden biridir. Ayrıca vaskülerize kemik içermesi, osteoindüktif potansiyele sahip olması hastalıklı dokunun temizlenmesi sonrası arkada kalan zayıflamış kemik dokusu için de osteoprogenitör hücreler içermesiyle hızlı iyileşme ve kemikleşme için avantajlıdır (8). Özellikle eklem yüzünü de içeren falangeal kemik defektlerinde, çok yönlü bir vaskülerize flep olan serbest medial femoral kondil flebi, bahsettiğimiz avantajlarına ek olarak küçüklüğü ve kolay şekillendirilebilmesi sayesinde diğer seçeneklere üstünlük sağlamaktadır.

Anahtar Kelimeler: Enkondrom, serbest, femoral, kondil

Enkondroma Preop-Postop

A: Operasyon öncesi sol el görüntüsü, üçüncü parmak ekstansör zone 4 te biyopsi skarı mevcut B: Operasyon sonrası 50. gün sol el görüntüsü C: Operasyon öncesi sol el anteroposterior grafisi. D: Operasyon sonrası 15. Gün sol el anteroposterior el grafisi

P-265
Karın Ön Duvar Defektinin Pediküllü Fasyokutan Anterolateral Thigh Fleple Rekonstrüksiyonu: Olgu Sunumu

Ramazan Arslan, Ali Sadioğlu, Gökhan Sert, Koray Gürsoy, Uğur Koçer
Ankara Eğitim Araştırma Hastanesi, Plastik Rekonstrüktif ve Estetik Cerrahi, ANKARA

Giriş: Karın ön duvarı rekonstrükyonunda amaç, fonksiyonel bütünlük sağlanarak, intraabdominal organların korunması, sıvı kaçağının önlenmesi, fasyal desteğin sağlanması ve herni oluşumunun önlenmesidir. Karın ön duvarı rekonstrüksiyonu, kapsamlı bir anatomi bilgisi, karın içi organların fizyolojisinin anlaşılması, çoklu doku türlerinin manipülasyonu, alloplastik materyallerin kullanımı ve yara bakımı gerektirir. Olgumuzda, infraumbilikal karın ön duvarı defekti; pediküllü anterolateral uyluk fasiyokütan flebi ile rekonstrükte edilmiştir.

Olgu: Eylül 2019'da sağ alt kadrandan ateşli silah yaralanması sebebiyle acil servise başvuran 32 yaşında erkek hastaya genel cerrahi tarafından acil laparotomi yapılmıştır. Postoperatif 2. yılda, genel cerrahi tarafından ostomi çevresindeki 2 cmlik cilt eksizyonu ve barsak anastomozonun yenilenmesini takiben ortaya 7x16 cm'lik, tam kat karın ön duvarı defekti çıkmıştır. Karın ön duvarında fasya defektinin olması sebebiyle, postoperatif herniasyonun önlenmesi amacıyla defekt onarımı fasyokutan bir flep olan anterolateral thigh (ALT) flep olarak planlanmıştır. Sağ uyluktan, yaklaşık 8*17cm boyutunda tasarlanan flep, tek muskulokütan perforatör üzerinden eleve edildikten sonra, rectus femoris kasının altından geçirilerek medialize edildi. Bu sırada rektus femorisin proksimal pedikülü korundu. Daha sonra flep, inguinal bölgede cilt altı tünelizasyon ile defekt sahasına ilerletildi. Karın ön duvarı fasyası ile uyluk fasyası suture edildikten sonra, yeterli gerginliğe ulaşmak amacıyla fasya kendi içinde tekrar plike edildi. Hastanın postoperatif takiplerinde, herhangi bir komplikasyon izlenmedi. Postoperatif 1.ay takibinde hastanın herhangi bir şikayetinin olmadığı, karın ön duvarında herniasyon olmadığı ve kabul edilebilir bir estetik görünüm olduğu gözlemlendi.

Tartışma: Geniş karın ön duvarı defekti olan hastalarda karın ön duvarına bütünlük kazandırılırken karın ön duvarını oluşturan anatomik yapılardan faydalanmak, çevre yumuşak doku ile bütünlüğü sağlamak ve estetik görünümü yeniden sağlamak temel hedeflerdendir (1). Karın ön duvarındaki defektin 5 cm çapında veya daha küçük olması durumunda dokuların orta hatta tekrar bütünlük kazanması kolay olurken, 6 cm veya daha büyük çaptaki defektlerde ise sentetik yamalara, lokal/regional muskülokütan veya fasiyokütan fleplere ihtiyaç duyulur (2-3). Karın ön duvar defektleri; iyatrojenik (tümör eksizyonu v.b), travmatik, enfektif ve konjenital (gastroşizis, omfalosel v.b) nedenlere bağlı oluşabilmektedir. Bu defektlerin rekonstrüksiyonu morbidite ve mortalitelerin önlenmesi amacıyla önemlidir. Rekonstrüksiyon onarımları erken ve geç olarak sınıflandırılabilir. Olgumuzda hasta instabilitesi ve kontamine yaralanma olması sebebiyle geç rekonstrüksiyon planlanmıştır. Rekonstruksiyon aşamasında fasya defektlerinde prostetik (alloplastik) ve biyoprostetik materyaller tercih edilebilmektedir. Bu materyallerin; artmış enfeksiyon riski, yabancı cisim reaksiyonu, rejeksiyon, kanla bulaşan hastalıklar, maliyet gibi kısıtlayıcı dezavantajları mevcuttur. Olgu sunumuzdaki vaka örneğinde olduğu gibi tam kat karın ön duvarı defektlerinin olduğu yaralanmalarda, karın ön duvarı rekonstrüksiyonunda öncelikle karın ön duvarı fasyasının uygun gerginlikte rekonstrükte edilmesi, özellikle herniasyonun önlenmesi amacıyla önemlidir. Karın duvarı defektlerini yeniden yapılandırmak için birçok yöntem kullanılmış ve pediküllü ALT flebi inferior karın ön duvarı defektlerinde; güvenilir vasküler anatomi, diseksiyon kolaylığı, karın duvarı rekonstrüksiyonuna izin vermek için vaskülarize fasya ve kas sağlaması ve geniş cilt adasıyla kaldırılması gibi birçok avantajı nedeniyle popüler olmuştur (4). Ayrıca, mikrovaskuler anastomoz ihtiyacının olmaması, dolaşım problemlerinin minimalize edilmesi ve operayon süresinin kısaltılması amacıyla, flebin pediküllü olması serbest flep olarak kaldırılmasına tercih edilmiştir.

1. Wantz GE, Chevrel JP, Flament JB, et al. Incisional hernia: the problem and the cure. J Am Coll Surg 1999; 188: 429-439.
2. Boyd WC. Use of merlex mesh in acute loss of the abdominal wall due to infection. Surg Gynecol Obstet 1977; 144: 251-252.
3. Williams JK, Carlson GK, DeChalain T, Howell R, Coleman JJ. Role of tensor fasciae latae in abdominal wall reconstruction. Plast Reconst Surg 1998; 101: 713-718
4. Friji, M. T., Suri, M. P., Shankhdhar, V. K., Ahmad, Q. G., & Yadav, P. S. (2010). Pedicled anterolateral thigh flap: A versatile flap for difficult regional soft tissue reconstruction. Annals of Plastic Surgery, 64, 458–461.

Anahtar Kelimeler: anterolateral thigh flep, karın ön duvar rekonstrüksiyonu, pediküllü ALT flep

1

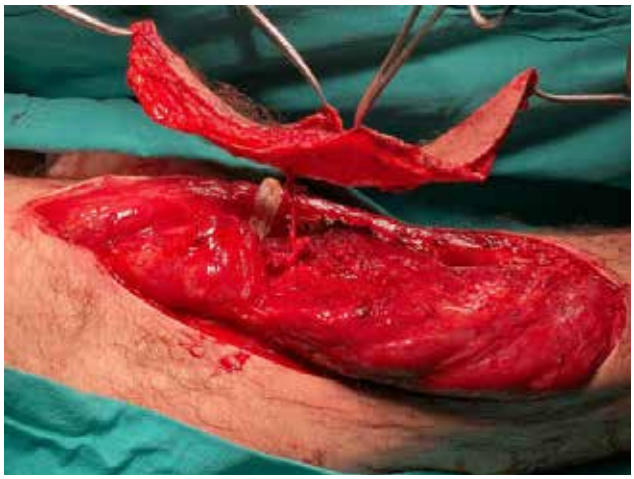

P-267
Geniş Torakotomi Defektinin VRAM Flebi ile Rekonstrüksiyonu

Soysal Baş, Agit Sülhan, Hatice Aylin Akbulut, Zeki Çelik, Kurtuluş Öz
Şişli Hamidiye Etfal Eğitim ve Araştırma Hastanesi, Plastik Rekonstrüktif ve Estetik Cerrahi Kliniği

Giriş: Göğüs duvarının visseral organları korumak, respiratuar mekanizmayı desteklemek ve omuz-üst ekstremite için temel çatıyı oluşturmak gibi fonksiyonları vardır. Göğüs duvarında çeşitli nedenlerle oluşan defektler bu fonksiyonları da bozmaktadır. Göğüs duvarı defektlerinde temel etyolojiler; travma, tümör rezeksiyonu, osteoradyonekroz, kardiyotorasik cerrahi, konjenital defektler, derin sternal yara enfeksiyonları ve kronik ampiyemlerdir. Göğüs duvarı onarımında temel prensipler, enfekte dokuların debridmanı, fonksiyonel kaybın en

aza indirilmesi ve rekonstrüksiyonun sağlanmasıdır. Rekonstrüksiyonda amaç; respiratuar mekanizmaya katılan torasik iskelet yapısının stabilizasyonu sağlamak, intratorasik ölü boşluğu kapatma, vital intratorasik organları korumak ve estetik kontürü tekrar oluşturmaktır. Rekonstrüksiyon seçenekleri arasında latissimus dorsi flebi, omental flep, pektoralis major, rektus abdominis (TRAM, VRAM, rektus abdominis kas flebi) flepleri, eksternal oblik kas flebi, trapezius flebi sayılabilir. Rektus abdominis kası pubisten başlar ve beşinci ile yedinci kaburgaların kostal kıkırdaklarına ve ksifoid çıkıntıya girer. T7-T12 omurlarının torakoabdominal sinirleri tarafından segmental olarak innerve edilir. Arteriyel kaynağı hem subklavyen damarlardan çıkan superior epigastrik arterden hem de eksternal iliak arterden çıkan inferior epigastrik arterden gelir. Kas flebi her iki pedikül üzerinden de kaldırılabilir. Rektus abdominis kasına dayalı karın flepleri, çeşitli nedenlerle göğüs duvarı rekonstrüksiyonunun temel dayanağı haline gelmiştir. Donor sahanın primer kapatılması önemli bir avantajdır. Ayrıca vertikal rectus abdominis flebinde (VRAM) toraks defektindeki ölü boşluğu dolduracak kas dokusu ve defekti örtecek cilt dokusu birlikte bulunur. Flep ayrıca superior epigastrik damarlara pediküllü yapılabilir veya inferior epigastrik damarlara dayalı serbest flep olarak transfer edilebilir. Bu esneklik, göğüs duvarı defektlerinin yeniden yapılandırılmasında oldukça faydalıdır.

Gereç ve yöntemler: Bu çalışmada 2020 ve 2021 yıllarında dış merkezde akciğer kist hidatiği sebebiyle sağ akciğer alt lob lobektomi + omentoplasti torakoplasti operasyonları yapılan 27 yaşındaki kadın hasta olgu olarak sunulmaktadır.

Olgu: Hastanın yapılan fizik muayenesinde sağ toraks duvarında ön aksiller hattan başlayarak skapula lateral marjinine dek uzanım gösteren yaklaşık 5x7x6 cm büyüklüğünde akciğer parankimi ve toraks duvarını içeren fistülize doku defekti olduğu gözlendi. Sağ akciğerin solunuma yeterli katılmadığı ve mevcut defekt sahasından hava kaçağı olduğu izlendi.
Hasta dış merkezde Nisan 2021 tarihinde mevcut doku defekti lokasyonunda pseudomonas aeruginosa üremesi olduğundan ilgili klinikçe vankomisin, meronem ve kolistin tedavisi altında takip edilmiştir. Kliniğimize Temmuz 2021 tarihinde kabul edildiğinde sadece meronem tedavisi almaktaydı. Kliniğimize devri sonrasında hastanın enfeksiyon hastalıkları kliniğine konsültasyonuna binaen 3 ay süreli albendazol kullanımı ve meronem tedavisinin devamı önerilmiştir. Hastaya ilk operasyon tarihine dek yatak başı debridman ve günlük pansuman uygulanmıştır. Temmuz 2021 tarihinde mevcut doku defektine yönelik olarak tarafımızca debridman uygulanmıştır. Debridman sırasında hastadan alınan doku biyopsisi kültürü sonucu pseudomonas aeruginosa gelmesi üzerine hastanın mevcut antibiyoterapi tedavisine kolistin tedavisi de eklenmiştir. Debridman operasyonunu takiben 3 hafta sonrasında pediküllü VRAM flebi ile defekt onarımı sağlanmıştır. Hastada erken postoperatif dönemde adapte edilen flebin süperior sınırında detaşman gelişmiş olup detaşmanın sekonder sütürasyonu sağlanmıştır. Ek komplikasyonu olmayan hasta göğüs cerrahisi kliniği ve kliniğimizce takibe alınmıştır.

Tartışma: Çalışmamızda kullanılan VRAM flebi diğer fleplere alternatif olarak değerlendirilebilir. Hastalarda rekonstrüksiyonun çeşitli alternatifleri mevcut olmakla birlikte torakoplasti sebebi ile flep pedikülünün zarar görmüş olma ihtimali göz önünde bulundurularak latissimus dorsi flebi ile onarım düşünülmemiştir. Göğüs duvarı defektlerinin rekonstrüksiyonu için hem lokal hem de uzak birçok seçenek mevcuttur. Göğüs duvarı defektlerinin rekonstrüksiyonunda hastanın genel sağlık durumu, aldığı tedaviler, daha önce geçirdiği cerrahi operasyonlar, hasta uyumu göz önünde bulundurularak plastik cerrahi ve kardiyotorasik cerrahi tarafından multidisipliner yaklaşımla tedavi planlanmalıdır. VRAM gerek büyük kas dokusu gerekse büyük cilt dokusu içermesiyle toraks geniş defektleri için uygun bir alternatiftir. Genel durumu bozuk, defalarca opere edilmiş hastalarda pediküllü flepler kısa operasyon süresiyle serbest fleplere üstünlük sağlar. Çok sayıda opere edilmiş, enfekte olmuş göğüs duvarı defektlerinde serbest flep ile rekonstrüksiyonda alıcı damar bulunması da problemlidir. Bu durumlarda daha güvenli seçenek olarak pediküllü flepler tercih edilebilir.

Sonuç: Geniş toraks defektlerinin onarımında VRAM flebi her zaman akılda tutulması gereken, komplike hastalarda kolayca defekt kapatımına olanak sağlayan çok güvenilir bir fleptir. Plevra ekspoze, enfeksiyona yatkın, geniş toraks defektlerinde bol kanlanan kas dokusu içeren flepleri tercih etmek komplikasyon oranlarını azaltacaktır.

Anahtar Kelimeler: VRAM, torakal doku defekti, rekonstrüksiyon

P-268
Uzun-Dar Serbest Radial Önkol Flebi ile Eldeki Yanık Sekansının Rekonstrüksiyonu

Burak Özkan, Abbas Albayati, Süleyman Savran, Çağrı Ahmet Uysal
Başkent Üniversitesi Tıp Fakültesi, Plastik Rekonstrüktif ve Estetik Cerrahi Anabilim Dalı, Ankara

Giriş: El sırtı esnek ve ince bir cilt dokusuna sahiptir ve derin yanıklarında tendonlar ve kemikler ekspoze kalmaya eğilimlidir. Paratenon ve periosteum kaybı deri grefti kullanılmasını engellemektedir. Temporal veya serratus anterior fasya flebi gibi serbest fasyal flepler, fonksiyonel morbiditeleri önlemek için açıkta kalan iskeletsel ve nörovaskülar yapıları kapamak için sıklıkla kullanılır. Geniş defektleri kapatmak için flep planlaması daha kolay olsa da, uzun ve dar defektlerin rekonstrüksiyonu zordur. Bu olgu sunumunda, elin üçüncü derece yanığı sonrası serbest radial önkol flebi ile tek aşamalı uzun dar bir defekt rekonstrüksiyonu sunuyoruz.

Olgu Sunumu: 72 yaşında, ek hastalığı olmayan erkek hasta, evde perdelerinden çıkan yangını söndürme çalışırken sağ elinde yanık şikayetiyle Başkent Üniversitesi Yanık Ünitesi'ne başvurdu. Fizik muayenesinde sağ el dorsumunda ikinci ve üçüncü derece yanıkları mevcuttu. Defekti kapatmak için serbest serratus anterior fasya flebi planlandı. Takiplerinde flepte kısmı nekroz gözlendi. Debridman sonrası, falanks ve metakarpal kemikler ekspoze oldu. Defekti kapatmak için sol önkoldan radial arter ve ven içeren pedikülün hemen üzerinden 3 cm genişliğinde ve 20 cm uzunluğunda serbest radial önkol flebi (FRFF) alındı. Donör saha primer kapatıldı. Erken veya geç dönemde komplikasyon gözlenmedi.

Tartışma: Flep cerrahisi tendon adezyonlarında, kontraktürlerde ve paratenon-periosteum kaybında deri grefti yerine tercih edilmektedir. Bizim olgumuzda ilk rekonstrüksiyonda serbest serratus anterior faysa flebini tercih ettik. El dorsumundaki defektin büyük bir kısmını kapatmayı başarmamıza rağmen, işaret parmağında kemik ve tendon ekspoze dar ve uzun bir defekt mevcuttu. Uzun ve dar pedikülü olan FRFF ile işaret parmağı kapatıldı. Dönor saha primer kapatıldı. Bu tekniğin ana dezavantajı ise el besleyen major arterlerden birinin feda edilmiş olmasıdır.

Sonuç: Derin yanıklarından sonra tendon veya kemik ekspozisyonu olan uzun ve dar cilt defektlerinde serbest radial önkol flebi güvenle kullanabilir.

Anahtar Kelimeler: Dar, Radial Ön Kol, Uzun, Yanık

Radial ön kol flebi

Hastanın ameliyat öncesi, debridman sonrası, intra-op ve sonuçları

P-269
Total Kulak Amputasyonuna Yaklaşımımız: Bir Olgu Sunumu

Aytunç Özsoy, İlker Uyar, Erhan Sönmez, Musa Burak Çatalkaya
İzmir Katip Çelebi Üniversitesi Atatürk Eğitim ve Araştırma Hastanesi, Plastik Rekonstrüktif ve Estetik Cerrahi Anabilim Dalı

Giriş: Kulak, yüzün en önemli yapılarından biri olup, estetik ve fonksiyonel açıdan büyük öneme sahiptir. Kesici aletle yaralanma, trafik kazası, insan-hayvan ısırıklarına bağlı total amputasyonu görülebilmektedir. Mikrocerrahi prensiplerle onarım için genellikle uygun vasküler yapılar bulunamamaktadır. Nadir de olsa yapılan mikrocerrahi anastomozlar sonrası özellikle venöz yetmezlikler bildirilmiştir. Ampute parçanın kompozit greft şeklinde orijinal yerine iade edilmesi eski ve güvenirliliği düşük bir tekniktir. Kompozit greft olarak dikilen parçanın içine sokulan ya da dezepitelize edilen kıkırdak etrafına sarılan vasküler fasya flebinin kıkırdak-greft yaşayabilirliğini artırdığı bildirilmiştir. Bu olgu sunumunda, darp sırasında kesici aletle yaralanma sonucu oluşan total kulak amputasyonunun yönetimi ve elde edilen sonuç sunulmaktadır.

Vaka: Kırkdört yaş erkek hasta, darp sırasında kesici aletle yaralanma sonucu sağ kulakta oluşan total amputasyon nedeniyle acil serviste görüldü. Yapılan fizik muayenede sağ kulakta sadece lobül sağlam izlenmiş olup, amputat hasta yanındaydı. Ampute kulak parçası ve güdük mikroskop altında incelendi. Mikrovasküler anastomoza uygun alıcı ve verici birer arter bulundu. Mikrocerrahi prensiplere uygun olarak 10/0 etilon ile amputasyonun 5. saatinde anastomoz yapıldı. Mikrovasküler anastomoza uygun venöz vasküler yapı bulunmadığından kulak lobülü ve bir kısım antiheliks cildi dezepitelize edildi. Post operatif 24. Saatte yapılan incelemede replante edilen kulakta iskemi lehine bulgular görüldü. Hasta reanastomoz ve olası diğer rekonstruksiyon seçenekleri açısından operasyona alındı. Anastomoz hattında dolum izlenmedi, verici arteryal yapıda pulsatil kanama gözlenmedi,reanastomoz planlanmadı. Bunun üzerine amputat perikondriumu üzerinden tüm cilt ciltaltı dokular eksize edildi. Elde edilen kıkırdak greft temporopariyetal fasya flebine sarılarak yerine iade edildi. Fasya üzerine sağ uyluk lateralinden alınan kısmi kalınlıktaki deri grefti uygulandı,operasyona son verildi. Postoperatif takipte özellikli medikal tedavi olarak 5 gün dextran-40 500cc/gün ve 1 ay ecopirin 100 mg/gün kullanıldı.

Postoperatif takibinde fasyaya sarılan ciltte 1x1 cm lik ve temporopariyetal ciltte 2x1 cm lik nekroze alan izlendi, debridman ve pansumanla takip-tedavisi sağlandı. Amputatın vaskülaritesinin tam sağlandığı görüldü. Estetik açıdan tatmin edici görünüm elde edildi.

Tartışma ve Sonuç: Kulak replantasyonunda son 40 yılda elde edilen tecrübelere göre ampute parçada replantasyon için uygun damar bulunsa bile mikrovasküler anastomoz sonrası başarısızlık oranı son derece fazladır. Bunun nedeni olarak kulak venlerinin çok küçük çaplı olması ve akımın çok yavaş olması düşünülmektedir. Anastomoza uygun vasküler yapı bulunduğunda, başarısız olma ihtimali yüksek olmasına rağmen mikrovasküler anastomoz denenmelidir. Mikrovasküler anastomoz mümkün olmadığında diğer rekonstrüksiyon seçenekleri düşünülmeldir. Cerrahi onarım sağlandıktan sonra ampute parçanın yaşayabilirliğini artırmak için uygun medikal ajanlar kullanılmalıdır. Kompozit greftlerin yaşayabilirliği az, 2 cm den büyük olanlarda hemen hemen hiç yoktur.Mladik, Baudet, Destro-Speranzini ve arkadaşları kompozit greft yaşabilirliğini artırmak adına farklı teknikler tarif etmişlerdir. Bu yöntemlerin iki aşamalı olması, donör sahanın greft ile onarımının gerekmesi, skara bağlı kıkırdak distorsiyonu görülmesi, kulağa estetik görünümünü veren,fonksiyonel girinti ve çıkıntıların belirginliğinin azalması olumsuz yanlarıdır. Vakamızda temporopariyetal fasya ile ampute kulak parçasının beslenmesini artırmaya yönelik bir teknik kullandık. Diğer tekniklerle kıyaslandığında, lokal anestezi altında kısa sürede gerçekleştirilebilir olması, tek aşamalı olması, yüksek başarı oranı ile, düşük morbidite riskine sahip olması gibi özellikler taşımaktadır. Mikrovasküler replantasyonun mümkün olmadığı ya da başarısız olduğu kulak ampütasyonlarında, greftin vaskülaritesini ve tutma olasılığını artırmak için temporopariyetal fasya flebinin kıkırdak greftin etrafına sarılması pratik ve etkili cerrahi seçenek oluşturmaktadır.

Anahtar Kelimeler: Kulak, amputasyon, replantasyon, kompozit greft, temporopariyetal fasya flebi

Total kulak amputasyonu

pre operatif ampute kulak (amputat), mikrocerrahi anastomoz sonrası post operatif ilk saat, temporopariyetal fasya flebi ile onarım sonrası post operatif 2. hafta

P-270
Multifokal Penil Anjiyomatöz Nodül: Penisin Nadir Görülen Bir Tümörü

Emre Özer[1], Uğur Anıl Bingöl[1], Murat Aydın Sav[2]
[1]Yeditepe Üniversitesi Tıp Fakültesi Plastik, Rekonstrüktif ve Estetik Cerrahi Ana Bilim Dalı, İstanbul
[2]Yeditepe Üniversitesi Tıp Fakültesi Patoloji Ana Bilim Dalı, İstanbul

Giriş: Epitheloid anjiyomatöz nodüller (EAN) nadir görülen iyi huylu vasküler lezyonlardır. Literatürde ilk kez 2004 yılında Brenn ve Fletcher tarafından bildirilmişlerdir (1) Sıklıkla gövde ve ekstremitelerde tek veya çok sayıda olan bu lezyonlar morfolojik olarak küçük mor renkli noduller halinde görülmektedir. Epitheloid anjiyomatöz nodüller hem klinik hem de histolojik olarak kolaylıkla diğer damar tümörleriyle karıştırılmaktadır. Bu lezyonlar nadir görülmekle birlikte penisteki epitheloid anjiyomatöz nodül literatürde bildirilen üçüncü vaka olma özelliğini taşımaktadır(2,3).

Vaka Sunumu: 29 yaşındaki beyaz ırk ve sünnetli erkek hasta, penisinde ağrılı nodüller şikayetiyle kliniğimize başvurdu. Yaklaşık olarak 6 ay önce ortaya çıkan lezyonların geçen zamanla sayıları artmıştı. Hasta, lezyonlarda dokunmakla artan, elektrik çarpmasına benzeyen ağrı olduğunu ifade etti. Dış merkezde yapılan biyopsilerin sonuçlarından biri hemanjiom ile, diğeri ise epitheloid hemanjioendotelyoma ile uyumlu olarak raporlanmıştı. Her biyopsi işlemi sonrası lezyonların boyutları artmıştı. Fizik muayenede glans ve korona peniste lokalize çok sayıda mavi-mor renkli düzgün sınırlı ağrılı nodüller tespit edildi. (Resim 1). Lezyonlar üzerindeki ciltte herhangi bir değişiklik gözlenmedi. Yapılan fizik muayenede ek patolojik bulguya, immunyetmezlik tablosuna veya cinsel yolla bulaşan bir hastalığa rastlanmadı. Hastamız penisinde yer alan bu lezyonlar yüzünden cinsel ilişkiye hiçbir şekilde giremediğinden, dar iç çamaşırları dahi giyemediğinden şikayetçiydi. Hastanın tibbi geçmişinde varikosel dışında başka bir hastalık yoktu. CD34 (+), CD31(+) Desmin (+) S-100 (+) Kollajen Tip 4(-) Aktin (+) ve 6% Ki67 indeksi ile sonuçlanan, immunohistokimyasal inceleme ve mikroskopik bulgulara dayanarak lezyona epitheolid anjiyomatöz nodül tanısı konuldu. Hastaya tedavi seçeneği olarak tüm lezyonların eksizyonu önerildi, ancak hasta tedaviyi kabul etmedi.

Tartışma: Epitheloid damar tümörleri; epitheloid hemanjiomu, epitheloid hemanjioendotelyomayı ve epitheoloid anjiosarkomu içeren bir spektrumdan oluşmaktadır. Bazı yayınlar epitheloid anjiomatöz nodulün, epitholid hemanjiomanın veya piyojenik granülomun bir alt tipi olduğundan söz etmektedir (4). Yumuşak dokudaki epitheloid damar tümörleri çok nadir görülen ve çoğu malign karakteristik gösteren tümörlerdir. Epitheloid anjiyomatöz nodül de yeni tanımlanmış bir vasküler proliferasyon örneğidir. İlk olarak, bu lezyonlar Brenn ve Fletcher tarafından literatürde bildirilmiştir (1). Ekstremitelerde ve gövdede daha sık görülen, küçük, eritematöz, mavi mor renkli, hızla büyüyen nodüller ile karakterizedir. Bu lezyonlar yüzde ve gövdede görülebileceği gibi literatürde nazal kavitede ve memede görülen nadir olgular da raporlanmıştır (4,5). Çoğu zaman tek başına görülen nodüller, bazen bir araya gelmiş olarak da bulunabilir. İlerleme göstermemesi ve şu ana kadar bir metastaz vakası bildirilmemesi bu oluşumların benign karakterde olduğu kanısını desteklemektedir. Epitelioid hemanjiom ve anjiosarkom, anjiomatöz nodüllerin başlıca ayırıcı tanılarını oluşturmaktadır. Klinik olarak iyi huylu seyretmesine rağmen yaşam kalitesini ciddi oranda etkilemektedir. Literatürde epitheolid anjiomatöz nodül ile ilgili kısıtlı sayıda bildiri olmasının yanı sıra, peniste lokalize olması son derece nadirdir. (3). Basit lokal eksizyonlar bu hastalık için sıklıkla kullanılan küratif bir tedavi seçeneğidir. Kriyoterapi ise cerrahi eksizyona bir alternatif oluşturmaktadır. Hastamızda tüm lezyonların eksizyonu küratif tedavi olmasına rağmen, ciddi rekonstrüksiyon ihtiyaçlarını da beraberinde getirmektedir.

Referanslar

1. Brenn T, Fletcher CD. Cutaneous epithelioid angiomatous nodule: a distinct lesion in the morphologic spectrum of epithelioid vascular tumors. The American Journal of Dermatopathology. 2004;26(1):14-21.
2. Pirpiris A, Gilbourd D, Ranasinghe A, Dill T, Lynnhtun K, Rindani R. Penile Epithelioid Angiomatoid Nodule. Urology. 2015;86(4): e21-2.
3. Kaushal S, Sharma MC, Ramam M, Kumar U. Multifocal cutaneous epithelioid angiomatous nodules of the penis. J Cutan Pathol. 2011;38(4):369-71.
4. Sangueza OP, Walsh SN, Sheehan DJ, Orland AF, Llombart B, Requena L. Cutaneous epithelioid angiomatous nodule: a case series and proposed classification. The American Journal of Dermatopathology. 2008;30(1):16-20.
5. Wong, Wai Keat, David H. Lim, and Ching Wern Ong. "Epithelioid angiomatous nodule of the nasal cavity: Report of 2 cases." Auris Nasus Larynx 42.4 (2015): 341-344.

Anahtar Kelimeler: Epiteloid, Vasküler Anomaliler, Anjiyomatöz Nodül, Penis Tümörleri

Resim 1

Penisin Dorsal Yüzü

P-271
Elde Travma Sonrası Ulnar Arter Psödöanevrizması: Olgu Sunumu

Mehmet Akkurt, Çağla Çiçek, Anıl Mert Güleryüz, Salih Cem Altunal, Gaye Taylan Filinte
Kartal Dr Lütfi Kırdar Şehir Hastanesi, Plastik Rekonstrukrif ve Estetik Cerrahi Kliniği, İstanbul

Giriş: Psödoanevrizmalar, arteriyel yaralanma bölgesinde meydana gelen kitlelerdir. Arter duvarı tabakalarını içermemesiyle gerçek anevrizmalardan ayrılırlar. Arter duvarı yerine, pıhtılaşma kaskadının ürünleri ile oluşturulmuş bir duvar tarafından çevrelenmiş kan bulunur(1). Sıklıkla psödoanevrizmaların en sık sebebı iyatrojeniktir; iyatrojenik olmayan olguların ise en sık sebebi travmadır.(2) Vücutta psödoanevrizmanın en sık görüldüğü vasküler yapı femoral arterdir ve endovasküler girişimler sonrası görüldüğü bilinmektedir(2). Ulnar arter psödoanevrizması nadir görülmekte ve çoğunlukla travmaya sekonder geliştiği bilinmektedir, İngiliz literatüründe 200den az vaka bildirilmiştir(1). Psödoanevrizmalar gerçek anevrizmalardan farklı olarak spontan rüptüre olma eğilimi olmayan kitlelerdir ve akut nörolojik semptomlara sebep olmazlar.(3) Olgumuzda 7 yaşında erkek hastanın el kesisi sonrası subakut dönemde gelişen ulnar arter psödoanevrizmasının tanı ve tedavi sürecinin anlatılması amaçlanmıştır.

Olgu Sunumu: Hastenemiz Plastik, Rekonstrüktif ve Estetik Cerrahi polikliniğine 7 yaş erkek hasta 2 ay önce dış merkezde el volarinde süture edilmiş cam kesisi sonrası sol el hipotenar bölgede kızarıklık ve şişlik şikayeti ile başvurdu. Hastadan alınan anamnezde kitlenin; kesinin primer süture edilmesinden 10 gün sonra oluşmaya başladığı bu süreçte büyüdüğü ve renk değiştirdiği öğrenildi. Hastanın öyküsünde herhangi bir ek hastalığı bulunmadığı; daha önce cerrahi girişim geçirmediği öğrenildi. Yapılan fizik muayenede sol el volarında hipotenar bölgede 4x5 cmlik bir alanda cilt eleve ve ekimotik görünümde, ortasında 2x1 cmlık bir alanda cilt adası nekroze görünümde izlendi. Hastanın duyu muayenesinde 4. ve 5. Parmak volar yüzde hipoestezi tespit edildi. Motor muayenede patoloji gözlenmedi. Hastadan istenen yüzeyel US tetkiki sonucu içinde vasküler akım izlenen kitle görülmesi sonrası hastaya sol üst ekstremite BT anjiografi tetkiki yapıldı. BT anjiografide ulnar arter psödoanevrizması görülmesi üzerine hasta genel anestezi altında opere edildi. Operasyonda hipotenar bölgedeki nevrotik cilt adası eksize edildi, ulnar arter eksplore edildi ve kitleye ulaşıldı. Kitlenin tabanda ulnar sinir ve dallarına bitişik olduğu izlendi. Ulnar arter proksimal ve distalinden klipslenerek kitle çevre dokulardan disseke edilerek eksize edildi. Ardından ulnar arter proksimal ve distal uçları tazelenerek mikroskop altında 9-0 PDS sütur ile anastamoz sağlandı(Resim 1). Akımın sağlandığı ve sızıntı olmadığı izlendi. Post-op hasta 1 gun serviste gözlem altında tutuldu; 15 gün kısa kol atel ile ayaktan takip edildi. Hastanın 1 ay boyunca oral antikoagulan ve 3 ay boyunca B12 vitamini kullanması önerildi. Post-op erken dönemde herhangi bir komplikasyon görülmeyen hastanın 2 senelik takibinde yeni kitle oluşumu gözlenmedi.

Tartışma: Ulnar arter psödoanevrizması genellikle el bilek distalinde görülen ve embolizasyon ve iskemi semptomlarına neden olan nadir lezyonlardır(4). Litaretürde rüptür sonrası Guyon kanalı ve karpal tünelde kanama ve kompresyon oluşturarak nörolojik semptomlara neden olabildiği bilinmektedir(4). Ayrıca psödoanevrizma içinde gelişebilen trombüs, distal dokuyu iskemi/nekroz riskine sokan bir embolizasyon kaynağı olabilir.(5) Literatürde arteriovenöz fistüle sahip hastalarda görüldüğü de bildirilmiştir. Bazı vakalarda hipotenar hammer sendromuna yol açtığı izlenmiştir(6) Asemptomatik vakalarda yalnızca el volarinde kitle olarak da karşımıza çıkabilir. Tedavide eksizyon ve vasküler anastomoz kullanılabileceği gibi perkutan trombin enjeksiyonu ve transarteryel embolizasyon da tedavi seçenekleri arasındadır(6). Olgumuzda etkilenen ciltte nekroz gelişmiş olması dolayısı ile cilt eksizyonu da planlanan hastanın tedavisinde vasküler eksizyon ve reanastamoz tercih edilmiştir. Tanıda Doppler ultrasonografi, MR anjiyografi ve BT anjiyografi kullanılabilir. Acilde değerlendirilen el kesilerinde uygun eksplorasyon sağlanması, Penetran travmalara sekonder gelişen psodoanevrizmaların önlenmesinde etkilidir. Muayene sırasında travma öyküsünün sorgulanması ve görüntüleme teknikleri tanıya ulaşmamızda etkin rol oynar.

Kaynaklar
1: Philip AE, Jeffery BD. Pseudoaneurysm. Treasure Island (FL): StatPearls Publishing; 2021 Jan
2. Kutsal A, Kıvanç O. A case of ulnar aneurysm. Clinical and surgical considerations. J Cardiovasc Surg (Torino); May-Jun 1988;29(3):326-8. PMID: 3379093
3 Nehler MR, Dalman RL, Harris EJ, Taylor Jr LM, Porter JM. Upper extremity arterial bypass distal to the wrist. J Vasc Surg; 1992 Oct;16(4):633-40; discussion 640-2. PMID: 1404683
4 Erdoes LS, Brown WC. Ruptured ulnar artery pseudoaneurysm. Ann Vasc Surg; 1995 Jul;9(4):394-6. doi: 10.1007/BF02139413. PMID: 8527342
5 Woodley-Cook J, Konieczny M, Simons M, The ulnar artery pseudoaneurysm. Case Reports 2015;2015:bcr2015212791.
6: Ferris BL, Taylor LM Jr, Oyama K, McLafferty RB, Edwards JM, Moneta GL, Porter JM. Hypothenar hammer syndrome: Proposed etiology. J Vasc Surg 2000;31:104-113. PMID: 10642713

Anahtar Kelimeler: Mikrocerrahi, Plastik Cerrahi, Psödoanevrizma

Resim-1

Anastomoz sonrası per-op fotoğraf

P-272
GRİ ZONDA AÇILMAYI BEKLEYEN NADİR BİR KİTLE: UYLUKTA SOLİTER FİBRÖZ TÜMÖR/HEMANJİOPERİSİTOM OLGU SUNUMU

Hasan Demirbaşoğlu[1], Uğurcan Şener[1], Begüm Kolcu[1], Sebat Karamürsel[1], Kutsal Doğan[2]
[1]Ankara Dışkapı Yıldırım Beyazıt Eğitim ve Araştırma Hastanesi, Plastik Cerrahi Kliniği
[2]Ankara Dışkapı Yıldırım Beyazıt Eğitim ve Araştırma Hastanesi, Tıbbi Patoloji Kliniği

Giriş: Soliter fibröz tümörler (SFT), ilk olarak 1931 yılında Klemperer ve Rabin tarafından mezotelyal orijinli plevral tümörler olarak tanımlanmıştır. Bu tanımlamadan 10 yıl sonra ise Stout ve Murray tarafından SFT ile aynı histolojik özellikleri taşıyan kapiller ve venüllerin çevresinde bulunan perisit adı verilen hücrelerden köken alan vasküler tümörler olarak hemanjioperisitoma (HPC) tanımlanmıştır. (1) Ancak tanısal immunohistokimya ve sitolojik analizin ortaya çıkması, SFT füzyon geninin tespit edilmesi ve hemanjioperisitomların son çalışmalarında perisitik diferansiyasyonun çok az olguda gösterilmesi sebebiyle 2013 DSÖ yumuşak doku ve kemik tümörleri sınıflamasında hemanjioperisitom tanımını geçersiz sayıp SFT ortak başlığında tanımlamaya başlamıştır. (2) Tanısı ilk görüşte akla gelmeyen ve yönetimi hakkında da ortak bir görüşe sahip olunamayan bu tümörle alakalı olgu sunumunu hazırlarken hem literatür bilgilerini taramayı hem de farkındalık oluşturmayı amaçladık.

Olgu: 37 yaşında ek hastalığı olmayan erkek hasta, sol uyluğunda yaklaşık 2 senedir var olan kitle için kliniğimize başvurdu. Başvuru şikayeti ağrı olup kitlenin bacağının üzerine düşme sonucu oluştuğunu ve zamanla boyutunun artmadığını belirten hastanın fizik muayenesinde sol uyluk lateralinde cildi de eleve eden yaklaşık 5x3 cmlik kitle palpe edildi. İleri tetkik ve görüntüleme için yüzeyel doku ultrasonografisi istendi. USG raporu " hipoekoik solid kitle, lipom?" şeklinde raporlanan hastaya operasyon planlandı. Operasyon sırasında kitlenin vastus lateralis kası içinde yerleşimli olduğu, çevre dokulardan düzgün sınırlı kapsül ile ayrıldığı görüldü. Kitle kapsülüyle birlikte eksize edilerek patolojiye gönderildi. Patoloji sonucu "soliter fibröz tümör (hemanjioperisitom)" gelen kitlenin boyanma özellikleri CD34 (+) STAT6 (+) olarak raporlandı. Hasta radyasyon onkolojisi ve tıbbı onkoloji polikliniklerine yönlendirildi. 1 yıl sonra kontrole gelen hastanın ilgili polikliniklerde takiplerine devam etmediği öğrenildi. Şikayetleri geçen hastanın yapılan değerlendirmelerde nüks / metastaz saptanmadı. Hasta yeniden takibe alındı.

Tartışma: SFT, en çok intratorasik bölgede yerleşim göstermekle birlikte kapiller ağın ulaştığı her yerde görülebileceği olgu sunumlarıyla gösterilmiştir. Vakaların yaklaşık %10'u ekstremitelerin ve karın duvarının derin dokularından kaynaklanır. Etyolojisi halen net olarak bilinmeyen ve tanımlanmış bir çevresel faktör ortaya konamayan bu tümörlerde zaman zaman olgumuzda da olduğu gibi travma suçlanmıştır. Bunun dışında steroid kullanımı ve hormonal dengesizliğin de sebep olabileceği düşünülmüştür. Esasen klinik davranışlar açısından benign olarak tanımlanmakla birlikte, lokal nüks ve uzak metastazlarla görülen malign formları tanımlanmıştır. (3) Bu nedenle borderline tümörler olarak sınıflandırılmışlardır. (4) Genellikle 4-5.dekadlarda görülmekle birlikte, erkekler ve kadınlar arasında eşit görülmektedir. Klinik bulguları genellikle lokal olarak ağrı, palpable kitle olarak görülmekle birlikte, nadir olarak hipoglisemi gibi paraneoplastik sendromlarla da karşımıza çıkabilmektedir. Ancak bunlar nonspesifik semptomlar olup asemptomatik bir hastada insidental olarak da rastlanabilir. Öyle ki sunduğumuz vakada da hasta 2 sene boyunca bir sağlık merkezine başvurma ihtiyacı duymamış ve kliniğimize başvurusunda da tek şikayeti ağrı olmuştur. Tanı aşamasında USG, BT VE MR gibi görüntülemeler yardımcı olmakla birlikte kesin tanı koyduracak bir patern tanımlanmamıştır. Kitle boyutları ortalama 7-10 cm olmakla birlikte 1-40 cm arasında da karşımıza çıkabilir. Bu nedenle klinik olarak şüphe duyulması ve görüntülemelerin de yönlendirilmesiyle tanı için kitlenin patolojik incelemesi esas olarak kabul edilmiştir. Bu aşamada immünhistokimyasal belirteçler büyük önem taşımaktadır. CD34, CD99, BCL-2 pozitiflikleri tanı için önemli olsa da bu belirteçlerin teker teker değerlendirmesi ayırıcı tanı sağlamamaktadır. Bir tümör belirtilen pozitif boyanmaların hepsini gösteriyorsa ve özellikle son yıllarda tespit edilen NAB2-STAT6 ekspresyonu varsa tanı için anlamlıdır. Kitlenin malignite kriterleri de yine patolojik inceleme ile oluşturulmuş olup bu konuda da çeşitli görüş ayrılıkları mevcuttur. Mitotik aktivite, nekroz-hemoraji varlığı, tümör boyutu, stromal veya vasküler invazyon bu kriterler arasında yer almaktadır. Bu kriterler göz önünde bulundurularak hastanın takip sıklığı, sistemik tedavi ihtiyacı, nüks ve metastaz ihtimali değerlendirilmelidir.

Günümüzde tedavi için yayınlanmış bir algoritma bulunmamaktadır. Fikir birliğine varılan kesin tedavi yöntemi cerrahi olarak tümörün eksizyonudur ve bizim olgumuzda olduğu gibi benign özelliklere sahip kitlelerde genellikle yeterli görülmektedir. Cerrahiye ek olarak öncesinde veya sonrasında kemoterapi, radyoterapi kullanımı tartışmalıdır. Kafa içi yerleşimli kitlelerde cerrahi öncesi radyoterapinin olumlu sonuçlar verdiği çalışmalar olsa da radyoterapinin diğer kitlelerde kesin bir etkisi gösterilememiştir. Aynı şekilde ilk yıllarda sitotoksik ajanlarla kemoterapi denenmiş, fakat istenen sonuçlar elde edilememiş olup immunhistokimyasal gelişmeler sonrasında hedefe yönelik tedaviler ile kemoterapinin de özellikle metastatik vakalarda kullanılabileceği belirtilmiştir. Bunlar da göz önünde bulundurulduğunda bu vakaların yönetiminde cerrahın yanı sıra tıbbi onkolog ve radyasyon onkologlarının da bulunduğu multidisipliner bir yaklaşım önemlidir.

Sonuç: SFT ilk tespit edildiğinden bu yana tanısı, klinik davranışı ve de tedavisi konusunda birçok tartışmaya neden olmuş, günümüzde de kesin bir görüş birliğine varılamamış tümörlerdendir. Bu nedenle böyle bir kitle ile karşılaştığımızda SFT tanısının da ayırıcı tanılarımızda yer alması, buna yönelik istemlerin yapılması ve kitle yönetiminde multidisipliner hareket edilmelidir. Genellikle benign seyretmesine rağmen olası nüks veya sistemik metastazlar ile yaşamı tehdit edebileceğinin, "hastalık yok hasta vardır" ilkesinin özellikle bu kitlede çok önemli olduğunun unutulmaması hem hasta hem cerrah için önem taşımaktadır.

Kaynakça

1. D'Arpa, Salvatore; Rossi, Matteo; Montesano, Luigi; Florena, Ada Maria; Moschella, Francesco; Cordova, Adriana (2015). Solitary Fibrous Tumor of the Lower Leg. Plastic and Reconstructive Surgery - Global Open, 3(10), e528–.
2. Eken KG, Tanriverdi O, Özağarı A, Kabukçuoğlu F. Renal Hemanjiyoperisitom: Olgu Sunumu ve Güncel Hemanjiyoperisitom - Soliter Fibröz Tümör Yaklaşımı. Turkiye Klinikleri J Med Sci 2012;32:1423–8.
3. Jaber S, Winer I, Rasool N. Recurrent Omental Hemangiopericytoma: A Therapeutic Challenge. Case Rep Obstet Gynecol 2016;2016:2075157
4. Tenna, S., Poccia, I., Cagli, B., Aveta, A., Manzo, M. J., & Persichetti, P. (2012). A locally aggressive solitary fibrous tumor of the leg: Case report and literature review. International Journal of Surgery Case Reports, 3(5), 177–180

Anahtar Kelimeler: alt ekstremite, hemanjiyoperisitom, soliter fibröz tümör, vasküler anomaliler

İntraop kitle ve patolojik preparatlar

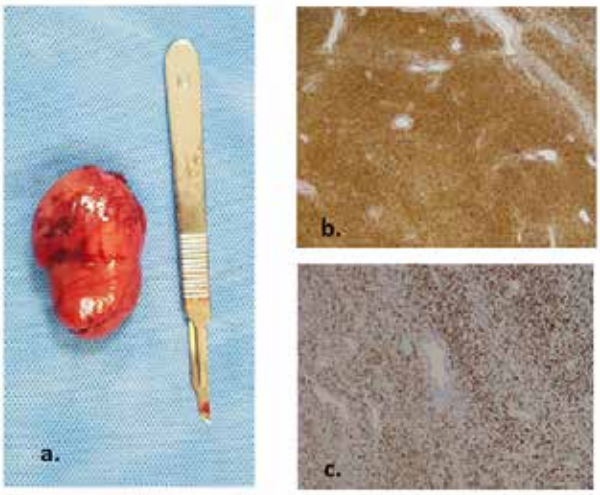

a. İntraop kitlenin görünümü b. CD34(x40) diffüz pozitif boyanma c. STAT6 (x100) diffüz pozitif boyanma

P-273
Bir Edinsel Lenfödem Hastasının Yönetimi

Süleyman Köken, İlker Uyar, Meltem Ayhan Oral, Özgür Turan
İzmir Katip Çelebi Üniversitesi Atatürk Eğitim ve Araştırma Hastanesi Plastik, Rekonstrüktif ve Estetik Cerrahi Kliniği

Giriş: Tüm dokulardaki hücrelerarası sıvının yönetimi lenfatik sistem düzgün çalışması ile ilgilidir. Bu sistemde ortaya çıkan aksaklıklar sonucu lenfödem meydana gelebilmektedir. Lenfödem sıklıkla alt ekstremiteleri etkileyen hücrelerarası sıvının yetersiz drenajı ile karakterize bir süreç olup doğuştan ya da edinsel olabilmektedir. Travma, enfeksiyon, malignite, cerrahi ya da radyoterapi gibi nedenlere bağlı olarak ortaya çıkan edinsel lenfödem, konjenital lenfödeme göre daha sık görülmektedir. Hastalar yaşam kalitesini azaltan ekstremitelerde şişme, ağırlık, ağrı, selülit benzeri enfeksiyonlar, uygun giysi bulamama gibi pek çok durumdan şikâyetçidirler. Bu çalışmada kliniğimizde serbest lenf nodu transferi yaptığımız lenfödemli hastanın takip sürecini değerlendirdik.

Materyal-Metod: Bacaklarda ağrı ve şişlik şikayetleri ile tarafımıza başvuran 59 yaşındaki hastanın ayrıntılı anamnezinde 10 yıl önceye ait TAH+BSO operasyonu geçirdiği ve operasyondan 2 yıl sonra sol alt ekstremitede şişliğin zamanla artmış olduğu öğrenildi. Sol alt ekstremitede ayak bileğinden başlayıp diz üzerine kadar devam eden diffüz şişlik mevcuttu. Karşı tarafla kıyaslandığında sol alt ekstremitede yaklaşık 2 kat kadar çap artışı mevcuttu. Hastaya lenf nodu transferi planlandı. Sağ supraklaviküler lenf nodu verici olarak belirlendi. Operasyonda lenf nodları transvers servikal arter ve eksternal juguler ven üzerinden kaldırıldı, transvers servikal artere eşlik eden ven saptanmadı. Medial malleol bölgesinde cep oluşturuldu, posterior tibial artere uç-yan, safen vene uç-uca anostomoz yapıldı. 1. Hafta sonunda alıcı alanda hematom gelişmesi üzerine hasta ameliyathaneye tekrar alındı, drenaj uygulandı, taşınan dokunun viabl olduğu görüldü. Hasta 2. Hafta sonunda taburcu edildi. 4. Haftada hasta tekrar liposuction amaçlı hastaneye alındı ve bacak inceltme işlemi uygulanıp korse takıldı. 4. Ayda yapılan kontrollerde ayak dorsali-ayak bileği-bacak ortası çaplarının operasyon öncesine göre yaklaşık % 35 oranında inceldiği ve nüks etmediği anlaşıldı.

Tartışma: Hem konjenital hem de edinsel lenfödem hayat kalitesini belirgin şekilde azaltan bir sağlık problemidir. Lenfödem tedavisinde çok çeşitli tedavi seçenekleri mevcuttur. Hastalık ilk evrelerde konservatif yöntemler ile tedavi edilmeye çalışılır fakat daha ileri aşamalarda cerrahi tedavi gerekliliği ortaya çıkmaktadır. Mikrocerrahi yöntemlerin gelişmesi ile serbest lenf nodu transferi ile tedavi önlerde gelen seçeneklerden biri olmaya başlamıştır.

Sonuç: Lenfödemin tedavisinde standart bir tedavi yaklaşımı bulunmayıp, hastalığın evresine göre farklı konservatif ve cerrahi tedaviler kombine olarak uygulanabilmektedir. Lenf nodu transferi öğrenme eğrisi zor olmakla birlikte uygun hasta grubunda iyi sonuçların alınabildiği operasyon seçeneklerindendir.

Anahtar Kelimeler: lenfödem, serbest lenf nodu nakli, free flap

şekil 1

a)hastanın preoperatif görüntüsü b)serbest lenf nodu flebi c) hastanın postoperatif görüntüsü

P-274
Travmatik Geniş Lumbosakral Doku Defektin Kapatılmasında Alternatif Bir Yöntem - *Bilateral Delayed Extended Propeller Tensor Fasciae Latae Flap*

Melih Çakaroğlu, Harun Güleç, Tibet Yolsal, Furkan Temizayak, Arda Tınaz, Mehmet Sönmez, Murat İğde
Ankara Şehir Hastanesi, Plastik Rekonstrüktif ve Estetik Cerrahi, Ankara

Tensor Fasciae Latae Flebi trokanterik ve iskial yaralarda, zaman zaman umblikus altı abdominal defektlerin kapatılması için kullanılabilen güvenilir bir fleptir. Fakat litaratürde flep boyunun sınırlı kalması ve defekte ulaşamaması sebebi ile lumbosakral veya sakral defektler ile ilgili yayın sınırlıdır.

Kliniğimize danışılan; ek hastalığı olmayan erişkin hasta, düşme ve ağır cisim altında kalma sonucu parapleji gelişen sakrum ve lumbal vertebralarında fraktürü olan aynı zamanda ortopedi kliniğince takipleri sırasında kemik ve kemik fiksasyonunu sağlayan metal enstrümanların ekpoze olması üzerine enfektif görünümlü akıntılı ve debridmanlar sonrası 14x20 cm doku defekti olan hastaya extended (genişletilmiş) bilateral tfl flebi ile rekonstrüksiyon operasyonu düşünülmüştür.

Bilindiği gibi standart TFL Flebi planlanırken patella bölgesinin 8 - 10 cm proksimaline kadar flep planlanır ve bu seviyeden eleve edilen flepler rahatlıkla trokanterik ve iskial yaraların ya da umblikus altı abdominal defektlerin tek seansta kapatılması için kullanılabilir. Fakat bu vakada olduğu gibi sakral ve lumbal bölgede defektlerine flep distalinin ulaşması için diz seviyesine kadar ilerlenerek (extended) flep planlandı. Flep sınırlarının genişletilmesi TFL flebi üzerine planladığımız Lateral Circumflex Femoral Arterin Ascendan dalının flep distalini beslemede yetersizlik olmaması açısından flep distalindeki cilt pedikülü haricinde TFL tendonun tabanından superior, anterior, medial ve lateralinden eleve edilerek sadece besleyen damar üzerinde bırakıldı. Flep delay fenomenine uygun olarak yerine yeniden adapte edildi ve distal bölgenin sağkalımı açısından distalde lateral genikülat arter bazlı cilt pedikülü intakt bırakıldı. 1 hafta sonra flep distalindeki cilt pedikülü de ayrılarak flep tamamen tek bir arterden (Lateral Circumflex Femoral Arterin Çıkan Dalı) beslenmeye bırakılarak defekt kapatılması operasyonu için 1 hafta daha beklendi.)

Operasyon esnasında defektin yeniden debride edilmesi sonrası eleve edilen Extended TFL Flebi besleyen perforatör damarları üzerinde pervane şeklinde döndürülerek flep distali lumbosakral defekti kapatacak şekilde karşılıklı adapte edilmiştir. Donor sahalar ise STSG ile rekonstürkte edilmiştir.

Bu vakada plastik cerrahide kullanılan birçok farklı tekniği tek bir flep üzerinde kullanarak zor bir defekt doğru teknik ve cerrahi prensiplere bağlı kalarak major – minor komplikasyon yaşamadan rekonstrükte edildi. Bilateral Extended Delayed Propeller TFL Flebinin geniş çaplı lokal dokuların rekonstrüktiyon açsından yeterli olmadığı lumbosakral defektlerin kapatılmasında alternatif olarak kullanılabilecek bir yöntem olduğu düşünüyoruz.

Anahtar Kelimeler: Delay, Extended, Propeller, Tensor, Fasciae, Latae

Bilateral Delayed Extended Propeller TFL Flap

Bilateral Delayed Extended Propeller TFL Flap 2.Seans Intraop

P-276
Bilateral Groin ve Limberg Flepleriyle Fournier Rekonstrüksiyonu

Orkun Uyanık[1], Anvar Ahmedov[1], Emre Korkmaz[2], Eyyüp Danış[2]
[1]Sağlık Bilimleri Üniversitesi Başakşehir Çam ve Sakura Şehir Hastanesi,Plastik Rekonstrüktif ve Estetik Cerrahi Ana Bilim Dalı, İstanbul
[2]Sağlık Bilimleri Üniversitesi Başakşehir Çam ve Sakura Şehir Hastanesi,Üroloji Ana Bilim Dalı, İstanbul

Giriş: Fournier hastalığı genital ve perineal bölgenin nekrotizan fasiiti şeklinde klinik özellik gösteren mortalite ve morbidite oluşturabilen bir hastalıktır. Hastalığın klinik seyri akut başlayıp hızlıca ilerlemektedir. Erken tanı ve tedavi hastalığın seyrine direkt etki etmektedir. Öncelikle erken cerrahi müdahale yapılarak enfekte ve nekroze dokuların eksizyon önem taşımaktadır. Cerrahiye destek olarak fournier gangrenine neden olan etkenlerin belirlenmesi ve kontrol altına alınması da gerekmektedir. İçerdiği anatomik alana göre tedavide üroloji, genel cerrahi, dahiliye, enfeksiyon hastalıkları ve en son olarak rekonstrüksiyon işlemleri için plastik cerrahi bölümleri iş birliği içinde çalışmaktadır. Bu çalışmada hastanemizde üroloji ve plastik cerrahi bölümleri tarafından fournier gangreni nedeniyle genitoüriner rekonstrüksiyonu yapılan hastayı sunmayı amaçladık.

Olgu: 69 yaşında Somali uyruklu hasta fournier gangreni nedeniyle ülkesinde 3 kez opere olduktan sonra rekonstrüksiyon işlemi için hastanemize başvurdu. Hastaya üroloji bölümü tarafından debritman işlemi uygulandı. Hastaya yaraya idrar bulaşının engellenmesi için sistofiks işlemi uygulandı. Hastanın penis dorsal ve ventral yüzünde, her iki testislerin tamamını, orta hat inguinal bölgeyi de içeren açık yarası nedeniyle spinal anestezi altında operasyona alındı. Bilateral 15*8 cmlik groin flep eleve edildikten sonra orta hattaki inguinal bölge ve penis dorsal yüzdeki defekt kapatıldı. Testisleri üzerini kapatmak için uyluk bölgesinden 2 adet fasyokutan limberg flepleri kaldırılarak defekt alana adepte edildi. Flepler sonrası kapanmayan 6*10 cmlik penis orta ve distal alandaki defekt kısmi kalınlıklı deri greftleri adapte edilerek kapatıldı. Erken dönemde sağ inguinal bölgedeki seromaya bağlı olarak yara ayrışması komplikasyonu gerçekleşti. Hastaya yara bakımı sonrası sekonder suturasyon uygulandı.

Tartışma: Fournier gangreni selülit tablosuyla başlayıp enfeksiyonun fasyaya ilerlemesiyle eritem ve ödem ile karakterize hızlıca seyir değiştiren bir hastalıktır. Skrotum ve perineal bölgedeki defektlerin rekonstrüksiyonu anatomik ve bölgesel etkilerden dolayı başarı sağlamak güç olabilmektedir. Akut dönemdeki enfektif tablo geriledikten sonra oluşan defektin nasıl kapatalacağı hakkında plastik cerrahi bölümü açısından ortak bir konsensüs yoktur. Literatürde fournier defektlerinin rekonstrüksiyonunda deri greftleri, kas-deri, fasyokutan, serbest ve perforatör flepler tanımlanmıştır (1). Hastada literatürde uygulanan operasyonlardan groin flebi, limberg flebi ve kısmı kalınlıklı deri grefti kullanılmıştır. Literatürde fournier defektlerinin rekonstrüksiyonunda bilateral groin flebi ve bilateral limberg flebin birlikte kullanıldığı vaka bildirmemiştir.

Sonuç: Fournier gangreni tedavisinde erken cerrahi debritman, medikal tedavi ve ilgili bölümler arasında ortaklaşa çalışma çok önem arz etmektedir. Fournier gangreni sonrası oluşan defektlerin rekonstrüksiyonunda groin ve limberg flepleri uygulanabilecek cerrahi seçenekleri arasında akılda tutulması gerekir.

Anahtar Kelimeler: Fournier, Gangren, Groin, Limberg

Bilateral Groin ve Limberg Flepleriyle Fournier Rekonstrüksiyonu

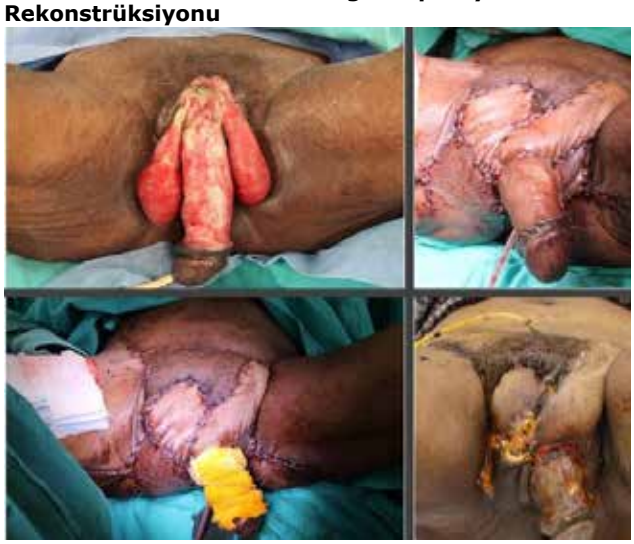

1- Preoperatif vaka görünümü 2- Peroperatif vaka görünümü 3- Peroperatif vaka görünümü 4- Erken postoperatif vaka görünümü (15.gün)

P-277
Sternum defektlerinin rekonstrüksiyonunda güvenilir bir yöntem: Pektoralis major kas flebi ile negatif basınçlı yara bakım kombinasyonu

Emrah Kağan Yaşar, Can İlker Demir, Alperen Aras, Murat Şahin Alagöz
Kocaeli Üniversitesi Tıp Fakültesi, Plastik, Rekonstrüktif ve Estetik Cerrahi Ana Bilim Dalı, Kocaeli

Giriş: Sternotomi defektleri izole cilt ayrılması gibi hafif ya da mediastinit gibi ağır tablolarla karşımıza çıkabilir. Tedavi seçeneklerinin kombinasyonu tedaviyi destekleyebilir.

Gereç-Yöntem: 2016-2020 yılları arasında pektoralis majör flebi ve negatif basınçlı yara bakımı (VAC) kombinasyonuyla tedavi edilen hastalar retrospektif olarak incelendi. Demografik özellikler, yara kültüründe üreyen mikroorganizmalar, flep rekonstrüksiyonu tercihi, ameliyat sonrası hastanede kalış süresi, tam iyileşme, nüks ve ilişkili morbidite ve mortalite verileri değerlendirildi.

Bulgular: Toplam 13 hasta çalışmaya dahil edildi. Ortalama yaş 65.4 idi. Tüm hastaların koroner arter greftlenmesi ameliyatı hikayesi vardı. Hastaların 9 tanesinde yara kültürlerinde üreme vardı. Dört hastada Staphylococcus türevleri, üçünde Klebsiella pneumoniae ve ikisinde Acinetobacter baumannii üredi. En sık eşlik eden hastalıklar %76 hipertansiyon ve %46 diabetes mellitus idi. Ortalama hastanede kalış süresi 23.4 gündü. Bir hasta ameliyat sonrası 7.günde ex oldu, ikisinde flep donör sahasında seroma, birinde hematom görüldü.

Sonuç: Ölü dokuların tamamen temizlenmesi sonrası defektin pektoral kas flebi ve negatif basınçlı yara bakımı ile onarılarak tedavi edilmesi etkili bir yöntemdir.

Anahtar Kelimeler: mediastinit, negatif basınçlı yara tedavisi, pektoral kas flebi, sternal rekonstrüksiyon

Vaka 6

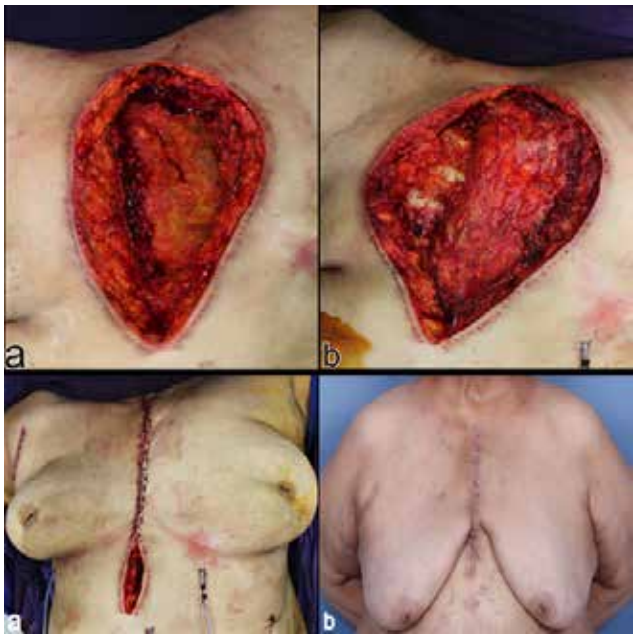

Resimde 63 yaşındaki kadın hastanın postoperatif 21. günündeki sternal bölgeye ait enfekte kemik ve yumuşak dokunun radikal debridmanı sonrası oluşan sternal defekt gösterilmiştir. Defektin ortasında sternal kemik ve mediastinal doku gözükmektedir. Sağ İMA perforatörü bazlı sağ Pektoral turn-over flebi defekte adapte edildi. Hastanın cilt fleplerinin yetersiz olmamasına rağmen küçük boyutta yumuşak doku alanı VAC uygulaması için onarılmadı. Geride kalan pürülan sıvının drenajı için bu VAC uygulamasının kritik olduğu düşünüldü. VAC uygulaması mediasten, kaslar ve fasyokutan flepler arasındaki ölü boşlukların azalmasına yardımcı oldu. 5 VAC uygulamasından sonra alt kısımda açık bırakılmış olan yumuşak doku alanı deri grefti kullanmaya gerek kalmadan primer olarak onarıldı. 5 ayın sonunda sternal bölgede uzun vertikal skar ve sağ preaksiller bölgede kısa skar gözlendi.

Pektoral kas flebi ve VAC uygulaması kombinasyonu ile tedavi edilen hasta karakteristikleri

No	Yaş Erkek/ Kadın	Komorbidite	Kültür sonuçları	Cilt yetersizliği	Flep seçimi	VAC uygulama zamanı ve basınç değeri	Komplikasyon	Rekonstrüksiyon sonrası hastanede geçirilen süre
1	60 k	HT	-	-	Bilateral PM-RotA	Postop 1. gün 75 mmHg	-	15 gün
2	77 k	HT CHF	Staphylococcus aureus	-	Bilateral PM-RotA	Postop 2. gün 75 mmHg	-	20 gün
3	58 e	-	-	-	Sol PM-RotA	Intraop 100 mmHg	-	28 gün
4	66 k	HT DM	Klebsiella pneumoniae	-	Sol PM-TO	Intraop 75 mmHg	Donor sahada minimal seroma	30 gün
5	72 e	HT DM	Acinetobacter baumannii C.	+	Bilateral PM-TO	Postop 1. gün 75 mmHG	Uç nekroz	7 gün (ex)
6	63 k	HT COPD CHF	Staphylococcus haemolyticus	-	Sağ PM-TO	Intraop 75 mmHg	-	29 gün
7	59 k	HT	-	+	Bilateral PM-RotA	Postop 1. gün 75 mmHG	-	17 gün
8	70 e	HT CHF	Staphylococcus haemolyticus	-	Bilateral PM-RotA	ostop 2. gün 75 mmHg	Hemoraji	21 gün
9	60 e	DM	-	-	Sol PM-RotA	Intraop 100 mmHg	-	25 gün
10	64 k	HT DM	Klebsiella pneumoniae	-	Sol PM-TO	Intraop 75 mmHg	onor sahada minimal seroma	32 gün
11	72 e	HT DM	Acinetobacter baumannii C.	+	Bilateral PM-TO	Postop 1. gün 75 mmHG	-	22 gün
12	61 k	HT CHF	Staphylococcus aureus	-	Sağ PM-TO	Intraop 75 mmHg	-	29 gün
13	68 e	DM	Klebsiella pneumoniae	-	Sol PM-TO	Postop 2. gün 100 mmHg	-	19 gün

CABG - Koroner arter bypass greft; COPD - Kronik obstruktif akciğer hastalığı; HT - Hipertansiyon; CCF - Konjestif kalp yetmezliği; DM - diabetes mellitus; PM-RotA – Pectoralis Major kas rotasyon ve ilerletme; PM-TO – Pectoralis major turn over

P-278
Yanığa Bağlı İleri Boyun Kontraktürü; Olgu Sunumu

Ebru Diana Özcan[1], Turan Mehdizade Aghazada[2], Ufuk Durgun[2], Ahmet Kirazoğlu[2], Mehmet Fatih Çamlı[2], Yusuf Erbayat[2], Süsen Asgerzade[2], Reha Furkan Ekici[2], Can Koç[2], Ethem Güneren[2]
[1]Carol Davila Tıp Üniversitesi, Plastik Rekonstrüktif ve Estetik Cerrahi Anabilim Dalı, Bükreş,Romanya
[2]Bezmialem Vakıf Üniversitesi, Plastik Rekonstrüktif ve Estetik Cerrahi Anabilim Dalı, İstanbul

Giriş: Yanık büyük bir travmadır. Etyolojik ajana, temas süresine, yaralanmanın derecesi ve genişliğine göre değişmekle birlikte yanık sonrası erken ve geç dönemde birçok komplikasyon gelişebilir. Özellikle vücut yüzey alanının %20'sini aşan yanıklar ağır bir yaralanma olarak kabul edilir ve multidisipliner yönetilmesi gerekir.

Yanık yaralarının yönetiminde geç dönem komplikasyonların azalmasını sağlamak önemlidir. Erken dönemde yapılacak olan yara bakımı, seri debridmanlar, eskaratomi ve fasyotomiler olası komplikasyon ve mortaliteyi azaltabilir. Özellikle derin yanıklarda geç dönemde gelişen yanık skarı, hipertrofik skar, keloid, kontraktür, heterotopik kemikleşme, kronik ülserasyon ve marjolin ülseri gibi komplikasyonlar günlük yaşam kalitesini etkiler ve iş gücü kaybına sebep olmaktadır. Baş boyun bölgesi estetik ünitelerini etkileyen yanıklar ise daha ciddi estetik ve fonksiyonel sorunlar nedeniyle, neredeyse yaşamla bağdaşmayacak kadar hastayı etkiler.

Boyun yanıklarında tedavinin amacı hareketlerin (başın fleksiyon, ekstansiyon, rotasyon ve laterale eğilmesi) korunması ve normal estetik görünümün elde edilmesidir. Boyun bölgesi alt dudak, çene ve sternal çentik arası mesafeyi içerir. Buradaki yanık skarları hem estetik, hem de işlevsel olarak sorun oluşturur. Servikomental açı baş-boyun fonksiyonunda önemlidir ve boyun bölgesi yanıklarının tedavilerinde bu açı yeniden sağlanmalıdır.

Bu çalışmada, yanık sonrası erken dönemde ileri derecede boyun, kol ve parmak eklem kontraktürleri gelişen olgu sunulmaktadır.

Olgu Sunumu: 21 yaşında Tanzanya'da geçirdiği termal yanık yaralanmasından 4 ay sonra gelen hasta Covid-19 pandemi önemleri dahilinde, nefatif PCR testi sonucu ile kliniğe kabul edildi. İlk fiziksel değerlendirmede, yüzün iki tarafında her iki kulağı ve tüm yüzü kaplayan skar alanlarının laterallerinde yer yer epitelize olmamış alanlar, mentum ve boyun ön yüzeyinden devam ederek sternal bölgeyi birbirine yapıştırarak akut servikal anterofleksiyon yaptıracak kadar ileri kontraktür, sol kol- önkol antekübital bölge fleksör yüz, sol el dorsumu, sağ kol ve sağ elin ekstansör yüzeyleri ve üst abdominal bölgelerinde yer yer zayıf epitelize yer yer granülasyon dokulyarı ile kaplı 2 ve 3 derece yanık alanları mevcuttu. Hastanın toplam yanık alanı %40 olarak belirlendi. Hastaya acil sıvı tedavisi ve pansumanla yara bakımı dışında başka bir tedavinin ülkesinde uygulanmadığı öğrenildi.

Şiddetli boyun kontraktürü mentumu sternuma tam olarak yapıştıracak kadar ileri fleksiyon deformitesi olmuştu. Sol dirsekte 1100 fleksiyon, sol el bileğinde 600 dorsofleksiyon ve 400 ulnar deviasyon deformitesi mevcuttu.

Hastanın sol üst ekstremite fonksiyon kısıtlılığı ''Kol, Omuz ve El Sorunları Anketi (DASH)'', kozmetik hasta memnuniyeti ise ''Vizüel Analog Skala''(1-2: hiç memnun değil, 3-4:memnun değil, 5-6: fark yok, 7-8: memnun, 9-10: aşırı memnun) ile değerlendirildi.

Genel anestezi altında debridman ve boyun kontraktürü açılması ve kol ve el bileği kontraktür açılması ve greftle onarım ameliyatları yapıldı. Boyunda oluşan yaklaşık 25x20 cm tam kat defekt alanı defekt bilateral kasıktan ve uyluktan alınan tam kat ve kısmi kalınlıkta deri greftleri ile rekonstrükte edildi. Göğüs ön yüzeyinde bulunan cilt defektleri kısmi kalınlıkta deri greftleri ile kapatıldı. Dirsek ve el bileği fleksiyon kontraktürleri ise çoklu z-plasti, tam kat ve kısmi kalınlıkta deri greftleri ile rekonstrükte edildi. Greftleri 5. gün açıldı. Greft kaybı ya da fleplerde dolaşım problemi olmadı. 2 günde 1 tül graslı pansuman yapıldı. Donör alanlar 10 günde epitelize oldu, açık bırakıldı. Cerrahi sonrası 2. haftada rekonstrüksiyon alanlarında iyileşmeleri tamamlandı ve en erken pasif fizik tedavi protokolü başlandı.

Hastanın uzun yatış süresinde yüksek protein besin takviyesi ile beslendi. 4 ay yakın takip edildi, sonra taburcu edilerek ülkesi Tanzanya'ya gönderildi. Hastanın takip süresi taburculuk sonrası online görüntülü konsültasyon şeklinde 9 aydır.

Sonuç: Cerrrahiler sonrası komplikasyon gelişmedi. Osseöz servikomental açı 1100 kadar açıldı. Sol dirsek 1450, sol el bileği 1900, ulnar deviasyon tamamen açılabildi. Hastanın (DASH) skoru ameliyat öncesi 95, ameliyat sonrası 40 olarak saptandı. Sol üst ekstremite kullanım kısıtlılığı belirgin olarak azalmıştı. Kozmetik VAS memnuniyet skalası ameliyat öncesi 1 iken iyileşme dönemi sonrasında 9'du. Hem fonksiyonel hem de estetik açıdan iyi bir sonuç alınarak psikolojik açıdan da iyileşme hali sağlandı.

Anahtar Kelimeler: Yanık, Boyun kontraktürü, Servikomental açı

Hastanın ameliyat öncesi sol yan görüntüsü

Olguyu ayakta görüntülmek acı veren bir işlem olduğu için ameliyat öncesi görüntüler genel anestezi altında alındı

P-279
Sirkumferensiyel Elektrotermal Yüzük Yanığı Yönetimi: Olgu Sunumu ve Literatürdeki Tedavi Seçeneklerinin İncelenmesi

Süleyman Savran, Burak Özkan, Abbas Albayati, Çağrı Ahmet Uysal
Başkent Üniversitesi Tıp Fakültesi, Plastik Rekonstrüktif ve Estetik Cerrahi Anabilim Dalı, Ankara

Giriş: Yüzük parmağı, elektrik yanıklarında elin en çok etkilenen bölgelerinden biridir. Yüzük proksimal falanksta çevresel yanık yaralanmasına neden olur. Düşük voltajlı elektrik yanıkları cerrahi müdahale olmadan iyileşebilirken, yüksek voltajlı elektrik yanıkları parmak ampütasyonu ile sonuçlanabilmektedir. Bu çalışmada, dördüncü parmakta yüksek voltajlı elektrik yanığı gelişen bir olgu ve literatürdeki tedavi seçenekleri sunulmaktadır.

Olgu Sunumu: 39 yaşında sağlıklı erkek hasta, yüksek voltajlı elektrik yanığı sonrası Başkent Üniversitesi Yanık Ünitesine başvurdu. Fizik muayenede dördüncü parmak proksimal falanksında çepeçevre 2 cm genişliğinde yanık mevcuttu. Parmak distalinde kapiller dolum ve duyu mevcuttu. Yaralanmanın 4. gününde beyaz eskar dokusuna vertikal relaksasyon insizyonu yapıldı. Kapiller dolumun hızlandığı ve parmağın venöz yetmezlikle uyumlu mavimsi bir renk almaya başladığı gözlendi. Venöz yetmezliğe yönelik saatte 2 adet medikal sülük tedavisi başlandı. Parmak dolaşımı giderek kötüleşti ve 10. Günde kapiller dolum alınamadı. Demarkasyon hattı oluştuktan sonra ray amputasyonu yapıldı ve güdük primer olarak kapatıldı.

Tartışma: Yüzük yanıkları sirkümferensiyel özellikte olmasından dolayı kendine has bir paterni vardır. Anatomik olarak incelendiğinde geliş çaplı venler proksimal falanksların dorsal yüzeyinde bulunmaktadır. Parmakların dorsal yüzeyindeki ciltin volar yüze göre daha ince olması yüzük yanıklarında bu venöz ağı yüzük yanıklarında kolayca hasarlanmasına neden olmaktadır. Düşük voltajlı elektrik yanıklarında yanıkların derecesi genellikle yüzeysel dermis ile sınırlıdır. Literatürde yüzeyel yanıklı olguların çoğuna cerrahi müdahale olmaksızın konvansiyonel yara bakımı yapılmış ve geç iyileşme olan olgularda deri grefti uygulanmıştır. Eğer yanığa bağlı nekroz, bir kontraktür bandı gibi davrandığında kompartman sendromunu önlemek için lateral eskaratomi önerilmiştir. Yüksek voltajlı elektrik yanıklarından sonra parmak dorsalinde ciddi nekroz görülebilir ve dorsal venöz ağın tıkanması venöz yetmezliğe neden olabilir. Bu durumlarda konvansiyonel tedavi yöntemleri sistematik ve topikal heparinizasyon, rahatlatıcı insizyonlar ve medikal sülükleri içermektedir. Fakat bu tedaviler bizim olgumuzda başarılı sonuçlara ulaşamadı. Bu sebeple, yüzük yanıklarına yönelik algoritikmik bir yaklaşım geliştirdik. İlk fizik muayenede parmak kapiller dolumu ve oksimetre kontrol edilmelidir. Kapiller dolum süresi 2 saniye civarında ve oksijen satürasyonu yüzde 95'in üzerinde ise parmak yakından takip edilmeli ve gerektiği durumlarda deri grefti uygulanabilir. Hızlı kapiller dolum, morumsu renkli kan ve venöz konjesyonla uyumlu düşük oksijen satürasyonu gözlenirse rahatlatıcı insizyonlar veya dorsal eskaratomiler yapılmalıdır. Venöz tıkanıklık devam ederse lokorejyonel flep, heparinizasyon ve medikal sülükler gibi eksternal kanamayı arttırıcı müdahalelerde bulunulabilir. Yavaş kapiller dolum süresi, düşük oksijen satürasyonu ve soluk renk gibi arteriyel yetmezlik ile bulgular saptanırsa öncelikle rahatlatıcı insizyonlar yapılmalıdır. Venöz konjesyon ve arteriyel yetmezliğe yönelik herhangi bir müdahaleye yanıt alınamadığında acil revaskülarizasyon düşünülmelidir. Ciddi yüzük yanıklarında kurtarıcı operasyon olarak flow-through venöz flepler ve ven greftleri kullanılabilir. Revaskülarizasyon başarısız olduğunda ve total parmak nekrozu ile sonuçlandığında, el becerisi, fonksiyon, hasta memnuniyeti ve kozmetik sonuçlar elde etmek için son seçenek olarak ray amputasyonu yapılmalıdır. Bizim olgumuzda da ray ampütasyonu ile gündelik hayattaki işlerinin rahatça sağlayabilecek el fonksiyonunu kazandırdık.

Sonuç: Yüksek voltajlı elektrotermal hasarın yüzük parmağının dorsal venöz dolaşımı bozabileceği ve buna sekonder parmak kaybına neden olabileceği akılda tutulmalıdır. Ciddi arteriyel yetmezlik ve venöz konjesyonda flow-throguh venöz flepler ve ven greftleri kurtarıcı şeçenekler olabilir.

Anahtar Kelimeler: Konjesyon, Parmak, Venöz Flep, Yanık, Yüzük

Yüzük Yanığı

Post op 0-3-6-9. gün ve ray amputasyonu sonucu

P-280
Plastik Rekonstrüktif ve Estetik Cerrahi servisine yatan Tip 2 Diyabetes Mellitus tanılı hastalarda vücut kitle indeksi,açlık kan şekeri ve kan şekeri regülasyonun düzeyinin değerlendirilmesi: Kesitsel Çalışma

Muhammet Çayır[1], Eren Tuncer[1], Erol Kozanoğlu[1], Bora Edim Akalın[1], Tuğba Kozanoğlu[2]
[1]İstanbul Tıp Fakültesi,Plastik Rekonstrüktif ve Estetik Cerrahi Ana Bilim Dalı, İstanbul
[2]İstanbul Tıp Fakültesi, Çocuk Sağlığı ve Hastalıkları Ana Bilim Dalı, İstanbul

Giriş: Plastik,Rekonstrüktif ve Estetik Cerrahi'nin uygulama alanı çok geniştir. Bu yelpaze içinde, ameliyat geçirmek üzere servise yatan hastaların önemli bir kısmı tip 2 diyabetes mellitus (DM) hastalarıdır. Plastik Rekonstrüktif ve Estetik Cerrahi yara iyileşmesini arttırmaya hedefleyen bir uzmanlık alanı olsa da tip 2 DM, özellikle de kontrolsüz olması durumunda, yara iyileşmesini önemli ölçüde bozan bir hastalıktır. Bu çalışmanın amacı Plastik Rekonstrüktif ve Estetik Cerrahi servisine yatan tip 2 diyabetes mellitus tanılı hastalarda kan şekeri regülasyonu, vücut kitle indeksi ve açlık kan şekerinin incelenmesidir. Bu hasta grubunun sözkonusu antropometrik, biyokimyasal ve hematolojik değerlerine bakılarak yara iyileşmesi güçlüğü yaşayabilecek hastaların saptanabilmesi hedeflenmektedir.

Hastalar ve Yöntemler: Bu çalışma, anabilim dalı arşivinden yapıldı. Sözkonusu merkezde ameliyat olmak için servise yatmış olan tüm tip 2 DM hastaları çalışmaya dahil edildi. Kasım 2020- Nisan 2021 tarihleri arasında servise yatırılmış olan hastalar çalışmaya dahil edildi. Bu çalışmada hastaların güncel boyu, güncel vücut ağırlığı, vücut kitle indeksi, ameliyat sabahı açlık kan glikozu, ameliyattan bir gün önceki hemoglobin, hematokrit ve kırmızı kan hücresi, kırmızı kan hücresi ile hematokrit değeri çarpımı değerleri ölçülüp kayda alınmıştır.

Bulgular: Çalışmaya 16'sı erkek 26'sı kadın olmak üzere 42 kişi dahil edildi. Hastaların yaş ortalaması 60'tı (36-90).Hastaların ortalama vücut kitle indeksi 28.05'ti (19.7-39.06). Hastaların kan glukoz düzeylerinin takibi ile ilgili görece yeni bir parametre olan kan hematokrit değeri ile eritrosit çarpımı değeri ortalaması 171.02'ydi (97-265).

Sonuç: Tip 2 DM tanılı hastaların vücut kitle indeksleri ortalaması yüksek, kan şekeri regülasyon parametreleri normalin üzerindeydi. Bu sebeple yara iyileşmesini bozması muhtemel bu göstergelerin düzeltilmesine yardımcı olması amacıyla servis yatışları sonrasında uzman diyetisyen konsültasyonu ve gerekli diyet düzenlemelerinin yapılması sağlanmalıdır.

Anahtar Kelimeler: Açlık kan şekeri, diyet tedavisi, Plastik Rekonstrüktif ve Estetik Cerrahi, Tip 2 DM, vücut kitle indeksi

P-281
Her Yara Opere Edilmez: Bir Kerion celsi Olgusu

İlker Altundağ, Ahmet Said Doğruyol, Mustafa Kuytu, Kamil Yıldırım
Ondokuz Mayıs Üniversitesi Tıp Fakültesi, Plastik-Rekonstrüktif ve Estetik Cerrahi Ana Bilim Dalı, Samsun

Giriş: Kerion celsi, inflamatuar tipte bir tinea capitis olarak bilinen ve vücudun fungal etkenlere karşı geliştirdiği bir hipersensivite reaksiyonudur. Genellikle pre-pubertal yaş grubunda saçlı deride gelişir. Tedavi edilmez ise alopesik skar ile iyileşmesi kaçınılmazdır. Yara bir travma öyküsü ile olduğunda ayırıcı tanı oldukça güçtür. Çalışmamızda, kliniğimize dış merkez enfeksiyon hastalıkları tarafından yönlendirilen bir kerion celsi olgusu sunmaktayız.

Olgu: 6 yaşında erkek hasta, kafasını köyde traktör römorkuna vurması sonrası, vertekste 2 haftadır devam eden ve iyileşmeyen, akıntılı, krutlu yara nedeni ile dış merkez enfeksiyon hastalıklarının tarafımıza yönlendirmesi ile polikliniğimize başvurdu. Vertekste yaklaşık 4x5 cm ebatlarında, pürülan akıntılı, nekrotik - krutlu dokular içeren, etrafı eritematöz yara görüldü. Detaylı anamnezinde hastanın herhangi bir ek hastalığının bulunmadığı, sürekli kullandığı ilaç vb. olmadığı öğrenildi. Cerrahi debridman ve ileri tedavi amaçlı servisimize yatırıldı. Hastaya 2 seans debridman ve negatif basınçlı yara kapama terapisi uygulandı. Ardından double hatchet flap ile rekonstrüksiyonu sağlandı. Operasyon sonrası 2.günde sorunsuz taburcu edildi. Post-op birinci haftasında flep sütürasyon çizgilerinden pürülan akıntı nedeni ile tarafımıza başvuran hasta tekrar servisimize yatırıldı. Debridmana alınan hasta için mantar enfeksiyonu ayırıcı tanısı düşünülerek doku kültürü alındı. Debridman materyali incelenmesi amacı ile patolojiye gönderildi. Ayrıca hasta dermatolojiye konsülte edildi. Dermatoloji konsültasyonu, patoloji – mikrobiyoloji spesmen incelemesi sonrasında hastaya "Kerion celsi" tanısı kondu ve terbinafin, steroid tedavisi başlandı. Antifungal, steroid tedavi ve yara bakımı sonrası inflame dokuda kısa sürede, dramatik azalma görüldü. Hasta ikinci yatışının 12. gününde taburcu edildi.

Tartışma ve Sonuç: Plastik cerrahi pratiğinde saçlı deri yarası sık karşılaşılan bir lezyondur. Etyolojisinde enfeksiyon, travma, onkolojik hadiseler, yanık yer alır. Tedavide defektin, tümörler harici, yara bakımı ve sonrasında uygun şekilde greft veya flep ile kapatılması temel prensiptir. Saçlı derideki mikotik enfeksiyonlar önem arz etmekle birlikte sık görülmezler. Bu nedenle ayırıcı tanıları güç olmaktadır. Mikotik hadiselerin temel tedavisi topikal ve sistemik antifungal kullanımı olup, tanı atlanması sonucu çoğu vakada gereksiz antibiyotik ve cerrahi müdahale uygulanabilmektedir. Bu olguda da görüldüğü üzere, çocukluk çağında, skalpte pürülan akıntılı yara varlığında standart tedavi yaklaşımlarına direnç varsa, kerion celsi ayırıcı tanıda düşünülmelidir.

Referanslar:
1-Gundoğan B, Orgill DP, Basic Science of Wound Healing and Management of Chronic Wounds, Grabb and Smith's Plastic Surgery, 8th Edition
2-Yılmaz S, Gümüş N, Erin ÖF, Çelik UR, Erçöçen AR. Travmatik saçlı deri yarası ile kerion celsi birlikteliği: nadir bir hasta. Turk Plast Surg 2011;19:138-140.

Anahtar Kelimeler: Kerion celsi, Mantar enfeksiyonu, Skalp rekonstrüksiyonu, Skalp yarası

Olgu

Hastanın polikliniğe ilk başvurusu

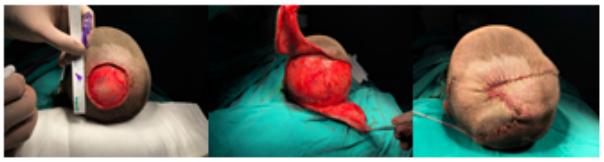

Yaranın rekonstrüksiyon aşaması. Resim 1: Defekt boyutu, Resim 2: Eleplerin eleve edilmiş hali, Resim 3: Eleplerin adapte edilmiş hali

Post op 1. Hafta poliklinik kontrolü

Antifungal ve steroid tedavisi sonrası akut dönem

Uzun dönem sonuçları. Alopesik skar oluşumu.

P-282
Sıradışı yanık nedeni: incir sütü (incir ağacı özü) ile ikinci derece yanık meydana gelen iki erkek kardeş

Recep Okan Üstün, Yunus Emre Gökçe,
Murat Aksaç, Vahip Karpınar,
Atakan Meriç Kahraman, Şakir Ünal
Mersin Üniversitesi Tıp Fakültesi Plastik, Rekonstrüktif ve Estetik Cerrahi Ana Bilim Dalı, Mersin

Giriş: Yanıklar alev, yağ, kaynar su ve benzeri gibi birçok sebep ile meydana gelmektedir. Furokoumarin incir ağacı bazı bitkilerde mevcut olan ve yanığa sebep olan ender bir kimyasaldır. Bu özellikli yanık durumuna fitofotodermatit adı verilir. (1) Bu yazımızda bu sık nedenler dışında literatürde nadir karşılaşılan ve halk arasında incir sütü olarak adlandırılan incir ağacı özünün iki kardeşte ikinci derece yanığa sebep olduğu vakamızı aktaracağız.

Materyal ve Metot: Öyküde biri 9 yaşında, diğeri 12 yaşında iki erkek kardeşin incir ağaçlarında uzunca zaman geçirdiği öğrenildi. Ağaçların meyvelerini toplayarak, aynı zamanda olgunlaşmayan meyvelerin özleri ve incir ağacı yaprakları ile uzun süre temas ettikleri öğrenildi. 12 saat içinde her iki çocukta da kollarda yanma hissi ile ciltte eritem geliştiği öğrenildi. Hastaların babasının ise ağaçlara temas ederken eldiven kullandığı öğrenildi.

Bulgular: 48 saat içinde her iki çocukta etkilenen ekstremitelerde veziküller gelişti. Bu veziküllerden birkaç gün sonra veziküller büyüyerek büllöz lezyonlar haline geldi. Her iki hastada gelişen bu lezyonlar özellikle her iki elde eldiven çorap tarzı eritem ile başlayıp, ön kolda yama tarzı tutulum ile eritem, vezikül ve büllöz lezyonlar sırasını izledi. Büllöz lezyonlar antibiyotikli meş pansuman ile takip edildi ve yaklaşık 3 hafta içinde epitelizasyon tamamlandı.

Tartışma: Fitofotodermatit, fazlaca fototoksik ajan ihtiva eden bir bitkinin parçalarıyla temas yoluyla (furokoumarinler) ve ardından ultraviyole ışığa maruz kalma sonucu meydana gelen bir dermatittir. Deri ile temasında furokumarinler DNA zinciri ile bağlanır. Ek olarak ultraviyole ışınlara maruz kalmak DNA'nın çapraz bağlanmasına yol açar. Bu çapraz bağlanma hücre bölünmesini, DNA onarımını, DNA sentezini bloke ederek hücre ölümüne neden olur. Bu hadise esas olarak epidermal DNA'da meydana gelir. Meydana gelen epidermal nekroz vezikülasyon ve bül oluşumuna yol açmaktadır. Bunun yanında dermis nispeten korunur (2,3,4,5)

Sonuç: Literatürde de nadir olarak geliştiği vurgulanan iki kardeşte gelişen incir sütü ile gelişen bu yanık hadisesi bu ender vakalara bir yenisini eklemiştir.

Anahtar Kelimeler: İncir sütü, fitofotodermatit, Furokoumarin

Fotoğraf 1.

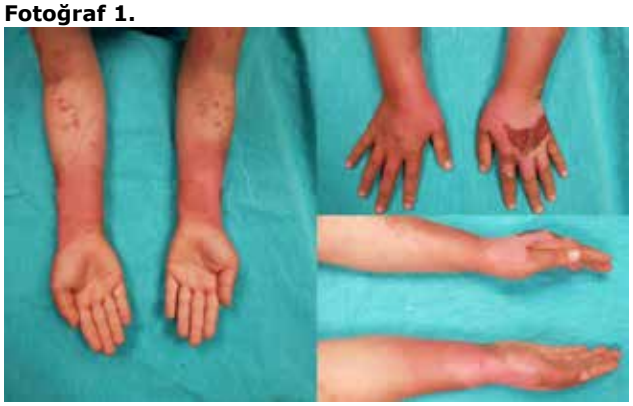

Yanık sonrası 3.hafta

P-283
Malnütrisyona Bağlı İyileşmeyen Bir Yara: Total Skalp Nekrozu

İlker Altundağ, Mustafa Sertaç Ocak, Sinan Topuz, Kamil Yıldırım
Ondokuz Mayıs Üniversitesi Tıp Fakültesi, Plastik-Rekonstrüktif ve Estetik Cerrahi Ana Bilim Dalı, Samsun

Giriş: Yara bakımı, başarılı bir yara kapanması sağlamak için multidisipliner bir çalışma gerektirir. Çoğu yara, antimikrobiyaller, koruyucu bariyerler, biyolojik greftlerin kombinasyonları ile tedavi edilir. Yara bakımı hastasında beslenmenin yara iyileşmesindeki rolü gözden kaçabilir. Skalpte yer alan yaralar, geniş ve yaygın vasküler ağı sayesinde çok iyi iyileşmekle birlikte, skalp nekrozu nadiren de olsa görülebilmektedir. Bu çalışmamızda, 4 yaşındaki bir hastada malnütrisyon nedenli iyileşmeyen, total skalp ve total üst ekstremite yarası anlatılmaktadır.

Olgu: Irak'tan sol kolda ve skalpte yer alan akıntılı, nekroze yara nedeni ile üniversitemiz pediatri acil servisine başvuran hasta tarafımıza konsülte edildi. Hastanın ailesinden,3 ay önce yere düşme sonrası saçlı derisinde iyileşmeyen yara nedeni ile travma sonrası ikinci hafta hastaneye başvurdukları; oral antibiyotik ve pansuman önerilerek taburcu edildikleri öğrenildi. Ancak yaranın iyileşmemesi ve genişlemesi üzerine tekrar hastaneye başvuran hastaya, yatırılarak, IV antibiyotik ve cerrahi debridman uygulanmış. Servis takipleri sırasında sol kolunda intrakete bağlı cilt ve cilt altı nekrozu oluştuğu; bu lezyonların da giderek büyüdüğü bilgisine ulaşıldı. Uzun süre antimikrobiyal ve cerrahi debridmana yanıtsız, progrese lezyonlar nedeni ile bulunduğu hastaneden ayrılarak tarafımıza başvurmuş. Fizik muayenemizde 4 yaş 4 aylık olan hastanın kaşektik görünümde ve genel durumunun kötü olduğu görüldü. Skalp totalinde ve bunun yanında sol üst ekstremitede bilekten, kol proksimaline kadar sirküler, nekroze, akıntılı yara alanlarının olduğu izlendi. Laboratuarında Hgb: 3,0; WBC: 15000; Albümin: 1,4; CRP:193 idi. Hasta pediatrik yoğun bakım ünitesine yatırıldı. Operasyona uygun hale geldiğinde cerrahi debridmana alındı. Operasyon sırasında skalpin kemik seviyesine kadar; sol üst ekstremitenin ise cilt, ciltaltı ve kas dokularının total nekroze olduğu görüldü. Sol koldaki damar yapıları tromboze idi. Hastanın genel durumunu bozması ve enfeksiyon odağı olması nedeni ile sol kol omuz hizasından Ortopedi ve Travmatoloji bölümünce acil ampute edildi. Hastadaki malnütrisyon nedeni ile akut dönemde flep ile rekonstrüksiyonu uygun bulunmadı. Skalpe tarafımızca seri debridman uygulandı. Bunların yanında pediatri bölümünce 3'lü antibiyotik, multivitamin, multimineral, glutamin ve albümin tedavisi verildi. Granüle hale gelen sağ hemiskalp uyluktan alınan kısmi kalınlıkta deri grefti ile rekonstrükte edildi. Granüle olmayan deperiostize kemik adaları granülasyonun sağlanması için delici drill ile delindi. Takiplerinde kalan lezyonun granüle olması üzerine ikinci seans olarak kısmi kalınlıkta deri grefti ile onarım sağlandı. Taburculuk öncesinde Hgb: 9,5; WBC: 7000; Albümin: 4,1; CRP: 5 idi. Hasta yatışının beşinci ayında taburcu edildi.

Tartışma ve Sonuç: Yara iyileşmesi, multidisipliner yaklaşım gerektiren bir problemdir. Yaraların çoğu sağlıklı bireylerde müdahalesiz iyileşirken; akut ya da kronik hastalığa sahip bireylerde yara iyileşmesi sekteye uğrayabilmekte ve ek müdahaleler gerekebilmektedir. Enfeksiyon, dokunun yetersiz oksijenizasyonu gibi lokal faktörler; yaş, kanser – diyabet – immunsupresyon – malnütrisyon gibi sistemik faktörler yara iyileşmesini bozabilmektedir. Bunun yanında skalp, damar ağı sayesinde yara iyileştirme potansiyeli yüksek bir dokudur. Çalışmamızda travma sonrası total skalp nekrozu gelişen pediatrik yaş grubu hastamızda nütrisyonel faktörlerin ne denli önemli olduğunu görmekteyiz.

Referanslar:

1.Amandeep Kumar, SumitSinha, Ashok Kumar Mahapatra. Post-traumaticinfectioninducedscalpn ecrosis -- An unusualcomplication: Case Report. TheIndianJournal of Neurotrauma 9 – 2012 – 62-63
2.Donald W.Buck, Robert D.Galiano (Çev: Eksal Kargı MD phD). Yara Bakımı. Grabb ve Smith Plastik Cerrahi, 7.Baskı
3.Angela M.Quain, Nancy M.Khardori. Nutrition in WoundCare Management: A ComprehensiveOverview. 2015 Dec; 27(12):327-35

Anahtar Kelimeler: Malnütrisyon, Skalp nekrozu, Skalp rekonstrüksiyonu

Olgu

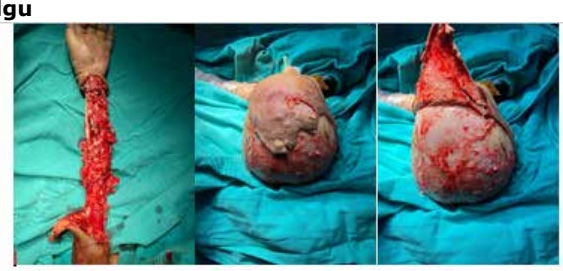

İlk debridman

İlk greftleme seansı sonrası pansuman sırasında

Son greftleme seansı sonrası iyileşme dönemi

P-284
Kadınlarda torakstaki açık yaralarda bir rekonstrüksiyon seçeceği: İMAP flebi

Aytaç Alten, Hüseyin Can Yücel, Eren Tuncer, Yiğit Yalçın, Burhan Demir, Muhammet Çayır, Erol Kozanoğlu, Bora Edim Akalın
İstanbul Üniversitesi, İstanbul Tıp Fakültesi, Plastik, Rekonstrüktif ve Estetik Cerrahi Anabilim Dalı

Giriş: Kadınlarda meme çevresi toraks defektlerinin onarımında birçok seçenek mevcuttur. Rekonstrüksiyon merdivenine uygun olarak lokal flepler ve serbest flepler uygulanmaktadır. İMAP flebi seçeceği de bu tarz defektlerde kullanılabilmektedir.

Hasta ve Yöntemller: 52 yaşındaki kadın hastaya 2016 yılında toraksta desmoid tümör tanısıyla sternum sağ yarısı, klavikula proksimali ve 1.-2. kosta rezeksiyonları yapıldı. 2017 yılında nüks sebebiyle tekrar opere edilen hastaya sağ klavikula eksizyonu ve supraklavikular kitle eksizyonu yapıldı. 2018 yılında RT sonrası tedavisini tamamlayan hasta, 2021 yılında operasyon sahasında kızarıklık ve ısı artışı şikayeti ile başvurdu. Ön planda yara yeri enfeksiyonu düşünüldü. Daha sonra yara yerinde abse sebebiyle drenaj ve debridman yapılan ve yatırılarak parenteral antibiyoterapi ile takip edilen hasta, mevcut enfeksiyon kliniği geriledikten sonra sağ sternoklavikular bölgedeki açık yara sebebiyle danışıldı. Sağ internal mamarian arterin 4. 5. ve 6. perforatörlerine baze dermoglandüler bir flep olan İMAP flebi ile rekonstrüksiyon uygulandı.

Bulgular: Postoperatif dönemde takiplerinde herhangi bir soruna rastlanmadı. Postperatif 3. ayda kontrole gelen hastanın yarasının tamamen epitelize olduğu, yabancı cisim reaksiyonunun olmadığı ve herhangi bir enfeksiyon bulgusunun olmadığı izlendi.

Sonuç: Kadınlarda torakstaki yumuşak doku defektlerinin onarımında kullanılan birçok yöntem olmasına rağmen, komorbiditeleri olan ve daha ileri onarım yöntemlerine uygun olmayan hastalarda İMAP flebi kullanışlı bir alternatif olarak düşünülmelidir.

Anahtar Kelimeler: İMAP flebi, toraks rekonstrüksiyonu, sternal rekonstrüksiyon

İMAP flebi