TÜRK PLASTİK
REKONSTRÜKTİF VE ESTETİK
CERRAHİ DERNEĞİ
1961

Türk Plastik Rekonstrüktif ve
Estetik Cerrahi Derneği

# 46. Ulusal Kurultayı

# BİLDİRİ ÖZETLERİ KİTABI

23-27 Ekim 2024
Susesi Otel ve Kongre Merkezi
ANTALYA

www.plastikcerrahi2024.org

## TPRECD Yönetim Kurulu

**Başkan**
Dr. Şükrü Yazar

**Başkan Yardımcısı**
Dr. Zekeriya Tosun

**Genel Sekreter**
Dr. Anıl Demiröz

**Sayman**
Dr. Şakir Ünal

**Bilimsel İşler Sorumlusu**
Dr. Ahmet Demir

**İnternet ve Bülten/e-Dergi Sorumlusu**
Dr. Sinan Öksüz

**TTB-Tarihçe ve Üyelik Sorumlusu**
Dr. Çetin Duygu

## Bilimsel Kurul

Abdulkadir Calavul
Ahmet Biçer
Ahmet Demir
Ahmet Hamdi Sakarya
Ahmet Seyhan
Ahmet Terzioğlu
Akın Yücel
Ali Emre Aksu
Ali Rıza Erçöçen
Ali Rıza Öreroğlu
Alpagan Mustafa Yıldırım
Alper Aksoy
Alper Burak Uslu
Anıl Demiröz
Aret Çerçi Özkan
Arzu Türkseven Topaçoğlu
Atakan Bayır
Atilla Arıncı
Aydın Gözü
Ayhan Işık Erdal
Ayhan Okumuş
Ayşin Karasoy Yeşilada
Berat Çiğdem
Berfu Babucçu
Berrak Karatan
Bilgen Can
Billur Sezgin
Bilsev İnce
Bora Edim Akalın
Bora Ok
Burak Ergün Tatar
Burak Özkan
Burak Sercan Erçin
Burak Yaşar
Burçak Erdinç
Bülent Saçak
Cemal Şenyuva
Cengiz Eser
Cenk Demirdöver
Çağla Çiçek
Çağrı Uysal
Çetin Duygu
Çiğdem Karadağ
Dağhan Dağdelen
Damla Menkü
Derya Özçelik
Doğuş Yalçın
Dürdane Keskin
Ebru Şen
Ebru Yörük
Emin Mavili
Emrah Aslan
Emrah Kağan Yaşar
Emre Güvercin
Emre Hocaoğlu
Emre Yeğin
Eray Copçu
Erdem Güven
Erdem Tezel
Erhan Coşkun
Erhan Eryılmaz
Erol Benlier
Erol Kozanoğlu
Ersin Gür
Ersoy Konaş
Etkin Boynuyoğun
Fatih Akkoç
Fatih Algan
Fatih Irmak
Fatih Kabakaş
Ferit Demirkan
Figen Özgür
Furkan Certel
Gencay Üstün
Gökçe Yıldıran
Gökhan Sert
Gökhan Tunçbilek
Göktekin Tenekeci
Gürsel Turgut
Güven Ozan Kaplan
Hakan Arslan
Hakan Bulam
Hakan Gence
Hakan Şirinoğlu
Hakan Uzun
Harun Çöloğlu
Harun Karaduman
Hasan Murat Ergani
Hüseyin Güner
Işıl Akgün Demir
İbrahim Vargel
İlke Karagöz

İlker Altundağ
İlker Uyar
İsmail Kuran
İsmail Küçüker
Karaca Başaran
Kemalletin Yıldız
Kürşat Evrenos
Leyla Arvas
Mehmet Bayramiçli
Mehmet Dadacı
Mehmet Fatih Okyay
Mehmet Gencer
Mehmet Sağır
Mert Çalış
Metin Kerem
Metin Yavuz
Mirza Fırat
Mithat Akan
Murat Diyarbakırlıoğlu
Murat Kara
Murat Topalan
Mustafa Akyürek
Mustafa Keskin
Naci Çelik
Nazım Gümüş
Nebil Selimoğlu
Nesrin Tan Başer
Nihal Durmuş Kocaarslan
Nuh Evin
Nuri Çelik
Onur Erol
Osman Akdağ
Osman Latifoğlu
Osman Şenel
Oytun İdil
Ozan Bitik
Ömer Berköz
Ömer Özkan
Özay Özkaya
Özlem Çolak
Özlenen Özkan
Perçin Karakol Caşkan
Rafet Özbey
Rana Kapukaya
Reha Yavuzer
Sacit Karademir
Salih Emre Üregen
Savaş Serel
Semih Bağhaki
Serdar Eren
Serdar Nasır
Serhan Tuncer
Serhat Şibar
Serkan Balta
Sibel Atalay
Sinan Öksüz
Sultan Yalçın
Sühan Ayhan
Süleymen Yıldızdal
Şakir Ünal
Şükrü Yazar
Tamer Şakrak
Uğur Anıl Bingöl
Uğur Horoz
Vagif Galendarov
Vasfi Çelik
Yakup Avşar
Yiğit Tiftikcioğlu
Yunus Doğan
Zafer Atakan
Zekeriya Kul
Zekeriya Tosun
Zeki Güzel
Zeynep Akdeniz Doğan
Zeynep Sevim

## Asistan Bildiri Yarışması Kurulu

Dr. Ahmet Demir
Dr. Şakir Ünal
Dr. Ali Rıza Erçöçen
Dr. Ömer Berköz

## Uzman Araştırma Yarışması Kurulu

Dr. Ersoy Konaş
Dr. Erol Benlier
Dr. Hakan Uzun

## Uzman Araştırma Yarışması Hakemleri

**Klinik**
**Asil**
Dr. Nedim Savacı
Dr. Ayşin Karasoy Yeşilada
Dr. Tamer Seyhan
Dr. Burcu Çelet Özden
Dr. Emre Koçman
Dr. Yahya Baltu
Dr. Ersoy Konaş (YK Adına)

**Yedek**
Dr. Sinem Eroğlu
Dr. Çiğdem Ünal

**Deneysel**
**Asil**
Dr. Uğur Koçer
Dr. Arif Türkmen
Dr. Mustafa Keskin
Dr. Zeynep Sevim
Dr. Osman Kelahmetoğlu
Dr. Ercan Cihandide
Dr. Ersoy Konaş (YK Adına)

**Yedek**
Dr. Zeynep Deniz Akdeniz Doğan
Dr. Musa Kemal Keleş

# UZMAN ARAŞTIRMA YARIŞMASI

## DENEYSEL

# Farklı Meme İmplant Yüzeylerinde Biyofilm Oluşumunu Önlemek İçin Yeni Bir Yaklaşım: Bakteriyofaj Tedavisi

Güven Ozan Kaplan[1], Kutluhan Yusuf Küçük[1], Murat Kara[1], Mert Çalış[1], Mehmet Emin Mavili[1,2], Gökhan Tunçbilek[1]

*[1]Hacettepe Üniversitesi Tıp Fakültesi, Plastik Rekonstrüktif ve Estetik Cerrahi Anabilim Dalı*
*[2]Serbest Hekim*

**Giriş:** Kapsül kontraktürü, meme implantı operasyonlarında yaygın problemlerden biridir. Etiyolojide birçok faktör rol alsa da subklinik bakteriyel inflamasyon en çok suçlanan etkendir. Geleneksel olarak antibiyotik irrigasyonu ve intravenöz antibiyotik uygulaması kapsül kontraktürünü önlemek için kullanılmaktadır. Ancak son yıllarda bakterilerin antibiyotiklere karşı antibiyotik direnci geliştirmesi problem olmaya başlamıştır. Biyofilm tabakasını önleyen ve bakterilerin lizisine yol açan bakteriyofajlar literatürde yeniden ilgi çekmeye başlamıştır. Bu çalışmanın amacı lokal bakteriyofaj tedavisinin en az lokal antibiyotik tedavisi kadar etkili olduğunu göstermektir.

**Gereç ve Yöntem:** 54 adet Wistar Albino sıçan kontrol, antibiyotik ve bakteriyofaj grupları olmak üzere 3 gruba ayrılmıştır. 3 farklı implant yüzeyi (düz, pürtüklü ve poliüretan) biyofilm üretebilen Staphylococcus epidermidis suşunda 24 saat bekletildikten sonra sıçanların sırt bölgesine yerleştirilmiştir. Deneysel gruplarda, implant yüzeyleri antibiyotik ve bakteriyofaj solüsyonları 5 dakika bekletilmiştir. Örnekler 6. saat, 24. saat ve 3i. günde toplanıp koloni sayımı ve SesI gen için mRNA analizi için işleme alınmıştır.

**Bulgular:** Bakteriyofaj ve antibiyotik solüsyonları tüm zamanlarda kontrol grubuna göre koloni sayısı ve mRNA ekspresyonunu azaltmıştır (p<i.i5). Bakteriyel yükte azalış kontrol grubunda 24. saatte gözlense de deneysel gruplarda ise 6 saatten sonra azalış görülmüştür. Antibiyotik ve bakteriyofaj grupları arasında istatiksel olarak fark çıkmamıştır. Antibiyotik ve bakteriyofaj gruplarında pürtüklü ve poliüretan implantlar bakteri yükünün düşüklüğü açısından düz implantlara göre üstünken; düz implantlar kontrol grubunda pürtüklü ve poliüretan implantlara göre üstündür (p<i.i5).

**Sonuç:** Bu çalışma bakteriyofajların meme implantlarında kullanımına öncülük etmektedir. Bakteriyofajların kontamine implant yüzeyleri üzerinde antibiyotiklere alternatif olacağı gösterildi. Maliyet etkinliği ve yan etkisinin olmaması bakteriyofajların kullanımını haklı çıkarmaktadır.

**Anahtar Kelimeler:** kapsül kontraktürü, bakteriyofaj, faj tedavisi, biyofilm, meme implantı

**Giriş:** Meme implantı ameliyatları, plastik cerrahide sık yapılan prosedürlerdendir1. Kapsül oluşumu, doğal bir süreçtir ve implant yüzeyinin etrafını kaplar. Ancak meme implantı ameliyatı sonrası gelişen kapsül kontraktürü patolojik bir süreçtir. Bu soruna neden olan çeşitli faktörler vardır: implant özellikleri ve yüzeyleri, implantın konulacağı cep, genetik, inflamasyon, otoimmün hastalık vb.2–9

İnflamasyon, kapsüler kontraktüre neden olan temel faktörlerden biridir. Subklinik bakteriyel inflamasyon, inflamasyonun kronikleşmesinde önemli bir faktördür.7 İmplant yüzeylerinin lokal antibiyotik irrigasyonu, bu sorunu çözmek için yaygın olarak kullanılmaktadır. Kapsül kontraktürünün yanı sıra, ALCL (Anaplastik Büyük Hücreli Lenfoma) kronik inflamasyona bağlı başka bir komplikasyon olarak karşımıza çıkabilir. Ralstonia suşlarının meme implantı ameliyatlarından sonra ALCL gelişiminden sorumlu olabileceği düşünülmektedir1i.

Antibiyotiklerin belirli bir yarı ömrü vardır; etkinlikleri geçicidir ve bazıları memeli organizmalarda ve bakterilerde benzer moleküllere etki ettikleri için yan etkilere sahiptir. Bu dezavantajların yanı sıra, antibiyotik direncinin her geçen yıl artması, bakterilere karşı savaşta ciddi bir sorun haline gelmektedir. Yeni geliştirilen antibiyotiklerin sayısı her geçen yıl azalmakta ve bazıları organ yetmezliği gibi ciddi yan etkilere sahip olabilmektedir.11,12

Bakteriyofajlar, bakterilerle antimikrobiyal mücadelenin üstesinden gelmek için bir alternatif olabilir. Bakteriyofajlar, bakterilerin doğal düşmanıdır ve bir çeşit virüs olup bakteri hücre duvarına nüfuz ederler.13–17 Başlıca iki formları vardır; lizojenik ve litik (Şek=l 1). Litik formlar, insanlarda herpes virüsleri gibi etki gösterir. Hedef hücreye nüfuz ederek genlerini çoğaltırlar ve ardından hücrenin parçalanmasına yol açarlar. Lizojenik formlar ise, yetersiz konakçı hücre sayısı ve uygun olmayan koşullarda genlerini konakçı hücreye entegre ederler (Şek=l 1). Bakteriyofajlar, antibiyotiklere göre daha dinamik hareket ederler ve yarılanma ömürleri bakteri koloni sayısına bağlıdır.

Bakteriyofajlar ilk kez 19. Yüzyıl'ın sonu ve 2i. Yüzyıl' ın başlarında kullanılmaya başlanmıştır. Fransız bilim adamı D' Herelle, Kolera pandemisi, Escherichia pandemisi vb. salgınlar üzerinde yaygın olarak kullanmıştır.18–21 Aynı zamanda sınırlı çalışmalarla da olsa ilaç güvenliği ve etkili doz titrasyonu da araştırılmaktadır. Ciddi bir yan etkisi henüz bildirilmemiştir. Penisilinin icadından sonra bakteriyofajlar 21. yüzyıla kadar popülerliğini yitirmiştir. Antibiyotik direncinin büyük oranda artmasından dolayı, birçok insan bakteriyemi ve antibiyotiklerin yan etkileri ile yüzleşmektedir. Bu nedenle bakteriyofajlar yeniden popülerlik kazanmaktadır.

Bakteriyofajlarla yapılan son çalışmalara bakıldığı zaman hem klinik hem de deneysel çalışmalarda kalp implantları, ortopedik implantlar ve bağışıklık sistemi zayıf hastalardaki bakteriyel enfeksiyonlara karşı tedavide faydalı olduklarını göstermektedir. Meme implantı yüzeylerinde kullanılmasına yönelik herhangi bir çalışma bulunmamaktadır. Bu çalışmada bakteriyofajların implant yüzeylerinde antibiyotiklere alternatif olabileceğini amaçladık.

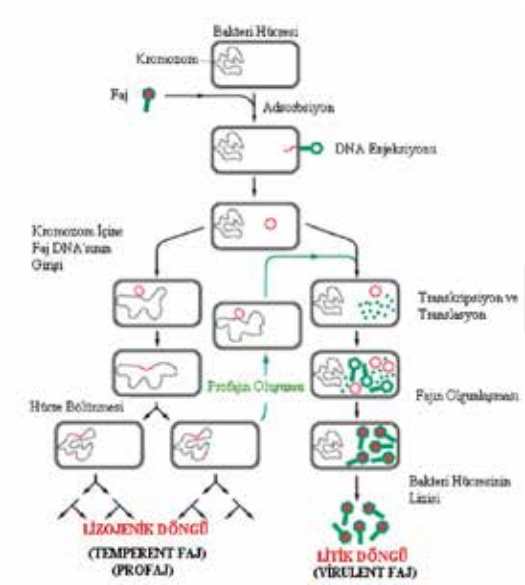


*Şekil 1. Bakteriyofajların Litik ve Lizojenik Döngüsü*

**Gereç ve Yöntem:**

Kullanılan Deney Hayvanları:

Bu çalışmada 54 adet dişi Wistar Albino sıçan kullanılmıştır. Ortalama ağırlıkları 25i gram olup ek olarak herhangi bir dahil etme ya da çıkarma kriteri bulunmamaktadır.

Çalışmanın Tasarlanması:

Çalışmada üç farklı deney grubu (kontrol, antibiyotik ve bakteriyofaj) ve üç farklı zaman periyodu planlanarak, toplamda 9 gruptan oluşmaktadır. Her grupta 6 adet sıçan bulunmaktadır. (Tablo1)

Deneysel Prosedür:

Bu çalışma için her birinin toplam ağırlığı yaklaşık 23i gr (± 2i gr.) olan 54 adet dişi Wistar Albino sıçan kullanıldı. Çalışma titizlikle her biri üç zaman dilimi ve üç deney grubundan oluşan benzersiz bir kombinasyona sahip dokuz gruba bölünerek kapsamlı ve ayrıntılı bir araştırma süreci sağlandı.

Gruplar ve Açıklamaları:

Çalışmada sıçanların sırtına rastgele olacak şekilde üç farklı implant yüzeyi yerleştirildi.

Kontrol, Antibiyotik ve Bakteriyofaj gruplarına ayrıldı. 2x1 cm implant yüzeyleri, Poliüretan

(Polytech Health & Aesthetics Gmbh, Dieburg, Germany), Pürtüklü (Mentor Siltex, Mentor

Worldwide LLC, Irvine, CA, USA) ve Düz (Mentor Smooth, Mentor Worldwide LLC, Irvine,

CA, USA) olmak üzere üç implant yüzeyi ile hazırlandı. Tüm implant yüzeyleri

Staphylococcus epidermidis (S. epidermidis) içeren kültürde 24 saat bekletildi. Numuneler 6.

Saat, 24. Saat ve 3i. Günde toplandı. Tüm numuneler, real-time PCR (Gerçek Zamanlı Polimeraz Zincir Reaksiyonu) ile sesI (S. epidermidis Yüzey Proteini I) geni m RNA ekspresyonu ve koloni sayımı için değerlendirildi. Bu çalışmadaki üç deney grubu Tablo 1'de aşağıdaki gibidir.

| Grup | İmplant Yüzeyi Zaman Dilimi | |
|---|---|---|
| Kontrol | Poliüretan | 6. saat |
| Kontrol | Pürtüklü | 24. saat |
| Kontrol | Düz | 3i. gün |
| Antibiyotik | Poliüretan | 6. saat |
| Antibiyotik | Pürtüklü | 24. saat |
| Antibiyotik | Düz | 3i. gün |
| **Bakteriyofaj** Poliüretan | | 6. saat |
| **Bakteriyofaj** Pürtüklü | | 24. saat |
| **Bakteriyofaj** Düz | | 3i. gün |

Tablo 1. Gruplar ve Açıklamaları

Bakteri Seçimi:

Çalışmada Staphylococcus epidermidis (ATCC 35984) suşu biyofilm üretebildiği için kullanılmıştır.22

Antibiyotik Seçimi:

Staphylococcus epidermidis gram (i) bir bakteri olup rifampisin ve sefazolin seçilmesi bu nedenledir. İki antibiyotiğin beraber kullanılmasındaki amaç sinerjistik etki elde edebilmek ve antibiyotik direncini önleyebilmektir.23

Bakteriyofaj İzolasyonu:

Bakteriyofajlar, kanalizasyon arıtma tesislerinden 5i ml'lik steril numune kapları ile toplanmıştır. 1i ml atık su numunesi, i.22 µm çaplı steril Millipore filtreden geçirilmiş ve steril tüplere aktarılmıştır. Bu işlemle bakteri ve partiküller ayrıştırılmıştır. Staphylococcus epidermidis suşları BHI (Brain Heart Infusion) agarında zenginleştirilmiş ve 1 ml Staphylococcus epidermidis ile inkübe edilen 5ii µl bakteriyofaj örnekleri, 37°C'de 1 gün bekletilmiştir. İnkübasyonun ardından 1ii µl kloroform eklenmiş ve 3iii G'de 15 dakika santrifüj edilmiştir. Bakteriyofajları içeren süpernatant sıvı, başka bir Eppendorf tüpüne aktarılmıştır.

2ii µl Staphylococcus epidermidis ve 1ii µl faj filtratları LB (Luria Bertani) agara eklenmiş ve 24 saat inkübe edilmiştir. İnkübasyon sonrasında, bakteriyofajlar Staphylococcus epidermidis çevresinde net bölgelerle gösterilmiştir. Süpernatant üzerinde litik bakteriyofajları elde etmek için başka bir santrifüj ve kloroform çözeltisi kullanılmıştır.

Seçilen fajlar, log fazındaki Staphylococcus epidermidis kültürüne inkübe edilmiştir. Bundan sonra bakteriyofajın in vitro litik etkisini göstermek için bakteri koloni sayımı yapılmış ve kültür çevresinde halo görünümü elde edilmiştir. (Şek=l 2).

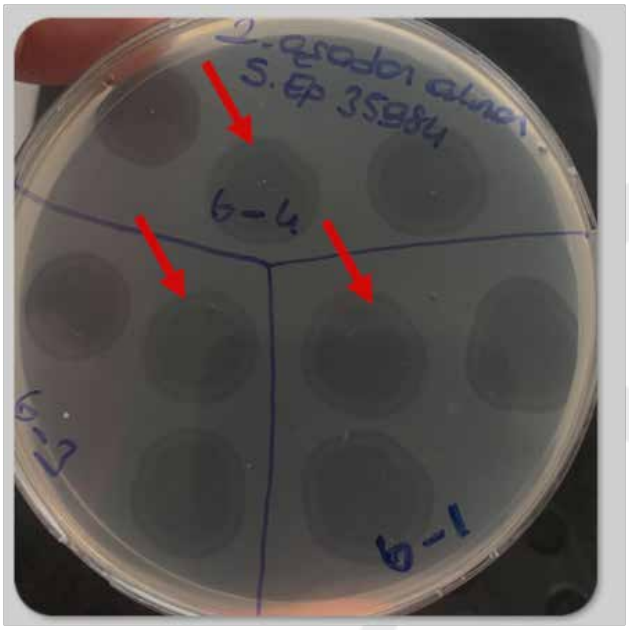


*Şekil 2. Bakteriyofajın in vitro litik etkisi. Bakteri kolonilerinin etrafındaki Halo bölgeleri (Kırmızı Ok) litik etkiyi göstermektedir.*

**Cerrahi İşlem:**

Tüm sıçanlarda cep hazırlığı için aynı işlemler uygulanmıştır. 45 mg/kg Ketamin HCl ve 5 mg/kg Xylazine kas içi uygulanmış ve sıçanların sırt bölgesi anestezi altında traş edilmiştir. Tüm sırt bölgesi povidon-iyot ile temizlendikten ve steril cerrahi alan örtüldükten sonra, üç farklı yüzey dokusuna sahip ve 2x1 cm boyutlarında olan implant yüzeyleri (Şekil 3) steril olarak subkutanöz ceplere yerleştirilmiştir ve ceplerin birbirleriyle bağlantısı yoktur. İmplantlardan biri orta hatta, diğer ikisi ise subskapular bölgelere dikey insizyonlar açılarak yerleştirilmiştir (Şekil 4). Tüm cepler 4/i Tekmon (Doğsan, Trabzon, Türkiye) ile kapatılmıştır.

Üç farklı zaman diliminde (6. saat, 24. saat ve 3i. gün), tüm sırt bölgesi tekrar sterilize edilip örnek toplamak için açık insizyonlar yapılmıştır. Tüm örnekler iki bölüme (1x1 cm) kesilmiştir. Örneklerin ilk yarısı koloni sayımı için 5i ml'lik steril Falcon tüplerine yerleştirilmiştir. Diğer yarısı ise mRNA ekspresyon analizi için ayrılmış ve 5i ml'lik steril Falcon tüplerine yerleştirilmiştir. Tüm sıçanlar örnekler toplandıktan sonra feda edilmiştir.




*Şekil 3. 2x1 cm boyutlarında implant yüzeyleri.*
*S: Düz P: Poliüretan T: Pürtüklü implant yüzeyleri*

*Şekil 4. Sol: Sıçan sırtından insizyon öncesi yapılan orta hat ve subskapular bölgelerdeki çizimi*
*Sağ: Hazırlanan cebe yerleştirilen poliüretan implant yüzeyi*

**Koloni Sayımı:**

İmplantların yüzeyindeki bakteri sayısını belirlemek için, implantlar 1 ml PBS (Fosfat Tamponlu Salin) içine yerleştirilmiştir. Daha sonra, yüzeye yapışmış bakterilerin çözeltiye geçmesini sağlamak amacıyla 1i dakika boyunca ultrasonik banyoda ve ardından 1 dakika boyunca vortex cihazında tutulmuştur. PBS çözeltisi ile seri dilüsyonlar hazırlanmış ve ardından yüz mikrolitre TSA (Triptik Soya Agar) ortamına yayılmıştır. Canlı bakterileri saymak için, plakalar 37°C'de 18 saat inkübe edilmiştir. Koloniler sayıldıktan sonra, ortamda büyüyen koloni sayısı ve ilgili dilüsyon faktörü kullanılarak mililitre başına bakteri sayısı hesaplanmıştır. Bu yöntem, mikroorganizmaları saymak için altın standart yöntem olarak kabul edilir.

mRNA İzolasyonu ve Analizi

162 örnek üzerinde SesI geni için real-time PCR analizi gerçekleştirilmiştir. Uygun evrensel gen, normalleştirici olarak kullanılmış ve gen ekspresyon analizini çıkarmak için 2-ΔΔCt yöntemi kullanılmıştır.24

İstatistiksel Analiz:

Verileri tanımlamak için ortalama değerler ve standart sapma değerleri kullanıldı. Normallik testleri için Kolmogorov Smirnov testi yapıldı. Dağılımlar normal dağılıma uymadığı için parametrik olmayan testler kullanıldı. İki gruptan fazla olan gruplar arasındaki farklar için Kruskal Wallis testi, iki grup arasındaki farklar için Mann Whitney U testi kullanıldı. İlişkisel tarama analizlerinde, doğrusal sapmalar nedeniyle Spearman rho korelasyon analizi ve Genelleştirilmiş Doğrusal Model (Logit) kullanıldı.25 Tüm analizler, Windows için SPSS 25.i programında %95 güven aralığı ve i.i5 anlamlılık düzeyi ile gerçekleştirildi.

**Bulgular:**

Çalışmaya 54 adet sıçan dahil edildi. Her sıçana rastgele olarak düz, pürtüklü ve poliüretan implant yüzeyleri yerleştirildi. Toplamda 162 implant kullanıldı ve bunlar üç gruba ayrıldı: Kontrol grubu, Antibiyotik grubu ve Bakteriyofaj grubu. 6. saat, 24. saat ve 3i. günde alınan örneklerden elde edilen sonuçlar analiz edildi. Ayrıca gruplar arasındaki implant karşılaştırmaları değerlendirildi.

Deneysel gruplarında (antibiyotik ve bakteriyofaj), bakteriyel yükün 6 saat sonra azaldığı görüldü (p<i.i5). Ancak, kontrol grubunda bakteriyel yük ilk 24 saat içinde artış gösterdi ve daha sonra 3i gün içinde azaldığı görüldü. (p<i.i5). (Şekil 5)

Hem antibiyotik hem de bakteriyofaj deney grupları, tüm implant yüzeylerinde 6. ve 24. saatlerde istatistiksel olarak anlamlı bir azalma gösterdi (p<i.i5). Antibiyotik ve bakteriyofaj grupları arasında istatistiksel olarak anlamlı bir fark bulunmamaktadır. Hem mRNA analizi hem de koloni sayımı benzer bulgular göstermektedir (Şekil 6).

3i. günde, koloni sayımına göre istatistiksel olarak anlamlı sonuçlar yalnızca poliüretan implant yüzeylerinde elde edilmiştir (Şekil 6). Öte yandan, mRNA sonuçlarına göre, bakteriyel yük en azdan en çoğa doğru 'bakteriyofaj, antibiyotik, kontrol' olarak artmaktadır (p<i.i5) (Şekil 6).

Bakteriyofaj ve antibiyotikler arasındaki genelleştirilmiş lineer model ile yapılan çok değişkenli analiz sonuçları incelendiğinde, iki grup arasında fark bulunmamaktadır (p>i.i5).

İmplant yüzeyleri arasındaki karşılaştırmalarda, kontrol grubunda poliüretan ve pürtüklü implant yüzeylerinin pürüzsüz implant yüzeylerine göre daha yüksek bakteriyel yük taşıdığı bulunmuştur (p<i.i5). Öte yandan, bakteriyofaj ve antibiyotik gruplarında poliüretan ve pürtüklü implant yüzeylerinin pürüzsüz implant yüzeylerine göre daha düşük bakteriyel yük taşıdığı görülmüştür (p<i.i5). (Şekil 7)

Poliüretan implant yüzeyleri, 6 saatlik bakteriyofaj ve antibiyotik gruplarında pürtüklü implant yüzeylerine göre daha düşük bakteriyel yük taşımaktadır (p<i.i5). 24 saat sonra, yalnızca antibiyotik gruplarında poliüretan ve pürtüklü implant yüzeyleri arasında istatistiksel olarak anlamlı bir fark elde edilmiştir (Şekil 7). 3i gün sonunda poliüretan ve tekstürlü implant yüzeyleri arasında istatistiksel olarak anlamlı bir fark bulunmamaktadır.

*Şekil 5. Kontrol, Antibiyotik ve Bakteriyofaj gruplarında bakteri yükünün zamana göre grafiği*

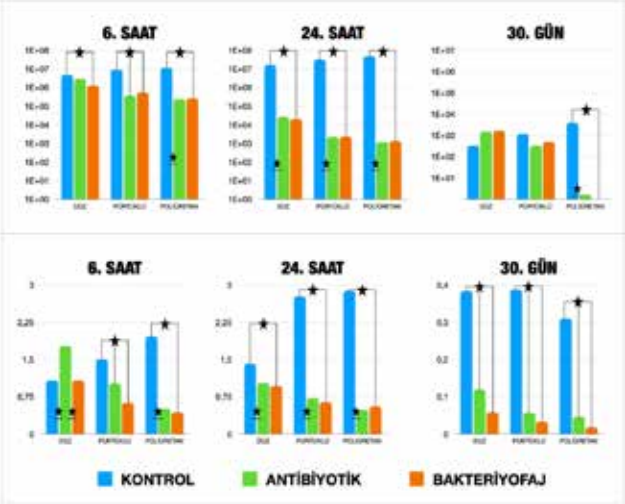


*Şekil 6. Deney grupları arasındak@ karşılaştırma grafikleri*

*Üst grafikler koloni sayısını, alt grafikler mRNA analizini göstermektedir.*

*Yıldız işareti (★), istatistiksel olarak anlamlı sonuçları gösterir.*

*Çubuk işareti (|), gruplar arasındaki korelasyonu gösterir.*

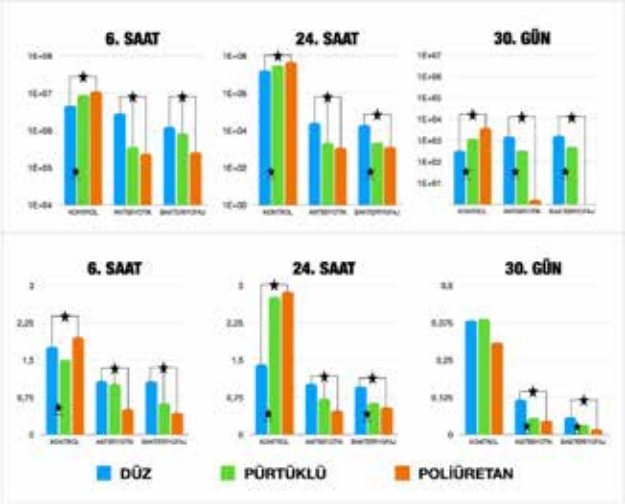


*Şekil 7. İmplant yüzeyleri arasındaki karşılaştırma grafikleri*

*Üst grafikler koloni sayısını, alt grafikler mRNA analizini göstermektedir.*

*Yıldız işareti (★), istatistiksel olarak anlamlı sonuçları gösterir.*

*Çubuk işareti (|), gruplar arasındaki korelasyonu gösterir.*

**Tartışma:** Kapsüler kontraktür, meme implantı cerrahisinin ana komplikasyonlarından biri olmaya devam etmektedir. Kapsüler kontraktür oluşumunu azaltmaya yönelik ilk girişimlerden biri, implant yüzeyinin poliüretan köpük ile kaplanmasıdır.26 Bu süngerimsi poliüretan dış kabuk, lineer kapsüler kontraktür oluşumunu önleyerek kapsüler kontraktür insidansını azaltmıştır. Lökotrien reseptör antagonistleri, sistemik inflamatuar yanıtı baskılamak için kullanılmış ve bu tedavi yöntemi ile başarılı sonuçlar elde edilmiştir.27 Özellikle montelukast kullanımı ile başarılı sonuçlar elde edilirken, zafirlukast ile yapılan çalışmalarda istatistiksel olarak anlamlı sonuçlar elde edilememiştir.28 Radyasyona maruz kalan sıçanlarda kapsüler kontraktürün hayvan modellemesinde kullanılan kolajenaz enziminin, kontrakte olmuş kapsülü parçaladığı gösterilmiştir.29 Tavşan modelinde çalışılan kapsüler kontraktüre şok dalgaları uygulanmış ve kontraktürlü kapsül yapısının zayıfladığı, kolajen birikiminin azaldığı ve skar oluşumunun azaldığı gözlemlenmiştir.3i Bu tedaviler genel olarak faydalı olsa da, subklinik bakteriyel inflamasyonun kontraktüre neden olduğu yaygın olarak düşünülmektedir. Staphylococcus epidermidis insan derisinde doğal bir konaktır ve en yaygın bakteri türüdür.31 Kapsüler kontraktür nedeniyle ameliyat edilen hastalarda (Baker 3-4) tek bir faktörün sorumlu olmadığı, diğer faktörlerin Propionibacterium acnes, Staphylococcus aureus, Escherichia coli ve Corynebacterium türlerinin de tespit edildiği gösterilmiştir.32 İnsizyon yeri, subglandüler cep açılarak implantın yerleştirilmesi ve antibiyotik irrigasyonun eksikliği bakteriyel inflamasyonu artırdığı için suçlanmıştır. İmplant türüne bağlı olarak bakteriyel adezyon ve biyofilm oluşumu da kolaydır. Poliüretan implantların süngerimsi yapısıyla antibiyotik çözeltisini daha iyi tuttuğu, mikro pürüzlü implantların ise antibiyotiği daha az tuttuğu ve daha fazla kapsüler kontraktüre neden olabileceği gözlemlenmiştir.33

Bakteriyofajlar, bakteriyel enfeksiyonların üstesinden gelme konusunda umut vadetmektedir.

Son yirmi yılda, klinik ve deneysel çalışmalarla bakteriyofaj denemeleri yayımlanmıştır.34-39 Bakteriyofajların yaygın kullanımını engelleyen bazı sınırlamalar vardır. Uygun dozaj ayarlaması ve insan üzerindeki kullanımda güvenliği hala net değildir.36,4i Bazı çalışmalar, bakteriyofajların insanlar üzerinde yan etkisi olmadığını gösterirken, bazı az sayıda çalışma ateş, bulantı, eklem ağrısı gibi basit şikayetler bildirmektedir.41-44 Klinik çalışmalarda henüz yan etki bildirilmemiştir. Önümüzdeki yıllarda artan çalışmalarla, antibiyotik tedavisine güvenilir bir alternatif olduğu gösterilecektir.45,46

Bakteriyofajlar, biyofilme kolayca nüfuz etmek için antibiyotiklerle birleştirilebilir. Deneysel çalışmada, MRSA (Metisiline Dirençli Staphylococcus aureus) suşuyla kontamine olmuş implantlara sahip sıçanlarda antibiyotiğin etkisini önemli ölçüde azalttığı ve vankomisinin olgun biyofilme etkisi olmadığı gözlemlenmiştir.47 Ancak başka bir çalışmada, olgun bir biyofilm oluşturduktan sonra MRSA suşları üzerinde yapılan hayvan modelinde vankomisinin etkisinin olmadığı gözlemlenmiştir. Bakteriyofaj çözeltisi kullanıldığında ise biyofilm tabakasının azaldığı ve antibiyotik tedavilerinin başarısının arttığı görülmüştür.48

Çalışmamızdaki sınırlamalardan biri, antibiyotiklerle kombine edilmesidir. 162 örnek toplandı ve 9 farklı grupta 18 parametre karşılaştırıldı. Bu nedenle, sonuçlarımızı daha az karmaşık hale getirmek için antibiyotik ve bakteriyofaj tedavi kombinasyonu çalışma olarak gelecekte planlanacaktır. Çalışmamızın diğer sınırlamaları, yetersiz mali kaynaklar nedeni ile 7. gün zaman diliminin projeden çıkarılması ve kapsül kalınlığını değerlendirmek için mini implantların kullanılmamasıdır. Biyofilm üretebilen ancak antibiyotiklere duyarlı olan Staphylococcus epidermidis suşu kullanıldı. Bakteriyofajlar lehine, antibiyotiğe dirençli suşlarla daha iyi sonuçlar elde edilebilir.

**Sonuç:** Bu çalışma, meme implant yüzeylerinde bakteriyofaj kullanımı üzerine yapılan ilk çalışmadır ve gelecek çalışmalara öncülük edeceği düşünülmektedir. Bakteriyofaj çözeltileri, antibiyotik çözeltilerine bir alternatif olabilir. Bakteriyofajlar, bakteriler için spesifik bir tedavi olup henüz yan etki bildirilmemiştir.

**Referanslar:**


Brown, M. H., Somogyi, R. B. & Aggarwal, S. Secondary breast augmentation. Plast Reconstr Surg 138, 119e–135e (2i16).

Daneshgaran, G. et al. Silicone Breast Implant Surface Texture Impacts Gene Expression in Periprosthetic Fibrous Capsules. Plast Reconstr Surg 151, 85–95 (2i23).

Wan, D. & Rohrich, R. J. Revisiting the Management of Capsular Contracture in Breast Augmentation: A Systematic Review. Plast Reconstr Surg 137, 826–841 (2i16).

Boyd, C. J., Chiodo, M. V., Lisiecki, J. L., Wagner, R. D. & Rohrich, R. J. Systematic Review of Capsular Contracture Management following Breast Augmentation: An Update. Plast Reconstr Surg 153, 3i3E-321E (2i24).

Graf, R. et al. Prevention of capsular contracture using leukotriene antagonists. Plast Reconstr Surg 136, 592e–596e (2i15).

Wang, Y., Tian, J. & Liu, J. Suppressive E^ect of Leukotriene Antagonists on Capsular Contracture in Patients Who Underwent Breast Surgery with Prosthesis: A MetaAnalysis. Plast Reconstr Surg 145, 9i1–911 (2i2i).

Galdiero, M. et al. Microbial Evaluation in Capsular Contracture of Breast Implants. Plast Reconstr Surg 141, 23–3i (2i18).

Hammond, D. C. & Chaudhry, A. Defining the Relationship between Pocket and Breast Implant Surface Area as the Basis for a New Classification System for Capsular Contracture. Plast Reconstr Surg 15i, 496–5i9 (2i22).

Filiciani, S., Siemienczuk, G. F. & Etcheverry, M. G. Smooth versus Textured Implants and Their Association with the Frequency of Capsular Contracture in Primary Breast Augmentation. Plast Reconstr Surg 149, 373–382 (2i22).

Hu, H. et al. Bacterial Biofilm Infection Detected in Breast Implant-Associated Anaplastic Large-Cell Lymphoma. Plast Reconstr Surg 137, 1659–1669 (2i16).

Shahbazi, F. & Dashti-Khavidaki, S. Colistin: e^icacy and safety in di^erent populations. Expert Rev Cl6n Pharmacol 8, 423–448 (2i15).

Ozkaya-Parlakay, A. I., Kara, A. & Cengiz, A. B. Increased risk of nephrotoxicity: Side e^ect of colistin use in paediatric patients. Int J Ant6m6crob Agents 45, 327 (2i15).

Jofre, J. & Muniesa, M. Bacteriophage Isolation and Characterization: Phages of Escherichia coli. Methods Mol B6ol 2i75, 61–79 (2i2i).

Salmond, G. P. C. & Fineran, P. C. A century of the phage: Past, present and future. Nat Rev M6crob6ol 13, 777–786 (2i15).

Ackermann, H. W. Bacteriophage observations and evolution. Res M6crob6ol 154, 245– 251 (2ii3).

Xu, Y. et al. Bacteriophage therapy against Enterobacteriaceae. V6rol S6n 3i, 11–18 (2i15).

Rabiey, M. et al. Phage biocontrol to combat Pseudomonas syringae pathogens causing disease in cherry. M6crob B6otechnol 13, 1428–1445 (2i2i).

d'Herelle, F. An Address on BACTERIOPHAGY AND RECOVERY FROM INFECTIOUS DISEASES. Can Med Assoc J 24, 619 (1931).

d'Herelle, F. Annual Graduate Fortnight. Medical and Surgical Aspects of Acute Bacterial Infections, October 2i to 31, 193i: Bacteriophage as a Treatment in Acute Medical and Surgical Infections. Bull N Y Acad Med 7, 329 (1931).

D'Herelle, F. Studies Upon Asiatic Cholera. Yale J B6ol Med 1, 195 (1929).

Publications service. On an invisible microbe antagonistic toward dysenteric bacilli:

brief note by Mr. F. D'Herelle, presented by Mr. Roux. 1917. Res M6crob6ol 158, 553–554 (2ii7).

Svensson, E., Hanberger, H., Nilsson, M. & Nilsson, L. E. Factors a^ecting development of rifampicin resistance in biofilm-producing Staphylococcus epidermidis. J Ant6m6crob Chemother 39, 817–82i (1997).

Brandt, C. M. et al. E^ective treatment of cephalosporin-rifampin combinations against cryptic methicillin-resistant beta-lactamase-producing coagulase-negative staphylococcal experimental endocarditis. Ant6m6crob Agents Chemother 39, 1815– 1819 (1995).

Livak, K. J. & Schmittgen, T. D. Analysis of relative gene expression data using real-time quantitative PCR and the 2(-Delta Delta C(T)) Method. Methods 25, 4i2–4i8 (2ii1). 25. Yılmaz K, Turanlı M. A Multi-disciplinary Investigation of Linearization Deviations in

Di^erent Regression Models. Asian Journal of Probability and Statistics. . 2i23 Apr , Cilt 29;22(3):15-9

Kaoutzanis, C., Winocour, J., Unger, J., Gabriel, A. & Maxwell, G. P. The Evolution of Breast Implants. Sem6n Plast Surg 33, 217–223 (2i19).

Hammond, D. C. Commentary on: Treatment and Prevention of Periprosthetic Capsular Contracture in Breast Surgery With Prosthesis Using Leukotriene Receptor Antagonists: A Meta-Analysis. Aesthet Surg J 42, 495–496 (2i22).

Paşca, A. et al. Treatment and Prevention of Periprosthetic Capsular Contracture in Breast Surgery With Prosthesis Using Leukotriene Receptor Antagonists: A MetaAnalysis. Aesthet Surg J 42, 483–494 (2i22).

Diehm, Y. F. et al. The Treatment of Capsular Contracture Around Breast Implants Induced by Fractionated Irradiation: The Collagenase of the Bacterium Clostridium

Histolyticum as a Novel Therapeutic Approach. Aesthet6c Plast Surg 45, 1273–1281 (2i21).

Chen, P. C. et al. Noninvasive Shock Wave Treatment for Capsular Contractures After Breast Augmentation: A Rabbit Study. Aesthet6c Plast Surg 4i, 435–445 (2i16).

Del Pozo, J. L. et al. Pilot study of association of bacteria on breast implants with capsular contracture. J Cl6n M6crob6ol 47, 1333–1337 (2ii9).

Ajdic, D., Zoghbi, Y., Gerth, D., Panthaki, Z. J. & Thaller, S. The Relationship of Bacterial

Biofilms and Capsular Contracture in Breast Implants. Aesthet Surg J 36, 297–3i9 (2i16).

Manav, S. et al. Capsular contracture around silicone miniimplants following bacterial contamination: an in vivo comparative experimental study between textured and polyurethane implants. J Plast Reconstr Aesthet Surg 73, 1747–1757 (2i2i).

Seth, A. K. et al. Bacteriophage therapy for staphylococcus aureus biofilm-infected wounds: A new approach to chronic wound care. Plast Reconstr Surg 131, 225–234 (2i13).

Karinja, S. J. & Spector, J. A. Treatment of infected wounds in the age of antimicrobial resistance: Contemporary alternative therapeutic options. Plast Reconstr Surg 142, 1i82–1i92 (2i18).

Furfaro, L. L., Payne, M. S. & Chang, B. J. Bacteriophage Therapy: Clinical Trials and Regulatory Hurdles. Front Cell Infect M6crob6ol 8, (2i18).

Chegini, Z. et al. Bacteriophage therapy against Pseudomonas aeruginosa biofilms: a review. Ann Cl6n M6crob6ol Ant6m6crob 19, (2i2i).

Gibb, B. P. & Hadjiargyrou, M. Bacteriophage therapy for bone and joint infections. Bone Jo6nt J 1i3-B, 234–244 (2i21).

Plumet, L. et al. Bacteriophage Therapy for Staphylococcus Aureus Infections: A Review of Animal Models, Treatments, and Clinical Trials. Front Cell Infect M6crob6ol 12, (2i22).

Javaudin, F., Latour, C., Debarbieux, L. & Lamy-Besnier, Q. Intestinal Bacteriophage Therapy: Looking for Optimal E^icacy. Cl6n M6crob6ol Rev 34, (2i21).

Fong, S. A. et al. Safety and e^icacy of a bacteriophage cocktail in an in vivo model of Pseudomonas aeruginosa sinusitis. Transl Res 2i6, 41–56 (2i19).

Ferry, T. et al. Phage Therapy as Adjuvant to Conservative Surgery and Antibiotics to Salvage Patients With Relapsing S. aureus Prosthetic Knee Infection. Front Med (Lausanne) 7, 57i572 (2i2i).

Yin, S. et al. Phage Abp1 Rescues Human Cells and Mice from Infection by Pan-Drug Resistant Acinetobacter Baumannii. Cell Phys6ol B6ochem 44, 2337–2345 (2i17).

Doub, J. B. et al. Salvage Bacteriophage Therapy for a Chronic MRSA Prosthetic Joint Infection. Ant6b6ot6cs 9, (2i2i).

Kushwaha, S. O. et al. Bacteriophages as a potential substitute for antibiotics: A comprehensive review. Cell B6ochem Funct 42, (2i24).

Aranaga, C., Pantoja, L. D., Martínez, E. A. & Falco, A. Phage Therapy in the Era of Multidrug Resistance in Bacteria: A Systematic Review. Int J Mol Sc6 23, (2i22).

Arad, E. et al. Novel rat model of methicillin-resistant Staphylococcus aureus-infected silicone breast implants: a study of biofilm pathogenesis. Plast Reconstr Surg 131, 2i5– 214 (2i13).

Kebriaei, R. et al. Eradication of Biofilm-Mediated Methicillin-Resistant Staphylococcus aureus Infections In Vitro: Bacteriophage-Antibiotic Combination. M6crob6ol Spectr 1i, (2i22).

# Sıçanlarda Flep Cerrahisi İle Oluşturulan Seromanın Azaltılması Ve Doku Adezyonunun Sağlanmasında Trombositten Zengin Fibrin (Tzf) Etkisinin Gösterilmesi Özet

Hasan Basri Çağlı[1], Mustafa Yılmaz[2], Banu Lebe[3]

*[1] Denizli Devlet Hastanesi Plastik, Rekonstrüktif ve Estetik Cerrahi Kliniği, Denizli*
*[2] Dokuz Eylül Üniversitesi Tıp Fakültesi Plastik, Rekonstrüktif ve Estetik Cerrahi Anabilim Dalı, İzmir*
*[3] Dokuz Eylül Üniversitesi Tıp Fakültesi Patoloji Anabilim Dalı, İzmir*

**Giriş:** Seroma, özellikle geniş doku diseksiyonu ve eksizyonu gerektiren cerrahi prosedürler sonrası sık görülen bir komplikasyondur. Tarihsel olarak seroma patofizyolojisi üç nedene dayanmaktadır: lenfatik damarların uçlarından sızan sıvı, uzamış inflamatuar süreç ile artan eksuda ve dokular arası potansiyel boşluk. Trombositten zengin fibrin (TZF), içeriğindeki fibrin, trombosit ve lökositten zengin yapısıyla seroma patofizyolojisinden sorumlu tutulan bu faktörleri kontrol edebilir. Bu çalışmada, TZF'nin seroma üzerindeki etkisi deneysel bir seroma modeli üzerinde değerlendirilmiştir.

**Gereç ve Yöntem:** Toplam 23 adet dişi "Wistar Albino" sıçan kullanıldı ve sıçanlar rastgele olarak yedişerli üç gruba ayrıldı: kontrol grubu (grup 1), fibrin yapıştırıcı grubu (grup 2) ve TZF grubu (grup 3). Kalan iki sıçan TZF eldesi için donör grubu olarak kullanıldı. 21 sıçana cerrahi prosedür olarak tek taraflı kutanöz maksimus ile latissimus dorsi kası eksizyonu, aynı tarafta aksiller diseksiyon ve dermal lenfatik hasarlanması işlemleri uygulandı. Oluşan poşa intraoperatif olarak gruplara göre sırasıyla bir cc salin, bir cc fibrin yapıştırıcı ve bir cc TZF verildi. Yedinci günde aspirasyon ile seroma değerlendirildi. 21.günde deneklerden iki adet biyopsi alındı ve materyallerden biri doku adezyonunu değerlendirmek üzere biyomekanik teste tabi tutulurken diğeri Ehrlich-Hunt modeline uygun olarak histopatolojik açıdan değerlendirildi. Ek olarak, latissimus dorsi kasının çıkarılması sonrası sıçanların beslenme yeteneğinin devamını değerlendirmek için ameliyat öncesi ve sonrası deneklerin vücut ağırlıkları ile yem ve su tüketim miktarları incelendi.

**Bulgular:** Seroma değerlendirmesinde, TZF grubundaki bir denek dışındaki tüm deneklerde 0,3 ila 14,4 ml arasında değişen miktarlarda seroma tespit edildi. Kontrol grubunda ölçülen seroma miktarı fibrin yapıştırıcı ve TZF gruplarına göre anlamlı derecede yüksekti ($p=0.01$). Biyomekanik test ile doku adezyonunu değerlendirmek için elde edilen verilerde maksimum yük değerleri gruplar arasında istatistiksel olarak anlamlı farklılık göstermedi ($p=0.57$). Ehrlich-Hunt modeli ile değerlendirilen biyopsi materyalinde, neovaskülarizasyon fibrin yapıştırıcı grubunda anlamlı olarak daha yüksekti ($p=0.04$). TZF grubunda ölçülen kolajen seviyeleri ise kontrol ve fibrin yapıştırıcı grubuna göre anlamlı derecede yüksekti ($p=0.01$). Sıçanların günlük su tüketimi ameliyat sonrası iki gün boyunca 100 g başına 10 ml altına düşmedi. Beş sıçanda ameliyattan sonraki ilk 24 saat içinde yem tüketim düşüklüğü gerçekleşti ancak sonraki 24 saat içinde normal değerler tespit edildi. Ortalama vücut ağırlığı ameliyat sonrası erken dönemde bazı deneklerde azaldı, ancak 10. günde tüm deneklerde artış gösterdi.

**Sonuç:** Dört aşamalı cerrahi ile oluşturulan seroma modeli ile kontrol grubunda %100 seroma oluşması hayvan deney modelinin doğruluğunu göstermektedir. Tek taraflı latissimus dorsi kası eksizyonunun sıçanların yem ve su tüketim yeteneği üzerinde belirgin bir olumsuz etkisi saptanmamıştır. TZF ve fibrin yapıştırıcı, seromayı önemli ölçüde azaltmıştır. Benzer çalışmalarla desteklenmesi halinde TZF; ucuz, uygulaması kolay, otolog iyi bir seçenek olarak seromayı önleme ve azaltma amacıyla kullanılabilir.

**Anahtar kelimeler:** Fibrin yapıştırıcı, latissimus dorsi flebi, seroma, trombositten zengin fibrin.

**Giriş:** Seroma, doku diseksiyonları ve eksizyonları sonrası oluşan potansiyel boşluktaki sıvı birikimini ifade eder. Kelime kökeni bakımından ise dokular arasında tümör benzeri serum koleksiyonu olarak da ifade edilebilir.1 Geçmişte seromanın lenfatik ve vasküler hasar sonrası, özellikle lenfatiklerin kesik uçlarından sızan sıvı nedenli oluştuğu belirtiliyordu. Bu görüş hala önemini korumakla birlikte günümüzde ayrıntılı laboratuvar analizlerinin de yardımıyla seromanın eksuda vasfına benzerlik gösteren sıvı olduğu ve yara iyileşmesi erken dönemindeki inflamatuar cevap ile oluşan eksuda salınımın uzaması ve artması ile ilişkili olduğu düşünülmektedir.1-4 Bu iki nedenin tamamlayıcısı olarak olmazsa olmaz ise dokular arası potansiyel boşluktur.

Seromayı önleme ve tedavi etme yolunun başlangıcı aslında seroma patofizyolojisini anlamaktır. Seromayı oluşturduğu düşünülen üç temel nedene yönelik olarak lenfatik kanalların açık uçlarını kapatmak, inflamasyon fazının uzamasını engellemek ve dokular arasında adezyonu sağlayarak potansiyel boşluğu kapatmak seromanın en efektif önleme yöntemleridir.5 Patofizyolojik süreç göz önüne alındığında, seromayı önlemek ve azaltmak için sık kullanılan yöntemler arasında dren ve kompresyon giysileri kullanımı, ilgili vücut bölümünün hareketinin kısıtlanması, boşluğu oblitere eden sütürler atılması, sklerozan ajanlar ve fibrin yapıştırıcı kullanımı sayılabilir.6-14

Bu çalışmadan seromanın önlenmesinde kullandığımız TZF, ilk olarak Choukroun ve arkadaşları tarafından ikinci kuşak trombositten zengin plazma (TZP) olarak tanımlanmış ve beş makale ile ayrıntılı olarak incelenmiştir.15-20 TZF'nin hazırlanmasında herhangi bir antikoagülan veya aktivatör kullanılmazken elde edilen ürün temelde fibrin pıhtı ve lökosit ile trombositten zengin "buffy coat" tabakasından oluşmaktadır. Dördüncü makalede TZF'nin anjiogeneze olumlu etkisi, immün regülasyon etkisi, kök hücrelere bağlanması ve epitelizasyona katkıları gösterilmiştir.19 Fibrinin oluşturduğu matriks yapısının kan kaynaklı hücreler ve ekstraselüler matriks bileşenleri için bağlanma, göç ve proliferasyon alanı görevi görerek doku onarımını indüklediği belirtilmiştir. Beşinci makalede TZF'nin kemik allogreftlerinin olgunlaşmasına katkısı araştırılmış ve iyileşme süresinin dört ay kadar kısaltabildiği histolojik olarak gösterilmiştir.20

Daha sonra TZF ile ilgili çalışmalar genişletilmiş ve trombositlerin yanında lökosit ve fibrinden zenginleştirilmiş kan ürünlerinde lökosit ve fibrinin TZP'nin bildiğimiz etki mekanizmasına farklı katkılar yapabileceği görülmüştür. He ve arkadaşları,21 TZF ile TZP'nin trombosit sayılarını değerlendirmiş ve aynı hacimde kanlardan Curosan protokolü ile hazırlanan TZP ile Choukroun'un tanımladığı şekilde hazırlanan TZF karşılaştırıldığında ortalama elde edilen trombosit sayıları sırasıyla 1,111,000/mikrolitre ve 1,176,000/mikrolitre tespit edilmiştir. TZP'nin 24 saat boyunca hızlı büyüme faktörü salınımının aksine, TZF'nin etkili büyüme faktörü salınımının fibrin ağı parçalandıkça ortaya çıktığı ve 28 güne kadar devam ettiği gösterilmiş;

başlangıçta olmasa da genel olarak TZF ile daha fazla büyüme faktörü salınımı, tip 1 kolajen oluşumu ve hücre göçü olduğu raporlanmıştır.17-22

TZF'nin yüksek trombosit ve lökosit içeriği ile yara iyileşmesine kanıtlanmış katkılarının yanı sıra, fibrin içeriği ile seroma üzerinde olumlu etkisi olduğu gösterilen fibrin yapıştırıcıya benzer bir koagülasyon ve adezyon etkisi sağlayabileceği varsayılmıştır. TZF, seroma oluşumunda yer alan lenfatik sızıntı, uzamış yara iyileşmesi ve potansiyel boşluk teorilerinin tamamına etki edebilecek içeriğe sahiptir. Bu amaçla, bir hayvan seroma modeli oluşturulmuş ve TZF'nin etkisi fibrin yapıştırıcı ve kontrol grupları ile karşılaştırılarak değerlendirilmiştir.

**Gereç ve Yöntem**

Bu çalışma … Üniversitesi Tıp Fakültesi Hayvan Deneyleri Yerel Etik Kurulu tarafından onaylanmıştır (onay numarası 46-2022).

Deney hayvanları ve gruplar

Bu çalışmada 200-350 g ağırlığında, 120-150 günlük toplam 23 "Wistar Albino" cinsi dişi sıçan kullanıldı ve denekler rastgele yedişerli üç gruba ayrıldı: kontrol grubu (grup 1), fibrin yapıştırıcı grubu (grup 2) ve TZF grubu (grup 3). Kalan iki sıçan TZF eldesi için donör grubu olarak kullanıldı. Tüm sıçanlar, 22 ± 2 sıcaklıkta ve 12 saatlik gündüz/gece döngüsünde "ad libitum" yiyecek ve suya erişimi olan tekli kafeslerde barındırıldı.

Cerrahi prosedür

Bu çalışmada kullanılan deneklerin anestezisi, 60 mg/kg ketamin (Ketalar®; Pfizer, İstanbul, Türkiye) ve 10 mg/kg ksilazin klorür (Basilazin®, Bavet, İstanbul, Türkiye) intraperitoneal olarak uygulanarak sağlandı. Enfeksiyon profilaksisi olarak ameliyat öncesinde 15 mg/kg sefazolin (Cezol®, Deva, Ankara, Türkiye) subkutan olarak uygulandı. Cerrahi alan tıraş edildi ve %10'luk povidon iyot ile dezenfekte edildi. Sol aksilladan dorsal bölgeye uzanan üç santimetrelik oblik bir insizyon yapıldı ve latissimus dorsi kası üzerinde kas sınırları boyunca diseksiyon yapıldı (Şekil 1a). Daha sonra seroma modelini oluşturmak için kutanöz maksimus ve latissimus dorsi kaslarının çıkarılması, aynı tarafta aksiller diseksiyon yapılması ve cilt flebi altında dermal lenfatik hasarlanmasını içeren dört aşamalı cerrahi prosedür uygulandı (Şekil 1b-e, Şekil 2a-d)

Hemostaz sağlandıktan sonra, cerrahi olarak oluşturulan poşa birinci grup için bir cc salin, ikinci grup için bir cc fibrin yapıştırıcı ve üçüncü grup için bir cc TZF enjekte edildi (Şekil 1f). İnsizyon sıvı geçirmezliği sağlanacak şekilde cilt altı ve devamlı olmayan matris sütürler ile kapatıldı (Şekil 1g). Kompresyon etkisi yaratmamak için kapalı pansuman ve bandaj yapılmadı.

Fibrin yapıştırıcı olarak daha önceki çalışmalarda kullanılan insan fibrinojeni ve trombin içeren kullanıma hazır enjektörler kullanıldı (TISSEEL®, Baxter, Viyana, Avusturya). TZF, iki donör sıçandan kardiyak ponksiyonla kan alındıktan sonra santrifüj edilerek hazırlandı. Geliştirilmiş TZF (G-TZF) elde etmek için santrifüj işlemi 1500 rpm'de 14 dakika boyunca gerçekleştirildi ve TZF deneklere ilk birkaç dakika içinde enjekte edilebilir formda uygulandı.

Vücut ağırlığının izlenmesi

Latissimus dorsi kası sıçanların beslenme kabiliyetinde önemli bir kas olduğundan, deneklerin vücut ağırlığı, yem ve su tüketimi cerrahi işlemden sonra değerlendirildi. Vücut ağırlığı ameliyattan önce, 24 saat, 48 saat ve 10 gün sonra ölçüldü. Ayrıca, sıçanların günlük su ve besin tüketim miktarları ameliyattan sonraki ilk iki gün boyunca kaydedildi.

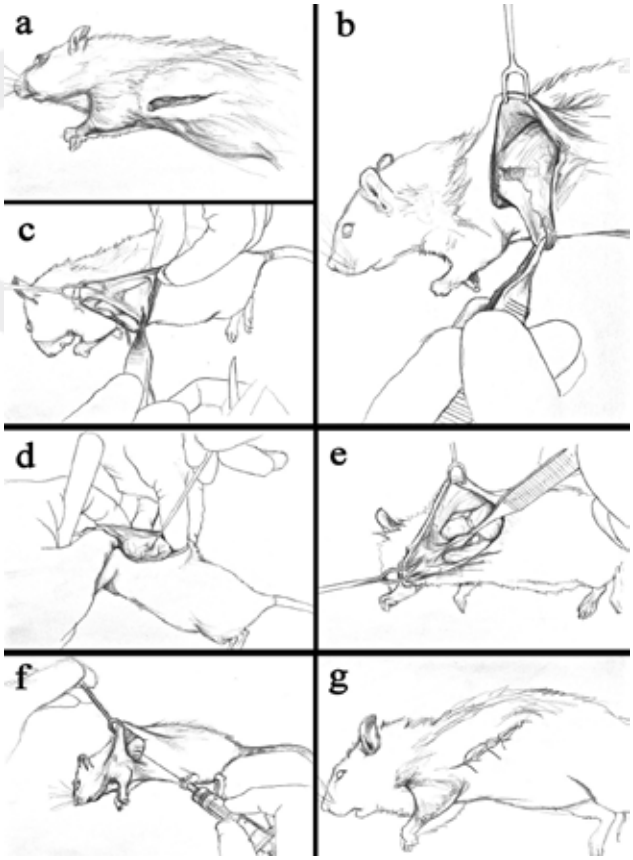


*Şekil 1 Cerrahi basamaklar. a Sol postaksiller hattan latissimus kasının lateral kenarı boyunca oblik insizyon. b Latissimus dorsi kasının diseksiyonu ve çıkarılması. c Kutanöz maksimus kasının diseksiyonu ve çıkarılması. d Dermal lenfatiklerin hasarlanması. e Aksiller yağlı gözeli dokunun tespiti ve çıkarılması. f Oluşan poşa salin, fibrin yapıştırıcı ya da TZF enjeksiyonu. g İnsizyonun kapatılması.*

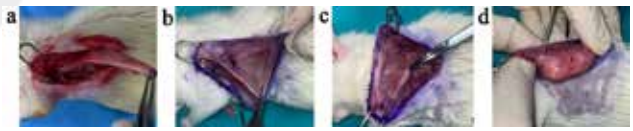


*Şekil 2 4 aşamalı seroma modeli. a Diseke latissimus dorsi kası. b Diseke kutanöz maksimus kası. c Diseke aksiller yağ yastığı. d Dermal lenfatiklerin hasarlanması.*

Seroma değerlendirmesi

Ameliyat sonrası yedinci günde, flep donör alanındaki sıvı koleksiyonu 21-gauge şırınga ile aspire edildi ve aspire edilen sıvının miktarı ile makroskobik olarak rengi ve kıvamı kaydedildi (Şekil 3a).

Biyomekanik ve histopatolojik değerlendirme

28. günde doku biyopsisi yapıldı ve yüksek doz anestezik madde verilerek sakrifikasyon işlemi gerçekleştirildi. Cerrahi diseksiyon alanının üstündeki ve altındaki dokular dahil olmak üzere 1x1 ve 2x1 santimetrelik tam kat doku biyopsileri alındı. 1x1 cm boyutunda olanı %10 tamponlu nötral formalin solüsyonuna konularak histopatolojik inceleme için ayrıldı ve 2x1 boyutunda olan ise taze doku olarak biyomekanik teste tabi tutuldu.

Biyomekanik değerlendirme için 2x1 cm'lik materyallerin tabanı kimyasal yapıştırıcı ile düz bir plaka üzerine sabitlendi. Diseksiyon planının üzerindeki doku, numunenin bir tarafındaki kısa kenarın bir köşesinden diğer köşesine üç kez kateden 3.0 ipek ile devamlı sütür tekniği ile sabitlendi. Test cihazının üst çenesine tespit için kısa kenarın köşelerinden uzanan ipek sütür 10 cm uzunluğunda olacak şekilde birbirine bağlandı. Tüm testler aksiyel bası yükü altında elektromekanik aktüatör ile gerçekleştirildi (5 kN AG-X; Shimadzu, Kyoto, Japonya). Aksiyel olarak yüklenmede parametreler 60 mm/dk hızda numuneler tamamen ayrışana kadar çekme kuvveti uygulandı. Yük (N) ve yer değiştirme (mm) değerleri eş zamanlı olarak test cihazının kendi yazılımı üzerinden kaydedildi (Şekil 3b).

Histopatolojik değerlendirme için 1x1 cm'lik doku örnekleri %10 tamponlu nötral formalin solüsyonu içerisinde 24-48 saat süre ile tespit edildikten sonra rutin parafin takip işlemine tabi tutuldu. Seri kesitler alınarak Hematoksilen-Eozin ile boyandıktan sonra ışık mikroskobunda incelendi. İncelemede daha önceki çalışmalar ışığında Ehrlich-Hunt modeli kullanılarak inflamatuar hücre yoğunluğu, fibroblast aktivasyonu, neovaskülarizasyon ve kollajen birikimi kriterleri modele uygun olarak skorlama yapıldı.23

İstatistiksel analiz

Ölçüm değerleri medyan ve IQR olarak hesaplandı. Gruplara göre deneklerin ölçümlerindeki farklılıkları incelemek için Kruskall Wallis testi uygulandı. İkili karşılaştırmalar için Bonferroni düzeltmesi uygulanarak farklı gruplar belirlendi. Çalışma gruplarına göre deneklerin ölçüm sürelerindeki farklılıkları incelemek için Wilcoxon işaret testi kullanıldı. Gruplara göre ölçümlerin incelenmesi için Sperman testi yapıldı. Çalışmada 0,05'den küçük p değerleri istatistiksel olarak anlamlı kabul edildi. Analizler SPSS 25.0 paket programı ile yapıldı.

*Şekil 3 a Yedinci günde 21-gauge şırınga ile sıvı aspirasyonu. b Biyomekanik test.*

**Bulgular:** Tek taraflı latissimus dorsi kası çıkarılan 21 sıçandan beşinin yem tüketimi normal koşullardaki sıçanlar için beklenen günlük 100 gram başına dört gramın altında kalırken, deneklerin günlük su tüketimi ameliyat sonrası iki gün boyunca 100 g başına 10 ml altına düşmedi. Bu beş sıçanda yem tüketim düşüklüğü ameliyattan sonraki ilk 24 saat içinde gerçekleşti ve sonraki 24 saat içinde normal değerler tespit edildi. Çalışmada, fibrin yapıştırıcı ve TZF gruplarında 100 g başına yem tüketim miktarının ikinci günde ilk güne göre anlamlı derecede yüksek olduğu bulundu (p=0,01, p=0,01) (Tablo 1). Ortalama vücut ağırlığı ameliyat sonrası erken dönemde bazı deneklerde azaldı, ancak 10. günde tüm deneklerde artış gösterdi. Her grup için vücut ağırlığı ölçümlerinde istatistiksel farklılık gözlenmedi (Tablo 2).

*Tablo 1 Grup içi ölçüm zamanına göre 100 g başına su ve yem tüketimleri.*

| | **Kontrol (n=7)** | **Fibrin yapıştırıcı (n=7)** | **TZF (n=7)** | p*** |
|---|---|---|---|---|
| | μ-IQR | μ-IQR | μ-IQR | |
| Birinci gün 100 g başına yem İkinci gün (g) p** | 5.62-3.61<br>6.41-2.85 | 4.53-1.83<br>7.14-3.45 | 5.49-3.88<br>8.27-2.53 | 0.53<br>0.58 |
| | 0.25 | 0.01* | 0.01* | |
| Birinci gün 100 g İkinci gün başına su (ml) p** | 16.39-6.09<br>19.57-7.67 | 18.44-5.36<br>19.15-10.73 | 15.63-5.56<br>17.72-5.12 | 0.62<br>0.64 |
| | 0.25 | 0.59 | 0.44 | |

****Kruskall Wallis testi yapılmıştır. **Wilcoxon testi yapılmıştır. *0,05 düzeyinde anlamlı farklılık.*

*Tablo 2 Gruplara göre vücut ağırlığının zamana göre değişimi.*

| Vücut ağırlığı (g) | Grup (n=21) Kontrol (n=7) μ-IQR | Fibrin yapıştırıcı (n=7) μ-IQR | TZF (n=7) μ-IQR | p* |
|---|---|---|---|---|
| Ameliyat öncesi | 271-94 | 250-38 | 254-102 | 0,78 |
| Ameliyat sonrası 1.gün | 268-98 | 246-45 | 259-79 | 0,62 |
| Ameliyat sonrası 2.gün | 269-98 | 249-49 | 258-89 | 0,67 |
| Ameliyat sonrası 10.gün | 284-92 | 261-55 | 273-103 | 0,88 |

**Kruskall Wallis testi yapılmıştır.*

Seroma değerlendirmesinde, TZF grubundaki bir denek dışındaki tüm deneklerde 0,3 ila 14,4 ml arasında değişen miktarlarda seroanjinöz sıvı tespit edildi. İstatistiksel analizde gruplar arasında seroma düzeyleri açısından anlamlı fark bulundu. Kontrol grubunda ölçülen seroma miktarı fibrin yapıştırıcı ve TZF gruplarına göre anlamlı derecede yüksekti (p=0.01) (Tablo 3).

Biyomekanik test ile doku adezyonunu değerlendirmek için elde edilen verilerde maksimum yük gruplar arasında istatistiksel olarak anlamlı farklılık göstermedi (p=0.57) (Tablo 3).

Ehrlich-Hunt modeli ile değerlendirilen biyopsi materyalinde, neovaskülarizasyon fibrin yapıştırıcı grubunda anlamlı olarak daha yüksekti (p=0.04). Kolajen seviyeleri kontrol grubunda diğer gruplara kıyasla anlamlı derecede düşüktü. Ayrıca, TZF grubunda ölçülen kolajen seviyeleri fibrin yapıştırıcı grubuna göre anlamlı derecede yüksekti (p=0.01) (Tablo 3).

*Tablo 3 Gruplara göre seroma, biyomekanik ve histopatolojik değerlendirme parametreleri (n=7)*

| | Grup (n=21) | | | | |
|---|---|---|---|---|---|
| | Kontrol (n=7) | Fibrin yapıştırıcı (n=7) | TZF (n=7) | p*** | Post hoc.** |
| | μ-IQR | μ-IQR | μ-IQR | | |
| Seroma miktarı (ml) | 6.60-9.5 | 1.00-3.6 | 0.40-0.50 | 0.01* | 2,3<1 |
| Maks. Yük (N) | 2.81-2.19 | 2.81-1.88 | 3.91-2.34 | 0.57 | - |
| İnflamatuar hücreler | 2.00-1.00 | 2.00-2.00 | 2.00-1.00 | 0.56 | - |
| Fibroblast | 2.00-2.00 | 3.00-2.00 | 3.00-1.00 | 0.08 | - |
| Neovaskülarizasyon | 3.00-2.00 | 4.00-1.00 | 3.00-1.00 | 0.04* | 1,3<2 |
| Kolajen seviyesi | 2.00-1.00 | 3.00-1.00 | 4.00-2.00 | 0.01* | 1<2<3 |

*** Kruskall Wallis testi yapılmıştır. ** Bonferroni testi yapılmıştır * 0,05 düzeyinde anlamlı farklılık.

**Tartışma:** Plastik cerrahi alanındaki prosedürlerde doku diseksiyonu ve eksizyonu cerrahi işlemlerin temelini oluşturduğundan anatomik olmayan potansiyel boşluklar kaçınılmazdır ve seroma önemli bir cerrahi komplikasyondur. Bu nedenle seromanın patofizyolojisini anlamak ve seromayı önlemek için bazı çalışmalar yapılmaktadır. Hayvanlarda seroma modelinin deneysel çalışmaları genellikle mastektomi ve aksiller diseksiyon ile oluşturulmuş; cerrahi prosedürde pektoral kas eksizyonu ve aksiller lenfadenektomiyi kullanılmış ve bazı çalışmalarda dermal lenfatiklerin hasarlanması prosedüre eklenerek seroma değerlendirilmiştir.24-27 Ayrıca, latissimus dorsi muskulokutanöz flep donörünü taklit eden başka bir seroma modeli de kullanılmıştır.28-31 Çalışmamızda latissimus dorsi modeli tercih edildi, çünkü daha geniş bir potansiyel boşluk oluşturulabilir ve pektoral bölgedeki modellere göre posteriorda bırakılan insizyon ile seroma sonuçlarını etkileyecek yara komplikasyonları azaltılabilirdi.

Ioana Lese ve arkadaşları,31 20 "Lewis" sıçanı kullanarak seroma önleme için deneysel bir model oluşturmuş ve inorganik içerikli bir maddenin etkinliğini değerlendirmiştir. Cerrahi prosedür olarak iki taraflı postaksiller insizyondan sonra aksiller diseksiyon, kutanöz maksimus ve latissimus dorsi kaslarının eksizyonu ve daha önce Lindsey ve arkadaşları24 tarafından tarif edildiği ve sonraki seroma modellerinde kullanıldığı gibi 30 kez tekrarlayan bistüri hareketi ile flepteki dermal lenfatiklerin hasarlanması yöntemi kullanılmıştır. Seroma aspirasyonundan sonraki yedinci günde, bir cc salin içinde inorganik madde bir grubun sağ tarafına ve kontrol grubunun sol tarafına uygulanmıştır. Seroma azalması yüzdesel olarak inorganik madde grubunda %100, fibrin yapıştırıcı grubunda ise %63 bulunmuştur.

Çalışmamızda kontrol grubunda klinik olarak ve aspirasyonla %100 saptanabilir seroma oluşturmayı hedefledik. Literatürdeki seroma modellerini inceledikten sonra, temel olarak Ioene Lese ve arkadaşlarının cerrahi adımlarını kullandık. Ancak, cerrahi alanlarda sıvı birikiminin birbirini etkileme olasılığı ve sıçan beslenmesi için önemli olan latissimus kasını iki taraflı feda etmek istemediğimiz için tek taraflı cerrahi prosedür uyguladık. Ayrıca, yara ayrışması ve nekroz gibi yara yeri komplikasyonları seroma sızıntısına neden olarak sonuçları etkileyebileceğinden, kısa bir posterior insizyonla latissimus dorsi modelini tercih ettik.

Önceki çalışmalardan farklı olarak çalışmamız, sıçan beslenmesi için önemli olan latissimus dorsi kasının eksizyonu sonrası deneklerin beslenme yeteneğini değerlendiren literatürdeki tek çalışmadır. Deney hayvanlarında ameliyat sonrası erken dönemde beklenen vücut ağırlığı ile yem ve su tüketiminde ameliyat sonrası ilk 24 saatte azalma çalışmamızda da gözlendi ve sonrasında ise normal seviyelerde seyretti. Dolayısıyla tek taraflı latissimus dorsi kası çıkarılması ile oluşturulacak sıçan modellerinde yem ve su tüketiminin belirgin olarak etkilenmediği söylenebilir.

Ameliyat sonrası yedinci günde aspire edilen sıvı koleksiyonu ince, kırmızımsı, serosanjinözdü. Bunun nedeni hemorajik sıvının erken dönemde drene edilmemesi olabilir ve benzer çalışmalarda değerlendirme yöntemine erken sıvı aspirasyonu eklenebilir. Bununla birlikte önceki çalışmalarda, tekrarlanan aspirasyonlara rağmen, sıvı seröz değil serosanjinöz olarak raporlanmıştır.24,28

Seroma değerlendirmesinde, fibrin yapıştırıcı grubunda kontrol grubuna kıyasla seromada anlamlı bir azalma gözlendi (p=0,01) (Tablo 3). Birçok çalışmada seroma üzerinde olumlu etkisi olduğu gösterilen fibrin yapıştırıcı günümüzde klinik pratikte yaygın olarak kullanılmakta ve literatürde klinik çalışmalar bildirilmektedir.14,24,25,29 Seroma üzerine etkisi henüz deney hayvanlarında değerlendirilmemiş olan TZF çalışmamızda değerlendirildi ve daha düşük miktarda fibrin içermesine rağmen fibrin yapıştırıcı grubuna göre daha fazla seroma azaltıcı özelliği olabileceği saptandı (p=0.01) (Tablo 3). Bu sonuç, TZF'nin seroma patofizyolojisinden sorumlu olduğu düşünülen herhangi bir faktörü önleyebilecek içeriğe sahip olduğu şeklinde yorumlanabilir. TZF'deki fibrin matriks, hücreler ve hücre dışı matriks bileşenleri için bir bağlanma, göç ve çoğalma bölgesi olarak hizmet ederek yara iyileşmesini ve doku adezyonunu etkilerken; TZF'deki trombositler ve lökositler, yara iyileşmesini geliştirmek için yavaş bozunarak büyüme faktörlerini serbest bırakmaktadır.17

Çalışmamızda seroma miktarının yanı sıra diseke edilen dokuların adezyonu da önemli bir parametre olarak değerlendirildi. Önceki çalışmaların bazılarında bu değerlendirme gözlemci skorlama yöntemi ile subjektif olarak yapılmıştır.32,33 Ancak, bu durum yanlılık ve subjektif skorlama sorunlarını beraberinde getirmektedir. Bu nedenle, literatürdeki benzer deneysel modellere dayanarak adezyonun kantitatif değerlendirmesi için biyomekanik testler yapıldı. Çalışmamızda, TZF grubunda dokuları diseksiyon planından ayrıştırmak için daha yüksek bir kuvvet gerektiği bulunmasına rağmen, gruplar arasında anlamlı bir fark yoktu (p=0.57). Yine de bu biyomekanik değerlendirme, gözlemsel sonuçlardan ziyade objektif değerlendirme kriterleriyle doku adezyonunu ortaya koymak açısından değerli olabilir. İstatistiksel olarak anlamlı sonuçlar elde etmek için denek sayısı artırılarak yeni standardize çalışmalar yapılmalıdır.

Erlich-Hunt modeli ile yapılan histopatolojik incelemede özellikle kolajen birikim skorlarının TZF ve fibrin yapıştırıcı grubunda anlamlı derecede yüksek bulundu (p=0,01, Tablo 3). Bu bulgular, TZF ve fibrin yapıştırıcının yara iyileşme sürecini kısaltıp olgunlaşma fazına daha erken geçiş ile yara iyileşmesinin uzamasını engelleyebileceğini, seroma miktarını azaltabileceğini ve doku adezyonunu sağlayabileceğini gösterebilir. Bununla birlikte, bu yorumu desteklemek için TZF ve fibrin yapıştırıcı grubunda inflamasyon skorunun kontrol grubuna kıyasla daha düşük olması beklenirdi. Ancak elde edilen verilerle bu durumu destekleyecek anlamlı bir sonuç elde edilemedi.

**Sonuç:** Dört aşamalı cerrahi ile oluşturulan seroma modeli ile kontrol grubunda %100 seroma oluşumu hayvan deney modelinin doğruluğunu göstermektedir. Tek taraflı latissimus dorsi kası eksizyonunun sıçanların yem ve

su tüketim yeteneği üzerinde belirgin bir olumsuz etkisi saptanmamıştır. Mevcut sonuçlara dayanarak, TZF ve fibrin yapıştırıcının seromayı önemli ölçüde azalttığı, doku adezyonu ve yara iyileşmesine olumlu katkıda bulunduğu sonucuna varılabilir. Geniş çaplı çalışmalarla desteklenmesi halinde TZF, fibrin yapıştırıcıya kıyasla ucuz, uygulaması kolay, otolog iyi bir seçenek olarak seroma önleme ve azaltma amacıyla kullanılabilir.

**Kaynaklar:**


Andrades P, Prado A. Composition of postabdominoplasty seroma (2007) Aesthet Plast Surg 31:514-8

Watt-Boolsen S, Nielsen V, Jensen J, Bak S (1989) Postmastectomy seroma. A study of the nature and origin of seroma after mastectomy. Dan Med Bull 36(5):487-9

McCaul J, Aslaam A, Spooner R, Louden I, Cavanagh T, Purushotham A (2000) Aetiology of seroma formation in patients undergoing surgery for breast cancer. Breast 9(3):144-8

Kuroi K, Shimozuma K, Taguchi T, Imai H, Yamashiro H, Ohsumi S, Saito S (2005) Pathophysiology of seroma in breast cancer. Breast cancer 12:288-93

H Turner EJ, Benson JR, Winters ZE (2014) Techniques in the prevention and management of seromas after breast surgery. Future oncol 10(6):1049-63

Divino CM, Kuerer HM, Tartter PI (2000) Drains prevent seromas following

lumpectomy with axillary dissection. Breast J 6(1):31-3

He XD, Guo ZH, Tian JH, Yang KH, Xie XD (2011) Whether drainage should be used after surgery for breast cancer? A systematic review of randomized controlled trials. Med Oncol 28:22-30.

Kontos M, Petrou A, Prassas E, Tsigris C, Roy P, Trafalis D, Bastounis E, Karamanakos P (2008) Pressure dressing in breast surgery: is this the solution for seroma formation? J BUON 13(1):65-7

Schultz I, Barholm M, Gröndal S (1997) Delayed shoulder exercises in reducing seroma frequency after modified radical mastectomy: a prospective randomized study. Ann Surg Oncol 4:293-7

Titley O, Spyrou G, Fatah M (1997) Preventing seroma in the latissimus dorsi flap donor site. Br J Plast Surg 50(2):106-8

Baroudi R, Ferreira CAA (1998) Seroma: how to avoid it and how to treat it. Aesthet Surg J 18(6):439-41

Nichter LS, Morgan RF, Dufresne CR, Lambruschi P, Edgerton MT (1983) Rapid management of persistent seromas by sclerotherapy. Ann Plast Surg 11(3):233-6.

Carless PA, Henry DA (2006) Systematic review and meta-analysis of the use of fibrin sealant to prevent seroma formation after breast cancer surgery, Br J Surg 93(7): 810-819

Walgenbach KJ, Bannasch H, Kalthoff S, Rubin JP (2012) Randomized, prospective study of TissuGlu® surgical adhesive in the management of wound drainage following abdominoplasty. Aesthet Plast Surg 36:491-496

Choukroun J, Adda F, Schoeffler C, Vervelle A (2001) Une opportunité en paroimplantologie: le PRF. Implantodontie 42(55):e62

Dohan DM, Choukroun J, Diss A, Dohan SL, Dohan AJ, Mouhyi J, Gogly B (2006) Platelet-rich fibrin (PRF): a second-generation platelet concentrate. Part I: technological concepts and evolution. Oral Surg Oral Med Oral Pathol Oral Radiol Endod 101(3):e37e44

Dohan DM, Choukroun J, Diss A, Dohan SL, Dohan AJ, Mouhyi J, Gogly B (2006) Platelet-rich fibrin (PRF): a second-generation platelet concentrate. Part II: platelet-related biologic features. Oral Surg Oral Med Oral Pathol Oral Radiol Endod 101(3):e45-e50

Dohan DM, Choukroun J, Diss A, Dohan SL, Dohan AJ, Mouhyi J, Gogly B (2006) Platelet-rich fibrin (PRF): a second-generation platelet concentrate. Part III: leucocyte activation: a new feature for platelet concentrates? Oral Surg Oral Med Oral Pathol Oral Radiol Endod 101(3):e51-e5

Choukroun J, Diss A, Simonpieri A, Girard MO, Schoeffler C, Dohan SL, Dohan AJ, Mouhyi J, Dohan DM (2006) Platelet-rich fibrin (PRF): a second-generation platelet concentrate. Part IV: clinical effects on tissue healing. Oral Surg Oral Med Oral Pathol Oral Radiol Endod 101(3):e56-e60

Choukroun J, Diss A, Simonpieri A, Girard M-O, Schoeffler C, Dohan SL, Dohan AJ, Mouhyi J, Dohan DM (2006) Platelet-rich fibrin (PRF): a second-generation platelet concentrate. Part V: histologic evaluations of PRF effects on bone allograft maturation in sinus lift. Oral Surg Oral Med Oral Pathol Oral Radiol Endod 101(3):299-303

He L, Lin Y, Hu X, Zhang Y, Wu H (2009) A comparative study of platelet-rich fibrin (PRF) and platelet-rich plasma (PRP) on the effect of proliferation and differentiation of rat osteoblasts in vitro. Oral Surg Oral Med Oral Pathol Oral Radiol Endod 108(5): 707-21

Dohan Ehrenfest DM, de Peppo GM, Doglioli P, Sammartino G (2009) Slow release of growth factors and thrombospondin-1 in Choukroun's platelet-rich fibrin (PRF): a gold standard to achieve for all surgical platelet concentrates technologies. Growth Factors 27(1):63-9.

Ehrlich HP, Hunt TK (1968) Effects of cortisone and vitamin A on wound healing. Ann Surg 167(3):324

Lindsey WH, Masterson TM, Spotnitz WD, Wilhelm MC, Morgan RF (1990) Seroma prevention using fibrin glue in a rat mastectomy model. Arch Surg 125(3):305-7

Choi MS, Kim HK, Kim WS, Bae TH, Kim MK (2012) A comparison of triamcinolone acetonide and fibrin glue for seroma prevention in a rat mastectomy model. Ann Plast Surg 69(2):209-12

Chung TL, Holton III LH, Goldberg NH, Silverman RP (2006) Seroma prevention using Mytilus edulis protein in a rat mastectomy model. Breast J 12(5):442-5

Calisir A, Ece I, Yormaz S, Colak B, Kirazli H, Sahin M (2020) The effects of plateletrich plasma to decrease the risk of seroma formation after mastectomy and axillary dissection. J Surg Res 256:156-62.

Bacilious N, Kulber DA, Peters ED, Gayle LB, Chen MJ, Harper AD, Hoffman L (1995) Harvesting of the latissimus dorsi muscle: A small animal model for seroma formation. Microsurgery 16(9):646-9

Kulber DA, Bacilious N, Peters ED, Gayle LB, Hoffman L (1997) The use of fibrin sealant in the prevention of seromas. Plast Reconstr Surg 99(3):842-9

Hurwitz ZM, Ignotz RA, Rowin C, Freniere BB, Lalikos JF, Dunn RM (2015) Seroma formation in rat latissimus dorsi resection in the presence of biologics: the role of quilting. Ann Plast Surg 75(3):338-42

Lese I, Tsai C, Matter M, Wuthrich T, Scheer HS, Taddeo A, Constantinescu MA, Herrmann IK, Olariu R (2021) Mixed metal oxide nanoparticle formulations for the treatment of seroma. ACS Biomater Sci Eng 7(6):2676-86

Azadani, AN, Matthews PB, Ge L, Shen Y, Jhun CS, Guy TS, Tseng EE (2009) Mechanical properties of surgical glues used in aortic root replacement. Ann Thorac Surg 87(4):1154-1160

Vakalopoulos KA, Wu Z, Kroese L, Kleinrensink GJ, Jeekel J, Vendamme R, Lange JF (2015) Mechanical strength and rheological properties of tissue adhesives with regard to colorectal anastomosis: an ex vivo study. Ann Surg 261(2):323-331

## KLİNİK

# FRONTAL SİNÜS KIRIKLARININ TEDAVİSİNDE PERKÜKTAN VİDA İLE KAPALI REDÜKSİYON VE AÇIK REDÜKSİYON-İNTERNAL FİKSASYONUN KARŞILAŞTIRILMASI

Güven Ozan Kaplan[1], Kutluhan Yusuf Küçük[1], Murat Kara[1], Mert Çalış[1], Mehmet Emin Mavili[1,2], Gökhan Tunçbilek1

1 Hacettepe Üniversitesi Tıp Fakültesi, Plastik Rekonstrüktif ve Estetik Cerrahi Anabilim Dalı

2 Serbest Hekim

**Özet:** Bu çalışmanın amacı, anterior tabula kırıklarının tedavisinde perkütan vida ile kapalı redüksiyonu geleneksel açık redüksiyon-internal fiksasyon (AR-İF) ile karşılaştırmaktır. Her iki grup, operasyon değişkenleri, komplikasyonlar ve tedavi başarısı açısından değerlendirildi. Dahil edilen 32 hastadan 19'u AR-İF, 13'ü ise perkütan vida redüksiyonu geçirdi. AR-İF grubunun medyan operasyon süresi, hastanede yatış süresi ve tedavi maliyeti sırasıyla 100 dakika (60-130 aralığında), 4 gün (3-9 aralığında) ve 727$ (642$-1291$ aralığında) idi. Kapalı redüksiyon grubunun aynı değişkenleri sırasıyla 30 dakika (20-40 aralığında), 2 gün (1-2 aralığında) ve 303$ (252$-349$ aralığında) idi. Kapalı redüksiyon grubu, AR-İF grubuna kıyasla daha kısa operasyon süresi ($p< 0.001$), daha kısa hastanede yatış süresi ($p< 0.001$), daha düşük tedavi maliyeti ($p< 0.001$) ve daha düşük komplikasyon oranına ($p = 0.025$) sahipti. Her iki grubun uzun dönem sonuçlarında görünür kontur değişiklikleri veya basamak deformiteleri gözlenmedi. Sonuç olarak perkütan vida ile kapalı redüksiyon, geleneksel açık redüksiyoninternal fiksasyon ile benzer tedavi başarısını daha kısa ameliyat süresi, daha kısa hastanede yatış süresi, daha düşük tedavi maliyeti ve daha düşük komplikasyon oranıyla sağlamaktadır. Bu nedenle, perkütan vida ile kapalı redüksiyon, seçilmiş hastalarda ön tabula kırıkları için birinci basamak tedavi olarak düşünülmeli ve geleneksel AR-İF tekniği, minimal invaziv tekniklerle redüksiyon için uygun olmayan kırıklara saklanmalıdır.

**Giriş:** Frontal sinüs, kalın bir ön tabula ve daha ince bir arka tabuladan oluşmaktadır. Bu katmanlı yapısı sayesinde frontal kemik, diğer yüz kemiklerine göre kırılmalara daha dirençlidir.[1] Bu nedenle etiyolojisinde motorlu taşıt kazaları, darp, düşme ve ateşli silah yaralanmaları gibi yüksek enerjili yaralanmalar yer alır almaktadır. [2] Bu tür yüksek enerjili yaralanmaların doğası gereği, frontal kemik kırıkları, %58'e kadar diğer maksillofasial kemik kırıkları ve %34'e kadar kafa içi komplikasyonlarla birlikte görülebilir.[3]

En yaygın kırık türü izole anterior duvar kırığıdır, bunu hem anterior hem de posterior duvarların kombine kırığı takip ederken, izole posterior duvar kırıkları ise son derece nadirdir.[3,4] Cerrahi yöntemin seçiminde, ön/arka tabulanın tutulumu, kırığın nazofrontal kanala uzanımı ve beyin omurilik sıvısı (BOS) sızıntısı gibi faktörler rol oynar. Farklı anatomik lokasyondaki kırıklarda görülen komplikasyonların değişkenliği göz önüne alındığında, her kırık tipi farklı bir cerrahi yaklaşım gerektirir. Posterior tabula veya nazofrontal kanala uzanan kırıkların komplikasyon oranları yüksektir[5], ancak izole anterior tabula kırıkları öncelikle estetik bir kaygı oluşturur. İzole anterior tabula kırıklarında cerrahinin birincil amacı normal alın konturunu geri kazandırmak ve geç dönemde oluşabilecek deformiteleri önlemektir. Geleneksel yaklaşım, bikoronal insizyon kullanılarak kırık segmentlerin redüksiyonu ve sabitlenmesidir. Ancak bikoronal insizyonun alopesi, frontal hipoestezi, enfeksiyon ve hipertrofik skar gibi komplikasyonları olabilmektedir.[6] Ek olarak, kullanılan tespit materyali soğuk intoleransı, enfeksiyon ve plak ekspozisyonuna yol açabilmektedir. Bu durum da tedavi süresini uzatmakta, tedavi maliyetlerini arttırmakta ve hasta memnuniyetini azaltmaktadır. Bu gibi komplikasyonları ortadan kaldırmak amacıyla, anterior tabula kırıklarının yönetiminde perkütan vida ile kapalı redüksiyon (PVKR) gibi minimal invaziv teknikler popülarite kazanmaktadır.[7] Ancak, literatürde, perkütan vida ile kapalı redüksiyonun, geleneksel açık redüksiyon ve internal fiksasyon (AR-İF) ile karşılaştırıldığında etkinliği ve uzun vadeli sonuçları hakkında herhangi bir bilgi bulunmamaktadır. Bu nedenle, bu çalışma, anterior tabula kırıklarının tedavisinde PVKR ile geleneksel AR-İF'in uzun vadeli sonuçlarını karşılaştırmayı amaçlamaktadır.

**Yöntem-Gereçler:** 2007 ile 2021 yılları arasında izole frontal sinüs ön tabula kırığı nedeniyle tedavi edilen hastalar retrospektif olarak incelendi. (Etik kurul onay no: SBA 23/211)

Çalışmaya dahil edilme kriterleri:

Frontal sinüs ön tabulasının izole deplase kırıkları nedeniyle cerrahi müdahale geçiren, eşlik eden maksillofasiyal kırıkları veya diğer travmalar olmayan hastalar,

Geç dönem bilgisayarlı tomografi (BT) görüntüleri ve en az bir yıllık takip süresine sahip hastalar.

Posterior tabulayı veya nazofrontal kanalı içeren kırıklar, bikoronal insizyon dışındaki bir kesiyle tedavi edilen vakalar (mevcut kesi veya kaş insizyonu dahil) ve alloplastik malzemelerle tedavi edilen hastalar çalışmadan çıkarılmıştır.

Tıbbi kayıtlar ve radyolojik görüntüler incelenmiş, demografik bilgiler, operatif detaylar, hastanede kalış süreleri ve tedavi maliyetleri çıkartılmıştır. Tedavi maliyetleri (hastane masrafları, cerrahi masraflar ve fiksasyon materyallerinin maliyetlerinin toplamı) Amerikan doları (USD) cinsinden hesaplandı. İkincil ameliyatlarla ilgili ek maliyetler ve geç dönem hastane yatışları ile ilgili maliyetler dahil edilmedi. Geç dönem tedavi sonuçları, kontur deformiteleri açısından hem klinik muayene hem de BT görüntüleri üzerinden radyolojik olarak değerlendirilmiştir. Fizik muayenede, basamaklanma ve görünür çökme deformiteleri, ayrıca BT görüntülerinde kemik fragmanlarının yetersiz hizalanması varsa not edilmiştir.

Hastalar cerrahi yaklaşıma göre AR-İF grubu ve PVKR grubu olmak üzere iki gruba ayrılmıştır. İki grup daha sonra belirtilen değişkenler açısından karşılaştırılmıştır.

**Cerrahi Teknik:** AR-İF grubunda, kırık segmentlere ulaşmak için bir bikoronal insizyon yapılmıştır. Kemik parçaların uygun şekilde redüksiyonunun ardından, sabitleme mini plaklar ve vidalar kullanılarak yapılmıştır. Cerrahi drenler yerleştirilmiş ve insizyon katmanlı bir şekilde kapatılmıştır.

Perkütan vida ile kapalı redüksiyonda, vidaların yerleştirileceği noktalar ve çekiş kuvvetinin yönü, BT görüntüleri ve fizik muayeneyle belirlenmiştir. Kırığın sınırları ve en çok çökme olan noktası belirlenmiştir. Vida yerleştirmeye izin veren büyük kemik parçaları cilt üzerinden işaretlenmiştir. Kemik parçalarının merkezinde 11 numara bistüri ile insizyon yapılmış ve oto -drive

intermaksiller fiksasyon (IMF) vidaları dikkatlice yerleştirilmiş ve kemikte daha fazla aşağıya doğru yer değiştirmeyi önlemeye dikkat edilmiştir (Resim 1). Cerrahi teller vidaların etrafına bağlanmış ve kemik parçaların redüksiyonu sağlanana kadar kontrollü bir şekilde traksiyon uygulanmıştır. Redüksiyon kontrol edildikten sonra vidalar dikkatlice çıkarılmıştır. Koruyucu yüz maskesi frontal bölgeye uygulanmış ve bir hafta sonra çıkarılmıştır.

*Resim 1. 19 yaşındaki erkek hasta, frontal sinüs ön tabulada kırık ile başvurdu, kemik segmentlerin redüksiyonu iki perkütan vida ile sağlandı. (A) Sağ frontal bölgedeki belirgin çöküklüğün ameliyat öncesi görünümü. (B) Çökmüş olan ön tabula kırığının kapalı redüksiyonu için perkütan vidaların yerleştirilmesinden sonraki intraoperatif görünüm. (C)*

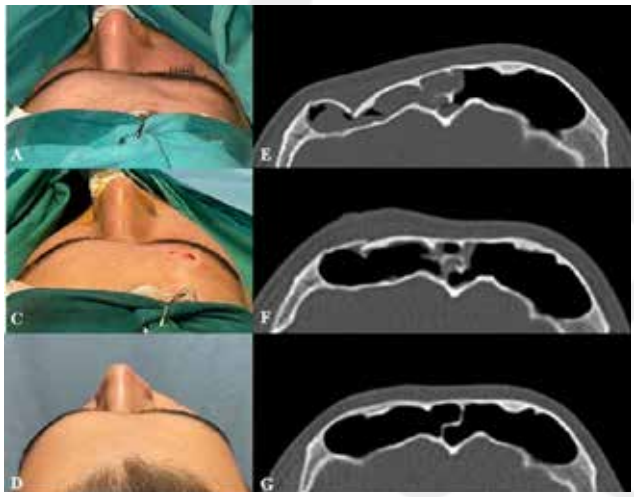


*Yer değiştirmiş kemik segmentlerin uygun redüksiyonundan sonraki intraoperatif görünüm. Frontal bölgedeki çökmenin düzeldiği dikkati çekmektedir. (D) Geç dönem sonuçlar, önemli bir kontur düzensizliği ve insizyon izi olmadığını göstermektedir. (E) Preoperatif, (F) Erken post-operatif ve (G) Geç dönem hastanın BT görüntüleri.*

İstatistiksel Yöntem

İstatistiksel Analiz Sürekli değişkenler için normal dağılım varsayımı Shapiro-Wilk testi, kutu grafiği, histogram ve Q-Q grafiği kullanılarak değerlendirilmiştir. Sürekli değişkenler normal dağılım varsayımını sağlamadığından, sürekli değişkenler için betimsel istatistikler minimum ve maksimum değerlerle medyan olarak sunulmuştur. Kategorik değişkenler sayılarla özetlenmiştir. Parametrik test varsayımları sağlanmadığından, bağımsız gruplar arasındaki karşılaştırmalar Mann-Whitney U testi kullanılarak yapılmıştır. Kategorik değişkenler arasındaki ilişkiyi değerlendirmek için Fisher'ın Kesin testi veya uzatılmış versiyonu olan Fisher-Freeman-Halton testi kullanılmıştır. Veriler, IBM SPSS kullanılarak analiz edilmiş ve istatistiksel anlamlılık $p<0.05$ olarak kabul edilmiştir.

**Bulgular:**

Demografik Özellikler

Çalışmaya dahil edilen 32 hastadan 19'una AR-İF, 13'üne PVKR uygulanmıştır (Tablo 1). ARİF grubu 16 erkek ve 3 kadın hastadan oluşurken, PVKR grubundaki tüm hastalar erkektir . AR-İF ve PVKR gruplarının ortanca yaşı sırasıyla 24 (18-61) ve 26 (18-37) yıldır (Tablo 2) . AR-İF grubunda, etiyoloji 9 hastada motorlu taşıt kazaları (MTK), 8 hastada düşme ve 2 hastada darptır. PVKR grubunda, etiyoloji 5 vakada MTK, 6 vakada düşme ve 2 vakada darptır.

AR-İF grubunda ortanca takip süresi 41 ay (16-60) iken, PVKR grubunda 37 aydı (17-55). Yaş ($p=0.791$), cinsiyet ($p=0.253$), etiyoloji ($p> 0.999$) ve takip süresi($p=0.383$) açısından iki grup arasında istatistiksel olarak anlamlı fark bulunamadı.

*Tablo 1: Hastaların demografik verileri ve komplikasyon oranları*

| | AR-İF n | Perkütan vida ile kapalı redüksiyon n | p |
|---|---|---|---|
| Hasta sayısı | 19 | 13 | |
| Cinsiyet | | | 0.253 |
| Kadın | 3 | 0 | |
| Erkek | 16 | 13 | |
| Etiyoloji | | | > 0.999 |
| MTK | 9 | 5 | |
| Düşme | 8 | 6 | |
| Darp | 2 | 2 | |
| Komplikasyon | 7 | 0 | 0.025 |
| Apse | 1 | | |
| Frontal hipoestezi | 2 | | |
| Soğuk intoleransı | 1 | | |
| Alopesi | 2 | | |
| Plak ekspozisyonu | 1 | | |
| Sekonder cerrahi | 3 | 0 | 0.253 |
| Apse drenajı | 1 | | |
| Plak çıkarılması | 2 | | |

*AR-İF: Açık redüksiyon- internal fiksasyon, MTK: Motorlu taşıt kazası*

**Tablo 2: Yaş ve operatif veriler**

| | AR-İF Median (Min-Maks) | Perkütan vida ile kapalı redüksiyon Median (Min-Maks) | p |
|---|---|---|---|
| Yaş (yıl) | 24 (18-61) | 26 (18-37) | 0.791 |
| Takip süresi (ay) | 41(16-60) | 37 (17-55) | 0.383 |
| Ameliyat süresi (dakika) | 100 (60-130) | 30 (20-40) | < 0.001 |
| Hastanede yatış süresi (gün) | 4 (3-9) | 2 (1-2) | < 0.001 |
| Tedavi maliyeti (USD) | 727 (642-1291) | 303 (252-349) | < 0.001 |

*AR-İF: Açık redüksiyon- internal fiksasyon, Min: minimum, Maks: Maksimum,*

Operatif değişkenler ve tedavi maliyeti

AR-İF grubunun ortanca operasyon süresi, hastanede kalış süresi ve tedavi maliyeti sırasıyla 100 dakika (60-130 ), 4 gün (3-9 ) ve $727 ($642-$1291) olarak bulundu. Ancak, PVKR grubu için aynı değişkenler sırasıyla 30 dakika (20-40), 2 gün (1-2) ve $303 ($252-$349) olarak bulundu. PVKR grubu, AR-İF grubuna kıyasla daha kısa operasyon süresi (p< 0.001), daha kısa hastanede kalış süresi (p< 0.001) ve daha düşük tedavi maliyetine (p< 0.001) sahipti.

Komplikasyon ve uzun dönem sonuçlar

AR-İF grubunda 7 hastada komplikasyon görülürken, PVKR grubunda herhangi bir komplikasyon görülmedi. Komplikasyon oranı, AR-İF grubunda PVKR grubuna göre anlamlı derecede yüksekti (p=0.025). AR-İF grubunda gözlenen komplikasyonlar arasında alopesi (2 vakada), frontal hipoestezi (2 vakada), apse (1 vaka), soğuk intoleransı (1 vaka) ve plak ekspozisyonu (1 vaka) bulunmaktadır. Bu komplikasyonlardan plak ekspozisyonu ve soğuk intoleransı (2 vaka), ikincil bir cerrahi işlemi gerektirdi ve plakların çıkarılmasından sonra geriledi. Ek olarak, bir hasta apse drenajı uygulandı. AR-İF grubunda üç hastada ikincil cerrahi gerekmekle birlikte, fark istatistiksel olarak anlamlı değildi (p=0.253). Her iki grupta da hiçbir hastada geç dönemde görünür kontur değişikliği, basamak deformitesi veya çökme görülmedi.

Bu sonuçlar, geç dönem BT görüntüleriyle de doğrulandı

*(Resim 2).*

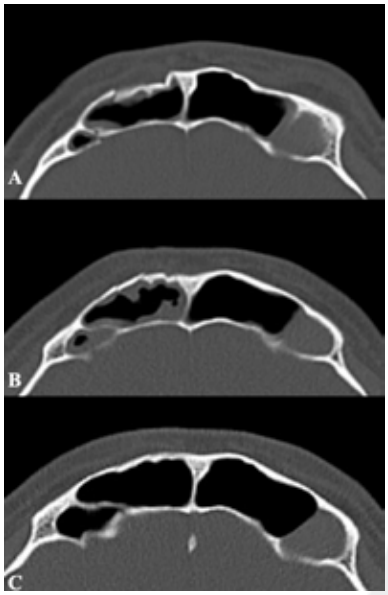


*Resim 2. 26 yaşında bir hasta, frontal sinüs ön tabula kırığı ile başvurdu ve perkütan vida ile kapalı redüksiyon uygulandı. (A) Preoperatif BT görüntüsünde kemiklerin deplase olduğu görülmektedir, (B) Perkütan vida ile redüksiyon sonrası kemik segmentlerin uygun hizalandığını gösteren erken postoperatif BT görüntüsü, (C) Alın konturunun basamak deformiteleri olmadan başarılı bir şekilde restore edildiğini gösteren post-operatif 1 yıllık BT görüntüsü.*

**Tartışma:** Frontal sinüs kırıklarının tedavisindeki temel hedefler, normal anatomiyi yeniden sağlamak, kontur deformitelerini önlemek ve nörokranyum ile sinonazal yapılar arasında bir bariyer oluşturmaktır. Cerrahi yöntem seçiminde belirleyici faktörler, kırığın anatomik lokasyonu ve yaralanmanın şiddetidir. Arka tabula kırıkları ve nazofrontal kanala uzanan kırıklar, basit deplase ön tabula kırıklarıyla karşılaştırıldığında daha yüksek komplikasyon oranına sahiptir. Ayrıca bu kırıkların mukosel, apse, menenjit ve hatta ölüm gibi daha ciddi komplikasyonları olabilmektedir.2,3 Bu gibi ciddi yaralanmalar için cerrahi seçenekler sinüs obliterasyonu veya kranializasyondur.5 Her iki yöntem de cerrahi alana erişim sağlamak için bikoronal insizyon uygulanır. Ancak, basit deplase ön tabula kırıkları, hem tedavi hedefleri hem de yöntemleri açısından bu kırıklardan ayrılmalıdır. Çünkü basit ön tabula kırıklarının cerrahi endikasyonu, öncelikle estetik bir kaygı olan anatomik alın konturunun yeniden sağlanmasıdır.

Kırık segmentlerin anatomik redüksiyonunu sağlamak için geleneksel yaklaşım, açık redüksiyon ve rijit fiksasyondur. İnsizyon seçenekleri arasında bikoronal insizyon, kırık bölgesi üzerinde yapılan alın insizyonu, mevcut laserasyonlardan doğrudan erişim ve kaş üstü insizyonu bulunmaktadır.8 Bu seçenekler arasından bikoronal insizyon kırık bölgesine mükemmel erişim sağladığı için yaygın olarak kullanılmaktadır. Ancak, bikoronal insizyonun alopesi, hipertrofik skar, frontal hipoestezi, hematom, enfeksiyon ve artmış kan kaybı gibi dezavantajları mevcuttur.6,9 Ayrıca, fiksasyon materyalleri enfeksiyon, soğuğa karşı hassasiyet, ekspozisyon, görünürlük veya palpe edilebilirlik gibi komplikasyonlara neden olabilir.10-12 Bu belirtilen komplikasyonlar, ikinci cerrahi oranını artırabilir ve hastanın yaşam kalitesini düşürebilir.

Minimal invaziv teknikler, geniş insizyonlar ve fiksasyon materyalleri ile ilgili komplikasyonları ortadan kaldırabildiği için giderek popülerlik kazanmaktadır. Endoskopi yardımlı redüksiyon teknikleri, ya transnazal bir yaklaşım kullanılarak ya da koronal bir insizyonla gerçekleştirilebilir; ancak bu yöntemler teknik olarak zordur.13 Daha az invaziv bir yöntem olarak, Hwang ve ark, kemik parçalarını redükte etmek için küçük bir insizyon aracılığıyla periostal elevatör kullanmıştır.14 Bununla birlikte, bu teknik kullanılarak sinüse erişim sağlamak için küçük bir kemik penceresi açılması gereklidir.15 2007 yılında ise, ön tabula kırıklarının tedavisinde perkütan vida ile kapalı redüksiyon tekniği tanımlamıştır.7 Sonrasında teknik yaygın kabul görmüş ve birçok yazar tarafından küçük modifikasyonlarla kullanılmıştır.16-21 Bu tekniğin uygulanmasının arkasındaki ana fikir, bikoronal insizyon ve fiksasyon materyali ile ilişkili komplikasyonları ortadan kaldırmaktır. Ancak, perkütan vida ile kapalı redüksiyonun geleneksel yöntemlere kıyasla etkinliği ve uzun vadeli sonuçları hakkında bilgi bulunmamaktadır. Bu nedenle çalışmamızda, hem geleneksel AR-İF'in, hem de minimal invaziv yöntemin etkinliği, komplikasyon profili ve operasyon/operasyon sonrası değişkenleri incelenmiştir.

Ön tabula kırıklarının tedavisindeki temel amaç, normal alın konturunu yeniden sağlamaktır. Çalışmamızda, her iki grupta da kontur deformitesi gözlenmemiş ve estetik açıdan tatmin edici sonuçlar elde edilmiştir. Bu durum, geç dönem BT taramaları ile de doğrulanmıştır. Perkütan vida ile redüksiyon grubunda, tüm hastalarda kırık segmentlerin uygun şekilde redüksiyonu intraoperatif olarak sağlanabilmiştir. Yine de hastalar, uygun redüksiyon sağlanamadığı takdirde bikoronal insizyonun gerekli olabileceği konusunda bilgilendirilmelidir. Sonuç olarak, geleneksel AR-İF ile perkütan vida ile kapalı redüksiyon, ön tabula kırıklarının tedavisinde benzer tedavi etkinliği ve başarısı sunmaktadır.

Çalışmamızda, her iki tedavi stratejisinin komplikasyonları da değerlendirilmiş ve AR-İF grubunun, perkütan vida ile redüksiyon grubuna kıyasla daha yüksek komplikasyon oranlarına sahip olduğu bulunmuştur. Maksillofasial travma hastalarının ağırlıklı olarak erkek olduğu göz önünde bulundurulduğunda, bikoronal insizyonun geç dönem skarı kozmetik sonuçları azaltmakta ve insizyon çevresinde görülen alopesi daha da önem kazanmaktadır. Çalışmamızda gözlemlendiği üzere enfeksiyon ve frontal hipoestezi, bikoronal insizyonun iyi bilinen komplikasyonlarıdır. Buna karşılık perkütan vidaların giriş yerleri ciltte belirgin bir iz bırakmadan iyileşmektedir. Ayrıca çalışmamızda, fiksasyon materyallerinin kullanımıyla ilişkili olarak soğuk intoleransı, enfeksiyon ve plak ekspozisyonu gibi komplikasyonlar gözlenmiş ve bunlar, ikincil cerrahi müdahalelerle yönetilmiştir. Sonuç olarak, perkütan vida ile kapalı redüksiyon, geleneksel OR-İF'e göre daha düşük komplikasyon oranına sahiptir.

Minimal invaziv tedavi yöntemlerinin amacı, geleneksel yöntemler ile benzer tedavi başarısı sağlanırken morbidite ve tedavi maliyetlerinin azaltılmasıdır. Bu çalışmada perkütan vida ile redüksiyon grubunun geleneksel OR-İF grubuna göre anlamlı derecede daha kısa ameliyat süresine ve hastanede yatış süresine sahip olduğu bulunmuştur. Bikoronal insizyon yapılan hastalarda geniş cerrahi diseksiyon nedeniyle, cerrahi drenlerin yerleştirilmesi, intravenöz antibiyotik tedavisi verilmesi ve insizyonun hematom ve enfeksiyon açısından yakından izlenmesi gereklidir. Bu durum da OR-İF yapılan hastalarda yatış süresinin uzamasına neden olmaktadır. Ayrıca, perkütan vida ile kapalı redüksiyon yapılan hastalarda hastanede yatış ve ameliyat süresinin daha kısa olması ve herhangi bir fiksasyon materyalinin kullanılmaması, tedavi maliyetlerinin azalmasına yol açmaktadır. Sonuç olarak perkütan vida ile kapalı redüksiyon, düşük morbiditeye sahip maliyet etkin bir tekniktir.

Perkütan vida ile kapalı redüksiyon sonrasında kırık segmentler herhangi bir fiksasyona ihtiyaç duymadan stabil kalabilmektedir. Bu durumun arkasında birkaç önemli mekanizma vardır.

Bunlardan ilki; kemik kenarlarının düzensiz yüzeyleri arasında oluşan kenetlenme kuvvetleri nedeniyle kemik yapıların iç içe geçerek stabil kalmasıdır.7 Diğeri ise, kemiğin iç tarafında bulunan mukozal tabaka ile dış yüzeyindeki periostun kırık segmentleri bir arada tutmasıdır. Belirtilen mekanizmalar sayesinde kapalı redüksiyon teknikleri, zigoma gibi maksillofasial iskeletin diğer stabil kısımlarında uzun yıllardır uygulanmaktadır.22

Perkütan vida ile kapalı redüksiyon, benzer tedavi başarısını daha kısa ameliyat süresi, daha kısa hastanede yatış süresi, daha düşük tedavi maliyeti ve daha düşük komplikasyon oranıyla sağlamaktadır. Ancak, avantajlarının yanında bu yöntemin bazı dezavantajları da mevcuttur. Redüksiyon sonrası fiksasyon yapılmadığı için hastaların bir hafta boyunca koruyucu maske giymeleri gereklidir. Bu durum da hastaların hayat kalitesini düşürebilir. Ayrıca yöntemin uygulanabilmesi için vidanın yakalayabileceği büyüklükte bir ya da iki kemik fragmanın olması gerekir. Bu nedenle de çok parçalı ve kemik fragmanların küçük olduğu kırıklarda tekniğin uygulanması mümkün olmayabilir. Yine de çalışmamızın sonuçları, seçilmiş hasta grubunda perkütan vida ile kapalı redüksiyonun güvenli ve etkili bir yöntem olduğunu göstermiştir.

Bu çalışmanın retrospektif olması ve sınırlı örneklem büyüklüğü gibi limitasyonları mevcuttur. Bildiğimiz kadarıyla çalışmamız, ön tabula kırıklarının yönetiminde minimal invaziv teknikler ile geleneksel AR-İF›in uzun vadeli sonuçlarını ve maliyet etkinliğini karşılaştıran ilk çalışmadır. Bununla birlikte, daha geniş hasta popülasyonlarında daha uzun takipler ile yapılacak çalışmalar, minimal invaziv teknikler hakkında daha fazla bilgi sağlayacaktır.

**Sonuç:** Perkütan vida ile kapalı redüksiyon, geleneksel açık redüksiyon-internal fiksasyon ile benzer tedavi başarısını daha kısa ameliyat süresi, daha kısa hastanede yatış süresi, daha düşük tedavi maliyeti ve daha düşük komplikasyon oranıyla sağlamaktadır. Bu nedenle, perkütan vida ile kapalı redüksiyon, seçilmiş hastalarda ön tabula kırıkları için birinci basamak tedavi olarak düşünülmeli ve geleneksel AR-İF tekniği, minimal invaziv tekniklerle redüksiyon için uygun olmayan kırıklara saklanmalıdır.

**Referanslar**


Strong EB, Pahlavan N, Saito D. Frontal sinus fractures: a 28-year retrospective review. Otolaryngology—Head and Neck Surgery. 2006;135(5):774-779.

Calis M, Kaplan GO, Küçük KY, et al. Algorithms for the management of frontal sinus fractures: A retrospective study. Journal of Cranio-Maxillofacial Surgery. 2022;50(10):749755.

Gerbino G, Roccia F, Benech A, Caldarelli C. Analysis of 158 frontal sinus fractures: current surgical management and complications. Journal of cranio-maxillofacial surgery. 2000;28(3):133-139.

Dalla Torre D, Burtscher D, Kloss-Brandstätter A, Rasse M, Kloss F. Management of frontal sinus fractures–treatment decision based on metric dislocation extent. Journal of

Cranio-Maxillofacial Surgery. 2014;42(7):1515-1519.

Chen K-T, Chen C-T, Mardini S, Tsay P-K, Chen Y-R. Frontal sinus fractures: a treatment algorithm and assessment of outcomes based on 78 clinical cases. Plastic and Reconstructive Surgery. 2006;118(2):457-468.

Gabrielli MAC, Monnazzi MS, Gabrielli MFR, Hochuli-Vieira E, Pereira-Filho VA, Dantas MVM. Clinical evaluation of the bicoronal flap in the treatment of facial fractures. Retrospective study of 132 patients. Journal of Cranio-Maxillofacial Surgery. 2012;40(1):51-54.

Mavili ME, Canter HI. Closed treatment of frontal sinus fracture with percutaneous screw reduction. Journal of Craniofacial Surgery. 2007;18(2):415-419.

Marinheiro BH, de Medeiros EHP, Sverzut CE, Trivellato AE. Frontal bone fractures. Journal of Craniofacial Surgery. 2014;25(6):2139-2143.

Zhang Q-B, Dong Y-J, Li Z-B, Zhao J-H. Coronal incision for treating zygomatic complex fractures. Journal of Cranio-Maxillofacial Surgery. 2006;34(3):182-185.

Rallis G, Mourouzis C, Papakosta V, Papanastasiou G, Zachariades N. Reasons for miniplate removal following maxillofacial trauma: a 4-year study. Journal of CranioMaxillofacial Surgery. 2006;34(7):435-439.

Kubota Y, Kuroki T, Akita S, et al. Association between plate location and plate removal following facial fracture repair. Journal of plastic, reconstructive & aesthetic surgery.

2012;65(3):372-378.

Nagase DY, Courtemanche DJ, Peters DA. Plate removal in traumatic facial fractures: 13-year practice review. Annals of plastic surgery. 2005;55(6):608-611.

Steiger JD, Chiu AG, Francis DO, Palmer JN. Endoscopic-assisted reduction of anterior table frontal sinus fractures. The Laryngoscope. 2006;116(10):1936-1939.

Hwang K, Song YB. Closed reduction of fractured anterior wall of the frontal bone.

Journal of Craniofacial Surgery. 2005;16(1):120-122.

Kim KS, Kim ES, Hwang JH, Lee SY. Transcutaneous transfrontal approach through a small peri-eyebrow incision for the reduction of closed anterior table frontal sinus fractures. Journal of plastic, reconstructive & aesthetic surgery. 2010;63(5):763-768.

Piccolino P, Vetrano S, Mundula P, Di Lella G, Tedaldi M, Poladas G. Frontal bone fractures: new technique of closed reduction. Journal of Craniofacial Surgery. 2007;18(3):695698.

Uraloglu M, Ural A, Livaoglu M, Karaçal N. Percutaneous screws and external fixation in frontal sinus anterior wall fractures. Journal of Craniofacial Surgery. 2018;29(5):e489-e490. 18. Spinelli G, Lazzeri D, Arcuri F, Agostini T. Closed reduction of the isolated anterior frontal sinus fracture via percutaneous screw placement. International Journal of Oral and Maxillofacial Surgery. 2015;44(1):79-82.

Molendijk J, Van der Wal K, Koudstaal M. Surgical treatment of frontal sinus fractures: the simple percutaneous reduction revised. International journal of oral and maxillofacial surgery. 2012;41(10):1192-1194.

Yoo A, Eun S-c, Baek R-m. Transcutaneous reduction of frontal sinus fracture using bony tapper device. Journal of Craniofacial Surgery. 2012;23(6):1835-1837.

Maharaj K, Wakeford W, Majumdar A. Reverse umbrella technique–percutaneous

reduction of frontal bone fracture using an intermaxillary fixation screw device. British Journal of Oral and Maxillofacial Surgery. 2021;59(1):121-122.

Gillies H, Kilner TP, Stone D. Fractures of the malar-zygomatic compound: with a description of a new x-ray position. Journal of British Surgery. 1927;14(56):651-656.

# Angle Sınıf 2 Kapanış Bozukluğu Olan Hastaların Cerrahi Tedavisinde Uygulanan İki Farklı Kemik Sabitleme Yönteminin Geç Dönem Nü ks Üzerindeki Etkilerinin Değerlendirilmesi

Erol Kozanoğlu[1], Bora Edim Akalın[1], Şahin Barış[2], Dicle Yaşar Aksöyler[1], Hayri Ömer Berköz[1], Ufuk Emekli1

*1 İstanbul Üniversitesi, İstanbul Tıp Fakültesi, Plastik, Rekonstrüktif ve Estetik Cerrahi Anabilim Dalı, İstanbul, Türkiye*
*2 Özel Çapa Ortodonti Kliniği, İstanbul, Türkiye*

**Giriş:** Üst ve alt çene arasındaki kemiksel ve dişsel ilişkilerin etkilendiği kapanış bozuklukları, hastalarda hem şekil hem de işlev açısından şikayetlere yol açar. Angle Sınıf 2 kapanış bozukluğunda alt çene göreli olarak geride kalmaktadır ve bu hastaların tedavisinde ortodontik diş tedavisi ve hazırlık sonrasında ortognatik cerrahi adı verilen ameliyatlar yapılmaktadır. Ortognatik cerrahi ile planlamalar dahilinde öne alınan alt çene orta ve uzun vadede eski konumuna dönmeye çalışmaktadır ve bu duruma nüks adı verilmektedir. Ameliyat sonrasında gelişen nüksün birçok nedeni olmakla birlikte ameliyat sırasında konumlandırılan kemikleri sabitleme yöntemi de önemli nüks nedenlerindendir. Kemik sabitlemesi üç adet bikortikal vida (klasik yöntem) ile yapılabileceği gibi bir adet plak, dört adet monokortikal vida ve bir adet bikortikal vida (karma yöntem) ile de yapılabilmektedir. Bu çalışmada, Angle Sınıf 2 kapanış bozukluğunun ameliyatı sırasında yukarıda belirtilen iki ayrı sabitleme yöntemi kullanılmış olan hastalar geç dönem nüksü açısından bilgisayar temelli ortodonti ölçümleri ile değerlendirildi. Bu sayede, yukarıda sözü edilen klasik yöntem ile karma yöntemin geç dönem nüksü açısından karşılaştırılması ve aralarındaki sabitleme başarısı farkının veya benzerliğinin ortaya konması amaçlandı.

**Gereç ve Yöntem:** İlgili Kurum'da Ocak 2019 – Haziran 2023 tarihleri arasında, Angle Sınıf 2 kapanış bozukluğuna yönelik iki taraflı sagittal split ramus osteotomisi sonrası alt çene ilerletme ameliyatı yapılmış olan hastalar çalışmaya dahil edildi. Kemik sabitlemesi karma yöntem ile yapılmış olan hastalar Grup 1 olarak adlandırılırken klasik yöntemin uygulandığı hastalar Grup 2 olarak adlandırıldı. Gruplara ayrılan hastaların yaş, cinsiyet ve takip süreleri kayıt edildi. Her hastanın ameliyat öncesi, ameliyat sonrası birinci gün ve ameliyat sonrası birinci yıl çekilmiş olan bilgisayarlı tomografileri üzerinden SNB açıları ölçüldü ve bu değerler kayıt edildi. Hastaların ameliyat sonrası birinci gün ve ameliyat sonrası birinci yıl SNB açıları arasındaki fark hesaplandı. SNB açısının ölçümler arasında gösterdiği değişiklikler her grup özelinde değerlendirildi ve gruplar bu yönden de karşılaştırıldı. Bulgular: Yaş ortalaması 24,7 yıl (18 – 44) olan 30 hasta bu çalışmaya dahil edildi. On beş kadın ve 15 erkek hasta incelendi. Hastalar ortalama 19 ay boyunca takip edildi (13 – 28 ay). Gruplar arasında ameliyat sonrası 1.yıl SNB açıları bakımından istatistiksel olarak anlamlı fark olduğu saptandı (p=0,028). İkinci grubun açı değerleri daha düşüktü. Grup 1'de; ameliyat öncesine göre ameliyat sonrası ve ameliyat sonrası 1.yılda SNB açılarında gözlenen değişim istatistiksel olarak anlamlı bulunurken (p<0,001, p=0,001), ameliyat sonrasına göre ameliyat sonra 1.yılda gözlenen değişim istatistiksel olarak anlamlı bulunmadı (p>0,05). Grup 2'de; ameliyat öncesine göre ameliyat sonrasında SNB açılarında gözlenen değişim istatistiksel olarak anlamlı bulunurken (p<0,001), ameliyat öncesine ve ameliyat sonrasına göre ameliyat sonra 1.yılda gözlenen değişimler istatistiksel olarak anlamlı bulunmadı (p>0,05). Gruplar arasında nüks açısı bakımından istatistiksel olarak anlamlı fark olduğu saptandı (p=0.046) ve ikinci grubun açı değerleri daha büyüktü.

**Sonuçlar:** Angle Sınıf 2 kapanış bozukluğuna yönelik yapılan alt çene ilerletmesi sonrası kemik parçalarının taraf başına bir adet bikortikal vida ve bir adet plak üzerine dört adet unikortikal vida ile sabitlenmesi, taraf başına üç adet bikortikal vida ile sabitlemeye göre birinci yıl nüksü açısından daha üstündür.

**Anahtar kelimeler:** Angle Sınıf 2; bilateral sagittal split ramus osteotomisi; üç bikortikal vida; nüks; plak ve monokortikal vida

**Giriş**: Üst ve alt çene arasındaki kemiksel ve dişsel ilişkilerin etkilendiği kapanış bozuklukları, hastalarda hem şekil hem de işlev açısından şikayetlere yol açar. Angle Sınıf 2 kapanış bozukluğunda alt çene göreli olarak geride kalmaktadır ve bu hastaların tedavisinde ortodontik diş tedavisi ve hazırlık sonrasında ortognatik cerrahi adı verilen ameliyatlar yapılmaktadır [1]. Plastik Rekonstrüktif ve Estetik Cerrahi'nin güncel uygulamalarında önemli bir yeri olan ortognatik cerrahi ile planlamalar dahilinde öne alınan alt çene orta ve uzun vadede eski konumuna dönmeye çalışmaktadır ve bu duruma nüks adı verilmektedir [2, 3].

Ameliyat sonrasında gelişen nüksün birçok nedeni olmakla birlikte ameliyat sırasında konumlandırılan kemikleri sabitleme yöntemi de önemli nüks nedenlerindendir [4]. Angle Sınıf 2 kapanış bozukluğunun cerrahi tedavisinin önemli basamaklarından olan mandibula kemiği sabitlemesi farklı yöntemlerle yapılabilmektedir [5-7]. Eski dönemde teller ile yapılan sabitleme sonrası nüksün yüksek olduğu çalışmalar ile ortaya konmuştur [5, 6]. Günümüzde etkinliği kabul edilen ve en sık uygulanan yöntem titanyum plak ve vidalar ile sabitlemedir [7]. Son otuz yılda kullanımı artan titanyum plak ve vidalar kemik sabitlemesinin başarısını arttırmış ve nüks olasılığını ve düzeyini azaltmıştır. Kemik sabitlemesi üç adet bikortikal vida (klasik yöntem) ile yapılabileceği gibi bir adet plak, dört adet monokortikal vida ve bir adet bikortikal vida (karma yöntem) ile de yapılabilmektedir [7]. Klasik yöntem, ortognatik cerrahide deneyimi kısıtlı olan cerrahlar tarafından da kolaylıkla yapılabilirken karma yöntemin başarıyla uygulanması deneyim gerektirmektedir.

Klasik yöntem ile karma yöntemin geç dönem nüksü açısından değerlendirildiği çalışmalar kısıtlıdır ve bilgisayar temelli ortodontik ölçümler ile bu olası nüksü tayin eden çalışmalar da yetersizdir [8, 9]. Bu çalışmada, Angle Sınıf 2 kapanış bozukluğunun ameliyatı sırasında yukarıda belirtilen iki ayrı sabitleme yöntemi kullanılmış olan hastalar geç dönem nüksü açısından bilgisayar temelli ortodonti ölçümleri ile değerlendirildi. Bu sayede, yukarıda sözü edilen klasik yöntem ile karma yöntemin geç dönem nüksü açısından karşılaştırılması ve aralarındaki sabitleme başarısı farkının veya benzerliğinin ortaya konması amaçlandı.

**Hastalar ve Yöntem:** Çalışma, ilgili Kurum'un Klinik Araştırmalar Etik Kurulu'nun 23/02/2024 tarih ve 04 sayılı toplantısında uygun bulundu ve 2024/376 dosya numarası ile yürütüldü. Çalışma tanımlayıcı ve gözlemsel bir çalışma olarak tasarlandı ve hastaların elektronik dosya kayıtları üzerinden geriye dönük bir değerlendirme yapıldı.

İlgili Kurum'da Ocak 2019 – Haziran 2023 tarihleri arasında, Angle Sınıf 2 kapanış bozukluğuna yönelik iki taraflı sagittal split ramus osteotomisi sonrası alt çene ilerletme ameliyatı yapılmış olan hastalar çalışmaya dahil edildi. Bu zaman aralığında cerrahi ve ortodonti ekipleri aynı olduğundan uygulayıcılara bağlı farkların en aza indirilmesi hedeflendi. Alt çenede yapılan kırıkları, taraf başına, bir adet titanyum plak üzerine dört monokortikal vida ve bir bikortikal vida (karma yöntem) veya üç bikortikal vida (klasik yöntem) ile sabitlenmiş olan hastalar çalışmaya dahil edildi. Yüz kemiklerinin gelişimine bağlı farklılıkları ortadan kaldırmak için on sekiz yaş üzerindeki hastalar ile çalışıldı ve hasta seçimi sırasında cinsiyet ayrımı yapılmadı.

Ortodonti hazırlıkları ve/veya ameliyatları başka merkezlerde yapılmış olan hastalar, Angle Sınıf 2 dışında bir kapanış bozukluğu olan hastalar, ameliyat öncesi temporomandibular eklem bozuklukları olan hastalar, ameliyat öncesinde kondil rezorpsiyonu olan hastalar, bilgisayar temelli ortodonti hazırlığı yapılmamış olan hastalar ve kemik kırma ve/veya sabitleme yöntemi yukarıda belirtilen yöntemlerden farklı olan hastalar çalışmaya dahil edilmedi.

Kemik sabitlemesi karma yöntem ile yapılmış olan hastalar Grup 1 olarak adlandırılırken klasik yöntemin uygulandığı hastalar Grup 2 olarak adlandırıldı. Gruplara ayrılan hastaların yaş, cinsiyet ve takip süreleri kayıt edildi.

Mandibulanın, kafa tabanına göre ön arka yöndeki konumunu belirleyen önemli ortodonti değerlerinden biri SNB açısıdır [10]. Radyoloji görüntülerinde sella tursika, nazion ve B noktasını (mandibulanın alveol çıkıntısı ve pogonion arasındaki en geride kalan nokta) birleştirince ortaya çıkan iki çizgi arasında oluşan açı SNB açısı olarak tanımlanır [10]. Her hastanın ameliyat öncesi, ameliyat sonrası birinci gün ve ameliyat sonrası birinci yıl çekilmiş olan bilgisayarlı tomografileri üzerinden SNB açıları ölçüldü ve bu değerler kayıt edildi. Hastaların ameliyat sonrası birinci gün ve ameliyat sonrası birinci yıl SNB açıları arasındaki fark hesaplandı. SNB açısının ölçümler arasında gösterdiği değişiklikler her grup özelinde değerlendirildi ve gruplar bu yönden de karşılaştırıldı.

İstatistiksel analizler için R vers. 2.15.3 programı (R Core Team, 2013) kullanıldı. Çalışma verilerinin raporlanmasında minimum, maksimum, ortalama, standart sapma, medyan, birinci çeyreklik, üçüncü çeyreklik, sıklık ve yüzde kullanıldı. Nicel değişkenlerin iki grup arası değerlendirmelerinde Mann-Whitney U test, grup içi değerlendirilmesinde Friedman test ve Bonferroni düzeltmeli post-hoc analizler kullanıldı. Nitel verilerin karşılaştırılmasında Fisher's exact test kullanıldı. İstatistiksel anlamlılık $p<0.05$ olarak kabul edildi.

**Bulgular:** Yaş ortalaması 24,7 yıl (18 – 44) olan 30 hasta bu çalışmaya dahil edildi. On beş kadın ve 15 erkek hasta incelendi. Hastalar ortalama 19 ay boyunca takip edildi (13 – 28 ay).

Gruplar açısından bakıldığında, Grup 1'de 12 kadın ve 9 erkek olmak üzere 21 hasta vardı. Hastaların yaş ortalaması 25,4 yıl (18 – 44) iken hastalar ortalama 19,1 ay (13 – 28 ay) boyunca takip edildi. Grup 2'de 3 kadın ve 6 erkek olmak üzere 9 hasta vardı. Hastaların yaş ortalaması 24 yıl (19 – 28) iken hastalar ortalama 19 ay (14 – 27 ay) boyunca takip edildi. Gruplar arasında ameliyat öncesi ve ameliyat sonrası SNB açıları bakımından istatistiksel olarak anlamlı fark saptanmadı ($p>0.05$) (Tablo 1).

Gruplar arasında ameliyat sonrası 1.yıl SNB açıları bakımından istatistiksel olarak anlamlı fark olduğu saptandı ($p=0.028$). İkinci grubun açı değerleri daha düşüktü (Tablo 1).

Grup 1'de; ameliyat öncesine göre ameliyat sonrası ve ameliyat sonrası 1.yılda SNB açılarında gözlenen değişim istatistiksel olarak anlamlı bulunurken ($p<0.001$, $p=0.001$), ameliyat sonrasına göre ameliyat sonra 1.yılda gözlenen değişim istatistiksel olarak anlamlı bulunmadı ($p>0.05$) (Tablo 1).

Grup 2'de; ameliyat öncesine göre ameliyat sonrasında SNB açılarında gözlenen değişim istatistiksel olarak anlamlı bulunurken ($p<0.001$), ameliyat öncesine ve ameliyat sonrasına göre ameliyat sonra 1.yılda gözlenen değişimler istatistiksel olarak anlamlı bulunmadı ($p>0.05$) (Tablo 1).

Gruplar arasında ameliyat öncesine göre ameliyat sonrası ve ameliyat sonrası 1.yılda

SNB açılarında gözlenen değişimler bakımından istatistiksel olarak anlamlı fark saptanmadı ($p>0.05$). Gruplar arasında ameliyat sonrasına göre ameliyat sonra 1.yılda gözlenen değişim bakımından istatistiksel olarak anlamlı fark olduğu saptandı ($p=0.001$). İkinci grupta bu süreçte gözlenen değişim birinci gruptan daha büyüktü (Tablo 1) (Şekil 1).

*Tablo 1: Grupların ameliyat öncesi, ameliyat sonrası birinci gün ve ameliyat sonrası birinci yılda saptanan ortalama SNB açıları (derece cinsinden) ve açılar arasındaki zamansal farklar (derece cinsinden) sunulmuştur. Grup 1 ve Grup 2'nin değerleri kendi içlerinde ve birbirleri arasında istatistiksel olarak karşılaştırılmıştır.*

| Medyan (Q1, Q3) | | Grup 1 | Grup 2 | [a]p |
|---|---|---|---|---|
| | | Medyan (Q1, Q3) | | |
| Ameliyat öncesi | | 77.1 (76.5, 77.5) | 77.2 (76.8, 77.3) | **0.928** |
| Ameliyat sonrası 1. gün | | 80.8 (80.0, 81.2) | 80.6 (80.1, 81.1) | **0.999** |
| Ameliyat sonrası 1.yıl | | 80.5 (80.0, 81.1) | 79.1 (78.1, 80.0) | **0.028*** |
| [b]p | | <0.001* | <0.001* | |
| Ameliyat sonrası 1. gün – Ameliyat öncesi | Medyan (Q1, Q3) | 3.3 (2.7, 4.5) | 3.3 (2.5, 4.7) | **0.948** |
| | **[c]p** | **<0.001*** | **<0.001*** | |
| Ameliyat sonrası 1. yılAmeliyat öncesi | Medyan (Q1, Q3) | 2.9 (2.5, 4.3) | 1.8 (1.3, 3.2) | **0.098** |
| | **[c]p** | **0.001*** | **0.102** | |
| Ameliyat sonrası 1. yıl – Ameliyat sonrası | Medyan (Q1, Q3) | -0.2 (-0.5, 0.0) | -1.5 (-1.7, -0.6) | **0.001*** |
| | **[c]p** | **0.062** | **0.102** | |

*[a]Mann-Whitney U testi [b]Friedman testi*

*[c]Bonferroni düzeltilmiş post-hoc testi*

**p<0.05*

Gruplar arasında nüks açısı bakımından istatistiksel olarak anlamlı fark olduğu saptandı (p=0.046). İkinci grubun açı değerleri daha büyüktü (Tablo 2).

Gruplar arasında nüks yüzdeleri bakımından istatistiksel olarak anlamlı fark saptanmadı (p>0.05) (Tablo 2).

*Tablo 2: Gruplar arası nüks SNB açısı (derece cinsinden) ve nüks oranı (yüzde cinsinden) sunulmuş ve istatistiksel olarak karşılaştırılmıştır.*

| | Grup 1 | Grup 2 | p |
|---|---|---|---|
| | Medyan (Q1, Q3) | Medyan (Q1, Q3) | |
| Nüks açısı | 0 (0, 1) | 1 (0, 1.5) | a0.046* |
| | n (%) | n (%) | |
| Nüks oranı | 7 (33.3) | 6 (66.7) | d0.123 |

*[a]Mann-Whitney U testi*

*[d]Fisher'ın Kesin Olasılık testi*

**p<0.05*

*Şekil 1: Grupların ameliyat öncesi (AÖ), ameliyat sonrası birinci gün (AS) ve ameliyat sonrası 1. Yıl (AS1.yıl) SNB açılarının ortalama, en küçük değer ve en büyük değer dağılım grafiği sunulmuştur.*

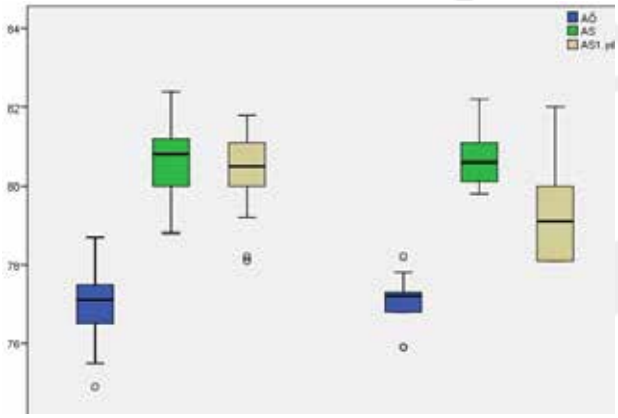

**Tartışma:** Güncel ortognatik cerrahi uygulamalarında, Angle Sınıf 2 kapanış bozukluğu olan hastalar iskelet gelişimlerini tamamladıktan sonra ameliyata yönlendirilirler [11]. Sato ve arkadaşlarının benzer bir hasta grubunda kemik sabitleme yöntemlerini karşılaştırdıkları çalışmalarında hastaların yaş ortalaması 29,16 yıl olarak saptanmıştır [7]. Bu çalışmada da hastaların yaş ortalaması 24,7 yıldır ve çalışmanın ameliyat zamanlamasının literatürdeki ilkeler ile uyumlu olduğu saptanmıştır.

Çalışmanın grupları hastaların nüfus özellikleri açısından değerlendirildiğinde, her iki gruptaki hastaların yaş ortalaması ve takip süreleri benzerdir. Fakat her iki grup arasında cinsiyet dağılımı açısından farklılık vardır. Sharma ve arkadaşları, Angle Sınıf 2 kapanış bozukluğu olan hastaları cinsiyet açısından irdelemiş ve yüzün dikey uzunluğu dışında hiçbir değişkenin cinsiyetten etkilenmediğini ortaya koymuştur [12]. Aynı çalışmada SNB'nin de benzer hasta grubunda cinsiyetten etkilenmediği saptanmıştır [12]. Joss ve arkadaşları da, nüksün cinsiyetten etkilenmediğini ortaya koymuştur [9]. Bu çalışmanın grupları arasındaki cinsiyet dağılımı farkı da literatürle uyumlu olarak edinilen sonuçları etkilememiştir. Çalışmanın grupları arasında; ameliyat öncesi ve ameliyattan sonraki birinci gün ölçülen SNB açıları arasında istatistiksel olarak anlamlı fark saptanmamıştır. Bu da her iki grubun ameliyat öncesinde antropometri ve sefalometri özellikleri açısından benzer olduğunu göstermektedir. Aynı doğrultuda, her iki grubun ameliyat sonrası birinci gün SNB açısı değerleri açısından farklılık göstermemesi her iki gruba yapılmış olan ortognatik cerrahi kapsamının benzer olduğunu göstermektedir.

Ortognatik cerrahi öncesi yapılan ortodontik hazırlıkta ve cerrahi sonrası nüksü saptamaya yönelik yapılan takiplerde antropometri ve sefalometri ölçümleri sıklıkla kullanılmaktadır [10]. Blomqvist ve arkadaşları iki farklı kemik sabitleme yöntemini nüks açısından karşılaştırırken ameliyat öncesi ve sonrası sefalometri ölçümlerini çakıştırmayı tercih etmiştir [8]. Dolce ve arkadaşları, nükse yönelik yapılan iki ayrı çalışmada çoklu sefalometri ölçümlerini kullanırken SNB açısını da karşılaştırmıştır [5, 6]. Aynı şekilde, Eggensperger ve arkadaşları da çoklu sefalometri değerleri içinde SNB açısını da karşılaştırarak nüks değerlendirmesi yapmıştır [2]. Bu çalışmanın yönteminde de ameliyat öncesi ve sonrası dönemlerde SNB açısı üç boyutlu planlama ile ölçülmüş ve mandibuladaki ilerleme ve nüks değerlendirmesi tek bir yöntem üzerinden yapılmıştır.

Joss ve arkadaşları, iki taraflı sagittal split ramus osteotomisi sonrası alt çene ilerletmesi yapılan ve kemik kırıkları farklı yöntemlerle sabitlenen hastaları içeren çalışmaları nüks açısından değerlendirmiştir [9]. İlgili çalışmada; üç vida ile kemiklerin sabitlenmesinin erken dönemde iskeletsel açıdan kararlı olduğu saptanmasına rağmen uzun vadede bu yöntem ile plak içeren yöntemlere göre daha fazla iskelet nüksü saptanmıştır [9]. Bu çalışmanın bulguları da literatürle uyumludur; Grup 1'de ameliyat sonrası erken dönem ile birinci yıl arasında SNB açısı farkı yokken Grup 2'de anlamlı fark saptanmıştır. Yani karma yöntemin uygulandığı Grup 1'de iskeletsel kararlılık ile birinci yılda nüks görülmemişken sadece üç bikortikal vida ile klasik yöntemin uygulandığı Grup 2'de bir yıl içinde iskeletsel kararlılık yitirilerek nüks saptanmıştır. Bu çalışmanın verileri nüks açısından değerlendirildiğinde, Grup 1 ile Grup 2 arasında nüks yüzdesi dışında tüm nüks verileri Grup 1 lehine anlamlı çıkmıştır. Nüks yüzdesinin anlamlı çıkmaması çalışmadaki hasta sayısının göreli olarak az olmasından kaynaklanabilir.

Alt çeneye yönelik yapılan ortognatik cerrahi girişimleri sonrası uygulanan kemik sabitleme yöntemleri her dönemde kararlılık ve nüks açısından çalışmaların konusu olmuştur [5, 6]. Dolce ve arkadaşları, alt çene parçalarını sabitlemenin ilk yöntemlerinden olan tel ile sabitlemeyi plak ve klasik yöntem olan bikortikal vidalar ile karşılaştırmış ve kısa ve uzun dönemli nüks takiplerini yapmıştır [5, 6]. Bu çalışmanın beş yıllık uzun dönem sonuçlarında bikortikal vidanın iskeletsel açıdan tele göre daha kararlı bulunmasına rağmen tel ile sabitlenen olgularda diş dizilimi kendiliğinden değişerek kapanış uyumu bu olgularda da sağlanmıştır [5]. Ayrıca; Moen ve arkadaşları alt çene ilerletme yapılmış ve kemik sabitlemeleri herhangi bir yöntemle yapılmış olan olguları 13 yıl boyunca takip etmiş ve uzun vadede görülen nükslerin iskeletsel değil dişsel olduğu sonucuna varmıştır [3]. Bu çalışmada, birinci yılda sadece iskelet nüksüne bakıldı ve dişler nüks açısından değerlendirilmedi. Böylece diş diziliminde kendiliğinden gelişen değişimlerin sonucu etkilemesine izin verilmedi.

Alt çene ilerletmesi sonrası kemikleri tel ile sabitlemenin terk edilmesinden sonra bikortikal vidalar ile sabitlemeyi sadece plak ve unikortikal vidalar ile sabitlemeyle karşılaştıran nüks çalışmaları yapılmıştır [8]. Blomqvist ve arkadaşları, Angle Sınıf 2 kapanış bozukluğu hastalarında alt çene ilerletmesi sonrası taraf başına üç bikortikal vida ile sabitlemeyi taraf başına bir plak ve unikortikal vidalar ile sabitlemeyle karşılaştırmış ve ameliyat sonrası altıncı ayda nüks açısından anlamlı bir fark bulmamıştır [8]. Bu çalışma ise taraf başına üç adet bikortikal vida yöntemi ile karma yöntemi karşılaştırdığından ve uzun dönem sonucu olarak birinci yıl incelendiğinden literatüre yenilik katmaktadır.
Sato ve arkadaşları; Angle Sınıf 2 kapanış bozukluğu olan hastalarda alt çene ilerletmesi sonrası üç farklı kemik sabitleme yöntemini nüks açısından karşılaştırmıştır [7]. Üç bikortikal vida ile yapılan klasik yöntem, sadece plak ve unikortikal vidalar ile uygulanan yöntem ve bir bikortikal vida ve plak ve unikortikal vidaların birlikte uygulandığı karma yöntemi altıncı ay nüksü açısından sefalometri ile incelemiştir [7]. İlgili çalışmada üç yöntem de iskeletsel kararlılık ve dolayısıyla nüks açısından eşdeğer bulunmuştur [7]. Bu çalışma; Sato ve arkadaşlarının çalışmasına göre daha uzun bir takip süresinde ve bilgisayar temelli SNB açısı ölçümleri ile karma yöntemin iskelet kararlılığı açısından daha etkili olduğunu saptadı.

Joss ve arkadaşları, alt çene ilerletmesi sonrası kemik sabitleme yöntemlerinin nüks açısından değerlendirildiği çalışmalarda sonuçların etkilenmemesi için genioplasti gibi ek girişimler yapılan olguların dışlanması gerektiğini belirtmiştir [9]. Bu çalışmada, her iki grupta da alt çeneye sadece iki taraflı sagittal split ramus osteotomisi yapıldığından ve bunlara ek olarak herhangi bir kemik ve yumuşak doku girişimi yapılmadığından literatürdeki bu öneriye uyuldu. Bu sayede çalışmanın sonuçlarını etkileyebilecek etmenler en aza indirildi. Alt çene ilerletme sonrası gelişen iskelet nüksü ile ilerletme miktarı arasında ilişki olup olmadığı halen tartışma konusudur [2, 7, 13]. Sato ve arkadaşları nüks ve ilerletme miktarı arasında doğrudan bir ilişki saptamıştır [7]. Fakat Eggensperger ve arkadaşları, 12 yıllık takiplerinde ilerletme miktarı ve nüks arasında bir ilişki olmadığını saptamıştır [2]. Schwartz ve arkadaşları, alt çenenin 10 milimetreden fazla ilerletildiği olgularda kemikleri sabitlememiş ve sadece üst ve alt çeneyi 4 ay boyunca birbirine bağlamıştır [13]. Kemikler arası kararlı bir sabitlemenin olmadığı böylesi büyük ilerletmelerde bile iskeletsel nüks anlamlı olarak saptanmamıştır [13]. Bu çalışmada da, literatürün büyük kısmı ile uyumlu olarak ilerletme miktarı ile nüks arasında herhangi bir ilişki olmadığı kabul edildi ve yapılan ilerletme miktarları hesaba katılmadı.

Angle Sınıf 2 kapanış bozukluğunda yapılan alt çene ilerletmesi sonrası görülen nükslerin bir kısmının

kondil kaybı temelli olduğu saptanmıştır [14]. Miao ve arkadaşları, alt çene ilerletme olgularını ortalama 8,1 yıl boyunca takip etmiş ve olgularda anlamlı düzeyde mandibula nüksü saptamıştır [14]. Manyetik rezonans görüntüleme ile yapılan çene eklemi değerlendirmesinde nükslerin kondildeki şekil değişikliği ve kayıplara bağlı olduğu bulunmuştur [14]. Bu çalışmada yapılan bilgisayar temelli görüntülemelerin hiçbirinde belirgin bir kondil değişikliği ve kaybı saptanmadı ve her iki grup arasındaki nüks farkının kondil kaynaklı olmadığı görüldü.

Olgu sayısının göreli olarak kısıtlı olması, olguların geç dönem olarak birinci yılda değerlendirilmeleri ve sadece SNB açısı kullanılarak değerlendime yapılması bu çalışmanın zayıf yönleri olarak görülebilir. Olgu sayısı ve takip süresi arttırılarak ve diğer antropometri ve sefalometri ölçümleri yapılarak yeni çalışmalar yapılabilir.

**Sonuç:** Angle Sınıf 2 kapanış bozukluğuna yönelik yapılan alt çene ilerletmesi sonrası kemik parçalarının taraf başına bir adet bikortikal vida ve bir adet plak üzerine dört adet unikortikal vida ile sabitlenmesi, taraf başına üç adet bikortikal vida ile sabitlemeye göre birinci yıl nüksü açısından daha üstündür.

**Kaynaklar:**

Naran S, Steinbacher DM, Taylor JA. Current concepts in orthognathic surgery. Plastic and reconstructive surgery. 2018;141(6):925e-36e.

Eggensperger N, Smolka K, Luder J, Iizuka T. Short-and long-term skeletal relapse after mandibular advancement surgery. International journal of oral and maxillofacial surgery.

2006;35(1):36-42.

Moen K, Wisth PJ, Skaale S, Bøe OE, Tornes K. Dental or skeletal relapse after sagittal split osteotomy advancement surgery? Long-term follow-up. Journal of Oral and Maxillofacial Surgery. 2011;69(11):e461-e8.

Yin Q, Abotaleb B, Bi R, Zhu S. The quantitative correlation between condylar resorption and skeletal relapse following mandibular advancement in skeletal class II malocclusion patients. Journal of Cranio-Maxillofacial Surgery. 2020;48(9):839-44.

Dolce C, Hatch JP, Van Sickels JE, Rugh JD. Rigid versus wire fixation for mandibular advancement: skeletal and dental changes after 5 years. American journal of orthodontics and dentofacial orthopedics. 2002;121(6):610-9.

Dolce C, Van Sickels JE, Bays RA, Rugh JD. Skeletal stability after mandibular advancement with rigid versus wire fixation. Journal of oral and maxillofacial surgery.

2000;58(11):1219-27.

Sato FRL, Asprino L, Moreira RWF, de Moraes M. Comparison of postoperative stability of three rigid internal fixation techniques after sagittal split ramus osteotomy for mandibular advancement. Journal of Cranio-Maxillofacial Surgery. 2014;42(5):e224-e9.

Blomqvist JE, Ahlborg G, Isaksson S, Svartz K. A comparison of skeletal stability after mandibular advancement and use of two rigid internal fixation techniques. Journal of oral and maxillofacial surgery. 1997;55(6):568-74.

Joss CU, Vassalli IM. Stability after bilateral sagittal split osteotomy advancement surgery with rigid internal fixation: a systematic review. Journal of oral and maxillofacial surgery. 2009;67(2):301-13.

Ghodasra R, Brizuela M. Orthodontics, Cephalometric Analysis. StatPearls [Internet]: StatPearls Publishing; 2023.

Den Besten C, Mensink G, Van Merkesteyn J. Skeletal stability after mandibular advancement in bilateral sagittal split osteotomies during adolescence. Journal of CranioMaxillofacial Surgery. 2013;41(5):e78-e82.

Sharma BP, Xin C. Comparative cephalometric analysis of angle class II division 1 malocclusion between Chinese male and female subjects. Orthodontic Journal of Nepal.

2014;4(2):21-3.

Schwartz K, Rodrigo-Domingo M, Jensen T. Skeletal stability after large mandibular advancement (> 10 mm) with bilateral sagittal split osteotomy and skeletal elastic intermaxillary fixation. Journal of oral & maxillofacial research. 2016;7(2).

Miao M, Wang B, Wu D, Zhang S, Wong S, Shi O, et al. Temporomandibular joint positional change accompanies post-surgical mandibular relapse—A long-term retrospective study among patients who underwent mandibular advancement. Orthodontics & craniofacial research. 2018;21(1):33-40.

# ASİSTAN BİLDİRİ YARIŞMASI

## ABY-0092

# Tavşan Kulağı Modelinde İntravasküler Hyalüronik Asit Enjeksiyonuna Bağlı Gelişen İskemi Tedavisinde Hyalüronidaz ve TENS Uygulamasının Etkinliklerinin Karşılaştırılması

Erdi Kaya[1], Rabia Bozdoğan Arpacı[2], Bahar Taşdelen[3], Tarkan Kozan[1], Ahmet Onurcan Durmuş[1], Kamil Alkan[1], Esra Polat Yapıcı[2], Yavuz Demir[1], Şakir Ünal[1]

*[1]Mersin Üniversitesi Tıp Fakültesi, Plastik, Rekonstrüktif ve Estetik Cerrahi Anabilim Dalı, Mersin*
*[2]Mersin Üniversitesi Tıp Fakültesi, Patoloji Anabilim Dalı, Mersin*
*[3]Mersin Üniversitesi Tıp Fakültesi, Biyoistatistik ve Tıbbi Bilişim Anabilim Dalı, Mersin*

**Giriş:** Son yıllarda cerrahi dışı estetik girişimlerin hızla artışına paralel olarak dolgu enjeksiyonu uygulamalarında ve bu işleme bağlı gelişen komplikasyon sıklığında artış gözlenmektedir. Bu komplikasyonlar ekimoz, ödem, intravasküler embolizasyon, cilt nekrozu, görme kaybı gibi çeşitli spektrumlarda ortaya çıkabilmekte ve yıkıcı etkileri olabilmektedir 1. Dolguya bağlı gelişen komplikasyonların tedavisinde etkinliği birçok bilimsel araştırmada kanıtlanan ve klinikte en sık kullanılan ajan olan hyalüronidaz enzimi, hyalüronik asitin yapısal bütünlüğünü bozarak etki göstermektedir 2.

Son yapılan deneysel çalışmalarda Transkutanöz Elektriksel Sinir Stimülasyonu (TENS) uygulamasının vaskülariteyi arttırdığı, sempatik nöron inhibisyonu sağlayarak vazodilatasyon ile iskemik dokulara giden kan akışını yükselttiği gösterilmiştir 3, 4.

Bu çalışmada hyalüronik asit dolgusuna bağlı gelişen intravasküler emboli ve buna bağlı ortaya çıkan iskemik komplikasyonların tedavisinde klinikte uygulanabilirliği ve ulaşımı kolay, maliyeti düşük olan TENS uygulaması etkinliğinin, hyalüronidaz enzimi tedavisi etkinliği ile karşılaştırılması amaçlandı. Bu çalışmada ayrıca bu iki yöntemin kombine edilerek kullanılmasının klinik sonuçlar üzerinde anlamlı bir katkısının olup olmadığını araştırmak da amaçlanmıştır.

**Gereç ve Yöntem:** Çalışmamızda ağırlıkları 2900-3350 gr arasında değişen 9-12 aylık, toplamda 15 adet erkek Yeni Zellanda türü tavşan kullanılmıştır. Her bir deneğin iki kulağı da çalışmaya dahil edilmiştir. Denekler randomize olarak her grupta üçer adet tavşan (n=6 kulak) olacak şekilde 5 gruba ayrılmıştır.

Deneklerin iki kulağının da dorsal yüzünden 2,5x6 cm boyutunda santral aurikuler arter ve ven bazlı bir ada flebi tasarlanıp subperikondreal planda eleve edilmiştir. Sham grubu hariç diğer tüm gruplardaki deneklerin santral aurikuler arterine 0,1 ml çapraz bağlı hyalüronik asit dolgusu enjekte edilerek intravasküler embolizasyon modeli oluşturulmuş ve sonrasında tüm flepler yerine sütüre edilmiştir.

Grup 1 (Kontrol Grubu): İntraarteriyel dolgu embolizasyonu modeli oluşturulduktan sonra herhangi bir tedavi verilmemiştir.

Grup 2 (Sham Grubu): İntraarteriyel dolgu enjeksiyonu yapılmamıştır.

Grup 3 (Hyalüronidaz Grubu): İntraarteriyel dolgu embolizasyonu modeli oluşturulduktan sonra flep içerisinde santral aurikuler arter trasesinden 0,5 cm uzaklıkta ve birbirine 1 cm' lik eşit mesafede belirlenmiş olan 10 nokta üzerine 4. saatte subkutan yolla tek seferlik hyalüronidaz tedavisi (her bir nokta için 50 IU/kg) verilmiştir.

Grup 4 (TENS Grubu): İntraarteriyel dolgu embolizasyonu modeli oluşturulduktan sonra flep içerisinde en proksimal ve en distalde belirlenen iki noktaya elektrotlar yerleştirilerek ilki postoperatif 4. saatte olmak üzere, her gün 1 saat süreyle 20 miliamper şiddetinde ve 80 hz frekansta TENS tedavisi toplamda 7 gün uygulanmıştır.

Grup 5 (Hyalüronidaz + TENS Grubu): İntraarteriyel dolgu embolizasyonu modeli oluşturulduktan sonra hem Grup 3' te uygulanan hyalüronidaz tedavi protokolü ve hem de Grup 4' te uygulanan TENS tedavi protokolü kombine olarak uygulanmıştır.

Tüm deneklere postoperatif 4. saat ve postoperatif 7. günde olmak üzere iki ayrı zamanda indosiyanin yeşili verilip SPY cihazı ile anjiyografik görüntüleme yapılmıştır. Kaydedilen görüntüler SPY Elite System ara yüzünde işlenmiş, flep üzerinde santral aurikuler arter trasesi boyunca belirlenen toplamda 20 noktadaki perfüzyon yüzdesi bulunup ortalama perfüzyon değeri hesaplanmıştır. İki ayrı zamandaki ortalama perfüzyon değerleri arasındaki fark karşılaştırılarak çalışmanın anjiografik verileri elde edilmiştir.

Tüm denekler postoperatif 7. günde sakrifiye edildi ve her iki kulak ampute edilerek önce makroskobik sağkalım değerlendirildi ve sonrasında histopatolojik inceleme için örnekler alındı. Makroskopik değerlendirme için flepler üzerinde asetat kağıdı yardımıyla çizimler yapılıp fleplerin toplam alanı, yaşayan alanı ve nekroze alanı her denek için ayrı olarak hesaplanarak veriler planimetrik ölçüm amacı ile AutoCad (Autodesk INC., ABD) programına aktarılmıştır. Histopatolojik incelemede ise her denek için ödem, inflamasyon, fibroplazi ve arter sayısı değerlendirilmiştir.

**Bulgular:** Makroskopik olarak flebin sağ kalan alanının tüm flebe olan oranı yüzdesel olarak bulunup grup ortalamaları hesaplanmıştır. Grup 2 (Sham)' deki fleplerin hiçbirinde nekroz saptanmamıştır. Diğer tüm gruplarda değişen oranlarda flep nekrozu gözlenmiştir. Yapılan istatistiksel analizlerin sonucunda Grup 3, Grup 4 ve Grup 5' te flep sağ kalım oranı Grup 1 (Kontrol)' e kıyasla anlamlı olarak yüksek bulunmuştur (sırasıyla $p<0,001$, $p=0,007$, $p<0,001$). Bu üç deney grubu kendi içinde kıyaslandığında flep sağ kalımı açısından gruplar arası anlamlı bir farka rastlanmamıştır.

Postoperatif 4. saatteki SPY anjiyografik görüntülemelerdeki perfüzyon yüzdelerine bakıldığında Grup 2 (Sham)' nin perfüzyon ortalaması diğer tüm gruplardan yüksek bulunmuştur. Ancak istatistiksel olarak anlamlı farka Grup 1, Grup 4 ve Grup 5 ile olan karşılaştırılmasında saptanmıştır (sırasıyla $p=0,022$, $p=0,020$, $p=0,010$) Embolizasyon uygulanan 4 grupta perfüzyon ortalamaları arasında istatistiksel olarak anlamlı fark olmadığı görülmüştür.

Postoperatif 7. gündeki SPY anjiyografik görüntüleme ile elde edilen perfüzyon yüzdeleri kıyaslandığında ise Grup 2' nin perfüzyon ortalamasının diğer tüm gruplardan anlamlı derecede yüksek olduğu görülmüştür (sırasıyla $p<0,001$, $p<0,001$, $p<0,001$, $p=0,001$). Bununla beraber Grup 1 (Kontrol)' in perfüzyon ortalamasının Grup3, Grup 4 ve Grup 5' e kıyasla anlamlı derecede düşük olduğu saptanmıştır

(her biri için p<0,001). Ancak Grup 3, Grup 4 ve Grup 5 kendi içinde incelendiğinde anlamlı bir fark bulunamamıştır. Histopatolojik bulgular istatistiksel olarak incelendiğinde ödem, inflamasyon ve fibroplazi açısından gruplar arasında anlamlı farka rastlanmamıştır. TENS tedavisi alan Grup 4 ve 5' teki deneklerde ortalama arter sayısı daha yüksek olsa da istatistiksel açıdan anlamlı fark saptanmamıştır.

**Sonuç:** Çalışmamızda intraarteriyel embolizasyon tedavisinde TENS uygulamasının hem tek başına hem de hyalüronidaz enzimi ile kombine edilerek kullanımının flep perfüzyonunu ve sağkalımını artırmada hyalüronidaz enzim tedavisi ile benzer etkinlik sağladığı bulunmuştur. Daha önce yapılan deneysel çalışmalarda TENS uygulamasının dokularda vaskülariteyi artırdığı, nöral mekanizmalarla vazodilatasyona neden olduğu ve sonuçta doku perfüzyonunu artırdığı gösterilmiştir. Bu çalışmamızda da benzer mekanizmalarla perfüzyonu artırdığı ve klinik pratikte çok yaygın olarak kullanılan hyalüronidaz enzimine benzer etkinlik sağladığını düşünmekteyiz.

Sonuç olarak klinikte kullanımı basit, maliyeti düşük, uygulanabilirliği yüksek olan TENS tedavisinin dolgu enjeksiyonuna bağlı gelişen intravasküler iskeminin tedavisinde tek başına ya da hyalüronidaz enzimiyle birlikte kullanımının doku perfüzyonunu arttıracağını ve cilt nekrozunu sınırlandırabileceğini düşünmekteyiz.

**Kaynaklar:**

1. Urdiales-Gálvez F, Delgado NE, Figueiredo V, et al. Treatment of soft tissue filler complications: expert consensus recommendations. Aesthetic plastic surgery 2018: 42: 498-510.

2. Kim D-W, Yoon E-S, Ji Y-H, et al. Vascular complications of hyaluronic acid fillers and the role of hyaluronidase in management. Journal of Plastic, Reconstructive & Aesthetic Surgery 2011: 64: 1590-95.

3. Skorjanc D, Jaschinski F, Heine G, Pette D. Sequential increases in capillarization and mitochondrial enzymes in low-frequency-stimulated rabbit muscle. American Journal of Physiology-Cell Physiology 1998: 274: C810-C18.

4. Kjartansson J, Lundeberg T, Samuelson U, Dalsgaard CJ. Transcutaneous electrical nerve stimulation (TENS) increases survival of ischaemic musculocutaneous flaps. Acta physiologica scandinavica 1988: 134: 95-99.

**Anahtar Kelimeler:** hyalüronidaz, hyalüronik asit, intravasküler emboli, TENS

*Şekil 1*

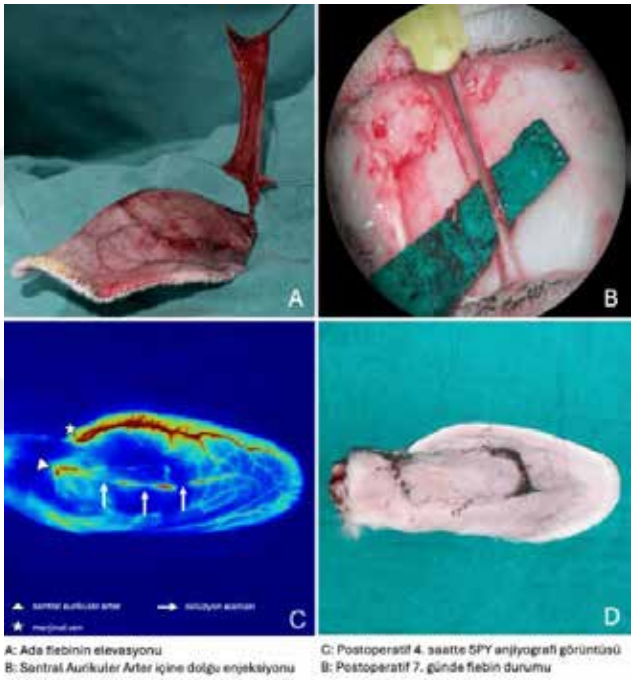


*Flep elevasyonu, embolizasyon, anjiyografik değerlendirme ve makroskopik değerlendirme*

*Tablo 1*

| PARAMETRELER | GRUP 1 (Kontrol) | GRUP 2 (Sham) | GRUP 3 (Hyalüronidaz) | GRUP 4 (TENS) | GRUP 5 (Hyalüronidaz+TENS) | p değeri |
|---|---|---|---|---|---|---|
| Ortalama Flep Sağ Kalım Alanı (%) | 80,32 | 100 | 87,60 | 85,92 | 90,15 | Grup 1-diğerleri (p<0,001) Grup 2-diğerleri (p<0,001) Grup 3-4-5 arası fark yok |
| 4. saatteki Ortalama Perfüzyon (%) | 52,10 | 64,54 | 53,72 | 51,96 | 51,00 | Grup 2 ile Grup 1,4,5 arası fark anlamlı (sırasıyla p=0,022, p=0,020, p=0,010) |
| 7. gündeki Ortalama Perfüzyon (%) | 53,06 | 81,04 | 66,52 | 62,45 | 71,73 | Grup 1 ile diğer tüm gruplar arası fark anlamlı (p<0,001) Grup 2 ile diğer tüm gruplar arası fark anlamlı (p<0,001) |
| 7. gün - 4. saat Perfüzyon Farkı (%) | 0,96 | 16,50 | 12,80 | 10,49 | 20,73 | Grup 1 hariç tüm gruplarda fark anlamlı (sırasıyla p<0,001, p=0,021, p=0,006 ve p=0,001) |
| Ortalama Arter Sayısı (adet/mm2) | 19,60 | 18,66 | 17,66 | 20,00 | 20,50 | p=0,630 |
| Ödem (1:hafif, 2: orta, 3: şiddetli) | 1 puan---0 adet 2 puan---4 adet 3 puan---2 adet | 1 puan---1 adet 2 puan---4 adet 3 puan---1 adet | 1 puan---0 adet 2 puan---5 adet 3 puan---1 adet | 1 puan---0 adet 2 puan---3 adet 3 puan---3 adet | 1 puan---1 adet 2 puan---3 adet 3 puan---2 adet | p=0,653 |
| İnflamasyon (1:hafif, 2: orta, 3: şiddetli) | 1 puan---3 adet 2 puan---2 adet 3 puan---1 adet | 1 puan---4 adet 2 puan---2 adet 3 puan---0 adet | 1 puan---3 adet 2 puan---0 adet 3 puan---3 adet | 1 puan---3 adet 2 puan---1 adet 3 puan---2 adet | 1 puan---1 adet 2 puan---3 adet 3 puan---2 adet | p=0,187 |
| Fibroplazi (1:hafif, 2: orta, 3: şiddetli) | 1 puan---2 adet 2 puan---4 adet 3 puan---0 adet | 1 puan---4 adet 2 puan---2 adet 3 puan---0 adet | 1 puan---4 adet 2 puan---2 adet 3 puan---0 adet | 1 puan---4 adet 2 puan---2 adet 3 puan---0 adet | 1 puan---5 adet 2 puan---1 adet 3 puan---0 adet | p=0,482 |

*Makroskopik, Anjiyografik ve Histopatolojik Bulgular*

## ABY-0097

## Transplantasyon Ve Replantasyon Sırasındaki Uzun İskemi Probleminin Çözümüne Dair Ekstrakorporeal Dolaşım Modeli

Süleyman Yıldızdal[1], Özbeyen Atalay[2], Deniz Önal[2], Bilge Pehlivanoğlu[2], Özay Gököz[3], Beril Talim[3], Serdar Nazif Nasır[1]

*[1]Hacettepe Üniversitesi Tıp Fakültesi, Plastik Rekonstrüktif ve Estetik Cerrahi Anabilim Dalı, Ankara*
*[2]Hacettepe Üniversitesi Tıp Fakültesi, Fizyoloji Anabilim Dalı, Ankara*
*[3]Hacettepe Üniversitesi Tıp Fakültesi, Tıbbi Patoloji Anabilim Dalı, Ankara*

**Giriş:** Ekstremite nakilleri ve ekstremite amputasyonlarının replantasyonu sırasında klasik kompozit doku saklama ve transport yöntemi soğukta saklamadır. Ancak soğukta saklama yöntemi büyük kas kitlesi olan ekstremitelerin taşınmasında güvenli bir saklama süresi sağladığı düşünülsede, uzamış soğukta saklama süresi, dokularda iskemi-reperfüzyon hasarını engelleyememekte ve bu durumda replante veya transplante edilen ekstremitenin fonksiyonunda ve sağkalımında başarısız sonuçlar oluşabilmektedir. Buna alternatif olarak solid organların naklinde perfüzyon amaçlı kullanılmış olan ex-situ perfüzyon sistemlerinin, vaskülerize kompozit dokuların nakli sırasında da kullanılması halinde; iskemik kalan dokuda hem yeterli oksijenin sağlanacağı hem sıcaklığın istenilen düzeyde tutulacağı hem de oluşan metabolik yan ürünlerin atılacağı varsayılmaktadır. Böylece oluşacak inflamatuvar yanıtın azalacağı ve replante edilen ekstremitenin fonksiyonunun ve sağkalımının artacağı düşünülmektedir.

**Metot:** Replantasyon/transplantasyon cerrahisindeki sorunlara alternatif bir çözüm oluşturabilmek için bu çalışmada perfüzyon ile ekstremitelerin canlılığını koruma yöntemini, soğukta saklama yöntemiyle karşılaştırarak değerlendirme yaptık. Çalışmamızda, laboratuvara uyum sürecini tamamlayan erişkin erkek Wistar-Albino sıçanlar kullanıldı. Anestezi altında sol arka ekstremitede

inguinal ligamente paralel bir şekilde oblik insizyon yapıldıktan sonra tüm hayvanlarda femoral arter ve ven disseke edilip çevre dokulardan ayrıldı. Rastgele iki gruba ayrılan hayvanlardan 1. Gruba (Soğukta saklama) alınan hayvanların femoral arter ve venleri klemplenerek dolaşım durduruldu ve femoral damarlar haricinde tüm dokuları içeren transfemoral amputasyon yapıldı. Klempin distalinde kalan amputat su geçirmez bir kılıfla sarılarak 6 saat buzlu su içerisinde suya temas etmeden bekletildi. Bu sırada deney hayvanının kalan vücut yapısı ısı yalıtımlı bir köpük ile buzlu su ortamından ayrıldı ve ısıtıldı. 2. Gruptaki (Perfüzyon sistemi) hayvanlarda diseksiyondan sonra arter kanüle edildi. Femoral damarlar haricinde tüm dokuları içeren transfemoral amputasyon yapıldı ve arter klemplenerek sistemik dolaşım kesildi. Böylece iskemi oluşturuldu. Klempin distalinden bir kanülle femoral arter perfüzyon sistemine bağlandı. Amputat osmotik basıncı korumaya yönelik olarak perfadeks solüsyonu (İçeriğinde, her 1000 ml'de; Dextran 40 (Mw 40000), 6 mmol K+, 0,8 mmol Mg+2, 0,8 mmol H2PO4 ve H2PO4-2, 5 mmol Glikoz bulunur) ile nihai solüsyon basıncı 2 ml/dk olacak şekilde kademeli olarak arttırılarak bu değerde 6 saat perfüzyon sağlandı. Bu sırada deney hayvanının vücut sıcaklığı korundu. Perfüzyon sıvısı ise oda sıcaklığında subnormotermik değerlerde (15-28 °C) tutuldu.

Her iki grupta da 6 saatin sonunda amputatı üzerindeki klempler açılarak reperfüzyon sağlandı. Bir saatlik reperfüzyon süresi tamamlandıktan sonra hayvanlar anestezi altındayken kan alınarak hayvan hiç uyandırılmadan sakrifiye edildi.Reperfüzyonun ardından alınan gastrokinemius kası doku örneklerinden, cerrahi öncesi ve reperfüzyon sonrası alınan kanlardan elde edilen serum örneklerinden oksidatif hasar düzeyini belirlemek amaçlı Enzim Immun Assay (ELISA) tekniği kullanılarak biyokimyasal olarak Süperoksid Dismutaz (SOD), katalaz, TAS (Total Antioksidan), TOS (Total oksidan) ve Total Thiol parametrelerine bakıldı. Bunların yanı sıra yine aynı örneklerden ELİSA yöntemi ile TNF-α, NF-κB ve IL-10 düzeyleri inflamasyon miktarını belirlemek için bakıldı. Ayrıca kanda iskemi-reperfüzyon hasarının yol açacağı inflamatuvar değişimleri göstermek için biyokimyasal parametreler (Na+, K+, LDH, CK, Myoglobin ve Laktat) değerlendirildi. Ek olarak sıçan arka bacağından alınan gastrokinemius kasından ELİSA yöntemi kullanılarak bax ve bcl-2 proteinlerinin düzeyine bakıp apoptoz değerlendirildi. Mitokondriyal sitokrom oksidaz (cox) boyaması ve hematoksilen/eozin boyama yöntemleri ile kas lifi hasarı değerlendirildi. Ekstremiteden alınan deri örneklerinden iskeminin cilt bulguları gözlemlendi.

**Bulgular:** Ekstrakorporeal dolaşım sistemi soğukta saklama sistemine göre oksidatif hasarı daha az oluşturmaktadır. Kas homojenatından ve kandan alınan örneklerden TAS, SOD ve Total Thiol değerleri perfüzyon sisteminde anlamlı olarak daha yüksek bulundu. TOS değeri soğukta saklama sisteminde perfüzyon sistemine göre daha yüksek görüldü. Perfüzyon sistemi kullanılarak yapılan amputasyon modelinde soğukta saklama sistemine göre inflamatuvar hasar daha düşüktü. İnflamatuvar hasarı gösteren TNF-α, NF-κB miktarı perfüzyon sisteminde daha düşük görülmüş olup, anti-inflamatuvar özellik gösteren IL-10 miktarı perfüzyon sistemi kullanılan modelde daha yüksektir. Reperfüzyonun geç döneminde oluşan apoptoz ve nekroz bulgularının aksine, bu çalışmada iskemi reperfüzyon hasarının erken dönemi incelendiğinden apoptoz belirteci olan bax ve bcl-2 düzeyleri iki grup arasında farklılık göstermedi. Biyokimyasal parametrelere bakıldığında kas yıkım ürünü olan CK, Myoglobin değerleri ve metabolik yükü gösteren LDH ve laktat değerleri soğukta saklama grubunda perfüzyon grubuna göre daha yüksekti. İskemi reperfüzyon sonrasında ciltte herhangi bir farklılık iki grup arasında yokken; kasta cox boyaması ve hematoksilen/eozin boyaması sonrasında soğukta saklama sisteminde perfüzyon sistemine göre belirgin bir mitokondriyal hasar gözlendi.

**Sonuç:** Sonuç olarak ekstrakorporeal dolaşım modeli soğukta saklama modeline göre inflamatuvar ve oksidatif hasarı erken dönemden itibaren daha fazla önlemektedir. Bu sebeple kas kitlesi büyük olan ekstremitelerin replantasyonu veya transplantasyonunda ekstrakorporeal dolaşım sistemlerinin kullanılması daha başarılı sonuçlar oluşturabilir.

**Anahtar Kelimeler:** İskemi-Reperfüzyon hasarı, Oksidatif stres, Ekstrakorporeal dolaşım modeli, Soğukta saklama yöntemi

*Biyokimyasal Parametreler*

| | Soğuk-Preoperatif kan | Perfüzyon-Preoperatif kan | Soğuk-Postoperatif kan | Perfüzyon-Postoperatif kan | Soğuk-Deney bacağı | Perfüzyon-Deney bacağı | Soğuk-Kontrol bacağı | Perfüzyon-Kontrol bacağı |
|---|---|---|---|---|---|---|---|---|
| TAS | 6.33 mmol Trolox equiv. /L | 5.97 mmol Trolox equiv. /L | 3.52 mmol Trolox equiv. /L | 7.5 mmol Trolox equiv. /L | 3.4 mmol Trolox equiv. /L | 8.57 mmol Trolox equiv. /L | 6.43 mmol Trolox equiv. /L | 7.14 mmol Trolox equiv. /L |
| TOS | 3.83 micromol H2O2equiv/L | 4.33 micromol H2O2equiv/L | 8.17 micromol H2O2equiv/L | 7.67 micromol H2O2equiv/L | 10.14 micromol H2O2equiv/gr | 8.71 micromol H2O2equiv/gr | 5.86 micromol H2O2equiv/gr | 6.29 micromol H2O2equiv/gr |
| SOD | 192 U/mL | 188 U/mL | 179 U/mL | 232 U/mL | 2.49 U/mg | 4.32 U/mg | 4.11 U/mg | 3.92 U/mg |
| Katalaz | - | - | - | - | 156 U/mg | 141 U/mg | 139 U/mg | 158 U/mg |
| Thiol | 322 U/L | 343 U/L | 201 U/L | 520 U/L | 243 U/g | 302 U/g | 262 U/g | 280 U/g |
| bcl-2 | - | - | - | - | 2.46 ng/mg | 2.91 ng/mg | 2.80 ng/mg | 2.64 ng/mg |
| bax | - | - | - | - | 2.50 ng/mg | 2.68 ng/mg | 2.34 ng/mg | 2.48 ng/mg |
| IL-10 | 43.2 ng/mL | 43.8 ng/mL | 47.1 ng/mL | 54.6 ng/mL | 33.4 ng/mg | 44.4 ng/mg | 38.7 ng/mg | 37.9 ng/mg |
| TNF-alfa | 30.7 ng/mL | 31.3 ng/mL | 41.8 ng/mL | 36.3 ng/mL | 32.2 ng/mg | 27.8 ng/mg | 24.9 ng/mg | 23.2 ng/mg |
| NF-KB | 84 pg/mL | 88 pg/mL | 124 pg/mL | 109 pg/mL | 128 pg/mg | 111 pg/mg | 94 pg/mg | 97 pg/mg |

*ELISA yöntemi kullanıralak bakılan markerler için ortalama değerler*

**ABY-0198**

## Jejunal Fleple Rekonstrüksiyonda Revaskülarizasyon Stratejisinin ve İskemik Ön Koşullandırmanın Histopatolojik İncelemeler, Biyokimyasal Belirteçler, Görüntüleme Yöntemleriyle Değerlendirilmesi

Gökberk Çavuşoğlu[1], Süleyman Yıldızdal[1], Kamran Naghizade[2], Ayşe Erden[2], Zehra Nur Kiki[3], Özay Gököz[3], Belgin Bayram[4], Oytun Portakal[4], Galip Gencay Üstün[1]

*[1]Hacettepe Üniversitesi Tıp Fakültesi, Plastik, Rekonstrüktif ve Estetik Cerrahi Anabilim Dalı,Ankara*
*[2]Hacettepe Üniversitesi Tıp Fakültesi, Tıbbi Fizyoloji Anabilim Dalı,Ankara*
*[3]Hacettepe Üniversitesi Tıp Fakültesi, Tıbbi Patoloji Anabilim Dalı,Ankara*
*[4]Hacettepe Üniversitesi Tıp Fakültesi, Tıbbi Biyokimya Anabilim Dalı,Ankara*

**Giriş:** Jejunum flebi, çapının özefagus çapıyla uyumu ve ameliyat sonrası reflüyü azaltabilen intrinsik motilitesi gibi avantajları sebebiyle özefagus rekonstrüksiyonunda altın standarttır. Bunun yanında, jejunal mukoza vücutta iskemiye ve mikrosirkülasyon bozukluğuna en duyarlı olan dokulardandır. Dokunun iskemiye bu duyarlılığı, fistül oluşumu ve geç dönemde darlık gibi komplikasyonların riskini arttırmaktadır. Bu komplikasyonların, transfer esnasında oluşan iskemi reperfüzyon hasarı ve inflamasyonla doğrudan ilişkili olduğu düşünülmektedir.

Flep transferi esnasında önce arteriyel dolaşım sağlandığında kapilerlerde oluşan ani basınç artışı kompartman sendromuna ve mikrosirkülasyonun bozulmasına sebep olmaktadır. Bu durum flebin yaşamsallığını azaltırken, ameliyat sonrası komplikasyon riskini arttırır. Flep transferi esnasında öncelikle venöz dolaşımın sağlandığı durumdaysa doku iskemiye daha uzun süre maruz kalmaktadır; ancak kapilerlere kan dolumu sonucu kompartman sendromu ve ani basınç artışı; buna bağlı olarak da mikrosirkülasyonun bozulma riski daha az olmaktadır. Geleneksel olarak venin önce onarımı önerilmiş olsa da, bu öneri klinik gözlemler üzerinden yapılmış olup, dokudaki net etkiler uygun histopatolojik ve moleküler incelemeler ve görüntüleme yöntemleriyle gösterilmemiştir.

İskemik ön koşullandırma son yıllarda flep yaşamsallığı konusunda en çok tartışılan konular arasındadır. Jejunum flebinin iskemik ön koşullandırmasının yapılması durumunda flebin iskemi reperfüzyon hasarı miktarının azaltılabileceği ve flep yaşamsallığının artabileceği; buna bağlı olarak komplikasyon oranının düşürülebileceği öngörülmektedir. Jejunum, iskemiye duyarlı yapısı sebebiyle, iskemik ön koşullandırmanın en çok fayda sağlayabileceği fleplerden biri olabilir; fakat bu konuda yapılan çalışmalar oldukça sınırlıdır.

Çalışmanın amacı; jejunal fleple rekonstrüksiyonda revaskülarizasyon stratejilerinin ve iskemik ön koşullandırmanın dokudaki yansımalarının histopatolojik incelemeler ve biyokimyasal belirteçlerin yanı sıra görüntüleme yöntemleriyle incelenmesidir.

**Materyal / Metot:** Her birinde altışar adet Wistar-Albino cinsi erkek sıçan olacak şekilde 8 deney grubu oluşturuldu. Bunların ilk dördü ön koşullandırma yapılmaksızın kontrol (K), önce arteriyel dolaşımın sağlandığı (A), önce venöz dolaşımın sağlandığı (V), arteriyel venöz dolaşımın aynı anda sağlandığı (AV) gruplardı. Diğer dördü ise iskemik ön koşullandırmanın yapıldığı kontrol (ökK), iskemik ön koşullandırma yapılıp önce arteriyel dolaşımın sağlandığı (ökA), iskemik ön koşullandırma yapılıp önce venöz dolaşımın sağlandığı (ökV) ve iskemik ön koşullandırma yapılıp arteriyel venöz dolaşımın aynı anda sağlandığı (ökAV) gruplardı.

Sıçanlara uygun anestezi uygulandıktan sonra orta hat laparotomisi ile jejunuma ulaşıldı. Jejunal flep Superior Mezenterik Arter'den (SMA) beslenecek ve Superior Mezenterik Ven'den (SMV) kanın geri akışı sağlanacak şekilde diseke edildi. Kontrol grubu 80. dakikada ek bir işlem yapılmadan (SMA ve SMV ` deki akım kesintiye uğratılmaksızın) sakrifiye edildi. Önce arteriyel dolaşımın sağlandığı grupta orta hat laparotomisini takiben SMA ve SMV mikroklemplendi. 20. dakikada SMA klempi ve 40. dakikada SMV klempi açılarak önce arteriyel dolaşımın sağlandığı deneysel model oluşturuldu. Önce venöz dolaşımın sağlandığı gruptaysa 20. dakikada SMV klempi ve 40. dakikada SMA klempi açıldı. Arteriyel ve venöz dolaşımın birlikte sağlandığı grupta SMA ve SMV klempleri 40. dakikada birlikte açıldı. Tüm gruplarda flebin kaldırılmasından itibaren 80. dakikada sıçanlar sakrifiye edildi. İskemik ön koşullandırma gruplarındaysa ilk dört gruba uygulanan protokol öncesinde; jejunum flebi diseke edildikten sonra arter ve ven mikroklemplenerek 2 set halinde 4 dakika iskemi ve 1 dakika reperfüzyon sağlandı.

Sakrifikasyonun hemen öncesinde alınan kanlarda Enzim Bağlantılı İmmünoSorbent Testi (ELISA) ile inflamasyon belirteci olan Interlökin-1ß (IL-1ß), Tümör Nekroz Faktör-α (TNF-α) ve inflamasyondan koruyucu bir belirteç olan Süperoksid Dismutaz (SOD) bakıldı. Jejunal segmentlerde Chiu sınıflama sistemine göre histopatolojik hasar incelendi. Tüm gruplarda randomizasyonla seçilen sıçanlarda ek olarak sakrifiye edilmeden önce intrakardiyak olarak indosiyanin yeşili (ICG) görüntüleyicisi (SPY®, Stryker, ABD) ile iskemiden etkilenen alanlar ve jejunal dolaşım incelendi. IL-1ß, TNF-α, SOD ve Chiu ölçümlerini karşılaştırmak için Kruskal-Wallis varyans analizi ve Dunn-Bonferroni testi uygulandı. P değeri <0,05 ise istatistiksel fark anlamlı olarak kabul edildi.

**Bulgular:** İnflamasyonu gösteren belirteç olan TNF-α'nın ELISA veri sonuçlarının analizi düşükten yükseğe olacak şekilde K:54,11; V:75,76; A:96,78; AV:97,16; ön koşullandırma yapılanlarda ökK:53,77; ökV:67,11; ökAV:70,13; ökA: 78,19'dur. Diğer bir inflamasyon belirteci olan IL-1ß'nın ELISA veri sonuçlarının analizi düşükten yükseğe olacak şekilde K:10,49; V:11,02; AV:13,51; A:17,52; ön koşullandırma yapılanlarda ökV:6,88; ökK:7,15; ökA:10,41; ökAV:12,37'dir. TNF-α ve IL-1ß analizi sonuçlarına göre gruplarda kontrol grubu haricinde en iyi sonuç venöz dolaşımın önce sağlandığı grupta çıkmış olup, iskemik ön koşullandırmanın tüm gruplarda inflamasyonu azalttığı görülmüştür.

İnflamasyondan koruyucu fonksiyona sahip bir belirteç olan SOD' un ELISA veri sonuçlarının analizi yüksekten düşüğe doğru olacak şekilde V:17,88; AV:17,52; K:16,67; A:9,66; ön koşullandırma yapılanlarda ökV:27,67; ökK:21,47; ökAV:20,48; ökA:14,67'dir. SOD analizi sonucuna göre inflamasyondan koruma açısından en yüksek sonuç önce venöz dolaşımın sağlandığı grupta, en düşük sonuç ise önce arteriyel dolaşımın sağlandığı grupta çıkmış olup, ön koşullandırma tüm gruplarda inflamasyondan koruyuculuk sağlamıştır.

Jejunal segmentlerdeki hasar ve nekrozun Chiu sınıflama sistemine göre histopatolojik olarak incelenmesi sonucu hasar düşükten yükseğe doğru K:0; V:1; AV:2; A:2,5; ön koşullandırma yapılanlarda ökK:0, ökV:0,5; ökA:1, ökAV:1,5'tur. Kontrol grubu harici en düşük jejunal hasar önce venöz dolaşımın sağlandığı grupta çıkmış olup iskemik ön koşullandırma A, V, AV gruplarında histopatolojik hasarı azaltmıştır. Veriler ve sonuçların etki büyüklüğü IL-1ß için orta; TNF-α, SOD ve Chiu sınıflaması için yüksek olarak sonuçlanmıştır. Analiz sonuçları Tablo 1'de verilmiştir. K, A, V, AV gruplarında randomizasyon sonucu seçilen hayvanlarda sakrifikasyon öncesi intrakardiyak olarak verilen ICG ile yapılan analizde jejunal segmentte en yüksek dolaşım hasarı önce arteriyel dolaşımın sağlandığı grupta, en düşük dolaşım hasarı ise önce venöz dolaşımın sağlandığı grupta saptanmış olup iskemik ön koşullandırma A, V, AV gruplarındaki hasarı azaltmıştır. İndosiyanin yeşili görüntüleri Şekil 1'de gösterilmiştir.

**Sonuç:** TNF-α, IL-1ß, SOD belirteçlerine, Chiu histopatolojik sınıflamasına ve indosiyanin yeşili ile görüntülemenin sonuçlarına göre jejunal fleple rekonstrüksiyonda önce venöz dolaşımın sağlanması gerekliliği gösterilmiştir. Ayrıca güncel bir çalışma konusu olan iskemik ön koşullandırma tüm gruplarda inflamasyonu azaltıp flep yaşamsallığını arttırmıştır. Çalışmamız literatürde histopatolojik incelemeler, biyokimyasal belirteçler ve görüntüleme yöntemleriyle jejunal fleplerde hem venöz dolaşımın önce sağlanmasının hem de iskemik ön koşullandırmanın yapılmasının yararlı olduğunu gösteren ilk çalışma olması açısından değerlidir.

**Anahtar Kelimeler:** iskemi reperfüzyon hasarı, iskemik ön koşullandırma, jejunal flep, özefagus rekonstrüksiyonu, revaskülarizasyon stratejisi

*Şekil 1:İntrakardiyak olarak verilen indosiyanin yeşili ile jejunal fleplerdeki dolaşım ve iskemiden etkilenen alanların görüntülemesi*

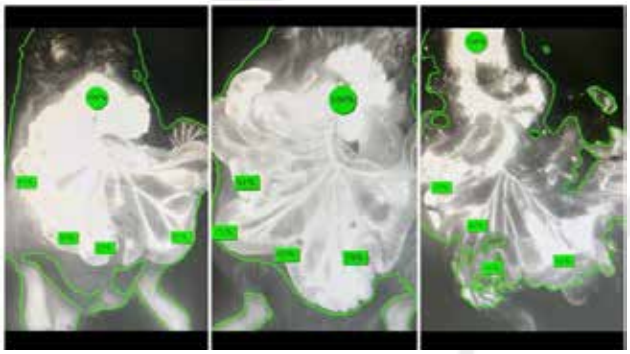

*1-Önce venöz dolaşımın sağlandığı jejunal doku 2-Arteriyel ve venöz dolaşımın aynı anda sağlandığı jejunal doku 3-Önce arteriyel dolaşımın sağlandığı jejunal doku*

*Tablo 1: Deney gruplarında histopatolojik inceleme ve biyokimyasal belirteçlerin incelemelerinin sonuçları.*

| Gruplar | Tümör Nekroz Faktör-α | Interlökin-1ß | Süperoksid Dismutaz | Chiu Histopatolojik Hasar Sınıflaması |
|---|---|---|---|---|
| K | 54,11 | 10,49 | 16,67 | 0 |
| V | 75,76 | 11,02 | 17,88 | 1 |
| AV | 97,16 | 13,51 | 17,52 | 2 |
| A | 96,78 | 17,52 | 9,66 | 2,5 |
| ökK | 53,77 | 6,88 | 21,47 | 0 |
| ökV | 67,11 | 7,15 | 27,67 | 0,5 |
| ökAV | 70,13 | 12,37 | 20,48 | 1,5 |
| ökA | 78,19 | 10,41 | 14,67 | 1 |
| p değeri | 0,002 | 0,777 | 0,019 | 0,001 |
| Etki büyüklüğü | Yüksek | Orta | Yüksek | Yüksek |

*K: Kontrol, V: Önce venöz dolaşımın sağlandığı, AV: Arteriyel venöz dolaşımın aynı anda sağlandığı, A: Önce arteriyel dolaşımın sağlandığı; ökK: İskemik ön koşullandırma yapılan kontrol, ökV: İskemik ön koşullandırma yapılıp önce venöz dolaşımın sağlandığı, ökAV: İskemik ön koşullandırma yapılıp arteriyel venöz dolaşımın aynı anda sağlandığı, ökA: İskemik ön koşullandırma yapılıp önce arteriyel dolaşımın sağlandığı.*

## ABY-0199

## Rat Dorsal Deri Flebi Modelinde Farklı Hemostatik Net Uygulamalarının Karşılaştırılması

Bilge Kaan İsmail[1], Kemal Fındıkçıoğlu[1], Serhat Şibar[1], Çiğdem Elmas[2], Deniz Bulut[2]

*[1]Gazi Üniversitesi Tıp Fakültesi, Plastik Rekonstrüktif ve Estetik Cerrahi Anabilim Dalı, Ankara*
*[2]Gazi Üniversitesi Tıp Fakültesi, Histoloji ve Embriyoloji Anabililm Dalı, Ankara*

**Giriş:** Birçok cerrahi girişimde doku planları birbirinden ayrılmaktadır. Cerrahi işlem sonrası bu doku planları değişken sürelerin sonunda fikse olarak ölü boşluğu kapatmaktadır. Yüz germe ve benzeri ölü boşluk oluşan işlemlerde hematomdan koruma ve doku fiksasyonunu artırmadaki etkinliği iddiasıyla birçok cerrah tarafından hemostatik net kullanılmaktadır. Bu teknikte kullanılan dikişler çoğu zaman deride kalıcı skar oluşmaması için erken dönemde alınmaktadır. Bu çalışmada son dönemlerde kullanımı yaygınlaşan eksternal devamlı kütanöz sütürlerin, güncel adıyla hemostatik net tekniğinin yaygın kullanılan varyasyonları arasındaki farkın histoloji, görüntüleme ve gözlem yöntemleriyle önceden tanımlanmış olan modifiye McFarlane kaudal bazlı rat dorsal deri flebi modelinde karşılaştırılması amaçlanmıştır.

**Gereç ve Yöntem:** Çalışmada minimum 12 haftalık, ağırlıkları benzer, erkek cinsiyette Wistar Albino ırkı rat kullanıldı. Toplamda 30 adet rat, her grupta 6 rat olacak şekilde 5 gruba ayrıldı. Ratlar uygun anestezi sonrası supin pozisyonda tespit edildi. Kaudal bazlı 9x3 cm modifiye Mcfarlane dorsal deri flebi bistüri ile kaldırıldı. Çalışma gruplarında deri flebi 5-0 keskin polipropilen sütürlerle flep proksimalinden başlanarak flep distaline doğru (vertikal yönlü) veya flep sol lateralinden sağ lateraline doğru (horizontal yönlü) hemostatik net tekniğiyle ait olduğu alana sütüre edildi, insizyon hattı 1 cm aralıklı olarak primer sütüre edildi. Kontrol grubunda ise flep kaldırıldıktan sonra sadece insizyon hattı 1 cm aralıklı olarak primer sütüre edildi, hemostatik net uygulanmadı. Hemostatik

net sütürleri 60. saat veya 7. günde alındı. Grup 1 vertikal yön ve 60. saat dikiş alımı, grup 2 horizontal yön ve 60. saat dikiş alımı, grup 3 vertikal yön ve 7. gün dikiş alımı, grup 4 horizontal yön ve 7. gün dikiş alımı, grup 5 kontrol grubunu oluşturmaktaydı (Tablo 1). Gruplarda SPY cihazı yardımlı immün floresan anjiografi ile ilk cerrahi sonrası 0. dakika, 60. saat ve 7. günde flep proksimal, orta ve distal kısmında perfüzyon değerlendirildi (Şekil 1). Rat dorsali cerrahi işlemden bir hafta sonra standart şekilde fotoğraflandı. ImageJ programıyla flep sağkalım alanları yüzde olarak hesaplandı. 20. günde tüm ratlar sakrifiye edilerek deri fikse olması beklenen taban dokusu ile eksize edildi ve inceleme için histolojiye gönderildi.

**Bulgular:** Makroskobik sağkalım açısından gruplar arasında fark saptanmadı. Yeni damar oluşumu bakımından proksimal, orta ve distal kısımda grup 5'te (kontrol) istatistiksel olarak diğer gruplardan daha az yeni damar oluşumu saptandı. Cerrahi sonrası 0. dakika, 60. saat ve 7. gün SPY skorları açısından gruplar açısından anlamlı fark yoktu. Proksimal bölge SPY skorları açısından grup 1 ve grup 5 için 0. dakikadan 7. güne anlamlı artış saptandı. Orta bölge SPY skorları açısından grup 4 hariç tüm gruplarda 60. saatten 7. güne anlamlı artış saptandı. Distal bölge SPY skorları açısından gruplar arasında anlamlı fark saptanmadı. Hemoraji, inflamasyon, ödem, kollajen boyanma skoru ve bağ doku fibroblast yoğunluğu açısından gruplar arasında anlamlı fark saptanmadı.

**Tartışma:** Hemostatik net ile vasküler pleksusların uzanım yönü cerrahi pratikte farklı şekillerde olabilmektedir. Hemostatik net yaygın kullanılan şekli ile malar bölgede vasküler uzanıma dik, alın bölgesindeki kaş kaldırma cerrahilerinde ise vasküler uzanıma paralel seyir göstermektedir. Buradan yola çıkarak 1. ve 3. grupta vertikal yönlü hemostatik net uygulandı. 2. ve 4. grupta ise horizontal yönlü hemostatik net uygulandı. Hemostatik net vasküler uzanıma 1. ve 3. grupta paralel seyirli iken 2. ve 4. grupta dik seyirliydi. Tüm gruplarda gruplar arasında flep sağkalımı açısından anlamlı fark saptanmadı. Bu durum hemostatik net yönünün flep sağkalımını etkilemediğini göstermekteydi. Proksimal kısım SPY skorları incelendiğinde grup 1 ve kontrol grubunda 0. dakika ve 7. gün skorları arasında anlamlı bir artış gözlemlendi. Buradan çıkarımla vertikal yön ve 60. saat kombinasyonunun, horizontal yön ve 7. güne göre vaskülariteyi 7. günde daha iyi koruyabileceği yorumlandı. Ancak hemostatik netin eş şartlarda 60 saat ile 7 gün tutulması arasında flep sağkalımı açısından anlam farkı bulunmadı. Hemostatik netin uzun süre yerinde bırakılması doku vaskülaritesinin kritik olduğu alanlarda iskemiyi artırıyor olabilir. Fakat bu durum immobilizasyonu artırarak flebin greft benzeri inoskülasyon mekanizmasıyla daha iyi kanlanmasını da sağlayabilir. Bu etkiler birlikte düşünüldüğünde dikiş alım günleri arasında anlamlı fark olmaması anlaşılabilir. Orta kısım SPY skorları incelendiğinde 4. grup hariç tüm gruplarda 60. saatten 7. güne anlamlı artış saptadık. Bu kısım kendi proksimalinde iyi kanlanırken distalinde iskeminin başladığı bölgeydi. 4. grupta diğer gruplarda gözlenen SPY skoru artışının olmaması horizontal ve 7. gün kombinasyonunun dezavantajını gösteriyor olabilir. SPY'daki bu bulguya rağmen gruplar arasında flep sağkalımı açısından anlamlı bir fark bulunmadı. Distal kısmın nekroza giden alan olduğu düşünüldüğünde artan neovaskülarizasyona rağmen hemostatik net flep sağkalımında anlamlı bir değişikliğe yol açmamıştır. Neovaskülarizasyonun zaman alan bir süreç olması ve hemostatik netin ilk günlerde dolaşıma anlamlı katkısının olmaması bu durumun olası sebebidir.

**Sonuç:** Hemostatik net uygulaması 60 saat ve 7 gün sürelerle vertikal veya horizontal konumlandırılarak uygulandığında flep sağkalımını etkilememiştir. Hemostatik net modifiye McFarlane dorsal deri flebinde distaldeki nekroza etkili değildir. Hemostatik net uygulanan tüm gruplarda kontrol grubuna göre tabanda neovaskülarizasyon artmıştır Hemostatik net grupları ile kontrol grubuna ait SPY perfüzyon skorları cerrahi sonrası 0. dakika, 60. saat ve 7. günde değerlendirilmiş ve doku perfüzyonunun etkilenmediği gösterilmiştir. Ödem, inflamasyon, hemoraji ve kollajen ölçümlerinde gruplar arasında anlamlı fark saptanmamıştır.

**Anahtar Kelimeler:** Hemostatik net, flep, dolaşım, rat, sütür

**Şekil 1**

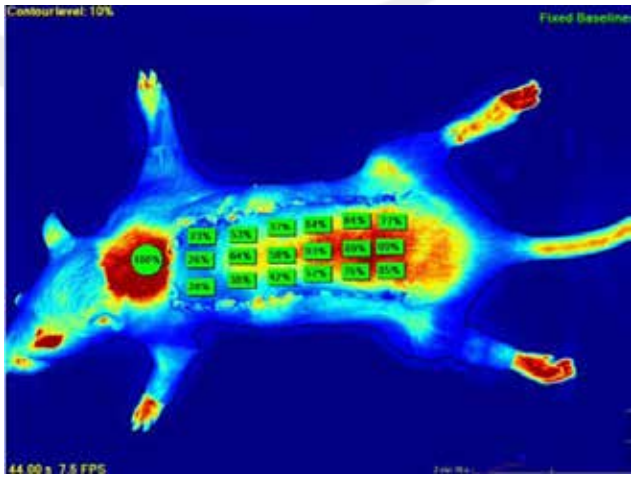


*SPY Floresan Anjiografi Cihazı ile Flep Perfüzyonu Ölçümü*

*Tablo 1*

| Gruplar | Hemostatik net dikişi alım zamanı | Hemostatik net sütunu ilerleme yönü |
|---|---|---|
| Grup 1 | 60. saat | Vertikal |
| Grup 2 | 60. saat | Horizontal |
| Grup 3 | 7. gün | Vertikal |
| Grup 4 | 7. gün | Horizontal |
| Grup 5 (kontrol) | Dikiş yok | Dikiş yok |

*Deney grupları ve yapılan işlemler*

## ABY-0240

# Asellüler Sinir Allogreftleri ile Periferik Sinir Defektlerinin Onarımında Otogreftlere Alternatif Fonksiyonel Kazanım Mümkün mü? Mezenkimal Kök Hücre, Sekretom ve Cerrahi Anjiyogenezin Allogreft Rejenerasyonuna Etkisi: Deneysel Çalışma

Oğuz Eker[1], Gökçe Yıldıran[1], Zeliha Esin Çelik[2], Gülsemin Çiçek[3], Fatma Öz Bağcı[3], Hande Akdeniz[1], Zekeriya Tosun[1]

*[1]Selçuk Üniversitesi Tıp Fakültesi, Plastik, Rekonstrüktif ve Estetik Cerrahi Ana Bilim Dalı, Konya*
*[2]Selçuk Üniversitesi Tıp Fakültesi, Tıbbi Patoloji Ana Bilim Dalı, Konya*
*[3]Necmettin Erbakan Üniversitesi Tıp Fakültesi, Histoloji ve Embriyoloji Ana Bilim Dalı, Konya*

**Giriş:** Periferik sinir defektleri duyusal ve motor fonksiyon kaybına yol açan, klinik pratikte sık karşılaşılan önemli bir sorundur. Otogreftler kritik boyuttaki defektlerin onarımında altın standart olarak görülmekle birlikte duyu kaybı, nöroma, ağrı ve skar gibi donör alan problemlerine ve uzamış operasyon süresine neden olabilmektedir (Pan, 2020). Literatürde otogreftlere alternatif olabilecek asellüler sinir allogreftleri (ASG) tanımlanmış olsa da, ASG ile fonksiyonel kazanımlarda henüz istenilen düzeye ulaşılamamış olması araştırmacıları ek arayışlara yönlendirmiştir (DeLeonibus, 2021).

Bu çalışmanın amacı, periferik sinir defektlerinin ASG ile onarımlarında daha iyi fonksiyonel rejenerasyon sağlayabilmek için Wharton Jeli kaynaklı mezenkimal kök hücre (WJ-MKH), sekretom ve cerrahi anjiyogenezin (CA) etkinliğinin değerlendirilmesidir.

### Gereç ve Yöntem

A. Çalışma Planı

Etik kurul onayını takiben 56 adet, 7-12 haftalık, 250-350 gr Wistar Albino cinsi erkek rat çalışmaya dahil edildi. Her grupta 8 rat olacak şekilde rastgele 7 gruba ayrıldı. Tüm ratların sol arka ekstremitesinde, literatürde tanımlanan kritik boyutta 10 mm'lik siyatik sinir defekt modeli oluşturuldu (DeLeonibus, 2021).

Grup 1: Kontrol grubu, Otogreftle onarım

Grup 2: ASG

Grup 3: ASG + WJ-MKH

Grup 4: ASG + Sekretom

Grup 5: ASG + CA

Grup 6: ASG + CA + WJ-MKH

Grup 7: ASG + CA + Sekretom

B. Allogreftlerin Eldesi ve Desellülarizasyon

24 adet, 7-12 haftalık, 250-350 gr Sprague Dawley rattan bilateral 10 mm'lik siyatik sinir grefti alındı. Greftlerin desellülarizasyonunda 'Noniyonik deterjan + Anyonik deterjan' prosedürü uygulandı (Shin, 2019).

C. WJ-MKH ve Sekrotomun Hazırlanması ve Ön Koşullama

WJ-MKH'lere, serum aracılı kök hücre aktivasyonu tekniğine uygun olarak ön koşullandırma yapıldı ve kültüre edildi (Moon, 2018). Hücrelerin karakterizasyonu, farklılaşma potansiyeli ve hücre sayımı flow sitometrik olarak incelenerek validasyon yapıldı. Kültür sıvılarından sekretom elde edildi. WJ-MKH ve sekretomun ASG'ye ekimi, fibrin damla yöntemiyle gerçekleştirildi (Bae, 2022). WJ-MKH ve sekretom içeren gruplarda, her bir ASG için 1x106 WJ-MKH ve bunlardan üretilmiş sekretom uygulandı.

D. Cerrahi Teknik

Tüm gruplarda, mikroskop altında gluteal kas ve biceps femoris kası arasındaki intermusküler oluktan insizyon yapıldı. Künt diseksiyonla siyatik sinir açığa çıkarıldı. 10 mm'lik sinir defekti oluşturuldu. Çıkarılan sinir grefti, Grup 1'de otogreft olarak uygulandı. Diğer tüm gruplarda ASG ile defekt onarımı yapıldı.

Grup 5, Grup 6 ve Grup 7'de (CA eklenen gruplar) Süperfisyal İnferior Epigastrik Arter Adipofasyal Flebi, literatürde tarif edildiği şekilde ventral abdomen bölgesinden kaldırılıp cilt altı tünelden geçirilerek siyatik sinir onarım bölgesine pediküllü olarak taşındı ve ASG etrafına sarıldı (Saffari, 2020a). Flebin viabilitesinin gösterilmesi amacıyla, lazer yardımlı ICG anjiyografisi (SPY Elite, Novadaq Technologies, USA) yapıldı ve flep dolaşımı teyit edildi.

E. Değerlendirme

3, 6 ve 9. haftalarda Video Yardımlı Yürüme Analizi (VYYA), Siyatik Fonksiyonel İndeks (SFİ) ve Pin-prick Testi yapıldı.

Bunlara ek olarak 9. haftada Elektrofizyolojik Değerlendirme (EMG), Histopatolojik ve İmmünhisto kimyasal Analiz, Tibialis Anterior Kası Ağırlık ve Hacim Ölçümü yapıldı (Tablo 1).

F. İstatistik

Veriler SPSS 26.0 ile normal dağılım testine tabi tutuldu, parametrik veriler One-way ANOVA ve nonparametrik veriler Kruskal-Wallis testi kullanılarak değerlendirildi. $p<0.05$ istatistiksel olarak anlamlı kabul edildi.

### Bulgular

1. Fonksiyonel Değerlendirme Bulguları

Motor fonksiyonun değerlendirilmesinde kullanılan 9. hafta SFİ ve VYYA testlerinde, yalnızca ASG uygulanan grup (-72.96±6.5), otogreft grubundan (-43.61±6) anlamlı şekilde düşük bulunurken ($p<0.05$), ASG'ye ek olarak WJ-MKH (-47.95±9.5), sekretom (-53.78±7.73), WJ-MKH+CA (-45.82±4.29) ve sekretom+CA (-50.64±6.69) uygulanan gruplarda otogreft grubu kadar üstün motor fonksiyonel sonuçlar elde edildi.

Duyu fonksiyonunun değerlendirilmesinde kullanılan 6. hafta pin-prick testinde, yalnızca ASG uygulanan grup, otogreft grubundan anlamlı şekilde düşük bulunurken ($p<0.05$), ASG'ye ek olarak WJ-MKH, CA, WJ-MKH+CA ve sekretom+CA uygulanan gruplarda otogreft grubu kadar üstün duyusal fonksiyonel sonuçlara ulaşıldı.

Elektrofizyolojik değerlendirme ile kas ağırlık ve hacim indeksi değerlendirmesinde gruplar arasında fark oluşmadı ($p>0.05$).

2. Histopatolojik ve İmmünhistokimyasal Bulgular

Organize akson rejenerasyonu, beklendiği şekilde otogreft grubunda diğer tüm gruplardan anlamlı olarak yüksekti ($p<0.05$). WJ-MKH ve CA uygulanan tüm gruplarda, yalnızca ASG uygulanan gruba göre daha iyi organize akson rejenerasyonu elde edildi ($p<0.05$). (Resim 1, h1-h7)

ASG'ye ek olarak WJ-MKH, CA ve sekretom+CA uygulaması yapılan gruplarda otogreft grubundaki kadar üstün vaskülarizasyon elde edildi ($p>0.05$). Yalnızca ASG uygulanan grup, otogreft grubundan vaskülarizasyon açısından belirgin olarak düşük bulundu ($p<0.05$). (Resim 1, i1-i7)

**Tartışma:** Plastik cerrahi klinik pratiğinde, kritik boyuttaki sinir defektlerinin onarımında ASG kullanımı umut vadetmekte, ancak otogrefte benzer ideal fonksiyonel sonuç arayışları devam etmektedir (DeLeonibus, 2021). Fonksiyonel sonuçlardaki yetersizliklerin, ASG'nin revaskülarize olmasına kadar geçen sürede, greftin santralinde gelişen nekroz ve fibrozisin akson rejenerasyonunu engellemesine bağlı olduğu düşünülmektedir (Saffari, 2020b).

Bu çalışmada, yalnızca ASG kullanımı ile giderilemeyen bu olumsuzluklar için, vaskülarizasyonu arttırdığı bilinen WJ-MKH, sekretom ve CA'nın fonksiyonel kazanımlara olan etkisi araştırılmıştır.

CA'nın ASG'nin etrafında vaskülarizasyonu arttırdığı literatürde gösterilmiştir (Saffari, 2020b). Skarlı ve avasküler yara yataklarında ve kritik boyuttaki sinir defektlerinde gözlenen zorlu sinir rejenerasyonunun, sinir mikroçevresindeki lokal kan akımı artışı ile üstesinden gelinebileceği düşünülmektir. Çalışmamızda, CA uygulamanın, CA'ya ek olarak sekretom uygulamanın ve WJ-MKH uygulamanın vaskülarizasyon ve organize akson rejenerasyonu skorlamasında belirgin artış sağladığı gösterilmiştir. Aynı gruplardaki 6. ve 9. haftalarda duyusal ve motor fonksiyonel iyileşme parametrelerinin otogreft grubundaki kadar üstün olmasının, yüksek miktarda vaskülarizasyon ve akson rejenerasyonuna bağlı olduğu düşünülmüştür.

MKH'ler, sekretom olarak adlandırılan içerisinde sitokinler, büyüme faktörleri, egzozomlar ve mikroveziküller barındıran biyoaktif faktörler salgılar (Baraniak, 2010). Düşük immünojenitesi, geniş güvenlik ve doz aralığı, uzun süre depolanabilmesi sekretomun temel avantajlarıdır. Literatürde CA ile sekretom uygulamasının bir arada kullanıldığı çalışma bulunmamakta olup çalışmamızda bu kombinasyonun etkisi araştırılmıştır. Sekretom tek başına kullanıldığında vaskülarizasyon ve organize akson rejenerasyonu açısından anlamlı artış sağlayamazken, CA ile birlikte kullanıldığında her iki parametrede de anlamlı artış gözlenmiştir. Sekretom ve CA'nın aynı anda uygulanmasının yalnızca sekretom ya da yalnızca CA uygulamasının aksine hem duyu hem de motor fonksiyon açısından otogreftle benzer sonuçlar sunması, sekretom ve CA'nın sinerjistik etkisine bağlanmıştır.

İyi bir fonksiyonel kazanım sağlanması için sinir grefti içerisinde yeterli düzeyde akson rejenerasyonu olması gereklidir. Çalışmamızda, ASG'nin WJ-MKH+CA ile birlikte uygulandığı grupta, otogreft grubunda olduğu kadar üstün akson rejenerasyonu sağlanmıştır. WJ-MKH ve CA birlikte uygulandığında, ayrı ayrı uygulanmalarının aksine, VYYA'da otogreft grubu kadar üstün motor fonksiyonel sonuçlar elde edilmiş, bu durum WJ-MKH ve CA'nın sinerjistik etki göstermelerine bağlanmıştır.

Sonuç: WJ-MKH ve sekretomun, kritik boyuttaki sinir defektlerinde CA ile birlikte uygulanmasının fonksiyonel sonuçları belirgin şekilde arttırdığı ve otogrefte benzer sonuçlar elde edildiği, bu kombinasyonun kanlanması zayıf, skarlı alıcı alanlarda ASG uygulamasında klinik pratiğe uyarlanabilecek etkin ve güvenilir bir rekonstrüksiyon seçeneği olabileceği gösterilmiştir.

**Anahtar Kelimeler:** Asellüler sinir allografti, Cerrahi anjiyogenez, Periferik sinir onarımı, Sekretom, Wharton Jeli Kaynaklı Mezenkimal Kök Hücre

*Resim 1*

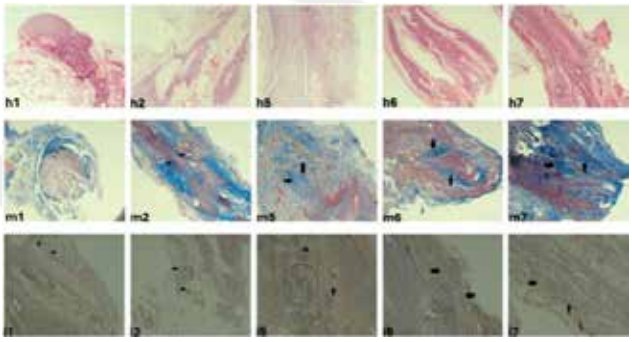


*Resim 1: Aksonal Rejenerasyon Görüntüleri (h1: Grup 1, h2: Grup 2, h5: Grup 5, h6: Grup 6, h7: Grup 7) En iyi akson rejenerasyon bulguları Grup 1'de görülmektedir. Endonöral Bağ Doku Değerlendirmesi (m1: Grup 1, m2: Grup 2, m5: Grup 5, m6: Grup 6, m7: Grup 7) Oklar endonöral bağ doku artışını göstermekte olup Grup 1'de endonöral bağ doku artışı gözlenmemektedir. İmmünhistokimyasal Preparatlara Ait CD34 Boyama Görüntüleri ( i: Grup 1, i: Grup 2, i5: Grup 5, i6: Grup 6, i7: Grup 7) Oklar vasküler proliferasyon alanlarını göstermektedir. Grup 5'de endotelyal tomurcuklanmalar çember içine alınmıştır.*

**Değerlendirme Testleri**

| 3-6-9. Hafta | 9. Hafta |
|---|---|
| Video Yardımlı Yürüme Analizi (VYYA) | Elektrofizyolojik Değerlendirme (EMG) |
| Siyatik Fonksiyonel İndeks (SFİ) | Histopatolojik Analiz |
| Pin-prick Testi | İmmünhistokimyasal Analiz |
| | Tibialis Anterior Kası Ağırlık ve Hacim Ölçümü |

*Tablo 1*

## ABY-0271

## Fronto-Orbital İlerletme Yapılan Kraniosinostoz Olgularında Kanamayı Etkileyen Faktörlerin İncelenmesi

Rabia Yudum Somuncu[1], Güven Ozan Kaplan[1], Ahmet İlkay Işıkay[2], Özgür Canbay[3], Mert Çalış[1], Münip Gökhan Tunçbilek[1]

*[1]Hacettepe Üniversitesi Tıp Fakültesi, Plastik, Rekonstrüktif ve Estetik Cerrahi Ana Bilim Dalı, Ankara*
*[2]Hacettepe Üniversitesi Tıp Fakültesi, Beyin ve Sinir Cerrahisi Ana Bilim Dalı, Ankara*
*[3]Hacettepe Üniversitesi Tıp Fakültesi, Anesteziyoloji ve Reanimasyon Ana Bilim Dalı, Ankara*

Kraniosinostozda cerrahinin amacı; kafa içi hacmin arttırılarak beyin gelişimine imkan veren alanın sağlanması, kafa içi basınç artışı nedeniyle görülen komplikasyonların engellenmesi, kranial morfolojinin düzeltilmesi, glob-supraorbital rim ilişkisinin düzeltilerek oküler komplikasyonların önlenmesi olarak sayılabilir. Kranial kubbenin genişletilmesi ve şekillendirilmesi amacıyla günümüzde birçok merkez tarafından standart cerrahi yaklaşım fronto-orbital ilerletme (FOİ) olarak kabul edilmektedir. Bu teknikte; frontal kemik ve supraorbital bar dura korunarak kaldırılır, kemikler yeniden şekillendirilir, ilerletilerek uygun konumda tespit edilir. Ancak kraniosinostozun cerrahi onarımı sırasında gerçekleşen kan kaybı en büyük endişelerden biri olmaya devam etmektedir. Bunun temel nedeni pediatrik yaş grubunda toplam kan hacminin erişkinlere göre rölatif olarak düşük olmasıdır. Bu nedenle de küçük miktarlardaki kan kaybı hastanın hızlıca dekompanse olmasına ve yaşamı tehdit eden hipotansiyon, kardiyak arrest gibi komplikasyonlara neden olabilir. Ek olarak kan kaybını replase etmek amacıyla gerçekleştirilen transfüzyonlar enfeksiyon, alerji ve transfüzyonla ilişkili organ hasarı gibi komplikasyonlara yol açabilmektedir. 12 aylıktan küçük bebekler, transfüzyon ilişkili komplikasyonlara karşı daha yüksek risk altındadırlar. Tüm bu durumlar göz önünde bulundurulduğunda, kraniosinostoz cerrahisinde intraoperatif kanama miktarını etkileyen faktörlerin anlaşılmasının, uygun replasman stratejilerinin ortaya konulmasının daha da önem kazandığı görülmektedir. Bu çalışmanın amacı; FOİ yapılan hastalarda kanama miktarını etkileyen faktörlerin araştırılması ve farklı transfüzyon stratejilerinin sonuçlarının incelenmesidir.

**Yöntem-Gereçler:** Kliniğimizde, 1997-2023 yılları arasında kraniosinostoz tanısıyla fronto-orbital ilerletme yapılan hastalar retrospektif olarak incelendi. Kraniosinostoz nedeniyle FOİ harici, posterior kranial distraksiyon, strip kraniektomi gibi farklı cerrahiler geçirmiş hastalar ve yetersiz tıbbi kayıtları olan hastalar çalışmadan dışlandı. Çalışmaya dahil edilen hastaların demografik ve klinik bilgileri, kanama miktarı parametreleri ve kan ürünü transfüzyon hikayeleri not edildi. İntrakraniyal basınç artışı, hem klinik hem de radyolojik değerlendirmeyle incelendi. Hastalar yaşlarına göre, 18 ay altı ve üstü olarak kategorize edildi. Belirtilen değişkenler ve kanama miktarı arasındaki ilişki araştırıldı. Ulaşılan verilerin istatistiksel analizi, Kruskal-Wallis varyans analizi, Mann-Whitney U ve Pearson ki-kare testinden faydalanılarak SPSS 23.0 İstatistik Analiz programı ile yapıldı. Kanama miktarını etkileyen değişkenlerin incelenmesinde multipl lineer regresyon analizi kullanıldı.

**Bulgular:** Hastaların Klinik ve Demografik Özellikleri

26 yıllık süreçte FOİ yapılan 231 kraniosinostoz hastasından 134'ü (%58) erkek ve 97'si (%42) kadındı. Ameliyat anındaki medyan yaş 14 ay (aralık: 5-109 ay) ve medyan ağırlık 10 kg (aralık: 6-31 kg) idi. En sık etkilenen sütür 103 (%44.6) hastada metopik sütür olmakla birlikte 64 (%27.7) hastada tek taraflı koronal, 46 (%19.9) hastada çift taraflı koronal ve 18 (%7.8) hastada çoklu sütür sinostozu mevcuttu. 37 (%16) hastada eşlik eden bir sendrom vardı. (Apert (n:19, %8.2), Crouzon (n:10, %4.3), Saethre-Chotzen (n:3, %1.3) ve Pfeiffer sendromu (n:5, %2.2) Hastaların 45'inde (%19.5) ameliyat öncesi klinik veya radyolojik olarak artmış intrakraniyal basınç bulguları vardı.

Medyan ameliyat süresi 270 dakika olup, 150 ile 510 dakika arasında değişmekteydi. Kırk üç (%18.6) hastada ameliyat sırasında dura hasarı gözlendi ve onarıldı.

Kanama Miktarı ParametreleriToplam kanama miktarının medyan değeri 200 ml, birim ağırlık başına kanama miktarının medyan değeri (toplam kanama miktarı/ ağırlık) 19 ml/kg idi (Tablo1). Kanama miktarının toplam kan hacmine oranının medyan değeri %25 (aralık: %4.4 - %111.1) idi.

18 aydan büyük hastalarda, 18 aydan küçük hastalarla karşılaştırıldığında kanama miktarının anlamlı derecede daha fazla olduğu görüldü (220 ml'ye karşı 200 ml, p=0.015). Ancak, 18 aydan büyük hastalarda birim ağırlık başına kanama miktarı daha düşük olmasına rağmen (17.3 ml/kg'ya karşı 20 ml/kg) iki grup arasındaki fark anlamlı bulunmamıştır (p=0.151).

Cinsiyetler arasında kanama miktarı benzer olmasına rağmen (200 ml'ye karşı 200 ml, p=0.106), erkek hastalarda birim ağırlık başına kanama miktarı anlamlı derecede daha düşük olarak gözlenmiştir (18 ml/kg'ya karşı 20 ml/kg, p=0.018). Çoklu sütür sinostozu olan hastalarda, hem toplam kanama miktarı (250 ml'ye karşı 200 ml, p=0.019) hem de birim ağırlık başına kanama miktarı (24.4 ml/kg'ya karşı 17.7 ml/kg, p=0.019) tek sütür sinostozu olan hastalara göre anlamlı derecede daha yüksekti. Benzer şekilde, sendromik hastalarda hem toplam kanama miktarı (260 ml'ye karşı 200 ml, p<0.001) hem de birim ağırlık başına kanama miktarı (27.7 ml/kg'ya karşı 18.1 ml/kg, p<0.001) sendromik olmayan hastalara göre anlamlı derecede daha yüksek bulundu.

Artmış intrakraniyal basınç ve dura hasarının varlığının, hem kanama miktarını (sırasıyla 250 ml'ye karşı 200 ml, p<0.001 ve 300 ml'ye karşı 200 ml, p<0.001) hem de birim ağırlık başına kanama miktarını (sırasıyla 25 ml/ kg'ya karşı 18 ml/kg, p<0.001 ve 27.2 ml/kg'ya karşı 17.8 ml/kg, p=0.001) anlamlı derecede arttırdığı gözlendi. Ameliyat sırasında traneksamik asit verilen hastalarda (n=32, %13.9) anlamlı derecede daha az kanama miktarı (150 ml'ye karşı 200 ml, p<0.001) ve birim ağırlık başına kanama miktarı (13.4 ml/kg'ya karşı 20 ml/kg, p=0.001) olduğu görüldü.

Kanama miktarı (r=0.629) ve birim ağırlık başına kanama miktarının (r=0.599) ameliyat süresi ile orta derecede ve pozitif korelasyon gösterdiği bulundu. Buna göre ameliyat süresindeki uzamanın kanama miktarını arttırdığı belirlendi (p<0.001).

Çoklu doğrusal regresyon analizinde, değişkenlerden yalnızca sendrom varlığı, dura hasarı ve ameliyat süresinin toplam kanama miktarı ve birim ağırlık başına kanama miktarı üzerinde istatistiksel olarak anlamlı bir etkiye sahip olduğu bulundu. Model, toplam kanama miktarındaki varyansın %44'ünü ($R^2$) ve birim ağırlık başına kanama miktarındaki varyansın %34.8'ini açıklamıştır.

Transfüzyon Parametreleri

İntraoperatif uygulanan eritrosit süspansiyonu transfüzyonu 100 ml (0-1110) ve 10 ml/kg (0-75.8) idi. İntraoperatif olarak 10 ml/kg' dan daha az transfüzyon yapılan hastalarda postoperatif transfüzyon miktarı 5.93±6.32 ml/kg idi. İntraoperatif 10 ml/kg' dan daha fazla transfüzyon yapılan hastalarda transfüzyon miktarı 8.27±7.51 ml/kg olarak bulundu. Buna göre intraoperatif olarak 10ml/kg'dan daha fazla transfüzyon yapılan grupta, postoperatif dönemde de transfüzyon ihtiyacının anlamlı derecede daha yüksek olduğu bulundu (p=0.011).

**Sonuç:** Bildiğimiz kadarıyla mevcut çalışma, FOİ cerrahisi geçiren hastalarda perioperatif kanamayı etkileyen faktörleri inceleyen literatürdeki en geniş seridir. Çalışmanın verileri ışığında aşağıdaki hususlara dikkat edilmelidir.

- Kanamanın fazla olacağı ön görülen hastalarda, hem transfüzyon miktarını azaltmak hem de anesteziyle ilişkili komplikasyonları en aza indirmek için cerrahinin zamanlaması geciktirilebilir.
- Özellikle çoklu sütür sinostozu olan sendromik hastalarda intrakraniyal basınç artışının sıklıkla eşlik edebildiği göz önüne alınarak intraoperatif replasman ilkeleri genişletici şekilde revize edilmelidir.
- Kraniotomi sırasında duranın hasarlanmamasına özen gösterilmeli, hasar varlığında ise kanama miktarının artacağı hesaba katılarak transfüzyon yönetimi yapılmalıdır.
- Kanama miktarını azaltmak için cerrahi süresi olabildiğince kısa tutulmalı, uzamış operasyonlarda transfüzyon ihtiyacının artacağı akılda tutulmalıdır.
- Traneksamik asit kanama miktarını azaltmak amacıyla güvenle kullanılabilir.
- İntraoperatif dönemde yapılan agresif transfüzyonun postoperatif dönemdeki transfüzyon ihtiyacını azaltmadığı dikkate alınmalı, intraoperatif transfüzyon ihtiyacı fazla olan hastalarda postoperatif transfüzyon ihtiyacı açısından dikkatli olunmalıdır.

**Anahtar Kelimeler:** fronto-orbital ilerletme, kan transfüzyonu, kanama miktarı, kraniofasial sendromlar, kraniosinostoz

*Tablo 1: Değişkenlerin Kan Kaybına Etkisi*

**Tablo 1: Değişkenlerin Kan Kaybına Etkisi**

| Değişkenler | Alt grup | Hasta Sayısı, n (%) | Kan Kaybı (ml) Medyan (min-maks) | p-Değeri | Kan Kaybı/ Vücut Ağırlığı (ml/kg) Medyan (min-maks) | p-Değeri |
|---|---|---|---|---|---|---|
| Operasyon Yaşı(y) | 18+ | 131 (85.6) | 200 (50-400) | 0.015 | 20 (2-48) | 0.151 |
| | <18 | 80 (34.6) | 250 (50-1050) | | 19.5 (3.3-83.3) | |
| Cinsiyet | Erkek | 134 (58) | 200 (50-1050) | 0.106 | 18 (3-83.3) | 0.019 |
| | Kız | 97 (42) | 300 (50-900) | | 20 (3.3-75) | |
| Etkilenen Sütür | Metopik | 103 (44.6) | 200 (50-1050) | <0.001 | 17.6 (3.2-72.4) | <0.001 |
| | Unilateral Koronal | 64 (27.7) | 300 (50-950) | | 18.1 (3.3-48) | |
| | Bilateral Koronal | 46 (19.9) | 250 (100-900) | | 22.6 (8.3-75) | |
| | Multipl | 18 (7.8) | 250 (50-500) | | 24.4 (6.3-83.3) | |
| Etkilenen Sütür | Tek | 213 (92.2) | 200 (50-1050) | 0.019 | 18.7 (3.3-75) | 0.019 |
| | Multipl | 18 (7.8) | 250 (50-500) | | 24.4 (6.3-83.3) | |
| Sendrom | Var | 37 (16) | 200 (140-900) | <0.001 | 27.7 (8.3-75) | <0.001 |
| | Yok | 194 (84) | 200 (50-1050) | | 18.1 (3.3-83.3) | |
| Artmış İKB | Var | 45 (19.5) | 250 (100-600) | <0.001 | 25 (5.3-83.3) | <0.001 |
| | Yok | 186 (80.5) | 200 (50-1050) | | 18 (3.3-75) | |
| Dural Yırtılanma | Var | 43 (18.6) | 300 (250-1050) | <0.001 | 27.2 (10.2-83.3) | 0.001 |
| | Yok | 188 (81.4) | 200 (50-900) | | 17.8 (3.3-75) | |
| Traneksamik Asit | Var | 32 (13.9) | 150 (50-350) | <0.001 | 13.4 (6-43.7) | 0.001 |
| | Yok | 199 (86.1) | 200 (50-1050) | | 20 (3.3-83.3) | |

İKB: İntrakraniyal Basınç

## ABY-0412

## Klinik Olarak Metastazlı Olmayan Malign Melanom Hastalarında Mikroskopik Metastaz Olasılığının Değerlendirilmesinde Farklı Öngürü Yöntemlerinin Karşılaştırılması

Mehmet Korkut[1], Hayri Ömer Berköz[1], Erol Kozanoğlu[1], Ufuk Emekli[1], Şule Öztürk Sarı[2]

*[1]İstanbul Üniversitesi, İstanbul Tıp Fakültesi, Plastik, Rekonstrüktif ve Estetik Cerrahi Ana Bilim Dalı, İstanbul*
*[2]İstanbul Üniversitesi, İstanbul Tıp Fakültesi, Patoloji Ana Bilim Dalı, İstanbul*

**Giriş-Amaç:** Dünya çapında malign melanom sıklığı giderek artmaktadır. Güncel NCCN kılavuzlarına göre sentinel lenf nodu (SLN) metastazı açısından riskin yüzde ondan fazla olduğu hastalarda sentinel lenf nodu biyopsisi (SLNB) rutin bir evreleme yöntemi olarak önerilmektedir. Bunun dışında lenf nodunda mikroskopik metastaz olasılığını belirleme amacıyla farklı öngörü yöntemleri geliştirilmiştir. Literatürde bu nomogramlar SLN tutulum riskini tahmin etmesi ve negatif SLNB işlemini azaltması açısından faydalı bulunmuşlardır. Bu çalışmada, literatürde bahsedilen Avustralya Melanom Enstitüsü (MIA) Sentinel Lenf Nodu Metastazı Risk Ölçeği', 'Massachussets Melanom Nodal Durum Hesaplayıcısı (LifeMath nomogramı)' ve Memorial Sloan Kettering Cancer Center nomogramı (MSKCC) risk ölçekleri, Kurumumuzda tedavi edilen hasta verileri kullanılarak birbiri ile karşılaştırıldı. Bu sayede, toplumumuza en uygun risk ölçeğinin saptanması ve validasyonu, bu ölçeklerin güncel klinik uygulamaya olası katkısının ortaya konması ve sentinel lenf nodu biyopsisi gereksiniminin ileride azaltılması hedeflendi.

**Hastalar ve Yöntem:** Çalışmaya 2018-2023 tarihleri arasında Kurumumuzda ameliyat olmuş ve materyal patolojileri Kurumumuzda değerlendirilmiş hastalar dahil edildi ve sonuçların geriye dönük olarak incelenmesi ile çalışma gerçekleştirildi. Çalışmaya Anabilim Dalımızda ameliyat edilmiş, Kurumumuz Patoloji Anabilim Dalı tarafından patoloji değerlendirilmeleri yapılmış, malign melanom tanısı ve sentinel lenf nodu biyopsi durumu raporlandırılmış ve on sekiz yaşın üzerinde olan hastalar dahil edildi. Bu kriterlere sahip olmayan ve tanı sırasında klinik veya görüntüleme yöntemleri ile lenf nodu metastazı saptanmış hastalar çalışma dışı bırakıldı. Çalışma hastaların klinik ve patolojik verileri kullanıldı. SLN tutulumu ile diğer veriler arasındaki ilişkiler incelendi. Yaş, cinsiyet, Breslow kalınlığı, tümör alt tipi, lenfovasküler invazyon, ülserasyon durumu, büyüme fazı, regresyon durumu, mitoz skoru, Clark sınıflaması kullanılan klinik ve patolojik verilerdi.

SNLB sonucu dışındaki veriler kullanılarak MSKCC, MIA ve LifeMath (Massachusetts) nomogramları üzerinden SLN pozitifliği risk tahminleri hesaplandı. Hesaplanan risk tahminleri ile SLNB sonuçları karşılaştırıldı. Ayrıca kullanılan klinik ve patolojik veriler ile toplumumuz yönelik modelleme yapıldı (Model-A). İstatistiksel yöntem ile sürekli bir değişkenden elde edilen puanların normalliğini test etmek amacıyla Kolmogorov Smirnov testinden yararlanıldı. Kategorik değişkenler frekans (n,%) olarak, sürekli değişkenler ortalama, standart sapma, medyan ve interquantile range (IQR) olarak sunuldu. Sürekli değişkenlerde iki bağımsız grup arasındaki karşılaştırmalar Mann-Whitney U testi ile yapıldı. Nitel verilerin karşılaştırılmasında, Ki-Kare testleri (Pearson chi-square ve Fisher's exact test) kullanıldı.

SLN pozitifliği ilişkili bağımsız değişkenlerin belirlenmesinde Lojistik regresyon modellemesinden yararlanıldı. SLN tutulumunu tahmin etmede en uygun risk skorlarını için ROC (Receiver Operating Characteristic) eğrisi analizi kullanıldı. Risk skorları optimal kesme değerinin belirlenmesinde Youden indeksinden yararlanıldı. Her model için PPD, NPD, sensitivite, spesifite net fayda ve net önlenebilir müdahale oranları farklı eşik olasılıklarında (%10, %15 ve %20) hesaplanmıştır. Karar eğrisi analizi yardımıyla araştırma modellerinin klinik net faydası hesaplandı.

**Bulgular:** Araştırmaya SLNB yapılan 114 Malign Melanom tanısı alan hasta dahil edildi. SLNB sonucu 34 hastada (%29,8) SLN'de karsinom metastazı olduğu belirlendi. Hastaların medyan yaşı 55 (IQR=45-67) yıl ve %59,6'ı erkekti. SLN tutulumuna göre hastaların yaş dağılımında bir fark yokken (p>0,05); erkek hastalarda metastatik SLN oranını istatistiksel olarak anlamlı derecede daha fazlaydı (erkek ve kadın met SLN: %38,2 ve %17,4; p=0,017).

Tümör alt tipi, tümör büyüme fazı ve regresyon varlığı ile SLN tutulumu arasında istatistiksel olarak anlamlı derecede bir ilişki saptanmadı (p>0,05).

Lenfovasküler invazyon (LVİ pozitif ve negatif metastatik SLN: %70,8 ve %18,9; p<0,001) ve tümör ülserasyonu (metastatik SLN: %50 ve %7,4; p<0,001) olan hasta grubunda metastatik SLN oranını istatistiksel olarak anlamlı derecede daha fazlaydı.

Breslow tümör kalınlığı SLN tutulumu olan ve olmayan hasta grubunda sırasıyla ortalama 7,15±4,94 (medyan:6,2) ve 2,72±2,21 (medyan:1,9) mm olarak ölçüldü. Breslow tümör kalınlığı SLN tutulumu olan tümörlerde istatistiksel olarak anlamlı derecede daha fazlaydı (p<0,001).

Mitoz skoru medyan ve IQR değerleri incelendiğinde; SLN tutulumu olan hasta grubunda mitoz skorunun istatistiksel olarak anlamlı derecede daha fazla olduğu saptandı [SLN (+): 5(3-9) ve SLN (-): 2(1-5); p=0,009].

Clark sınıflamasına göre SLN tutulumu oranları incelendiğinde; evre II hasta grubunda metastatik SLN oranı %0; evre III'te %17,2; evre IV'te %26,9 ve evre V'te ise %68,2 olduğu saptandı (p<0,001).

SLN pozitifliğine etki eden bağımsız faktörleri belirleme amacıyla, yapılan tek değişkenli analizlerde SLN tutulumu ile %5 istatistiksel önem düzeyinde anlamlı bir ilişkisi olan değişkenler enter yöntemiyle modellendi. Model %5 önem düzeyinde anlamlı bulundu ($\chi^2$=53,133, p<0.001, R2N=0,529). Modelde bağımsız değişkenler, bağımlı değişkendeki (SLN tutulumu) toplam değişimin yaklaşık olarak %53'ünü açıklamaktadır. Modelin bağımsız değişkenleri ile bağımlı değişken arasındaki ilişki incelendiğinde; artan Breslow tümör kalınlığı, LVİ ve ülserasyon varlığının SLN pozitifliği ile ilişkili bağımsız faktörler olduğu saptandı. Oluşturulan regresyon modelinin (Model-A) SLN pozitifliğini tahmin etmedeki duyarlılığı %68,6, özgüllüğü %92,3 ve doğruluğu %85,1 olarak hesaplandı. Ayrıca Model-A AUC düzeyi 0,874 olarak belirlendi (Şekil 1). Modeldeki değişkenlerle SLN pozitifliği yaklaşık %87 oranında gerçeğe uygun olarak tahmin edilmiştir.

Risk ölçekleri medyan ve IQR değerleri incelendiğinde; SLN tutulumu olan hasta grubunda MSKCC [SLN (+): 34(25-41) ve SLN (-): 13(5-27); p<0,001], MIA[SLN (+): 65(36-85) ve SLN (-): 19(12-45); p<0,001] ve Massachusetts [SLN (+): 65(32-86) ve SLN (-): 15(8-39); p<0,001] skorlarının istatistiksel olarak anlamlı derecede daha yüksek olduğu saptandı. ROC analizi sonucu SLN pozitifliğini belirlemede en uygun MSKCC skor sınırının 23 [AUC=0,811; duyarlılık=0,824; özgüllük=0,70, doğruluk=0,737], MIA sınırının 30 [AUC=0,81; duyarlılık=0,882; özgüllük=0,613, doğruluk=0,693] ve Massachusetts sınırının 23,9 [AUC=0,817; duyarlılık=0,912; özgüllük=0,65, doğruluk=0,728] olduğu saptandı.

Bu bulgulardan SLN pozitifliğini belirlemede global risk ölçeklerinin genel olarak tanı performanslarının benzer olduğu saptanırken; Massachusetts ölçeğinin duyarlılığının daha iyi, MIA sınıflamasının ise doğruluğunun daha düşük olduğu belirlendi. Klinik ve patolojik bulgularla oluşturulan Model-A'nın global ölçeklere göre duyarlılığının daha düşük fakat özgüllük ve doğruluğunun daha yüksek olduğu saptandı.

Yüzde on eşiğinde her üç modelin klinik net fayda sağladığı belirlendi. Bütün hastalara SLNB önerme varsayımı ile kıyaslandığında pozitif bir SLN atlanmadan 100 hasta başına doğru bir şekilde önlenebilir SLNB sayısı MSKCC, MIA ve Massachusetts modelleri için sırasıyla 10; 8 ve 6 idi.

**Sonuç:** MSKCC, MIA ve LifeMath (Massachusetts) nomogramlarının toplumumuza yönelik hasta grubunda yapılan validasyon çalışmasında, bu nomogramlar SLN tutulum riskini tahmin etmesi ve negatif SLNB sayılarını azaltması açısından faydalı bulunmuşlardır. Bu alana yönelik sağlık harcamalarının ve işlemi bağlı ortaya çıkan komplikasyon sayılarının azalması ise olası sonuçlardır. Her bir nomogram için çalışmamızın bulguları incelendiğinde, toplumumuza yönelik farklı öngörü yöntemlerinin SLN pozitifliğini belirlemede tanı performanslarının benzer olduğu saptandı. Ayrıca kendi popülasyonumuza ait klinik ve patolojik veriler ile oluşturulan modelin global ölçeklere göre özgüllüğünün ve doğruluğunun daha iyi olduğu saptandı. Bu nomogramların klinik uygulamada kullanımı pratiktir ve ücretsizdirler.

**Anahtar Kelimeler:** LifeMath, malign melanom, MIA, MSKCC, nomogram, SLNB

*Şekil 1. ROC eğrisi analiz sonuçları*

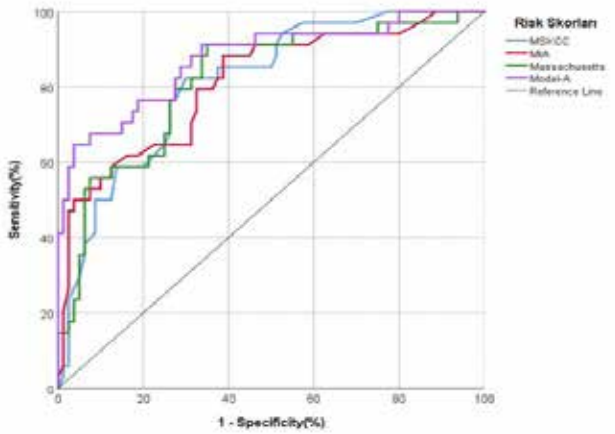

## ABY-0487

# Dudak Damak Yarığı Olan Hastaların Kemik Kalitesinin Yarık Olmayan Ortognatik Cerrahi Geçiren Hasta Grubu ve Normal Popülasyon ile Kraniometrik ve Dansitometrik Olarak Karşılaştırılması

Yusuf Irmak[1], Güven Ozan Kaplan[2], Elif Günay Bulut[3], Mert Çalış[1]

*[1]Hacettepe Üniversitesi Tıp Fakültesi, Plastik Rekonstrüktif ve Estetik Cerrahi Anabilim Dalı, Ankara*
*[2]Sincan Eğitim ve Araştırma Hastanesi, Plastik Rekonstrüktif ve Estetik Cerrahi Anabilim Dalı, Ankara*
*[3]Hacettepe Üniversitesi Tıp Fakültesi, Radyoloji Anabilim Dalı, Ankara*

**Giriş-Amaç:** Dudak damak yarıklı hastalarda sıklıkla görülen sorunlardan biri maloklüzyondur. İntrinsik büyümenin kısıtlanması ve erken yaşta gerçekleştirilen cerrahi müdahaleler, bu hastalardaki maksilla hipoplazisinin başlıca sebepleridir. Hipoplazik maksillaya bağlı oklüzal sorunları düzeltmek için ortognatik cerrahi sıklıkla kullanılmaktadır. Ancak yarık hastalarında ortognatik cerrahi sonrası maloklüzyon ve relaps riski, diğer hastalara göre daha yüksektir. Yüksek relaps oranlarının en önemli nedeninin, yarık hastalarında görülen skar dokusunun ters yönde uyguladığı kuvvet olduğu kabul edilmektedir. Kullanılan ilerletme yöntemi ve tespit materyalinin rijiditesi de relaps oranlarını etkileyebilir. Ayrıca yarık hastalarında görülen maksilla hipoplazisi nedeniyle azalmış kemik kalitesi, cerrahi sırasında yapılan kemik tespitinin stabilitesini etkileyebilir ve cerrahi başarısını düşürebilir. Bu çalışmanın amacı; yarık olan ve olmayan ortognatik cerrahi hastalarının kemik kalitesini radyolojik ölçümlerle kantitatif olarak değerlendirmektir.

Yöntem-Gereçler: 2020-2023 yılları arasında kliniğimizde Sınıf III kapanış bozukluğu nedeniyle ortognatik cerrahi geçirmiş dudak-damak yarığı olan (Grup I) ve olmayan (Grup II) hastaların medikal bilgileri retrospektif olarak incelendi. Ayrıca kontrol grubuna (Grup III); normal oklüzyona sahip, ortognatik cerrahi ihtiyacı bulunmayan, bilinen herhangi bir konjenital kraniofasial anomalisi veya maksillofasial fraktür öyküsü olmayan,başka bir sebepten dolayı yüz iskelet tomografisi çekilen hastalar dahil edildi. Hastalar 24'er kişilik toplam 3 grupta incelendi.

Radyolojik Ölçümler: Ortognatik cerrahi yapılan hastaların ameliyat öncesi çekilen ince kesitli tomografi görüntüleri (Kesit kalınlığı:1 mm) ve kontrol grubunun tomografileri üzerinden, kemik kalitesini değerlendirmek amacıyla kraniofasial iskelette seçilen standart anatomik noktalardan kemik kalınlığı (mm) ve dansite ölçümleri (Hounsfield Ünitesi, HU) yapıldı (Resim 1). Ölçümler sırasında;

- Medial buttress belirteci olarak Alare (Al) ve Canine ( C ) noktaları,
- Lateral buttress belirteci olarak Ectomolar (Em) ve Anterior zygomaxillar ( Azm ) noktaları
- Maksiller sinüs anterior duvar belirteci olarak infraorbital foramenin 1 cm inferiorunda işaretlenen X noktası
- Maksilla dışında üst yüz 1/3 kemiklerinden kontrol ölçümleri Nasion(N), Dacron(D) noktalarından yapıldı.

Ölçümler seçilen noktalardan bilateral olarak yapıldı ve ölçümlerin ortalaması kullanıldı. Yapılan ölçümler gruplar arasında karşılaştırıldı.

**Bulgular:** Hastaların 31'i (%43,06) kadın ve 41'i (%56,94) erkekti. Yaş ortalaması 27,31±9,52 yıl olup, yaş aralığı 16-59 yıl arasında değişmektedir. Gruplar arasında cinsiyet ve yaş dağılımı açısından istatistiksel olarak anlamlı fark bulunmamaktadır. Grup I'de 10 kadın (%41,67) ve 14 erkek (%58,33), Grup II'de 11 kadın (%45,83) ve 13 erkek (%54,17), Grup III'te ise 10 kadın (%41,67) ve 14 erkek (%58,33) bulunmaktadır. Yaş ortalamaları ise Grup I için 25,96, Grup II için 22,87 ve Grup III için 26,01 yıl olarak bulunmuştur. Gruplar arasında cinsiyet (p=0,069>0,05) ve yaş dağılımı (p=0,06>0,05) açısından istatistiksel olarak anlamlı fark bulunmamaktadır.

Grup I'deki hastaların 3'ünde (%12,50) yarık sağ tarafta, 8'inde (%33,33) yarık sol tarafta ve 13'ünde (%54,17) bilateral yarık bulunmaktadır.

Radyolojik Ölçümler Tablo 1'de özetlenmiştir.

Medial butress dansite ölçümlerinin ortalaması Grup I için 685,25 HU, Grup II için 1376,87 HU ve Grup III için 1420,65 HU iken; kemik kalınlığı ortalaması Grup I için 4,3 mm, Grup II için 5,4 mm ve Grup III için 5,4 mm olarak bulunmuştur. Bağımlı gruplar t-testi sonuçlarına göre; Grup II ve Grup III arasında kemik dansite ve kalınlık ölçümleri arasında anlamlı fark bulunmazken (p=0,234>0,05), Grup I'in kemik dansite ve kalınlık ölçümleri her iki gruba göre de anlamlı derecede düşük bulunmuştur (p=0,001<0,05).

Lateral butress dansite ölçümlerinin ortalaması Grup I için 925,22 HU, Grup II için 1473,09 HU ve Grup III için 1445,18 HU iken; kemik kalınlığı ortalaması Grup I için 8,7 mm, Grup II için 10,2 mm ve Grup III için 10,5 mm olarak bulunmuştur. Grup II ve Grup III arasında kemik dansite ve kalınlık ölçümleri arasında anlamlı fark bulunmazken (p=0,445>0,05), Grup I'in kemik dansite ve kalınlık ölçümleri her iki gruba göre de anlamlı derecede düşük bulunmuştur (p=0,001<0,05).

Grup II ve Grup III'teki hastalarda medial ve lateral butress dansiteleri arasında anlamlı fark bulunmazken (p=0,256>0,05); Grup I'deki hastalarda lateral butress dansitesi medial butress dansitesinden anlamlı olarak yüksek bulunmuştur (p=0,01<0,05). Her üç grup için de lateral butress kalınlığı, medial butress kalınlığından yüksek bulunmuştur (p=0,001<0,05).

Grup I'deki hastalardan 11'i (%45,58) tek taraflı dudak ve damak yarık tanılıdır. Bu hastalarda yarık taraftaki medial butress dansite ortalaması 689,1 HU ve kemik kalınlığı 4,1 mm iken, yarık olmayan taraftaki medial butress dansite ortalaması 890 HU ve kemik kalınlığı 5,1 mm olarak bulunmuştur. Yarık taraftaki medial butress dansite ve kalınlığı, yarık olmayan tarafa göre anlamlı derecede düşüktür (p=0,01<0,05). Bu hastalarda yarık taraftaki lateral butress dansite ortalaması 870,5 HU ve kemik kalınlığı 8,5 mm iken, yarık olmayan taraftaki lateral butress dansite ortalaması 1101,5 HU ve kemik kalınlığı 9,9 mm olarak bulunmuştur. Yarık taraftaki lateral butress dansite ve kalınlığı, yarık olmayan tarafa göre anlamlı derecede düşüktür (p=0,001<0,05).

Grup I, Grup II ve Grup III'teki hastaların maksiller sinüs anterior duvar kalınlık ortalamaları sırasıyla 1,5 mm, 1,5 mm ve 1,6 mm olarak bulunurken; dansite ortalamaları 386,4 HU, 603,68 HU ve 623,54 HU olarak bulunmuştur. Gruplar arasında anterior duvar kalınlığı açısından anlamlı fark bulunmazken (p=0,543>0,05); sinüs anterior duvar dansitesi, Grup I'deki hastalarda diğer gruplardaki hastalara göre daha düşük bulunmuştur (p=0,01<0,05).

Grup II ve Grup III'teki hastalar arasında ise anlamlı fark bulunmamıştır (p=0,322>0,05).

Üst 1/3 yüz kemiklerinin dansitelerinin ortalaması Grup I, Grup II ve Grup III'teki hastalarda sırasıyla 1496,25 HU, 1509,27 HU ve 1531,48 HU iken; kalınlıklarının ortalaması 5,5 mm, 5,6 mm ve 5,8 mm olarak bulunmuştur. Gruplar arasında dansite (p=0,453>0,05) ve kalınlık (p=0,423>0,05) açısından anlamlı fark bulunmamıştır.

**Sonuç:** Bu çalışma bildiğimiz kadarıyla dudak damak yarıklı ve yarık olmayan ortognatik cerrahi popülasyonunda kemik kalitesini kantitatif olarak değerlendiren ilk çalışmadır. Bu çalışmadan elde edilen veriler sonucunda bazı sonuçlar şu şekilde sayılabilir:

- Yarık hastalarında sinüs ön duvarını da içeren maksilla hipoplazisi bulunmakla birlikte,bu durum yüzün üst 1/3'üne uzanmamaktadır.
- Dudak damak yarıklı hastalarda, medial ve lateral butress dansite ve kalınlık ölçümleri, yarık olmayan popülasyona göre belirgin şekilde daha düşüktür. Yarık hastalarında kemik kalitesinin azalması, ortognatik cerrahi sırasında kemik tespit stabilitesinin azalmasına yol açabilir ve bu durum da relaps oranlarının artmasına neden olan mekanizmalardan biri olabilir.
- Son yıllarda, maksillanın tek noktadan tespit yaklaşımı popüler hale gelmiştir. Dudak damak yarıklı hastalarda, tek nokta olarak medial butress seçildiğinde stabilite sorunları yaşanabileceği dikkate alınmalıdır.
- Kemik fiksasyonunda, lateral butressler kemik kalitesinin daha iyi olması nedeniyle medial butresslere göre daha güvenilir olabilir.
- Tek taraflı yarık hastalarında, yarık tarafta kemik kalitesinin daha düşük olduğu göz önünde bulundurulmalı ve yarık tarafta kemik tespiti sırasında daha titiz davranılmalıdır.

**Anahtar Kelimeler:** Dudak damak yarığı, ortognatik cerrahi, kemik dansitesi, kemik kalınlığı

*Resim 1*

*A: Kemik dansite ve kalınlık ölçümü yapılan noktalar (Ölçümler bilateral olarak yapılmıştır); N: Nasion, D: Dacron, Azm: Anterior zygomaxillar, Al: Alare, Em: Ectomolar, C: Canine, X: infraorbital foramen 1 cm inferiorunda maksiller sinüs anterior duvarı; B: Bilgisayarlı Tomografi ile kemik dansite ve kalınlık ölçümü*

*Tablo 1. Radyolojik ölçümler*

| | Grup I- Ortalama±ss | Grup I- Min-Maks (M) | Grup II- Ortalama±ss | Grup II- Min-Maks (M) | Grup III-Ortalama±ss | Grup III- Min-Maks (M) |
|---|---|---|---|---|---|---|
| Medial Butress (Dansite) (HU) | 685,25±190,22 | 705 (163-1098) | 1376,87±230,22 | 1401,2(871-1821) | 1420,65±154,22 | 1469,5(1212-1800) |
| Medial Butress (Kalınlık) (mm) | 4,3 ±0,5 | 5,5 (1,1-8,3) | 5,4±0,5 | 6,1 (1,4-9,9) | 5,4±0,3 | 6,1 (1,9-9,2) |
| Lateral Butress (Dansite) (HU) | 925,22±147,22 | 905,5 (453-1372) | 1473,09±250,34 | 1436,5(1080-2212) | 1445,18±151,32 | 1410 (877-1780) |
| Lateral Butress (Kalınlık) (mm) | 8,7±0,8 | 8,1 (3,9-12,5) | 10,2±0,8 | 12,5 (5,5-14,3) | 10,5±0,9 | 10,2 (5,5-13,5) |
| Üst 1/3 Yüz Kemikleri (Dansite) (HU) | 1496,25±190,45 | 1260,5 (905-1655) | 1509,27±170,55 | 1530,5(1107-1852) | 1531,48±144,32 | 1500 (1037-1809) |
| Üst 1/3 Yüz Kemikleri (Kalınlık) (mm) | 5,5±0,8 | 5,2 (2,7-7,9) | 5,6±1,1 | 5,4 (3,1-9,8) | 5,8±0,6 | 5,9 (4,4-8,2) |
| Maksiller Sinüs Anterior Duvar (Dansite) (HU) | 386,4±116,58 | 392 (180-641) | 603,68±185,51 | 607,5 (227-1072) | 623,54 ±76,54 | 626 (490-786) |
| Maksiller Sinüs Anterior Duvar (Kalınlık) (mm) | 1,5±0,3 | 1,4 (0,8-11,1) | 1,5±0,2 | 1,5(0,9-2,2) | 1,6±0,1 | 1,6 (1,5-1,9) |

*Min: minimum, Maks: maksimum, M: median, Ss: standart sapma, mm:milimetre, HU:Hounsfield Ünitesi Grup 1: Dudak Damak yarıklı ortognatik cerrahi hastaları, Grup 2: Dudak Damak yarığı olmayan ortognatik cerrahi hastaları, Grup 3: Kontrol Grubu*

## ABY-0515

# Meme İmplantına Bağlı Gelişen Kapsül Kontraktürünü Önlemede Deksametazon Yüklü Plga Nanopartiküllerin Etkinliğinin Rat Modeli Üzerinde Gösterilmesi

Sinan Kadir Altunal[1], Etkin Boynuyoğun[1], Dilara Gündoğdu[2], Doğa Postacı[2], Muzaffer Çaydere[3], İrem Erel Göktepe[2], Uğur Koçer[1]

*[1]Ankara Eğitim Ve Araştırma Hastanesi, Plastik, Rekonstrüktif ve Estetik Cerrahi Kliniği, Ankara*
*[2]Orta Doğu Teknik Üniversitesi, Kimya Anabilim Dalı, Ankara*
*[3]Ankara Eğitim Ve Araştırma Hastanesi, Patoloji Anabilim Dalı, Ankara*

**Giriş:** Kapsül kontraktürü, meme implantlarının sıklıkla kullanıldığı meme augmentasyonu ve meme rekonstrüksiyonundan sonra meydana gelebilen, masif yabancı cisim reaksiyonunun patogenezinde rol aldığı anormal yara iyileşmesi sürecidir. Bu hasta grubunda, yeniden operasyon ihtiyacına neden olan revizyon nedenlerinin başında, kapsül kontraktürü gelmektedir. Memede deformasyon, asimetri, sert ve ağrılı kitleler ile kendini gösterebilmekle birlikte, hastalar için zorlu bir başka tedavi sürecini de beraberinde getirmektedir. Bu nedenle, kapsül kontraktürü oluşumunu önlemek adına, çeşitli farmakolojik tedavi rejimleri, son dönemde oldukça popüler hale gelmiştir. Bu tedavi seçenekleri arasında başlıca glukokortikoidler, antihistaminikler, non-steroid antiinflamatuar ilaçlar ve lökotrien reseptör antagonistleri bulunmaktadır.

Deksametazon (Dex), kortikosteroidlerin bir alt grubu olan glukokortikoidler sınıfında bulunan bir molekül olup, makrofaj, nötrofil, lenfosit gibi yabancı cisim reaksiyonunda görev alan inflamatuar hücreler üzerindeki reseptörlerine tutunarak anti-inflamatuar etki gösterir. Yavaş salımlı ilaç sistemleri ise, ilacın kontrollü bir biçimde sürekli salınımı ile etkisini devam ettirmesi, lokal etki göstererek yan etki profilinin daha güvenilir olması, daha az ilaç dozu ve kullanım sıklığı gibi üstünlükleri ile giderek konvansiyonel ilaç kullanımının yerini almaktadır. Bu amaç doğrultusunda en sık mikro/nanoküreler kullanılmakla birlikte, Poli-laktik-co-glikolik asit (PLGA) biyobozunur ve biyouyumlu özellikleriyle bu kürelerin oluşturulmasında en sık kullanılan polimerlerden biridir.

Ratlarda yapılan çalışmalarda sistemik Dex kullanımının kapsül kontraktürünü engellemeye yönelik etkisi gösterilmiş, ancak gerek yan etki profilinin düşük olması, gerek aralıklı enjeksiyon ihtiyacı nedeniyle, yöntemin etkinliğinin arttırılması gerekliliği doğmuştur. Yine önceki çalışmalarda Dex yüklü PLGA'nın kullanımı biyosensör implantlarda yabancı cisim reaksiyonunu azaltmada, prekanseröz lezyonların lokal tedavisinde, romatoid artrit gibi hastalıklarda inflamasyonun kontrolünde araştırılmıştır.

Bu bağlamda çalışmamızın amacı, Dex yüklü PLGA kullanımı ile, deksametazonun lokal ve sürekli salınımı sayesinde kapsül kontraktürü gelişimini yerinde engellemek, yan etki profilini daha güvenli aralığa almak ve tekrarlayan ilaç uygulamalarından kaçınmaktır.

**Yöntem ve Gereçler:** Çalışmada ağırlıkları 300-350 gram arasında değişen toplam 24 adet Sprague-Dawley cinsi dişi rat kullanıldı. Ratlar her grupta 6 rat olacak şekilde randomize 4 gruba ayrıldı. Gruplar;

- Grup 1: Serum fizyolojik
- Grup 2: Serbest Dex
- Grup 3: Serbest PLGA
- Grup 4: Dex-PLGA

Yuvarlak, düzgün yüzeyli, tabanı 2.5 cm, projeksiyonu 1.25 cm, toplam hacmi 4cc olan toplam 24 adet mini-implant kullanıldı.

Dorsumda tıraşlama ve sterilizasyonun ardından 2 cm'lik transvers insizyon açıldı. Ardından implantlar oluşturulan subkütan cebe yerleştirildi.

Dex-PLGA mikropartikülleri emülsiyon oluşturma-çözücü buharlaştırma yöntemi ile hazırlandı. DEX ve PLGA diklorometan/aseton karışımı içinde çözündü. Hazırlanan bu organik faz, polivinil alkol (PVA) içeren su fazı içine vorteks eşliğinde damla damla eklendi ve 30 dakika boyunca sonikasyon uygulandı. Oluşan partiküller aynı derişimdeki PVA çözeltisi ile seyreltildi ve organik çözücünün buharlaşması için karışım gece boyunca manyetik karıştırıcı ile karıştırıldı. Elde edilen partiküller santrifüj kullanılarak çöktürüldü ve saf su içerisinde dağıtılıp tekrar çöktürülerek yıkandı. Elde edilen DEX yüklü PLGA mikropartikülleri sıvı azot ile dondurularak düşük basınç altında kurutuldu ve 4 oC'de muhafaza edildi.

Parçacığa yüklenecek deksametazon dozu 1,7 mg olarak hesaplandı. Bu değere, önceki çalışmalarda belirlenen akut inflamasyonu baskılayan lokal deksametazon dozu 0,8 mg ve kronik inflamasyonu baskılayacak günlük 0,03 mg'ın en az bir aylık salım planlanmasıyla ulaşıldı. Aynı doz miktarı, serbest şekilde grup 2'deki ratlara lokal olarak uygulandı. Parçacıkta kullanılan PLGA miktarı, ilaçsız olarak grup 3'e yine lokal olarak verildi.

12 haftalık periyodun ardından ratlar sakrifiye edildi. Makroskopik olarak insizyon hattı ve skar durumu incelendi. Dorsumdaki cilt, subkütan dokudaki implant çevresindeki kapsülle birlikte eksize edildi. Tüm örnekler 48 saat boyunca oda sıcaklığında %10 nötr tamponlu formalin solüsyonunda saklandı. Daha sonra rutin prosedürler izlenerek parafine gömüldü. Parafine gömülmüş örneklerden 4 µm kalınlığında mikrotom ile kesitler alındı. Kesitler kapsül kalınlığı, inflamatuar hücre yoğunluğu incelemesi için Hematoksilen-Eozin ve Masson Trikrom ile boyandı. Inflamasyonun derecesi, önceki çalışmalarda olduğu gibi 4 adet rastgele alanda belirlenen inflamatuar hücre sayısına göre 0-3 arasında değişen bir skalada ölçüldü. Kolajen yoğunluğu ve myofibroblast incelemesi için α-SMA ile immunohistokimyasal inceleme yapıldı, bu boyamalar sonrası da preparatlar en şiddetli 3, en hafif 0 olacak şekilde derecelendirildi.

Verilerin istatistiki analizi, SPSS 23.0 programıyla yapıldı. 0,05'in altındaki p değerleri anlamlı kabul edildi.

**Bulgular:** PLGA mikropartiküllerine yüklenen DEX miktarı ve fizyolojik koşullarda (pH 7.4/37oC) 50 gün boyunca parçacıklardan salınan DEX miktarı saf DEX ile hazırlanan kalibrasyon eğrileri kullanılarak hesaplandı. Parçacıkların salım grafiği Şekil 1'de gösterildi.

Dex-PLGA parçacık ağırlığı 7,72 mg olarak bulundu. Buna göre, yüklenme verimliliği (encapsulation efficiency) %22 olarak ölçüldü.

Toplamda 24 rat, 12 haftalık periyodun ardından sakrifiye edildi. Makroskopik olarak, eksizyon öncesinde grup 1'deki implantların ikisinde deformite izlendi, diğer ratlarda implant üzerinde herhangi bir deformiteye rastlanmadı. İnsizyon hattında gruplar arasında bir fark görülmedi. Yara yerinde nekroz, implant rüptürü gibi komplikasyonlara rastlanmadı. Eksizyon sonrasında makroskopik incelemede grup 2 ve 4'teki kapsüllerin diğer gruplara göre daha soluk olduğu, grup 1 ve 3'teki kapsüllerin ise daha organize ve vaskülerize olduğu görüldü.

Gruplara göre kapsül kalınlığı ortalaması, grup 1, 2, 3 ve 4'te sırasıyla 267,4 µm, 124,8 µm, 310,1 µm ve 98,8 µm olarak ölçüldü. Serbest Dex ve Dex-PLGA deney gruplarında kapsül kalınlığı kontrol grubuna ve serbest PLGA grubuna göre düşük bulundu ($p<0,05$). Bununla birlikte Dex-PLGA grubunda serbest deksametazon grubuna kıyasla kapsül kalınlığının istatistiksel olarak anlamlı şekilde düşük olduğu görüldü görüldü ($p<0,05$)

Inflamatuar skala, yine sırasıyla 2,66, 2, 2,83, ve 1,5 olarak bulundu. Grup 1 ve 4'te beş ratta, grup 2'de iki ratta diffüz inflamasyon görülürken, Dex-PLGA grubunda hiçbir ratta diffüz inflamasyon görülmedi. Inflamasyon derecesi Dex-PLGA grubunda diğer gruplara göre anlamlı derecede düşük izlendi ($p<0,05$).

α-SMA değerleri ise sırasıyla 2,5, 1,83, 2,66 ve 1,33 olarak hesaplandı. Buna göre, serbest Dex ve Dex-PLGA deney gruplarında kontrol grubuna ve serbest PLGA grubuna göre, ikili grup analizinde de Dex-PLGA grubunda serbest dex grubuna göre α-SMA değerleri düşük bulundu ve bu farkın istatistiksel olarak anlamlı olduğu görüldü ($p<0,05$). Ayrıca Masson trikrom boyama ile histolojik örneklerde, kontrol grubunda deney gruplarına göre kollajen liflerin daha yoğun ve kalın, birbirine paralel ve düzenli yerleşimi gözlendi.

**Sonuç:** Deksametazonun yavaş salımının implant ile gerçekleştirilen meme cerrahisinde kullanımı, operasyon sırasında uygulanabilme, kontrollerde ek invaziv girişime gerek bırakmama, yabancı cisim reaksiyonunun ilk safhasından inflamasyonu önleme ve ileri safhalarda kolajen oluşumu ve kontraktüre gidişi azaltma, düşük sistemik yan etki gibi özellikleriyle gelecek için umut vaat eden lokal tedavi yöntemidir.

**Anahtar Kelimeler:** deksametazon, kapsül kontraktürü, meme augmentasyonu, meme rekonstrüksiyonu, plga

*Şekil 1*

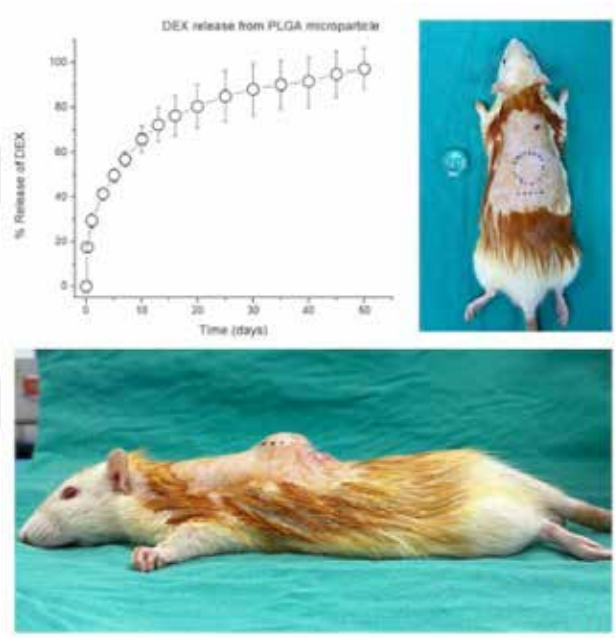


*Sol üst: Dex-PLGA parçacıkların salım grafiği Sağ üst: Mini implant ve rat üzerinde planlanan insizyon ve diseksiyon alanı Alt: Implante edilmiş ratın profil görüntüsü*

*Tablo 1: Veriler*

| | Kapsül Kalınlığı (µm) | Inflamasyon Şiddeti | Diffüz Inflamasyon | α-SMA Değerleri |
|---|---|---|---|---|
| Grup 1 (SF) | 267,4 | 2,66 | 5 | 2,5 |
| Grup 2 (Serbest Dex) | 124,8 | 2 | 2 | 1,83 |
| Grup 3 (Serbest PLGA) | 310,1 | 2,83 | 5 | 2,66 |
| Grup 4 (Dex-PLGA) | 98,8 | 1,5 | 0 | 1,33 |

*Gruplara göre kapsül kalınlığı, inflamasyon ve α-SMA değerleri*

## ABY-0558

# DİEP ile Meme Onarımında Neoadjuvan Tedavinin Arterlerin Histopatolojik Yapısına Etkisinin Klinik Sonuçlar Üzerindeki Rolünün Değerlendirilmesi

İlhan Erdem[1], Şeyda Güray[1], Buğra Mert Aytekin[1], Murat Deha Uruç[1], Zeynep Deniz Akdeniz Doğan[1], Zeliha Leyla Cinel[2], Mustafa Ümit Uğurlu[3], Bülent Saçak[1]

*[1]Marmara Üniversitesi Tıp Fakültesi, Plastik,Rekonstrüktif ve Estetik Cerrahi Ana Bilim Dalı, İstanbul*
*[2]Marmara Üniversitesi Tıp Fakültesi, Tıbbi Patoloji Ana Bilim Dalı, İstanbul*
*[3]Marmara Üniversitesi Tıp Fakültesi, Genel Cerrahi Ana Bilim Dalı, İstanbul*

**Giriş:** Meme kanseri kadınlarda en sık görülen kanserlerden biridir. Radyoterapi (RT) ve kemoterapi (KT) günümüzde meme kanseri tedavisinin temel unsurudur. Sağkalımı arttırması, nüksü engellemesi, agresif cerrahi ihtiyacını azaltarak onarıma olanak sağlaması cerrahi öncesi (neoadjuvan) tedavilerin bilinen ve önemli avantajlarıdır [1,2]. Meme kanseri tedavisinin bir diğer unsuru meme onarımıdır. Derin İnferior Epigastrik Arter Perforatör (DİEP) flebi ile meme onarımı literatürde altın standart olarak kabul edilmiştir [3,4]. Özdoku ile meme onarımında damarların durumu kritik öneme sahiptir. Bununla birlikte neoadjuvan tedavinin flep başarısını doğrudan etkileyecek İnternal Mammarian Arter (İMA) ve Derin İnferior Epigastik Arterin histolojik yapısında meydana getirdiği değişiklikler yeterince araştırılmamıştır. Bu çalışmanın amacı neoadjuvan RT ve/veya KT alarak serbest DİEP flebi ile eş zamanlı meme onarımı yapılan hastalarda alıcı arterin ve pedikül arterinin histopatolojik analizlerinin yapılması ve sonuçların anastomoz süresi ve serbest flep başarısı gibi klinik verilere etkisinin değerlendirilmesidir.

**Hastalar ve Metod:** 2019-2023 yılları arasında kliniğimizde mastektomi ile eş zamanlı DİEP flebi ile meme onarımı yapılan hastalar çalışmamıza dahil edildi. Çalışmaya dahil edilme kriterleri; neoadjuvan tedavinin ameliyat öncesi 8 hafta içerisinde tamamlanmış olması ve tek taraflı meme ucu koruyucu mastektomi ile eş zamanlı serbest DİEP ile meme onarımı yapılmasıydı. Öykülerinde meme kanseri dışında tedavi gerektirmiş başka bir malignitesi olan hastalar çalışma dışı bırakıldı. DİEP flebi ile meme onarımı sırasında İMA ve DİEA'den alınan histolojik örneklerden tunika media kalınlığı ve lümen alanı ölçüldü. İntimal ateroskleroz, kalsifikasyon ve elastik lif fragmantasyon skorları analiz edildi. Hastalar neoadjuvan tedavi yöntemlerine göre 3 gruba ayrıldı. 1. grup hiçbir tedavi almayanlardan, 2. grup yalnızca KT alanlardan ve 3. grup RT ve KT beraber alanlardan oluştu. Hastaların yaşı, anastomoz süreleri ve flep sağkalımı değerlendirildi.

**Sonuçlar:** Hiçbir tedavi almayan 1. grupta 27 hasta, sadece KT alan 2. grupta 34 hasta ve KT, RT beraber alan 3. grupta 22 hasta olmak üzere toplamda 83 hasta analiz edildi. Grup 1 yaş ortalaması 49.2±6.6, grup 2 yaş ortalaması 46.3±9.0 ve grup 3 yaş ortalaması 48.7±6.3'ydi. Gruplar arasında yaş açısından anlamlı fark saptanmadı (p:0,347).

Histolojik değerlendirme sonuçlarına göre; gruplar arasında İMA 'nın tunika media kalınlığı (p:0,230), lümen alanı (p:0,061), intimal ateroskleroz skoru (p:0,069) açısından istatistiksel bir fark saptanmadı. Benzer şekilde DİEA'in tunika media kalınlığı (p:0,327), lümen alanı (p:0,134) ve intimal ateroskleroz skoru (p:0,346) açısından da anlamlı bir fark saptanmadı. Elastik lif fragmantasyonu İMA için değerlendirildi ve skor açısından gruplar arasında anlamlı fark saptanmadı (p:0,627). Hem İMA hem DİEA' de kalsifikasyon gözlenmedi ve gruplar arasında fark saptanmadı.

Anastomoz süresi gruplara göre sırasıyla 60.7±13.3, 55.1±11.7 ve 66.1±14.8 dakikaydı. Anastomoz süreleri bakımından gruplar arasında fark saptandı. Grup 3'ün anastomoz süresi Grup 2'den anlamlı derecede yüksekken (p:0,011) diğer gruplar arasında anlamlı fark saptanmadı. Flep kaybı açısından gruplar değerlendirildiğinde anlamlı fark saptanmadı.(p:0,131)

**Tartışma:** Radyoterapi uygulanan hastalarda malignite bulunan taraftaki İMA ışınlanma sahasında veya yakın komşuluğunda kalmakta ve etkilenmektedir [5]. Kemoterapi ise genel olarak tüm damarlar üzerinde etkilidir. Çalışmamızda histolojik açıdan neadjuvan RT ve/veya KT tedavisi hem alıcı arterde hem de flep arterinde tunika media tabakasında kalınlık artışı yapmamış ve lümen alanını daraltmamıştır. Ek olarak neoadjuvan RT ve/veya KT tedavisi alıcı arter ve flep arterinde aterosklerotik değişiklikler,elastik lif fragmantasyonu (yalnızca İMA) ve kalsifikasyon açısından anlamlı sayılabilecek olumsuz etkilerde bulunmamıştır. RT ve KT tedavisi birlikte uygulanan grupta iskemi süresi diğer gruplara kıyasla artmış olmasına rağmen flep kaybı açısından bu artış anlamlı bir fark yaratmamıştır. Literatürde neoadjuvan RT, KT tedavilerinin ateroskleroz, elastik lif fragmantasyonu ve kalsifikasyonu arttırdığı deneysel çalışmalarda gösterilmiştir. Klinik olarak ise neoadjuvan tedavilerin arterlerin histopatolojisi üzerindeki etkisi ve flep başarısına etkisi ayrı ayrı çalışılmıştır. Fakat bilgimiz dahilinde, anastomoz yapılan arterlerden elde edilen verilerin klinik sonuçlara olan etkisi daha önce raporlanmamıştır. Çalışmamız meme kanserinde neoadjuvan RT ve KT'nin alıcı damarlar ve flep damarları üzerinde histopatolojik olarak anlamlı değişiklikler yapmadığını kantitatif verilerle ortaya koymuştur. Bunu destekler biçimde anastomoz başarısı ve flep başarısında da etkili olmadığı bulunmuştur. Hasta sayılarının daha yüksek planlanamamış olması ve RT'yi tek başına almış bir grubun bulunmaması çalışmamızın kısıtlılıklar arasındadır.

Sonuç olarak çalışmamız neoadjuvan tedavi almış olan hastalarda da özdoku ile meme onarımının güvenle yapılabileceğini ve klinik sonuçların bu tedavilerden olumsuz etkilenmeyeceğini destekler niteliktedir.

**Referanslar:**

1- Galimberti V, Vicini E, Corso G. et al. Nipple-sparing and skin-sparing mastectomy: review of aims, oncological safety and contraindications. Breast 2017; 34 Suppl 1: S82-4

2-Nissen L, Soares ICM, Lima RS, Urban CA, Rabinovich I. Oncological safety of nipple-sparing mastectomy after neoadjuvant chemotherapy: a systematic review. Rev Col Bras Cir. 2023 Aug 4;50:e20233515.

3-Fodor L,Bota IO,Filip CI,Grecea D,Fodor M,Dindelegan G,Motocu R,Ciuce C. New trends in breast reconstruction. Chirurgia (Bucur) 2011; 106: 485–489.

4-Healy C, Allen RJ Sr. The evolution of perforator flap breast reconstruction: twenty years after the first DIEP flap. J Reconstr Microsurg. 2014 Feb;30(2):121-5.

5-Le, Thanh-Phong et al. Duplex Imaging Assessment of the Internal Mammary Arteries in Women after Unilateral Mastectomy and Radiotherapy for Breast Cancer. Annals of Vascular Surgery, Volume 100, 15 – 24.

**Anahtar Kelimeler:** neoadjuvan, arter, histopatoloji, İMA, DİEA, Meme

## ABY-0569

## Tripod Fraktürlerinde Orta Yüz Süspansiyonunun Etkisinin Değerlendirilmesi

Güneş Sönmez, Etkin Boynuyoğun, Sinan Kadir Altunal, Uğur Koçer

*Ankara Eğitim ve Araştırma Hastanesi, Plastik, Rekonstrüktif ve Estetik Cerrahi Kliniği*

**Giriş:** Tripod fraktürleri, bir diğer adıyla zigomatikomaksiller kompleks fraktürleri, frontozigomatik sütür, zigomatikomaksiller sütür ve zigomatik arkta bir arada görülen kırıklarla karakterize yaralanmalardır. Bu fraktürler genellikle yüksek enerjili travmalar sonucu ortaya çıkar ve ciddi estetik ve fonksiyonel bozukluklara yol açabilir. Tripod fraktürlerinin tedavisinde, açık redüksiyon ve plak-vida sistemleriyle fiksasyon yaygın olarak uygulanmaktadır. Ancak, onarım sırasında yapılan orta yüz diseksiyonuna sekonder, malar düzleşme, orta yüzde sarkma ve alt göz kapağında ektropion gibi komplikasyonlar görülebilmektedir. Bu komplikasyonları önlemek amacıyla yüzde bantlama, kantopeksi ve tarsorafi gibi yukarı yönde traksiyon sağlayan çeşitli yöntemler denenmiş, ancak bu yöntemler orta yüzdeki sarkmayı önlemede her zaman yeterince etkili olamamıştır. Diseksiyon sonrası orta yüzde sarkma ve buna bağlı olarak gelişen alt kapak ektropionunu engellemeye yönelik olarak, kliniğimizde orta yüzün infraorbital rime yerleştirilen plağa süspansiyonu uygulanmaktadır. Bu bağlamda çalışmamızın amacı, tripod fraktürlerinde orta yüz yumuşak dokusunun infraorbital rime konulan plağa asılmasının, malar bölgeye uzun dönem etkilerini objektif parametrelerle değerlendirmektir.

**Yöntem ve Gereçler:** Bu retrospektif kohort çalışmasında, Ocak 2022 – Ocak 2024 tarihleri arasında tripod fraktürü nedeniyle kliniğimize başvuran ve cerrahi tedavi uygulanan hastalar değerlendirilmiştir. Çalışmaya dahil edilme kriterleri; tripod fraktürünün klinik ve radyolojik olarak tespiti, alt kapaktan infraorbital rim ve orta yüz diseksiyonu ve en az altı aylık takip süresi tamamlanmış hastaları içermektedir. Çalışmadan dışlanma kriterleri ise, ek yüz yaralanmaları olan, pediatrik hasta grubu ve takip sürecinde eksik veri bulunan hastaları kapsamaktadır.

Hastalar, orta yüz süspansiyonu yapılan (Süspansiyon Grubu) ve yapılmayan (Kontrol Grubu) olarak iki randomize gruba ayrıldı. Orta yüz süspansiyonu yapılan grupta, toplam 16 hasta yer alırken, kontrol grubunda 22 hasta bulunmaktadır. Her iki grupta da tripod fraktürüne yönelik açık redüksiyon ve plak-vida sistemleriyle fiksasyon uygulandı. Buna ek olarak süspansiyon grubunda orta yüz süspansiyonu, orta yüz yumuşak dokusunun en az iki bölgeden 3-0 eriyebilen sütürler ile infraorbital rime konan plağa süspanse edilmesiyle gerçekleştirildi. Hastaların demografik verileri, klinik anamnezleri, fiizk muayene bulguları ve Bilgisayarlı Tomografi (BT) görüntüleri hastane yazılım sistemi üzerinden retrospektif olarak tarandı. Ameliyat öncesinde ve ameliyat sonrası kontrollerde hastaların karşıdan, çapraz ve tam profil standardize fotoğrafları çekildi. Süspansiyon işleminin etkinliği, ameliyat sonrası 6. ayda yapılan hem objektif hem subjektif değerlendirmeler üzerinden analiz edildi.

BT görüntülerinin 3 boyutlu hale getirilmesinin ardından, her iki infraorbital foramenden geçen aksiyal bir düzlemde kesitler alındı. Ardından, foramen magnumun anterior yüzünün orta noktasından sağlam tarafta malar eminense bir doğru çekildi ve bu doğru yumuşak dokuyu da içerecek şekilde uzatıldı. Kırık tarafta yapılacak ölçümler için, bu doğrunun orta hatta göre simetriği alındı. Sağlam tarafta yumuşak dokudan malar eminense uzaklık YM1, malar eminensten foramen magnum anterioruna uzaklık MF1 olarak belirlendi. Kırık olan tarafta yumuşak doku-malar eminense uzaklık YM2, malar eminensten foramen magnum anterioruna uzaklık MF2 olarak not edildi. Ameliyat öncesi yumuşak dokuların standardizasyonu, ameliyat öncesi dönemde çekilen BT görüntüleri üzerinden gruplar arasında YM2/YM1 oranı üzerinden yapıldı. Kırık taraftaki kemik redüksiyon ve fiksasyonunun standardizasyonu için, ameliyat sonrası sağlam tarafa kıyasla gruplar arasında MF2/MF1 oranı kullanıldı. Operasyon sonrası dönemde YM2/YM1 oranı, asılan ve asılmayan grupta yumuşak doku süspansiyonun etkinliğini değerlendirmek için kullanıldı.

Ayrıca, ameliyat öncesi ve sonrası standardize fotoğraflar üzerinden malar projeksiyondaki değişimi değerlendirmek amacıyla Schoenrock analizi kullanıldı. Bu analizde, tam frontal görüntüden 27-35 derece arasında döndürülmüş oblik fotoğraflar çekildi. Fotoğraflar üzerinde lateral kantustan oral komissüre uzanan bir doğru çizildi ve bu doğru üzerinden 90 derece açı ile malar eminense uzanan ikinci bir doğru çizildi. İki doğrunun birbirine oranları, kırık tarafla sağlam taraf arasında kıyaslandı, bu değişim asılan ve asılmayan gruplar arasında karşılaştırıldı.

**Bulgular:** Çalışmaya, yumuşak doku süspansiyonu yapılan 16 ve yapılmayan 22 olmak üzere toplamda 38 hasta dahil edildi. Çalışmaya katılan hastaların yaş ortalaması 38.45 olup, 4'ü kadın ve 34'ü erkektir. Kontrol grubunda yaş ortalaması 41.15 olup, 2 kadın ve 20 erkek bulunmaktadır. Süspansiyon grubunda yaş ortalaması 34.76 olup, 2 kadın ve 14 erkek bulunmaktadır. Gruplar arasında yaş ve cinsiyet açısından istatistiksel olarak anlamlı bir fark bulunmamaktadır ($p>0.05$). Her iki grupta da rimde basamak deformitesi veya plak-vidalara bağlı komplikasyon görülmemiştir. Ancak, kontrol grubundaki 2 hastada skleral show artışı, bir hastada ektropion görülmüştür.

Gruplar arasında pre-operatif dönemde kırık taraftaki yumuşak dokunun sağlam tarafa oranları (YM2/YM1) ve post-operatif dönemde kırık taraftaki kemiğe uzaklığın sağlam tarafa oranları (MF2/MF1) arasında istatistiksel olarak anlamlı bir fark bulunmadı ($p=0.756$ ve $p=0.487$). Ancak, post-operatif dönemde süspansiyon yapılan grupta kırık taraftaki yumuşak dokunun sağlam tarafa oranı 1,068, yapılmayan grupta ise 0,892 olarak izlendi ve bu fark istatistiksel olarak anlamlı bulundu ($p<0.001$). Schoenrock analizinde, süspansiyon yapılan grup ile kontrol grubu arasında Schoenrock oranı değerlerinde istatistiksel olarak anlamlı bir fark olduğu belirlendi ($p<0.001$).

**Sonuç:** Tripod fraktürleri sonrası orta yüzün plağa süspansiyonunun hem ektropion gelişim riskini hem de orta yüzdeki sarkmayı anlamlı bir biçimde azalttığı hem subjektif hem objektif verilerle ortaya konmuştur. Bu sonuçlar tripod fraktürlerinde orta yüz süspansiyonunun fonksiyonel ve estetik anlamda kullanışlı, ektropion ve orta yüz sarkmasını etkili bir biçimde azaltan, klinik sonuçları destekleyen tercih edilebilir bir teknik olduğunu ortaya koymaktadır.

**Anahtar Kelimeler:** maksillofasiyal travma, plak-vida, tripod fraktürü, yumuşak doku süspansiyonu, zigoma fraktürleri

*Şekil 1*

*Üst: Süspansiyon grubu, sağda tripod fraktürü olan 64 yaşında hasta Orta: Kontrol grubu, solda tripod fraktürü olan 51 yaşında hasta, solda skleral show›un arttığı görülebilir. Alt: 3 boyutlu BT görüntüsü üzerinden YM ve MF ölçümleri*

*Tablo 1*

| | Grup 1 (Süspansiyon grubu) | Grup 2 (Kontrol grubu) | p değeri |
|---|---|---|---|
| Pre-operatif YM2/YM1 | 1,417 | 1,365 | >0,05 |
| Post-operatif MF2/MF1 | 0,997 | 1,005 | >0,05 |
| Post-operatif YM2/YM1 | 1,068 | 0,892 | <0,001 |
| Schoenrock Analiz Oranı | 0,978 | 0,838 | <0,001 |

*Asılan ve asılmayan gruplar arasında ameliyat öncesi yumuşak doku, ameliyat sonrası kemik ve yumuşak doku ve Schoenrock analiz sonuçları*

## ABY-0611

## Nazal Septum Kıkırdağın Farklı Anatomik Bölgelere Göre Makroskopik, Biyomekanik ve Histolojik Olarak Değerlendirilmesi

İsmail Bülbül[1], Etkin Boynuyoğun[1], Mehmet Ülkir[3], İlkan Tatar[3], Muzaffer Çaydere[2], Mehmet Zengin[2], Uğur Koçer[1]

*[1]Ankara Eğitim ve Araştırma Hastanesi Plastik, Rekonstrüktif ve Estetik Cerrahi Kliniği*
*[2]Ankara Eğitim ve Araştırma Hastanesi Patoloji Kliniği*
*[3]Hacettepe Üniversitesi Tıp Fakültesi Anatomi Anabilim Dalı*

**Giriş:** Kıkırdak greftleri, rinoplastide, burun, kulak ve göz kapağı rekonstrüksiyonlarında, ameliyatın sonuçlarını optimize etmek için yaygın olarak kullanılmaktadır. Kıkırdak greftleri, septal, aurikular, kostal gibi farklı anatomik bölgelerinden elde edilebilir ve her bölgenin kendine özgü avantajları ve dezavantajları bulunmaktadır. Bu seçenekler arasından nazal septal kıkırdak, yeterli miktarda rezerv, düşük morbitide, burun ameliyatlarında aynı cerrahi alan ve kolay elde edilebilirlik ile öne çıkmaktadır. Nazal septal kıkırdaktan alınan greft, genellikle cerrahın alışkanlığına göre alınmaktadır. Ancak farklı organ veya farklı burun subunitesi için, farklı özelliklere mahsup kıkırdak gerekmektedir. Bu bağlamda çalışmadaki amacımız, nazal septumun farklı bölgelerinin elastikiyet, dayanıklılık ve histolojik özelliklerinin ortaya konarak, bu bölgelerin özelliklerinin karşılaştırılması ve greft alımı sırasında yol gösterici olmasıdır.

**Yöntemler:** Çalışmada, 23 kadavra incelendi. 2 kadavra travma nedeniyle, 1 kadavra ise septum perforasyonu nedeniyle çalışmadan çıkarıldı. 20 taze donmuş kadavranın nazal septal kıkırdağı diseke edildi ve dışarı alındı. Nazal septal kıkırdaklar eşit aralıklı 3 adet vertikal, 3 adet horizontal insizyonla 9 parçaya ayrıldı. Ayrılan parçalar dorsumdan başlanarak Kaudalden kraniyele ve dorsumdan septum tabanına doğru A,B,C,D,E,F,G,H,I olarak adlandırıldı. ABC dorsal septum, DEF santral septum, GHI septum tabanı, ADG kaudal septum, BEH middle septum, CFI kranial septum olarak gruplandırıldı. Her bir bölgenin kalınlıkları dijital kaliper yardımıyla ölçüldü. Daha sonra bu 9 bölge, dinamometre kullanılarak 1, 2 ve 3 mm eğilecek şekilde itme kuvveti uygulanarak bükülme mesafeleri(bending) ölçüldü ve her bir parçanın elastikiyet grafikleri oluşturuldu. Histolojik değerlendirme için her parçadaki Glikozaminglikan(GAG), kondrosit ve kollajen miktarları incelendi. Modifiye Mankin's Histolojik Skorlama sistemi kullanıldı. Bu skorlama sisteminde yapı, hücre durumu, matriks içeriği, tidemark(arayüz) bütünlüğü değelendirilmiştir.

**Bulgular:** Bu çalışmada toplam 20 kadavra yer almış olup, 8 kadın ve 12 erkekten oluşmaktadır. Kadavraların yaş aralığı 44 ile 80 arasında olup, ortalama yaş 61 olarak hesaplanmıştır. Septum boyutları incelendiğinde, yükseklik ortalama 36,09 mm (45,42 mm-31,67 mm) olarak ölçülmüştür. Genişlik ise ortalama 34,41 mm (39,30 mm-30,12 mm) olarak tespit edilmiştir. Bölgelerin kalınlıklarının ortalamaları A Bölgesi için 1,01 mm (0,69 mm-1,40 mm), B Bölgesi için 1,09 mm (0,87 mm-1,35 mm), C Bölgesi için 1,34 mm (0,93 mm-1,86 mm), D Bölgesi için 1,16 mm (0,80 mm-1,46 mm), E Bölgesi için 1,20 mm (0,98 mm-1,34 mm), F Bölgesi için 1,61 mm (1,28 mm-2,04 mm), G Bölgesi için 1,22 mm (0,86 mm-1,74 mm), H Bölgesi için 1,15 mm (0,69 mm-1,48 mm) ve I Bölgesi için 1,39 mm (1,07 mm-1,73 mm) olarak belirlenmiştir. Dorsal septum

bölgesine uygulanan güçlerin ortalamaları 0.1 cm için 0,62 N (0,38 N-0,89 N), 0.2 cm için 1,51 N (0,64 N-2,12 N) ve 0.3 cm için 2,14 N (1,13 N-2,72 N) olarak bulunmuştur. Santral septum bölgesine uygulanan güçlerin ortalamaları 0.1 cm için 1,40 N (0,98 N-2,17 N), 0.2 cm için 2,81 N (1,52 N-4,53 N) ve 0.3 cm için 4,01 N (2,30 N-5,67 N) olarak hesaplanmıştır. Septal taban bölgesine uygulanan güçlerin ortalamaları ise 0.1 cm için 1,26 N (0,81 N-2,84 N), 0.2 cm için 2,61 N (1,34 N-4,53 N) ve 0.3 cm için 3,57 N (2,15 N-5,67 N) olarak tespit edilmiştir. Kaudal septum bölgesine uygulanan güçlerin ortalamaları 0.1 cm için 0,70 N (0,20 N-1,46 N), 0.2 cm için 1,53 N (0,54 N-2,48 N) ve 0.3 cm için 2,18 N (0,95 N-3,98 N) olarak belirlenmiştir. Middle septal bölgeye uygulanan güçlerin ortalamaları 0.1 cm için 0,98 N (0,32 N-1,46 N), 0.2 cm için 2,01 N (0,82 N-2,82 N) ve 0.3 cm için 2,68 N (1,05 N-4,25 N) olarak hesaplanmıştır. Son olarak, kranial septum bölgesine uygulanan güçlerin ortalamaları 0.1 cm için 1,59 N (0,82 N-2,46 N), 0.2 cm için 3,40 N (2,45 N-5,28 N) ve 0.3 cm için 4,86 N (2,78 N-6,80 N) olarak tespit edilmiştir. 0,1 cm eğmek için uygulanan ilerletme kuvveti E,F,I bölgelerinde anlamlı olarak bulunmuştur($p<0,05$). 0,2 cm ve 0,3 cm eğmek için uygulanan ilerletme kuvveti F,I bölgelerinde istatistiksel olarak anlamlı fark bulunmuştur($p<0,05$). Histolojik değerlendirmede ise ortalama olarak, her miligram ıslak kıkırdak 24.300 hücre, 73,2 µg kollajen ve 16,8 µg sülfatlanmış GAG içeriyordu. Hücre sayısı bölgeler arasında önemli bir değişiklik göstermedi. Buna karşılık septaların kaudal bölgeleri daha yüksek kollajen seviyeleriyle ilişkilendirildi, ventral bölgeler daha yüksek sülfatlanmış GAG seviyeleriyle korelasyon gösterdi ve dorsal bölgeler kolajen/sülfatlanmış GAG oranının artmasıyla ilişkilendirildi. Modifiye Mankin's skorlama sisteminde bölgeler dorsal septum ABC ortalama 3,1 (2-5) olarak, santral septum DEF ortalama 0,9 (0-2) olarak, septal taban GHI ortalama 0,8 (0-2) olarak skorlanmıştır. ABC bölgesi DEF ve GHI bölgesine göre istatistiksel olarak anlamlı fark izlenmiştir($p<0,05$). Kaudal septum ADG ortalama 2,4 (2-4) olarak, posterior kaudal septum BEH ortalama 1,7 (0-2) olarak, kranial septum CFI ortalama 0,9 (0-2) olarak skorlanmıştır. ADG ve BEH bölgesi CFI bölgesine göre istatistiksel olarak anlamlı fark izlenmiştir($p<0,05$).

**Sonuç:** Nazal septal kıkırdağın farklı anatomik lokalizasyonlarında, dayanıklılık, elastikiyet ve histolojik özellikler bakımından değişiklik göstermektedir. Bu nedenle nazal septal kıkırdak, greft olarak kullanılırken, bölgesel farklılıkların dikkate alınmasının önemli olduğu ortaya konmuştur.

**Anahtar Kelimeler:** biyomekanik değerlendirme, kıkırdak grefti, nazal septum kıkırdak, rinoplasti

*Nasal septal kıkırdağın diseksiyonu, işaretlenmesi, 9 eş parçaya bölünmesi ve biyomekanik inceleme*

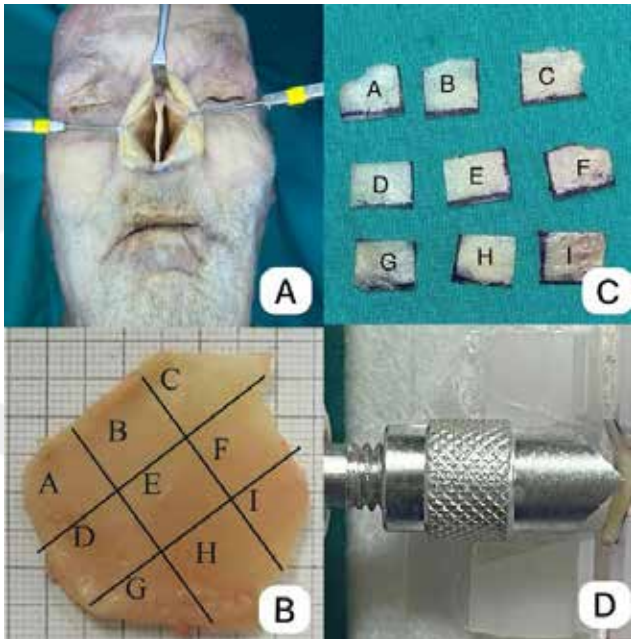


*Şekil 1: A: Taze donmuş kadavra diseksiyonu, nazal septumun ortaya konulması. B: Elde edilen nazal septal kıkırdağın işaretlenmesi. C: Nazal septum kıkırdağının incelemeye hazır hale getirilmesi. D: Dinamometre ile biyomekanik inceleme*

*Bölgelere ayrılan nasal septal kıkırdağın bölgeye göre eğilme(bending)-itilme gücü grafiği*

| Bölge | 0,1 cm | 0,2 cm | 0,3 cm |
|---|---|---|---|
| A | 0,30 N | 0,70 N | 1,05 N |
| B | 0,62 N | 1,58 N | 1,99 N |
| C | 0,94 N | 2,27 N | 3,39 N |
| D | 0,73 N | 1,73 N | 2,56 N |
| E | 1,26 N | 2,38 N | 3,28 N |
| F | 2,20 N | 4,31 N | 6,19 N |
| G | 1.07 N | 2,16 N | 2,92 N |
| H | 1.05 N | 2,07 N | 2,77 N |
| I | 1,65 N | 3,62 N | 5,01 N |

# UZMAN ARAŞTIRMA YARIŞMASINA BAŞVURAN BİLDİRİLER

# Yeni Bir Yapay Zeka Dil Modeli OxKair'in Hasta Eğitimindeki Etkinliğinin Chat-GPT 4.0 ve FDA Yönergeleri ile Karşılaştırılması

Hasan Büyükdoğan [1], Alpay Duran [1], Mahir Onat Topal [2], Yousif Hanna[2], Edouard Tessier-Blais [2], Oğuz Çörtük [1], Sinem Eroğlu [3]

*[1]Özel Muayene, Plastik, Rekonstrüktif ve Estetik Cerrahi , İstanbul, Türkiye*
*[2]Oxford Üniversitesi, Said Business School, Oxford, Birleşik Krallık*
*[3]Altınbaş Üniversitesi, Tıp Fakültesi, Plastik, Rekonstrüktif ve Estetik Cerrahi Ana bilim dalı, , İstanbul, Türkiye*

**Giriş:** Dil, insanlığın en güçlü iletişim aracı olarak, düşüncelerin ve duyguların aktarılmasına ve başkalarıyla bağlantı kurulmasına olanak tanımaktadır. Bilgi çağından yapay zeka çağına doğru ilerlediğimiz günümüzde, büyük dil modellerinin gelişimi, bilginin analizi ve hem sözlü hem de yazılı iletişimde çığır açan bir devrim yaratmıştır. [1] Alan Turing'in dahiyane fikirlerinden yola çıkılarak günümüze kadar gelen bu süreç, dilin gücünü yapay zeka ile birleştirerek, tıbbi bilgilendirme gibi kritik alanlarda yeni ve güçlü araçlar sunmuştur. [2]

Sağlık hizmetlerinde yapay zeka (YZ) ve doğal dil işleme (DDİ) teknolojilerinin entegrasyonu, tıbbi bilgiye erişim ve hasta yönetiminde devrim niteliğinde değişiklikler yaratmaktadır. [3] Bu teknolojiler, sağlık profesyonellerinin karar verme süreçlerini destekleyerek, klinik verimliliği ve hasta sonuçlarını iyileştirmeyi amaçlamaktadır. YZ tabanlı sistemler, tıbbi bilgi sağlama ve iş akışlarını optimize etme konularında önemli bir potansiyele sahiptir. [4] Bu bağlamda, Oxkair (Oxkair Inc, Boston, ABD) ve Chat Generative Pre-Training Transfomer (Chat-GPT, OpenAI, California, ABD) gibi YZ destekli araçlar, sağlık profesyonellerine hızlı ve doğru bilgi sunarak, klinik karar verme süreçlerini kolaylaştırmayı hedeflemektedir.

Chat-GPT doğal dil işleme teknolojisi ile çalışan ve diyalog konusunda uzmanlaşmış bir yapay zeka sohbet botudur. Chat-GPT, geniş bir bilgi tabanına sahip olup, kullanıcıların sorularına hızlı ve doğru yanıtlar verebilme yeteneğine sahiptir. Sağlık alanında, Chat-GPT, tıbbi bilgi sağlama, hasta sorularını yanıtlama ve klinik karar destek araçları sunma gibi işlevlerle sağlık profesyonellerine destek olmaktadır.

Oxkair (Oxkair Inc, Boston, ABD) sağlık profesyonellerinin iş akışlarını optimize etmek ve hasta yönetimini iyileştirmek amacıyla Oxford Üniversitesi'ndeki paydaşlarımızla geliştirdiğimiz YZ destekli bir dil modelidir. Oxkair, hasta-hekim görüşmesini dinleyerek anlık epikriz oluşturma, semptom analizi, ileri tetkik ve tedavi önerisinde bulunma, tıbbi bilgi sağlama, hasta eğitimi materyalleri oluşturma, klinik karar destek araçları sunma ve hasta bakımını izleme gibi çeşitli işlevler sunarak, sağlık profesyonellerinin günlük iş yükünü hafifletmeyi amaçlamaktadır. En önemli özelliklerinden birisi de elektronik sağlık kayıtlarına anlık ulaşarak hastanın mevcut şikayetleri ve durumuyla arşivdeki tetkik ve görüntüleme sonuçlarını karşılaştırma ve hekimi zaman alıcı ve yorucu arşiv taraması yükünden kurtarmaktır. Bir diğer önemli farkı da "Komut Mühendisliği" tekniği ile GPT-4.0 altyapısı üzerine sadece tıbbi hizmet için hazırlanması, 160.000 adet bilimsel makale ile eğitilmiş olması ve kendisine yöneltilen soruların cevaplarını PubMed üzerinden referanslar sağlayarak vermesidir. (Ek-1)

Günümüz dijital çağında, bilgiye erişim hızla ve kolaylıkla gerçekleşmektedir. Ancak, sağlık bilgilendirmesinde yüksek kalitede ve anlaşılır içerik sağlanması, hasta ve sağlık profesyonelleri için hayati bir öneme sahiptir. Plastik cerrahi perspektifinden baktığımızda BIA-ALCL gibi karmaşık ve üzerinde fikir birliği olmayan hayati tıbbi konuların tartışılması ve doğru bilgilere ulaşılması, güvenilir kaynakların kullanılmasını zorunlu kılmaktadır. [5] Bu bağlamda, çeşitli bilgi kaynaklarının, örneğin yapay zeka tabanlı uygulamalarla sunulan cevapların kalitesini ve okunabilirliğini değerlendirmek, sağlık iletişimi ve eğitimi açısından son derece önemlidir. Elde edilen bulgular, sağlık profesyonellerinin bu teknolojileri nasıl daha etkili bir şekilde kullanabileceğine dair önemli ipuçları sunmaktadır.

Bu çalışmanın amacı, Oxkair ve Chat-GPT 4.0'ın tıbbi bilgi sağlama konusundaki performanslarını, FDA'in BIA-ALCL hakkındaki resmi cevapları ile karşılaştırmaktır. [5] Bu karşılaştırma, verilen cevapların tıbbi kalitesi ve okunabilirliği üzerine odaklanmaktadır.

**Metod:** Bu çalışma, iki büyük dil modeli olan OpenAI'nın ChatGPT-4.0'ı ve Oxkair'in etkinliğini, BIA-ALCL hakkında on üç soru ile değerlendirerek incelemektedir. Seçilen sorular, FDA'nin web sitesinde bulunan yönergelerden alınmıştır. (4) Çalışmada ayrıca, FDA yönergelerinden elde edilen yanıtlar da bu iki dil modelinin ürettiği yanıtlarla birlikte üç grup halinde değerlendirilmiştir. (Ek-2, Ek-3, Ek-4)

Birinci grup Chat-GPT 4.0 programının verdiği cevaplardan; 2. grup Oxkair'in ve 3. grup da FDA'in kendi sayfasındaki cevaplardan elde edildi. Olası yanlılığı en aza indirmek amacıyla, veri toplama süreci inernet tarayıcısının gizli modu kullanılarak yürütüldü. Değerlendirme sürecinin tutarlılığı, soruların üç ardışık gün boyunca aynı cihaz ve hesap kullanılarak dil modellerine sorulması ile sağlandı. Dil modellerinin aynı sorulara farklı yanıtlar verebilme eğiliminden dolayı, sorular dil modellerine üç ardışık gün boyunca tekrarlı olarak soruldu.

BIA-ALCL ile ilgili on üç soruya, iki dil modeli ve FDA tarafından verilen yanıtlar, bağımsız iki plastik ve rekonstrüktif cerrah tarafından kaynak belirtilmeden ve tarafsız olarak değerlendirildi. Değerlendirme kriterleri, yanıtların doğruluğu ve tıbbi bilgi düzeyine dayandırıldı. Cerrahlar, her yanıtı doğruluk ve tıbbi bilgi açısından 1'den 10'a kadar bölümlenen Likert Ölçeği ile (1=kötü, 10=mükemmel) puanladı. [6] Dil modellerinin ve FDA'nın yanıtlarının okunabilirlik puanları, altı farklı okunabilirlik formülü kullanılarak hesaplandı ve analiz edildi: Flesch-Kincaid Okunabilirlik Kolaylığı, Flesch-Kincaid Derece Seviyesi, Gunning Fog Endeksi, SMOG Endeksi, Coleman-Liau Endeksi ve Otomatik Okunabilirlik Endeksi.

Çalışmada Kullanılan Okunabilirlik ve Anlaşılırlık Ölçütleri

Flesch-Kincaid Okuma Kolaylığı

Bir metnin okunabilirlik düzeyini belirleyen bir ölçüttür. 0 ile 100 arasında bir puan verir; yüksek puanlar metnin daha kolay okunabilir olduğunu gösterirken, düşük puanlar metnin daha zor anlaşılabileceğini belirtir. Bu ölçüt, cümle başına düşen kelime sayısı ve kelime başına düşen hece sayısını dikkate alır. [7]

Flesch-Kincaid Derece Seviyesi

Bir metnin okunabilirliğini değerlendiren ve bu metnin hangi eğitim seviyesi tarafından anlaşılabileceğini gösteren bir ölçüttür. Bu endeks, metindeki ortalama kelime sayısı

ve kelime başına düşen hece sayısını temel alır. Derece seviyesi, genellikle ABD eğitim sistemine göre 0'dan 12. sınıfa kadar olan seviyeleri ifade eder. [8]

Gunning Fog Endeksi

Bir metnin anlaşılabilirliği için gerekli eğitim seviyesini gösterir. Endeks, metindeki cümle uzunlukları ve karmaşık kelime oranlarına (üç ya da daha fazla heceden oluşan kelimeler) dayanarak hesaplanır. Sonuç olarak elde edilen sayı, metnin hangi sınıf seviyesinde anlaşılabileceğini belirtir. [9]

SMOG Endeksi

Bir metnin okunabilirlik seviyesini tahmin etmek için kullanılan bir ölçüttür. Bu endeks, metindeki üç veya daha fazla heceye sahip kelimelerin sayısına dayanır ve metni anlamak için gerekli olan eğitim seviyesini gösterir. [10]

Coleman-Liau Endeksi

Bir metnin okunabilirliğini ölçen bir başka endekstir. Bu endeks, metindeki kelime ve harf sayısına dayanır ve metni anlamak için gerekli olan eğitim seviyesini belirler. [11]

Otomatik Okunabilirlik Endeksi

Bir metnin okunabilirliğini ölçmek için kullanılan bir endekstir. Cümle başına düşen kelime sayısı ve kelime başına düşen harf sayısını kullanarak hesaplanır ve metni anlamak için gerekli olan sınıf seviyesini belirler. [12]

İstatistiksel Analiz

İki geniş dil modeli arasındaki ortalamalar ile FDA yanıtlarının karşılaştırılması tek yönlü varyans analizi (ANOVA) testi ile yapıldı. Tanımlayıcı istatistikler, ortalamalar ve standart sapmalar ile gösterildi. Verilerin analizi IBM SPSS istatistik paket programı ile (Versiyon 27, IBM Corp, ABD); grafikler Jamovi programı (The jamovi project, jamovi.org) ile yapıldı.

**Bulgular:** Grupların ölçüm biçimine göre karşılaştırılaması Tablo 1'de sunulmuştur.

| | Chat-GPT-4.0 (I) | OXKAIR (II) | FDA (III) | İstatistik | Post-hoc |
|---|---|---|---|---|---|
| Flesch-Kincaid Okuma Kolaylığı | 39.93±12.55 | 39.92±11.88 | 34.73±16.21 | F=0.911<br>df= 2:88<br>p=0.406 | I=II=III |
| Flesch-Kincaid Derece Seviyesi | 11.15±2.28 | 12.11±2.42 | 14.50±3.66 | F=8.277<br>df= 2:88<br>p<0.001 | I<III<br>II=III |
| Gunning Fog Endeksi | 11.77±2.73 | 13.17±2.57 | 15.74±3.81 | F=6.887<br>df= 2:30<br>p=0.003 | I<III<br>II=III |
| Smog Endeksi | 9.76±1.98 | 11.18±2.25 | 12.25±3.05 | F=6.461<br>df= 2:30<br>p=0.005 | I<II=III |
| Coleman Liau Endeksi | 16.26±2.36 | 14.80±2.44 | 15.35±2.73 | F=3.561<br>df= 2:32<br>p=0.040 | I>II<br>II=III |
| Otomatik Okunabilirlik Endeksi | 11.28±3.01 | 12.15±3.39 | 15.61±4.42 | F=7.955<br>df= 2:88<br>p<0.001 | I=II<III |
| Tıbbi Bilginin Doğruluğu (Likert Ölçeği 1-10) | 7.64±1.19 | 8.80±0.69 | 7.11±0.58 | F=23.190<br>df= 2:88<br>p<0.001 | I=III<II |

*Tablo 1: Üç grup arasındaki ortalamaların karşılaştırılması, standart sapmalar ve p değerleri*

Tıbbi Bilginin Düzeyi

Tablo 1'e göre, kıdemli cerrahlar tarafından Likert ölçeği kullanılarak verilen puanlar, metinler arasında anlamlı farklılıklar olduğunu göstermiştir ($p<0.05$). Chat-GPT-4.0 için ortalama puan 7.64, standart sapma 1.19 iken, Oxkair için ortalama puan 8.80, standart sapma 0.69 idi. FDA kılavuzlarının ortalama puanı 7.11, standart sapması ise 0.58 idi. Oxkair, doğruluk ve tıbbi bilgi açısından en yüksek puanları aldı ($p<0.001$).

Okunabilirlik

Tablo 1'de görüldüğü üzere Flesch-Kincaid Okuma Kolaylığı ölçümüne göre metinlerin okunabilirlik seviyelerinde anlamlı bir fark gözlenmedi ($p=0.406$). (Şekil 2) Chat-GPT-4.0 için ortalama puan 39.93±12.55 iken, Oxkair için 39.92±11.88 idi. FDA kılavuzlarının ortalama okunabilirlik değeri 34.73±16.21 idi.

Metinler arasındaki farklılıklar Gunning Fog Endeksi ölçümüne göre de istatistiksel olarak anlamlı bulundu ($p=0.003$). (Şekil 4) Chat-GPT-4.0 için ortalama puan 11.77±2.73 iken, Oxkair için 13.17±2.57 idi. FDA kılavuzları için ortalama puan 15.74±3.81 idi. Gunning Fog Endeksi, Oxkair'in en okunabilir olduğunu gösterdi ve puanı 11.77 idi ($p=0.003$).

Smog Endeksi sonuçları da metinlerde anlamlı farklılıklar olduğunu gösterdi ($p=0.005$). (Şekil 5) Chat-GPT-4.0 için ortalama puan 9.76±1.98 iken, Oxkair için 11.18±2.25 idi. FDA kılavuzlarının ortalama puanı 12.25±3.05 idi. Chat-GPT, 9.76 ile en düşük puanı aldı, bu en kolay okunabilir olduğunu göstermektedir ($p=0.005$).

Coleman-Liau ölçüm sonuçları da metinler arasında önemli farklılıklar olduğunu gösterdi ($p=0,040$). (Şekil 6) Chat-GPT-4.0'ın ortalama puanı 16,26±2,36 iken, Oxkair'in ortalama puanı 14,80±2,44 idi. FDA yönergeleri 15,35±2,73 ortalama puana sahipti. FDA yönergeleri en yüksek eğitim seviyesini gerektirirken Oxkair grubu en kolay anlaşılanıydı.

Metinler arasındaki önemli farklılıklar, Otomatik Okunabilirlik Endeksi sonuçlarına göre de belirgindi ($p<0,001$). (Şekil 7) Chat-GPT-4.0'ın ortalama puanı 11,28±3,01 iken, Oxkair'in ortalama puanı 12,15±3,39 idi. FDA yönergeleri 15,61±4,42 ortalama puana sahipti. Chat-GPT en kolay anlaşılanıydı ($p<0,001$).

BIA-ALCL ile ilgili sorulara verilen cevapların arasında tıbbi değere göre Oxkari grubu lehine istatistik olarak anlamlı fark olduğu gözlendi. Coleman-Liau endeksi haricinde diğer endekslerde Oxkair'in Chat-GPT-4.0'a göre okunabilirlik açısından daha başarılı olduğu, Flesch-Kincaid okuma kolaylığı ölçeğinde ise eşit oldukları tespit edildi. FDA grubundaki cevapların okunabilirlik açısından istatistiki olarak daha yüksek değere sahip olduğu gözlendi.

**Tartışma:** Son yıllarda yapay zeka, bilginin erişimi, işlenmesi ve kullanımı konularında büyük bir popülarite kazanmış ve bu dönüşüm, sağlık sektörü de dahil olmak üzere birçok alanda kendini göstermiştir. (Şekil 8) Bu yenilikler arasında, OpenAI'nin ChatGPT gibi büyük dil modelleri (LLM), hasta eğitimi ve tıbbi karar alma süreçlerinde giderek daha fazla etkili hale gelmiştir. [13] Bu modeller, geniş veri setleri ve sofistike algoritmalar kullanarak insan benzeri metinler üretebilmekte ve bilgi sağlama ve sorulara yanıt verme konusunda değerli araçlar olarak öne çıkmaktadır. Ancak, bu yapay zeka tabanlı araçlar sağlık sektörüne daha fazla entegre oldukça, bunların etkinliği, güvenilirliği ve olası etkileri, FDA'nın yönergelerindeki gibi köklü ve kapsamlı kaynaklarla karşılaştırıldığında dikkatlice değerlendirilmelidir.

Geniş dil modellerinin, özellikle ChatGPT'nin yükselişi, doğal dil işleme alanında devrim yaratan "Dönüştürücü" (Transformer) mimarisindeki ilerlemelere dayanmaktadır. [14] Dönüştürücüler, modellerin bir dizideki kelimeler arasındaki ilişkileri, bu kelimelerin birbirine olan uzaklıklarından bağımsız olarak analiz etmelerini sağlar. (Şekil 9) Bu mimari, geniş dil modellerinin büyük miktarda veriyi ve karmaşık desenleri dikkate alarak tutarlı ve bağlama uygun yanıtlar üretmesine olanak tanır. Tıbbi soru-cevap bağlamında, dönüştürücüler bu modellere, insan uzmanlığına yakın detaylı ve incelikli açıklamalar sunma yetisi kazandırır ve böylece yapay zekanın hasta eğitimi ve karar alma süreçlerinde önemli bir rol oynama potansiyelini artırır. İlk olarak 2017 yılında Google mühendisleri Vaswani ve ark. tarafından "Attention is All You Need" başlıklı makalede tanıtılan dönüştürücü mimarisi, önceki modellerden (örneğin, tekrarlayan sinir ağları ve kısa-uzun dönem hafızalar gibi) farklı olarak, büyük veri kümeleri üzerinde hızlı ve verimli bir şekilde çalışabilen bir mimari sundu. [15]

Dönüştürücülerin en belirgin yeniliği "Dikkat" (Attention) mekanizmasıdır. Dikkat, bir giriş dizisindeki her öğenin (kelime, karakter, vb.) diğer tüm öğelerle olan ilişkisini öğrenmesine olanak tanır. Bu, modelin sadece yerel bilgilere değil, giriş dizisinin tamamına dikkat etmesini sağlar. Bu mekanizma sayesinde, metnin her bir kısmı diğer kısımlarla ilişkilendirilerek anlam daha iyi yakalanır. [16] Dönüştürücü modelleri, özellikle dil modellerinde devrim niteliğinde kabul edilir çünkü verileri paralel olarak işlerler. Geleneksel yapay zeka modelleri, özellikle tekrarlayan sinir ağları verileri sırayla işler, bu da uzun dizilerde işlem süresini uzatır. Oysa dönüştürücü modelleri, dikkat mekanizması sayesinde tüm diziyi aynı anda analiz edebilir. Bu paralel işleme yeteneği, modellerin çok daha hızlı ve verimli çalışmasını sağlar, bu da onları ölçeklenebilir hale getirir. Büyük veri kümeleri ve uzun dizilerle çalışmak, dönüştürücüler sayesinde çok daha mümkün ve pratik hale gelmiştir. [17]

Sağlık alanında yapay zekanın hasta eğitimi ve karar alma süreçlerindeki kullanımı hem umut verici hem de zorluklarla doludur. ChatGPT gibi geniş dil modelleri, hastalara tıbbi durumlar, tedaviler ve riskler hakkında geleneksel tıbbi literatüre göre daha anlaşılır ve kişiselleştirilmiş bilgiler sunarak bu bilgileri daha erişilebilir hale getirebilir. Bu, tıbbi bilginin demokratikleşmesini sağlayabilir, hasta katılımını artırabilir, tedavi planlarına uyumu iyileştirebilir ve hastaların sağlıkları hakkında bilinçli kararlar vermelerine yardımcı olabilir.

Büyük dil modelleri, plastik cerrahinin kritik bir alanı olan hasta eğitimi konusunda önemli ölçüde yardımcı olabilir. Baldwin'in çalışmasında, Amerikan Tıp Birliği ve İngiltere Sağlık Eğitimi Derneği tarafından tavsiye edilen şekilde yanık ilk yardım bilgilerini içeren 50 İngilizce web sayfasındaki içeriği, 11 yaşındaki bir çocuğun okuryazarlık seviyesinde anlaşılabilir hale getirmek için bir yapay zeka dil modeli (Chat-GPT-3) kullanıldı. Başlangıçta, hasta eğitim materyallerinin yalnızca %4'ü istenen okunabilirlik standartlarını karşılıyordu. Ancak, yapay zeka tabanlı düzenlemelerden sonra, hedeflenen okunabilirliği karşılayan materyallerin oranı tüm değerlendirme araçlarında %18'e yükseldi. [18]

Hipotetik bir meme meme büyütme ameliyatı görüşmesi sırasında Chat-GPT-4.0 tarafından üretilen yanıtların

analiz edildiği bir çalışmada, beş plastik cerrah ve beş hekim olmayan kişiden oluşan bir panel, Chat-GPT-4.0'ın ilk görüşme, işlem ve cerrahi sonrası iyileşme süreci kategorilerini kapsayan 25 soruya verdiği yanıtları değerlendirdi. Bu çalışmanın sonucunda Chat-GPT tarafından üretilen yanıtların plastik cerrahi uzmanları tarafından daha düşük skorlandığı gözlendi ve yapay zeka danışmanlıklarının uygunluğunu ve kalitesini değerlendirmek için uygun değerlendirme araçlarının geliştirilmesi gerektiği belirtildi. [19]

Chat-GPT'nin GPT-3.5 versiyonu kullanılarak 20 ortopedi ve travma cerrahisi prosedürü için simüle edilmiş hasta bilgileri oluşturulan çalışmada, Chat-GPT'nin yanıtlarını değerlendirmek için standart bilgi formları referans olarak kullanıldı. Chat-GPT gibi yapay zeka tabanlı dil modelleri, tıp eğitimi ve hasta bakımı için büyük bir potansiyel taşısa da, ortopedi ve travma cerrahisi alanında sağlanan bilgilerin mevcut kalitesinin optimal düzeyde olmadığı tespit edildi. [20]R.</author><author>Roos, J.</author></authors></contributors><auth-address>Department of Orthopedics and Trauma Surgery, University Hospital of Bonn, Bonn, DEU.Department of Dermatology and Allergy, School of Medicine, Technical University of Munich, Munich, DEU.</auth-address><titles><title>Does the Information Quality of ChatGPT Meet the Requirements of Orthopedics and Trauma Surgery?</title><secondary-title>Cureus</secondary-title></titles><periodical><full-title>Cureus</full-title></periodical><pages>e60318</pages><volume>16</volume><number>5</number><edition>20240515</edition><keywords><keyword>artificial intelligence in medicine</keyword><keyword>chatgpt</keyword><keyword>large language model</keyword><keyword>medical information quality</keyword><keyword>patient education</keyword></keywords><dates><year>2024</year><pub-dates><date>May</date></pub-dates></dates><isbn>2168-8184 (Print

Karpal tünel serbestleştirme cerrahisi için Every Informed Decision Online (EIDO) hasta bilgilendirme broşürünün kalitesini ve okunabilirliğini, Chat-GPT-3.5 ile karşılaştıran bir başka çalışmada Chat-GPT'nin, EIDO'nun karpal tünel serbestleştirme onam broşürlerine kıyasla daha yüksek kaliteli bilgi üretmekte olduğu ancak bu bilgilerin okunabilirlik oranlarının daha düşük olduğu gözlendi. [21]

Duran ve ark. Amerikan Plastik Cerrahlar Derneği (ASPS) tarafından 14 yaygın estetik cerrahi prosedürü için hazırlanan aydınlatılmış onam formlarını ve üç büyük dil modeli (Chat-GPT-4.0, Google Gemini ve Microsoft Copilot) tarafından sağlanan tıbbi bilgi yanıtlarının okunabilirliğini, açıklığını ve doğruluğunu karşılaştırdığı çalışmada, okunabilirlik ve açıklık açısından, yapay zeka programlarının hazırladığı onam formları en yüksek puanları aldı ($p<0.05$). Ancak, aynı formlar tıbbi bilgi doğruluğu açısından en düşük puanı aldı ($p<0.05$). Değerlendirme yapan cerrahlar, diğer yapay zeka araçlarına kıyasla daha üstün doğruluk ve tıbbi bilgi sunduğu için Chat-GPT-4.0 tarafından oluşturulan hasta odaklı materyalleri daha kıymetli buldu. [22]

Abi-Rafeh ve arkadaşları, Chat-GPT'nin yüz germe ve boyun germe operasyonları sonrasındaki komplikasyonlar için etkileşimli bir araç olarak kullanılabilirliğini incelediklerinde çalışmalarında, ChatGPT'nin, önerilen hasta eylemlerinin aciliyetini %44 oranında daha fazla acil müdahale gerektirecek şekilde tahmin ettiği ve bunun gereksiz sağlık kaynaklarının israfına yol açabileceğini buldular. [23] Yapay zeka araçlarının aşırı bilgi sağlama eğilimi, hasta kaygısını artırabilir ve doktor-hasta ilişkilerini zorlayabilir. Bununla birlikte, geniş dil modellerinin hem ameliyat öncesi hem de sonrası aşamalara entegrasyonu, hasta eğitimi ve taramalarını önemli ölçüde iyileştirebilir. Ancak, sağlanan bilgilerin doğruluğu ve kapsamlılığı konusunda etik sorunlar ortaya çıkmaktadır.

Literatürdeki çalışmalara ilaveten, yapay zeka tarafından üretilen bilgilerin güvenilirliği ve doğruluğu önemli endişeler doğurmaktadır. ChatGPT, Oxkair ve FDA'nın web sitesinden alınan yanıtların BIA-ALCL konusundaki karşılaştırmasında da görüldüğü gibi, okunabilirlik ve tıbbi kalite açısından farklılıklar, sağlık profesyonnleri ve hastaların dikkatli olunması gerektiğini göstermektedir. Geniş dil modelleri net ve anlaşılır bilgiler sağlayabilse de tıbbi doğrulukta tutarsızlıklar veya kritik detayların eksikliği, yanlış kararlar alınmasına yol açabilir ve bu durum hasta güvenliğini tehlikeye atabilir. Dolayısıyla, yapay zekanın hasta eğitimi konusunda önemli bir potansiyele sahip olmasına rağmen, sağlanan bilgilerin doğru ve hastanın spesifik durumu için uygun olmasını sağlamak için sağlık profesyonellerinin girdi ve denetimleriyle desteklenmesi gerektiği açıktır.

Fanning ve ark. Chat-GPT'yi çevrimiçi tıbbi bilgilerin güvenilirliğini artırmak ve plastik cerrahi araştırmalarını ve uygulamalarını genişletmek için umut verici bir yöntem olarak kabul ettiklerini belirttikleri çalışmalarında ChatGPT-3.5'te yüksek oranda bilgi eksikliği ve ChatGPT-4.0'da sık görülen "halüsinasyon" nedeniyle, otomatik içerik analizinin etkinliğinin olumsuz etkilendiğini bildirmişlerdir. [24]

Halüsinasyon, yapay zeka destekli sistemlerin, cümlenin devamını getirirken ve en uygun kelimeyle kavramı seçerken referans olarak alacağı kaynaklar gerçekte var olmasa bile çalışmaya devam ederek yanlış ve eksik bilgi üzerinden çalışmaya devam etmesidir.

Halüsinasyon büyük dil modellerine dayalı programların doğru metinler üretme konusunda karşılaştığı önemli bir sorundur. Üretilen bilginin ya mevcut kaynaklarla çelişmesi (içsel halüsinasyon) ya da mevcut kaynaklar tarafından doğrulanamaması (dışsal halüsinasyon) kaynaklı olabilir. Daha basit bir ifadeyle, halüsinasyon, yapay zeka programının güvenle verdiği ancak ne doğru ne de güvenilir olmayan bir yanıttır. [25] Oxkair programında bunun önüne geçmek için program, her bilgiye PubMed üzerinden referans verecek şekilde eğitilmiştir.

Yapay zeka dil modelleri, büyük miktarda veriyi analiz ederek ve insan benzeri yanıtlar üreterek önemli faydalar sağlasa da, etik açıdan bazı karmaşık sorunlar da ortaya çıkarır. Yapay zekanın verdiği yanıtların doğru olmaması veya eksik bilgi içermesi, özellikle sağlık gibi kritik alanlarda ciddi sonuçlar doğurabilir. [26] Yanlış veya yanıltıcı bilgiler, hastaların yanlış kararlar almasına, gereksiz tedavilere başvurmasına veya sağlıklarını riske atmasına neden olabilir. Bu nedenle, yapay zeka sistemlerinin çıktılarının doğrulanması ve güvenilirliği, etik bir zorunluluktur. Yapay zeka dil modelleri genellikle "kara kutu" olarak adlandırılır, çünkü karar verme süreçleri çoğu zaman karmaşık ve anlaşılması zor algoritmalar tarafından yönetilir. Bu durum, şeffaflık ve hesap verebilirlik açısından zorluklar yaratır. Kullanıcılar, yapay zekanın nasıl çalıştığını ve yanıtlarının nasıl üretildiğini tam olarak anlayamayabilirler, bu da yapay zekanın hatalarını veya önyargılarını tespit etmeyi zorlaştırır. Etik bir perspektiften, yapay zeka sistemlerinin işleyişinin daha şeffaf hale getirilmesi ve yanlış sonuçlar ürettiğinde sorumluluk mekanizmalarının belirlenmesi gerekmektedir. [27]

Yapay zeka dil modelleri, eğitildikleri verilerin doğası gereği, önyargılı veya taraflı sonuçlar üretebilir. Bu önyargılar, toplumsal, kültürel veya cinsiyet temelli olabileceği gibi, belirli hasta gruplarına yönelik sağlık hizmetlerinin sunumunda adaletsizliklere yol açabilir. Etik açıdan, yapay zeka sistemlerinin önyargılarını minimize etmek ve adil bir şekilde çalışmasını sağlamak için sürekli değerlendirme ve iyileştirme yapılması gereklidir. [28]

Yapay zeka dil modelleri, kullanıcıların kişisel verilerini işleyebilir ve bu veriler üzerinden yanıtlar üretebilir. Bu durum, kullanıcıların gizlilik haklarının korunması ve kişisel verilerin kötüye kullanılmaması açısından etik endişeler doğurur. Sistemlerin, kullanıcı verilerini toplarken ve işlerken, mahremiyetin korunmasına azami özen göstermesi ve verilerin güvenli bir şekilde saklanması zorunludur. [29] Oxkair programı HIPAA (Health Insurance Portability and Accountability Act) kriterlerine uygun olarak tasarlanmış ve eğitilmiştir. Hasta verilerini lokal bilgisayarda oturum süresince saklayarak yurt içi ve veya yurtdışında bir merkeze yollamamaktadır. (Ek-1)

Dönüştürücü tabanlı geniş dil modellerindeki gelişmeler, yapay zekanın sağlık hizmetlerinde destek sağlama kapasitesinde önemli bir sıçramayı temsil ederken, bunların hasta eğitimi ve tıbbi karar alma süreçlerine entegrasyonu, bu modellerin güçlü ve sınırlı yönleri hakkında dengeli bir anlayışla ele alınmalıdır. Bu modellerin sürekli değerlendirilmesi, iyileştirilmesi ve klinik ortamlarda dikkatli bir şekilde uygulanması, onların potansiyelini ortaya çıkarırken, aynı zamanda hasta sağlığını koruma açısından büyük önem taşıyacaktır.

**Sonuç:** Çalışmanın sonuncunda Oxkair, sunduğu tıbbi bilgilerin doğruluğu açısından Chat-GPT-4.0'a göre daha doğru sonuçlar oluşturdu. Yapay zeka geniş dil modellerine yapılan en önemli eleştiriler: halüsinasyon, etik konulara yönelik gerekli yatırımın yetersiz olması ve farklı zaman aralıklarında farklı sonuçlar üretmeleri nedeniyle, özellikle tıp alanında ciddi sonuçlar doğurabilecekleri kaygısıdır.

Çalışmada Oxkair'in Chat-GPT'ye göre güçlü olduğu alanlar PubMed referanslı kaynaklardan sonuçlar aktarması, HIPAA kriterlerine uygun tasarlanması ve hasta verilerini ne lokal ne de yurtdışı bir sunucuda paylaşmıyor olmasıydı. Literatürdeki bir çok çalışmada yapay zeka dil modellerine anlık, tek soruluk bir komut üzerinden değerlendirmeler yaptırıldığı görülmekteyken, çalışmamızda farklı zaman aralıklarında alınan cevapların bize sunduğu sonuçların güvenilirliği ve tekrarlanabilirliğinin Chat-GPT programına göre daha yüksek olduğu belirlenmiştir. YZ destekli araçların tıbbi bilgi sağlama süreçlerindeki potansiyel avantajları ve sınırlamaları hakkında gerçekleştirilecek çalışmalar, gelecekteki geliştirmeler için yol gösterici olacaktır.

**Kaynaklar:**


1.Pinker, S., *The Language Instinct: How the Mind Creates Language*. 2004: Pengiun UK.

2.Turing, A.M., *Computing machinery and intelligence.* Mind, 1950. 59 (236): p. 433-60.

3.Kaul, V., S. Enslin, and S.A. Gross, *History of artificial intelligence in medicine.* Gastrointestinal endoscopy, 2020. 92(4): p. 807-812.

4.Agbavor, F. and H. Liang, *Predicting dementia from spontaneous speech using large language models.* PLOS digital health, 2022. 1(12): p. e0000168.

5.FDA.*https://www.fda.gov/medical-devices/breast-implants/questions-and-answers-about-breast-implant-associated-anaplastic-large-cell-lymphoma-bia-alcl*. 2024.

6.Wuensch, K.L., *What is a likert scale? and how do you pronounce'likert?'.* East Carolina University, 2005. 4.

7.Kincaid, J.P., et al., *Derivation of new readability formulas (automated readability index, fog count and flesch reading ease formula) for navy enlisted personnel.* 1975.

8.Rudolf, F., *How to write plain english.* University of Canterbury, 2016.

9.Gunning, R., *The technique of clear writing.* (No Title), 1952.

10.Hedman, A.S., *Using the SMOG formula to revise a health-related document.* American Journal of Health Education, 2008. 39(1): p. 61-64.

11.Coleman, M. and T.L. Liau, *A computer readability formula designed for machine scoring.* Journal of Applied Psychology, 1975. 60(2): p. 283.

12.Smith, E.A. and R. Senter, *Automated readability index*. Vol. 66. 1967: Aerospace Medical Research Laboratories, Aerospace Medical Division, Air ….

13.Dam, S.K., et al., *A Complete Survey on LLM-based AI Chatbots.* arXiv preprint arXiv:2406.16937, 2024.

14.Bahdanau, D., K. Cho, and Y. Bengio, *Neural machine translation by jointly learning to align and translate.* arXiv preprint arXiv:1409.0473, 2014.

15.Vaswani, A., et al., *Attention is all you need.* Advances in neural information processing systems, 2017. 30.

16.Ying, H., et al. *Sequential recommender system based on hierarchical attention network*. in *IJCAI international joint conference on artificial intelligence*. 2018.

17.Topal, M.O., A. Bas, and I. van Heerden, *Exploring transformers in natural language generation: Gpt, bert, and xlnet.* arXiv preprint arXiv:2102.08036, 2021.

18.Baldwin, A.J., *An artificial intelligence language model improves readability of burns first aid information.* Burns, 2024. 50(5): p. 1122-1127.

19.Yun, J.Y., et al., *A comprehensive evaluation of ChatGPT consultation quality for augmentation mammoplasty: A comparative analysis between plastic surgeons and laypersons.* Int J Med Inform, 2023. 179: p. 105219.

20.Kasapovic, A., et al., *Does the Information Quality of ChatGPT Meet the Requirements of Orthopedics and Trauma Surgery?* Cureus, 2024. 16(5): p. e60318.

21.Brock, J., et al., *Artificial Intelligence as a Consent Aid for Carpal Tunnel Release.* Cureus, 2024. 16(6): p. e63041.

22.Duran, A., O. Cortuk, and B. Ok, *Future Perspective of Risk Prediction in Aesthetic Surgery: Is Artificial Intelligence Reliable?* Aesthetic Surgery Journal, 2024: p. sjae140.

23.Abi-Rafeh, J., et al., *Large Language Models and Artificial Intelligence: A Primer for Plastic Surgeons on the Demonstrated and Potential Applications, Promises, and Limitations of ChatGPT.* Aesthet Surg J, 2024. 44(3): p. 329-343.

24.Fanning, J.E., et al., *Improving Readability and Automating Content Analysis of Plastic Surgery Webpages With ChatGPT.* J Surg Res, 2024. 299: p. 103-111.

25.Zhang, Y., et al., *Siren's song in the AI ocean: a survey on hallucination in large language models.* arXiv preprint arXiv:2309.01219, 2023.

26.Cheng, Y., et al., *Federated learning for privacy-preserving AI.* Communications of the ACM, 2020. 63(12): p. 33-36.

27.Morley, J., et al., *The ethics of AI in health care: a mapping review.* Social Science & Medicine, 2020. 260: p. 113172.

28.Giovanola, B. and S. Tiribelli, *Beyond bias and discrimination: redefining the AI ethics principle of fairness*

*in healthcare machine-learning algorithms.* AI & society, 2023. 38(2): p. 549-563.

29.Marks, M. and C.E. Haupt, *AI chatbots, health privacy, and challenges to HIPAA compliance.* Jama, 2023.

# SÖZEL BİLDİRİLER

## SB-001

# Dudak Onarımlarında Kullanılabilecek Bir Serbest Fonksiyonel Kas Alternatifi Olarak Ekstensör Hallusis Brevis Flebi: Anatomik Çalışma

Ahmet Biçer[1], Batuhan Şencan[1], Gizem Şule Ateş[1], Yelda Pınar[2]

*[1]Ege Üniversitesi Tıp Fakültesi, Plastik, Rekonstrüktif ve Estetik Cerrahi Anabilim Dalı, İzmir*
*[2]Ege Üniversitesi Tıp Fakültesi, Anatomi Anabilim Dalı, İzmir*

**Giriş**: Ekstensör hallusis brevis (EHB) kası, ayak dorsumunda bulunan ve birinci parmağın ekstensiyonunda asıl görevli olan ekstensor hallusis longus kası ile sinerjist etki gösteren bir kastır. Kalkaneusun üst lateral yüzeyi ve inferiyor ekstensor retinakulumdan köken alır ve birinci parmak proksimal falanksının bazisine insersiyo yapar. A. dorsalis pedisin dalı tarafından beslenir. Derin peroneal sinir tarafından innerve edilir. EHB kas ve tendonunun özellikleri ve konumu, onu çeşitli rekonstrüktif cerrahi işlemler için uygun bir flep kaynağı haline getirir. Kas flebi ya da kas-deri flebi olarak tasarlanabilir. EHB tendonu, tendon transferlerinde güvenli bir donör olarak kullanılabilmektedir. Literatür tarandığında klinik uygulamalarda ayak ve ayak bileği etrafındaki yumuşak doku defektlerinde kullanımı mevcuttur. Tarafımızca EHB kas veya kas deri flebinin tam kat dudak defektlerinde dudak rekonstrüksiyonunda kullanılabileceği, derin peroneal sinirin flebe dahil edilmesiyle birlikte fonksiyonel bir oral sfinkter sağlanacağı düşünülmüştür. Bu doğrultuda ekstensor hallusis brevis flebi hakkında mevcut bilgiyi arttırmak, yeterli pedikül uzunluğuna sahip olup olmadığını değerlendirmek, diseksiyona uygunluğunu etraf dokularla ilişkisini ve serbest flep olarak kullanılabilirliğini değerlendirmek amacıyla deneysel kadavra çalışması yapılmıştır.

**Materyal ve Metod**: Üniversitemiz Anatomi Anabilim dalındaki 10 adet kadavra alt ekstremitesi dahil edilerek yaptığımız çalışmada EHB kasının uzunluğu, genişliği, tendon uzunluğu, perforatörün lateral ve medial malleollere uzaklıkları, perforatörün sinir bifurkasyonuna olan uzaklığı, etraf dokularla ilişkisi, kasın ayak dorsumunda yüzeyel olması itibariyle kolay diseke edilebilirliği araştırılmış olup alt dudak rekonstrüksiyonun fonksiyonel kas veya kas deri flebi olarak kullanılabilirliği değerlendirilmiştir.

**Bulgular**: 10 adet kadavra ayak dorsumu diseksiyonu sonucu elde edilen veriler kayıt altına alınmıştır. EHB kas uzunluğu en kısa 41 mm en uzun 70 mm olarak tespit edildi ve ortalama 52.9 mm saptandı. Kas genişliği 12 mm ile 21 mm arasında değişmekteydi ve ortalama 16.6 mm saptandı. Tendon uzunluğu 51 mm ve 89 mm arasında değişmekteydi ve ortalama 67.5 mm saptandı. Sinir bifurkasyonuna uzaklığı 12 mm ile 28 mm arasında değişmekteydi ve ortalama 17.3 mm saptandı. Perforatörün çıktığı yerden bifurkasyona olan uzaklığı 10 mm ve 24 mm arasında değişmekteydi ve ortalama 16,7 mm saptandı. Perforatörün lateral malleole uzaklığı 75 mm ve 110 mm arasında değişmekteydi ve ortalama 92.1 mm saptandı. Perforatörün medial malleole uzaklığı 75 mm ve 110 mm arasında değişmekteydi ve ortalama 87.9 mm saptandı.

**Tartışma ve Sonuç**: Tam kat geniş dudak defektlerinde dudak rekonstrüksiyonunda lokal flepler sfinkter işlevini sağlarken ağız açıklığını kısıtlayabilmekte, ya da ağız açıklığını sağlamak için kullanıldığında sfinkter işlevini yerine getiremeyebilmektedir. Bu durumda fonksiyonel bir sonuç için ya tendon grefti ile askılama yapılmış ince fasyonkutan fleplere ya da kas içeren serbest fleplere ihtiyaç duyulmaktadır. Serbest grasilis flebi ile dudak rekonstrüksiyonu literatürde yerini almış olsa da kas hacminin büyüklüğü belli bir büyüklüğün altında ancak yine de fonksiyonel kas ile onarıma gereksinim duyulan olgularda kullanılamamaktadır.

Bu durum; bizi alternatif olarak daha küçük bir kas, kas-deri flebi arayışına sürüklemiştir. Ekstensör hallusis brevis flebi, gerek kas boyutları, gerek diseksiyon kolaylığı, gerek anatomik varyasyon azlığı, gerekse sinir koaptasyonu sayesinde fonksiyonel bir sfinkter oluşturma imkanı sağlamasından dolayı, dudak rekonstrüksiyonunda iyi bir alternatif olabilir. Yaptığımız deneysel anatomik çalışma bu tezimizi destekler niteliktedir.

**Anahtar Kelimeler:** baş ve boyun rekonstrüksiyonu, dudak rekonstrüksiyonu, ekstensör hallusis brevis flebi, serbest flep

*Kadavra Üzerinde Ekstensör Hallusis Brevis*

*Kadavra çalışması esnasında çekilmiş olan, ekstensör hallusis brevis kası yerleşimi ve yaklaşık boyutlarını gösteren görsel.*

*Kadavra Çalışması Sonucunda Elde Edilen Bulgular*

| Kadavra numarası | Kas Uzunluğu (mm) | Kas Genişliği (mm) | Tendon Uzunluğu (mm) | Sinir Bifurkasyonuna Uzaklığı (mm) | Perforatörün Çıktığı Yerden Bifurkasyona Uzaklığı (mm) | Perforatörün Lateral Malleole Uzaklığı (mm) | Perforatörün Medial Malleole Uzaklığı (mm) |
|---|---|---|---|---|---|---|---|
| 1 | 68 | 17 | 72 | 13 | 15 | 75 | 76 |
| 2 | 70 | 19 | 68 | 12 | 15 | 88 | 82 |
| 3 | 41 | 19 | 70 | 10 | 17 | 90 | 110 |
| 4 | 52 | 13 | 65 | 23 | 16 | 95 | 92 |
| 5 | 54 | 19 | 90 | 28 | 22 | 100 | 90 |
| 6 | 47 | 14 | 80 | 15 | 10 | 110 | 90 |
| 7 | 50 | 16 | 51 | 17 | 10 | 88 | 75 |
| 8 | 52 | 21 | 50 | 19 | 15 | 103 | 95 |
| 9 | 49 | 12 | 67 | 20 | 23 | 89 | 80 |
| 10 | 46 | 16 | 62 | 16 | 24 | 83 | 86 |

## SB-002

## Lokal Anestezi ile Estetik ve Fonksiyonel Mükemmellik: Paramedian Alın Flebi ile Burun Rekonstrüksiyonunda 60 Hastanın Cerrahi Sonuçları

Canberk Buçin, Melih Çakaroğlu, Uğur Koçer

*Ankara Eğitim ve Araştırma Hastanesi, Plastik, Rekonstrüktif ve Estetik Cerrahi Ana Bilim Dalı, Ankara*

**Giriş:** Burun rekonstrüksiyonu, hem estetik hem de fonksiyonel açıdan oldukça karmaşık ve önemli bir cerrahi işlemdir. Bu prosedür, estetik bir görünüm sağlamak ve burun fonksiyonlarını korumak amacıyla dikkatle planlanmalıdır. Burun defektlerinin onarımında kullanılan çeşitli teknikler arasında paramedian alın flebi, estetik ve fonksiyonel üstünlükleri nedeniyle öne çıkar. Paramedian alın flebinin kullanımı tarihsel olarak oldukça eskidir. İlk olarak Sushruta tarafından M.Ö. 600 yılında tanımlanan bu teknik, zamanla gelişmiş ve modern cerrahinin önemli bir parçası haline gelmiştir.[1,2] Yüzyıllar boyunca bu teknik, farklı coğrafyalarda ve kültürlerde uygulanmış ve geliştirilmiştir.[6] Özellikle 15. yüzyılda İtalyan cerrah Antonio Branca tarafından Avrupa'ya tanıtılmış ve 19. yüzyılda Joseph Carpue tarafından İngiltere'de başarıyla uygulanmıştır.[2] Paramedian alın flebinin burun rekonstrüksiyonunda sağladığı üstün doku uyumu ve vaskülarizasyon, bu tekniğin tercih edilme nedenleri arasındadır.[3] Supratrochlear arter bazlı bu flep, yeterli kanlanma sağlayarak doku bütünlüğünün korunmasına yardımcı olur ve estetik açıdan doğal bir görünüm sağlar.[1,4,5]

**Hastalar ve Yöntemler:** Ocak 2018 ile Aralık 2023 tarihleri arasında Ankara Eğitim ve Araştırma Hastanesi'nde lokal anestezi altında paramedian alın flebi ile burun rekonstrüksiyonu yapılan 60 hasta retrospektif olarak incelendi. Hastaların yaş, cinsiyet, defekt tipi, operasyon süresi, komplikasyonlar ve estetik sonuçlar gibi veriler değerlendirildi. Cerrahi teknik olarak supratrochlear arter bazlı paramedian alın flebi kullanıldı.[2] Lokal anestezi ve epinefrin kombinasyonu ile cerrahi prosedürler gerçekleştirildi. Yara iyileşmesi ve estetik sonuçlar Manchester Skar Skalası ile değerlendirildi. Ayrıca, hastaların etiyolojisi, rekonstrüksiyon yapılan alt ünite, hastanede yatış süresi, ek operasyon ihtiyacı, sigara içiciliği, komorbiditeleri, ortalama takip süresi, hastaların memnuniyeti, skar memnuniyeti, alar kontur/simetri ve burun deliği açıklığı değerlendirildi.

**Bulgular:** Hastaların 36'sı erkek, 24'ü kadındı. Yaş ortalaması 70.1 yıl olup, hastaların yaşları 53 ila 92 arasında değişmekteydi. Defektlerin konumu açısından burun dorsumu (%35) ve burun tipi (%23) en yaygın alt birimler olarak tespit edildi. Defektlerin patolojisi %55 bazal hücreli karsinom (BCC), %25 skuamöz hücreli karsinom (SCC) ve %15 bazoskuamöz hücreli karsinom idi. 21 hasta aktif sigara içicisiydi. Komorbiditeler arasında hipertansiyon (%45) ve diyabet (%30) en sık görülenlerdi. Tüm cerrahi işlemler başarıyla tamamlandı ve önemli major komplikasyon gözlenmedi. Postoperatif takip süresince hastaların %90'ında estetik ve fonksiyonel açıdan tatmin edici sonuçlar elde edildi. 3 hastada hafif hematom, 6 hastada ise minimal cilt nekrozu gözlendi ve konservatif tedavi ile düzeltildi. Hiçbir hastada total flep kaybı görülmedi. Donör sahalar hastaların %87'sinde primer olarak kapatıldı, %13'ü ise ipsilateral veya kontralateral supraklaviküler FTSG ile kapatıldı. Ortalama operasyon süresi 50 dakika ve hastanede yatış süresi ortalama 1.6 gün idi. Hastaların tamamında burun rekonstrüksiyonu 2 aşamada yapıldı. Flep pedikülünden ortalama 3 hafta sonra ayrıldı. Hiçbir hastada ek operasyon ihtiyacı olmadı. Manchester Skar Skalası sonuçlarına göre hastaların büyük çoğunluğu (%90) memnuniyet bildirdi. (renk: ortalama 2.5 puan; yüzey: ortalama 1.5 puan; kontür: ortalama 2.3 puan; distorsiyon: ortalama 2.7 puan; doku: ortalama 2.1 puan).

**Tartışma:** Paramedian alın flebi, burun rekonstrüksiyonu için hem estetik hem de fonksiyonel açıdan üstün bir yöntemdir.[7] Bu yöntemin en önemli avantajlarından biri, lokal anestezi altında uygulanabilmesidir; bu da özellikle yaşlı ve genel anestezi riskleri yüksek hastalar için büyük bir avantaj sağlamaktadır.[1,2] Literatürde, paramedian alın flebinin tek, iki veya üç aşamalı prosedürlerle kullanılabileceği belirtilmektedir.[1,2] Paramedian alın

flebi, diğer rekonstrüktif cerrahi tekniklere kıyasla daha az komplikasyon riski taşır ve daha iyi doku uyumu sağlar.[1] Lokal anestezi altında burun rekonstrüksiyonunda cerrahi alanda daha iyi kanama kontrolü sağlanır ve cerrahın doku reaksiyonlarını daha net gözlemlemesine olanak tanır.[1] Paramedian alın flebi üzerine mevcut plastik cerrahi literatürü genellikle teknik detaylara odaklanmakta olup, elde edilen sonuçlar hakkında sınırlı bilgi sunmaktadır.[8] Ancak, bazı çalışmalar flep kayıplarının %1.4 ile %6 arasında olduğunu bildirmektedir.[8] Ne var ki, bu çalışmalarda nazal defektlerin yüzey alanı genellikle belirtilmemektedir.[8] Bizim hasta grubumuzdaki defektlerin büyük boyutları dikkate alındığında, bu sonuçları doğrudan karşılaştırmak zorlaşmaktadır.8 Ek olarak, paramedian alın flebi kullanılarak yapılan burun rekonstrüksiyonlarının minimal komplikasyon oranları ve yüksek hasta memnuniyeti sağlaması, bu yöntemin etkinliğini desteklemektedir.[1,2] Yöntemin avantajları arasında, doku uyumu ve kanlanma avantajları, hızlı iyileşme süreleri ve düşük komplikasyon oranları yer almaktadır.[2]

**Sonuç:** Lokal anestezi altında paramedian alın flebi kullanılarak yapılan burun rekonstrüksiyonları, estetik ve fonksiyonel açıdan tatmin edici sonuçlar vermektedir. Bu yöntem, özellikle genel anestezi riskleri yüksek olan hastalar için güvenli, konforlu ve etkili bir alternatiftir. Çalışmamız, lokal anestezi altında paramedian alın flebi ile yapılan burun rekonstrüksiyonlarının yüksek hasta memnuniyeti ve düşük komplikasyon oranları ile başarılı sonuçlar verdiğini göstermektedir. Gelecekte, daha geniş hasta gruplarında yapılacak çalışmalar ile bu tekniğin uzun dönem sonuçlarının daha detaylı değerlendirilmesi önerilmektedir.

**Referanslar:**


1. Li, Q. F., Xie, F., Gu, B., et al. (2006). Nasal Reconstruction Using a Split Forehead Flap. *Plastic and Reconstructive Surgery*, 118(7), 1543-1550. [DOI: 10.1097/01.prs.0000240819.57644.0c]

2. Angobaldo, J., & Marks, M. (2009). Refinements in Nasal Reconstruction: The Cross-Paramedian Forehead Flap. *Plastic and Reconstructive Surgery*, 123(1), 87-93. [DOI: 10.1097/PRS.0b013e3181954036]

3. Fischer, H., et al. (2014). Paramedian Forehead Flap in Nasal Reconstruction: A Review. *Journal of Craniofacial Surgery*, 25(2), 434-439. [DOI: 10.1097/SCS.0000000000000684]

4. Ullmann, Y., et al. (2005). A Novel Approach to the Use of the Paramedian Forehead Flap for Nasal Reconstruction. *Plastic and Reconstructive Surgery*, 115(5), 1372-1378. [DOI: 10.1097/01.prs.0000157017.78524.b8]

5. Shokri, T., et al. (2018). The Paramedian Forehead Flap for Nasal Reconstruction: From Antiquity to Present. *Journal of Craniofacial Surgery*, 30(2), 330-333. [DOI: 10.1097/SCS.0000000000005132]

6. Reece, E. M., et al. (2008). The Impact of Forehead Flaps in Nasal Reconstruction. *Plastic and Reconstructive Surgery*, 122(3), 1543-1550. [DOI: 10.1097/PRS.0b013e31818de8bf]

7. Tao, S., et al. (2017). Optimizing Nasal Reconstruction with the Use of Forehead Flaps. *Chinese Journal of Plastic Surgery*, 33(2), 155-165.

8. Elberson, S. A., Guastella, T., Lin, J. W., & Rodriguez, E. D. (2019). Broadening applications and insights into the cross-paramedian forehead flap over a 19-year period. Plastic and Reconstructive Surgery, 146(5), 1108-1117. [DOI: 10.1097/PRS.0000000000007222]


**Anahtar Kelimeler:** Baş ve boyun rekonstrüksiyonu, Cerrahi sonuç, Komplikasyon, Lokal anestezi, Nazal rekonstrüksiyon, Paramedian alın flebi

**Paramedian Alın Flebi ile Lokal Anestezi Altında Burun Rekonstrüksiyonu**

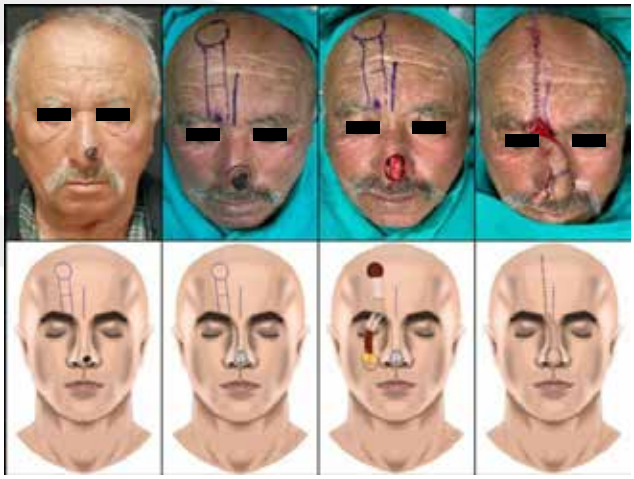

*Burun tipinde BCC tanılı cilt lezyonu olan 76 yaş erkek hasta. Lezyonun 5 mm marjin ile eksizyonu sonrası lokal anestezi altında paramedian alın flebi ile burun rekonstrüksiyonu yapıldı. Donör saha primer olarak kapatıldı. Üst satırdaki fotoğraflar soldan sağa doğru sırasıyla hastanın preop fotoğrafı – intraop çizim fotoğrafı – BCC tanılı cilt lezyonunun 5 mm marjin ile eksizyonu sonrası intraop fotoğraf (alt lateral kıkırdakların ekspozisyonu görülüyor) – paramedian alın flebinin insetinin ve donör sahanın primer kapatılmasının intraop fotoğrafı. Alt satırda ise anatomik illüstrasyonları görüyoruz. Soldan sağa doğru sırasıyla flebin tasarımı – BCC tanılı cilt lezyonunun 5 mm marjin ile eksizyonu sonrası (alt lateral kıkırdaklar ekspoze) – supratrochlear arter bazlı paramedian alın flebinin elevasyonu ve anatomik katmanların çizimi – paramedian alın flebinin inseti ve donör sahanın primer kapatılması.*

*Hastaların Demografik Özellikleri, Nazal Defektin Özellikleri ve Komplikasyonlar*

| Yaş Aralığı | Hasta Sayısı |
|---|---|
| 53-60 | 10 |
| 61-70 | 15 |
| 71-80 | 25 |
| 81-92 | 10 |
| Komorbidite | Hasta Sayısı |
| Hipertansiyon | 27 |
| Diyabet | 18 |
| Koroner Arter Hastalığı | 6 |
| Aort Anevrizması | 3 |
| Aritmi | 3 |
| Lezyon Konumu | Hasta Sayısı |
| Dorsum | 21 |
| Tip | 14 |
| Sol Alar Kanat | 10 |
| Sağ Alar Kanat | 9 |
| Radiks | 3 |
| Glabella | 3 |
| Lezyon Patolojisi | Hasta Sayısı |
| Bazal Hücreli Karsinom (BCC) | 33 |
| Skuamöz Hücreli Karsinom (SCC) | 15 |
| Bazoskuamöz Hücreli Karsinom | 9 |
| Fibrosarkom | 3 |
| Komplikasyonlar | Hasta Sayısı |
| Minimal Cilt Nekrozu | 6 |
| Hematom | 3 |
| Total Flep Kaybı | 0 |

*Hastaların demografik özellikleri, nazal defektin konumu, nazal defektin patolojisi ve komplikasyonlar ile ilgili tablo.*

## SB-003

## Yaşlanmakta Olan Ülkede Geriatrik Hastalarda Maksillofasiyal Travmalar

Mehmet Uğur Okan, Muhammed Enes Yılmaz, Süleyman Çeçen, Selçuk Akın, Güzin Yeşim Özgenel

*Bursa Uludağ Üniversitesi Tıp Fakültesi, Plastik Rekonstrüktif ve Estetik Cerrahi AD*

**Giriş:** Maksillofasiyal travma her yaş grubu için farklı şekillerde oluşabilip sonuçları olabilen önemli halk sağlığı problemidir. Epidemiyoloji farklı ülkelerde ve hatta bölgelerde, kültüre ve yaş grubuna, sosyoekonomik düzeye göre farklılık göstermektedir. Genelde genç erkeklerde görülür.1,2Darp, trafik kazası ve spor aktiviteleri en sık sebepleri olmasına karşın geriatrik yaş gurubunda, düşme, darp, iş ilişkili yaralanma, trafik kazaları önde gelen sebeplerdir.

2050 yılında 65 yaş üstü popülasyonun toplamın %20 'si olması beklenmektedir.4Uzayan yaşam süresine ve ileri yaşta aktif hayata paralel geriatrik yaş grubunda travmatik yaralanma sayılarının arttığı birçok çalışmada belirtilmiştir.1960'dan 2020'ye ülkemizde yaşam beklentisi 45 yaştan 78 yaşa yükselmiştir.65 yaş üstü insan oranı 2019'da %8.8'ken 2050'de %17'ye ulaşacağı hesaplanmaktadır. Eşlik eden hastalıklar, zayıflık, kognitif değişiklilkler, düşmeye eğilim, kemik kitlesinde azalma gibi nedenler artmış morbidite ve mortaliteye neden olmaktadır. Doğru yönetim, efektif tedavi ve koruyucu önlemler için travmanın özelliklerine hakim olmak çok önemlidir. Bu retrospektif çalışmada merkezimizde 2010, 2022 arasında fasiyal travma nedeniyle tedavi edilen geriatrik popülasyonun, travma nedenlerinin, eşlik eden bulgularının, tercih edilen tedavilerinin yaşa ve cinsiyete göre verilerinin ortaya konması hedeflenmiştir.

**Materyal ve Metod:** Bu 12 yıllık (2010-2022) retrospektif çalışma Bursa Uludağ Üniversitesi Plastik, Rekonstrüktif ve Estetik Cerrahi tarafından tedavi edilen maksillofasiyal travma hastalarına odaklanmıştır. Bursa ile beraber Güney Marmara'dan (Çanakkale, Balıkesir, Kütahya ve Yalova) gelen hastalar(yaklaşık 5milyon kişilik nüfus) da bölümümüzce tedavi etmektedir.

Bu çalışma hastane bilgisayar sistemine yüklü arşivden yararlanılarak geriatik popülasyonda fasiyal laserasyonun eşlil ettiği/etmediği tüm yüz kırıkları incelenerek yapılmıştır. Kırık olmaksızın olan fasiyal laserasyonlar dahil edilmemiştir. Travmalar radyolojik yöntemler de kullanılarak değerlendirilmiştir.2010-2022 arasında 65 yaş üstü 292 hasta incelenmiştir.

Hastalar yaşa, cinsiyete, yaralanma nedenleri ve bölgeerine, komorbiditelere ve FISS(facial injury severity scores)'a göre sınıflanmıştır.7Hastalar üç yaş grubuna göre sınıflanmıştır 65-74 yaş, 75-84 yaş, >85yaş.Yaralanma nedenleri trafik kazaları, düşme, darp, spor yaralanmaları ve diğer yaralanmalardır.Fasiyal kırıklar; Frontal sinüs, nazoorbitoetmoid, burun, orbita, zigomaticomaksiller kompleks, palatin, Le Fort, mandibula kırıkları olarak ayrılmıştır.Tüm kırıklar ayrıca anatomik bölgelerine göre ayrılmıştır. Eşlik eden yaralanmalar baş ve boyun, toraks, abdomen, üst ve alt ekstremite olarak ayrılmıştır.

**Sonuç:** 4000'den fazla hasta 2010 Ocak-2022 Ağustos arasında tedavi edilmiştir 1422'si opere edilmiştir. Bunlardan 292'si çalışma kriterlerine uymaktadır ve 60'ı opere edilmiştir.Yaş arttıkça opere edilen/konservatif tedavi edilen oranı azalmıştır. 65-98 yaş arasında 166(%56) erkek ve 126(%44) kadın çalışmada yer almaktadır. Hepsinin bir veya daha fazla komorbiditesi olup en sık eşlik eden hipertansiyon ve dm'dir.

Düşme(%70.2), Trafik kazası(%18.15), Darp(%7.87), İş yaralanması(%3) ve diğer(%1) yaralanma sebepleridir. Sıklık sıralaması; zigomatikomaksiller kompleks (%29.92), burun (%28.97), orbita (%20.19), mandibula (%17.1), frontal sinüs (%2.61), Le Fort (%.0.95), palatin (%0.23) şeklindedir.

**Tartışma:** Maksillofasiyal travma yüzeysel laserasyonlardan fasiyal sinir yaralanmaları ve yüz kırıklarına varan geniş bir yaralanma ile sonuçlanır. Travmanın sonucu hastanın yaşına, komorbit hastalıklarının varlığına ve travmanın şiddetine bağlı olarak değişik şekillerde karşımıza gelebilir. Yaşlılarda gelişen maksillofasiyal travma nedenleri, kültürel, sosyolojik, demografik ve ekonomik faktörlerden etkilenmektedir. Görebildiğimiz kadarıyla bu çalışma Türkiye'deki geriatrik popülasyonu maksillofasiyal travma açısından 292 hasta ile kapsamlı olarak değerlendiren ilk çalışmadır. Brucoli ve arkadaşları 12 Avrupa ülkesinde gerçekleştirdiği çok merkezli çalışma ile yaş, cinsiyet ve diğer demografik özelliklerin merkezden merkeze değiştiğini gözlemlemiştir. Bu çalışmada da yakın seviyeden

düşme tüm grupta 70.20% iken senil hastalar arasında 84.84% ile en sık etiyolojik sebep olarak saptanmıştır. Yaşlanma ile komorbit hastalıklarda artış, rezervlerde azalma, güçsüzlükte artma, kilo kaybı, artmış kırılganlık, osteoporoz görülebilir. Ito ve arkadaşlarının gerçekleştirdiği bir çalışmada 127 yaşlı hastanın 117'sinde en az eşlik eden bir komorbit hastalık görülmüştür. Gerçekleştirdiğimiz bu çalışmada da 10 hastanın 6'sında en az bir kronik hastalık eşlik etmektedir. Hipertansiyon, DM, koroner arter hastalığı ve KOAH en yaygın tespit ettiğimiz komorbiditelerdir. Eşlik eden hastalıklar yanında çoklu ilaç kullanımı da yaşlılarda bu açıdan bir risk olarak düşünülmelidir.

Birçok geçmiş çalışmada orta yüz kırıkları daha ön planda görülmüştür. Birkaç çalışmada ise mandibula kırıkları daha ön planda görülmüştrü. Bizim çalışma grubumuzda zigomatiko maksiller complex, nazal ve orbita krıkları gibi orta yüz kırıkları en sık olarak izlenmiştir. Bununla birlikte kohort grubunda önemli sayıda eşlik eden gözle görülebilir yaralanma görülmemiştir. Özellikle 85 yaş üzeri hastalarda yakın seviyeden düşme en sık etiyolojik sebepken gözle görülebilir yaralanma olmaması hastaların kendisinin ya da yakınları tarafından acil servise başvurmasını azaltabilir.

Operasyon bu tür hastalarda tercih edilen bir yöntem değildir. İki nedenden dolayı bu hastalarda konservatif tedaviye yönelinmektedir. Birisi ileri yaş ve eşlik eden ek hastalıkların operasyon ile anestezi riskini arttırmasıdır. Diğeri ise yaşlı popülasyonun enoftalmus ve travma sonrası gelişen yüzdeki asimetriyi daha iyi tolere edebilmesidir. Yaşlı hastalarda yüz travmasında artış görülmektedir. Bunun nedeni ise yaşlı nüfüs sayısındaki artış varsayılabilir. Ek olarak çalışmamızda aylar arası ilişkisi araştırılmış olup yaz ve sonbahar döneminde daha fazla yüz travması hastası görülmektedir. Ancak buna sebep olabilecek belirli bir sebep ön görülmemiştir.

Bu çalışmanın birkaç eksikliği mevcuttur. Retrospektif bir çalışma olması, sınırlı bir hasta sayısı olması bunlardan bazılarıdır. Bu çalışmanın amacı epidemiyolojik bir veri sunmaktır. Artan yaşlı nüfus ile ilerleyen yıllarda yapılacak çalışmalar ile daha farklı sonuçlar ortaya çıkabilir.

Bu epidemiyolojik çalışma ilerleyen yaş ile geriatrik nüfusta yüz travmalarının arttığını göstermiştir. Ancak artışın operasyona alınma ile orantılı olmadığı gözlemlenmiştir. Bireysel sebepler dışında bu yaş grubunda non-operatif seçenekler trend durumundadır. Düşmelere yönelik önleyici tedbirler ile geriatrik popülasyondaki yüz travmaları azaltılabilir.

**Anahtar Kelimeler:** Geriatrik Yüz Kırıkları, Maksillofasiyal Travma, Konservatif Kırık Tedavisi, Açık Redüksiyon İnternal Fiksasyon

## SB-004

## Mandibular Rezeksiyon Sonrası 3 Boyutlu Modelleme Yardımıyla Rekonstrüksiyon

Muhammed Karakaya, Ahmet Özgür Alkan, Süleyman Çeçen, Selçuk Akın

*Bursa Uludağ Üniversitesi Tıp Fakültesi, Plastik Rekonstrüktif ve Estetik Cerrahi Anabilim Dalı*

Mandibular Rezeksiyon Sonrası 3 Boyutlu Modelleme Yardımıyla Rekonstrüksiyon

**Giriş:** Mandibula insan vücudunun hem fonksiyonel hem de estetik olarak en önemli kemiklerinden biridir. Çiğnemede ve konuşmada birinci derecede fonksiyonu vardır. Ayrıca yüzümüzün alt yarımını şekillendirir ve estetik algımızda önemli bir yer tutar.

Çeşitli travma ve cerrahiler sonrası mandibula bütünlüğü bozulabilmektedir. Özellikle onkolojik nedenlerle yapılan rezeksiyonlar mandibula bütünlüğünde geniş bir defekte neden olmaktadır. Defekt 3olmayan basit kırıklarda dahi cerrahi düzgün yapılmazsa oklüzyon problemleri, çiğneme problemleri, ağız açıklığında kısıtlanma, yüzde asimetri gibi birçok problem ortaya çıkabilir. Geniş defekte sahip mandibulalarda bu komplikasyon oranı ise ciddi olarak artmaktadır. Mandibulanın eşsiz yapısından ötürü plansız girilen bir ameliyatta rezeksiyon sonrası görüntü kolay kafa karışıklığına yol açabilir ve hata yapma payımızı artırır.

Preoperatif çekilen 3 boyutlu BT görüntüleri preoperatif tahmini mandibular rezeksiyonun sınırlarının ve defektin belirlenmesi açısından yol gösterici olmaktadır. Bu 3 boyutlu BT görüntülerini 3 boyutlu tasarım uygulaması ile birleştirdiğimiz zaman ise eş zamanlı olarak rezeksiyon ile birlikte kusursuz rekonstrüksiyonun da canlandırmasını ve planlamasını yapabilmekteyiz. Üstelik 3 boyutlu yazıcı yardımıyla bu planlamalarımızı somut olarak elde edip sonrasında peroperatif yol göstericiler olarak kullanabiliyoruz.

Çalışmamızda kliniğimizde çeşitli nedenlerden ötürü mandibular rezeksiyon uygulanacak hastaların preop 3 boyutlu BTleri yardımıyla sanal ortamda hazırlanan rezeksiyon-rekonstrüksiyon şablonlarının 3 boyutlu yazıcı ile bastırılmasıyla preop planlama ve perop yol gösterici olarak nasıl kullanıldığından bahsedeceğiz.

**Hastalar:** Çalışmamızda; kliniğimizde 2023-2024 yılları arasında opere edilen ve mandibular rezeksiyon sonrası 3D modelleme yardımıyla rekonstrüksiyon sağlanan 10 hasta yer almaktadır. Bu hastalar anabilim dalı elektronik arşivinden elde edilen verilerle retrospektif olarak incelenmiştir.

Bu 10 hastanın tamamı onkolojik nedenlerle mandibular rezeksiyon yapılan ve geniş defekte sahip hastalar idi. Hastalar 43 ile 73 yaş aralığında olup tamamı erkek hasta idi. Hastaların 6 tanesine serbest fibula ile rekonstrüksiyon 4 tanesine ise kas komponenti de mevcut serbest şimerik ALT flebi ile rekonstrüksiyon sağlanmıştır. Hastaların tamamında mandibula bütünlüğünün sağlanması için 3 boyutlu modelleme yardımıyla rekonstrüksiyon plağı kullanılmıştır.

**Materyal ve Metod:** Her hastaya preop 3 boyutlu yüz BT ve alt ekstremite BT anjiyo çekilmiştir. 3 boyutlu yüz BT görüntüleri tasarım ve planlama amaçlı Horos, 3D Slicer, Meshlab, Autocad, Blender programlarında düzenlenmiştir.

Elde edilen orijinal mandibula şablonu ve tasarlanan negatif şablonlar 3 boyutlu yazıcı yardımıyla PLA filament bazlı olarak yazdırılmıştır. Yazdırılan materyaller peroperatif kullanılmak üzere steril edilmiştir.

**Sonuç:** Çalışmaya dahil edilen her hasta rezeksiyon sonrası geniş bir kemik defektine sahip idi. Hastalara rezeksiyon sonrası öncelikle negatif şablonlar mini vida ile yerleştirilerek rezeksiyon öncesindeki normal oklüzyon sağlandı. Daha sonra orijinal mandibula şablonu üzerinde gerekli olan rekonstrüksiyon plağı seçildi (şekil ve delik sayısı). Sonrasında yine şablon üzerinde rekonstrüksiyon plağı şekillendirildi. Sonrasında şekillendirilen plak hasta üzerine yerleştirildi ve mandibulaya uygun yerlerden vidalandı. Hastanın oklüzyonun tam olduğu teyit edildi.

Hastalardan 6 tanesine serbest fibula flebi yapıldı. Serbest fibula flebi kaldırıldıktan sonra negatif şablon üzerinden gerekli kemik segmentin boyut ve şekil olarak planlaması yapıldı. Hazırlanan kemik normal oklüzyonu sağlanmış mandibulaya yerleştirilerek vidalandı.

Hastalardan 4 tanesinde ise serbest kas komponenti olan şimerik ALT flebi uygulandı. Flep kaldırıldıktan sonra halihazırda oklüzyonu ve fiksasyonu sağlanmış olan mandibula üzerine yerleştirildi.

Hastalardan serbest fibula yapılan 2 hastada detaşman ve kısmi nekroz 1 hastada ise total nekroz ve flep kaybı ve serbest ALT yapılan 1 hastada detaşman ve kısmi nekroz görüldü. Kısmi nekroz olan 3 hasta da tekrar operasyona alınarak debridmanı takiben primer süture edildi. Total nekroz olan hasta ise flebin alınmasından sonra pektoral flep ile rekonstrükte edildi. Başka komplikasyon görülmedi.

**Tartışma:** Onkolojik nedenler başta olmak üzere yüksek enerjili travma, kemoterapi ve ya radyoterapi sonrası gelişen osteonekroz, osteoporoz gibi birçok nedenden ötürü mandibulada geniş defektlere neden olan rezeksiyonlar yapmak durumunda kalıyoruz. Oluşan bu geniş defektleri kapatmada serbest fibula flebi başta olmak üzere serbest flepler başarılı sonuçları olan rekonstrüksiyon yöntemleridir. Ancak mandibulanın hastadan hastaya değişebilen, birçok açılanmadan oluşan benzersiz şekli kusursuz rekonstrüksiyonu sağlamayı zorlaştırmaktadır. Üstelik temporal kemik ile yaptığı eklem nedeniyle ağız açıklığındaki fonksiyonu ve dişlerle eklemleşmesi nedeniyle oklüzyondaki yeri nedeniyle kusursuz olmayan bir rekonstrüksiyon postoperatif ilk günden gözle görünür olmaktadır.

Geleneksel yöntem olarak; peroperatif rezeksiyon sonrası el yardımıyla oklüzyona getirilen mandibula üzerinde, göz kararı şekillendirilen plak ile rekonstrüksiyon sağlanmaktadır. Bu yöntem ile deneyimli bir cerrah iyi sonuçlar elde edebilmektedir. Ancak rezeksiyon sonrası oklüzyonu gösterecek diş kalmadığı taktirde veya oklüzyon tam iken mandibula olmayan segmentteki plağın kıvrılması iyi ayarlanmadığında fonksiyonel ve estetik olarak kötü sonuçlar ortaya çıkmaktadır.

Kullandığımız yöntem peroperatif planlanmanın karmaşasını yok etmekte ve büyük zaman kazandırmaktadır. Banaszewski Jacek ve arkadaşlarının 2018 yılında yayınlanan makalesinde ameliyat süresinin 3 boyutlu modellemeyle birlikte 8.5 saatten 6.5 saate indiği beliritilmiştir.(1)

Aynı zamanda hem fonksiyonel hem de estetik olarak preoperatif koşulları sağlamaktadır. Andreas Naros ve arkadaşlarının makalesinde 3 boyutlu modelleme yardımıyla yapılan rekonstrüksiyonlarda mandibulanın kendi içindeki doğal açılarının daha iyi korunduğu ve interkondiler mesafe ve açının orijinaline daha yakın olduğu tespit edilmiş. (2) Serbest flepler kendi başına hem cerrahı yoran hem zaman alan teknikler olduğu için 3 boyutlu modelleme yöntemiyle yapılan tasarımlar cerrahın işini her iki anlamda da çok kolaylaştırmaktadır.

Ayrıca Majid Ismayilzade ve arkadaşlarının makalesinde bahsettiği gibi sadece tek bir plan değil cerrahi sırasında karşılaşılacak durumlara göre birden fazla plan içeren şablonlarda kullanılabilir.(3)

Dezavantaj olarak ise tasarlama yapmak için kullanılan programlar basit programlar olmayıp belli bir öğrenme eğrisi ve tecrübe gerektiren programlardır. Cerrahın düşüncelerini ve tasarımlarını ücret karşılığında tasarlayan ve böylece bilgisayar ve program bilgisi ihtiyacını ortadan kaldıran Proplan gibi oluşumlar da mevcuttur. Ancak bunlar hem maddi yükü artırmaktadır. Ayrıca 3 boyutlu yazıcı ile tasarımların basılması yine maddi yük olarak karşımıza çıkmaktadır.

Avantajları ve dezavantajları değerlendirildiğinde 3 boyutlu modelleme yardımıyla rekonstrüksiyon halihazırda 3 boyutlu düşünmesi ve planlama yapması gereken cerrahın işini kolaylaştırmaktadır. Planlamaları somut hale çevirerek olası yanlışlarını görmesini sağlamaktadır. Hem vaka öncesinde hem vaka sırasında cerraha zaman kazandırmaktadır. Gelişen teknolojiyle birlikte bu 3 boyutlu modelleme ve basım işlerinin daha kolay elde edilebilir ve uygulanabilir olacağını düşünüyoruz.

**Anahtar Kelimeler:** 3 boyutlu modelleme, Mandibula, Fibula

*Resim 1*

*a)Hazırlanan Mandibula rehberi üzerinde bükülen plak b) Redüksiyon rehberi ile mandibula segmentlerinin oklüzyona uygun pozisyona alınması*

## SB-005

# Travmatik Frontal Sinir Yaralanmalarında Primer Nörorafi veya İnterpozisyonel Greft ile Onarım Sonrası Sonuçlar

Berk Emre Yaman, Ömer Saraç, Ahmet Hamdi Sakarya

*Marmara Üniversitesi Tıp Fakültesi, Plastik Cerrahi Anabilim Dalı, İstanbul*

Giriş: Fasiyal sinirin frontal dal yaralanmaları; künt ve penetran travmaya müsait topografileri, kraniofasiyal veya dermatolojik cerrahi esnasında kolayca yaralanabilmeleri sebebiyle kraniyal sinir yaralanmaları içinde oldukça geniş bir yer tutar. Bu yaralanmalar; yaralanma yüz yarımında kas paralizilerine yol açarak psikososyal ve fonksiyonel açıdan yaşam kalitesini ciddi derecede etkileyebilir. İstirahatte yüz asimetrisi ve kaş düşüklüğü, kaşları kaldıramama, kaşları çatamama ve kızgınlık yüz ifadesinin kaybı gibi çok önemli kayıplar meydana gelebilir. Frontal dal, kompleks dallanma biçimleri ve küçük boyutu sebebiyle cerrahi girişim esnasında birçok zorluğu da beraberinde getirir. Tüm bu zorluklar sebebiyle frontal dal onarım cerrahisi hakkında literatür bilgisinin oldukça sınırlı olduğunu görmekteyiz. Buradan yola çıkarak makalemizde travmatik frontal dal yaralanmaları hakkında kendi cerrahi onarımlarımız ardından postoperatif takip ile sonuçlarımızı ortaya koymayı hedefledik.

**Hastalar ve Metod:** Şubat 2022'den, Mart 2023'e kadar travmatik frontal dal yaralanmaları sebebiyle merkezimizde opere edilmiş 6 hasta (n=6) retrospektif olarak tarandı. Preoperatif ve postoperatif muayene bulguları karşılaştırıldı. Hastalar postoperatif 2., 6., 12. aylarda ve son kontrollerinde kliniğimizde muayene edildi. Ortalama takip süresi 18.8 aydı. 5 hasta postoperatif takiplere uyumluydu, 1 hasta postoperatif erken dönemde (6.ay) takipten çıktı. Hastalar fizik muayene (House-Brackmann Skalası Kaş Değerlendirmesi) ve klinik fotoğraf/video çekimleri ile takip edildi.

**Cerrahi Teknik:** 5 hastada, yaralanan sinirin primer ve distal uçları uç uca teknikle epinöral olarak mikroskop altında 10-0 ethilon sutur ile koapte edildi. 1 hastada geniş sinir defekti sebebiyle sural sinir grefti ile tek kablo şeklinde, yine mikroskop altında 10-0 ethilon sutur ile onarım sağlandı.

**Bulgular:** Hasta grubumuz 5 erkek ve 1 kadından oluşmaktaydı, yaş ortalaması 34.1 (12-66) idi. 4 hasta bıçak ile yaralanma, 1 hasta kesici tel ile yaralanma, 1 hasta ise araç içi trafik kazası sonrası acil servise başvurdu. Tüm yaralanmalar tek yüz yarımını etkilemekteydi. Yaralanmayı takiben ortalama 2.75(1-4) gün içerisinde cerrahi onarım yapıldı. Preoperatif fizik muayeneleri ile karşılaştırıldığında 2 hastamız kaş değerlendirmesinde tam puan aldı.

(TABLO 1)

* House - Brackmann Skalas

**Tartışma:** Frontal dal yaralanmalarının cerrahi onarımı, zorlayıcı cerrahi aşamaları ve sinirin kompleks iyileşme süreci sebebiyle yaygın görülen bir prosedür değildir. Bu onarımlarda House-Brackmann skalasına göre grade 3 ve üzerinde iyileşme oranları literatürde oldukça düşüktür ve değişiklik göstermektedir1. Çalışmamız sonucunda elde ettiğimiz objektif veriler frontal dal yaralanmalarına cerrahi yaklaşım açısından umut vadedicidir. Literatürde en uzun vaka serisinin 8 vakadan2 oluştuğu göz önüne alındığında çalışmamız frontal sinir yaralanmalarına cerrahi yaklaşım açısından oldukça değerlidir. Çalışmamızın limitasyonu ise, sınırlı hasta sayımız (n =6) olarak değerlendirilebilir.

**Sonuç:** Düşünülenin aksine frontal dal yaralanmalarının cerrahi onarımında yüz güldürücü sonuçlar elde etmek mümkündür. Vaka serimiz sonucunda elde ettiğimiz sonuçlar bize frontal dal yaralanmalarının akut dönemde yakalanması halinde mutlaka cerrahi onarımının yapılması gerektiğini göstermektedir.

Vaka 3: 12 yaşında erkek hasta tel üzerine düşme sonucu yaralanma ile başvurdu. Fizik muayenesinde sağ kaş medialinden sağ kulak heliksine uzanan, düzensiz şekilli, 2 seviyede, cilt ve cilt altını ilgilendiren derin kesi gözlendi. Fizik muayenesinde sağ kaş elevasyonu ve kaş çatması kısıtlı olarak değerlendirildi. House-Brackmann Skalası Kaş Değerlendirmesi'nden 6 puan aldı. Yaralanmadan 40 saat sonra operasyona alındı. Eksplorasyonda sağ frontal sinirin multipl seviyede kesik olduğu ve sinirin distal ile proksimal uçları arasında 7mm üzerinde gap olduğu gözlendi. Bunun üzerine sağ crus lateralinden eksploratif insizyonu takiben 7 cm boyutunda sural sinir grefti alındı. Ardından sinir onarımı, alınan greft vasıtasıyla mikroskop altında 10-0 ethilon sutur kullanılarak yapıldı. 2 aylık takipte frontal sinir motor işlevinde hafif derecede bir iyileşme görüldü (HBS'den 4 puan aldı). 24 ay takip sonunda ise motor işlevde tam iyileşme gözlendi. (HBS'den 1 puan aldı). Yaralanma sonrası elevasyon defekti gelişen sağ kaşın, sol kaş ile aynı seviyede ve güçte eleve olduğu gözlendi.

(FOTOĞRAF 1)

**Anahtar Kelimeler:** frontal sinir, sinir grefti, sinir onarımı

*Vaka 3,intraoperatif fotoğraf*

*Vaka 3, intraoperatif fotoğraf.*

*House-Brackmann Skalası Sonuçları*

| VAKA | PRE-OPERATİF HBS* KAŞ PUANI | POST-OPERATİF HBS* KAŞ PUANI (2.AY) | POST-OPERATİF HBS* KAŞ PUANI (6.AY) | POST-OPERATİF HBS* KAŞ PUANI (12.AY) | POST-OPERATİF HBS* KAŞ PUANI (SON KONTROL) |
|---|---|---|---|---|---|
| 1 | V | IV | IV | III | II |
| 2 | V | III | III | II | II |
| 3 | VI | IV | III | II | I |
| 4 | V | IV | III | III | I |
| 5 | IV | III | III | III | II |
| 6 | VI | IV | IV | | |

*House-Brackmann Skalası Sonuçları*

## SB-006

## Konjenital Muskuler Tortikollisli Hastalarda Cerrahi Tedavi Deneyimlerimiz

Volkan Özel, Mehmet Bayram, Mehmet Nesim Güney, Ahmet Tuncer Taşçı, Ali Haydar Cinbaş, İbrahim Uğur Budak, Serkan Erbatur, Mehmet Fatih Akkoç

*Dicle Üniversitesi Plastik,Rekonstrüktif ve Estetik Cerrahi ABD*

**Giriş:** 'Tortikollis' terimi Latince 'tortum collum' veya İngilizce 'bükülmüş boyun' kelimesinden türetilmiştir. Konjenital muskuler tortikollis (CMT), Sternokleidomastoid (SCM) kasının kısalmasına neden olan fibrozis ile karakterize, yenidoğan döneminde 2-4 haftalıkken tespit edilebilen ve genellikle tek taraflı olan bir durumdur. Bu durum başın etkilenen tarafa ve çenenin karşı tarafa doğru eğilmesine, boyun hareketlerinin kısıtlanmasına, kraniyofasiyal deformite ve skolyoz gibi ikincil kas-iskelet sistemi komplikasyonlarına da yol açabilir. Fizik muayenede; başın ipsilateral fleksiyonu, çenenin ve yüzün kontralateral rotasyonu ile SCM kası üzerinde palpe edilebilen kitle yer alır.Bu kitle yumuşak ve mobildir; yenidoğan döneminde genelde ilk 6 haftada ortaya çıkar ve 4-6. ayda kaybolur. CMT konjenital kalça displazisi ve çarpık ayaktan(clubfoot) sonra en sık görülen konjenital kas-iskelet sistemi anomalisidir. Yenidoğanda görülme sıklığı %0,3 ile %2 arasında değişmekte olup, erkek bebek ve ilk gebeliklerde daha yüksek oranda görülür(1,2). Patogenezinde; doğum travması, intrauterin malpozisyon, iskemi-venöz oklüzyon, enfeksiyon, kalıtsal yatkınlık ve nörojenik hastalıklar(Klippel-Feil Sendromu) gibi faktörler yer almaktadır(3).

**Materyal-Metod:** 1 Ocak 2021- 1 Ocak 2024 yılları arasında polikinliğimize başvuran yaşları 2 ile 28 arasında olan, 8 erkek ve 6 kadın toplam 14 tortikollis hastası tarafımızca takip-tedavi edildi. Hastaların 8' inde sağ taraflı, 6' sında sol taraflı ve hepsinde tek taraflı tortikollis vardı. Hastalarda herhangi bir konjenital anomali yada iskelet deformitesi bulunmamaktaydı. Çocuk yaş grubunda bulunan 3 hastaya fizik tedavi uygulandı ve cerrahi tedavi düşünülmedi ancak 11 hastaya cerrahi tedavi uygulandı.

**Klinik Yönetimi ve Cerrahi Teknik:** Cerrahi olmayan tedaviler; germe egzersizleri, fizyoterapi (özellikle erken yaşlarda) ve botulinum toksin enjeksiyonlarını içerir. Cerrahi seçenekler arasında subkutan ve açık tenotomiler, rezeksiyon ve SCM kasının Z-plasti ile uzatılması yer almaktadır(4). Biz bu çalışmamızda, başvuran hastlarımıza 6-9 aylık fizik tedavi süreci ve pasif germe egzersizleri uygulamasından sonra cerrahi düşündüklerimizden; erişkin yaş grubundaki 3 hastaya bipolar tenotomiye ek olarak Z-plasti kombinasyonu ve 2 hastaya potansiyel nüks riskini azaltmak amacıyla SCM' nin mastoid,sternal ve klaviküler bölgelerinden triterminal tenotomi, diğer hastalara ise monopolar veya bipolar tenotomi yöntemini uyguladık. Hastalarda; intraoperatif ya da postoperatif dönemde enfeksiyon, tromboz, emboli, damar veya sinir hasarı gibi herhangi bir komplikasyon gelişmedi ve hastanede kalış süreleri ortalama 3 gün oldu. Operasyondan hemen sonra tüm hastalara, 4-8 hafta boyunca ve günde 6-8 saat takılan servikal boyunluk uygulayıp; bir hafta sonrasında başlayıp 6 ay süren aktif ve pasif boyun germe egzersizleri içeren düzenli fizik tedavi süreci oluşturuldu.

**Tartışma:** Ultrasonografi, noninvaziv olarak güvenilir ve dinamik bilgi sağladığı için CMT tanı ve takibinde faydalıdır. Manyetik rezonans görüntüleme ise tortikollisin kas dışı nedenlerini dışlamak için yararlıdır. Erken teşhis edildiğinde, CMT iyi veya mükemmel sonuçlarla konservatif olarak yönetilebilir. CMT vakalarının yaklaşık yüzde 80 ile 90'ı germe egzersizleri ile belirgin bir iyileşme göstererek düzelir ancak yüzde 10 ile 20' sinde SCM kasında yoğun olarak bulunan fibrozis nedeniyle fizik tedaviden fayda görmez ve ikincil kas-iskelet komplikasyonlarını en aza indirmek için bu hastalara cerrahi tedavi gerekir(5). Cerrahi tedavi için en uygun zaman konusunda tartışmalar yer alsa da 1 yaşından büyük hastalarda cerrahinin hem kozmetik hem de işlevsel faydaları vardır ve en iyi sonuçlar 1 ile 4 yaş arasında elde edilir(5). CMT' li hastalar için cerrahinin birincil hedefleri boyun hareketinin iyileştirilmesi ve baş-boyun eğiminin düzeltilmesidir.Ayrıca çocuk yaş grubu dışındaki daha ileri yaşlı hastalarda ihmal edilmiş CMT için cerrahi tedavinin sonuçları; yara izi oluşumu ve kraniyofasiyal asimetri gibi faktörlerden de etkilenmektedir. Ultrasonografide SCM kasında ciddi fibrozis bulunan CMT hastalarında konservatif tedavi sonrasında iyileşme ihtimali daha düşüktür ve cerrahi tedavi ile planlanmış bir fizyoterapi yönetimi uygulanmalıdır. Ayrıca klinik sonuç açısından konservatif tedavinin başarı oranının yalnızca SCM kas hasarının derecesine değil, aynı zamanda hastanın tedaviye başlama yaşına da bağlı olduğu iyi bilinmektedir. Bu nedenle, klinik özellikler ile ultrasonografideki fibrozis şiddeti arasındaki gerçek ilişkiyi aydınlatmak için hasta

yaşının etkisi göz önünde bulundurulmalıdır. Ameliyatı takip eden ilk günlerde, hastanın ağrıyı azaltmak için başı eski pozisyonunda tutma eğilimi vardır ve önerilen egzersizlere uyum zayıftır. Baş bu pozisyonda kalırsa, serbest bırakılan yapılar eski konumlarını geri kazanmaya çalışacaktır. Biz hastalara ameliyat sonrası yoğun fizik tedavi ve servikal boyunluk uygulaması ile birleştirdik; bunun hastalara iyi fonksiyonel ve kozmetik sonuçlar sağladığını deneyimledik. Bazı çalışmalarda monopolar tenotomide daha yüksek nüks oranı bildirilmiştir (6). Deneyimlerimiz ve operasyon sonrası yapılan ortalama 2 yıllık hasta takiplerimiz bize; ihmal edilmiş CMT için cerrahi tedavinin boyunda tatmin edici hareket açıklığı sağladığını ve ikincil iskelet deformitelerini iyileştirdiğini, monopolar tenotomi diğer tekniklere göre daha az karmaşık ancak nüks riskinin daha fazla olduğunu gösterdi. Biz kliniğimizde fizik tedavi süreçlerini tamamlamış ve cerrahi ihtiyacı olan, 1-5 yaş arasındaki hastalara Z-plasti tekniği ile kombine edilebilen ya da edilmeyen monopolar ve bipolar tenotomi tekniğini; 6 ve daha üstündeki yaş grubuna ise triterminal tenotomi veya Z-plasti ile komnine bipolar tenotomi tekniğini uygulamaktayız.

**Sonuç:** Plastik,Rekonstrüktif ve Estetik Cerrahi'nin uğraş alanları içerisinde yer alan Tortikollis hastalarının; Çocuk Hastalıkları, Ortopedi, Göz Hastalıkları, Fizik Tedavi ve Rehabilitasyon, Çocuk Cerrahi gibi branşlarla olan planlama ve görüş birliği içerisinde tanı, takip ve tedavileri yapılmaktadır. Bu çalışmamızda da hastalarımızda değerlendirdiğimiz: yüz asimetrisi, servikomandibular açı, baş rotasyon- lateral fleksiyon kısıtlaması, skar oluşumu ve rezidüel kontraktür gibi kriterler neticesinde revizyon cerrahisi ya da komplikasyon yaşanmamış olup tatmin edici başarılı sonuçları bulunmaktadır.

**Referanslar:**

1. Petronic I, Brdar R, Cirovic D, et al. Congenital muscular torticollis in children: distribution, treatment duration and outcome. Eur J PHYS Rehabil Med 2010;46:153Y157

2.Kuo, A.A., Tritasavit, S., Graham Jr., J.M., 2014. Congenital muscular torticollis and positional plagiocephaly. Pediatr. Rev. 35, 79–87.

3. Cheng JC, Tang SP, Chen TM, et al. The clinical presentation and outcome of treatment of congenital muscular torticollis in infantsVa study of 1,086 cases. J Pediatr Surg 2000;35:1091Y1096

4.Ploeger MM, Trillhaase C, Rommelspacher C, Bornemann R, Ossendorf R, Placzek R. Operative Behandlung des Torticollis muscularis congenitus [Surgical treatment of congenital muscular torticollis]. Oper Orthop Traumatol. 2023 Jun;35(3-4):188-194. German. doi: 10.1007/s00064-023-00805-x. Epub 2023 Apr 20.

5. Kim HJ, Ahn HS, Yim SY. Effectiveness of Surgical Treatment for Neglected Congenital Muscular Torticollis: A Systematic Review and Meta-Analysis. Plast Reconstr Surg. 2015 Jul;136(1):67e-77e. doi: 10.1097/PRS.0000000000001373

6. Chotigavanichaya, C., Phongprapapan, P., Wongcharoenwatana, J., Eamsobhana, P., Ariyawatkul, T., Kaewpornsawan, K., 2021. Prognostic factors in recurrent congenital muscular torticollis. Malays Orthop J 15, 43–47.

**Anahtar Kelimeler:** Konjenital muskuler tortikollis, Z-plasti, Tenotomi, Sternokleidomastoid kası

*Tortikollis*

*A-B: 8 yaşında sağ taraflı konjenital muskuler tortikollisi mevcut olan kadın hastaya triterminal tenotomi tekniği ile yapılan cerrahinin intraoperatif görüntüsü. C-D: 21 yaşında sol taraflı konjenital muskuler tortikollisi mevcut olan kadın hastanın preoperatif ve postoperatif görüntüleri.*

## SB-007

## Supratrochlear Arter Bazlı Subkutan Pediküllü Ada Flebinin Periorbital Bölge ve Burun Dorsumu Defektlerinde Kullanımı

Alperen Aras, Emrah Kağan Yaşar, Ceyhun Uzun, Zeynep Banu Arıcı, Murat Şahin Alagöz

*Kocaeli Üniversitesi Tıp Fakültesi, Plastik, Rekonstrüktif ve Estetik Cerrahi Ana Bilim Dalı, Kocaeli*

**Giriş:** Periorbital bölgenin ve dorsal nazal defektlerin rekonstrüksiyonunda temel amaçlar benzer elastikiyete ve renge sahip cilt örtüsünü sağlamakla birlikte; donör saha morbiditesini minimal tutmak ve hastaya uygulanacak cerrahi prosedür sayısını azaltmaktır. Bu bölgelerin rekonstrüksiyon ihtiyacı genellikle cilt kanseri cerrahisi nedenli olmakla birlikte bu hastalarda ileri yaş ve ek komorbiditeler de sıklıkla eşlik etmektedir. Özelikle küçük-orta büyüklükteki defektlerde tercih ettiğimiz bu rekonstrüksiyon yöntemi ile bu amaçların büyük çoğunluğunu karşılamış bulunmaktayız.

**Materyal-Metod:** Çalışmamızda 10 hasta yer almakta olup ortalama yaşları 64,1 (58-72) olarak saptanmaktadır. Etiyoloji hepsinde Bazal Hücreli Kanser olup eksizyon sonrası oluşan defektin ortalama boyutu 2,4 x 1,85 cm olmakla birlikte kaldırılan flepler de aynı boyutta olmaktadır.

**Cerrahi teknik:** Tüm hastaların Bazal Hücreli Kanser tanılı tümoral kitleleri 5 mm cerrahi sınır ile total eksize

edildi. Oluşan defektin kapatılması için alın karşı taraftan supratrochlear arter bazlı beslenen ada şeklinde flep planlandı. Flep tasarımı cilt adası alın çizgilerine paralel olacak şekilde planlandı. Devamında süperior ve lateral kenarlardan supraperiostal plana kadar insizyon yapıldı. Pedikül diseksiyonu için pedikülün arka yüzü supraorbital rime kadar supraperiostal planda disseke edildi ve devamında subperiostal planda diseksiyona devam edildi. Pedikülün cilde bakan ön yüzü subdermal planda disseke edildi. Lateral sınırların da tam kat düşülmesinin ardından defekt ve flebe ait pivot nokta arasında cilt altı planda tünel oluşturularak flebin defekte transpozisyonu gerçekleştirildi

**Sonuçlar:** Hiçbir hastada tam veya kısmi flep kaybı gerçekleşmedi. 2 hastada postoperatif erken dönemde venöz yetmezlik ile karşılaşıldı ve pansuman ile takip edilerek çözüldü. Bütün hastalarda cerrahi sınır temiz olarak sonuçlandı. Herhangi bir hastada hematom, detaşman ve yara yeri enfeksiyonu ile karşılaşılmadı.

**Tartışma:** Geleneksel alın flebi ile kıyaslandığında daha düşük donör saha morbiditesine sahip olması, donör alanın primer kapanma şansının fazla olmasıyla birlikte oluşan skarın alın çizgilerine paralel yerleşip vertikal yerleşmemesi, kaş bütünlüğünü bozmaması, tek seanslı prosedür olup interpolasyon yapılmaması bu tekniğin avantajları arasında yer almaktadır. Diğer yandan pedikül diseksiyonunun zorluğu, venöz yetmezlik açısından riskli ve az da olsa ameliyat süresini uzatması ise dezavantajları arasında yer almaktadır. Yanak rotasyon flebine kıyasla bu bölgenin inferior tarafından değil de süperior tarafından gelen bir flep ile rekonstrüksiyonu nedeniyle ektropiyon riskinin azalması, olası bir fasiyal sinir kesisine neden olmaması avantajları arasında yer almaktadır.

İyi renk ve doku uyumu, donör saha mobiditesinin azlığı, optimal estetik sonuç elde edilmesi ve tek seanslı prosedür olması bu tekniği medial kantus ve dorsal nasal defektlerde tercih edilebilir kılmaktadır.

**Kaynakça:**

1. A Novel Approach for the Reconstruction of Medial Canthal and Nasal Dorsal Defects Frontal Hairline Island Flap Karşdağ, Semra MDı; Sacak, Bülent MD; Bayraktaroglu, Serdar MD; Özcan, Arzu MD; Ugurlu, Kemal MD; Bas, Lütfü MD

2. Subcutaneous forehead island flap for nasal reconstruction A Ebrahimi 1, M H Kalantar Motamedi, N Nejadsarvari, E Shams Koushki

**Anahtar Kelimeler:** Ada flepleri, Alın flebi, Baş-boyun kanserleri, Medial kantus rekonstrüksiyonu

*Periorbital ve dorsal nazal defektlerde alın flebinin tünelize ada flebi şeklinde kullanıldığı olgu fotoğrafları*

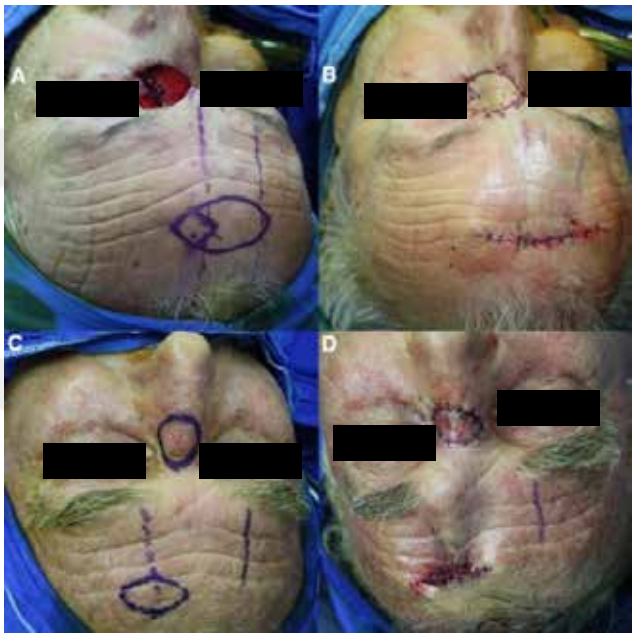


*A. Medial kantal bölgedeki lezyonun eksizyonu sonrası oluşan defekt ve rekonstrüksiyon için planlanan flep tasarımı. B. Flep adaptasyonu sonrası postoperatif görüntü. C. Dorsal nazal bölgede bulunun lezyonun eksizyon öncesi görüntüsü ve flep tasarımı. D. Postoperatif görüntü*

*Çalışmaya dahil edilen hastaların demografik özellikleri*

| Hasta No | Yaş | Cinsiyet | Etiyoloji | Defekt Boyutu (cm) | Flep Boyutu (cm) | Komplikasyon | Lezyon Lokalizasyonu |
|---|---|---|---|---|---|---|---|
| 1 | 66 | Erkek | BHK | 3X3 | 3X3 | - | Medial Kantus |
| 2 | 62 | Kadın | BHK | 2X1,5 | 2X1,5 | - | Medial Kantus |
| 3 | 65 | Erkek | BHK | 4X2 | 4X2 | - | Total Alt Göz Kapağı |
| 4 | 63 | Erkek | BHK | 3X2 | 3X2 | - | Medial Kantus |
| 5 | 58 | Kadın | BHK | 2X1 | 2X1 | Erken dönem venöz yetmezlik | Medial Kantus |
| 6 | 61 | Erkek | BHK | 2X2 | 2X2 | - | Nazal Dorsum |
| 7 | 72 | Erkek | BHK | 2X2 | 2X2 | - | Medial Kantus |
| 8 | 61 | Kadın | BHK | 2X1,5 | 2X1,5 | - | Nazal Dorsum |
| 9 | 68 | Erkek | BHK | 2x2 | 2x2 | Erken dönem venöz yetmezlik | Medial Kantus |
| 10 | 65 | Erkek | BHK | 2x1,5 | 2x1,5 | - | Nazal Dorsum |

*BHK: Bazal Hücreli Kanser*

## SB-008

## Oromandibular Defektlerin Rekonstrüksiyonunun Retrospektif Değerlendirilmesi

Mehmet Ali Şahin, Süleyman Çeçen, Güzin Yeşim Özgenel, Selçuk Akın

*Bursa Uludağ Üniversitesi Tıp Fakültesi, Plastik Rekonstrüktif ve Estetik Cerrahi Anabilim Dalı*

**Giriş:** Oromandibular defektler travma, enfeksiyon, osteoradyonekroz ve en yaygın olarak da ağız boşluğu ve alt yüzün rezeksiyon cerrahisinden kaynaklanır. Bu defektler yüz görünümündeki olumsuz etkilerinin yanı sıra çiğneme, yutma, konuşma gibi önemli fonksiyonlardaki etkisi nedeniyle de oldukça önem taşır. Oromandibular rekonstrüksiyonda amaç mümkün olduğunca orjinaline benzeyen bir mandibular profil ile normal morfolojiyi yeniden oluşturmak ve ağız fonksiyonlarını geri kazandırmaktır. Mikrovasküler serbest flepler ile rekonstrüksiyon baş ve boyun cerrahisi rekonstrüksiyonunda güncel olarak kullanılan ilk tercihtir. Serbest fibula osteokutan flebi günümüzde oromandibular defekt onarımında standart olarak kullanılsa da kemik defektin yerine, rezeksiyonun miktarına, hastanın genel durumuna ve rekonstrüksiyonun gerekliliklerine göre serbest ALT flebi ve Radyal ön kol flebi gibi serbest flep seçenekleri değerlendirilebilir. Serbest ALT flebi uygun hastalarda intraoral döşeme için kullanılabilir, geniş rezeksiyon yapılan hastalarda vastus kası ile birlikte hazırlanarak şimerik flap olarak da kullanılabilmektedir. Mikrovaskuler serbest fleplerin kullanılamayacağı durumlarda pektoral flap gibi rejyonel flep seçenekleri de değerlendirilebilir.

Bu çalışmanın amacı benzer defektleri bulunan hasta grubunda farklı flep tercihleri ile elde edilen tecrübelerin değerlendirilmesidir.

**Materyal ve Yöntem:** 2023-2024 yılları arasında gerçekleştirilen oromandibular rekonstrüksiyon vakaları retrospektif olarak değerlendirildi. Çalışma anabilimdalı elektronik arşivinden yapıldı. Vakalar içerisinde serbest vaskularize flepler ve rejyonel flepler ile oromandibular defekt onarımı yapılan hastalar eklendi. Hastalar yaş, cinsiyet, etyoloji, ek hastalıklar, defektin yeri ve büyüklüğü, flap seçenekleri ve komplikasyonlar açısından değerlendirildi. Tüm hastalar ameliyat öncesi planlanama amacıyla BT anjiyografi ve Doppler USG ile olası flep seçenekleri açısından değerlendirildi. Ameliyatta tümörün ablasyonu sonrasında tümörsüz sınıra ulaşılması frozen değerlendirme ile değerlendirildi. Böylece nihai defektin ortaya çıkmasından sonra defektin özelliklerine göre flep seçenekleri değerlendirildi.

**Sonuçlar:** Çalışmaya 2023-2024 Yılları arasında Uludağ Üniversitesi Tıp Fakültesi Plastik, Rekonstrüktif ve Estetik Cerrahi Anabilim dalında gerçekleştirilmiş 13'ü Erkek 2'si kadın olmak üzere 22-78 yaş arasında toplam 15 oromandibular defekt onarımı vakası dahil edilmiştir. Çalışmaya dahil edilen vakalardan 13'ünü tümör rezeksiyonu sonrası rekonstrüksiyon ihtiyacı olan hastalar oluştururken, 1 travma hastası, 1 ilaç ile ilişkili osteonekroz vakası çalışmaya dahil edilmiştir. Hastaların 13'üne serbest mikrovasküler flep ile onarım yapılmış, 2 hastaya rejyonel flep ile onarım yapılmıştır. 9 Hastaya serbest osteokutanöz fibula flebi ile onarım gerçekleştirilmiş, 3 Hastaya vastus kası ile birlikte şimerik olarak serbest anterolateral tigh flep yapılmıştır, 1 hastaya vastus kası ile birlikte şimerik olarak serbest anteromedial thigh flap yapılmıştır. 2 hastaya Pektoral Flep kullanılarak rejyonel flep ile onarım yapılmıştır. Yapılan 15 flapten 1 tanesi venöz problem nedeniyle flep kaybı ile sonuçlandı. Yapılan onarımların toplam başarı şansı %94'tür. Şimerik ALT-AMT flebi ile onarım yapılan 4 hastanın tamamının takiplerinde flepler viable olarak izlenmiştir. Serbest osteokutanöz fibula flebi ile onarım yapılan 11 vakanın 1'inde flap kaybı izlenmiştir. Kayıp sonrası rekonstrüksiyon plağı ve pektoral flep ile rekonstrüksiyon sağlandı. Başka bir fibula flebi yapılan olguda yara detaşmanı izlendi ve debridman ve sütürasyon ile kontrol altına alındı. Diğer olgularda tükürük kaçağı, yara detaşmanı ve minimal flep kayıpları izlenmedi. Olgularda 3 ila 4. Hafta sonunda oral beslenmeye başlandı.

**Tartışma:** Baş boyun tümörlerinin yer aldığı önemli bir bölüm olan alt 1 / 3 alanında gelişen desteklerde hem mandibula defekti hem mukoza defekti hem de cilt defekti gelişebilmektedir. Özellikle kemik defektinin eşlik ettiği kompozit desteklerde benzer dokuların birbirinin yerine kullanım prensibi göz önüne alındığında kemik defekti için kemik doku diğer doku eksikleri için cilt ve kas dokusu

rekonstrüksiyon da tercih edilmektedir. Kliniğimizde bu tip defektler mevcut olması hâlinde hasta cerrahi öncüsü güncel yüz BT ve alt ekstremite anjiyo BT ile değerlendirilmektedir.

Genç, ek hastalığı az olan, mevcut tümörünün patolojinin agresif olmadığı düşünülen, mandibula kondilinin ablasyona dahil olmadığı ve alt ekstremite anjiyo BT'sinde uygun damarsal yapı bulunan grupta ön planda fibula flebi bile rekonstrüksiyon tercih edilmektedir. Fakat ileri yaş grubunda, ek hastalığı bulunan, agresif patolojiye sahip olan tümörlerde, mandibulanın önemli bölümünün eksize edildiği durumlarda ön planda kas ve deri komponenti olan regional ve serbest flap seçenekleri ön planda kullanıldı. Bu grupta mandibula'nın önemli bölümünün eksize edilmesine rağmen rekonstrüksiyon plağı ile sabitlenmeye uygun segment kalması halinde cerrahi sonrası konforu arttırmak ve deformiteyi azaltmak için plak ile fiksasyon yapılmaktadır. Buna karşın çok geniş defekti olan, fiksasyonu uygun segmenti bulunmayan veya kondilin eksize edildiği durumlarda rekonstrüksiyon plağı kullanılmadı. Anahtar kelimeler; mandibula, fibula flebi, rekonstrüksiyon

**Anahtar Kelimeler:** ; mandibula, fibula flebi, rekonstrüksiyon

*Resim 1*

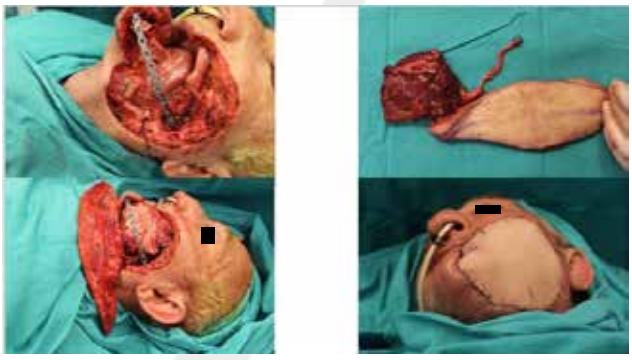

*Oromandibuler defekte yönelik Şimerik ALT ile rekonstrüksiyon basamakları*

## SB-009
## İnfraorbital Bölge Defektlerinde Klinik Tecrübelerimiz

Berk Tahhan, Tuba Avcı, Servan Dağ, Feryal Tunç, Baran İşliyen, Serkan Erbatur

*Dicle Üniversitesi Tıp Fakültesi,Plastik,Rekonstruktif ve Estetik Cerrahi Anabilim Dalı, Diyarbakır*

**Giriş:** Alt göz kapağı önden arkaya cilt, orbikülaris okuli kası, tars ve konjonktivadan oluşan, subkonjonktival bölgede mukoz ve sebase glandları içeren kompleks bir yapıdır. Alt göz kapak defektleri, genelde tümör eksizyonu sonrası veya travma sonucu oluşur. Alt göz kapağı defektinin tam kalınlıkta rekonstrüksiyonu, ameliyat sonrası iyileşme evresindeki çeşitli komplikasyonlar nedeniyle önemli bir zorluk teşkil etmektedir. Rekonstrüksiyonun amacı, her bir anatomik katmanı benzer bir doku ile değiştirmek, üst göz kapağı ile homojen bir apozisyon sağlamak, lakrimal sistemi optimal bir gözyaşı ile korumak ve aynı zamanda estetik olarak kabul edilebilir olmaktır. Defektin boyutuna bağlı olarak, yara izini ve donör saha morbiditesini en aza indirecek şekilde uygun bir onarım planlanır. Rekonstrüktif seçenekler arasında primer kapatma, lokal rotasyon ilerletme flepleri, pediküllü flepler veya greftler bulunur.

**Amaç:** Alt göz kapağı rekonstrüksiyonu için birçok teknik kullanılmıştır. Bu teknikler sonrasında entropion, ektropion, göz açma-kapama bozuklukları, skleral görülme gibi komplikasyonlar ortaya çıkabilmektedir. Alt göz kapağının %50-100 oranındaki doku defektleri için rekonstrüksiyon yaptığımız 18 hastada deneyimlerimizi, hastaların klinik özelliklerini, göz açma-kapama hareketini, lateral ve medial kantal tendon pozisyonu ve cerrahi yaklaşımımızı değerlendirmeyi amaçladık.

**Gereç-Yöntem:** Retrospektif olarak yapılan çalışmada 01.01.2021-31.12.2023 tarihleri arasında deri malignitelerinin eksizyonu sonrası, travma ve enfeksiyon sonrası gelişen defektler nedeniyle alt göz kapağı rekonstrüksiyonu yapılan yetişkin hastalar üzerinde gerçekleştirilmiştir. Çalışmaya dahil edilen 18 hasta'nın 11'i kadın, 7'si erkekti. Yaş ortalaması 64 olarak bulundu(Min-Max:28-89). 15 hastadan preoperatif alınan biyopsi sonucu deri malignitesi olarak sonuçlanmıştır. Deri malignitesi bulunan hastaların 8'i bazal hücreli karsinom, 5'i skuamöz hücreli karasinom, 2'i malign melanomdu. 2 hasta travma ve 1 hasta enfeksiyon sonrası doku defekti gelişen hastaydı. Alt göz kapağı tümörü olan hastalarda tümör tutulumu kapağın %50-75 oranında invazeydi. Tümör ortalama 7mm(Min-Max: 4mm-10mm) marj konularak eksize edildi. İki travma hastasında defekt kapağın tamamını içeriyordu. Enfeksiyon sonrası gelişen defektte alt göz kapağının %60'ı defektifti. 2 hastaya fricke flebi, 3 hastaya servikofasiyal flep, 6 hastaya mustarde flep, 4 hastaya V-Y ilerletme flebi, 2 hastaya alın flebi, 1 hastaya fricke flebi ve V-Y ilerletme flebi birlikte yapıldı.

**Bulgular:** Hastaların ortalama takip süresi 22 ay(Min-Max:8ay-34ay). Fricke flebi yaptığımız 3 hastada ve Alın flebi yaptığımız 2 hastada postoperatif 21. günde flep ayrılması gerçekleştirdik. İkisi servikofasyal, 3'ü Mustarde flep olmak üzere 5 hastada, posterior lamella oluşturmak amacıyla septal kondromukozal greft ile onarım yapıldı. Alt göz kapak rekonstrüksiyonu sonrası hastalarda lateral ve medial kantalde pozisyon bozukluğu izlenmedi. Hiçbir hastada entropiyon gelişmedi ve göz açma-kapama fonksiyonlarında yetersizlik izlenmedi. Tripier flep yapılan 1 hastada venöz yetmezlik gelişti ve yaklaşık 48. saatte geriledi. Travma sonucu alt göz kapağı defekti gelişmiş

ve V-Y ilerletme flebi yapılmış bir hastada 9. haftada scleral show izlendi. Sütürler ortalama 7. Günde alındı. Postoperatif dönemde Mustarde flep yapılan 1 hastada, Fricke flep yapılan 1 hastada ve V-Y ilerletme flebi yapılan 1 hastada ektropion gelişti.

**Tartışma:** Alt göz kapak defektleri pek çok etiyolojik sebeple olmakla birlikte, en sık sebep tümör eksizyonu ve travmadır. Kapağın 1/4'ü kadar olan defektler primer olarak onarılabilir. Büyük defektlerin onarımı alın flebi, nazolabial flep, üst göz kapağından hazırlanan tek veya iki pediküllü kas-deri flebi, üst göz kapağından tarsokonjonktival flep, infraorbital bölgeden hazırlanan fasyokutanöz V-Y ilerletme veya rotasyon flebi, temporoparyetal fasya flebi, semisirküler Tenzel flebi, Mustardé yanak flebi veya Servikofasyal flep ile yapılabilir. Alt göz kapak defektlerinde yapılacak onarımla karşı göz kapağıyla simetrik, yeterli konjonktiva derinliği olan, yeterli sertlik ve yükseklikte stabil bir kapak elde edilmelidir. Üst göz kapağının fonksiyonu çok önemli olduğundan ve alt göz kapak onarımında flep olarak kullanılmasının riskli olduğu savunulmaktadır. Mustardé, total alt göz kapağı defektlerini temporal ve yanak bölgelerinden hazırlanan rotasyon flebi ve septal kondromukozal greftiyle birlikte onarmıştır. Mustarde flep, alt göz kapak onarımı için gerekli tüm komponentleri içerdiği söylenmektedir. Fricke flep, göz kapağına benzemeyen, inelastik, kalın bir doku olduğundan artık pek tercih edilmemektedir. Pedikülün yerine dikilmesi ve revizyonu için ikinci bir seansa gerek duyulur. Yaşlı bir hastada büyük bir defektin rekonstrüksiyonu için servikofasiyal flep kullanılabilir, çünkü birçok yaşlı yetişkinin cildi gevşektir. Servikofasiyal flep alt göz kapağı defekti yanında yanak defektinin de olduğu durumlarda tercih edilebilir. Alın flebi alt göz kapağı rekonstrüksiyonunda sıklıkla tercih edilmese de çeşitli vakalarda denenmiş ve iyi sonuçlar alınmıştır. Alın flebinin pediküllü olması postoperatif dönemde ikinci bir operasyon gerekliliği mevcuttur. Flep seçiminde defektin vertikal boyutu, yanak bölge derisinin elastikiyeti, temporal ve yanak bölgesinde skar olup olmaması ve infraorbital bölgenin durumu göz önünde bulunduruldu. Alt göz kapağının total veya totale yakın defektlerinin rekonstrüksiyonunda önemli nokta tarsal desteğin sağlanmasıdır. Tarsal destek için; nazal septal kondromukozal greft, nazal üst lateral kondromukozal greft, palatal mukoza grefti, kulaktan konkal kartilaj greftleri kullanılabilinir Bunlar içinde en sık nazal septal kondromukozal greft kullanılır.

**Sonuç:** Alt göz kapağı defektlerinin rekonstrüsiyonunda; defektin horizontal ve vertikal boyutu, defektin anterior ve posterior lameli içermesi, temporal ve yanak bölge derisinin durumu önemlidir. Göz açma ve kapatmanın da fonksiyonel olması gerekmektedir. Alt göz kapağının orta büyük defektlerinde öncelikle Mustarde flep tercih ettik. Alt göz kapağına ek olarak yanak defekti olan hastalarda daha büyük alanı içermesi nedeniyle öncelikle Servikofasyal flebi kullandık. Alın flebi ve Fricke flep ikinci seans gerektirdiğinden dezavantajlıdır. Total veya totale yakın alt göz kapak defekt rekonstrüksiyonunda, kapak stabilitesi için tarsal destek kondromukozal bir greft ile sağlanmalıdır.

**Anahtar Kelimeler:** alt göz kapak, defekt, fricke, mustarde

## SB-010

## Alt Dudak Malignitelerinin Rekonstrüksiyonunda Klinik Deneyimlerimiz

Minel Nur Ulukan, Büşra Taş, Ahmed Şamil Güvel, Hasan Murat Ergani, Burak Yaşar, Ramazan Erkin Ünlü

*Ankara Bilkent Şehir Hastanesi*

**Giriş:** Dudaklar konuşma, yemek yeme, mimikler ile duygu ekspresyonu sözlü ve sensöriyel fonksiyonlarda görev almakta, yüz alt 1/3 ünün majör estetik ünitesini oluşturmaktadır.

Dudak defektleri konjenital, maligniteler, travma, enfeksiyon, yanıklar gibi çeşitli sebepler ile gerçekleşebilmektedir. Dudağın malign lezyonları erkeklerde daha sık görülmektedir. (E/K:5.7) Lezyonlar %90 alt dudakta, %7 üst dudakta ve %3 oranında ise oral kommissürde görülmektedir. Bu malign lezyonların %90 ından fazlası skuamöz hücreli karsinom olarak tanı almıştır. Dudakların alt yüzdeki en dikkat çeken bölgelerden biri olması sebebiyle başarılı estetik ve fonksiyonel sonuçlara sahip bir dudak rekonstrüksiyonu bu hasta grubunun özgüveninin sağlanması için önem taşımaktadır.

Alt dudak defektlerinin rekonstrüksiyonunda ağız açıklığını korumak, dudak hareketlerinin ve dudak duyusunun devamlılığını sağlamak, iyi bir estetik sonuç ana amaçlarımızdandır. Rekonstrüksiyon modalitesine karar vermeden önce defektin komponentleri dikkate alınmalı, defektif mukoza, kas ve cilt miktarı belirlenmelidir. Rekonstrüktif merdiven prensibine uygun olarak preoperatif planlama yapılmalıdır.

**Materyal ve Yöntem:** Kliniğimizde Nisan 2022- Haziran 2024 yılları arasında alt dudakta malign tümör ön tanısı ile kitle eksizyonu ve sonrasında oluşan defektin rekonstrüksiyonu sağlanan 35 hasta retrospektif olarak yaş, cinsiyet, lezyon lokalizasyonu patoloji sonuçları ve rekonstrüktif cerrahinin sonuçları açısından değerlendirilmiştir.

Alt dudağın tam kat lezyonlarının rekonstrüksiyonunda cerrahi yöntem; lezyonun ebatları, lokalizasyonu, doku infiltrasyonuna göre belirlenmiştir.

Hastalar seçilen operasyona göre 3 gruba ayrıldı. İlk grupta primer-wedge ile rekonstrüksiyon, 2.grupta lokal flepler ile rekonstrüksiyon, 3.grupta ise free flepler ile rekonstrüksiyon sağlanan hastalar bulunmaktadır. Hastaların postoperatif ortalama takip süresi 3 aydır.

**Bulgular:** Çalışmaya dahil edilen 35 hastanın 7'si kadın, 28'i erkek idi. Hastaların yaş ortalamaları 66.03 idi (39-86).

Defekt boyutları analiz edildiğinde 1.grup için 6,32 $cm^2$, 2.grupta 7,59 $cm^2$, 3.grupta ise 31,57 $cm^2$ olarak hesaplanmıştır.

Hastaların 6 sinin primer eksizyon-onarım, 15 ünün lezyonu wedge eksizyon-onarım, 6 sının karapandzic flep, 1 i abbe flep, 5 inin free gracilis flep, 2 sinin radial önkol free flep ile eksizyon sonrası oluşan defektlerin onarımı gerçekleştirildi. Cerrahi operasyon sonrası histopatolojik

değerlendirme sonrası 5 hastada cerrahi sınır pozitifliği sebebiyle reeksizyon yapılmış olup bu hastaların ilk operasyonlarında tercih edilen rekonstrüksiyon modalitesi 3 ünde wedge eksizyon, 1inde primer onarım, 1inde ise radial önkol free flep idi.

Gracilis free flep ile onarım yapılan 4 hastada mcfa-fasyal arter ve mcfv-fasyal ven anastamozu yapılırken, 1 hastada mcfa-fasyal arter, retromandibular ven-mcfv anastamozu, 3 hastada obturatör sinir marjinal mandibular sinir anastamozu yapılmıştır. Radial önkol free flep ile onarımda 1 hastada fasyal arter-radial arter, konkomitan ven ile fasyal ven anastamozu, 1 hastada fasyal arter-radial arter, konkomitan ven ile süperior tiroidal ven anastamozu yapılmıştır. Radial önkol free flep 1 hastada pl tendonu ile flep orbikülaris oris ve zigoma gövdesine asılmıştır.

Fizik muayene, usg görüntülemeleri ve tıbbi onkoloji önerilerince 5 adet hastaya boyun diseksiyonu yapılmıştır.

1.gruptaki hastaların takiplerinde 4 hastada yara yerinde parsiyal dehisans (%19), 3 hastada yara yerinde enfeksiyon (%14) olduğu, oral kompetansının tam ve ağız açıklığının normal aralıkta olduğu saptandı.

2.gruptaki hastaların takibindeki komplikasyonlar değerlendirildiğinde en sık karşılaşılan komplikasyonlar mikrostomi (%14), mandibula üzerinde hipoestezi (%14) idi.

3.gruptaki hastalarda postoperatif radyoterapiye sekonder yutmada güçlük (1/7), drooling (1/7), mikrostomi (1/7), oral inkontinans(1/7) saptandı. Gracilis free flep ile onarım sağlanan ve mikrostomi gelişen hasta için postoperatif 13.ayda kommissüroplasti gerçekleştirildi. Radial önkol free flep ile onarım sağlanan ve oral inkontinans saptanan hasta için postoperatif 2.yılda pl tendonu kullanılarak modiolusa statik askılama yapıldı.

**Tartışma-Sonuç:** Lokal flepler ile rekonstrüksiyon ile ağızın sfinkter fonksiyonu korunmaktayken, sensöriyel fonksiyonlar, oral kompetans ve ağız açıklığı her zaman korunamayabilmektedir. Ve lokal fleplerin sınırlamalarından biri de kullanılabilecekleri defektlerin büyüklüğüdür. Lokal fleplerin kullanımının yeterli olamadığı mukoza, yanak, çene ilişkili büyük boyutlu defekti olan (>%80), önceki geçirilmiş operasyon ve radyoterapi öyküsü olan hastalarda free flepler ile rekonstrüksiyon gerekebilmektedir. Radial önkol flep ince olması, uzun pedikülü ve doku uyumu ve oral kompetansın sağlanması aynı seansta flebin palmaris longus tendonu ile modiolusa askılama yapılabilmesi sayesinde en sık tercih edilen fleplerden olmuştur. Mimik kasları ya da fasyal sinirin distal dallarının rezeke edildiği durumlarda statik veya dinamik askı ile destek sağlama önem taşımaktadır. İstenilen yeterli estetik ve fonksiyonel etkiyi sağlamayan statik askıların yerine innerve gracilis free flep ile rekonstrüksiyon tercih edilebilmektedir. Gracilis free flep üzerindeki kısmi kalınlıkta deri grefti ile daha iyi cilt renk uyumu, oral fonksiyonlar. Free fleplerin dezanvajları bulky olmaları ve renk uyumunun lokal fleplerden daha kötü olması ve donör saha komorbiditeleridir.

**Anahtar Kelimeler:** dudak, skuamöz hücreli karsinom, wedge, karapandzic, radial önkol, gracilis

*Lokal flep ve free flep ile alt dudak rekonstrüksiyonu*

Karapandzic flep ile rekonstrüksiyon preop (A), postop 1.gün (B), postop 1.ay (C).
Free gracilis flep ile rekonstrüksiyon preop (D), intraop (E), postop 2.hafta (F) postop 1.5 yıl (G)

## SB-011

## Süperfisyal Temporal Arter Perforatör Ada Flebi ile Rekonstrüksiyon

Aleyna Bulat, Murat Taş, Sabri Öztürk, Ömer Faruk Dilek

*SBÜ Şişli Etfal Eğitim ve Araştırma Hastanesi,Plastik Rekonstrüksif ve Estetik Cerrahi Kliniği, İstanbul*

**Giriş:** Yüzdeki doku defektlerinde ilk tercih lokal flepler olsa da, bazen uzak flepler veya deri greftleri gerekebilir. Yüzdeki doku defektlerinin aksiyel pediküllü süperfisyal temporal arter bazlı perforatör (STAP) flep ile kapatılması benzer dokunun benzer doku ile onarılması prensibine uymaktadır. [1] Komorbiditeleri olan yaşlı malign deri tümörlü hastalarda rekonstrüksiyon seçenekleri kısıtlıdır. Özellikle periostu da içeren rezeksiyonlar sonrası frontal ve temporal bölgelerin orta-büyük defektlerinin rekonstrüksiyonu zorlayıcı olabilmektedir. Bu hastalarda operasyon süresi kısa, güvenilir sonuçları olan, tek seansta yapılabilecek rekontrüksiyonlara ihtiyaç duyulmaktadır. [2]

**Olgu Sunumları:** Kliniğimizde Mart 2022-Nisan 2024 tarihleri arasında STAP flep ile rekonstrüksiyon yapılan toplamda dokuz hasta bu çalışmaya dahil edilmiştir. Bu hastaların yaş ortalamaları 79,5 idi. Hastaların hepsinin komorbiditeleri olup, hepsine ameliyat sonrası yoğun bakım önerilmiştir. Tümörlerin ortalama boyutu 23 cm2 idi. Yedi kitlenin tanısı skuamöz hücreli karsinom (SCC), ikisinin tanısı ise bazoskuamöz hücreli karsinomdu. Kitleler genel anestezi altında geniş güvenli cerrahi sınırlardan periost dahil edilerek eksize edildi. Oluşan geniş ve periost içermeyen frontotemporal defektler rekonstrüksiyonu açısından STAP flebi planlandı. Süperfisyal temporal arterin paryetal dalı baz alınarak peroperatif ultrason probu ile güçlü bir perforatör baz alınarak flepler tasarlandı.

Donör alan yedi hastada uyluk bölgesinden alınan kısmi kalınlıkta deri grefti ile onarıldı, iki hastada ise primer onarıldı. Hastalar ortalama beşinci günde taburcu edilmesinin ardından yakın poliklinik takibe alındı. Erken dönemde üç hastada venöz konjesyon izlendi. Venöz konjesyon sütür alınması, tünelin rahatlatılması ve sülük

uygulamaları ile regrese oldu. Geç dönemde herhangi bir komplikasyon izlenmedi.

**Tartışma:** Yüzdeki doku defektlerinin onarımında deri greftleri, lokal transpozisyon ve rotasyon flepleri, aksiyel paternli lokal ve uzak flepler, serbest flepler opsiyonlar arasındadır. Rekonstrüksiyon seçeneğini belirlerken renk ve doku uyumu, teknik zorluklar, fonksiyonel ve estetik sonuçlar açısından her hasta kendi özelinde değerlendirilmelidir. [3]

Frontotemporal bölgedeki malign deri tümörlerinin güvenli cerrahi sınırlar bırakılarak eksizyonu sonucu oluşan periostsuz doku defektlerini kapatmada lokal flep seçenekleri ve örtüm arkları yetersiz kalabilmektedir. Serbest fleplerde operasyon sürelerinin uzun olması ve radyoterapi almış hastalarda uygun damar bulunması zor olabileceği için yaşlı ve komorbiditesi olan hastalarda kullanımı risklidir. [4]

Süperfisyal temporal damarların geniş ve uzun pediküllü olması, uygun anatomik pozisyonu, tek seansta güvenle uygulanabilmesi ve kısa operasyon süresi nedeniyle yaşlı ve komorbiditeleri olan hastalarda STAP flep tercih edilebilmektedir.

**Sonuç:** Postoperatif flep bölgesinde saç çıkması ve skalpteki dönor sahada alopesi gelişmesi gibi STAP dezavantajları olmasına rağmen yaşlı, komorbiditeleri olan ve genel anestezi açısından yüksek riskli olan hastaların frontotemporal bölge rekonstrüksiyonlarında STAP flebi güvenli ve iyi bir alternatif olarak kullanılabilir.

**Kaynakça**

1) Liu A, Su X, Jiao Y, Yang P, Dai D, Xu J. Facial Defect Repair Using a Flap Based on the Superficial Temporal Artery. Plast Reconstr Surg Glob Open. 2021 Apr 23;9(4):e3541.

2) Xiao-Dong Ni, Yuan Xu, Min Wang, Zheng-Qiang Cang, Qian Wang, Si-Ming Yuan. Application of Superficial Temporal Artery Flap in Wound Repairing After the Resection of Craniofacial Malignant Tumors. J Craniofac Surg. 2020 Mar/Apr;31(2):534-537.

3) Mustarde JC. Cheek rotation skin flap to the lower eyelid. In: Strauch B, editor. Grabb's encyclopedia of flaps. Boston: Little Brown; 1990. pp. 51–6.

4) V. Srikanth1 & Kumar N. Pradeep1 & Y. N. Anantheswar1 & B. C. Ashok1 & Reddy Sudarsahn1 & Rittu Bhath1: Cranio-facial mucormycosis—the plastic surgeon's perspective: European Journal of Plastic Surgery. 10.1007/s00238-019-01606-x:Received: 18 December 2018 /Accepted: 27 November 2019.

5) Rauso R, Nicoletti GF, Sesenna E, Lo Faro C, Chirico F, Fragola R, Lo Giudice G, Tartaro G. Superficial Temporal Artery Perforator Flap: Indications, Surgical Outcomes, and Donor Site Morbidity. Dent J (Basel). 2020 Oct 12;8(4):117.

**Anahtar Kelimeler:** frontal, skalp, temporal arter, rekonstrüksiyon

## Sb-012

## Kazanılmış Parsiyel Kulak Defektlerinde Rekonstrüksiyon Seçenekleri: 68 Hastalık Retrospektif Çalışma

Fatih Alp Öztürk, Kasım İlker Sandıkçı, Fatih Berk Ateşşahin, Tahir Babahan, Esra Aydın

*Dokuz Eylül Üniversitesi, Plastik, Rekonstrüktif ve Estetik Cerrahi Anabilim Dalı, İzmir*

**Giriş:** Kulak rekonstrüksiyonunda defektin etyolojisi çok çeşitli olmakla beraber parsiyel kulak defektlerinin büyük bir kısmını malignite ve travmaya sekonder gelişir. Bu çalışmada 2017-2024 tarihleri arasında 68 hastada yapılan parsiyel kulak defekti rekonstrüksiyonunun lokalizasyonları, etyolojisi, onarım teknikleri, revizyon ihtiyaçlarını konusunda tecrübelerimizi paylaşmaktayız.

**Materyal-Metod:** 2017-2024 yıllarında 68 hastada kazanılmış parsiyel kulak defektlerinin rekonstrüksiyonuna yönelik olarak hastaların komorbidite, maruziyet(güneş ışığı, immünsupresan, kemoterapi ve radyoterapi), sigara kullanımı, sol- sağ kulak, malignite-travma, defekt lokalizasyonu, onarım tekniği verilerini sunmaktayız. Bulgular: 68 hasta(17 kadın 51 erkek) üzerinde yapılan çalışmada 13 travma hastasının sadece 1'inin kadın olduğu, yaş ortalamasının ise 37 olduğu görüldü. Hastaların yaş ortalaması 67(7-94) olarak saptandı. Sağ kulak defektleri %52.23 iken sol kulak defektleri %47.76, komorbidite mevcudiyeti %73,52, sigara kullanımı %28.35, malignite hastalarında güneş-immunsupresan maruziyeti ve deri hastalığı mevcudiyeti %31.4 olarak saptandı. Defekt etyolojisinde ise BCC(Bazal hücreli karsinom) %34.2, SCC %32.83, trafik kazası %13.48, insan ısırığı %4.47, malign melanom %4,47, derinin diğer değişiklikleri % 5,96 olarak saptandı.

**Tartışma:** 2013 senesinde Ghassemi ve arkadaşları 75 hastada yapılan kulak defekti rekonstrüksiyonlarını analiz ettiler. Bizim çalışmamıza kıyasla defekt etyolojilerinde belirgin insidans farkı görülmezken travmatik kulak defektlerinin etyolojisinde en sık neden insan ısırıkları (%35-72) olarak belirtilirken bizim çalışmamızda trafik kazaları travma hastalarının %64'ünü oluşturmaktaydı.

Çalışmamız parsiyel kulak defektlerinin rekonstrüksiyonu için literatüre bir katkı niteliğindedir. Hasta popülasyonu, defekt lokalizasyonlarını ve onarım tekniklerinin kullanım yaygınlığını anlamak adına veriler ortaya konmuştur.

**Anahtar Kelimeler:** Kulak, Parsiyel defekt, Rekonstrüksiyon

*Resim 1*

## SB-013

## Rat Perforatör Flep Modelinde Daflon ve Tadalafil'in Sağ Kalım Üzerine Etkilerinin Cerrahi Geciktirme ile Karşılaştırılması

Yunus Emre Gökçe[1], Göktekin Tenekeci[1], Recep Okan Üstün[1], Ahmet Onurcan Durmuş[1], Damla Melemezoğlu[2], Bahar Taşdelen[3]

*[1]Mersin Üniversitesi Tıp Fakültesi, Plastik Rekonstrüktif ve Estetik Cerrahi Anabilim Dalı, Mersin*
*[2]Mersin Üniversitesi Tıp Fakültesi, Patoloji Anabilim Dalı, Mersin*
*[3]Mersin Üniversitesi Tıp Fakültesi, Biyoistatistik ve Tıbbi Bilişim Anabilim Dalı, Mersin*

**Giriş:** Rekonstrüktif cerrahide klinik uygulamaların en önemli kısmını doku defektlerinin onarılması oluşturmaktadır. Bu defektlerin onarımındaki temel amaç dokunun eski form ve fonksiyonuna en yakın halini en az morbidite ile kazandırmaktır. Doku defektlerinin rekonstrüksiyonunda en önemli seçeneklerimizden birisi flep uygulamalarıdır. Perforatör flep kullanımı son iki dekatta çeşitli avantajlarından dolayı artan sıklıkta tercih edilmektedir. Perforatör fleplerde, perforatörün beslediği anatomik ve dinamik bölgenin canlı kaldığı fakat potansiyel bölgede nekroz problemleri yaşandığı yapılan bilimsel çalışmalarda gösterilmiştir.

Bu çalışmada venöz yetmezlik üzerine etkileri bilinen daflon ve vazodilatatör etkili tadalafilin perforatör fleplerde potansiyel bölgenin beslenmesi üzerine etkileri araştırılmıştır ve bu etkiler ile cerrrahi geciktirme uygulamasının etkinliği karşılaştırılmaktadır.

**Gereç ve Yöntem:** Çalışmada 25 adet erkek Wistar-Albino sıçan kullanıldı. Sıçanlar her grupta 5'er adet olmak üzere 5 gruba ayrıldı. Bu gruplar Grup 1(Sham), Grup 2(Kontrol), Grup 3(Daflon), Grup 4(Tadalafil) ve Grup 5 (Cerrahi delay) olarak adlandırıldı. İlk dört grupta sırt bölgelerinde 11x3 cm boyutunda derin sirkümfleks iliak arter (DSİA), posterior interkostal arter ve torakodorsal arter perforatörünü içeren deri flepleri eleve edildi (Şekil 1-A). Flep, DSİA perforatörünün bulunduğu bölge I., posterior interkostal arter perforatörünün bulunduğu bölge III., torakodorsal arter perforatörünün bulunduğu bölge V. ve aralardaki choke anastomoz bölgeleri II. ve IV. bölge olacak şekilde 5 eşit bölgeye ayrıldı (Şekil 1-A). Daha sonra Grup 1,2,3 ve 4 için posterior interkostal arter ve torakodorsal arter bağlanarak flep DSİA perforatör flebi (Şekil 1-B) haline getirildi ve yerine süture edildi. Grup 5'te deneyden 1 hafta önce aynı standart flep eleve edildi ve sadece posterior interkostal arter bağlandı, yerine süture edilerek geciktirme işlemi yapıldı. Bu grupta 0. günde standart flep intakt bırakılan 2 perforatör üzerinde tekrar eleve edildi sonrasında torakodorsal arter bağlanarak DSİA perforatör flep haline çevirildi ve yerine süture edildi. 0. Günde. preoperatif 1 saat önce Grup 2' ye oral gavaj yolu ile 5 ml serum fizyolojik, Grup 3'e 80 mg/kg olacak şekilde 5 ml daflon çözeltisi, Grup 4'e 10 mg/kg ve 5 ml olmak üzere tadalafil çözeltisi verilmiştir. Bu uygulama deneyi takip eden 7 gün boyunca günlük olarak uygulanmıştır. Tüm gruplarda 0. gün postoperatif 1. saat ve sakrifiksayon öncesi SPY cihazı ile flep perfüzyon ölçümleri sağlandı. Sakrifikasyon sonrası histopatolojik inceleme için II. bölgeden numuneler alındı ve mikrovasküler dansite, damar çapları, damar duvar kalınlıkları, VEGF ile boyanmalar incelendi.

**Bulgular:** Total flep sağ kalım oranları Grup 5'te diğer gruplara göre anlamlı düzeyde daha yüksek izlendi($p<0,05$). Grup 3'ün Grup 1 ve Grup 2'den anlamlı düzeyde daha yüksek flep sağ kalımı oranına sahip olduğu($p<0,05$), Grup 3' ün ortalama flep sağkalım oranı (%86,92), Grup 4'ün ortalama flep sağ kalım oranından(%83,86) daha yüksek olarak bulunmuş olsa da her iki grup arasında anlamlı farkın olmadığı gözlendi($p>0,05$).

V. bölgedeki flep sağ kalım oranları değerlendirildiğinde; Grup 3'ün, Grup 1 ve 2'den anlamlı daha yüksek flep sağ kalım oranına sahip olduğu($p<0,05$), Grup 3'ün V. bölgedeki ortalama flep sağ kalım oranı (%44,63), Grup 4'ün V. bölgedeki ortalama flep sağ kalım oranından (%21,29) yüksek olsa da anlamlı farkın olmadığı gözlendi($p>0,05$). Grup 4 ile Grup 1 ve 2 arasında ise anlamlı fark saptanmadı($p>0,05$). Grup 5'in V. bölgedeki ortalama flep sağ kalım oranı Grup 1,2,3 ve 4'ten anlamlı düzeyde yüksek olduğu saptandı($p<0,05$).

0. Gün postoperatif 1. saatte yapılan SPY perfüzyon değerlendirmelerinde Grup 3 ve Grup 4 ile Grup 1 ve 2 arasında anlamlı fark saptanmadı($p>0,05$).

Sakrifikasyon öncesi yapılan SPY perfüzyon değerlendirmelerinde ise V. bölgede Grup 3,4 ve 5'te Grup 1 ve Grup 2'ye göre anlamlı düzeyde yüksek perfüzyon değerleri saptandı($p<0,05$). Grup 5'in perfüzyon değerleri Grup 1,2,3 ve 4'ten anlamlı daha yüksektir($p<0,05$). Grup 3 ve Grup 4 arasında ise perfüzyon değerleri açısından anlamlı fark saptanmadı($p>0,05$).

Histopatolojik incelemede mikrovasküler dansitenin Grup 5'te Grup 1'den anlamlı düzeyde yüksek olduğu görüldü($p<0,05$).

Ortalama damar çapları değerlendirildiğinde ise Grup 5'te Grup 1 ve 2'ye göre anlamlı düzeyde yüksek değerler elde edildi($p<0,05$).

Grup 5'te diğer gruplara göre damar duvar kalınlıklarının anlamlı düzeyde yüksek olduğu saptandı($p<0,05$).

VEGF boyanma ile değerlendirildiğinde ise tüm gruplarda gruplar arasında istatiksel anlamlı fark saptanmadı($p>0,05$).

**Sonuç:** Bu çalışmada daflon ve tadalafilin total flep sağ kalımını ve perfüzyonu arttırdığını fakat cerrahi geciktirme işlemi kadar başarılı olmadığını gözlemledik. Özellikle potansiyel bölge olarak değerlendirilen V. bölge'de sağ kalım değerlendirildiğinde daflon kullanımının tadalafil kullanımından daha etkili olduğu bulunmuştur.

0. Günde postoperatif 1. saatte yapılan SPY ile flep perfüzyonun değerlendirildiğinde ise V. bölgede ilk 4 grup arasında anlamlı bir farkın olmadığı fakat cerrahi geciktirme uygulanan Grup 5'te perfüzyonun diğer gruplara göre anlamlı düzeyde daha yüksek olduğu görüldü. İlk dört grupta perfüzyon değerleri açısından fark olmamasının nedeninin henüz ilaç etkilerinin başlamamasından kaynaklandığını düşünmekteyiz. Farklı modeller uygulanarak bu ilaçların deney öncesi başlanması ile cerrahi geciktirmeye benzer sonuçlar alınabileceğini düşünmekteyiz.

Daflon ve tadalafil kullanımı ile anlamlı histopatolojik bulgu saptanamasa da daflon kullanımının perivasküler ödem azalması ve inflamasyon azaltıcı etkileri üzerinden; tadalafil kullanımının ise vazodilatasyon yapıcı etkileri üzerinden flep sağ kalımını arttırdığını düşünüyoruz. Cerrahi geciktirmenin uygulandığı grupta daha önceki çalışmaların bulgularına paralel olarak diğer gruplara göre

mikrovasküler dansite, damar çapları ve damar duvar kalınlıklarında anlamlı derecede yükseklik görüldü ve bu bulguların cerrahi geciktirmenin bilinen mekanizmaları ile uyumlu olduğu görüldü.

Bu çalışmada daflon ve tadalafilin flep sağ kalımı üzerine olumlu etkileri görülmüştür fakat bu etkinin cerrahi geciktirme uygulaması kadar güçlü olmadığı saptanmıştır. Daflon ve tadalafilin cerrahi öncesi başlanarak kimyasal ön koşullamanın yapıldığı deneysel modellerde özellikle potansiyel bölgede cerrahi geciktirmeye benzer sonuçlar elde edilebileceğini düşünmekteyiz. Klinikte farklı alanlarda kullanımı olan daflon ve tadalafilin flep sağ kalımı açısından klinikte de kullanımı açısından cesaretlendirici sonuçlara ulaştığımızı düşünmekteyiz. Yapılabilecek destekleyici çalışmalarla bu kullanımın yaygınlaşabileceğini de düşünmekteyiz.

Kaynakça:

1. Yang D, Morris SF. An extended dorsal island skin flap with multiple vascular territories in the rat: A new skin flap model. Journal of Surgical Research 1999: 87: 164-70.

2. Kilinc H, Aslan SS, Bilen BT, et al. Effects of verapamil, nifedipine, and daflon on the viability of reverse-flow island flaps in rats. Annals of Plastic Surgery 2013: 71: 610-14.

3. Zheng J, Xi S, Ding M, et al. Effects of venous superdrainage and arterial supercharging on dorsal perforator flap in a rat model. PLoS One 2016: 11: e0160942

**Anahtar Kelimeler:** daflon, tadalafil, delay, perforatör flep

*Şekil-1*

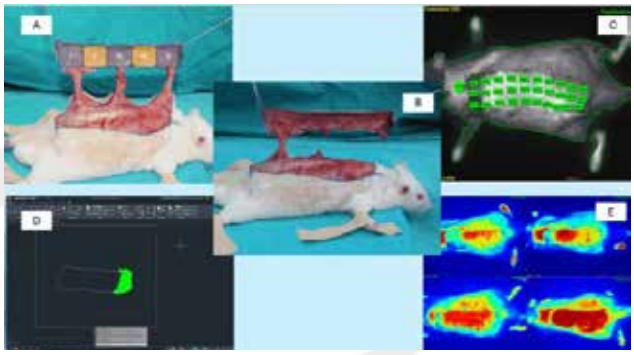


*A- Derin sirkümfleks iliak arter perforatör flep modelindeki perforazomlar (Mavi) ve choke anastomoz(Sarı) bölgeleri B- Derin sirkümfleks iliak arter perforatör flebi C- Sham grubu 4 numaralı deneğin 1. haftada sakrifikasyon öncesi SPY verisi ve görüntüsü D- Tadalafil grubu 5 numaralı deneğin flep sağ kalımının hesaplanması (Yeşil ile nekroze alan gösterilmektedir.) E- Sol üst: Grup 1 Sol alt: Grup3 Sağ üst: Grup 4 Sağ alt: Grup 5 olmak üzere sakrifikasyon öncesi SPY perfüzyon görüntülemeleri. (Kırmızı ve sarı renkli alanlar iyi perfüze olan alanları, yeşil ve mavi renkli alanlar kötü perfüze olan alanları göstermektedir.)*

*Total Flep Sağ Kalım Oranları, V. Bölge Sağ Kalım Oranları, V. Bölge Sakrifikasyon Öncesi SPY Perfüzyon Oranları*

| | Grup 1 (Sham) | Grup 2 (Kontrol) | Grup 3 (Daflon) | Grup 4 (Tadalafil) | Grup 5 (Cerrahi delay) | p değeri |
|---|---|---|---|---|---|---|
| Ortalama Total Flep Sağkalım Yüzdesi | 74,21±5,69 | 73,64±7,20 | 86,92±5,48 | 83,86±3,42 | 97,12±0,96 | <0,001 |
| V.Bölge Ortalama Sağ Kalım Yüzdeleri | 1,05±2,34 | 0,74±1,65 | 44,63±33,63 | 21,29±12,94 | 85,6±4,82 | <0,001 |
| V. Bölge Sakrifikasyon Öncesi SPY Perfüzyon Oranları | 34,23±7,07 | 43,36±6,27 | 60,23±1,66 | 63,73±6,11 | 75,69±1,37 | <0,001 |

## SB-015

# Sodyum Hidrojen Sülfit (NaHS) Tedavisinin Radyoterapili Sıçanlarda Deneysel Yara Modelinde Epitelizasyon Ve Vaskülarizasyon Üzerine Etkisi

Hikmet Can Doğruel[1], Merdan Serin[1], Serhat Aras[2], Nilüfer Gürsan[3], Necdet Altıner[4], Gaye Güldiken Doğruel[5]

*[1]İstanbul Medeniyet Üniversitesi, Plastik Rekonstruktif ve Estetik Cerrahi Ana Bilim Dalı, Prof.Dr. Süleyman Yalçın Şehir Hastanesi*
*[2]Sağlık Bilimleri Üniversitesi Haydarpaşa Numune Eğitim ve Araştırma Hastanesi, Radyasyon Onkolojisi Ana Bilim Dalı*
*[3]Sancaktepe Şehit Prof. Dr. İlhan Varank Eğitim ve Araştırma Hastanesi, Patoloji*
*[4]Maltepe Ünivesitesi, Deney Hayvanları Uygulama ve Araştırma Merkezi*
*[5]İstanbul Arel Üniversitesi, Deri ve Zührevi Hastalıklar Ana Bilim Dalı, Memorial Ataşehir Hastanesi*

**Giriş:** Radyoterapi, kanser tedavisinde sağkalımı artıran önemli bir tedavi modalitesidir. İyonize radyasyonun doku ile etkileşimi normal doku iyileşme yanıtını bozar; inflamatuar reaksiyonları, bağ doku proliferasyonunu, granülasyon dokusunu, neovaskülarizasyonu inhibe ederek yara iyileşmesini olumsuz yönde etkiler.1,2 Etkili radyoterapi, tümör kontrolünü en üst düzeye çıkarmak ve sağlıklı dokuyu korumak arasındaki dinamik dengeyi temsil eder. "Gazotransmitterler" endojen olarak sentezlenebilen, hücre içi olaylarda, endojen sinyal molekülü olarak rol alan liposoluble sinyal molekülleridir. Hücre içi hedeflerine direkt bağlanarak, protein sentezini uyararak etkilerini gösterirler. Bu ailede karbonmonoksit (CO), nitrik oksit (NO) ve hidrojen sülfit (H2S) bulunur ve hidrojen sülfit tarihsel olarak toksik bir gaz olarak bilinmekle birlikte bu ailenin bilinen son üyesidir.3 Hidrojen sülfit, memelilerde, L-sistein ve/veya homosisteinden, piridoksal-5'- fosfat (PLP) bağımlı iki enzim (sistatiyonin beta sentaz (CBS) ve sistatiyonin-gamma liyaz (CSE)) aracılığıyla4 veya D-sisteinden 3-MST (3-mercaptopiruvat sülfotransferaz) aracılığıyla D-aminoasit oksidaz (DAO) enzimi varlığında5 endojen olarak sentezlenmektedir. Hidrojen sülfit kardiyoprotektif3, vazorelaksan3, nöroprotektif, sitoprotektif6, antiinflamatuar7, antifibrotik ve proanjiyogenik8 etkileri olan, vücutta endojen sinyal molekülü olarak görev alan bir gazotransmitterdir. Çalışmamızda radyoterapize yaralarda hidrojen sülfitin yara iyileşmesi üzerindeki etkisini araştırmak ve olası mekanizmaları saptamayı amaçladık.

**Materyal-Metod:** Bu çalışma, Maltepe Üniversitesi Deney Hayvanları Uygulama ve Araştırma Merkezi (MÜDEHAM) Yerel Etik Kurulu'na yapılan başvuru sonrası; 22.08.2023 tarihinde alınan karar ile 2023.08.01 protokol numarası ile onay almıştır. Çalışma, Maltepe Üniversitesi Deney Hayvanları Laboratuvarı, Haydarpaşa Numune Eğitim ve Araştırma Hastanesi Radyasyon Onkolojisi Anabilim Dalı, Göztepe Eğitim ve Araştırma Hastanesi Plastik Cerrahi Anabilim Dalı ve Sancaktepe Eğitim ve Araştırma Hastanesi Patoloji Anabilim Dalı'nda gerçekleştirildi. Çalışmada 24 adet 250-300 gram 'Wistar Albino' cinsi sıçan kullanıldı. Sıçanların dorsal cildinde 3x6 cm'lik alana tek doz 20 Gy radyoterapi uygulandı. Ardından ratlar uygun koşullar altında yem ve suya serbest erişim sağlanarak 2 hafta boyunca ayrı kafeslerde tutuldu.9,10 2. Haftanın sonunda sıçanların sırtlarında radyoterapize alanda 2,5x2,5 cm'lik alan işaretlenerek deneysel yara modeli oluşturuldu. Deney grubuna H2S donörü olan NaHS, 200 µg/kg/gün dozunda 14 gün boyunca intraperitoneal olarak uygulanırken, sham grubuna günlük intraperitoneal serum fizyolojik uygulandı. Kontrol grubuna ise herhangi bir uygulama yapılmadı. Deneyin 3-7-14.günlerinde yara kenarlarından punch biyopsi alındı. Deneyin son günü sakrifikasyon öncesi SPY cihazı kullanılarak mikroanjiyografik değerlendirme yapıldı. Histopatolojik incelemede ülser/nekroz, ödem, inflamasyon, fibroblast proliferasyonu, epitelizasyon, kollajenizasyon ve vasküler proliferasyon parametreleri değerlendirildi. Son yara boyutları ölçülerek İmageJ programı aracılığıyla hesaplandı.

**Bulgular:** Yara boyutlarında azalma açısından deney grubu ile diğer gruplar arasında anlamlı fark bulundu. Ülser/nekroz düzeyindeki azalma açısından deney grubu ile sham grubu arasında istatistiksel olarak anlamlı fark saptandı. Kollajenizasyon açısından deney grubu kontrol grubuna göre istatistiksel olarak anlamlı düzeyde düşük saptandı ($p<0,05$). İnflamasyon, ödem, fibroblast proliferasyonu, epitelizasyon ve vasküler proliferasyon açısından gruplar arasında anlamlı fark bulunamadı. Mikroanjiyografik incelemede, deney grubundaki damarlanmadaki artışın, diğer gruplara göre daha yüksek olduğu subjektif olarak değerlendirildi.

**Tartışma:** Radyasyona bağlı dermal hasar, teknolojideki gelişmelere rağmen hala önemli bir problemdir. Radyoterapi sonrası gelişen doku hasar ve fibrozisi önlemek ve/veya tedavi etmek için pentoksifilin, pentoksifilin + tokoferol, yağ grefti, çinko + büyüme faktörü, kemik iliği mezenkimal kök hücreleri ve plateletten zengin plazma (PRP) gibi birçok tedavi seçeneğinin denendiği çalışmalar literatürde mevcuttur.11-16 Hidrojen sülfit kardiyoprotektif3, vazorelaksan3, nöroprotektif, sitoprotektif6, antiinflamatuar7, antifibrotik ve proanjiyogenik8 etkileri olan, vücutta endojen sinyal molekülü olarak görev alan bir gazotransmitterdir. Grambow ve ark.nın sıçan kulak sırtındaki aksiyel flep viabilitesi üzerine H2S'in etkisini değerlendirdiği çalışmalarında, deney grubunda nekroz oranlarının ve ödemin azaldığı belirtilmiştir.17 Bizim çalışmamızda histopatolojik olarak ödem ve vaskülarizasyon parametrelerinde anlamlı fark bulunamamış olup mikroanjiyografik olarak damarlanma artışı klinik olarak gözlemlenmiştir. Yüksek eksuda içeren iyileşmeyen yaralarda yara örtülerinin kullanımı plastik cerrahi günlük pratiğinde sıkça uygulanan bir yaklaşımdır. Zhao ve ark.nın yaptığı çalışmada deneysel açık yara modeli oluşturularak H2S emdirilmiş sodyum alginat içeren yara örtüleri kullanılmıştır. Bu yara örtüsünün özelliği yüksek oranda eksudayı yaradan uzaklaştırması ve asidik koşullarda H2S salınımı yapmasıdır. Çalışma sonucunda H2S'in granülasyon dokusu, reepitelizasyon, kollajen depozisyonu ve anjiyogenezi artırararak yara iyileşmesini artırdığı bulunmuştur.17 Çalışmamız yara boyutu küçülmesi, epitelizasyon artışı ve mikroanjiyografik inceleme konusunda mevcut çalışmayı desteklemektedir, ancak histopatolojik açıdan vaskülarizasyon açısından çalışmamızda anlamlı fark bulunamamıştır. Akter ve ark.nın yaptığı çalışmada yanık yaralarında H2S'in etkisi araştırılmış olup yaralanmanın erken safhalarında inflamasyonu artırdığı geç safhalarında inhibe ederek yara iyileşmesini artırdığı saptanmıştır.18 Çalışmamızda hidrojen sülfitin yara iyileşmesine olumlu etkisi saptanmış, ancak inflamasyon üzerine histopatolojik olarak anlamlı fark bulunamamıştır. Wang ve arkadaşlarının 2015 yılında diyabetik sıçanlar üzerine hidrojen sülfitin yara iyileşmesi üzerine çalışmasında diyabetik sıçanlara 2 cm çaplı dorsal yara modeli oluşturulmuştur, deney sonucunda hidrojen sülfitin granülasyon dokusu artışı, antiinflamatuar, antioksidan etkisi ve VEGF artışı üzerinden yara iyileşmesini artırdığı saptanmıştır. Çalışmamız final yara boyut değişimi açısından mevcut çalışmayı desteklemektedir.

**Sonuç:** Çalışmamızda hidrojen sülfitin yara iyileşmesi üzerindeki olumlu etkileri, yara boyutunda azalma, ülser/nekroz oranında ve kollajenizasyon düzeylerinde azalma şeklinde gösterilmiştir. Bu durum hidrojen sülfitin antifibrotik ve sitoprotektif etkisini göstermekte ve literatürdeki çalışmalar ile paralellik göstermektedir. Aynı zamanda mikroanjiyografik değerlendirmede deney grubunda damarlanma artışı da gözle görülmektedir. Daha ileri çalışmalara ihtiyaç duyulmakla birlikte hidrojen sülfitin radyasyon sonrası gelişen kronik yaralarda sitoprotektif, proanjiyogenik, antifibrotik etkileri nedeniyle klinik kullanıma girebileceği kanaatindeyiz.

**Anahtar Kelimeler:** Hidrojen sülfit, radyoterapi, sodyum hidrojen sülfit, yara iyileşmesi

## SB-016

## Hidrojen Sülfürün İskemik Sıçan Cilt fleplerinde Zamana Karşı Koruyucu Etkisinin Araştırılması

Ensari Yavuz[1], Gazi Kutalmış Yaprak[2], Rana Kapukaya[3], Cengiz Eser[4]

*[1]Özel muaynehane, Plastik cerrahi, İstanbul*
*[2]Çukurova Üniversitesi, Tıp Fakültesi, Plastik Cerrahi, Adana*
*[3]Adana Şehir Hastanesi, Plastik Cerrahi, Adana*
*[4]Özel muaynehane, Plastik cerrahi, Adana*

**Giriş-Amaç:** İskemi reperfüzyon (İ/R) hasarı, üzerinde birçok çalışma yapılmasına rağmen fizyopatalojik etkileri henüz tam olarak aydınlatılamamış, oldukça karmaşık bir süreçtir. Bu durum vücutta farklı bölgelerde ve dokularda karşımıza çıkmaktadır. Travma, replantasyon ve mikrovasküler flep cerrahisinde, şok, sepsis, organ transplantasyonu, pankreatit, stent uygulamaları, anjioplasti, abdominal aort anevrizması cerrahisi, flep cerrahisi, testis torsiyonu, bağırsak strangülasyonu gibi nedenlerle meydana gelebilir. Hidrojen sülfür (H2S) üzerinde çokca çalışılan bir gazotransmitter olup yapılan çalışmalarda iskemi reperfüzyon hasarına karşı koruyucu etkisi gösterilmiştir.

Bu çalışmada amaç, sıçan kasık bölgesinden hazırlanan vasküler saplı ada flebinde iskemi reperfüzyon hasarı oluşturarak hidrojen sülfürün etkisini zamana göre incelemektir. Hidrojen sülfürün (H2S) zamana göre etkisinin incelendiği parametreler; doku nötrofil sayımı, biyokimyasal lipid peroksidasyon ürünü olan malondialdehit (MDA), elektron mikroskobunda apopitoz ve hücresel aktivitelerin incelenmesidir. Bu çalışmayla hidrojen sülfürün Plastik, Rekonstrüktif ve Estetik Cerrahi pratiğinde kullanılabilirliğinin araştırılması amaçlanmıştır.

**Materyal-Metod:** Ağırlıkları 250-300 gr arasında değişen 'wistar albino' sıçanlar; 4 gruba (grup 1, grup 2, grup 3, grup 4) ayrıldı. Her grup kendi içinde 2 subgruba ayrıldı; grup a(kontrol), grup b(H2S). Her grupta cilt flepleri kasık bölgesinden 6x4 cm olacak şekilde yüzeyel epigastrik arter pediküllü ada flep olarak eleve edildi. A gruplarına (kontrol grubu) iskemi öncesi ek müdahalede bulunulmadı. B gruplarına (H2S grubu) ise iskemiden 20 dakika önce kuyruk veninden final konsantrasyonu 10μM olacak şekilde hidrojen sülfür sıvı halde enjekte edildi. Flepler iskemi saatlerine göre; grup 1(1 saat), grup2(2 saat), grup3(3 saat), grup4(6 saat), femoral arter ve ven kan akımları ayrı ayrı mikroklipslerle durdurularak iskemide bırakıldı. Daha sonra flepler iskemi saatlerine (1, 2, 3, 6 saat) göre eleve edilerek mikroklipsler alındı ve kan akımı tekrar sağlandı. 12 saatlik reperfüzyon sonrası, sıçanlar servikal dislokasyon ile sakrifiye edilerek doku örnekleri alındı. Alınan örneklerden; iskemik dokudaki nötrofil sayımı, biyokimyasal olarak lipid peroksidasyonunun son ürünlerinden olan MDA (malondialdehit) ölçümü ve elektron mikroskobisi ile dokudaki iskemi reperfüzyon hasarı değerlendirildi.

**Bulgular:** Tüm saatlerde (1, 2, 3 ve 6) elektron mikroskobisi incelemesinde; hidrojen sülfürün iskemi reperfüzyon hasarına ve apoptozise karşı hücresel düzeyde koruma sağladığı görüldü. Birinci, 2. ve 3. saatlerde doku nötrofil sayısında istatistiksel olarak anlamlı (p=0,035) düşüş saptandı. Doku MDA ölçümünde ise hidrojen sülfürün 1. saatte istatistiksel olarak anlamlı (p= 0,026) düşüş saptandı. Altıncı saat doku nötrofil sayımı ve doku MDA ölçümünde ise istatistiksel olarak anlamlı fark bulunamadı.

**Sonuçlar:** Literatürde H2S'in cilt fleplerine I/R hasarına karşı koruyucu etki mekanizması ve yarılanma süresi hakkında çok az veri olup çalışmamızda bu konu detaylı şekilde irdelenmiştir. Çalışma sonucunda cilt fleplerinde hidrojen sülfürün reperfüzyon hasarına elektron mikroskobik bulgularda tüm saatlerde antiapoptotik etkilerinin olduğu görülmüştür. Buna karşın erken dönemde sitoprotektif ve antiinflamatuar etkisinin olduğu (iskemi sonrası 1., 2., 3. saatlerde) ancak geç dönemde (6.saat) bu etkisinin olmadığı görülmüştür. Bu bulgularla H2S'in I/R hasarına karşı yeterli koruyucu etkiyi sağlamak için, tekrarlayan uygulamalarla veya farklı dozlarda verilmesinin uygun olabileceği düşünülmüştür. Daha geniş çalışmalarda H2S'in cilt flepleri üzerinde etkilerinin detaylı incelenmesinden sonra Plastik, Rekonstrüktif ve Estetik Cerrahi pratiğine girebileceği kanaatindeyiz.

**Anahtar Kelimeler:** Cilt flebi, Hidrojen Sülfür, İskemi, Reperfüzyon, Sıçan

## SB-017

### Sıçan Sırtında Oluşturulan Random Paternli Cilt Flep Modelinde Deferoksaminin Cerrahi Geciktirme Süresine Etkisinin Araştırılması

Ali Kaan Memiş[1], Emre Hocaoğlu[2]

*[1]Özel Ataköy Medicana Hastanesi*
*[2]İstanbul Üniversitesi Çapa Tıp Fakültesi*

Rekonstrüksiyon başarısını ve flep yaşayabilirliğini arttırmak amacıyla bir çok cerrahi teknik ve ilaç denenmiştir. Deferoksaminin yeni damar oluşumunu arttırdığı ve yara iyileşmesine olumlu katkısının olduğu bilinmekle beraber cerrahi geciktirme üzerine etkisi bilinmemektedir. Deferoksaminin cerrahi geciktirme üzerine etkisini araştırdığımız çalışmamıza 70 adet erişkin sıçan randomize olarak 7 gruba ayrılmıştır.

Grup 1 (Saline ve cerrahi geciktirme yok), Grup 4 (Deferoksamin ve cerrahi geciktirme yok) teki 10'ar sıçanda McFarlene flep modeli oluşturulmuş, flep kaldırıldığı sahaya 3/0 keskin ipek ile devamlı olarak sütüre edilerek iade edilmiştir. Grup 2 (Saline ve 14 gün cerrahi geciktirme grubu), Grup 3 (Deferoksamin ve 14 gün cerrahi geciktirme grubu), Grup 5 (Deferoksamin ve 7 gün cerrahi geciktirme grubu), Grup 6 (Deferoksamin ve 5 gün cerrahi geciktirme grubu) ve Grup 7 (Deferoksamin ve 3 gün cerrahi geciktirme grubu) 'deki 10'ar sıçanda işaretlenen McFarlene flebinin uzun kenarlarından yapılan insizyonla bipediküllü flep oluşturuldu ve devamlı sütürasyonla geciktirme işlemi tamamlandı. 1 hafta sonra McFarlene flebi kaldırıldı ve 3/0 keskin ipek ile devamlı sütüre edilerek kaldırıldığı sahaya iade edildi. Deneyin ilk gününden itibaren deney sonlanana kadar Grup 3, Grup 4, Grup 5, Grup 6, Grup 7 için günlük 20 mg/kg deferoksamin (1 cc) ve Grup 1, Grup 2 için günlük 1 cc intraperitonal saline uygulandı. Tüm gruplarda son operasyondan 1 hafta sonra nekroz değerlendirilmesi, fotoğraflama ve doku örnekleri alındıktan sonra servikal dislokasyon işlemi ile ötenazi yapılmıştır.

Grup 3, Grup 5 ve Grup 6'da 1 er sıçan yara yeri enfeksiyonu ve yara ayrılması nedeniyle değerlendirme dışı bırakılmış ve çalışma 67 sıçan üzerinden değerlendirilmiştir. Deferoksaminin ve cerrahi geciktirme fenomeninin vaskülarizasyon ve flep yaşayabilirliğinin arttırılması açısından karşılatırıldığında anlamlı fark izlendi. Deferoksaminin cerrahi geciktirme fenomeninde beklenmesi gereken süreyi 3 güne kadar düşürebileceği görüldü. Deferoksaminin 20 mg/kg dozunda inflamasyonu baskılamadığı görüldü. Bu çalışmanın sonucunda deferoksaminin cerrahi geciktirme işleminde flep cerrahisi öncesi beklenmesi gereken süreyi 3 güne indirdiği saptandı.

**Anahtar Kelimeler:** Deferoksamin, cerrahi geciktirme fenomeni, McFarlane flep

## SB-019

### Sıçan Modelinde Plasma Aktivasyonu İle Hidrofilik Hale Getirilmiş Meme İmplant Zarlarının Antibakteriyel Ajanlarla Muamele Edilerek Periprostatik Kapsül Üzerine Etkisinin Araştırılması

Büşra Gedik Toprak, Bahriye İnci Gökalan Kara, Emel Kılıçarslan, İlknur Kaleli

*Pamukkale Üniversitesi Tıp Fakültesi, Plastik ve Rekonstrüktif Cerrahi Anabilim Dalı, Denizli*

Kapsüler kontraktür oluşumu için bir takım teoriler öne sürülmüştür. Bununla birlikte, subklinik enfeksiyonun rolü hem klinik hem de preklinik çalışmalardan destek almıştır ve artık implantların yüzeyindeki bakteriyel biyofilmin kapsüler kontraktür gelişimine giden başlıca patojenik yol olduğu konusunda geniş bir kabul vardır.

Göğüs implantı yerleştirme sırasında implant kontaminasyonunu azaltmak için antibakteriyel irrigasyon solüsyonları kullanılmaktadır. Meme implantı yüzeyinin hidrofobik özelliği antibakteriyal irrigasyonlar için sınırlayıcı faktör olmaktadır. Hidrofobik özellik solüsyonun akmasına; bu nedenle irrigasyonun etkisinin azalmasına ya da tamamen yok olmasına yol açabilir. Silikon meme implantının yüzeyinin plazma aktivasyonu, yüzey özelliklerini su iticiden (hidrofobik) su emiciye (hidrofilik) değiştirir, böylece antibakteriyel irrigasyon maddelerinin implant yüzeyine geçici olarak tutunmasını mümkün kılar. Bu etki plazma aktivasyonu olarak adlandırılır.

Biz de bu çalışmamızda silikon meme implantı uyguladığımız ratlarda implantın plazma aktivasyonu ile yüzey özelliğini değiştirerek, hidrofobik halden hidrofilik hale getirmeyi ve bu yöntemle antibakteriyal irrigasyonu daha etkili hale getirerek biofilm ve periprostetik kapsül formasyonunu azaltacağı hipotez edildi. Bu hipotezin kanıtlanması amaçlanarak çalışma sıçan modeli olarak tasarlandı. Her grup rastgele 6 sıçan içerecek şekilde 3 ana 10 altgrup olarak planlandı. Grup A, Grup B, Grup C olmak üzere bakteri suşu ve kontaminasyonuna göre 3 ana grup oluşturuldu. Anagruplar implant zarının plasma aktivasyonu ve antibakteriyal solüsyonun türüne göre altgruplara ayrıldı. Her sıçanın sırt bölgesinde iliak kemik hizasında 1 cmlik insizyon yapılarak, panniculus carnosus altında açılan poşa düzgün yüzeyli yuvarlak implant zarları yerleştirildi. Grup A.1 kontrol grubu olarak belirlendi ve sadece serum fizyolojik ile muamele edildikten sonra açılan poşa yerleştirildi. İmplant zarları, her bir diskin yüzeyleri plasma aktivasyonu ile etkinleştirildi.Yüzeyi aktifleşen implantlar %0.9 serum fizyolojik ve/veya antibakteriyal solüsyon ile muamele edildikten sonra klinik enfeksiyonlardan elde edilen Staphylococcus.aureus ve Pseudomonas aeruginosa içeren plaklardan kontaminasyon sağlanarak oluşturulan poşlara yerleştirildi. 3 ay sonra implant ve etrafındaki kapsüller çıkarıldı. Kapsüller makroskopik ve mikroskopik olarak incelendi. Materyaller ortalama kapsül kalınlığı, ortalama inflamasyon şiddeti skoru, fibrosis, ortalama mast hücre sayısı, neovaskülarizasyon ve ortalama yabancı cisim dev hücre reaksiyonu açısından değerlendirildi.

Ortalama mast hücre sayısı, ortalama kapsül kalınlığı, ortalama inflamasyon şiddeti skoru, fibrozis ve neovaskülarizasyon en düşük plasma aktivasyonu yapılan ve bakteri ile kontaminasyonu olmayan A2 ile plasma aktivasyonu yapılan, gentamisin antibakteriyal solüsyonuyla yıkanan ve P.aeruginosa'yla kontamine olmuş C3 gruplarında saptandı. Değerler en yüksek S.

aureus ile kontamine ve plasma aktivasyonu yapılmayan B1 grubundaydı.

Plazma aktivasyonu, implant yüzeyini hidrofilik hale getirerek antibakteriyal solüsyonlarla birlikte kombine edildiğinde, bakteriyel adezyonu ve biofilm oluşumunu zorlaştırmış, bu da ortalama kapsül kalınlığını, ortalama inflamasyon skorunu, fibrozisi, ortalama mast hücre sayısını ve neovaskülarizasyonu önemli ölçüde azaltmıştır.

**Anahtar Kelimeler:** kapsüler kontraktür, meme implantı, plasma aktivasyonu

*Oksijen plasması ile polidimetil siloksan yüzeyinin hidrofilizasyonu*

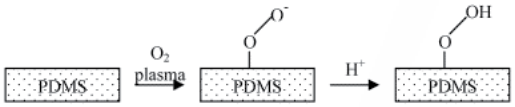


## SB-020
## Müziğin Cerrahi Performansa Etkisi

Deniz Arjen Baran, Abdullah Yavuz

*İstanbul Medeniyet Üniversitesi Tıp Fakültesi, Plastik Rekonstrüktif ve Estetik Cerrahi Anabilim Dalı, İstanbul*

**Amaç:** Bu çalışma dinlenilen müziğin cerrahi performans üzerindeki etkisini incelemek için sütur maketleri üzerinde belirli bir zaman dilimi içerisinde aynı cerrahların farklı müzikler etkisindeki sütur sayısı, sütur düzeni ve yara dudaklarının eversiyonunun kıyaslanmasını amaçlamaktadır.

**Yöntem-Gereç:** Bu çalışmada İstanbul Medeniyet Üniversitesi Göztepe Şehir Hastanesinde Plastik, Rekonstrüktif ve Estetik Cerrahi Anabilimdalında çalışan 3'ü uzman 17'si asistan olmak üzere 20 plastik cerrah ile çalışıldı. 5 dakika boyunca sadece 40 bpm (Grave) müzik dinletilmesini takiben 10 dakika boyunca sütur maketi üzerine 3.0 keskin prolen sütur ve aynı cerrahi aletlerle sütur attırıldı. 5 dakika dinlenme süresi sonrasında 5 dk boyunca 200 bpm (Prestissimo) müzik dinletilmesini takiben 10 dakika boyunca aynı müzik beraberinde sütur attırıldı. 35 dakikalık periyot sonrası sütur maketleri toplandı. Klinik şefi ve klinik uzmanlarının bulunduğu hakem heyeti tarafından sütur düzeni ve yara dudaklarının eversiyon seviyesi değerlendirildi. Her cerrah aynı gürültü engelleyici özellikli kulak üstü kulaklığı, aynı özellikteki ekipmaları ve aynı tip suturu kullanmıştır

**Bulgular:** Çalışmaya 20 plastik cerrah dahil edildi. Cerrahların en tecrübelisi 19 yıl en az tecrübelisi 6 ay cerrahi deneyime sahip olup ortalama cerrahi deneyim 34,2 ay olarak hesaplamıştır. 5 dakika 40 bpm (Grave) müzik dinletilmesini takiben aynı müziği dinlerken 10 dakika boyunca sutur maketine atılan ortalama sutur sayısı 17,65; 5 dakika 200 bpm (Prestissimo) müzik dinletilmesini takiben aynı müziği dinlerken 10 dakika boyunca sutur maketine atılan ortalama sutur sayısı 22,3 olarak saptandı. Ortalama %30,8 artış saptandı. Mesleki tecrübe arttıkça müziğin etkisinin azaldığı görüldü. 48 ay ve üstü tecrübesi olan ekipte %10luk değişim, 12-48 ay tecrübesi olan ekipte %19,3 değişim, 6-12 ay tecrübesi olan ekipte %49luk değişim saptandı.

**Sonuç:** Yaptığımız çalışmada ameliyathanelerdeki dış faktörlerden olan müziğin temposunun cerrahi performans üzerindeki etkisini inceledik. Müziğin temposu arttıkça atılan sutur sayısının arttığı fakat sutur kalitesinin ve düzenin azaldığı; tempo azaldıkça sutur sayısının azaldığı ve atılan suturlerin özeninin arttığı görüldü. Cerrahi tecrübe arttıkça müziğin etkisi azalırken; tecrübe azaldıkça müziğin performans üzerindeki etkisinin arttığı görüldü.

**Anahtar Kelimeler:** müzik, cerrah, cerrahi performans, hız, konsantrasyon

*sutur hızı ve düzeninin karşılaştırılması için çekilen fotoğraflar*

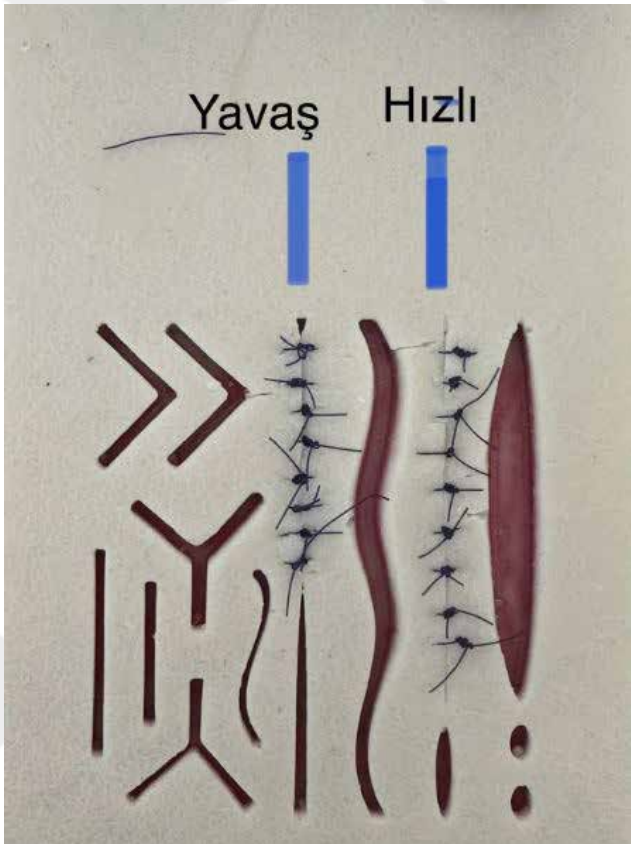

## SB-021

## Rinoplasti İçin İki Yeni Greft Tekniği: Tavşan Modelinde Deneysel Çalışma

Mehmet Özdemir[1], Mehmet Fatih Akkoç[2], Selçuk Tunik[3]

*[1]Kanuni Sultan Süleyman Eğitim ve Araştırma Hastanesi, Plastik, Rekonstrüktif ve Estetik Cerrahi Kliniği, İstanbul*
*[2]Dicle Üniversitesi Tıp Fakültesi,Plastik, Rekonstrüktif ve Estetik Cerrahi Kliniği, Diyarbakır*
*[3]Dicle Üniversitesi Tıp Fakültesi,Histoloji ve Embriyoloji Anabilim Dalı, Diyarbakır*

**Giriş-Amaç:** Rinoplastide dorsal augmentasyon için burun yapısının desteklenmesinde kıkırdak önemli bir kaynaktır. Ancak canlılığının her zaman ideal düzeyde olmadığı bilinmektedir. Kıkırdak dayanıklılığını artırmak için çeşitli sarma materyalleri kullanılır. Hem kıkırdağın hem de bu sarma materyallerinden sık tercih edilen fasya greftinin alınması sonrası gelişen donör alan morbiditesi dikkatleri üzerine çekmeyi başarmıştır. Bu araştırmada fasya ve kıkırdağa alternatif olarak dermis ve tendon greftlerinin potansiyelini araştırmayı amaçladık.

**Gereç-Yöntem:** Çalışmamızın örneklemini 16 adet Yeni Zellanda tavşanları oluşturdu. Tüm tavşanların sağ kulağı ampute edildi ve doğranmış kıkırdak greftine dönüştürüldü. Tavşanların sağ glutealinden dermis grefti deepitelize edildi, aynı insizyondan lumbosacral fasya grefti alındı. Ek olarak her tavşanın aşil tendonu alınarak doğranmış tendon greftine dönüştürüldü. Doğranmış kıkırdak tek başına (Grup 1), fasyaya sarılı (Grup 2) veya dermise sarılı (Grup 3) olarak, tendon greftine ise fasya sarılı (Grup 4) olarak 4 ayrı grefti her bir tavşanın sırtına açılmış 4 ayrı poştan cilt altına gömüldü, daha sonra makroskobik ve histopatolojik sonuçlar değerlendirildi.

**Bulgular:** Grup 1'in görünümü en düzensizdi, Grup 4 hacimsel olarak daha küçük ve daha yumuşaktı. Tüm gruplarda doğranmış parçacıklar arasında bağdoku oluşmuştu, dermis ve fasyanın kapsüle benzediği ve viabilitesini koruduğu izlendi. Grup 1, 2 ve 3'ün hacimlerinin ilk ve son ölçümleri arasındaki fark istatistiksel olarak anlamlı idi ($p<0.05$). Grup 2 ve 4'ün ilk ve son ölçümleri arasındaki fark yoktu ($p>0.05$). Fasya ve dermis ile sarılı doğranmış kıkırdak gruplarında, diğerlerine göre periferal proliferasyon daha yüksek izlendi. Fasya ile sarılı doğranmış tendon grubunda fibrozis, fragmentasyon ve kollajen lif miktarının daha fazla olduğu, elastik lif miktarının ise daha düşük olduğu tespit edildi. Diğer histolojik parametreler açısından gruplar arasında istatistiksel olarak anlamlı bir fark yoktu.

**Sonuç:** Dorsal augmentasyon için tendon greftinin kolay alınması ve minimal donör alan morbiditesi sayesinde iyi bir seçenek olabilir. Dermis grefti kullanımı ise fasyaya göre ulaşılabilirlik ve kolaylık bakımından daha avantajlıdır.

**Anahtar Kelimeler:** Dermis grefti, Kıyılmış tendon grefti, Kıyılmış kıkırdak grefti, Rinoplasti, Tendon grefti, Dorsum augmentasyonu

*Şekil 1*

*cilt altına yerleştirilen greftlerin 4 ay sonraki görünümü*

## SB-022

## Silikon İmplant Çevresinde Gelişen Kapsül Kontraksiyonunun Engellenmesinde Gulutatyonun Etkinliği

Rauf Namazaliyev, Mücahit Kaya, Amin Aliyev, Nesrin Tan Başer

*SBÜ Gülhane Eğitim ve Araştırma Hastanesi, Plastik Rekonstrüktif ve Estetik Cerrahi Kliniği, Ankara*

**Amaç:** Meme implantları, estetik ve rekonstrüktif amaçlarla kullanılmakta olup, bu kullanımın yaygınlaşmasıyla kapsül kontraktürü gibi komplikasyonlar da artmaktadır. Kapsüler kontraktür, implant çevresinde oluşan sert doku reaksiyonudur ve çeşitli faktörlerden kaynaklanabilir. Tedavi yöntemleri arasında çeşitli farmakolojik ve cerrahi müdahaleler bulunmasına rağmen, bu yöntemlerin etkinliği sınırlıdır. Bu çalışmada, kapsül oluşumunu engellemede oksidatif stresle mücadelede önemli bir antioksidan olan glutatyonun potansiyel etkisi incelenmiştir.

**Yöntem-Gereçler:** Bu deneyde, 32 adet Wistar albino rat, 4 gruba ayrılarak kullanıldı. Ratların sırt bölgesine silikon implantlar yerleştirildi. Kontrol grubuna ek tedavi uygulanmadı, sistemik gruba intraperitoneal redükte glutatyon etil ester verildi, diğer iki gruptan biri lokal olarak glutatyon ile diğeri ise lokal olarak serum fizyolojik uygulandı. Dokuz hafta sonra ratlar sakrifiye edilerek, implant çevresindeki dokular histolojik ve moleküler analiz

için alındı. Analizlerde kapsül kalınlığı, neovaskülarizasyon, fibrozis ve inflamatuar hücre sayısı gibi faktörler incelendi.

**Bulgular:** Gruplar arası analizde kapsül kalınlığı, inflamatuar hücre sayısı, fibrozis yoğunluğu, neovaskülarizasyon oranı, α-SMA ve TGF-β pozitifliği derecesi değerleri, topikal ve sistemik glutatyon deney gruplarında kontrol ve topikal serum fizyolojik gruplarına göre daha düşük bulundu ($p<0,05$). Bununla birlikte topikal glutatyon ve sistemik glutatyon deney grupları arasında kıyaslama yapıldığında sistemik glutatyon grubunda kapsül kalınlığı, inflamatuar hücre sayısı, fibrozis yoğunluğu, neovaskülarizasyon oranı, α-SMA ve TGF-β pozitifliği derecesi değerleri düşük bulundu ($p<0,05$).

**Sonuçlar:** Bu çalışmada, implant yerleştirilmesi sonrası erken dönemde glutatyon uygulamasının, inflamasyonu baskılama, kapsül kalınlığı, fibrozis, myofibroblast yoğunluğu ile kronik inflamasyonu azaltma potansiyeli incelenmiştir. Sonuçlar, glutatyonun kapsüler kontraktür gelişiminin önlenmesinde potansiyel bir tedavi yöntemi olabileceğini işaret etmektedir.

**Anahtar Kelimeler:** Silikon implant, kapsül kontraktürü, glutatyon, yara iyileşmesi

*Resim 1*

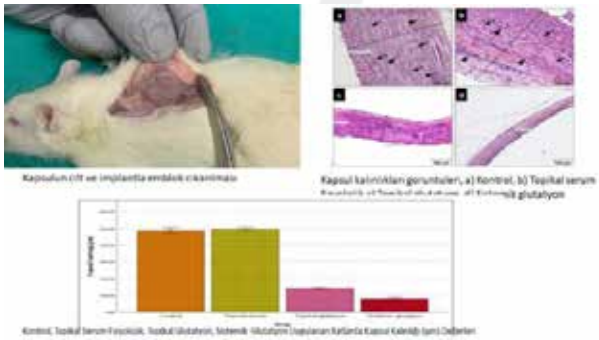

## SB-024

## PLA İçerikli Nörotüplerin, Human Placenta Ekstraktı Ve Laminin İle Desteklenmesinin Siyatik Sinir İyileşmesine Etkisinin Saptanması

Perçin Karakol[1], Agit Sulhan[1], Tuğba Ergürbüz[2], Mehmet Bozkurt[3]

*[1]Başakşehir Çam ve Sakura Şehir Hastanesi, Plastik, Rekonstrüktif ve Estetik Cerrahi, İstanbul*
*[2]Bağcılar Eğitim ve Araştırma Hastanesi, Nöroloji Anabilim Dalı, İstanbul*
*[3]Özel Klinik, Plastik, Rekonstrüktif ve Estetik Cerrahi, İstanbul*

**Giriş:** Periferik sinir hasarları; kazalar, kesici delici alet yaralanmaları gibi travmalar sonrasında sık görülen ve özellikle tam kesiler, gecikmiş ve yetersiz onarımlar sonucunda ilerleyici kas atrofisi ve yetersiz fonksiyonel geri dönüş ile sonuçlanan dramatik tablolardır. Periferik sinir yaralanmaları, travma ve tümör rezeksiyonu sonrası sık karşılaşılan, çözümü zor sorunlardan birisidir. Son zamanlarda, literatürde periferik sinir onarımları için farklı cerrahi teknikler dışında alternatif yöntemler de yer almaya başlamıştır. Sinirde oluşan gap'ler biyolojik (arter, ven, kas vs.) dokularla onarılabildiği gibi, poliglikolik asit, polilaktik asit gibi sentetik materyallerden de elektrospin cihazı vasıtasıyla üretilen nörotüpler vasıtasıyla da kapatılabilir.

Laminin, temel zarların önemli glikoprotein bileşeni, iyi bir yapışma molekülü olarak bilinir. Laminin'e hücre bağlanması, büyük ve giderek daha fazla bilinen fizyolojik olayları başlatır. Bunlar, hücre büyümesinde ve hücre hareketlerinde değişiklikler, epitel farklılaşması, lökosit fagositozunun arttırılması ve nevrit büyümesinin uyarılmasını içerir.

Human Placenta Ekstrakt'ının (HPE) güncel çalışmalarda kornea restorasyonu, intestinal adezyonunun önlenmesi, açık ve persiste yaraların onarılması üzerine etkisi tanımlanmıştır. Ek olarak epitelizasyonu arttırıp fibrozisi engellediği, erken yara iyileşmesinde TGF beta artışı geç dönemde ise VEGF artışı mekanizması ile etki ettiğine dair yaygın çalışmalar mevcuttur.

**Materyal Metod:** Çalışmada deney hayvanı olarak randomizasyon listesine göre seçilerek aynı yaş grubundan ortalama ağırlığı 200 gram olan 32 adet erişkin erkek Sprague-Dawley cinsi sıçan kullanıldı. İntraoperatif uygun anestezi altında prone pozisyonda sağ allt ekstremitede siyatik sinir ortaya çıkarıldı. Takiben tibioperoneal trunkustan 1 cm öncesinde yapılan insizyon ile sinir gapi oluşturuldu. Bu gap'e elektrospin cihazı ile üretilen 2 mm çapında nörotüpler 10-0 ethilon ile 90 derece 4 adet sütür ile epinöral adapte edilerek deney hayvanları 4 grupta incelendi.

1. Grup sadece nörotüp ile gap kapatılırken, 2. grupta tüp içine sadece Laminin, 3. grupta sadece HPE, 4. grupta ise her ikisi ile tüp doldurularak saha kapatıldı. Çalışma dahilinde tüm ratlara operasyon öncesi elektrofizyolojik inceleme yapılacak, distalde sinir iletimleri normal olarak kaydedilecektir. 21. gün, 2. ay ve 3. aylarda anestezi altında, sakrifikasyonlarından hemen önce ölçümleri tekrarlanarak istatistiki inceleme için distal latans ve amplitüd değerleri kayda alınacaktır. Sıçanların yürüme analizi ve siyatik fonksiyon indeksini elde etmek amacı ile 8,2 cm eninde, 42 cm boyunda, kenarları 12 cm yüksekliğinde bir kulvarı olan ve karanlık oda şeklinde sonlanan bir düzenek kullanıldı.

Çalışmamızda, deneysel siyatik sinir yaralanmasında yeni üretilen nörotüpler ve içine farklı gruplarda eklenen Laminin ve HPE'nin, fonksiyonel analizler, histomorfometrik ve biyokimyasal incelemelerle periferik sinir rejenerasyonuna etkisinin saptanması amaçlandı. Nörotüp içine eklenen bu ekstrasellüler matrks elemanı ve human placenta kaynaklı kök hücrelerin yeni akson üretimi ve myelin formasyonunu destekleyip desteklemediği analizlerle saptandı.

**Bulgular:** Nörotüp içine hem Laminin hem HPE eklenen grupta elektrofizyolojik ve patolojik veriler ile yürüme analizi yönünden değerlendirildiğinde diğer üç gruba göre anlamlı fark izlendi. Sinir gap'i sadece nörotüp ile oluşturulan grup parametreleri sadece Laminin ve sadece HPE gruplarına göre daha iyi gözlense de istatistiksel açıdan değerlendirilmeler halen devam etmektedir.

**Tartışma ve Sonuç:** Kök hücre araştırmaları, günümüzün bilim ve teknoloji gündeminin en önemli, aynı zamanda en tartışmalı konusunu oluşturmaktadır. Embriyonel gelişme mekanizmalarının incelenmesini mümkün kılan çok ayrıntılı bir model sunmasının ötesinde kök hücre, doku ve organları yenileme anlamındaki üstün potansiyeli sayesinde, doku

harabiyeti veya kaybı sonucunda ortaya çıkan pek çok hastalığın tedavisine yönelik tıp dünyasında ve toplumda büyük beklentiler doğurmaktadır.

Periferik sinir yaralanması ve onarımını takiben meydana gelen dejenerasyon ve rejenerasyon, yaklaşık bir asırdan beri bilinmektedir. Moleküler biyoloji teknikleri ve mikrocerrahi yöntemlerindeki ilerlemelere rağmen sinir dokusu onarımı sonrası fonksiyonel iyileşme hala istenilen seviyede değildir. Fonksiyonel iyileşmenin geleceği, rejenere aksonların büyüme hızlarını ve oryantasyonlarını etkileyebilecek metodların gelişimine bağlıdır. Bu metodların basında, son yıllarda popülerliğini arttırmış olan kök hücre yöntemleri gelmektedir. Periferik ve merkezi sinir sistemi hasarlanmış deney hayvanlarında yapılan uygulamalar, kök hücrenin ve nörotüp teknolojisinin bu konuda gelecek vaat ettiğini göstermektedir.

Çalışmamızın sonunda klinik, biyokimyasal ve histomorfometrik analizlerin periferik sinir rejenerasyonuna, kök hücrenin nöral diferansiyasyonu, yeni akson üretimi ve myelin formasyonunu destekler şekilde olumlu etkisi olup olmadığına bakılacaktır. Bu uygulamaların periferik sinir rejenerasyonu üzerine olan etkilerinin klinik uygulamalara uyarlanabilmesi için ek çalışmalara ihtiyaç duyulmaktadır.

**Anahtar Kelimeler:** human plasenta ekstrakt, kök hücre, laminin, sinir iyileşmesi, nörotüp

*Nörotüp*

*Nörotüp uygulaması*

## SB-026

## Sinir Rekonstrüksiyonlarında Alternatif Bir Yöntem Olarak Damar-Sinir Anastomozu: Deneysel Çalışma

Çavgın Yıldırım Önal, Murat Şahin Alagöz, Ceyhun Uzun, Ayşe Karson, Büşra Özbek, Mehmet Bayram, Yusuf Berkay Çınar, Emrah Kağan Yaşar

*Kocaeli Üniversitesi Tıp Fakültesi Plastik Rekonstrüktif ve Estetik Cerrahi Ana Bilim Dalı, Kocaeli*

Periferik sinir yaralanması (PSY), merkezi sinir sistemi (MSS) dışındaki vücudun geri kalanına uzanan sinirlerin hasar görmesi veya bozulması anlamına gelir. Periferik sinir sistemi (PSS) trafik kazaları, iş kazaları, savaşlar, deprem, tümör cerrahileri gibi farklı pek çok sebepten yaralanıp hasar görebilir. Bu travmalar sinirlerin gerilmesine, avülze olmasına, laserasyonuna, kopmasına, ezilmesine sebep olabilir. Yaralanma sonucu meydana gelen hasar tedavi edilmediği taktirde, duyu ve motor kusurlara sebep olarak hayat kalitesini düşüren uzun dönem sonuçlar yaratabilir.

Periferik sinir yaralanmalarının tedavisindeki nihai amaç fonksiyonel iyileşmeyi sağlamaktır. Bunun için günümüzde en başarılı yöntem yaralanan sinirin proksimal ve distal uçları arasında gerilim olmadan uç-uca primer onarım olsa da, defekt boyutu çoğunlukla 25 mm'den fazla olduğunda bu yöntemin uygulanması zorlaşmaktadır. Süregelen tecrübeler bu zorluğun aşılmasında otogreft yönteminin keşfine önayak olmuştur. Sinir otogreft elde etme imkanları, geniş boyutlu defektlerde dahi bu yöntemin kullanılabilmesine imkân tanımaktadır. Ancak defekt boyu arttıkça kullanılan otogreftin fonksiyonel sonuçları azalmaktadır. Cerrahi sonuçları en iyi olan bu yöntem altın standart olmaya devam etse bile ancak %40-50 hastada fonksiyonel iyileşme görüldüğü literatürde bildirilmiştir.

Yaralı bölgedeki defekt boyu artışına çözüm sunmak için uç-yan sinir onarım teknikleri; vasküler yapılar, allogreftler ve doku mühendislik teknolojileri ile geliştirilen materyaller sinirin yaralı uçlarını köprüleme amacıyla kullanılmakta olduğu bilinmektedi

Uygulanan güncel onarım yöntemlerinin fonksiyonel sonuçlarının her zaman yüz güldürücü olmaması hastalarda revizyon cerrahi ihtiyacı doğurabilmektedir.

Revizyon ihtiyacının sebeplerinden biri de fonksiyonel sonuçların yeterli olmamasıdır. Bu duruma hasarlı sinirin proksimal ve distal güdükleri arasındaki mesafe, yaralanmadan onarıma kadar geçen süre, yaralanmanın şekli ve seviyesi sebep olabilir. Diğer yandan da ileri yaş, sigara kullanımı, diabetes mellitus gibi hastaya bağlı durumların sinir, yara iyileşmesini olumsuz etkileyen faktörlerdendir.

Primer sinir onarımı, otolog sinir greftleme ve diğer rekonstrüksiyon yöntemlerinin her ne kadar olumlu sonuçları gösterilmiş olsa da bu yöntemlerin tamamı yaralanmış periferik sinirin proksimal ve distal güdüklerinin aynı anda bulunduğu yaralanmalarda kullanılmaktadır. Daha geniş defektlere sebep olan yaralanmalar günlük hayatımızın bir parçası olmaya devam ederken rekonstrüktif mikro cerrahi yöntemi kullanılarak distali olmayan bir sinir yaralanmasında proksimaldeki sinir güdüğünün hedef kasa nasıl taşınacağı halen cerrahlar için yönetimi zor bir durum olmaya devam etmektedir. Çalışmamızda periferik sinirin distalinin olmadığı yaralanmalarda ilgili kasın ana ven yapısına sinirin proksimalinin anastomoz edilmesiyle ven rehberliğinde rejenere olarak hedef kastaki histopatolojik,

immunhistokimyasal ve fizyolojik etkilerini göstermeyi amaçladık.

**Anahtar Kelimeler:** Anastamoz, Damar, Rekonstruksiyon, Sinir

**Resim-1 Damar-Sinir Anastamozu**

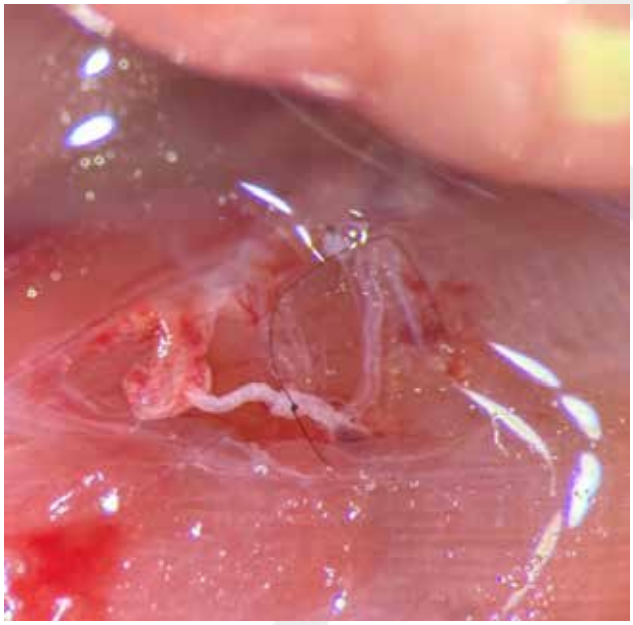

## SB-027

## Küçültme Mammoplastisinde Lidokainli Lokal Anestezik ile Tümesan Sıvı İnfiltrasyonunun Karşılaştırılması

Mehmet Fatih Özçiler, Gökhan Doğan, İlknur Akbulut, Mert Doruk, Serhat Şibar

*Gazi Üniversitesi Tıp Fakültesi; Plastik, Rekonstrüktif ve Estetik Cerrahi Ana Bilim Dalı, Ankara*

**Arkaplan:** Peroperatif yapılan ek işlemler cerrahi sırasında daha rahat çalışmayı ve komplikasyonları azaltmayı sağlayabilmektedir. Günümüzde meme küçültme cerrahisine başlamadan önce lokal anestezik veya tümesan sıvı infiltrasyonu yapılmaktadır. Postoperatif hasta konforunun artması, intraoperatif kanamanın azalması, hidrodiseksiyon sağlaması bu tekniğin en önemli avantajları arasında gösterilebilir. Lokal anestezik ve tümesan sıvı infiltrasyonunun küçültme mammoplastisinde kullanımını konu alan çalışmalardan ilki 1974'te Breteville-Jensen tarafından gösterilmiş olsa da hala bu denli sık kullanılan tekniğin faydaları net olarak ortaya konmuş değildir. Bu çalışmanın amacı süperomedial pediküllü meme küçültme cerrahisinde sık kullanılan iki farklı infiltrasyon tekniğinin etkinliklerinin daha önce benzer çalışmalarda kullanılmayan parametreler kullanılarak karşılaştırılmasıdır.

**Hasta ve Yöntemler:** Bu amaçla Ekim 2023 ve Nisan 2024 arasında tek merkezli gerçekleştirilen küçültme mammoplastisi olgularını elektronik ortamda kayıtlı klinik arşivlerinden geriye dönük olarak taranarak 83 hasta çalışmaya dahil edilmiştir. Çalışmaya dahil edilen 44 hastaya preoperatif tümesan sıvı infiltrasyonu, 39 hastaya lidokainli sıvı infiltrasyonu uygulandı. Tümesan sıvı 1000 cc ringer laktat solüsyonu içerisine iki adet 100 mg/5 ml lidokain ve bir adet 1 mg/ml adrenalin içermektedir. Lokal anestezik infiltrasyonu yapılan grupta ise 40 mg/2 ml lidokain ve 0.025 mg/2 ml adrenalin içeren 10 ml lokal anestezik solüsyon, 30 ml serum fizyolojik ile sulandırılarak kullanıldı. Tümesan infiltrasyon grubuna ilk insizyonu yapmadan önce her bir memeye 18 g iğne kullanılarak insizyon planlanan bölgelere ve meme parankim dokusuna (dermoglandüler pedikül hariç) doku turgoru artana kadar (ciltte portakal kabuğu görüntüsü oluşana kadar) ortalama 400-450 cc tümesan sıvısı infiltre edildi. Lidokainli lokal anestezik uygulanan grupta ise 18 g iğne kullanılarak hazırlanan lokal anestezik solüsyonu her bir memeye insizyon planlanan bölgesi çevresine ve meme parankim dokusuna (dermoglandüler pedikül hariç) ortalama 40 ml infiltre edildi. Her iki gruba da wise pattern süperomedial pediküllü küçültme mammoplasti yapıldı. Yaş, sigara kullanımı, vücut kitle indeksi (VKİ, BMI), komoborbidite, komplikasyon, operasyon süresi, dren çekilme süresi, drenaj miktarı (cc) ve intraoperatif kanama miktarı (g) verileri dökümante edildi. İntraoperatif kanama miktarı verilen toplam sıvı çıkartıldıktan sonra yaş spanç ağırlıklarından kuru spanç ağırlıkları çıkartılarak hesaplandı.

**Bulgular:** Ortalama yaş, lidokainli lokal anestezik infiltrasyonu yapılan grupta 38,41 ± 9,58 yıl olup tümesan infiltrasyonu yapılan grupta 41,68 ± 12,67 yıl olarak hesaplandı. Günlük drenaj miktarı ve dren çekilme süresi lidokainli lokal anestezik infiltrasyonu yapılan grupta sırasıyla 62,69 ± 19,18 cc ve 3,90 ± 0,87 gün, tümesan infiltrasyonu yapılan grupta ise 64,73 ± 19,21 cc ve 3,89 ± 1,39 gün olarak hesaplandı. Ortalama eksize edilen meme dokusunun ağırlığı, lidokainli lokal anestezik yapılan grupta 931,18 ± 185,48 gram, tümesan infiltrasyonu yapılan grupta 936,32 ± 227,07 gram olarak hesaplandı. Operasyon

süresi, lidokainli lokal anestezik infiltrasyonu yapılan grupta 160,54 ± 32,28 dakika, tümesan infiltrasyonu yapılan grupta 155,91 ± 22,82 dakika olarak hesaplandı. Lidokainli lokal anestezik infiltrasyonu yapılan (247,69 ± 65,39 gram) ve tümesan sıvı infiltrasyonu yapılan (186,48 ± 64,16) gruplar arasında yalnızca intraoperatif kanama miktarı parametresinde istatistiksel olarak anlamlı fark bulundu (p<0,05).

**Sonuç:** Bu çalışma Türkiye'de gittikçe daha fazla tercih edilen bir teknik olan süperomedial pedikül tekniği kullanılarak yapılması ve tümesan sıvı infiltrasyonu ile konvansiyonel yöntem olan lidokainli lokal anestezik uygulanan grup ile karşılaştırılması literatürdeki benzer çalışmalardan ayırt edici farkıdır. Bu yönleriyle çalışma Türkiye'de hemen her plastik cerrahın tercih ettiği küçültme mammoplasti tekniğine daha uygun hale gelmiştir. Sonuç olarak süperomedial pediküllü küçültme mammoplasti olgularında preoperatif tümesanlı sıvı infiltrasyonu ile intraoperatif kanama miktarı lidokainli lokal anestezik kullanılan gruba göre azaltabilmektedir.

**Anahtar Kelimeler:** Meme küçültme, tümesan, lidokain, hemostazis

*Demografik veriler*

| Parametreler | Lidokainli lokal anestezik yapılan grup | Tümesan sıvı infiltrasyonu yapılan grup | p Değeri |
|---|---|---|---|
| Yaş (yıl) | 38,41 ± 9,58 | 41,68 ± 12,67 | 0.188 |
| VKİ (kg/m2) | 28,88 ± 2,59 | 28,45 ± 4,6 | 0,608 |
| Dren çekilme süresi (gün) | 3,9 ± 0,87 | 3,89 ± 1,39 | 0,958 |
| Günlük drenaj miktarı (cc) | 62,69 ± 19,18 | 64,73 ± 19,21 | 0,627 |
| Ortalama eksize edilen meme dokusu ağırlığı (g) | 931,18 ± 185,48 | 936,32 ± 227,07 | 0,91 |
| İntraoperatif kanama miktarı (g) | 247,69 ± 65,39 | 186,48 ± 64,16 | 0,000038 |
| Operasyon süresi (dk) | 160,54 ± 32,28 | 155,91 ± 22,82 | 0,444 |

*VKİ: Vücut kitle indeksi Veriler, ortalama değer ± standart sapma olarak belirtilmiştir. p değeri için t-test sonuçlarına göre belirtilmiştir.*

## SB-028

## Meme Küçültme Ameliyatı Geçiren Hastaların Muayene ve Görüntüleme Bulguları ile Patoloji Sonuçlarının Değerlendirilmesi

Ahmet Coşar, Cengiz Çetin, Aydan Köse, Yakup Karabağlı

*Eskişehir Osmangazi Üniversitesi Tıp Fakültesi Plastik Rekonstrüktif ve Estetik Cerrahi Anabilim Dalı Eskişehir*

Meme kanseri kadınları etkileyen en sık kanserler arasındadır. Meme küçültme ameliyatı sık uygulanan ve giderek uygulama sıklığı artan popüler bir ameliyattır. Bu durumda meme küçültme ameliyatı sonrası hastalar meme kanseri tanısı alabilmektedir. Bu rastlantısal meme kanseri oranı ve bunun yaşlara göre dağılımı önem arz etmektedir. Ayrıca bu hastaların ameliyat öncesi muayeneleri ve görüntülemeleri gibi önemli konularda fikir birliği bulunmamaktadır. Ameliyat sonrası patolojik inceleme ve spesmene uygulanacak kesit sayısı da sorun olan konulardandır. Kliniğimize 2010-2022 yılları arasında meme büyüklüğü şikâyeti ile başvuran ve meme küçültme ameliyat olan 652 hasta retrospektif olarak analiz edildi. Hastaların yaşları, ameliyat yılları, ameliyat öncesi genel cerrahi muayeneleri, mamografileri, ultrasonları, ameliyat teknikleri, spesmen ağırlıkları, patoloji sonuçları ve kesit sayıları retrospektif olarak analiz edildi. Çalışmamıza göre kanser oranı yıllar geçtikçe artmaktadır. Kanser ve diğer patolojik tanı oranları literatür ile uyumluydu. Kanser tanısı 40 yaş üzerinde artmaktaydı. Ameliyat tekniği ve meme boyutu ile kanser arasında ilişki bulunamadı. Ultrason sonucu ile meme kanseri arasında anlamlı ilişki bulundu. Çalışmamıza göre ultrason mamografiye üstündü. Ayrıca mamografi sonucu BI-RADS 0 olan hastalar ile ultrason sonucu BI-RADS 3 olan hastaların ileri tetkiki önem arz etmektedir. 30 yaş altı kanser tanısı olmaması ve 30-39 yaş grubunda kanser tanısının azımsanmayacak seviyelerde olması nedeniyle ameliyat öncesi taramanın; literatür aksine 40 yaş üstüne değil 30 yaş üzerine rutin yapılması gerektiğini, 30 yaş altında ise hastanın kişisel riskine göre hareket edilmesini öneriyoruz. Spesmene uygulanacak kesit sayısı için de 30 yaş eşiği önemlidir. 30 yaş altına daha az kesit uygulanabilecekken, 30 yaş üzerinde kesit sayısı daha fazla olmalıdır.

**Anahtar Kelimeler:** Ameliyat öncesi görüntüleme, Histopatolojik sonuç, Meme kanseri, Meme küçültme

## SB-029

## Deprem İlişkili Yumusak Doku Yaralarının Yönetiminde Prognostik Faktörler: Tek Merkezli Deneyim

Huseyin Demir[1], Dilek Tugce Kazancik[2], Cemal Alper Kemaloglu[1], İrfan Ozyazgan[1], Zeynep Ture[3], Abdul Satar Lalpory[1], Veysel Satici[1], Gokmen Zararsiz[4], Ahu Cephe[4]

*[1]Department of Plastic Reconstructive and Aesthetic Surgery, Erciyes University, Kayseri, Turkiye*
*[2]Department of Plastic Reconstructive and Aesthetic Surgery, Isparta City Hospital, Isparta, Turkiye*
*[3]Department of Infectious Disease and Clinical Microbiology, Erciyes University, Kayseri, Turkiye*
*[4]Department of Biostatistics, Faculty of Medicine, Erciyes University, Kayseri, Turkiye*

**Giriş:** Deprem ilişkili yumuşak doku yaralanmalarının erken ve hızlı değerlendirilmesinde sınırlı kanıt bulunmaktadır. Bu çalışmada deprem ilişkili yumuşak doku yaralanması olan hastaların prognozunu belirlemede kullanılabilecek parametreler araştırıldı.

**Materyal-Metod:** Bu retrospektif çalışmaya 2023 yılında Türkiye, Kahramanmaras merkezli depremde yaralanan 61 hasta dahil edildi. Hastaların başvuru anındaki yaralanma çeşitleri, travma and injury severity scorları (TRISS) ve bazı spesifik labaratuvar değerlerinin yumuşak doku rekonstrüksiyonu başarısına etkisi araştırıldı. Ayrıca hastaların yara yeri enfeksiyonları, psikiyatrik destek ihtiyaçları ve sağlık sistemine maliyetleri de değerlendirildi.

**Bulgular:** Deprem ilişkili yumuşak doku yaralanmaların prognozunu belirleyen en önemli parametrenin göçük altında kalınan süre ve acil servise ilk başvuru anındaki TRISS skoru olduğu belirlendi. Uzamış göçük altı süresi ve artmış TRISS skoru, yara debritman sayısında artış, yara kapama başarısında düşüş, dirençli mikroorganizma üreme sıklığında artış, ampütasyon ihtiyacında artış, exitus ve yatış maliyetlerindeki yükselme ile köreleydi.

**Sonuç:** Deprem ilişkili yumuşak doku yaralanmalarının erken ve hızlı değerlendirilmesinde, göçük altında kalınan sürenin ve TRISS skorunun prognozu belirlemede en önemli parameter olduğu sonucuna varılmıştır. Depremin kompleks hasar mekanizması ve genel yıkıcı karakteri göz önünde bulundurulduğunda, söz konusu parametreler deprem ilişkili yumuşak doku yaralanması olan hastaların triajında, cerrahi yönetiminde ve sağlık ekibinin iş yükünün belirlenmesinde yol gösterici olabilir.

**Anahtar Kelimeler:** deprem, felaket, crush yaralanma, yara degerlendirme, travma skoru

gruplar arasi travma skorlari karsilastirmasi




## SB-030

## Kriyoprezerve Nano Yağ Greftlerinin Skar Dokusu Üzerine Histolojik Etkisi

Özgür Turan, Meltem Ayhan Oral, Kadir Yit

*İzmir Katip Çelebi Üniversitesi, Plastik, Rekonstrüktif ve Estetik Cerrahi Anabilim Dalı, İzmir-Türkiye*

**Giriş:** Skar dokusu, iyatrojenik (insizyon), travma veya yanık sonrası görülebilen yara iyileşmesinin nihai bir sonucudur. Plastik, rekonstüktif ve estetik cerrahide diğer kliniklerden farklı olarak skar dokusu görülmeyecek alanlara saklanmaya çalışıldığı gibi skar dokusunun daha ince olması, ciltten kabarık olmaması, soluk olması, az ağrılı ve kaşıntısız olması ayrıca kontraktürlere neden olmaması için çeşitli teknikler uygulanır. Literatürde nano yağ greftlerinin skar dokusu üzerine hem estetik hem fonksiyonel olumlu etkileri olduğu ortaya konmuştur. Nano yağ greftlerinin intraoperatif olarak insizyonlara uygulanması sonrası skar dokusunda iyileşme sağladığı klinik ve deneysel çalışmalarda gösterilmiştir. Nano yağ greftlerinin kriyoprezerve edilerek postoperatif dönemde skar dokusuna uygulanıp iyileşmenin klinik bulgular üzerinden değerlendirildiği çalışmalar vardır ancak skar dokusundaki histolojik değişimlerinin izlendiği bir çalışma yoktur. Bu çalışmada alınan yağ greftleri işlendikten sonra nano yağ greftlerine çevrilmiş ve kriyoprezerve edilerek skar dokusuna postoperatif dönemde uygulanmıştır. Skar dokusundaki histolojik etkileri incelenmiştir.

**Gereç-Yöntem:** Çalışmada 21 tane sekiz haftalık erkek Wistar albino rat kullanıldı. Her grupta yedi sıçan olacak şekilde üç grup oluşturuldu.Üçüncü gruptaki sıçanlardan genel anestezi altında nano yağ grefti alındı ve iki hafta -18C'de kriyoprezervasyon yapıldı. Kriyoprezervasyon yapılacak nano yağ grefti alındıktan 1 hafta sonra tüm sıçanlara genel anestezi altında sırt bölgesinde vertikal uzanımlı bir cm cilt ve cilt altı dokuyu içeren tam kat insizyon yapıldı. İnsizyon 5/0 naylon sütür ile primer onarıldı. Sütürler birinci haftada alındı. İlk gruptaki sıçanlarda skar dokusu oluşturularak herhangi bir nano yağ grefti enjeksiyonu yapılmadı. İkinci gruptaki sıçanlara oluşturulan skar dokusuna sütürler alındıktan hemen sonra taze nano yağ grefti enjeksiyonu yapıldı. Üçüncü gruptaki sıçanlara oluşturulan skar dokusuna sütürler alındıktan hemen sonra kriyoprezerve nano yağ grefti enjeksiyonu yapıldı. Takiplerinin 2. ve 4. ayında fizik muayene ile

ortaya konan skar dokusundan insizyonel biyopsi alınıp ve histopatolojik incelemeye gönderildi.

**Bulgular:** Grupların 2. ay kollajen demet yönelimi skorları arasında istatistiksel olarak fark bulunmaktadır. 2.ayda kontrol grubunun kollajen demet yönelimi skorları taze ve dondurulmuş grupların skorlarından istatistiksel olarak düşüktür ($p<0.05$). 2.ayda taze ve dondurulmuş grupların kollajen demet yönelimi skorları istatistiksel olarak farklı değildir. 2 ve 4. aylarda diğer değişken skorlarında gruplar arasında istatistiksel olarak fark bulunmamaktadır. Grup içi karşılaştırmalara göre dondurulmuş grupta 4. ay kollajen demet kalınlığı skorları 2. ay skorlara göre istatistiksel olarak yüksektir ($p<0.05$). Taze grupta 4. ay kollajen demetlerin organizasyonu skorları 2. aya göre istatistiksel olarak yüksektir ($p<0.05$). Dondurulmuş grupta 4. ay kollajen demetlerin organizasyonu skorları 2. aya göre istatistiksel olarak yüksektir ($p<0.05$). Diğer değişkenler için grup içi karşılaştırmalarda istatistiksel olarak önemli bir fark bulunmamaktadır.

**Sonuç:** Yapılan bu çalışmada kriyoprezerve nano yağ greftlerinin kollajen demet kalınlığını arttırdığı ve demet organizasyonunu iyileştirdiği görüldü. Böylece hasta ve cerrah için zorlayıcı olan tekrarlayan yağ greft hasat prosedürlerinden kaçınılarak, skar dokusunun iyileştirilmesi için intraoperatif alınan nano yağ greftlerinin kriyoprezervasyon işlemi ile korunup skar dokusunun olgunlaşma döneminde, özellikle patolojik skara yatkınlığı olan hastalarda tekrarlayan prosedürler halinde uygulanabileceği düşünüldü. Bu prosedürlerin skar dokusunda iyileşme sağlayabileceği düşünüldü.

**Anahtar Kelimeler:** nano yağ grefti, kriyoprezervasyon, skar

*yağ grefti alınımı*

*Skar dokusunun histolojik değerlendirilmesinin istatistiksel bulguları*

| | | | Gruplar | | p |
|---|---|---|---|---|---|
| | | Kontrol | Taze | Dondurulmuş | |
| Granülasyon dokusu miktarı | | | | | |
| 2.Ay | | 4 (4-4) | 4 (4-4) | 4 (4-4) | - |
| 4.Ay | | 4 (4-4) | 4 (4-4) | 4 (4-4) | - |
| | p | - | - | - | |
| İnflamatuar infiltrat | | | | | |
| 2.Ay | | 3 (2-3) | 3 (2-3) | 3 (2-3) | 0,991 |
| 4.Ay | | 3 (3-3) | 3 (2-3) | 3 (3-3) | 0,400 |
| | p | 0,317 | - | 0,317 | |
| Kollajen lif yönelimi | | | | | |
| 2.Ay | | 2 (2-3)a | 3 (3-3) b | 3 (2-3)b | 0,012 |
| 4.Ay | | 3 (3-3) | 3 (2-3) | 3 (2-3) | 0,077 |
| | p | 0,157 | >0,999 | >0,999 | |
| Kollajen paterni | | | | | |
| 2.Ay | | 3 (2-3) | 3 (3-3) | 3 (3-3) | 0,141 |
| 4.Ay | | 3 (2-3) | 3 (3-3) | 3 (3-3) | 0,141 |
| | p | 0,317 | - | - | |
| İmmatür kollajen miktarı | | | | | |
| 2.Ay | | 3 (3-4) | 4 (3-4) | 4 (3-4) | 0,097 |
| 4.Ay | | 4 (3-4) | 4 (4-4) | 4 (4-4) | 0,301 |
| | p | 0,083 | 0,157 | 0,317 | |
| Matür kollajen miktarı | | | | | |
| 2.Ay | | 1 (1-2) | 1 (1-1) | 1 (1-1) | 0,395 |
| 4.Ay | | 1 (1-1) | 1 (1-1) | 1 (1-1) | - |
| | p | >0,999 | - | - | |
| Kollajen demet kalınlığı | | | | | |
| 2.Ay | | 1 (1-1) | 1 (1-2) | 1 (1-2) | 0,561 |
| 4.Ay | | 2 (1-2) | 1 (1-2) | 2 (2-2) | 0,253 |
| | p | 0,083 | 0,083 | 0,014 | |
| Kollajen demetlerin organizasyonu | | | | | |
| 2.Ay | | 2 (1-2) | 2 (1-2) | 2 (1-3) | 0,789 |
| 4.Ay | | 2 (2-3) | 3 (2-3) | 3 (2-3) | 0,234 |
| | p | 0,317 | 0,025 | 0,046 | |

## SB-031

## Streptozotosin İle Diyabet Oluşturulan Ratlarda Epidermal Büyüme Faktörü İle Yağ Dokudan Elde Edilen Stromal Vasküler Fraksiyonun Yara İyileşmesi Üzerine Etkilerinin Karşılaştırılması

Dilek Tuğçe Kazancık[1], Sercan Yücel[2]

[1]*Isparta Şehir Hastanesi Plastik Rekonstrüktif ve Estetik Cerrahi,Isparta*
[2]*Erciyes Üniversitesi Tıp Fakültesi Plastik Rekonstrüktif ve Estetik Cerrahi,Kayseri*

**Giriş-Amaç:** Yara, doku ve organ bütünlüğünün herhangi bir etmen sonucu bozulması durumudur. Yara iyileşmesi ise doku bütünlüğünün bozulmasından başlayarak yeni doku oluşumu ile sonuçlanan hücresel ve biyokimyasal olaylar zinciridir. Diyabet, yara iyileşmesini olumsuz yönde etkileyen önemli sistemik hastalıklardan biridir. Normal yara iyileşmesinin farklı fazlarında duraksama gözlenerek olması gereken senkronizasyon bozulur. Bu sebeple klinikte diyabetik hastaların yara iyileşme problemleri sıklıkla karşımıza çıkar. Bu yaraların tedavisinde yara bölgesine hücre çoğalmasını artırıp ve yeni damar oluşumunu uyararak yara iyileşmesini hızlandıran epidermal büyüme faktörü (EBF) tedavisi kullanım alanı bulmaktadır. Çalışmamızın amacı diyabetik yara iyileşmesinde yağ dokudan elde edilen stromal vasküler fraksiyon (SVF) ile EBF nin etkinliklerini karşılaştırmaktır.

**Gereç ve Yöntemler:** 48 adet erkek Spraque Dawley Albino sıçan, her grupta 12 hayvan olacak şekilde 4 gruba ayrıldı. Tüm gruplarda Streptozotosin verilerek diyabetes mellitus oluşturuldu. Çalışmada kullanılacak SVF üretimi için; diyabetize olmuş bir grup sıçanın inguinal bölgelerine insizyon yapılarak inguinal yağ dokuları alındı. Alınan yağ dokularından SVF elde edildi. Kalan üç grupta sıçan sırt derisinde 1 adet 3 x 3 cmlik tam kat cilt defekti oluşturuldu. Cilt defektlerine kontrol grubunda % 0,9 serum fizyolojik, 2. grupta SVF, 3. grupta rekombinant insan EBF intradermal olarak 1.,3.,5.,7. günlerde enjekte edildi. Yara alanlarının makroskobik olarak değerlendirilmesi için 14. günde fotoğraflar çekildi. 14. gün yaradan biyopsi örnekleri alındı. Biyopsi sonrası hayvanlar sakrifiye edildi. Biyopsi örneklerinde histopatolojik analizler yapıldı.

**Bulgular:** Diyabetik yara modelimizde; stromal vasküler fraksiyon, kontrol grubuna göre yara kapanma oranı, epitelizasyon, fibroblast hücre yoğunluğu, kolajen lif yoğunluğu ve anjiogenezi arttırmış, enflamatuar hücre yoğunluğunu azaltmıştır ($p<0,05$). Stromal vasküler fraksiyon yara kapanma oranı, kolajen lif yoğunluğu ve anjiogenezi epidermal büyüme faktörüne göre anlamlı ölçüde arttırmıştır ($p<0,05$). Çalışmamızda epidermal büyüme faktörü istatistiksel olarak anlamlı bulunmasa da kontrol grubuna göre yara kapanma oranı, fibroblast hücre yoğunluğu, kolajen lif yoğunluğu ve anjiogenezi arttırmış, enflamatuar hücre yoğunluğunu azaltmıştır. Fibroblast hücre yoğunluğu, enflamatuar hücre yoğunluğu ve epitelizasyon açısından stromal vasküler fraksiyon grubu ile epidermal büyüme faktörü grubu arasında istatistiksel olarak anlamlı bir fark izlenmemiştir.

**Sonuçlar:** Diyabetik yara iyileşmesinde stromal vasküler fraksiyon yara kapanma oranı, kolajen lif yoğunluğu ve anjiogenezi iyileştirme bakımından epidermal büyüme faktörüne göre üstün bulunmuştur.

Anahtar Kelimeler: Yara iyileşmesi, stromal vasküler fraksiyon, epidermal büyüme faktörü

*Elde edilen stromal vasküler fraksiyonun eksizyonel yara modeline intradermal uygulanması*

## SB-032

## Sentinel Lenf Nodu Örneklemesinde Sentinel Lenfosintigrafi İle Sentinel Lenfosintigrafi Ve Floresan Lenfanjiyografinin Kombine Kullanımının Karşılaştırılması

Nurullah Gündüz, Muzaffer Duran, İlknur Akbulut, Serhat Şibar, Mehmet Sühan Ayhan

*Gazi Üniversitesi Tıp Fakültesi Plastik, Rekonstrüktif ve Estetik Cerrahi Ana Bilim Dalı, Ankara*

**Giriş:** Sentinel lenf nodu, metastatik kanserlerin ilk drene olduğu lenf nodudur. Klinik olarak lenf nodu negatif olan melanomlu hastalarda sentinel lenf nodu biyopsisi (SLNB) ile hastalığın evresi ve prognozu hakkında çıkarım yapmak mümkündür.

Geçmişte SLNB için izosulfan mavisi tek başına kullanılmıştır. Ancak izosulfan mavisinin başarı şansının görece düşük olması sebebiyle (%87) izosulfan mavisiyle birlikte radyoaktif kolloid bir madde olan Teknesyum-99 ile işaretleme yapılarak bu oran arttırılmaya çalışılmıştır. Bu sayede SLNB örnekleme şansı %95-99'lara kadar ulaşmıştır. Sentinel örneklemedeki bu yüksek başarı

şansına rağmen %5-21 arasında yanlış negatif sonuçlar görülebilmektedir. ICG (indocyanine green) boyası, tıpta uzun zamandır kullanılan, suda çözünebilen floresan bir boyadır. Bu çalışmamızda kutanöz melanomda sentinel lenf nodu belirlenmesinde ICG lenfanjiyografi ile sentinel lenfosintigrafinin kombine kullanımının sadece sentinel lenfosintigrafi kullanımına göre üstünlüğünün olup olmadığının araştırılması amaçlandı.

**Gereç ve Yöntem:** Çalışmamızda 2019-2024 yılları arasında malign melanom tanısı olan, klinik olarak lenf nodu negatif ve NCCN (The National Comprehensive Cancer Network) kriterlerine göre SLNB endikasyonu olan 41 hasta dahil edildi. Bu hastaların bir kısmına sadece sentinel lenfosintigrafi yardımıyla SLNB işlemi uygulanırken (izole grup), bir kısmına da hem sentinel lenfosintigrafi ile ameliyat öncesi işaretleme hem de ameliyat esnasında primer lezyon çevresine ICG enjeksiyonu yapılarak SLNB yapıldı (kombine grup). Sentinel lenfosintigrafi için tüm hastalara tek gün protokolü uygulandı. Sentinel lenfosintigrafi ile birlikte ICG kullandığımız 20 hastaya ise ek olarak ameliyata başlamadan hemen önce lezyon çevresine 26 G iğneyle intradermal 5 mg/ml konsantrasyonunda ve 1 ml hacminde ICG boyası enjekte edildi. Sentinel lenfosintigrafi ile işaretlenmiş lenf nodlarının bulunduğu alan insize edilerek gama prob yardımı ile sentinel lenf nodu belirlendi. ICG kullanılan 20 hastada gama prob ile belirlenen sentinel lenf nodu SPY® (Novadaq Technologies) cihazı ile in situ görüntülenerek doğrulandı (Şekil). Floresan görüntüleme ile tespit edilen başka lenf nodlarına rastlanması durumunda bulunan lenf nodları da eksizyona dahil edildi. Çıkarılan lenf nodları ex vivo tekrardan doğrulandı. Lenf nodları inceleme amacıyla patolojiye gönderildi.

**İstatistiksel Analiz:** Veriler SPSS (Statistical Package for Social Sciences, version 25.0 (SPSS Inc., Armonk, NY) ile analiz edilmiştir. Güven aralığı %95 ve kabul edilen hata oranı %5 alınmıştır. P<0,05 değeri istatistiksel olarak anlamlı kabul edilmiştir.

**Bulgular:** İzole grupta 21 hasta bulunmaktadır. Hastaların 13'ü kadın (%62) iken sekizi (%38) erkek olup yaş ortalaması 55,8'di. Bu grupta melanomun yerleşimi sıklık sırasına göre; yedi hastada alt ekstremite (%33), altı hastada gövde (%29), beş hastada üst ekstremite (%24), üç hastada baş-boyun bölgesindeydi(%14). En sık rastlanan tümör tipleri sıklık sırasına göre; yüzeyel yayılan (n=10, %47,6), nodüler tip (n=7, %33,3), akral lentiginöz (n=3, %14,2), lentigo maligna (n=1, %4,7) şeklindeydi. Median Breslow kalınlığı 2,5 mm olup sekiz (%38) hastada ülserasyon mevcuttu. Ortalama takip süresi 27 aydı. Kombine grupta 20 hasta bulunmaktaydı. Bu hastaların dokuzu erkek (%45), 11'i kadın (%55) olup yaş ortalaması 60'tı. Bu grupta melanomun yerleşimi sıklık sırasına göre; sekiz hastada alt ekstremite (%40), beş hastada üst ekstremite (%25), beş hastada gövde (%25), iki hastada baş-boyun bölgesindeydi (%10). En sık rastlanan tümör tipleri sıklık sırasına göre; yüzeyel yayılan (n=11, %55), nodüler tip (n=6, %30), akral lentiginöz (n=2, %10), lentigo maligna (n=1, %5) şeklindeydi. Median Breslow kalınlığı 2,1 mm olup altı (%30) hastada ülserasyon mevcuttu. Ortalama takip süresi 25 aydı. Yaş ortalamaları ve ortalama takip süreleri açısından gruplar arasında anlamlı fark bulunmadı (p>0.05). Lezyonun yerleşim yeri, histolojik alt tipi, ülserasyon oranı ve Breslow kalınlıkları gruplar arasında benzer bulundu (p>0.584). Sentinel lenfosintigrafi kullanılan toplam 41 hastanın 38'inde en az bir adet lenf nodu tespit edilirken, ICG lenfanjiyografi yapılan 20 hastanın 20'sinde de en az bir lenf nodu tespit edildi. Bu sonuçlara göre en az bir lenf nodunun saptanmasında sentinel lenfosintigrafi %92,6 oranında (38/41), ICG ise %100 oranında (20/20) yardımcı olmuştur. İzole grupta 21 hastadan toplamda 30 adet lenf nodu eksize edildi. Bu hastaların beşinde (%23,8) sentinel lenf nodunda maligniteye rastlandı ve terapötik lenf nodu diseksiyonu yapıldı. İzole grupta SLNB sonucu negatif olarak raporlanan 16 hastanın üçünde (%18,7) ilk cerrahiden sonraki iki yıl içinde bölgesel metastatik lenf nodları tespit edildi. Buna karşın; kombine grupta 20 hastada, toplam 36 adet lenf nodu eksize edildi.20 hastanın 16'sında (%80) lenf nodlarında maligniteye rastlanmadı. Dört hastada (%20) lenf nodlarında metastaz saptandığı için bölgesel lenf nodu diseksiyonu yapıldı. Takiplerde 16 hastanın hiçbirinde (%0) bölgesel lenf nodlarında metastaz saptanmadı. SLNB negatifliği ve takiplerde melanom gelişimi açısından iki grup arasında anlamlı fark saptanmadı (p>0.05). Grupların dağılımı ve özellikleri Tablo'da özetlenmiştir.

**Tartışma:** Tek başına sentinel lenfosintigrafi, lenf nodlarının belirlenmesinde % 85-95 oranında başarılıdır. Bu çalışmada sentinel lenfosintigrafi ve ICG'nin kombine kullanılmasıyla izosulfan mavisinin yan etki riski ortadan kaldırılmış ve sentinel örnekleminin daha duyarlı şekilde yapılması sağlanmıştır. İzosulfan mavisi ve sentinel lenfosintigrafi kombine kullanımının en bir adet lenf nodu tespit etme başarısı %95 iken çalışmamızda sentinel lenfosintigrafi ve ICG'nin birlikte kullanılmasıyla tüm hastalarda (%100) sentinel lenf nodu tespit edildiği gözlenmiştir. Çalışmamızda sentinel lenfosintigrafi ile 41 hastanın 38'inde (%92,6) en az bir adet lenf nodu tespit edilmiştir. ICG lenfanjiyografi ile bu oran % 88,5 olarak bildirilmiştir. Buna karşın çalışmamızda ICG boyası verilen 20 hastanın tümünde (%100) de en az bir adet lenf nodu tespit edildi. Çalışmamızda ICG'nin diğer çalışmalara göre daha yüksek oranda sensitiviteye sahip olması; tümör çevresine ICG uygulaması sonrası yapılan lenfatik masaj ve boyanın lenfatik havuzda daha iyi dağılmış olmasına bağlı olabilir.

SLNB'de %5-21 arasında yanlış negatiflik bildirilmesine rağmen çalışmamızda yanlış negatif SLNB oranı izole grupta %16,7 (3/16), kombine grupta ise %0 (0/16) olarak ölçüldü. Bu bulguların literatürdeki yanlış negatiflik oranları ile uyumlu olduğu gözlendi. ICG'nin sentinel lenfosintigrafi ile kombine kullanıldığı durumda hasta başına çıkarılan ortalama lenf nodu sayısının izole sentinel lenfosintigrafiye kıyasla %26,7 arttığı görüldü.

İndosiyanin yeşilinin (ICG) yansıttığı dalga boyunun görece düşük olmasından dolayı doku penetrasyonu kısıtlıdır. Bu sebeple cilt insizyonu yapılmadan sentinel lenf nodunun yerinin tespit edilmesi zordur. Özellikle baş-boyun ve gövdede yerleşimli melanomlarda, sentinel lenf nodu bölgesinin birden fazla olabileceği durumlarda tek başına ICG kullanımı sorun teşkil edebilir. Ekstremitelerde bulunan melanomlarda ise izole ICG kullanımı mümkün olmakla birlikte bunun için destekleyici çalışmalara ihtiyaç vardır.

**Sonuç:** SLNB kutanöz melanomlu hastalarda hastalığın seyrini anlamak ve prognozu belirlemek açısından önemlidir. Kombine yöntemin kullanılmasıyla daha az yan etkiyle, daha duyarlı ve daha az yanlış negatiflik oranlarıyla sentinel lenf nodu örneklemesi yapılabilir. Buna karşın SLNB'de izole ICG kullanılmasını destekleyen bir veriye ulaşılamamıştır.

**Anahtar Kelimeler:** Sentinel lenf nodu biyopsisi, kutanöz melanom, sentinel lenfosintigrafi, floresan lenfanjiyografi

*Şekil*

*ICG ile işaretli lenf nodunun in-situ görüntülenmesi*

*Tablo: Grupların dağılımı ve özellikleri*

| | Sadece sentinel lenfosintigrafi yapılan hastalar | Kombine ICG lenfanjiyografi ve sentinel lenfosintigrafi yapılan hastalar | P |
|---|---|---|---|
| Hasta sayısı | 21 | 20 | |
| Yaş ortalaması (standart sapma) | 55,8 (±21,45) | 60 (±11,1) | 0,435* |
| Cinsiyet (%) | Erkek: 8 (%38)<br>Kadın: 13 (%62) | Erkek: 9 (%45)<br>Kadın: 11 (%55) | |
| Ortalama takip süresi (ay) (standart sapma) | 27 (±4,6) | 25 (±2,9) | 0,107* |
| Primer lezyonun yerleşimi (%) | Baş-boyun: 3 (%14)<br>Üst ekstremite: 5 (%24)<br>Gövde: 6 (%29)<br>Alt ekstremite: 7 (%33) | Baş-boyun: 2 (%10)<br>Üst ekstremite: 5 (%25)<br>Gövde: 5 (%25)<br>Alt ekstremite: 8 (%40) | 0,954¶ |
| Tümörün histolojik alt tipi (%) | Yüzeyel yayılan: 10 (%47,6)<br>Nodüler: 7 (%33,3)<br>Akral lentiginöz: 3 (%14,2)<br>Lentigo maligna: 1 (%4,7) | Yüzeyel yayılan: 11 (%55)<br>Nodüler: 6 (%30)<br>Akral lentiginöz: 2 (%10)<br>Lentigo maligna: 1 (%5) | 0.960¶ |
| Breslow kalınlığı (median) (min-maks) | 2,5 mm (0,6-11) | 2,1 mm (0,8-3,51) | 0,584† |
| Ülserasyon (%) | Var: 8 (%38)<br>Yok: 13 (%62) | Var: 6 (%30)<br>Yok: 14 (%70) | 0.744¥ |
| SLNB sonucu negatif olan hasta sayısı (%) | 16 (%76,2) | 16 (%80) | 0.768¶ |
| SLNB sonucu pozitif olan hasta sayısı (%) | 5 (%23,8) | 4 (%20) | |
| Takiplerde bölgesel lenf nodlarında melanom saptanan hastalar[+] (%[++]) | 3 (%18,75) | 0 (%0) | 0.079¶ |
| Çıkarılan toplam lenf nodu sayısı | 30 | 36 | |
| Çıkarılan lenf nodu sayısı (median) | 1.0 (1-3) | 2.0 (1-3) | 0,08† |
| Sentinel lenfosintigrafi ile tespit edilen toplam lenf nodu sayısı | 30 | 27 | |
| Sentinel lenfosintigrafi ile tespit edilen lenf nodu sayısı (median) | 1.0 ( 0.0-3.0) | 1.0 (1.0-3.0) | 0,895† |
| ICG ile tespit edilen toplam lenf nodu sayısı | - | 36 | |
| Sadece ICG ile tespit edilen lenf nodu sayısı | - | 9 | |
| Hasta başına çıkarılan ortalama lenf nodu sayısı | 1,42 | 1,8 | |

** Bağımsız örneklemlerde t-testi, ¶ Pearson Ki-kare testi, † Mann-Whitney U testi, ¥ Fisher'in kesin testi*

## SB-033

## Kliniğimizde Malign Kutanöz Cilt Lezyonlarında Frozen Negatif Gelen Hastaların Nihai Patolojisinde Cerrahi Sınır Pozitifliğinin Retrospektif Çalışılması

Dilara Nisa Adıbelli, Mahsun Çınar, Etkin Boynuyoğun, Uğur Koçer

*Ankara Eğitim ve Araştırma Hastanesi*

**Giriş:** Kutanöz karsinomlar epitel kökenli malign tümörler olmakla beraber keratinosit veya glandüler adneksiyal hücrelerden köken alır. Kutanöz maligniteler Avrupa ve Türkiye' de en sık görülen malignitelerdir 2. Tedavi esas olarak cerrahidir ve cerrahi işlem sırasında sadece lezyon değil, malignite türüne bağlı olarak belirli bir miktar sınır koyularak eksizyon yapılmaktadır. Avrupa kılavuzları, BCC için >= 4 mm ve SCC için 6-10 mm'lik cerrahi sınırlar konusunda hemfikirdir. Kılavuzlar frozen uygulamasını rutin olarak önermemekle birlikte derin veya periferik cerrahi sınırların incelenmesi için yararlı olabileceğini öne sürer.3 Frozen çalışması özellikle burun, alt göz kapağı, kulak gibi defektlerin zor kapatılabildiği alanlarda, defekt boyutunu daha fazla büyütmeden cerrahi sınırların negatif olduğunu bize gösteren önemli bir silahtır. Aynı zamanda cerrahi sınır pozitif ise ilk cerrahi işlem sırasında tekrar eksizyon yapılarak, sekonder cerrahi işlem ihtiyacını ya da nüksleri azaltan bir işlemdir. Bu işlevlerinden dolayı kutanöz cilt lezyonlarında frozen çalışmasının güvenilirliği son derece önem taşımaktadır. Güvenilirliğini ya da tersini ortaya koyan çalışmaların yapılması gerekmektedir. Literatürde non melanom kutanöz karsinomlarda frozen kesit analizinin güvenilirliğini ortaya koyan çalışma sayısı sınırlıdır. Bu bağlamda çalışmamızın amacı kliniğimizde uygulanan kutanöz malignite operasyonlarında frozen değerlendirmesinin ve nihai patolojik incelemelerin korelasyonunu inceleyerek frozen uygulamasının güvenilirliğini ve etkinliğini ortaya koymaktır.

**Materyal Method:** 01.01.2018 – 31.12.2023 tarihleri arasında Ankara Eğitim ve Araştırma Hastanesi'nde melanom dışı kutanöz malignite sebebi ile Plastik, Rekonstrüktif ve Estetik Cerrahi Kliniğince operasyona alınan ve frozen kesit prosedürünün uygulandığı bütün vakalar retrospektif olarak taranmıştır. Çalışmaya dahil edilen hastaların verilerine hastane bilgi sistemi vasıtasıyla ulaşılmıştır. Etik kurul onayı alınması takibinde, hastalar uygunluk açısından değerlendirilmiştir. İntra-operatif frozen çalışması yapılmamış olan hastalar ve nihai patoloji sonucu pre-operatif tanının aksine kutanöz malignite dışı benign bir lezyon olan hastalar çalışmadan dışlanmıştır. Çalışmaya dahil edilen hastalara ait yaş, cinsiyet gibi demografik veriler; epikriz bilgileri vasıtası ile tümör lokasyonu, tümör boyutu, histopatolojik tipi, rezeksiyon marjini, rekonstrüksiyon biçimi, patolojik verileri, frozen verileri gibi veriler ile birlikte ek hastalıkları, hasta takip süreleri, nüks ve metastaza ait veriler toplanmıştır.

**Bulgular:** 01.01.2018 – 31.12.2023 tarihleri arasında melanom dışı kutanöz malignite sebebiyle opere edilen 763 hastanın 898 lezyonu taranmıştır. Bu hastalardan 496(%65)' sı erkek 267(%35)' si kadın hastalardan oluşmaktadır. Lezyonların en sık lokalizasyonu sırasıyla burun(%23.38), skalp(%12.91), malar bölge(%10.24) ve infraorbital bölge(%10.02) olarak bulunmuştur. Patoloji sonucu incelendiğinde malignite türleri sırasıyla %72.82 BCC %26.28 SCC %0.89 BSC olarak bulunmuştur.

Rekonstrüksiyon biçimlerine bakıldığında %49,88 Flep ile onarım, %28,73 greft ile onarım, %21,38 primer olarak onarım sağlanmıştır.

Frozen tanısı ile nihai patolojik tanı %94,2 korele bulunmuştur.

Taranan 898 cilt lezyonunun %90,53 ünde frozen sonuçları negatif gelmiştir. %9,47 sinde ise frozen sonuçları pozitif olarak değerlendirilmiştir.

BCC tanılı cilt lezyonlarının histolojik alt tipleri incelendiğinde %67,88 ile en sık alt tipi nodüler olarak bulunmuştur. %16,2 ile nodülokistik, %9,2 infiltratif izlemektedir. İncelenen cilt lezyonlarında %6,72 ile en az görülen histolojik alt tip yüzeyel yayılan BCC olarak bulunmuştur.

SCC tanılı cilt lezyonlarının histolojik alt tipleri incelendiğinde iyi diferansiye alt tipi %61,11 ile en sık görülen SCC malignitesini oluşturmaktadır. %26,27 ile orta diferansiyeonu izlemektedir. En az görülen SCC malignitesi ise %12,71 ile bowen yani in situ SCC olmuştur.

BCC tanılı cilt lezyonları %66,87 oranıyla en sık 5 mm marjin ile eksize edilmiştir. SCC tanılı cilt lezyonları ise en sık 10 mm marjin ile %62,7 oranıyla eksize edilmiştir.

Nihai patolojiye bakılacak olursa %94,2 sinin cerrahi sınırı negatif gelmiş olup %5,8 hastada ise cerrahi sınır pozitif gelmiştir.

Frozen sonuçlarıyla nihai patoloji sonuçları karşılaştırıldığında yalancı negatiflik oranı %5,8 bulunmuştur.

Bu bulgular ışığında frozen sonuçlarının yalancı negatiflik oranı kabul edilebilir bir sınır içindedir ve istatistiksel olarak anlamlı bir fark yoktur (p>0.05)

**Sonuç:** Araştırma sonrası, non-melanom malign kutanöz cilt lezyonlarının en sık erkeklerde görüldüğü izlenmiştir. En sık görülen non melanom kutanöz malignite BCC olup en sık alt tipi nodüler tiptir. Lezyonların en sık lokalizasyonunun yüz bölgesinde burun olduğu görülmüştür.

Frozen tanısı ile nihai patolojik tanı karşılaştırıldığında sonuçların %94,2 korele olduğu izlenmiştir. Bu çalışma, frozen sonuçlarının yalancı negatiflik oranının güvenilir olduğu ve kabul edilebilir bir hata oranına sahip olduğunu göstermektedir.

**Referanslar**

1. Onajin O, Wetter DA, Roenigk RK, Gibson LE, Weaver AL, Comfere NI. Frozen section diagnosis for non-melanoma skin cancers: correlation with permanent section diagnosis. J Cutan Pathol. 2015 Jul;42(7):459-64. doi: 10.1111/cup.12498. Epub 2015 Jun 4. PMID: 25924858.

2. Netscher DT, Leong M, Orengo I, Yang D, Berg C, Krishnan B. Cutaneous malignancies: melanoma and nonmelanoma types. Plast Reconstr Surg. 2011 Mar;127(3):37e-56e. doi: 10.1097/PRS.0b013e318206352b. PMID: 21364382.

3. Ghauri RR, Gunter AA, Weber RA. Frozen section analysis in the management of skin cancers. Ann Plast Surg. 1999 Aug;43(2):156-60. PMID: 10454322.

4. Chambers KJ, Kraft S, Emerick K. Evaluation of frozen section margins in high-risk cutaneous squamous cell carcinomas of the head and neck. Laryngoscope. 2015

Mar;125(3):636-9. doi: 10.1002/lary.24945. Epub 2014 Sep 17. PMID: 25230253.

5. Hutting KH, Bos PG, Kibbelaar RE, Veeger NJGM, Marck KW, Mouës CM. Effective excision of cutaneous squamous cell carcinoma of the face using analysis of intra-operative frozen sections from the whole specimen. J Surg Oncol. 2018 Mar;117(3):473-478. doi: 10.1002/jso.24870. Epub 2017 Oct 26. PMID: 29073717.

6. Ghauri RR, Gunter AA, Weber RA. Frozen section analysis in the management of skin cancers. Ann Plast Surg 1999; 43: 156.

7. MansteinME,MansteinCH,SmithR.How accurate is frozen section for skin cancers? Ann Plast Surg 2003; 50: 607.

8. Dinehart MS, Coldiron BM, Hiatt K, Breau RL. Concordance of frozen and permanent sections for the diagnosis of skin lesions. Dermatol Surg 2010; 36: 1111.

**Anahtar Kelimeler:** bazal hücreli karsinom, skuamöz hücreli karsinom, malign cilt lezyonları, frozen örnekleme

## SB-034

## Evrişimli Sinir Ağı Tanı Modelinin Plastik Cerrahideki Doğruluğu

Halil İbrahim Uzunlu, Hande Akdeniz, Gökçe Yıldıran, Zekeriya Tosun

*Selçuk Üniversitesi Tıp Fakültesi, Plastik, Rekonstruktif ve Estetik Cerrahi Ana Bilim Dalı, Konya*

**Giriş:** Makine öğrenimi ile başlayan süreç "derin öğrenme" adı verilen ve kendi içerisinde birden çok katman içeren işleme katmanlarından oluşan modellere evrilmiştir. Evrişimli sinir ağları günümüzde görsel verilerin analizinde kullanılan yapay sinir ağı türüdür (1). Tıbbın farklı branşlarında görsel kullanan derin öğrenme algoritmaları ve evrişimli sinir ağları teşhiste başarılı sonuçlar vermiştir (2-5). İnsanda en yaygın kanser tipi olan cilt kanserinin evrişimli sinir ağları ve arttırılmış zekayla tanısının görselle konulabileceği iddia edilmiştir (6). Devam eden araştırmalarda cilt lezyonlarının tanısında yapay zekanın ne kadar etkili olabileceği konusunda tartışmalar olmuştur (7). Yine de yayınlanan çeşitli rehberler ve çalışmalarla bu konudaki çalışmalara devam edilmiştir (8-9). Cilt lezyonlarının tanısına yönelik Han ve arkadaşları tarafından başlatılan çalışmalar; Model Dermatology (https://modelderm.com; Build2021) isimli evrişimli sinir ağlarıyla çalışan, yapay zeka destekli ve eşzamanlı sonuç veren cilt kanseri tespit algoritmasıyla sonuçlandı (10-19).

Plastik cerrahi cilt lezyonlarının eksizyonunda primer branştır. Ön tanısı ya da insizyonel biyopsi tanısı olan lezyonlar plastik cerrahlar tarafından eksize edilmekte ve kesin tanı patologlar tarafından konulmaktadır. Bu çalışmada 3.basamak bir hastanede; ön tanısı olan cilt lezyonlarının, ModelDerm tarafından konulan ön tanıları retrospektif olarak patolojik kesin tanılarıyla karşılaştırılmıştır. ModelDerm'in; ağırlıklı Türk etnik kökenindeki ve şartların daha farklı dağıtılmış olduğu bir toplumdaki başarısı, doğrudan 1.basamak ve 3.basamak sağlık hizmeti vericilerinde kıyaslanmıştır.

**Gereç ve Yöntemler:** Türkiye'de 3.basamak sağlık hizmeti veren Selçuk Üniversitesi Tıp Fakültesi Hastanesi Plastik Cerrahi polikliniğinde lokal müdahale ile işlem yapılan 9 yaşından büyük 358 hasta retrospektif olarak fotoğraf arşivinden tarandı. Tarama 2020 yılı ve sonrasını kapsadı. Anatomik bölge açısından herhangi kısıt konulmadı. Hastaların hepsinin dermatoloji tarafından rutin olarak konulan ön tanıları mevcuttu.

Canon marka fotoğraf makinesi ile aynı ortamda çekilen her hasta için tek lezyona ait 392 fotoğraf kullanıldı. Fotoğraflar ModelDerm'e internet sitesi üzerinden yüklendi. Arşivden yüklenen fotoğrafta lezyonun en optimal ve çevreden en izole görünümü seçildi. Yüklenen fotoğrafların hastanın yüzünün tamamını içermeyecek şekilde kişisel verilere uygun yüklenmesine dikkat edildi. ModelDerm tarafından verilen 5 ön tanıdan 3'ü kayıt altına alındı. Ön tanının doğru olması durumunda 4 ve 5. ön tanılar da kaydedildi. ModelDerm tarafından lezyonun benign ve malign olmasına göre verilen ve maligniteye yaklaştıkça artan 0-100 arasında verilen risk skoru kaydedildi.

Ön tanıların doğruluğunun kontrol edilmesi için, ModelDerm verileri her hastanın hastane bilgi işlem sisteminde yer alan kesin patoloji raporlarıyla kıyaslandı. ModelDerm tarafından cilt kanseri ön tanısı alt tipi cilt kanseri 1. ön tanı olmak üzere verildiğinde 2. ön tanıda doğru verildiyse ilk tanıdan doğru bildiği kabul edildi.

Hastane bilgi işlem sisteminden patoloji sonuçlarına ulaşılamayan hastalar çalışma dışında tutuldu. 353 hastanın 351'i Türk etnik kökenine sahipti. Bu hastalar Fitzpatrick deri skalasına göre tip 2-3 ve 4. tipteydi.

ModelDerm ve patolojik rapordaki kesin tanı verileri tam sonuç verebilme ve benign-malign ayrımı yapabilme açısından SPSS programı ile kıyaslandı. $p<0.05$ anlamlı kabul edildi.

**Bulgular:** ModelDerm; patoloji sonucu ile kıyaslandığında 105 hastanın (%29,74) tanısını ilk ön tanıdan, 25 hastanın (%7,08) ikinci ön tanıdan, 38 hastanın (%10,76) üçüncü ön tanıdan, 18 hastanın (%5,09) dördüncü ön tanıdan, 10 hastanın (%2,83) beşinci ön tanıdan olmak üzere toplam 196 hastanın (%55,52) tanısını ilk 5 ön tanı içerisinde doğru bilebilmiştir.

Patolojik sonuçların benign ve malign ayrımı yapıldığında ise ModelDerm 251 benign sonuçtan 61 sonucu (%24,30), 102 malign sonuçtan 44 sonucu (%43,13) ilk ön tanıda doğru bildi.

Patoloji kesin sonucu benign ve malign olanlara verilen risk skoru verileri normal dağılmamakta ve Mann Whitney U testine göre 2 grup arasında anlamlı fark bulunmaktadır ($p<0.05$).

ModelDerm'in cilt kanseri ilk ön tanısı verdiği hastalardan patoloji sonucu cilt kanseri olan hastaların sayısı 80 (%22,66), ModelDerm'in cilt kanseri ilk ön tanısı verdiği ancak patoloji sonucu cilt kanseri olmayan hastaların sayısı 22 (%6,23), ModelDerm'in cilt kanseri ilk ön tanısı vermediği ancak patoloji sonucu cilt kanseri olan hastaların sayısı 17 (%4,81)'dir.

Patoloji sonucu bazoskuamoz hücreli cilt kanseri (BCC) olan 66 hastadan 27'sinin (%40,90) ilk ön tanısını BCC olarak doğru tahmin etmiştir. Bu hastalardan 51'inin (%77,27) ilk ön tanısına ise alt tip belirtmeden cilt kanseri demiştir.

Patoloji sonucu skuamoz hücreli cilt kanseri (SCC) olan 22 hastadan 14'üne (%63,63) ilk ön tanıda SCC tanısını doğru

olarak koymuştur. Bu 22 hastadan 19'una (%86,36) alt tip belirtmeden cilt kanseri ön tanısını ilk sırada koymuştur.

Malign melanom patoloji sonucu olan 6 hastadan 2'sine (%33,33) ilk ön tanıdan malign melanom tanısını koymuştur. Patoloji sonucu malign melanom olan 6 hastanın 5'ine (%83,33) ise alt tip belirtmeden cilt kanseri ilk ön tanısını koymuştur.

Tartışma ve Sonuç: Tanı doğruluğu açısından ModelDerm, hastaların %55,52inin tanısını ilk beş ön tanı içinde doğru bilmiştir. Bu, modelin genel tanı koyma yeteneği hakkında olumlu bir gösterge olup, modelin doğru tanı koymada makul bir başarı oranına sahip olduğunu gösterir.

Benign ve malign ayrımı açısından ise ModelDerm, benign sonuçların %24,30'unu ve malign sonuçların %43,13'ünü ilk ön tanıda doğru bilmiştir. Bu, modelin malign vakalarda daha yüksek bir doğruluğa sahip olduğunu göstermektedir. Malign vakaların doğru teşhisi, klinik açıdan büyük önem taşıdığı için bu bulgu önemlidir. Patoloji kesin sonucu benign ve malign olanlara verilen risk skorları arasında anlamlı bir fark bulunmuş olması, modelin malign ve benign vakaları ayırt etme yeteneğini göstermiştir.

ModelDerm'in cilt kanseri ilk ön tanısı verdiği ancak patoloji sonucu cilt kanseri olmayan hastaların oranı %6,23 olarak bulunmuştur. Bu oran, modelin yanlış pozitif tanı koyma oranını ifade eder. Yanlış pozitif oranı, modelin cilt kanseri tanısı koyduğu ancak gerçekte cilt kanseri olmayan hastaları içerir. Bu, gereksiz endişe ve ek tetkiklere yol açabileceğinden klinik açıdan önemlidir, ancak klinik açıdan makul düzeydedir. ModelDerm'in cilt kanseri ilk ön tanısı vermediği ancak patoloji sonucu cilt kanseri olan hastaların oranı %4,81 olarak bulunmuştur. Yanlış negatif oranı, modelin cilt kanseri teşhis edemediği ancak gerçekte cilt kanseri olan hastaları ifade eder. Yanlış negatif tanılar, potansiyel olarak ciddi sonuçlara yol açabileceğinden özellikle dikkat edilmesi gereken bir durumdur, ancak %4,81'lik oran da klinik açıdan makul bir oran olarak kabul edilebilir. Yanlış pozitif veya negatif sonuçların önüne geçmek için ModelDerm gibi yapay zeka tabanlı evreşimli sinir modellerine ön tanılar tanıtılabilir/girilebilir. Bu durumda doğru tespit oranının yükseleceği ön görülebilir. Bunu ön görebilmemizin en önemli sebebi, programın alt tip analizini cilt kanserlerinde yüksek doğruluk ile verebilmesidir.

Sonuç olarak genel tanı yeteneği, malign tanılarda yüksek doğruluğu ve alt tip tanımlamadaki performansı ile Model Dermatology gibi yapay zeka tabanlı evreşimli sinir modelleri klinisyene yardımcıdır.

**Anahtar Kelimeler:** Cilt kanseri, Derin öğrenme, ModelDerm, Model Dermatology, Plastik Cerrahi, Yapay zeka

## SB-035

## Orta Yüz Bölgesinde Dev Bazal Hücreli Karsinom Olguları ve Rekonstrüksiyon Seçenekleri

Muhittin Döndü, Mehmet Fatih Özçiler, İlknur Akbulut, Ayhan Işık Erdal

*Gazi Üniversitesi Tıp Fakültesi, Plastik, Rekonstrüktif ve Estetik Cerrahi Ana Bilim Dalı, Ankara*

**Giriş:** Bazal hücreli karsinom en sık görülen malign deri tümörüdür. Bazal hücreli karsinom ihmal edilip tedavi edilmediğinde ya da yetersiz tedavi sonucu rekürren lezyonlar gelişmesi sonucu genişleyerek 5 cm'den büyük çaplara ulaşabilmektedir ve Amerikan Birleşik Kanser Komitesine (AJCC) göre dev bazal hücreli karsinom olarak adlandırılmaktadır. Dev bazal hücreli karsinom, bazal hücreli karsinomunun nadir görülen bir türüdür ve vakaların yaklaşık yüzde 1'ini oluşturur.

Agresif bazal hücreli karsinom gelişimi açısından burun dorsumu, medial kantus ve nazolabial bölgede gelişen lezyonlar önemli derecede risklidir. Dev bazal hücreli karsinom olgularında ise en sık etkilenen bölgenin orta yüz olduğu tespit edilmiştir. Orta yüz bölgesindeki bu lezyonlar sebep oldukları morbiditeler nedeniyle hastanın sosyal yaşamını olumsuz yönde etkilemekte, hijyen sorunları ortaya çıkmakta, lokal invazyonlar ile komşu yapılara ilerleyerek fonksiyonel ve mortaliteye sebep olabilen sorunlara yol açabilmektedir. Bu nedenle küratif amaçla olduğu gibi seçilmiş hastalarda palyatif amaçla da geniş eksizyon ihtiyacı ortaya çıkmaktadır. Bu dev tümörlerin eksizyonu sonrası orta yüz bölgesinde ortaya çıkan kompleks defektlerin rekonstrüksiyonu için deri greftleri, lokorejyonel flepler ve serbest fleplerin kullanımı gerekebilmektedir.

Bu vaka serisinin amacı orta yüz bölgesinde bazal hücreli karsinomun nadir ve alışılagelmişin dışındaki prezentasyonlarından olan dev bazal hücreli karsinom olgularının tedavisini ve eş zamanlı rekonstrüksiyon seçeneklerini değerlendirmektir.

**Hastalar ve Yöntem:** Ağustos 2008 ve Mayıs 2024 tarihleri arasında kliniğimizde bazal hücreli karsinom nedeniyle ameliyat edilen 1782 hasta retrospektif olarak tarandı. Dahil edilme kriterleri verilerine arşiv sistemi üzerinden erişilebilen, tümör çapı 5 cm'den büyük, lezyonu orta yüz bölgesini içeren, patoloji sonucu bazal hücreli karsinom olan hastalar olarak belirlendi. Çalışmaya belirtilen şartları karşılayan 18 hasta dahil edildi. Hastaların demografik özelliklerini, ameliyat detaylarını, uygulanan rekonstrüksiyon seçeneğini, patoloji sonuçlarını, görüntüleme tetkiklerini ve takip bilgilerini içeren tıbbi kayıtları retrospektif olarak analiz edildi.

**Bulgular:** Çalışmaya dahil edilen toplam 18 hastanın ortalama yaşı 67,8 (51–81) olarak hesaplandı. Hastaların onu erkek, sekizi kadındı. Lezyonlara ve tedavilerine ait detaylar Tablo 1'de verilmiştir.

Tümörlerin patolojik incelenmesine ait bulgulara bakıldığında bazal hücreli karsinom alt tiplerinden mikronodüler tip 9 lezyonda (%50), İnfiltratif tip 7 lezyonda (%38,9), sklerozan tip ise 2 lezyonda (%11.1) tespit edildi. Tümörlerin invazyon derinliğine bakıldığında ortalama 13 mm (2–40 mm) invazyon derinliği olduğu görüldü. Lezyonların yüzde 50'sinde perinöral invazyon olduğu tespit edildi. On beş hastada primer, üç hastada rekürren

tümür olduğu görüldü. Hastalara başvuru sırasında yapılan fizik muayene notlarında ve görüntülemelerde lenf nodu ve uzak metastaza rastlanmadığı saptandı. Lokal invazif etkiyle hastaların dokuzunda (%50) orbital infiltrasyon olduğu mevcuttu. Başvuru sırasında beş hastada (%27,8) santral sinir sistemi invazyonu olduğu tespit edildi. Postoperatif dönemde en az 24 ay boyunca nüks ve metastaz açısından takiplerine devam eden 12 hasta (%75) tespit edilmiştir. Dokuz hasta (%50) en az 5 yıl boyunca takip edilmiştir. Takipler sırasında bu hastalardan hiçbirinde reküren lezyon ya da metastaza rastlanmamıştır.

**Tartışma:** Çalışmamızda incelenen hastalara bakıldığında hastaların yüzde 83,3'ü primer bir lezyonla başvurmuş ve lezyon oluşumundan tedavi sürecine kadar geçen süren ortalama 5,1 yıl olarak tespit edilmiştir. Bu durum dev bazal hücreli karsinom gelişmesinde hastaların tedavilerini ihmal etmelerinin en önemli etken olduğunu düşündürmektedir. Yapılan çalışmalarda dev bazal hücreli karsinomların yüzde 50'sinde yüksek riskli alt tiplerden birini içerdiği ortaya koyulmuştur. Çalışmamızda değerlendirilen hastaların tamamında yüksek riskli alt tipte lezyonlara rastlanmıştır. Bu durum çalışmamızdaki vakaların tamamının yüksek riskli bölgelerden biri olan orta yüz bölgesindeki lezyonlardan oluşmasına bağlanabilir.

Literatürde dev bazal hücreli karsinom metastaz yapma riskinin yüksek olduğunu gösteren çalışmalar mevcuttur ancak çalışma kapsamında değerlendirilen olgulardan hiçbirinde başvuru sırasında veya takiplerinde metastaz saptanmamıştır. Dev bazal hücreli karsinom olgularında yıllardır alışılagelmiş ve önerilen ana tedavi yöntemi lezyonun negatif cerrahi sınırlar ile eksizyonudur ve başarı oranları yüzde 90'ları bulmaktadır. Eksizyon sonrası oluşan orta yüzdeki bu defektler rekonstrüksiyon açısından değerlendirilirken defektin boyutları ve derinliği, ekspoze yapıların varlığı, mevcut komorbiditeler önem arz etmektedir. Özellikle orbital ekzenterasyon yapılan vakalarda geniş kaviter defektin obliterasyonu onarımı amacıyla hacimli ve geniş bir deri alanına sahip kimerik fleplerin kullanımıyla ile fasyokütan ve musküler komponentler bu hastalarda etkili şekilde kullanıldığı çalışmamızda görülmüştür.

Paramedian alın flebi ile büyük nazal defektlerin fonksiyonel ve kozmetik sonuçlarla restore edilebileceği yapılan çalışmalarda gösterilmiştir. Çalışmada değerlendirilen parsiyel rinektomi uygulanan vakaların altısında (%50) alın flebi kullanılarak nazal rekonstrüksiyon uygulanarak kabul edilebilir sonuçlar elde edilmiştir.

Kompleks ve geniş orta yüz defektlerinin rekonstrüksiyonunda serbest doku nakli altın standart tedavi yöntemi olarak kabul edilmektedir. Orta yüz rekonstrüksiyonunda sıklıkla kullanılan temel serbest doku flepleri anterolateral uyluk flebi ve radyal önkol flebidir. Fasyakütan flepler zamanla innervasyon atrofisine uğrayan muskülokütan ya da kas fleplerine göre flebin volümü ve uzun dönem estetik sonuçlar açısından daha avantajlıdırlar. Bu çalışmada kullanılan serbest fleplerin tamamı fasyokütan bileşene sahipti.

Hastaların komorbiditeleri, düşük yaşam beklentisi, uzak metastazlar nedeniyle cerrahi müdahalenin mümkün olmadığı veya tümör negatif cerrahi sınırların sağlanamadığı durumlarda adjuvan tedavide radyoterapi, kemoterapi ve hedefe yönelik ilaçlar kullanılabilir. Literatüre bakıldığında, alternatif tedaviler genellikle cerrahi eksizyondan daha az etkilidir. Hedgehog yolak inhibitörü vismodegib ile yapılan hedefe yönelik tedavilerde cerrahi ve radyoterapiye uygun olmayan hastalarda olumlu sonuçlar elde edilebildiği gösterilmiştir. Postoperatif radyoterapi lezyonun lokal kontrolünde etkili olduğu çalışmalarda gösterilmiştir ancak radyoterapi başarı şansı küratif cerrahi eksizyondan daha düşük olduğu yapılan çalışmalarda tespit edilmiştir, bu nedenle malign tümörlerin tedavisinde uygun hastalarda ilk seçenek lezyonun cerrahi eksizyonudur Çalışmada incelenen üç hasta (%25) multidisipliner olarak değerlendirilerek, adjuvan radyoterapi uygulanması planlanmıştır.

Küratif cerrahi tedaviye uygun olmayan bazı hastalarda lezyonların sebep oldukları ağrı, şiddetli anemi, sürekli kan ve eksüda kaybına bağlı hipoproteinemi ve ciddi enfesiyonlar nedeniyle palyatif tedavi ihtiyacı ortaya çıkmaktadır. Palyatif tedavide literatürde radyoterapi, sistemik kemoterapi kullanılabildiği ortaya koyulmuştur. Çalışmada değerlendirilen üç hastada (% 16,7) lezyonların sebep olduğu morbiditeler nedeniyle hastalarda lezyonların palyatif eksizyonu yapılarak oluşan defektler rekonstrükte edilmiştir. Böylece hastaların ağrı, kanama ve ülserasyon gibi semptomları hafifletilerek ve kozmetik ve psikososyal etkilerle hastaların yaşam kalitesi artırılmıştır.

**Sonuç:** Orta yüz bölgesindeki öncü lezyonların ihmali ve yetersiz tedavisi sonucu dev bazal hücreli karsinom vakaların geliştiği görülmüştür. Bu tümörlerin tedavisinde lezyonların agresif rezeksiyonu ve oluşan defektlerin rekonstrüksiyonu onkolojik kontrol ve estetik sonuçlar açısından önemlidir.

**Anahtar Kelimeler:** Bazal hücreli karsinom, Dev Bazal hücreli karsinom, İhmal, Orta yüz

*Tablo 1*

| Lezyon Konumu | Boyut | Süre | Ekzenterasyon | Mikrolöktümü | Rinektomi (parsiyel-total) | Rekonstrüksiyon Tercihi |
|---|---|---|---|---|---|---|
| Nazal, Periorbital, Maler, Üst Dudak | 10x6 cm | 7 yıl | Evet | Evet | Total | Kimerik AMT Flep |
| Nazal, Maler, Üst Dudak | 9x6,5 cm | 5 yıl | Hayır | Evet | Parsiyel | ALT Flep |
| Periorbital, Maler | 6,6x3,7 cm | 5 yıl | Evet | Evet | Parsiyel | Kimerik ALT Flep |
| Nazal, Maler | 7,5x4 cm | 3 yıl | Hayır | Hayır | Parsiyel | Alın Flebi + Maler İlerletme |
| Periorbital | 8,8x7cm | 5 yıl | Evet | Hayır | Parsiyel | Radyal Arter Önkol Flebi |
| Periorbital, Nazal | 4x5,5 | 4 yıl | Evet | Hayır | Parsiyel | Alın Flebi + RKÖG |
| Maler | 10x7cm | 5 yıl | Hayır | Hayır | Hayır | TFL Flep |
| Nazal, Maler | 11,5x6,5cm | 5 yıl | Hayır | Hayır | Hayır | ALT Flep |
| Nazal, Maler | 7x6,5 | 4 yıl | Hayır | Hayır | Parsiyel | Alın Flebi + Maler İlerletme |
| Nazal, Maler, Üst Dudak | 9x6cm | 5 yıl | Hayır | Evet | Parsiyel | Alın Flebi + Estander Flep |
| Periorbital, Maler, Nazal | 7,5x5cm | 4 yıl | Evet | Hayır | Hayır | Temporal Kas Flebi + Alın Flebi + RKÖG |
| Periorbital | 8,5x7cm | 5 yıl | Evet | Hayır | Parsiyel | Kimerik ALT Flep |
| Periorbital | 8,8x7,3cm | 5 yıl | Evet | Hayır | Parsiyel | Kimerik AMT Flep |
| Nazal, Periorbital, Maler, Üst Dudak | 11x5,8cm | 8 yıl | Evet | Evet | Total | Kimerik ALT Flep |
| Nazal, Maler, Üst Dudak | 8,7x7,3cm | 5 yıl | Hayır | Evet | Parsiyel | ALT Flep |
| Nazal, Maler | 7,4x6,2cm | 5 yıl | Hayır | Hayır | Parsiyel | Alın Flebi + Maler İlerletme |
| Periorbital, Maler | 7,3x6,3cm | 7 yıl | Evet | Evet | Parsiyel | ALT Flep |

*Tablo 1: Tümör özellikleri ve ameliyat detayları*

## SB-036

## Üst Ekstremite Kaynaklı Malign Deri Tümörlerine Yönelik Yapılan Aksiller Küraj Sonrası Gelişen Lenfödem ile Çıkarılan Lenf Nodu Sayısı Arasındaki İlişki

Elif Gündeş, Erol Kozanoğlu, Aytaç Alten, Hayri Ömer Berköz, Atilla Arıncı

*İstanbul Üniversitesi, İstanbul Tıp Fakültesi, Plastik, Rekonstrüktif ve Estetik Cerrahi Anabilim Dalı, İstanbul*

**Giriş:** Deri kanseri, dünya genelinde en yaygın malignite türüdür ve insidansı hızla artmaktadır. Deri kanserleri, temel olarak melanom ve melanom dışı deri kanserleri olarak sınıflandırılır. Melanom dışı deri kanserlerinin başlıca formları bazal hücreli karsinom ve skuamöz hücreli karsinomdur. Deri tümörlerinin etiyolojik faktörleri çok çeşitlidir ve mekanizmaları farklılık gösterir. Bununla birlikte, ana faktörler arasında genetik mutasyona yol açan UV radyasyonu bulunur.

Deri tümörlerinin tedavi yöntemleri, tümörün türüne göre değişir ve cerrahi, kemoterapi ve radyoterapi ile tedavi edilebilirler. Deri kanserinin yönetiminde altın standart, eksizyon sınırlarının histopatolojik kontrolü ile cerrahi eksizyondur.

Sentinel lenf nodu biyopsisi (SLNB) ve bölgesel lenf nodu diseksiyonu, SCC'ler ve melanomların yönetimi için tamamlayıcı tedavi yöntemleridir. SCC'nin lenf nodu metastazı insidans oranları düşüktür, bu nedenle klinik olarak nod negatif hastalarda genellikle bölgesel lenfadenektomi önerilmez. Ancak lenf nodu tutulumu olan SCC vakalarında bölgesel lenf nodu diseksiyonu tercih edilmelidir. Melanom hastalarında, hastalığın evresi değerlendirilmelidir. Erken evrede geniş cerrahi eksizyon ve lenf nodlarının değerlendirilmesi, hastalığın yönetimi için temel adımlardır.

**Gereç ve Yöntem:** Bu çalışmada, 2019 ve 2022 yılları arasında üst ekstremitelerden kaynaklanan malign deri tümörleri nedeniyle aksiller lenf nodu diseksiyonu (ALND) yapılan hastalar incelendi. Çalışmaya dahil edilen hastalar, postoperatif dönemde lenfödemin önlenmesi için fizik tedavi ve rehabilitasyon merkezlerinde takip edilen ve ameliyatın ilk yılında ilgili üst ekstremitenin çevresinin ölçüldüğü hastalardı.

Çalışma kriterlerine uymayanlar ise farklı merkezlerde ALND yapılanlar, 18 yaşın altındaki hastalar, ilgili üst ekstremitede ameliyat öncesi travma veya enfeksiyon öyküsü olanlar ve postoperatif takip için düzenli gelmeyen hastalar olarak belirlendi. Hastaların yaş, cinsiyet, primer malignitenin tipi, lezyonun primer yeri, diseksiyon materyalinde çıkarılan toplam lenf nodu sayısı, tespit edilen pozitif(metastatik) lenf nodu sayısı ve SLNB öyküsü kaydedildi.

Ameliyattan iki hafta önce, her iki kol (dirsekten 15 cm yukarısında), önkol (dirsekten 10 cm aşağısında), bilek ve metakarpofalangeal (MKF) eklem seviyesinde çevre ölçümleri santimetre olarak yapıldı ve kaydedildi (Figür 1). Ameliyattan sonra, ilgili ekstremiteye postoperatif ilk günde bir kompresyon giysisi uygulandı ve lenfödemi önlemek için rehabilitasyon süreci başlatıldı. Ameliyat sonrası 1. yılda, her iki kol, önkol, bilek ve MKF eklem seviyesinde çevre ölçümleri tekrar santimetre cinsinden yapıldı ve kaydedildi. Hastalara ölçümden önce aktiviteden kaçınmaları talimatı verildi. Çalışma süresince hiçbir hasta radyoterapi almadı.

**Bulgular:** Çalışmada, 2019 ve 2022 yılları arasında üst ekstremitelerden kaynaklanan malign deri tümörleri nedeniyle ALND yapılan 16 hasta incelendi. Hastaların 8'i (5 erkek, 3 kadın) çalışmaya dahil edildi. Hastaların yaş ortalaması 63.1 ± 6.9 yıldı. Lezyonların yerleşimi, 3 hastada elde, 2 hastada önkolda, 2 hastada kolda ve 1 hastada aksillada idi. Sentinel lenf nodu biyopsisi, 4 hastada yapılmıştı. Tüm hastalara aksiller lenf nodu diseksiyonu uygulanmıştır.

Aksiller lenf nodu diseksiyonunda, ortalama 23.4 ± 6 lenf nodu çıkarılmış ve 5 hastada karsinom metastazı tespit edilmiştir. Klinik takip sırasında 4 hastada lenfödem gözlemlenmiştir. Çıkarılan lenf nodu sayısı ile diseksiyon yapılan ve yapılmayan kol arasındaki çap farkı arasında istatistiksel olarak anlamlı bir pozitif korelasyon bulunmuştur ($r=0.734$; $p=0.038$). Ayrıca, metastatik lenf nodu sayısı ile diseksiyon yapılan ekstremite ve diğer ekstremitenin MKF eklemleri arasındaki çap farkı arasında da istatistiksel olarak anlamlı bir pozitif korelasyon mevcuttur ($r=0.889$; $p=0.044$) (Tablo 1).

ALND'den önce SLNB yapılan hastalarda, ameliyat sonrası takiplerde kol ($p=0.549$), önkol ($p=0.343$), bilek ($p=0.405$) ve MKF eklem ($p=1.000$) seviyesindeki çevresel ölçümlerde anlamlı bir değişiklik bulunmamıştır.

**Tartışma:** Deri tümörleri, tedavi sonrası yakın takip gerektiren yaygın malignitelerdir. Çalışmamızda deri tümörlerinin tedavi yöntemlerinden biri olan aksiller diseksiyon sonrası lenfödem gelişimi değerlendirilmiştir. Hasta grubumuzda kol seviyesinde artan çarp farkı ile çıkarılan toplam lenf nodu sayısı arasında anlamlı bir pozitif korelasyon bulunmuştur. Ayrıca, diseksiyon materyalinde bulunan metastatik lenf nodu sayısı ile diseksiyon yapılan ekstremite ve diğer ekstremitenin MKF eklemleri arasındaki çap farkı arasında da istatistiksel olarak anlamlı bir pozitif korelasyon bulunmuştur.

Deri tümörlerinin alt türüne ve hastanın klinik bulgularına bağlı olarak, ALND öncesi SLNB yapılması gereken vakalar olabilir. Çalışma grubumuzda, ALND öncesi SLNB yapılan hastalarda, ilgili ekstremite çevresel ölçümlerinde belirgin bir fark bulunmamıştır.

Çalışmamızın ilk aşamasında 16 hasta yer alırken, melanom gibi agresif bir deri tümörü olan hastaların hayatta kalma oranının etkisi ve ek komorbiditeler nedeniyle ölen hastalar gibi faktörlerden dolayı, postoperatif ilk yılda takip edilen hasta sayısı sekize düşmüştür. Bu faktörler, analiz edilen hasta sayısının sınırlı olmasına neden olmuştur.

Tüm hastalar, postoperatif dönemde lenfödemi önlemek amacıyla fizik tedavi merkezlerinde takip edilmiştir ve uygun kompresyon giysileri uygulanmıştır. Yakın fizik tedavi takibine rağmen, diseksiyon yapılan ve yapılmayan ekstremiteler arasında çap farkı gözlenmiştir.

Literatürde, meme kanseri için aksiller diseksiyon yapılan hastalarda gelişen lenfödemi değerlendiren çalışmalar bulunmaktadır. Bu çalışmalarda, lenfödem gelişim riskleri incelendiğinde, çıkarılan lenf nodu sayısı ve patolojik lenf nodu sayısının risk artırıcı faktörler olduğu gözlemlenmiştir. Melanom tedavisi için yapılan bir çalışmada ise, çıkarılan toplam lenf nodu sayısı ve patolojik lenf nodu sayısının lenfödem prevalansında artışla ilişkili olmadığı

görülmüştür. Aynı çalışma, SLNB öyküsünün de lenfödem gelişiminde risk artırıcı bir faktör olmadığını gözlemlemiştir. Bizim çalışmamızda da SLNB öyküsünün, ALND sonrası lenfödem riskini artırmadığı gözlemlenmiştir. Ancak bizim çalışmamızda izlenen, çıkarılan toplam lenf nodu sayısı, metastatik lenf nodu sayısı ve ekstremite çap farkları arasındaki korelasyon, bahsi geçen çalışmadan farklı sonuçlar doğurmuştur.

Çalışmamızın bazı limitasyonları mevcuttur. Öncelikle, olgu sayısının azlığı, çalışmamızda bir sınırlama oluşturmuştur. Ayrıca, lenfödem gelişimini değerlendirmek için hastalarda ekstremite çap ölçümleri kullanılmıştır ancak hacim değişikliği ölçümü uygulanmamıştır. Ancak, Taylor ve arkadaşlarının çalışması, anatomik noktalara uygun olarak yapılan ekstremite çap ölçümlerinin yüksek güvenilirliğe sahip olduğunu da göstermiştir. Buna ek olarak, hastaların anket yoluyla yaşam kalitesinin değerlendirilmesi, klinik lenfödem şikayetlerinin daha iyi anlaşılmasını sağlayabilirdi.

**Sonuç:** Çalışmamızdan elde edilen sonuçlara göre, çıkarılan toplam lenf nodu ve metastatik lenf nodları ile ekstremite çap farkları arasında bir korelasyon bulunmaktadır. Çıkarılan toplam lenf nodu ve metastatik lenf nodları için sınır değerleri belirlemek ve daha büyük vaka serilerinde lenfödem gelişimini öngörmek amacıyla çalışmalar yapılabilir. Böylece, lenfödemin gelişimini öngörmek ve sonuçları değerlendirmek, hastayla uygun iletişimi sağlamak ve kişiye özel tedaviyi detaylandırmak mümkün olabilir.

**Anahtar Kelimeler:** aksiller lenf nodu diseksiyonu, melanom, melanom dışı cilt kanseri, sekonder lenfödem

*Figür 1: Kol, önkol, el bileği ve MKF eklem düzeyinde ölçüm seviyeleri*

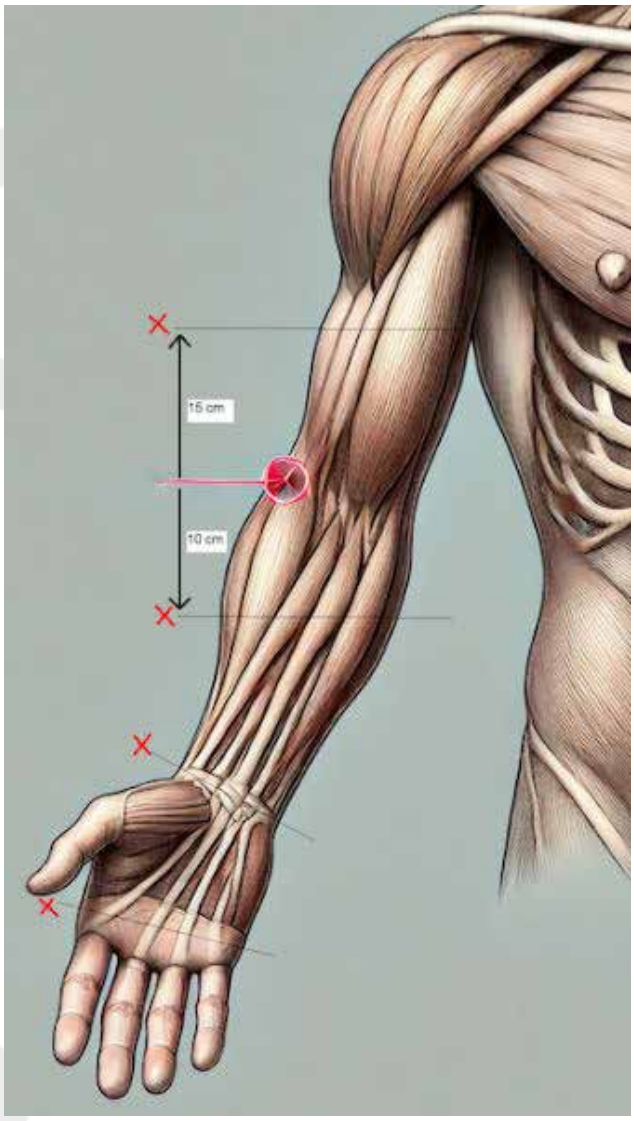


*Tablo 1: Ölçümler ile Çıkarılan Toplam Lenf Nodu Sayısı ve Metastatik Lenf Nodu Sayısı Arasındaki İlişki*

| | ÇLNS | | MLNS | |
|---|---|---|---|---|
| Değişkenler | r | p-value | r | p-value |
| Ameliyat Yapılan Kol ve Diğer Kol Arasındaki Çevresel Fark (cm) | 0.734 | 0.038* | -0.433 | 0.467 |
| Ameliyat Yapılan Önkol ve Diğer Önkol Arasındaki Çevresel Fark (cm) | 0.494 | 0.213 | -0.148 | 0.812 |
| Ameliyat Yapılan Bilek ve Diğer Bilek Arasındaki Çevresel Fark (cm) | 0.070 | 0.868 | 0.344 | 0.571 |
| Ameliyat Yapılan MKF Eklem ve Diğer MKF Eklem Arasındaki Çevresel Fark (cm) | -0.112 | 0.792 | 0.889 | 0.044* |

**p<0.05, r=Spearman correlation test, ÇLNS, çıkarılan toplam lenf nodu sayısı, MLNS: metastatik lenf nodu sayısı*

## SB-037

## 187 Hastada Yapılan Bir Çalışma; Dermatoloji Tarafından Ön Tanıları Konulan ve Cerrahi Sınırları Belirlenen Lezyonlar ile Plastik Cerrahi Tarafından Ön Tanıları Konulan ve Cerrahi Sınırları Belirlenip Çıkartılmış Lezyonların Karşılaştırılması

Servet Elçin Alpat, Ali Açıkbaş, Burak Kaya, Savaş Serel

*Ankara Üniversitesi Tıp Fakültesi, Plastik Rekonstrüktif ve Estetik Cerrahi Ana Bilim Dalı, Ankara*

**Giriş:** Cilt kanserleri dünya üzerinde en çok tanı alan kanserlerdir. Cilt kanseri insidansı yaşlanan nüfus, artan güneş ışını maruziyeti ve cilt kanseri tespitindeki gelişmeler nedeniyle artmaktadır. Günümüz pratiğinde çok fazla sayıda hasta plastik, rekonstrüktif ve estetik cerrahi polikliniğine cilt lezyonları şikayetiyle başvurmaktadır. Detaylı bir öykü ve fiziksel muayene sonrasında alınan doku biyopsisi cilt kanserlerinin teşhisi için standart hale gelmiştir. Dermatoloji tarafından yapılan muayene sonucunda konulan ön tanı ve eksizyon öncesinde ile belirlenmiş cerrahi sınırlar da bu hastaların yönetiminde çok önemlidir. Fakat yüksek hasta sayıları nedeniyle bu lezyonların dermatoloji konsültasyonu hem hastalar için hem de ilgili bölümler için büyük bir zaman ve iş gücü kaybı oluşturmaktadır. Bu çalışmanın amacı, Dermatoloji kliniği tarafından ön tanısı konulup, cerrahi sınırları belirlenmiş ve bu sınırlara göre Plastik Cerrahi tarafından eksize edilmiş 97 hastaya (İşaretli) ait lezyon ile Plastik, Rekonstrüktif ve Estetik Cerrahi kliniği tarafından muayene edilip ön tanısı konulmuş ve NCCN kılavuzlarına göre eksize edilmiş 90 hastaya (İşaretsiz) ait lezyonun cerrahi sınırlar ve güvenliği açısından karşılaştırmasını içermektedir.

**Yöntem:** 2020-2024 yılları arasında Plastik, Rekonstrüktif ve Estetik Cerrahi kliniğinde tedavi görmüş 187 hastada prospektif olarak yapılmıştır. Dermatoloji kliniği tarafından muayene edilerek ve dermoskop ile ön tanısı konulmuş ve cerrahi sınırları belirlenmiş 97 hastaya plastik cerrahi tarafından eksizyon uygulanmıştır. Plastik, Rekonstrüktif ve Estetik Cerrahi kliniğindeki doktorlar tarafından alınan detaylı öykü ve fizik muayene sonucunda belirlenen ön tanı ile NCCN kılavuzları kullanılarak düşük ve yüksek risk olarak sınıflandırılan lezyonlar uygun sınırlarla eksize edilmiştir. Daha sonra bu lezyonlar standart histolojik postoperatif sınır değerlendirmesi ile incelenmiştir. Bu iki grup arasında cerrahi sınır pozitifliği, ön tanı ve histopatolojik tanı karşılaştırılması, tümör tipleri, BCC alt tipleri, BCC ve SCC içi en yakın cerrahi sınır, derin sınır ve tümör kalınlığı ve tümör lokalizasyonları karşılaştırılmıştır.

**Bulgular:** Ortalama hasta yaşı 69'dur.(91-2) Dermatoloji tarafından cerrahi sınırları çizilerek eksize edilmiş 97 hastanın 7'sinde (%7,21) cerrahi sınır pozitif iken, plastik cerrahi tarafından sınırları belirlenerek eksize edilen 90 hastanın 9'unda (%12,22) cerrahi sınır pozitif gelmiştir. (Şekil 1) Dermatoloji tarafından yapılan muayene sonrasında yazılmış konsültasyon formunda ön tanısı belirtilmiş olan 73 hastanın 64'ünde (%87,67) histopatolojik tanı korelasyon gösterirken 9'unda(%12,32) farklıdır. (Şekil 2) Dermatoloji işaretli hastaların lezyonlarının 68'i BCC (%70,1), 13'ü SCC (%13,40) ve 7'si BSC (%7,21) iken plastik cerrahi tarafından eksize edilmiş hastaların 45'i BCC (%49,99), 15', BSC (%16,66) ve 11'i SCC'dir. (%12,22) (Şekil 3 ve 4)Dermatoloji işaretli hastalarda BCC alt tipleri Mikst %47, Nodüler %21 ve İnfiltratif %19'du iken plastik cerrahi tarafından eksize edilmiş hastalarda BCC alt tipleri Mikst %35, Nodüler %29 ve İnfiltratif %18'dir. (Şekil 5 ve 6) Literatürde BCC ile yapılan bir çalışmada en sık alt tip nodüler iken ikinci sıklıkta Mikst tip gözlenmektedir. Ortalama cerrahi sınırlar karşılaştırıldığında BCC için dermatoloji işaretli hastalarda en yakın cerrahi sınır, derin sınır ve tümör kalınlığı sırasıyla 3,39, 2,26 ve 2,31 iken plastik cerrahi tarafından eksize edilmiş hastalarda sırasıyla 2,82, 2,24 ve 2,22'dir. Ortalama cerrahi sınırlar SCC için karşılaştırıldığında dermatoloji işaretli hastalarda en yakın cerrahi sınır, derin sınır ve tümör kalınlığı sırasıyla 3,45 mm, 2,4 mm ve 2,31 mm iken plastik cerrahi tarafından eksize edilmiş hastalarda sırasıyla 3,07 mm, 2,08 mm ve 2,38 mm'dir.(Şekil 7 ve 8) Tümör lokalizasyonları incelendiğinde literatür ile uyumlu olarak dermatoloji işaretli hastalarda Baş boyun 59 (%60,82) hasta ile plastik cerrahi tarafından eksize edilmiş hastalarda baş boyun 74 (%82,22) hasta ile ilk sıradadır. (Şekil 9). Medial kantus gibi derin eksizyon planlarının net olmadığı zor bölgelerde cerrahi sınır pozitifliği daha sık görülmektedir. Çalışmadaki hastaların yüz bölgesindeki lezyonlarının dağılımı incelenmiş ve her iki grupta da nazal dorsum en sık cilt kanseri görülen bölge olmuştur. Literatürde yapılmış BCC ile ilgili bir çalışmada tümür lokalizasyonu %86 ile en sık baş boyun bölgesi iken, baş boyun bölgesinde de %25.5 ile en sık burun lokalizasyonu bulunmuştur. (Şekil 10 ve 11)

**Sonuç:** Cilt kanserlerinin artan insidansı ile birlikte bu hastaların tanı, tedavi ve takibinde plastik cerrahinin rolü büyüktür. Bu lezyonların tek seansta tam eksizyon şansını arttırmak ve gereksiz agresif cerrahi girişimlerden kaçınmak çok önemlidir. Bu noktada bu lezyonların dermatoloji tarafından muayene edilip ön tanılarının ve cerrahi sınırlarının belirlenmesindeki önem yadsınamaz. Bu yaklaşım artan hasta sayıları ve dermatoloji konsültasyonu yapılamayan bölgeler nedeniyle her zaman mümkün olmayabilir. Bu çalışma bizlere detaylı öykü ve fizik muayene sonrasında güncel kılavuzlar kullanılarak çıkarılan lezyonlarda güvenli cerrahi sınırların yakın oranlarda elde edilebileceğini göstermektedir.

**Anahtar Kelimeler:** BCC, Cilt Kanseri, SCC, Cerrahi Sınır

*Dermatoloji Kliniği Tarafından İşaretlenmiş Lezyon Preoperatif Fotoğrafı*

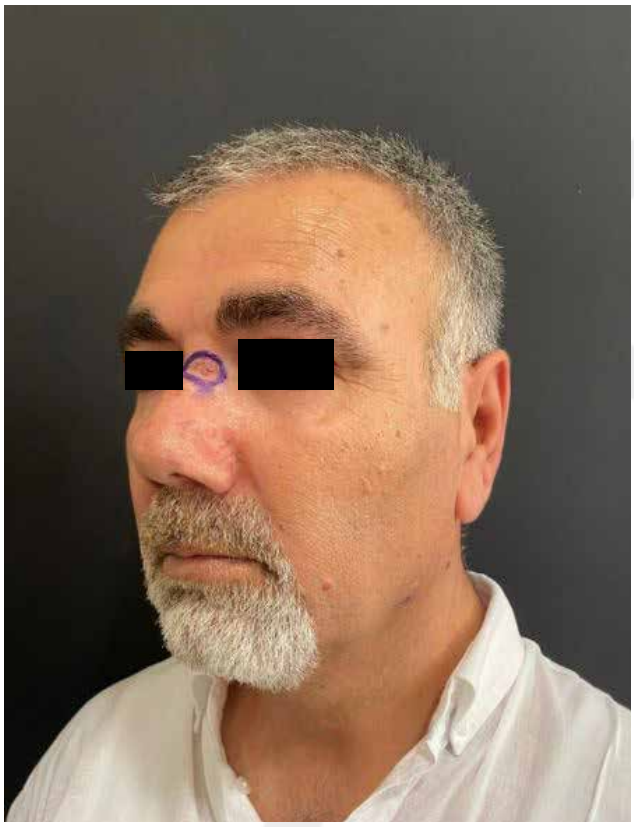

*Dermatoloji Kliniği Tarafından İşaretlenmiş Lezyon Preoperatif Fotoğrafı*

*Cerrahi Sınırı Pozitif Olan Hastalar*

| | Toplam Hasta Sayısı | Cerrahi Sınır Pozitif Hasta Sayısı |
|---|---|---|
| İşaretli Hastalar | 97 | 7 |
| İşaretsiz Hastalar | 90 | 11 |

*Cerrahi Sınır Pozitif Olan Hastalar*

## SB-038

## Yüzdeki Nonmelanositik Cilt Tümörlerinde Eş Zamanlı Rekonstrüksiyon ile Açık Cerrahi Tekniğin Klinik Sonuçlara Etkilerinin Karşılaştırılması

Murat Deha Uruç, Buğra Mert Aytekin, Şeyda Güray

*Marmara Üniversitesi Tıp Fakültesi,Plastik Rekonstruktif ve Estetik Cerrahi Ana bilim dalı, İstanbul*

**Giriş:** Cilt kanseri en yaygın beşinci kanser türüdür. Önümüzdeki yıllarda ölümlerin ana nedeni ve ortalama yaşam süresinin uzamasının önündeki en büyük engel olarak kalp hastalıklarının önüne geçeceği tahmin edilmektedir. Ne var ki cilt tümörleri görülebilir olmaları nedeniyle erken tanıya olanak sağlamaktadır. Tanı sonrası sağlam cerrahi sınırlar ile eksize edildiğinde büyük oranda tamamen tedavi edilmiş olurlar. Sağlam cerrahi sınırlar tümörün tedavi edilmesini sağladığı gibi nüksü de engelleyen bir faktördür. Mohs cerrahisinde lezyonun topografik haritası kullanılarak aşamalı şekide cerrahi sınırlardan eksizyon yapılmaktadır. Tüm cerrahi sınırlar temiz olana kadar bu işleme devam edilerek sağlam cerrahi sınırlar sağlanır. Rekürren tömörler, periorbital bölge, göz kapakları, nazolabial kıvrım veya burun-yanak açısı, postauriküler bölge, heliks, dış kulak yolu, alın ve skalp gibi tümör nüksü için yüksek riskli bölgelerde, önemli estetik ünitelerde bulunan tümörlerde, morfeaform alt tiplerinde, skar dokusunda seçilemeyen lezyonlarda Mohs cerrahisi önerilmektedir. Bazal hücreli karsinomda (BHK) %99, Skuamöz hücreli karsinomda %95 kür oranı sağlamaktadır. Fakat Mohs cerrahisi ülkemizde her merkezde uygulanmamaktadır. Mohs cerrahisi için endikasyon kabul edilen durumlarda tümörlerin ilk eksizyonundan sonra meydana gelen defektin açık şekilde takip edilmesi ve sağlam sınırlar elde edildiğinde onarılması da literatürde yer bulmuştur.

Bu çalışmanın amacı yüzde SHK ve BHK ile başvuran hastalarda '' açık bırakma ile eş zamanlı onarım arasındaki klinik farkları istatiksel olarak değerlendirmektir.

**Hastalar ve Method:** 2019-2024 yılları arasında kliniğimizde malign cilt tümörü tedavisi yapılmış hastalar retrospektif olarak tarandı. Çalışma dahil edilme kriterleri hastalarda BHK ya da SHK'un bulunması ve bunların yüz bölgesinde olmasıydı. Boyun bölgesinde malignitesi bulunan ve BHK, SHK dışında patolojisi olan hastalar çalışma dışı bırakıldı.

Hastalar SHK ve BHK grubu olarak 2'ye ayrıldı. Gruplar ayrıca kendi içinde eksizyon sonrası açık bırakılıp daha sonra rekonstrükte edilenler (geç) ve eş zamanlı rekonstrüksiyon (eş zamanlı) yapılanlar olarak ikiye ayrıldı. Her iki grupta geç ve eş zamanlı alt grupların ortalama yaşları, sık görülen komorbid hastalıkları, tümörün patolojik alt tipi belirlendi. Sınır pozitiflikleri, reeksizyon gereksinimi ve tümör nüksü de değerlendirildi. Tüm gruplarda sonuçlar istatistiksel olarak karşılaştırıldı.

**Sonuç:** 46'sı erkek, 41'i kadın olmak üzere 87 hasta çalışmaya dahil edildi. Bazal hücreli karsinomun değerlendirildiği 1. grupta;

20 hasta BHK eksizyonu sonrası açık bırakılmıştı. Hastaların ortalama yaşı 65.6±11.9''du. En sık görülen komorbid hastalık hipertansiyondu. Tümör tipleri; infiltratif (10) nodüler(6) mikronodüler(2) süpüratif(1) ve ülseratif

(1) idi. Ortalama tümör çapı 3,3±2,1 cm² idi. 8 hastaya cerrahi sınır devamlılığı nedeniyle reeksizyon uygulandı. Geçirilen ortalama cerrahi sayısı:1.4 idi. Hiçbir hastada nüks gözlenmedi.

46 hastaya BHK eksizyonu sonrası eş zamanlı onarım yapıldı. Hastaların ortalama yaşı 67.4 ±12.44. En sık görülen komorbid hastalık hipertansiyondu. Tümör tipleri; nodüler (26), infiltratif (9), süperfisyal (5), mikronodüler (3), morfeiform (1),nodülokistik (1),keratotik (1) idi. Ortalama tümör çapı 3,2±3,2 cm² idi.19 hastaya cerrahi sınır devamlılığı nedeniyle reeksizyon uygulandı. Geçirilen ortalama cerrahi sayısı:1.41'di. Hiçbir hastada nüks gözlenmedi.

Skuamöz hücreli karsinomun değerlendirildiği 2. grupta; 6 hasta SHK eksizyonu sonrası açık bırakıldı. Hastaların ortalama yaşı 80.5 ±8.55'ti. En sık görülen komorbid hastalık hipertansiyondu. Tümör tipleri; tüm hastalarda non spesifik tipti. Ortalama tümör çapı 4,5±2,3 cm² idi. 2 hastaya cerrahi sınır devamlılığı nedeniyle reeksizyon uygulandı Ortalama geçirilen cerrahi sayısı:1.33'tü. Hiçbir hastada nüks gözlenmedi.

15 hastaya SHK eksizyonu sonrası eş zamanlı onarım yapıldı. Hastaların ortalama yaşı 69.67± 17.01'di. En sık görülen komorbid hastalık hipertansiyondu. Tümör tipleri; non spesifik (8), konvansiyonel (3),infiltratif(1) keratinize tip(1) idi. Ortalama tümör çapı 6,2±6,7 cm² idi. 7 hastaya cerrahi sınır devamlılığı nedeniyle reeksizyon uygulandı. Ortalama geçirilen cerrahi sayısı:1.47 idi. 1 hastada nüks gözlendi

BHK grubunda açık bırakılan grup ile onarım yapılan alt gruplarda bulunan hastaların aralarında yaş ortalamaları (p:0,285), tümör çapları (p:0,460), cerrahi sonrası sınır pozitifliği (p:0,921), tümör negatif oluncaya kadar yapılan ortalama operasyon sayıları (p:0,461) bakımından istatistiksel olarak anlamlı bir fark bulunmamıştır. Nüks her iki grupta da hiçbir hastada görülmemiştir.

SHK grubunda açık bırakılan grup ile onarım yapılan alt gruplarda bulunan hastaların aralarında yaş ortalamaları (p:0,253), tümör çapları (0,275), sınır pozitifliği (p:0,576) tümör negatif oluncaya kadar yapılan ortalama operasyon sayıları (p:0,299) bakımından istatistiksel olarak anlamlı bir fark bulunamamıştır. İki grup nüks açısından karşılaştırıldığında da anlamlı bir fark bulunmamıştır. (p:1.0)

**Tartışma:** Malign cilt tümörlerinin cerrahi eksizyonu, tümör tedavisinin önemli bir basamağını oluşturmaktadır. Tümörün sağlam cerrahi sınırlar ile çıkarılması lokal nüksü engellediği gibi SHK gibi malignitelerde lenf nodu metastazı ya da uzak metastazları da engelleyerek hastanın yaşam süresine katkı sağlar. Ne var ki çıkarıldığı anda cerrahi sınır analizinin yapılabildiği Mohs cerrahisi dışında, cerrahi sınır sağlamlığını kesin olarak sağlayan bir yöntem bulunmamaktadır. Frozen incelemeler cerrahi sınırların intraoperatif değerlendirilmesinde kullanılsa da sonucu beklemek zaman alır ve sadece %86 ile %94 arasında doğruluk oranına sahiptir. (1)

Bu durum bizi daha önce nüks etmiş ya da patolojik özellikleri, bulunduğu anatomik bölge itibarı ile nüks ihtimali yüksek ya da önemli estetik ünitelerde bulunan tümörlerin tedavisinde zorlayabilir. Daha çok cilt altında nodüler görünümde olan ya da etraftaki premalign lezyonlarla bitişik olan, yaygın eritemin eşlik ettiği zeminde bulunan tümörlerde negatif cerrahi sınır sağlamamız zor olabilir. Bu durumda tümörün açık bırakılması ve cerrahi sınırların patolojik analizi sonrası nihai onarımı yapmak seçeneklerden biri olabilir. Cerrahi sınır pozitiflikleri rekonstrüksiyon için kullandığımız fleplerdeki tümör invazyon durumunun bilinememesi ile sonuçlanabilir ve rekonstrüksiyon için kullanılan flebin ya da greftin de lokal eksizyonunu gerektirebilir. Bu nedenle eksizyon sonrası defektin açık kalması gerektiğini savunan yayınlar vardır(1) Açık bırakmanın skar kalitesi üzerine olan negatif etkisi ya da açık yaranın takibinde gelişebilecek enfeksiyon gibi komplikasyonlar tam tersini savunan yayınların ortaya çıkmasına neden olmuştur.(2, 3) Çalışmamızın kısıtlılıkları skar kalitesi, komplikasyon ve maliyet gibi cerrahi teknik tercihini değiştirebilecek diğer faktörlerin çalışılmamış olmasıdır.

Fakat çalışma sonuçlarımız ile iki cerrahi yaklaşım sınır pozitifliği, nüks ve tümörün tamamen tedavisi için gereken operasyon sayıları bakımından biribirinden farklı bulunmadığından hastaların yaşam sürelerine etki edecek faktörlerin cerrahi tercih ile değişmediğini öngörmekteyiz.

Kaynak:

1. Escobar V, Zide MF. Delayed repair of skin cancer defects. J Oral Maxillofac Surg 1999;57:271-279; discussion 279-280

2. Thomas JR, Frost TW. Immediate versus delayed repair of skin defects following resection of carcinoma. Otolaryngol Clin North Am 1993;26:203-213

3. Rudolph R, Miller SH. Reconstruction after Mohs cancer excision. Clin Plast Surg 1993;20:157-165

**Anahtar Kelimeler:** BCC, SCC, Açık bırakma

## SB-039

## İlk Eksizyonunda Patoloji Sonucu Pozitif ve Yakın Sınır Gelen Deri Tümörlerinin Cerrahi Sınır Genişletme Operasyonu ve Patoloji Sonuçları

Ragıp Ruhat Balık[1], Fatma Kilvan Cansı[1], Dilara Sabur[1], Ayşe Selin Üzbe[1], Pakize Pelin Üzbe[1], Hazal Can[1], Abdullah Yavuz[1], Deniz Arjen Baran[1], Mustafa Mert Okumuş[1], Hikmet Can Doğruel[1], Uğur Kaan Kalem[2], Merdan Serin[1]

*[1]İstanbul Medeniyet Üniversitesi Göztepe Prof. Dr. Süleyman Yalçın Şehir Hastanesi Plastik Rekonstrüktif ve Estetik Cerrahi Anabilim Dalı, İstanbul*
*[2]Kastamonu Eğitim ve Araştırma Hastanesi, Plastik Rekonstrüktif ve Estetik Cerrahi Anabilim Dalı, Kastamonu*

**Giriş:** Cilt kanseri dünya çapında önemli bir halk sağlığı sorunu olarak kabul edilmektedir. En sık tanı konulan kanserler melanom dışı cilt kanseri (NMSC) ve kutanöz malign melanomdur (MM) (1). NMSC, melanositlerden kaynaklanmayan bir grup kutanöz lezyonu temsil eder. NMSC'nin en yaygın formları skuamöz hücreli karsinom (SCC) ve bazal hücreli karsinomdur (BCC) (2). Ayrıca SCC'ye dönüşebilen bir kutanöz lezyon olan aktinik keratoz (AK) da tarif edilmiştir. Özellikle ultraviyole ışınlarına aşırı maruz kalma nedeniyle ortaya çıkar [3]. MM, kutanöz maligniteye bağlı ölümlerin %80'ine neden olur ve dünya çapında teşhis edilen neoplazilerin %16'sını temsil eder (4).

**Araç ve Yöntem:** Bu retrospektif çalışmaya Temmuz 2019 ile temmuz 2024 tarihleri arasında kliniğimizde lokal ve genel ameliyathanede sınır genişletme cerrahisi yapılmış 37 BCC(basal cell carcinoma), 21 SCC(scuamoz cell carsinoma) ve 14 MM(malign melanoma) totalde 72 cilt tümör hastası çalışmaya dahil edildi. Hastaların Demografik bilgileri, ilk eksizyenel biyopsisininde konulan makroskopik sınırlar ve patoloji sonucu, sınır genişletme operasyonunda konulan makroskopik sınırlar ve patoloji sonuçları kaydedilmiştir. Veriler IBM SPSS-27 İstatik analiz programı analiz edildi.

**Sonuçlar:** Çalışmamıza yaş ortalaması 67.6 ±15.1 olan 43 erkek 29 kadın olmak üzere toplam 72 hasta alınmıştır. Hastalarımızın 37 tanesi BCC, 21 tanesi SCC ve 14 tanesi MM. Çalışmamızda hastaların cinsiyet ile yaş arasında anlamlı ilişki gözlenmiştir. kadın hastaların yaş ortalaması erkek hastalara göre istatistiksel olarak anlamlı şekilde düşük bulunmuştur ($p<0.05$). Çalışmamızda en sık çilt tümörleri sırayla %26 ile burun %18 ile göz çevresinde saptanmıştır. Çalışmamızda sınır genişletme patoloji sonuçları %34' ü skar dokusu %27'i yabancı cisim reaksiyonu skar dokusu şeklinde gelmiş olup herhangi bir sınır belirtilmemiştir. ilk operasyonda konulan sınır ile 2. Operasyonda konulan sınırlar arsında ve cilt tömörünün cinsi ile konulan sınırlar arasında istatistiksel olarak fark vardır($p<0.05$). Sınır genişletme operasyon sonrası %7 hastanın patolojisinin sınırları pozitif gelmiştir. Patolojide sınır pozitifliği ile tümör çeşidi arasında ilişki bulunmamıştır($p>0.05$).

**Tartışma:** Kliniğimizde en çok tercih edilen cilt biyopsisi türü çoğunlukla eksizyoneldir; diğer insizyonel, punch ve tıraş gibi biyopsilerden daha güvenilirdir ve tekrarlama riski daha düşüktür. Bizim çalışmada olduğu gibi literatürdeki diğer çalışmalara göre de BCC için ilk yapılan eksizyonda 5 mm sınır yeterli olsada vücudun her bölgesinde burun, göz çevresi, perioral alanlarda bu herzaman mükün olmamaktadır(4-6). Çalışmamızda BCC ilk eksizyonel biyopsi sonucu marjin pozitif olmayıp <1mm olan hastalara yapılan reeksizyonda patoloji sonuçları skar gelmiştir bu durumda reeksizyon yerine takip önerilebilir mi sorusu ortaya çıkmaktadır.

**Sonuçlar:** BCC 5 mm ile eksizyonu ve sınır pozitifliği dışında reeksizyondan kaçınılması. SCC ve MM geniş sınırlar ile eksizyonu uygudur. Özellikle SCC ve MM hastalarında son margin negatifliğinden emin olmadıkça flep ile onarım yapılmaması gerekmektedir. Cilt kanserleri toplumda çok yaygındır, bu tümörlere yaklaşım, takip ve tedavi için daha fazla çalışma yapılması gerekmektedir.

**Referanslar**

1. Gordon, R. Skin cancer: An overview of epidemiology and risk factors. Semin. Oncol. Nurs. 2013, 29, 160–169. [Google Scholar] [CrossRef] [PubMed]

2. Philipp-Dormston, W.G.; Müller, K.; Novak, B.; Strömer, K.; Termeer, C.; Hammann, U.; Glutsch, J.W.; Krähn-Senftleben, G.; Lübbert, H.; Koller, M.; et al. Patient-reported health outcomes in patients with non-melanoma skin cancer and actinic keratosis: Results from a large-scale observational study analysing effects of diagnoses and disease progression. JEADV 2018, 32, 1138–1146. [Google Scholar] [CrossRef] [PubMed] [Green Version]

3.Dodds, A.; Chia, A.; Shumack, S. Actinic keratosis: Rationale and management. Dermatol. Ther. 2014, 4, 11–31. [Google Scholar] [CrossRef] [PubMed] [Green Version]

4.Avilés Izquierdo, J.A.; Molina López, I.; Sobrini Morillo, P.; Márquez Rodas, I.; Mercader Cidoncha, E. Utility of PET/CT in patients with stage I–III melanoma. Clin. Transl. Oncol. 2019. [Google Scholar] [CrossRef] [PubMed]

5.Patel SS, Cliff SH, Ward BP, Incomplete removal of basal cell carcinoma: what is the value of further surgery? Oral Maxillofac Surg 2013; 17: 115- 118.

6. Farhi D, Dupin N, Palangié A, Carlotti A, Avril MF. Incomplete excision of basal cell carcinoma: rate and associated factors among 362 consecutive cases. Dermatol Surg 2007; 33: 1207-1214. 18) Nagore E, Grau C, Molinero J, Fortea JM. Positive margins in basal cell carcinoma: relationship to clinical features and recurrence risk. A retrospective study of 248 patients. J Eur Acad Dermatol Venereol 2003; 17: 167-170.

7. Griffiths RW. Audit of histologically incompletely excised basal cell carcinomas: recommendations for management by re-excision. Br J Plast Surg 1999; 52: 24-28.

**Anahtar Kelimeler:** BCC, SCC, MM, Sınır Genişletme

*sınır genişletme ppatoloji sonucu*

| | sayı | yüzde |
|---|---|---|
| Yabancı cisim reaksiyonu ve skar dokusu | 45 | %62 |
| Rezidü tümör | 12 | %16.2 |
| Diğerleri | 15 | %20 |

## SB-040

## Skuamoz Hücreli Karsinomda Sentinel Lenf Nodu Biyopsisinin Kullanımı-Klinik Deneyimimiz Ve Literatür Karşılaştırması

Görkem İrem Oktay, Erol Benlier

*Trakya Üniversitesi Tıp Fakültesi, Plastik Rekonstrüktif ve Estetik Cerrahi ABD, Edirne*

**Giriş:** Squamoz hücreli karsinom (SCC) en sık 2. Malign melanom (MM) dışı kanserdir ve güneşe maruziyetin artmasıyla birlikte baş boyun kanserlerinde sıklığı giderek artmaktadır. 1Sentinel lenf nodu biyopsisi (SLNB) MM'de ve Merkel hücreli kanserde standart yaklaşımdır.2 Yaklaşık 20 yıl önce ilk defa oral SCC'de SLNB yapılmıştır.3 Vakaların kabaca %85'inde bölgesel lenf nodu ilk metastaz bölgesidir. 5 yıllık hayatta kalma oranı, lokal hastalık için %90'ın üzerindeyken, bölgesel düğüm metastazı oluştuğunda kabaca %30'a düşer.4 Bununla birlikte, uzun dönem takipli birçok prospektif çok-kurumlu çalışmanın güvenli ve güvenilir bir evreleme aracı olduğunu göstermesine rağmen SCC için dünya çapında sınırlı sayıda ünitede sunulmaktadır. 5 SLNB'nin yüksek riskli kutanöz SCC için herhangi bir faydası olup olmadığı belirsizliğini sürdürmektedir.6 Amacımız baş ve boyundaki kutanöz SCC'nin tedavisinde SLNB'yi kullanan serimizi raporlamak ve gelecekteki çalışmaların en iyi şekilde tasarlanması için güncel raporlara verilerimizi eklemektir.

**Method:** Kutanöz SCC ve SLNB ile ilgili Temmuz 2013 yılından Haziran 2020'ye kadar yayınlanan literatürü gözden geçirdik. İnvaziv kutanöz SCC tümör tanısı alıp ve yüksek risk kriterlerinden (rekürrens, immünsüpresyon, radyoterapi, hızlı büyüme, kronik inflamasyon, skalpte >1cm, yüzde >6mm) 2 tanesine sahip olup SLNB uygulanan 410 hasta bulundu. Kliniğimizde bu kriterlere sahip 26 vaka ile karşılaştırıldı. Literatür ile benzer şekilde tüm vakalar 1 ml 99TC ile tümör sahasının 4 kadranına eşit miktarda enjeksiyon yapılarak işaretlendi.

**Sonuç:** Retrospektif literatür taramasında belirtilen kriterlere uygun 410 hasta bulundu. Hastaların 245 tanesi erkek, 155 tanesi kadındı. Ortalama yaş 67,2 olarak hesaplandı. Vaka başına ortalama 2,9 sentinel lenf nodu toplandı. Hastalar ortalama 40,5 ay takip edildi. Toplam 42 metastatik olarak raporlanan sentinel lenf nodu biyopsisi sonucu olan hastaya tamamlayıcı olarak lenf nodu diseksiyonu (LND) prosedürü uygulandı. LND sonucunda 15 hastanın patoloji sonuçlarında metastaz saptandı. Sentinel lenf nodu biyopsi negatif gelen 368 hastanın 27 tanesinde 3 yıl içerisinde lenf nodu metastazı tespit edildi. Kliniğimizde yaptığımız 26 vakada 1 tane hastanın SLNB sonucu pozitif olmasına rağmen lenf nodu diseksiyonu negatif sonuçlandı. 2 tane SLNB sonucu negatif olan hastanın bir tanesi 3, diğerinde 11 yıl sonra kliniğimize palpabl lap ile başvurdu. Hastaların ikisine de LND yapıldı. Ancak patoloji sonuçlarında metastaz negatif olarak sonuçlandı.

**Tartışma:** SCC için SLNB'nin uygulanma kriterleri açısından literatürdeki verilerin heterojen olması nedeniyle bir fikir birliği yoktur. Uzun dönem sağkalıma etkisi ve maliyet etkinliği tartışmalıdır.6 Prosedürü uygulayan cerrah, nükleer tıp ekibi, değerlendiren patolog da dahil olmak üzere sonuçları etkileyen bir çok faktör vardır.7 Literatür taraması ile kliniğimizin sonuçları karşılaştırıldığında her hastanın kendine özgü olan lenfatik dolaşımı sebebiyle SLNB lenf nodu metastazı açısından kesin tanı sağlayamamaktadır. Ancak deneyimli merkezlerde yapıldığında önemli bir grup hastada LND'yi önleyerek gereksiz morbiditeyi engellemektedir. 8

**Anahtar Kelimeler:** lenf nodu metastazı, sentinel lenf nodu biyopsisi, squamoz hücreli kanser

## SB-041

## Dermatofibrosarkoma Protuberans'ın Cerrahi Yönetimi: Mevcut Uygulamalar, Klinik Sonuçlar ve Geleceğe Yön Veren Öneriler

Ahmed Şamil Güvel[1], Servet Güreşçi[2], Osman Kayan[1], Hasan Murat Ergani[1], Burak Yaşar[1], Ramazan Erkin Ünlü[1]

*[1]Ankara Bilkent Şehir Hastanesi, Plastik Rekonstrüktif ve Estetik Cerrahi Anabilim Dalı, Ankara*
*[2]Ankara Bilkent Şehir Hastanesi, Tıbbi Patoloji Anabilim Dalı, Ankara*

**Giriş:** Dermatofibrosarkoma protuberans (DFSP) nadir görülen, dermal kökenli bir tümördür ve lokal nüks etme eğilimi yüksektir. DFSP, dev hücreli fibroblastoma olarak da bilinir. Vakaların %90'ında COL1A1 ve PDGFB genlerinin t(17;22) kromozomal translokasyonu bulunur. Metastaz nadirdir, ancak lokal nüks nedeniyle akciğere uzak metastaz olabilir. Hematojen yayılım nadirdir, %5'ten az vakada görülür ve lenfatik yayılım seyrektir. DFSP vakalarının %90'ı düşük derecelidir, geri kalan %10'u fibrosarkom gibi daha yüksek dereceli sarkomatöz dönüşüm gösterir. DFSP her iki cinsi de eşit etkiler ve genellikle üçüncü ve dördüncü dekatlarda ortaya çıkar, ancak pediatrik vakalar da bildirilmiştir. Tümörlerin yarısı gövdede, %40'ı proksimal uzuvlarda ve %10-15'i baş ve boyunda gelişir.

Çoğu DFSP lezyonu, küçük, yavaş büyüyen, indüre, cilt renginde plaklar olarak başlar, zamanla pembe ve telanjiektazili mor renge dönebilir. Genellikle keloid benzeri bir görünüme sahip olup, yanlış teşhis edilip kortikosteroidlerle tedavi edilebilir. İleri vakalar deri nodülleri gösterir ve ülserleşebilir, kanayabilir. Fibrosarkomatöz dönüşüm gösteren daha malign DFSP formu da benzer şekilde ortaya çıkar.

Radikal rezeksiyon 5 cm normal deri marjını içermelidir. Mohs mikrocerrahisi lokal nüks oranlarını azaltmak için gereklidir. Adjuvan kemoterapi ve radyoterapi de faydalı olabilir.

**Hastalar ve Metod:** Mart 2019 ile Mayıs 2024 tarihleri arasında Ankara Bilkent Şehir Hastanesi Plastik Rekonstrüktif ve Estetik Cerrahi Bölümü tarafından opere edilen 23 dermatofibrosarkom protuberans tanılı hastanın klinik bilgileri retrospektif olarak tarandı.

Bu çalışmada, DFSP eksizyon ve rekonstrüksiyon vakaları incelenmiştir. Hastaların demografik bilgileri (yaş, cinsiyet), kaç defa operasyon geçirdiği, operasyon sayısını etkileyen faktörler, bu faktörlerin kitlenin uygun cerrahi sınır ile eksize edilmiş olmasına katkısı, tümör lokalizasyonu, ön tanılar, punch biyopsi sonrası olası tanılar, geniş cerrahi sınır ile patolojik cerrahi sınır karşılaştırması açısından tıbbi patoloji anabilim dalı ile koordineli olarak değerlendirilmiştir. Ayrıca cerrahi sınır pozitifliği durumunda gereken cerrahi sınır genişletme ve rekonstrüksiyon seçenekleri incelenmiştir. Ankara Bilkent Şehir Hastanesi Plastik Cerrahi Kliniği tecrübelerine göre multidisipliner yaklaşım önerilmiştir.

**Sonuç:** Totalde 23 hastanın verileri incelendi. Hastaların yaş ortalaması 41±11'idi. Hastaların %72'si erkek, %28'i kadındı. Hastaların hikayelerinden öğrenildiğine göre 20-25 senedir kitle mevcut olan 3 hasta da dahil hiçbirinde görüntülemelerde metastaz bulgusu yoktu. 23 hastanın hiçbirinde metastaz görülmedi. 5 Hastada benign tiroid nodülü mevcuttu. 2 Hastanın akciğer bulguları metastaz açısından incelenmişti. Bu hastalardan birinin bulguları KOAH ve geçirilmiş tüberküloza, diğerinin bulguları bronşit, KOAH ve sigara içiciliğine bağlanmıştı.

En sık ekstremitelerde ortaya çıktığı görüldü. Tümörlerin yarısının ekstremitelerde, %40'ının gövdede, %10'u da baş ve boyunda geliştiği görüldü. Hastaların %77si eksizyon greft, %18'i eksizyon primer ile onarıldı ve sadece 1 hastaya ilk vakada flep ile onarım yapıldı. Flep ile onarım yapılmasının nedeni de torakal vertebra üzerinde olması ve greft ile onarımın başarılı sonuç vermeyeceğinin düşünülmesiydi.

Hastaların 7'sinden dermatoloji görüşü alındı. Dermatoloji görüşü alınan hastalarda ön tanılarda en sık DFSP(5) olduğu görüldü. Dermatolojinin diğer ön tanıları ise dermatofibrom(2), kutanöz lenfoma(2), epidermal kist(2), nörofibrom(1), sebase karsinom(1), bowen hastalığı(1), morfeiform bazal hücreli karsinom(1), leimyom(1), leimyosarkom(1), fibrosarkom(1) pilomatriksoma(1) olarak izlendi.

Dermatoloji görüşü alınan hastaların 4'ünden punch biyopsi alındı. Dermatoloji tarafından alınan punch biyopsi sonuçlarının hepsi CD34 pozitif boyanmış ve olası tanı DFSP olarak belirlendi.

8(%35) Hasta, dış merkez eksizyonel biyopsi tanılı DFSP ile tarafımıza başvurdu. Hastaların 8'i tanı ve ön tanı olmadan eksizyonel biyopsi için tarafımızca opere edildi.

Hastaların total olarak geçirdiği operasyon sayıları incelendiğinde; dış merkez eksizyonel biyopsi tanılı DFSP ile tarafımıza başvuran hastaların ortalaması 2,15 ile en yüksek bulundu. Dermatoloji konsültasyonu olmadan ve punch biyopsi alınmadan eksiyonel biyopsi için tarafımızca opere edilen hastaların ortalama operasyon sayısı 2 olarak izlendi. Dermatoloji tarafından ön tanı belirtilip punch biyopsi alınmış olan hastalarda ortalama operasyon sayısı 1,75 ve dermatoloji konsültasyonu olup biyopsi alınmamış hastalarda ortalama operasyon sayısı 1,33 olduğu görüldü.

Ameliyat notları cerrahi operasyon sırasına göre incelendiğinde ek operasyon ihtiyacını azaltan en önemli kriterin kas fasyasının eksizyonu olduğu görüldü. Ek operasyon gereken bütün hastalarda patoloji raporunda taban cerrahi sınırda tümör devamlılığı izlendi.

**Tartışma:** Plastik Cerrahinin DFSP tanısındaki amacı hastayı bir operasyon sonucu minimal morbidite, uygun yan ve taban cerrahi sınırları sağlayarak ve mümkünse rekürrens olmadan kanserden kurtarmaktır.

Patoloji sonucu DFSP çıkan kitlelerin ön tanıları dermatofibrom, epidermal kist, leimyom, pilomatriksoma gibi benign tümörler olabilmektedir. Bu ön tanılara bağlı eksizyon yapılması da hastaların tekrar tekrar opere edilmesini gerektirmiştir.

Patolojik ayırıcı tanıya giren keloid, nodüler fasit, leiyomyom/leiyomyosarkom gibi tümörler CD34 negatiftir. DFSP'nin aksine dermatofibrom yağ dokuyu infiltre etmez. CD34 ile damar tümörleri, perinörom, kaposi sarkom(HHV8 -), soliter fibröz tümör(STAT6 +), yüzeyel fibroblastik tümör de pozitif olabilmektedir.

Tıbbi Patoloji görüşüne göre punch biyopside CD34 pozitif mezenkimal tümör tanısı var ise kesin tanı konulamasa da yüksek olasılıkla DFSP çıkacaktır. İntraoperatif tıbbi patoloji konsültasyonu cerrahi sınırlar açısından %100 güvenli olmamakta ve patoloğun tecrübesine bağlı kalmaktadır. İğsi hücreli bir tümörü frozenda normal dokulardan ayırmak kolay olmamaktadır.

Dermatofibrosarkoma protuberans uygun marjinler ile eksizyon sonrası rekürrens oranları literatürde %13 olarak geçmektedir. Kemoterapi ve radyoterapinin etkililiği zayıftır. Kür ihtimali az, rekürrens ihtimali yüksek olan bu tümörün tedavisinde kemoterapi ve radyoterapiye güvenemeyeceğimiz için en değerli yaklaşım uygun cerrahi sınırla eksizyon sağlamaktır.

Bilkent Şehir Hastanesi Plastik Cerrahi Kliniği tecrübelerine göre multidisipliner yaklaşım önerilmiştir. Plastik cerrahi açısından DFSP ön tanısı olan hastalardan ilk olarak dermatoloji görüşü alınmalıdır. Dermatoloji tarafından da DFSP ön tanısı konulması durumunda punch biyopsi alınmasının istenmelidir. Gerek halinde punch biyopsi öncesinde ultrasonografi görülmesi değerlendirilmelidir. Takiben punch biyopsi sonucunda CD34 pozitifliği ve olası tanılarda DFSP mevcut ise diğer olası tanılar ile beraber değerlendirilip uygun karar verilmelidir. Cerrahi yan sınırlar açısından öneriler 3-5 cm olmakla beraber bu marjinlerin kararının tümörün bölgesine ve eksizyon sonrası onarılabilirliğine göre belirlenmesidir. Dermatofibrosarkoma protuberans olası tanılı hastalarda önerimiz uygun cerrahi marjinlerin ve taban derinliğinin sağlanması ile kas fasyasının da kitleye dahil edilmesidir. Bu algoritmanın izlenmesinin, tek operasyon ve minimal morbidite ile hastanın cerrahisinin yapılabilmesini sağlayacağını klinik tecrübelerimeze dayanarak söyleyebiliriz.

İleri çalışmalarda ise cerrahi sınırların daraltılmasının rekürrens ve sağkalıma etkisinin nasıl olabileceği incelenebilir. Birkaç dekat öncesinde malign melanomlar, meme kanserleri de çok daha geniş sınırlar ile eksize edilirken bu sınırlara gerek olmadığı yapılan çalışmalar ile kanıtlanmıştır. Dermatofibrosarkoma protuberans için de cerrahi sınır gerekliliğinin daha kısa marjinler olduğu kanıtlanırsa eksizyon sonrası rekonstrüksiyon işlemleri kolaylaşacak ve hastanın morbiditesi azalacaktır.

**Anahtar Kelimeler:** Dermatofibrosarkom, Cerrahi sınır, Cilt kanserleri, Tedavi seçenekleri

*Dermatofibrosarcoma protuberans*

*Dermatofibrosarcoma protuberans hastaları, Ön ve Olası tanılar, Punch biyopsi, Kas Fasyası Eksizyonu ve Toplam Cerrahi Sayısı*

| Hasta | Dermatoloji Konsultasyon Tanı/Ön Tanı | Punch Biyopsi | Punch Biyopsi Sonucu Olası Tanılar | Punch Biyopsi CD34+ Boyanma | Toplam Operasyon Sayıları | Kas Fasyası Eksizyonunun Yapıldığı Operasyon |
|---|---|---|---|---|---|---|
| 1 | Dış Merkez Eksizyonel Biyopsi Tanılı DFSP | - | - | - | 2 | 2 |
| 2 | Dış Merkez Eksizyonel Biyopsi Tanılı DFSP | - | - | - | 2 | 2 |
| 3 | Dış Merkez Eksizyonel Biyopsi Tanılı DFSP | - | - | - | 2 | 2 |
| 4 | Dış Merkez Eksizyonel Biyopsi Tanılı DFSP | - | - | - | 2 | 2 |
| 5 | Dış Merkez Eksizyonel Biyopsi Tanılı DFSP | - | - | - | 2 | 2 |
| 6 | Dış Merkez Eksizyonel Biyopsi Tanılı DFSP | - | - | - | 2 | 2 |
| 7 | Dış Merkez Eksizyonel Biyopsi Tanılı DFSP | - | - | - | 2 | 2 |
| 8 | Dış Merkez Eksizyonel Biyopsi Tanılı DFSP | - | - | - | 3 | 3 |
| 9 | Dermatofibrom, Dermatofibrosarcoma protuberans, Nörofibrom | + | Dermatofibrosarcoma protuberans | + | 1 | 1 |
| 10 | Epidermal kist, Sebase karsinom, B hücreli lenfoma | + | Dermatofibrosarcoma protuberans | + | 2 | 2 |
| 11 | B hücreli kutanöz lenfoma, T hücreli lenfoma, Dermatofibrosarcoma protuberans | + | Dermatofibrosarcoma protuberans, Dermatofibrom | + | 2 | 2 |
| 12 | Morfeiform bcc, Bowen hastalığı | + | Dermatofibrosarcoma protuberans | + | 2 | 2 |
| 13 | Epidermoid kist, Leiyomyom, Pilomatriksoma, Dermatofibrom, Dermatofibrosarcoma protuberans, B-hücreli kutanöz lenfoma, T hücreli kutanöz lenfoma | - | - | - | 2 | 2 |
| 14 | Leiomyosarkom, Fibrosarkom, Dermatofibrosarcoma protuberans | - | - | - | 1 | 1 |
| 15 | Dermatofibrosarcoma protuberans | - | - | - | 1 | 1 |
| 16 | - | - | - | - | 1 | 1 |
| 17 | - | - | - | - | 1 | 1 |
| 18 | - | - | - | - | 2 | 2 |
| 19 | - | - | - | - | 2 | 2 |
| 20 | - | - | - | - | 2 | 2 |
| 21 | - | - | - | - | 2 | 2 |
| 22 | - | - | - | - | 3 | 2. |
| 23 | - | - | - | - | 3 | 1. |

## SB-042

# Onkolojik Rezeksiyona Bağlı Posterior Skalp Defektlerinin Alt Trapezius Myokutanöz Fleple Rekonstrüksiyonu

Mehmet Bayram[1], Mehmet Mesut İnan[2], Mehmet Fatih Akkoç[3]

*[1]Şanlıurfa Mehmet Akif İnan Eğitim ve Araştırma Hastanesi Plastik Rekonstrüktif ve Estetik Cerrahi*
*[2]Şanlıurfa Eyyübiye Eğitim ve Araştırma Hastanesi Plastik Rekonstrüktif ve Estetik Cerrahi*
*[3]Dicle Üniversitesi Tıp Fakültesi Plastik Rekonstrüktif ve Estetik Cerrahi ABD*

**Giriş:** Sırttaki en yüzeysel kas olan ve üçgen şeklindeki trapezius kası, oksiputtan 12 torasik vertebraya kadar uzanan geniş bir yapıya sahiptir. Kranialden kaudale doğru superior, transvers ve inferior olarak üç kısma ayrılır. Trapezius flebi ilk olarak 1984 yılında Nakajima ve Fujino tarafından bildirilmiştir(1). Başlangıçta myokütanöz ve kas flebi olarak tanımlanmış olup sonraki süreçlerde propeller tarzda cilt flebi ve serbest flep olarak da kullanılmıştır. Trapezius kası flep olarak kullanıldığında, çoğu kas flebinin aksine, kasın tamamı kullanılmaz, flep cerrahisinde kullanılan kısmına göre alt veya üst trapezius flep olarak sınıflandırılır. Üst trapezius myokutanöz flebi yüzeysel servikal arter tarafından beslenirken alt trapezius myokutanöz flebi dorsal skapular arter tarafından beslenir. Mathes ve Nahai sınıflandırmasına göre, trapezius kas flebi Tip II dolaşım paternine sahiptir(1). Trapezius myokutanöz flebi, baş-boyun bölgesine radyoterapi öyküsü olan hastalarda, serbest flep cerrahisinin uygun olmadığı hastalarda baş ve boyun rekonstrüksiyonu için güvenli bir biçimde kullanılabilmektedir(2).

Bu çalışmanın amacı; posterior skalp bölgesinde lokalize malign lezyonların rezeksiyonlarını takiben gelişen kemik ve dura defektlerinde alt trapezius myokutanöz fleple rekonstrüksiyonu yapılan hastaların sunulması planlanmaktadır.

**Materyal-Metod:** 1 Ocak 2021-1 Ocak 2024 tarihleri arasında polikliniğimize saçlı deri posterior bölgede akıntılı ülsere kitle nedeniyle başvuran ve yapılan insizyonel biopsi sonuçları malignite lehine yorumlanan yaşları 64-82 arasında değişen 3'ü kadın 1'i erkek toplamda 4 hasta çalışmamıza dahil edildi. Her 4 hastanın da tanısı skuamöz hücreli kanser konulmuştur. Fizik muayene ve gerekli görüntüleme yöntemleri yapıldıktan sonra hastalara operasyon planlanmıştır. Görüntüleme yöntemlerinde kemik invazyonu görülen hastalar beyin cerrahiye preoperatif dönemde konsülte edilmiştir.

**Cerrahi teknik:** Hastalar genel anestezi altında pron pozisyonunda operasyona alındı. Tümör dokusu en az 1 cm'lik salim sınırlarla eksize edildi, tümörün periostta devamlılığı gözlenmesi üzerine periost da eksizyona dahil edildi. 2 hastada kranium kemiklerine invazyon gözlenmesi üzerine beyin cerrahi ekibi tarafından kraniotomi ve dura rekonstrüksiyonu uygulanmıştır. Eksizyon sonrası oluşan defekt için flep tasarlandı. Orta hat, skapula sınırları, rhomboid kaslar, trapezius kası ve dorsal skapular arter trasesi hasta dik ve kolları 90 derece fleksiyondayken işaretlendi. Trapezius kasının alt kısmını içerecek ve defekt alanı primer kapanacak şekilde dikey şekilli tasarlanan flebin sınırları çizildi. Tüm olgularda flebin kaudal kısmı skapula ucundan 10 cm'den uzakta yer aldı. Myokutanöz flep eleve edilirken trapezius kası sırttaki en yüzeysel kas olduğu için, altta yatan romboid majör ve latismus dorsi kasları kaslarının korunmasına dikkat edildi. Flep bir ada flebi olarak izole edildi ve posterior boyun insizyonlarından tünelize edilerek defekt alanına getirildi. Flep inseti boyun nötral pozisyondayken gerilimsiz olarak yapıldı. Sırt bölgesine bir hemovac dren ve alıcı bölgeye 2 adet penrose dren yerleştirildi. Donör ve alıcı alanlar emilebilir süturlerle kapatıldı. Ortalama 3.günde drenler çekildi. Postop dönemde flep nekrozu, seroma, yara yeri detaşmanı gibi herhangi bir komplikasyon gözlenmedi. Ortalama 6.günde hastalar taburcu edildi.. Hastaların 1. Ay poliklinik kontrollerinde herhangi bir komplikasyon olmadığı ve cerrahi sınırların patoloji raporunda salim olduğu görüldü.

**Tartışma:** Saçlı deri insan vücudundaki en kalın deri olup birbirine sıkıca bağlı 5 katmandan oluşmaktadır. Kalvaryum kemiklerinin dış bükeyliği ve yapısı, skalp cildinin sıkı ve bu benzersiz yapısı nedeniyle onkolojik rezeksiyonlara, travmaya ve diğer nedenlere bağlı olarak gelişen defektlerin rekonstrüksiyonu beraberinde çok sayıda zorluk taşımakta olup çok küçük defektler dışında primer olarak kapatılamamaktadır(3). Skalp rekonstrüksiyonunda primer yara kapatma, deri greftleri, lokal flepler, pediküllü ada flepleri ve serbest flep dahil olmak üzere birçok cerrahi teknik yapılabilmektedir. Özellikle kompleks ve duraya kadar eksizyonun yapıldığı cerrahilerden sonra insizyonel bozulma, kemik defektlerinin gelişmesi, açık dura veya BOS sızıntılarının gelişebilmesi riskleri ve bunlara bağlı enfeksiyonlarla ilişkili riskler göz önüne alındığında önemli bir rekonstrüktif zorluk oluşturabilmektedir. Sekonder yara iyileşmesi, primer kapama ve deri grefti bu tür durumlarda yapılamamakta olup flep cerrahisi ile rekonstrüksiyon düşünülmelidir. Saçlı derideki lokal flepler, sınırlı doku hareketliliği nedeniyle küçük defektler için uygun olup daha büyük defektlerde yetersiz kalmaktadır. Bu nedenle, karmaşık defektler genellikle uzak bir bölgeden iyi vaskülarize edilmiş dokunun transferini gerektirir. Serbest flep rekonstrüksiyonu genellikle iyi sonuçlar sağlar, ancak uzun operasyon süresi, mikrocerrahi deneyimi, kan kaybı, derin ven trombozu gibi komplikasyonlar nedeniyle özellikle ileri yaş hastalarda tercih edilememektedir. Trapezius flebi çok yönlü, pratik ve güvenilir bir flep olup çok amaçla kullanılabilmektedir. Defektin durumuna göre sadece kas flebinden perforatör tabanlı cilt flebine kadar farklı şekillerde tasarlanabilmektedir. Ayrıca bilateral flep veya osteomüskülokutanöz trapezius flebi olarak da kullanılabilir(4). Alt trapezius flebi özellikle serbest flebe uygun olmayan durumlarda nispeten kısa operasyon süresi ve flep elevasyonu için yeniden konumlandırmaya gerek olmaması, vasküler pedikülünün güvenilir olması ve sabit anatomisinin olması nedeniyle güvenilir bir şekilde kullanılabilmektedir(5).

**Sonuç:** Trapezius myokutanöz flep güvenilir, cerrahi teknik olarak deneyim gerektiren ve deneyimli ellerde transferi kolay bir flep olup içerdiği kas dokusu sayesinde bos sızıntısı ve kranial enfeksiyonları önleyebilmektedir. Kısa operasyon süresi, operasyon sırasında pozisyon değişikliğine gerek kalmaması, vasküler pedikülünün sabit, güvenilir ve yeterli uzunlukta olması gibi avantajları nedeniyle baş ve boyun bölgesindeki defektlerde güvenli bir biçimde kullanılabilmektedir.

**Referanslar:**

1. Nakajima H, Fujino T. Island fasciocutaneous flaps of dorsal trunk and their application to myocutaneous flap. Keio J Med. 1984 May;33(2):59-82. doi: 10.2302/kjm.33.59. PMID: 6521161.

2. Yang HJ, Lee DH, Kim YW, Lee SG, Cheon YW. The Trapezius Muscle Flap: A Viable Alternative for Posterior Scalp and Neck Reconstruction. Arch Plast Surg. 2016 Nov;43(6):529-535. doi: 10.5999/aps.2016.43.6.529. Epub 2016 Nov 18. PMID: 27896183; PMCID: PMC5122541.

3. Zhou Y, Jiang Z, Li C, Cai Y, Sun R, Shui C, An C, Tang Z, Sheng J, Liu D, Zeng D, Jiang J, Zhu G, Wang S. An algorithm for one-stage malignant oncologic scalp reconstruction. Ann Transl Med. 2020 Apr;8(7):432. doi: 10.21037/atm.2020.03.221. PMID: 32395476; PMCID: PMC7210181.

4. Dufresne C, Cutting C, Valauri F, Klein M, Colen S, McCarthy JG. Reconstruction of mandibular and floor of mouth defects using the trapezius osteomyocutaneous flap. Plast Reconstr Surg. 1987 May;79(5):687-96. doi: 10.1097/00006534-198705000-00001. PMID: 3575515.

5. Zenga J, Sharon JD, Santiago P, Nussenbaum B, Haughey BH, Fox IK, Myckatyn TM, Diaz JA, Chicoine MR. Lower Trapezius Flap for Reconstruction of Posterior Scalp and Neck Defects after Complex Occipital-Cervical Surgeries. J Neurol Surg B Skull Base. 2015 Sep;76(5):397-408. doi: 10.1055/s-0034-1544123. Epub 2015 May 22. PMID: 26401483; PMCID: PMC4569504.

**Anahtar Kelimeler:** Kas Flebi, onkolojik cerrahi, flep

*intraop görüntü*

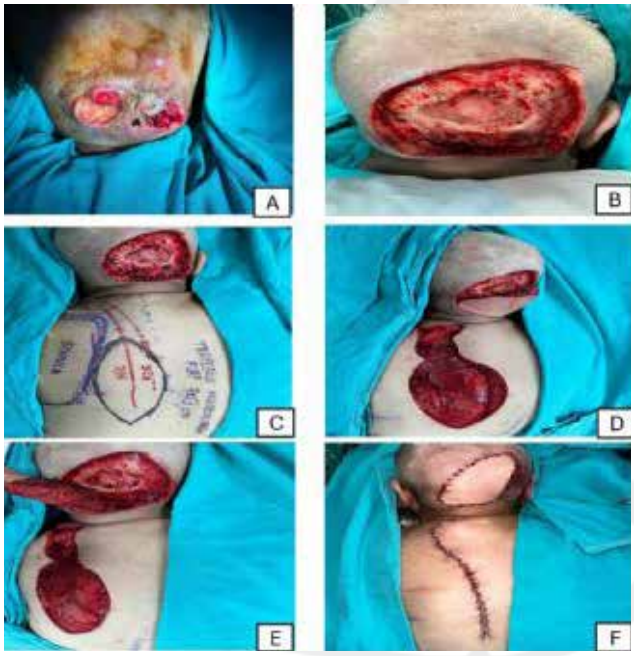


*a)tümör rezeksiyonu öncesi b)tümör eksizyonu sonrası c)trapezius kas flebi çizimi d)flep elevasyonu e)flebin yeni yerine inserte edilmesi f)post op görüntüsü*

## SB-043

## Kronik Yara Zemininde Gelişen Marjolin Ülserlerine Yaklaşım

Şakir Ünal, Nazım Gümüş, Ege Sak, Recep Okan Üstün, Yunus Emre Gökçe, Erdi Kaya, Orhan Zorluer, Kamil Alkan

*Mersin Üniversitesi Tıp Fakültesi, Plastik Rekonstrüktif ve Estetik Cerrahi Ana Bilim Dalı, Mersin*

**Giriş:** Marjolin ülseri, ciltte kronik yara skarı zemininde gelişen malign değişimi tanımlamaktadır. En sık yanık skarında görülmesine rağmen daha az sıklıkla radyoterapi sahalarında, diyabetik ülserde, osteomyelit zemininde ve diğer kronik yaralarda ve inflamasyon sahalarında görülebilir. Çok agresif klinik seyir, yüksek metastaz oranı ve kötü prognoz gibi nedenlerle erken evrede teşhis etmek ve erken cerrahi tedavi yapmak önemlidir. Bu çalışmada marjolin ülseri gelişmiş olan hastalarda kliniğimizin cerrahi yaklaşımını paylaşmak istiyoruz.

**Materyal-Metod:** Çalışmamıza 2016-2024 yılları arasında kronik yara ile başvuran marjolin ülseri şüphesi ile biyopsi yapılan 23 hastadan patoloji sonucu malignite olarak raporlanan marjolin ülseri mevcut 12 hasta dahil edildi. 12 hastanın tamamının patolojisi skuamöz hücreli karsinom olarak raporlandı. Kalan 11 hastada sonuçlar ülser, hiperplazi, fibrozis, keratoz gibi benign patolojiler olarak raporlandı ve poliklinik takibine alındı. Hastaların ortalama yaşı 60 (40-93) olarak izlendi, 3 hasta kadın 9 hasta erkekti. Marjolin ülseri 10 hastada yanık zemininde, 1 hastada venöz ülser zemininde, 1 hastada dekübit ülseri zemininde gelişti. 3 hasta cerrahi tedaviyi reddetti. Cerrahi eksizyonda güvenli cerrahi sınır ortalama 15mm olarak belirlendi. Cerrahi yapılan hastalarda ortalama takip süresi 17 ay (2-72 ay) olarak izlendi. 5 hastaya derin kas fasyası planından geniş eksizyon ve kısmi kalınlıkta deri grefti ile onarım yapıldı. 1 hastaya eksizyon sonrası sural flep ile onarım yapıldı. 3 hastaya amputasyon uygulandı. 2 hastada aksiller lenf nodu diseksiyonu, 1 hastada inguinal lenf nodu diseksiyonu yapıldı. Cerrahi yapılan tüm hastalarda cerrahi sınırlar negatif olarak raporlandı. Cerrahi sonrası 2 hastada rekürrens izlendi. 1 hasta rekürrens sonrası onkoloji takiplerinde eksitus oldu. 1 hasta rekürrens sonrası tekrar opere edildi ve cerrahi sınırlar negatif olarak raporlandı.

**Tartışma:** Marjolin ülseri gelişimi yanık gibi kronik enflamasyon sahalarında artmış olan mitotik aktivitenin malign gelişim olasılığını arttırmasıyla açıklanmaktadır. Kronik irritasyonun sebep olduğu hücre atipisi ve dna mutasyonları bu süreci hızlandırmaktadır. Bu süreç sonunda bazal hücreli karsinom, malign melanom, malign fibröz histiyositom, liposarkom gelişebilse de en sık skuamöz hücreli karsinom gelişimi izlenmektedir. Altta yatan en sık sebep yanık olup prognozda en önemli prediktör rekürrens olarak belirtilmektedir. Hasta yaşının küçük olması, pozitif lenf nodu saptanması ve lezyon eksizyonu sonrası sekonder iyileşmeye bırakılması rekürrensi arttırmaktadır.

**Sonuç:** Marjolin ülserleri agresif seyirli ve kötü prognozlu ve yakın takip gerektiren bir klinik tablodur. Yarada meydana gelen değişiklikler marjolin ülseri için şüphe oluşturur ve erken dönemde biyopsi planlanmalıdır. Malignite varlığında geniş sınırlarla eksizyon öncelikli tedavi seçeneğidir. Lenf nodu tutulumu varlığında ek tedavi seçenekleri için radyasyon onkolojisi ve medikal onkoloji konsültasyonları yapılmalıdır.

**Anahtar Kelimeler:** marjolin, scc, kronik yara

## SB-044

## Periferik Sinir Yaralanmalarında Bromelain'in Nöroprotektif Etkileri: Bir Sıçan Siyatik Sinir Ezilme Yaralanma Modeli

Onur Aksoy[1], İlker Üsçetin[1], Serap Arbak[2], Merve Açıkel[2]

*[1]Prof Dr Cemil Taşçıoğlu Şehir Hastanesi*
*[2]Mehmet Ali Aydınlar Acıbadem Üniversitesi*

**Amaç:** Bu çalışma bromelain'in periferik sinir yaralanmaları üzerindeki nöroprotektif etkilerini, özellikle bir sıçan siyatik sinir ezilme yaralanma modeli aracılığıyla araştırmayı amaçlamaktadır. Araştırma bromelain'in yaralanma sonrası sinir rejenerasyonu ve fonksiyonel iyileşmeyi geliştirme kapasitesine odaklanmıştır.

**Materyal ve Metodlar:** Yetişkin erkek 36 adet Sprague-Dawley sıçanlar üzerinde kontrollü bir deneysel çalışma yürütülmüştür; sıçanlar, sham, kontrol (sinir yaralanması) ve sırasıyla 25 mg/kg ve 50 mg/kg oral bromelain alan iki tedavi grubu olmak üzere dört gruba ayrılmıştır. Siyatik sinir ezilme yaralanması, standart bir protokol kullanılarak indüklenmiştir. Müdahale grupları, yaralanma sonrası altı hafta boyunca her gün kendi dozlarında bromelain almışlardır. Nöroprotektif etkilerin değerlendirilmesi fonksiyonel iyileşme için yürüme izi analizi, nosisepsiyon için sıcak plaka testleri, sinir iletim çalışmaları ve ışık ile elektron mikroskobu dahil histolojik incelemeler aracılığıyla yapılmıştır.

**Bulgular:** Bromelain tedavi grupları kontrol grubuna kıyasla Siyatik Fonksiyonel İndeksi (SFI) ile değerlendirilen fonksiyonel iyileşmede önemli iyileşmeler sergilemiştir. 50 mg/kg bromelain grubu en belirgin iyileşmeyi göstermiştir ($p<0.05$). Nosisepsiyon testi bromelain tedavi gruplarında ağrı hassasiyetinde bir azalma göstermiştir. Elektrofizyolojik çalışmalar tedavi gruplarında artmış sinir iletim hızları ortaya koymuştur; histolojik analiz hızlandırılmış sinir rejenerasyonunu ve azalmış yara doku oluşumunu doğrulamıştır. Tedavi grupları ve kontrol grubu arasında daha yüksek bromelain dozu üstün sonuçlar sergileyerek istatistiksel olarak önemli farklılıklar gözlemlenmiştir.

**Sonuç:** Sıçanlarda siyatik sinir ezilme yaralanmasından sonra bromelain uygulaması sinir rejenerasyonunu, fonksiyonel iyileşmeyi önemli ölçüde artırmış ve ağrı hassasiyetini azaltmıştır. Çalışma periferik sinir yaralanmalarının yönetiminde bromelain'in potansiyel olarak yararlı bir terapötik ajan olarak önemini vurgulamaktadır ve doza bağlı etkinlik gözlemlenmiştir. Bromelain'in periferik sinir yaralanması tedavisindeki klinik uygulanabilirliğini ve altında yatan mekanizmaları aydınlatmak üzere daha fazla araştırmaya ihtiyaç vardır.

**Anahtar Kelimeler:** Bromelain, Ezilme Yaralanması, Periferik Sinir, Yaralanması

*Sinir Monitörü*

*Sinir iletim çalışmasında kullanılan Medtronic NIM-Response 3.0 Sistemi ve alınan veri*

*Siyatik Fonksiyon İndeksi*

| | | |
|---|---|---|
| 1.Hafta | -76.4 | -62.4 ± 31.4 |
| 2.Hafta | -69.4 | -56.2 ± 29.8 |
| 3.Hafta | -55.0 | -45.4 ± 23.8 |
| 4.Hafta | -36.7 | -33.3 ± 15.3 |
| 5.Hafta | -22.1 | -22.5 ± 13.3 |
| 6.Hafta | -18.1 | -17.0 ± 9.0 |

*Haftalık SFI değişimi*

## SB-045

## Kliniğimizde Son 5 Yılda Opere Edilen Parmak Amputasyonlarına Yönelik Replantasyon, Primer ve Revizyon Rekonstrüksiyon Sonuçlarının Değerlendirilmesi

Hatice Tosun, Yağmur Nahide Bakkaloğlu, İsmail Egemen Gürbüz, Etkin Boynuyoğun, Melih Çakaroğlu, Uğur Koçer

SBÜ Ankara Eğitim ve Araştırma Hastanesi, Plastik Rekonstrüktif ve Estetik Cerrahi, Ankara

**Giriş:** Travmaya bağlı el yaralanmalarında ampütasyon sebebi ile acil servise başvurma sıklığı A.B.D'de 2010 – 2019 yılları arasında 234,304 olarak kayıtlara geçmiştir.[1] Bu hastaların el fonksiyonlarının geri kazanımı, gündelik hayatlarını optimal şekilde sürdürebilmeleri açısından önem taşımaktadır. Travmanın etiyolojisine bağlı olarak replantasyon sonuçları değişim gösterebilmekle birlikte parmak rekonstrüksiyonunda birincil hedef parmağın fonksiyonel ve estetik işlevinin geri kazanılmasıdır. Yapılan ilk başarılı mikrocerrahi replantasyondan sonra 50 yılı aşkın süredir gelişen mikrocerrahi teknikler ile ampute olan uzvun replantasyonu, tedavide ilk seçenek olarak ön plana çıkmaktadır [2]. Amputasyon sebebi ile operasyonu planlanan hastalarda, travmanın etiyolojisi kadar, ampütasyonun seviyesi, ampütasyon sonrası geçen süre ve amputatın hangi koşullarda muhafaza edildiği de replantasyonun başarısında rol almaktadır. Tüm bunlar göz önüne alındığında replantasyonların %90 oranında başarı şansı olduğu literatüre geçmiştir [3]. Hastaların var olan kronik hastalıkları, kullandıkları ilaçlar ve sigara kullanımı; replantasyonun post-operatif olarak başarı

şansını değiştirebilen faktörlerdir [4]. Replantasyon sonrası gelişen komplikasyonlara bağlı olarak revizyon cerrahisi ihtiyacı ortaya çıkmaktadır. Travma etiyolojisine bağlı olarak amputatın replante edilemeyecek durumda olduğu, uygun koşullarda saklanamadığı veya amputatın mevcut olmadığı durumlarda ise travmaya uğrayan parmakta gelişecek enfeksiyonun önüne geçmek, parmak bütünlüğü ve uzunluğunu mümkün olduğunca koruyabilecek onarım seçenekleri göz önünde bulundurulmalıdır. Ayrıca, hastaların meslekleri de, kullanılacak rekonstrüksiyon yöntemi işe dönüş sürelerini etkileyeceği için, önem arz etmektedir [5]. Bu koşullarda akut olarak güdük onarım veya sonraki seanslarda vücudun farklı yerlerinden elde edilen greft ve flep seçenekleri, hastanın beklentisi de göz önüne alınarak en uygun cerrahi teknik seçilmelidir. Yapılacak tüm girişimler, hastanın iş gücü kaybının önüne geçerek, parmağın fonksiyonel ve estetik olarak işlevinin geri kazanılmasını hedefler. Bu çalışmada, hastaların amputasyon sonrası replantasyon, akut güdük onarım ve başarısız sonuçlanan replantasyon sonrası revizyon cerrahisi yapılan hastalar 3 grupta incelenmiş, her gruptaki hastanın operasyon sonrası el fonksiyonlarını ve cerrahi işlemden memnuniyetlerini değerlendirmek amaçlı EQ-5D-5L sağlık puanı ve QuickDASH anketleri ve Semmes – Weinstein monofilaman testi uygulanmıştır.

**Materyal ve Metot:** Etik kurul onayı alınmasını takiben, kliniğimizde travmatik parmak ampütasyonu sonrası 01.01.2019- 01.01.2024 yılları arasında opere edilen hastalar 3 gruba ayrılarak incelenmiştir:

1. Başarılı bir şekilde replantasyon yapılan hastalar
2. Replantasyon başarısı sağlanamamış, sonrasında rekonstrüksiyon ile onarım sağlanan hastalar
3. Amputasyon sonrası akut primer onarım sağlanan hastalar

Rutin poliklinik muayenelerinde gönüllülük esasına bağlı olarak hayat kalitelerini değerlendiren EQ-5D-5L ve QuickDASH anketlerini doldurmaları istenmiştir. Hastaların aynı zamanda post-operatif dönemde Semmes – Weinstein monofilaman duyu testi ve soğuk intolerans sonuçları da duyu fonksiyonunun değerlendirilebilmesi için araştırmaya dahil edilmiştir.

Hastaların yaş, cinsiyet, kullanılan el, komorbiditelerine ve mesleklerine ek olarak;

1.Ampütasyonlarının hangi elde, hangi seviyede ve hangi parmaklarda olduğu

2.Amputasyonun hangi mekanizma ile gerçekleştiği

3.Dominant – non-dominant el onarım sonrası memnuniyetleri

4.Çoklu ve tekli amputasyon yaralanmalarında hasta memnuniyeti

5.Replantasyon ve güdük onarım yapılan hastalarda, operasyon sonrası hayat kalitesi memnuniyeti değerlendirilmiştir.

**Bulgular:** Kliniğimize el travması sebebi ile 01.01.2019 - 01.01.2024 yılları arasındaki 5 yıllık süreçte başvuran, travmatik parmak ampütasyonlarına yönelik 273 hastaya cerrahi girişim yapılmıştır. Randomizasyon sonrası 150 hasta çalışmaya dahil edilmiştir ve her bir gruba 50 hasta dahil edilmiştir. 3 grupta da cinsiyet dağılımları arasında anlamlı fark görülmemiştir ($p = 0.62$). Tüm gruplarda toplam hastaların %82'si erkek, %18'i kadın, gruplara göre dağılım bakıldığında replantasyon hastalarının %79.59'u erkek, %20.41'i kadın; güdük kapama/primer onarım grubunda hastaların %86.27'si erkek, %13.73'ü kadın; replantasyon grubunda ise %80'i erkek %20'si kadın olarak izlenmiştir. Hastaların yaş ortalaması replantasyon grubunda 43.15, replantasyon sonrası güdük onarım yapılan hasta grubunda 48.2, güdük onarım yapılan hasta grubunda ise 45.21'dir. Tüm gruplar kıyaslandığında, yaralanmalar en sık non-dominant elde izlenmiştir ve dominant / non-dominant el sağlık puanları gruplar arasında istatistiksel olarak anlamlı izlenmemiştir ($p = 0.483$). Ortalama sağlık puanı replantasyon sonrası güdük onarım yapılan hastalarda, diğer gruplara kıyasla daha yüksek bulunmuştur (74.4). Dominant ve non-dominant el yaralanmaları kıyaslandığında sağlık puanı parametresinde istatistiksel olarak anlamlı bir fark bulunmamaktadır ($p > 0.05$). Soğuk intoleransı, diğer gruplara kıyasla replantasyon grubunda %58 ile daha fazla bulunmuştur ve istatistiksel olarak anlamlı izlenmiştir ($p = 0.0002$). DASH skoru replantasyon hastalarında diğer gruplara kıyasla daha yüksek izlenmiştir (52.5). Semmes – Weinstein monofilaman testi ortalama skoru en yüksek güdük kapama grubunda (3.82) en düşük ise replantasyon grubunda (3.56) izlenmiştir, gruplar arası monofilaman skoru kıyaslandığında istatistiksel olarak anlamlı bulunmamıştır ( $p > 0.05$ ).

**Sonuç:** Araştırma sonrası, parmak amputasyonlarının en sık erkek hastalar, non-dominant elde ve en sık 3. Parmakta görüldüğü izlenmiştir. Operasyon sonrası sağlık puanı (EQ-5D-5L ) en yüksek başarısız replantasyon sonrası güdük onarım yapılan hastalarda izlenmiştir. Replantasyon yapılan hastalarda soğuk intoleransı ve DASH skoru daha yüksek izlenmiştir. Duyu testi gruplar arasında anlamlı olarak farklı bulunmamıştır.

**Referanslar:**

1. Welman T, Popova D, Vamadeva SV, Pahal GS. Management of amputated digits. Br J Hosp Med (Lond). 2020 Nov 2;81(11):1-8. doi: 10.12968/hmed.2020.0087. Epub 2020 Dec 2. PMID: 33263473.

2. Feller AM, Graf P, Biemer E. Replantation surgery. World J Surg. 1991 Jul-Aug;15(4):477-85. doi: 10.1007/BF01675644. PMID: 1891933.

3. Cavadas PC, Rubí C, Thione A, Pérez-Espadero A. Immediate versus overnight-delayed digital replantation: comparative retrospective cohort study of survival outcomes. J Hand Surg Am. 2018;43(7):625–630. doi:10.1016/j.jhsa.2018.03.047

4. Wang, L., & Zhang, G. (2012). Use of digital subtraction angiography for assessment of digital replantation. Journal of Zhejiang University SCIENCE B, 13(3), 209–212. doi:10.1631/jzus.b1100223

5. Mohamad Sabri MQ, Judd J, Roslan NFA, Che Daud AZ. Hand characteristics and functional abilities in predicting return to work in adult workers with traumatic hand injury. Work. 2022;73(4):1245-1253. doi: 10.3233/WOR-205164. PMID: 36093653.

**Anahtar Kelimeler:** amputasyon, güdük, replantasyon, revizyon

*Çoklu amputasyona yönelik kliniğimizde yapılmış replantasyon,preop ve postop 18.ay kontrol görüntüleri*

*Gruplar arası ortalama dash skoru,ortalama monofilaman testi ve soğuk intoleransı oranları*

| | Ortalama DASH skoru | Ortalama Semmes Weinstein monofilaman testi skoru | Soğuk intoleransı |
|---|---|---|---|
| Replantasyon | 50,82 | 3,56 | 1,98 |
| Revizyon onarım | 51,24 | 3,75 | 2,05 |
| Güdük onarım | 50,61 | 3,82 | 2,08 |

## SB-046

## Kurban Bayramı Kutlamalarında Yaşanan El Yaralanmaları: Yedi Yıllık Retrospektif Analiz

Haydar Perdeci[1], Ragıp Ruhat Balık[1], Abdullah Yavuz[1], Deniz Arjen Baran[1], Fatma Kilvan[1], Dilara Soykan[1], Muhammed Mustafa Demirok[1], Cem Yılmaz[1], Mehmet Göktuğ Esmer[1], Hikmet Can Doğruel[1], Merdan Serin[1], Onur İncealtın[2]

[1]Medeniyet Üniversitesi Tıp Fakültesi Plastik, Rekonstrüktif ve Estetik Cerrahi Ana Bilim Dalı, İstanbul
[2]Medeniyet Üniversitesi Tıp Fakültesi, Acil Tıp Ana Bilim Dalı, İstanbul

**Background:** Müslüman ülkelerde önemli bir dini bayram olan Kurban Bayramı, sosyal yardımlaşma ve Allah'a bağlılığı vurgulamaktadır. Bununla birlikte, bu bayramda sadece kurban kesimi sırasında değil, et hazırlama sırasında da el yaralanmaları konusunda artan bir endişe vardır.

**Amaçlar:** Bu çalışmanın amacı, kurban bayramı ile ilişkili yaralanmaların görülme sıklığını, nedenlerini ve türlerini değerlendirmek ve tanımlamaktır. El yaralanmalarının bu bayramda diğer zamanlara kıyasla daha yaygın olduğunu vurgulamayı ve gelecekte bu tür yaralanmaları azaltmak için önleyici güvenlik tedbirleri önermeyi amaçlamaktadır.

**Çalışma Dizaynı:** Bu retrospektif çalışmada, İstanbul Medeniyet Üniversitesi Göztepe EAH'nin yedi yıllık acil servis verileri analiz edilerek Kurban Bayramı kutlamalarıyla ilişkili yaralanmalar değerlendirilmiştir. Hastaların demografik özellikleri, yaralanma tipleri, tedavileri ve bu faktörler arasındaki ilişkiler değerlendirildi.

**Yöntemler:** Kurban Bayramı sırasında yaralanma nedeniyle tedavi gören çoğunluğu erkek 183 hasta arasında en sık bıçak yaralanması görüldü. İkinci parmak ve başparmak sıklıkla yaralanmıştır. Özellikle üst ekstremitelerde olmak üzere ekstremite yaralanmaları yaygındı. Bazı yaralanmalar mikrocerrahi gerektirdi ve çeşitli anestezi yöntemleri kullanıldı.

**Sonuçlar:** Bu çalışma, Kurban Bayramı'nda el yaralanmalarının yüksek oranda görüldüğünü ve bunun başlıca nedeninin bıçakla ilgili uygulamalar olduğunu vurgulamaktadır. Kurban kesimi için açık alanlardan mezbahalara geçişe dikkat çekilmekte, ancak deneyimsiz kişilerin rolü vurgulanmaktadır. Sağlık yetkilileri kaynak ayırmalı ve güvenlik önlemlerini teşvik etmelidir.

**Çözüm:** Kurban Bayramı sırasında meydana gelen başta bıçakla ilgili olmak üzere el yaralanmaları önemli bir endişe kaynağıdır. Daha güvenli uygulamaların, profesyonel kasapların ve etkin sağlık kaynakları yönetiminin teşvik edilmesi hayati önem taşımaktadır. Kurban Bayramı kutlamalarının güvenliğini artırmak için dini liderler, topluluklar ve sağlık hizmeti sağlayıcıları arasında işbirliği şarttır.

**Anahtar Kelimeler:** Kurban Bayramı, El, Bıçak

*Tablolar*

## SB-047

## Distal Falanks Morfolojik Karakterizasyonu

Muhammed Nebil Umay, Sare Demirtaş, Hande Akdeniz, Gökçe Yıldıran, Zekeriya Tosun

*Selçuk Üniversitesi Tıp Fakültesi, Plastik Rekonstrüktif ve Estetik Cerrahi Ana Bilim Dalı, Konya*

**Giriş:** Distal falanksların önemi, birçok işlevsel ve biyomekanik süreçte rol almalarından gelir. Nesneleri hassas bir şekilde kavramayı sağlayan temel unsurlardan biridir. Elin estetik ve işlevsel görünümünde önemli bir rol oynarlar. Uygun boyutta ve şekilde olmaları, parmakların doğru bir şekilde hareket etmesini ve genel el fonksiyonlarının sağlanmasını sağlar.

Bu nedenlerden ötürü, distal falanksların işlevi ve sağlığı, el fonksiyonlarını etkileyen önemli bir faktördür. Bu kemiklerle ilgili yapılan çalışmalar, el sağlığını koruma, yaralanmaları tedavi etme ve cerrahi müdahaleleri optimize etme açısından büyük önem taşır. Bu çalışmada distal falanksların farklı eksenlerde boyutlarını ölçerek yaş ve cinsiyet gruplarına dağılımı, farklı parmaktaki distal falanksların boyutlarının karşılaştırılması ortaya konmuş ve sonuçları irdelenmiştir.

Bu çalışmada, literatürde daha önce yapılmayan distal falanks morfolojik tiplendirmesinin yapılması ve distal falanks patolojileri ile ilişkilendirilmesi amaçlanmıştır.

**Materyal ve Metot:** Bu çalışma, çeşitli sağlık sorunlarıyla Selçuk Üniversitesi Tıp Fakültesi Hastanesi'ne başvuran 18-80 yaş aralığındaki 59 erkek bireyin sağ veya sol el direkt X-ray görüntülerinde 2. 3. 4. ve 5. distal falanksler üzerinde gerçekleştirildi. 1.distal falanks görüntüleri AP grafide ölçüm yapılacak net pozisyonda olmadığı için çalışmaya dahil edilmedi.

Çalışmada kullanılan radyolojik görüntüler, Selçuk Üniversite Hastanesi PACS (Picture Archiving and Communication System) sisteminden rastgele seçildi. Yazılımda bulunan uzunluk ölçüm aracı yapılan ölçümler için kullanıldı.

Distal falanks uzunluk ölçümlerinde distal falanksın boyu, tuft genişliği, şaft genişliği ve basis genişliği olmak üzere dört farklı eksen kullanıldı. Boy uzunluğu (x) ölçümü falanksın bazis ve kaput bölgelerinin orta noktalarının birleştirilmesiyle gerçekleştirildi. Tuft genişliği (y) ungual spine'lar arası uzaklık hesaplanarak ölçüldü. Shaft genişliği (z) her iki ungual fossa arası uzaklık ile ölçüldü. Basis genişliği (t) lateral ve medial tüberkül orta noktalarının birleştirilmesiyle ölçüldü.

Verilerin analizi SPSS 21 paket programı kullanılarak gerçekleştirilmiştir. Verilerin normal dağılıma uygunluğunu test etmek için ANOVA testi kullanılmıştır.

**Bulgular:** Çalışma örneklemine 18-80 yaş arasında 59 erkek birey dahil edildi. Katılımcıların yaş ortalaması 36 idi. Katılımcılara ait ortalama sonuçlar;

2.distal falanks x: 17.10mm, y: 7.23mm, z: 5.16mm, t: 10.45mm.

3.distal falanks x: 18.36mm, y: 8.00mm, z: 5.77mm, t: 11.46mm.

4.distal falanks x: 18.33mm, y: 7.93mm, z 5.47mm, t: 11.20mm.

5.distal falanks x: 16.86mm, y: 5.78mm, z 4.17mm, t: 9.27mm

Distal falanksler boy uzunluğu (x),tuft genişliği(y) ve basis genişliği(t) bakımından karşılaştırıldığında ortaya çıkan sonuçlarda 3 ve 4. parmakların belirgin olarak daha uzun ölçülere sahip olduğu, 5. parmağın ise diğerlerinden belirgin olarak daha kısa olduğu gözlendi ($p<0.05$). Shaft genişliği(z) sonuçları açısından en geniş falanks 3. parmağa ait olup, bunu sırasıyla 4. parmak, 2. parmak ve 5. parmak takip etmiştir ve tümü arasında belirgin fark saptanmıştır ($p<0.05$).

Sonuçlar incelendiğinde; İkinci distal falanks, genellikle en kısa ikinci distal falanks olup, bazı durumlarda en kısa falanks olabilir. Çalışmamızdaki sonuçlara göre en kısa distal falanks beşinci distal falanks olarak ölçüldü. Üçüncü distal falanks, genellikle en uzun distal falankstır, ancak bazı hastalarda dördüncü distal falankstan daha kısa olabilir. Tuft genişliği, şaft genişliği ve basis genişiği en yüksek olanın üçüncü distal falanks olduğu; bu ölçümlerin en kısa sonuçlananın ise beşinci distal falanks olduğu görüldü.

**Tartışma:** Distal falanks, mallet finger deformitesi ve Jersey finger gibi patolojilerin görüldüğü falanks olduğu için anatomik öneme sahiptir. Ne var ki ulaşılabilen literatürde distal falanks morfolojisi çalışılmamıştır. Jersey finger % 75 oranında dördüncü parmakta görülür, en uzun distal falanksın dördüncü parmak olması, kavrama esnasında parmak ucunun diğer parmaklara göre daha prominent olmasının ana sebebi olabilir. Yani distal falanks boyu uzadıkça Jersey finger olma olasılığı buna bağlı artıyor olabilir. Benzer şekilde mallet finger da en fazla 3 ve 4. Parmaklarda görülmekte olup, mallet fingerın distal falanks uzunluğu ile bağlantılı olma ihtimalini düşündürmüştür.

Literatürdeki bazı araştırmalarda el parmaklarının ölçüm sonuçlarında genel olarak dominant eli sağ olan bireyler çalışmaya dahil edilmiştir (Krishan et al, 2012; Jee and Yun, 2015). Bizim çalışmamızda ölçümlerde dominant el dikkate alınmamıştır. Sonuç olarak, bu çalışma, distal falanks ile ilgili patolojileri aydınlatma yolunda bir öncül olan ilk morfolojik çalışmadır.

**Anahtar Kelimeler:** Distal falanks, jersey finger, tetik parmak

## SB-049

# El Ve El Bileğinin Dorsal Yüz Defektlerinde Kullanılan Fleplerin Hasta Ve Plastik Cerrah Bakış Açısıyla Karşılaştırılması

Bahriye Nur, Gökçe Yıldıran, Zekeriya Tosun

*Selçuk Üniversitesi Tıp Fakültesi, Plastik, Rekonstrüktif ve Estetik Cerrahi Ana Bilim Dalı, Konya*

**Giriş:** El ve el bileğinin dorsal yüzünün derisi yapısal olarak ince ve esnek olduğundan ve estetik olarak önemli bir bölge teşkil ettiğinden, bu alanın yumuşak doku rekonstrüksiyonu için çeşitli flep seçeneklerinin kullanılması önerilmektedir. İdeal flep kavramı, flebin sadece canlılığını değil, aynı zamanda estetik ve fonksiyonel uyumu ile birlikte düşük donör site morbiditesini ve hastanın konforunu da kapsamalıdır. Bu çalışma, kullanılan fleplerin estetik açıdan cerrah ve hasta değerlendirmelerini, hastaların memnuniyet seviyelerini karşılaştırmak suretiyle ideal flep prototipini belirlemeyi amaçlamaktadır.

**Materyal-Metod:** 2012 ile 2024 yılları arasında kliniğimizde el ve/ veya el bileğini içeren dorsal yüz doku defektine yönelik yumuşak doku rekonstrüksiyonu yapılan, tüm kayıtlarına ulaşılabilen ve kliniğe davet edilen 15 hasta olarak incelenmiştir. Hastaların flep alanı ve donör bölgeleri fotoğraflanmıştır. Hastalar adipofasyal flep ve fasyokutan flep grupları olarak 2 gruba, serbest ve pediküllü flepler olarak başka 2 gruba ayrılmıştır.Fotoğraflar üzerinden iki plastik cerrah estetik açıdan flep ve donör alanları puanlanmıştır. Aynı zamanda hastalara Michigan el ölçeği anketi yapılmıştır. Anket ile hastaların el-el bileği fonksiyonu, iş yapabilme yeteneği, günlük işlere uyumu, ağrısı, estetik sonucu ve memnuniyeti değerlendirilmiştir.

**Bulgular:** El / el bileği dorsal yüz yumuşak doku rekonstrüksiyonu yapılan yaş ortalaması 50.28 olan (18-86) 15 hasta incelendiğinde 6 tanesinin serbest flep ( 1 adet DİEP, 1 adet SCİA, 2 adet fasiyokutanöz ALT, 2 adet adipofasiyal ALT ), 9 tanesinin pediküllü flep ( 5 adet adipofasyal radial önkol, 3 adet fasiyokutan radial önkol, 1 adet PİA bazlı adipofasiyal ) ile onarıldığı görülmüştür. Plastik cerrahların ve hastaların estetik görünüş olarak flepleri değerlendirmesinde, adipofasyal fleplerin ve fasyokutan fleplerin flep görünüşünde 1 den 10 a kadar puanlandırıldıklarında sırası ile ortalama 7,81 ve 4,78 puan aldıkları, donör alan görünüşünde ise sırası ile ortalama 7,06 ve 6,35 puan aldıkları belirlendi. Adipofasyal fleplerin her ikisinde de istatistiksel olarak daha iyi olduğu belirlendi ($p<0.05$). Hasta memnuniyeti değerlendirildiğinde de adipofasyal fleplerin daha üstün olduğu bulundu ($p<0.05$).

Pediküllü flepler estetik açıdan serbest fleplere göre daha üstünken, donör alan görünüşünde bu durum tam tersiydi ($p<0.05$). Hastaların Michigan el anketindeki sonuçlara göre el-el bileği fonksiyonu, iş yapabilme yeteneği, günlük işlere uyumu, ağrısı değerlendirildiğinde ise flepler arası anlamlı fark bulunamadı ($p>0.05$).

**Tartışma ve Sonuç:** Bu çalışma, el ve el bileği dorsal yüz yumuşak doku rekonstrüksiyonu için kullanılan çeşitli flep tiplerinin estetik ve fonksiyonel sonuçlarını karşılaştırmaktadır. Literatürde elin dorsal yüzünde flep kullanımı üzerine yapılan çalışmalar genellikle farklı flep tiplerinin yararlarını ve kısıtlılıklarını vurgulamaktadır; ancak bu çalışma, özellikle adipofasyal ve fasyokutan fleplerin estetik ve fonksiyonel sonuçları üzerine odaklanmaktadır.

Elin dorsal yüzünün yapı olarak ince olmasından dolayı kullanılan flebin de buna uygun olması gereklidir. Kısmı deri grefti ile kaplanan adipofasiyal kaynaklı flepler yapı olarak ince olmasından dolayı estetik açıdan hem hasta hem de cerrah tarafından değerlendirildiğinde en iyi sonucu verdiği düşünülmüştür. Fasiyokütan içerikli flepler ise hacimsel olarak fazla olduğundan inceltme gibi revizyon ihtiyacı doğmaktadır. Çalışmanın bir kısıtlılığı, fasya flepleri ile karşılaştırma yapabilmek için hasta sayısının yetersiz olmasıdır.

Adipofasyal flepler, estetik açıdan daha üstün sonuçlar sunarken, fonksiyonel sonuçlar açısından fasyokutan flepler ile benzerlik göstermektedir. Bu bulgular, flep seçiminin sadece cerrahi başarı ile değil, aynı zamanda hasta memnuniyeti ile de yakından ilişkili olduğunu göstermektedir. Çalışmamızda, pediküllü fleplerin estetik açıdan serbest fleplere üstünlüğü, donör alan morbiditesi daha düşük olduğu için olabilir. Ancak, donör alanın estetik görünüşünde pediküllü flepler, serbest fleplere göre daha kötü sonuçlar vermiştir. Bu durum, flep seçiminde estetik ve fonksiyonel dengenin önemini vurgulamaktadır.

Sonuç olarak, el ve el bileği dorsal yüz rekonstrüksiyonunda kullanılan adipofasyal ve fasyokutan flepler, estetik ve fonksiyonel açıdan tatmin edici sonuçlar sunmaktadır. Adipofasyal fleplerin estetik açıdan daha üstün olduğu ve hastalar tarafından daha yüksek memnuniyetle karşılandığı gözlemlenmiştir. Pediküllü flepler, estetik açıdan serbest fleplere göre daha üstün sonuçlar sunarken, donör alan görünüşünde bu avantajı kaybetmektedir. Bu sonuçlar, optimal flep seçiminin hasta memnuniyetini artırabileceğini ve estetik ile fonksiyonel sonuçlar arasında bir denge kurulması gerektiğini göstermektedir.

**Anahtar Kelimeler:** estetik, fonksiyon, adipofasyal flep

*Elin dorsal yüz doku defektlerinde kullanılan fasyakutanöz ALT flebi ( Şekil A) ve reverse radial adipofasiyal flep ( Şekil B) görüntüleri*

## SB-050

## El Bölgesi Cilt Defektlerinde Perforatör Fleplerin Kullanımı: Anatomik ve Klinik Çalışma

Murat Şahin Alagöz[1], Ahmet Çağrı Uysal[2], Atakan Şahiner[1], Berkay Çınar[1], Emrah Kağan Yaşar[1], Eray Tüccar[3], Hakan Orbay[4], Ayhan Cömert[3], İbrahim Tekdemir[3]

*[1]Kocaeli Üniversitesi Tıp Fakültesi, Plastik Estetik ve Rekonstruktif Cerrahi Anabilim Dalı, Kocaeli*
*[2]Başkent Üniversitesi Tıp Fakültesi, Plastik Estetik ve Rekonstruktif Cerrahi Anabilim Dalı, Ankara*
*[3]Ankara Üniversitesi Tıp Fakültesi, Anatomi Anabilim Dalı, Ankara*
*[4]Crozer-Chester Tıp Merkezi, Cerrahi Bölüm, Pensilvanya, Amerika*

Cildin vasküler beslenmesiyle ilgili çok çeşitli çalışmalar yapılmış olup, farklı sınıflama sistemleri kullanılmıştır. Kullanılan ilk flepler bilinen bir vasküler kaynağı olmayan, canlılıklarını subdermal vasküler ağ ile sürdüren random paternli fleplerdi. Bu fleplerin sınırlı kan akımları nedeniyle en-boy oranları sınırlı tutulabilmiştir. Perforatör bazlı fleplerle lokal veya uzak bölge defektlerini kapamada yeni bir dönem açılmıştır. Pediküllü veya serbest flep şeklinde kullanılan bu fleplerin geleneksel fleplere kıyasla en önemli avantajları daha az donör alan morbiditesi yaratmaları, doku gerekliliğine göre çok yönlü dizayn edilebilmeleri, hastanın postoperatif normal aktivitesine geri dönüşünün daha hızlı olması şeklinde sıralanabilir. Bunun yanında en önemli dezavantajları, anatomik olarak çıkış yerleri ve çapları konusunda çeşitli varyasyonların olmasıdır. El bölgesinde cilt perforatörlerinin çap ve çıkış yerlerini ortaya koyan ve bunlara dayanarak kullanılabilecek flepleri gösteren çalışmalar sınırlıdır. Bu çalışmada rekonstrüktif cerrahide flep tasarımı konusunda fayda sağlayacağını düşündüğümüz el perforatörlerinin anatomik lokalizasyonunu ortaya koymak adına %10'luk formaldehit solusyonu ile fikse edilmiş on kadavranın yirmi eli kullanıldı. Bilinen ve çalışma sırasında karşılaşılan herhangi bir damarsal hastalığı mevcut olmayan kadavraların ortalama yaşı 43 (38-59) olup, ikisi kadın, sekizi ise erkekti. A. radialis ve a. ulnaris, ön kolun 1/3 distal bölümünde disseke edildi. Kanülasyonu takiben, 20 ml lateks, fizyolojik basınç altında, manuel olarak her iki arter içerisine verildi. Lateks bir gece oda sıcaklığında katılaşmaya bırakıldı. Cilt perforatörlerinin çapları dijital mikrometre ile ölçülüp kayıt altına alındı. Çapları 0.3 mm'den küçük olan perforatörler çalışma dışında bırakıldı. Bu perforatörlerin yerlerini belirlemek amacı ile çıktıkları bölgelere renkli başlı toplu iğneler yerleştirildi

Yaptığımız anatomik çalışmada, elin dorsal bölgesinde perforatör açısından en zengin bölgelerin, adduktor kompartıman, el bileğinin dorsumu, ikinci ve üçüncü metakarpal kemik başları arası ve beşinci metakarp ulnar sınırı olduğu tespit edildi. Üç-dört ve dört-beşinci metakarp başı arası ile el dorsumunun orta bölgesinin perforatör arter açısından en zayıf bölgeleri olduğu belirlendi. El dorsumunda, perforatör arter bazlı flep hazırlamadan önce, flep güvenilirliğini artırmak için bu dağılım göz önünde bulundurulmalıdır.

Elin palmar yüzünde, hipotenar alanda yapılan anatomik disseksiyonlarda proksimal ve orta bölgelerin, perforatör açısından en zengin bölgeler olduğu tespit edildi. Tenar alanda ise orta ve distal bölgeler perforatör açısından en zengin bölgeler olarak saptandı. Web aralıkları içerisinde en zengin perforatör artere sahip alanın da, ikinci web aralığı olduğu görüldü. Midpalmar bölgenin ise avuç içerisinde en çok perforatörün görüldüğü bölge olduğu yapılan bu anatomik çalışma sonucu ortaya konuldu.

Anatomik olarak elde edilen sonuçlar, flep olarak kullanılabilecek perforatör arterlerin çıkış noktalarını ve çaplarıyla ilgili önemli bilgileri vermektedir. Bu bilgiler ışığında, el bölgesi defektlerinde doku uyumu sağlayacak olan perforatör arterlere dayalı yeni flepler planlanabilecektir. Çalışmamızda elde edilen sonuçlara göre, elin perforatör arter veren her bölgesinin defektin durumuna göre, potansiyel bir perforatör flep donör alanı olabileceği sonucuna varıldı.

**Anahtar Kelimeler:** Arter anatomisi, El rekonstrüksiyonu, Mikrocerrahi, Perforatör flap

*Şekil-1 Palmar Bölge*

*A-B: Farklı kadavralar üzerinde midpalmar ve web aralıklarındaki perforatörlerin çıkış noktalarının toplu iğnelerle işaretlenmesi. C: Palmar bölge diseksiyonu*

**Tablo-1 Web Aralıkları-Midpalmar Bölgedeki Perforatör Arterlerin Ortalama Sayı, Çap ve Dağılımı**

| Web Aralıkları-Midpalmar Bölge | Perforatör Sayısı (Ortalama) | Perforatör Çapı (Ortalama-mm) | Peroratör Dağılımı (Web-Midpalmar Bölge /Palmar Bölge) |
|---|---|---|---|
| 2. web aralığı | 2,2±0,76 | 0,38 ±0,07 | %10,6 |
| 3. web aralığı | 2,05±0,6 | 0,37±0,07 | %9,87 |
| 4. web aralığı | 1,7±0,73 | 0,37±0,08 | %8,19 |
| Midpalmar bölge | 2,7±0,8 | 0,33±0,05 | %13,01 |

## SB-051

## Fleksör Tendon Onarımı Cerrahisinde Amniyotik Membran Kullanımının Sonuçları

Özge Utku Aydemır

*Ankara Atatürk Sanatoryum Eğitim Ve Araştırma Hastanesi*

Fleksör tendon yaralanmaları, el cerrahisi yapılan merkezlerde önemli bir hasta yüzdesine sahiptir (%20 ). El cerrahisinin ilk yıllarından bu yana fleksör tendon onarımı ile ilgili önemli yollar alınmış olsa da, komplikasyon oranları halen azımsanmayacak kadar yüksektir. Adezyon, bunlardan en önemlisidir. Uygun cerrahi teknik ve doğru fizik tedavi ile adezyon oluşması önlenebilir. Ancak, bu alanda yeni yöntemler de denenmeye devam etmektedir. Bariyer yöntemler de bu alandaki güncel araştırma konularındandır. Bu doğrultuda bu çalışmamızda insan plasentasından elde ettiğimiz "amniyotik membran grefti" ile fleksör tendon onarımı cerrahisinde adezyonu azaltıp, ameliyat sonrası el fonksiyonlarını iyileştirmeyi amaçladık.

**Gereç-Yöntem:** 45 hasta, 23 vaka 22 kontrol grubu olacak şekilde tam randomize gruplandı. Çalışma tek kör yapıldı. Fleksör tendon yaralanması nedeniyle opere edilen hastalarda kesik tendon uçları bulunup gerektiği kadar tazelendi. Tüm tendonlar 3-0 yuvarlak prolen sütür ile modifiye Kessler metoduyla 4 iplikli merkezi sütür ile onarılıp, onarımın etrafına 5-0 keskin prolen sütür ile kilitlemeli periferik devamlı sütür konuldu. 23 hastalık vaka grubuna onarım hattının etrafına HAM("human amniotic membrane") sarılırken, 22 hastalık kontrol grubuna sarılmadı. Operasyonların tamamı operatör bağımlı farklılıkları gidermek adına tek cerrah tarafından yapıldı. Hastaların tamamına aynı fizik tedavi protokolü uygulandı. Hastaların operasyon sonrası 1. 4. ve 10. Haftalarda muayene ve ölçümleri yapılarak sayısal ve nominal veriler üzerinden istatistiksel hesaplamalar yapılarak gruplar kıyaslandı.

**Bulgular:** Hastaların demografik ve yaralanma şekline ait özelliklerin iki grup arası kıyaslamasında anlamlı sonuç bulunamadı, gruplar arası eşitsizlik olmaması sonuçların güvenilirliği açısından olumlu bulundu. Vaka grubunun tüm haftalarda Strickland ve TAM skoru ortalamalarında kontrol grubundan üstün olduğu görüldü. (S1:62.07-57.2, T1:60-54, S4:71.9-59.5, T4:68.2-58, S10:73.1-62.4, T10:70.2-60.6) İstatistiksel anlamlılık araştırıldığında vaka grubunun S4,T4,S10 ve T10 değerlerinde anlamlı olarak yüksek olduğu görüldü. Ayrıca haftalar arası farklılık bakıldığında vaka grubu için S1-S4, S1-S10, T1-T4, T1- T10; kontrol grubu için de T1-T4 ve T1-T10 değişimleri istatistiksel olarak anlamlı bulunurken 4. ve 10. haftalar arası değişimler iki grup ve iki değer açısından da anlamlı bulunmadı. x QUICK DASH anketlerinin skorlarına bakıldığında vaka grubunun ortalamasının kontrol grubundan düşük olduğu görüldü (19.3/26.86), anket skorunun düşük olması hastanın fonksiyon kısıtlılığının daha az olmasıyla ilişkilidir. Ancak bu kıyas istatistiksel olarak anlamlı bulunmadı.10. Haftada bakılan Strickland skorlarına ASSH değerlendirme skalasında bakıldığında vaka grubu için 11 mükemmel, 10 iyi, 1 orta sonuç çıkarken; kontrol grubunda 4 mükemmel, 11 iyi, 5 orta, 1 kötü sonuç çıktı. Benzer şekilde TAM skorlarına ASSH değerlendirme skalasında bakıldığında vaka grubunda 9 iyi, 12 orta, 2 zayıf sonuca karşılık; kontrol grubunda 3 iyi, 14 orta, 4 zayıf, 1 kötü sonuç çıktı. Vaka grubunda her iki skorda da mükemmel ve iyi sonuç çıkan hastaların sayısı açık ara fazladır. Ayrıca vaka grubunda hiç kötü sonuç çıkmazken kontrol grubunda her iki skor için de kötü kategorisinde hastalar mevcuttu.

**Sonuç:** Fleksör tendon onarımı yapılan hastalarda, adezyon kaynaklı eklem hareket kısıtlılığı çok sık karşılaşılan bir komplikasyondur. Bunu engellemek için yapılan çalışmalar, literatüre önemli katkılar sağlamaktadır. Bizim çalışmamızda da, amniyotik membran greftinin fleksör tendon cerrahisi yapılan hastalarda yapışıklığı azalttığı, eklem hareket açıklığını ve fonksiyonelliği arttırdığı görülmüştür. Benzer bariyer materyallere göre sentetik olmaması ve maliyetsiz olması ile öne çıkan amniyotik membran grefti, kullanımının yaygınlaşması sağlanırsa adezyon sorunu için umut vadeden bir çözüm olabilir. Bu konuda daha detaylı çalışmaların yapılması gereklidir.

Anahtar Kelimeler: fleksör tendon, amniyotik membran, adezyon, ekskürsiyon, eklem hareket açıklığı

## SB-052

## Spagetti Bileğinde Crush ve Keskin Yaralanmaların Karşılaştırılması: 13 Yıllık Deneyimin Analizi

İlker Altundağ[1], Murat Sinan Engin[2]

*[1]İzmir Şehir Hastanesi, Plastik Rekonstrüktif ve Estetik Cerrahi Kliniği, İzmir*
*[2]Ondokuz Mayıs Üniversitesi Tıp Fakültesi, Plastik-Rekonstrüktif ve Estetik Cerrahi Anabilim Dalı, Samsun*

Giriş: Spagetti bileği, el bileğindeki anatomik yapıların fonksiyonel bütünlüğünü bozma potansiyeline sahip, derin volar bilek kesilerini ifade etmektedir. Çalışmamızda özellikle bu tip yaralanmalar için daha önceden araştırılmamış, keskin ve crush etyolojik faktörlerin sonuçlara etkisi ve aralarındaki farklar araştırılmıştır.

Gereç-Yöntem: Hastane veri tabanından 01.01.2010-01.01.2023 tarihleri arasında, spagetti bileği tanısı almış ve sonrasında kurumumuzda opere edilen hastalar tespit edilmiş ve verileri kaydedilmiştir. Sistem üzerinden bulunan 305 hastanın iletişim bilgileri kullanılarak hastalar geniş el muayenesi için tekrar kliniğimize davet edilmiştir. 53 hasta, davet sonucu, kapsamlı muayene işlemlerine katılmış ve son olarak Disability of the Arm, Shoulder and Hand-Türkçe (DASH-T) anketini doldurmuştur.

Bulgular: Toplam 305 hasta ve muayene işlemleri için gelen 53 hasta değerlendirilmiştir. Ortalama yaş 44, kadın ve erkek oranı 7/46'dır. Ortalama takip süresi 7 ay olarak görülmüştür. Sol/sağ el oranı 21/32'dir. Etyolojik olarak 42 hasta keskin (bıçak, jilet, cam vb.), 11 hasta ise crush (elektrikli testere, avülziyon, spiral vb.) yaralanma neticesiyle opere edilmiştir. Değerlendirmemizde El Eklem Hareket Açıklıkları keskin yaralanmalarda anlamlı olarak daha iyi değerlendirilmiştir. Ulnar sinir motor iyileşmesi crush yaralanmalarda anlamlı daha kötü iyileşme göstermiştir. Ancak median sinir motor iyileşme için her iki etyoloji arasında herhangi bir fark saptanmamıştır. Her iki duyu muayenesi (Semmes-Weinstein Monofilament Testi (SWMT) ve İki Nokta Diskriminasyonu (2-PD)) sonuçlarına göre keskin yaralanmaların anlamlı olarak daha iyi iyileştiği tespit edilmiştir. DASH anket sonuçlarımızda ise herhangi bir fark saptanmamıştır.

Tartışma: Çalışmamızda spagetti el bileği yaralanmalarında kesici delici alet yaralanmaları ile crush yaralanmalar birçok açıdan karşılaştırılmıştır. Toplamda 36 hasta (%68) cam ile yaralanırken, bunu 11 hasta (%21) crush yaralanma ile takip etmiştir. 6 hasta (%11) bıçak veya jilet

gibi diğer keskin nesnelerle yaralanmıştır. Diğer çalışmalar incelendiğinde de, cam yaralanmalarının genellikle daha baskın olduğu görülmektedir. Puckett ve Meyer'in çalışmasında sadece kesici alet yaralanması olan hastalar dahil edilmiş, ezilme veya avülsif yaralanmalar hariç tutulmuştur. Bunun nedeninin yüksek enerjili travmaya maruz kalan hastaların iyileşmesinin daha öngörülemez ve kötü olma ihtimalinin daha yüksek olması olduğunu belirtmişlerdir. Kabak ve arkadaşları da çalışmalarına sadece keskin yaralanmaları dahil etmişlerdir. Fonksiyonel sonuçlar açısından, çalışmamızda keskin yaralanmalar crush yaralanmalara göre daha iyi eklem hareket açıklığı (EHA) ile iyileşmektedir ($p$=007<0.01). Bununla birlikte, keskin veya crush travmalarda mükemmel veya iyi olarak değerlendirilen EHA sonuçlarımız %70'in üzerindedir (%89,2 ve %71). Hemen hemen çoğu yazar spagetti el bileği yaralanmalarında parmak EHA açısından iyi sonuçlar bildirmiştir. Bizim çalışmamız gibi çalışmaların çoğunda EHA değerlendirmeleri %70'in üzerinde mükemmel veya iyidir. Fleksör zon 5'teki iyi tendon onarım sonuçlarının nedeni, bu bölgede fibroosseöz bir tendon kılıfının bulunmaması ve parmak bu bölgede hareket ederken oluşan tendon kayma etkisinin bu kılıf tarafından kesintiye uğramamasıdır. Ulnar sinir motor fonksiyon sonuçları anlamlı derecede daha iyi iyileşme göstermiştir ($p$=0,047<0,05). Ancak aynı şey median sinir için söylenememektedir ($p$>0,05). Bunun nedenlerinden biri, tenar kasların felcinden sonra median sinir oppozisyon işlevinin kısmen Flexor Pollicis Longus tendonu tarafından üstlenilmesidir. El-Lamie'nin çalışmasında oppozisyonun yeterli iyileşme gösterdiği ancak ulnar motor fonksiyonun uzadığı ve tamamlanamadığı açıklanmıştır. Stefanich ve ark. median sinir kesisi sonrası motor iyileşmenin daha iyi, ancak ulnar sinir transeksiyonu sonrası iyileşmenin daha değişken olduğunu vurgulamışlardır. Nasab ve ark. özellikle ulnar siniri içeren yaralanmaların sonuçlarının daha kötü olduğunu bildirmişlerdir. Hem SWMT hem de 2-PD'na göre, keskin yaralanmalar anlamlı derecede daha iyi duyusal sonuçlarla iyileşmiştir ($p$=0,02 ve $p$=0,019). Irwin ve ark. yaralanma mekanizması ile semptomlar arasında bir ilişki olduğunu ve keskin yaralanmaların soğuk intoleransı ile daha az ilişkili olduğunu bildirmişlerdir. Altissimi ve arkadaşları ile Wang ve arkadaşları, dijital sinir yaralanmaları üzerine yaptıkları çalışmada, crush yaralanmalarda onarılan sinirlerin, basit bir laserasyon nedeniyle onarılan sinirlere kıyasla daha kötü iki nokta ayrımına sahip olduğunu bildirmişlerdir. Dellon, keskin bir cisimle transekte edilmiş bir sinirin teorik olarak yaralanmanın her iki tarafında, ezilme yaralanmasına göre daha az fibrozis oluşturacağını belirtmiştir. Bununla birlikte, sinir daha fazla debride edilir ve ardından onarılırsa, sütür hattında gerilim oluşacak ve nihai sonucu etkileyecektir. Demirdover, spagetti el bileği ile ilgili makalesinde, yüksek enerjili travmaların keskin travmalara kıyasla fonksiyonel sonuçlar açısından olumsuz etkileri olduğunu kısaca belirtmiştir. Her iki grubun DASH-T anket sonuçları karşılaştırıldığında ise anlamlı bir fark görülmemiştir (p>0,05). Ancak DASH-T anketi hastanın algısına bağımlı, subjektif bir ankettir. Hasta muayenelerinde yaptığımız gözlemde de, hastaların çoğu her ne kadar yaralanmadan dolayı birtakım kısıtlılıklar yaşasa da, kendisini günlük hayatına ve işine adapte edebilmiş, elini o şekilde efektif kullanmayı öğrenmiştir.

**Sonuç:** Keskin yaralanmalar, crush yaralanmalara göre birçok parametrede anlamlı olarak daha iyi sonuçlara sahiptir. Çalışmamız da spagetti bilek yaralanmaları özelinde keskin ve crush yaralanmaları kıyaslamıştır. Bu açıdan literatüre katkıda bulunmaktadır.

**Anahtar Kelimeler:** crush, fleksör tendon, keskin, spagetti bileği

*Tablolarım*

Keskin cisim yaralanmalarında parmak eklem hareket açıklıkları.

| Parmak | Mükemmel | İyi | Orta | Kötü |
|---|---|---|---|---|
| D1 | 10 (%90,9) | 1 (%9,1) | 0 (%0) | 0 (%0) |
| D2 | 19 (%76) | 4 (%16) | 1 (%4) | 1 (%4) |
| D3 | 20 (%76,9) | 5 (%19,3) | 0 (%0) | 1 (%3,8) |
| D4 | 20 (%74,1) | 3 (%11,1) | 3 (%11,1) | 1 (%3,7) |
| D5 | 12 (%54,6) | 5 (%22,7) | 2 (%9,1) | 3 (%13,6) |
| Toplam | 81 (%73) | 18 (%16,2) | 6 (%5,4) | 6 (%5,4) |

Yaralanma etiyolojisine göre 2 PD sonuçları.

| 2PD | Keskin Travma | Crush Travma |
|---|---|---|
| Normal | 7 (%16,3) | 0 (%0) |
| Orta | 8 (%18,6) | 1 (%7,7) |
| Zayıf | 6 (%14) | 0 (%0) |
| Kesyasası | 22 (%51,1) | 10 (%76,9) |
| Ancıntı | 0 (%0) | 2 (%15,4) |
| Toplam | 43 (%100) | 13 (%100) |

Crush travmalarda parmak eklem hareket açıklıkları.

| Parmak | Mükemmel | İyi | Orta | Kötü |
|---|---|---|---|---|
| D1 | 2 (%66,7) | 0 (%0,1) | 0 (%0) | 1 (%33,3) |
| D2 | 1 (%30) | 3 (%60) | 0 (%0) | 1 (%20) |
| D3 | 4 (%57,1) | 2 (%28,6) | 0 (%0) | 1 (%14,3) |
| D4 | 4 (%50) | 2 (%25) | 0 (%0) | 2 (%25) |
| D5 | 3 (%42,9) | 1 (%14,3) | 2 (%28,6) | 1 (%14,3) |
| Toplam | 14 (%45,2) | 8 (%25,8) | 2 (%6,5) | 7 (%22,5) |

Yaralanma etiyolojisine göre SWMT sonuçları.

| SWMT | Keskin Travma | Crush Travma |
|---|---|---|
| 2,83 | 7 (%16,3) | 0 (%0) |
| 3,61 | 4 (%9,3) | 0 (%0) |
| 4,31 | 13 (%30,2) | 2 (%15,4) |
| 4,56 | 9 (%20,9) | 3 (%23,1) |
| 6,05 | 10 (%23,3) | 8 (%61,5) |
| Toplam | 43 (%100) | 13 (%100) |

Keskin cisim yaralanması olan hastaların sonuçları.

| | Mükemmel | İyi | Orta | Kötü |
|---|---|---|---|---|
| Opozisyon | 15 (%71,4) | 5 (%23,8) | 1 (%4,8) | 0 (%0) |
| İnvrinsik fonksiyon | 4 (%18,2) | 4 (%18,2) | 9 (%40,9) | 5 (%22,7) |

Yaralanma etiyolojisine göre DASH-T anket skorlarının karşılaştırılması.

| Sinir Yaralanması | Ortalama±Standart Sapma | Medyan (Min-Max) | p-değeri |
|---|---|---|---|
| Keskin Travma | 23.16 ± 17.66 | 18.3 (0 - 62) | 0.375>0.05 |
| Crush Travma | 27.83 ± 17.97 | 21.5 (5.75 - 56) | |

Crush travma mesiyolyeni olan hastaların sonuçları.

| | Mükemmel | İyi | Orta | Kötü |
|---|---|---|---|---|
| Opozisyon | 4 (%66,7) | 0 (%0) | 1 (%16,7) | 1 (%16,7) |
| İnvrinsik fonksiyon | 0 (%0) | 0 (%0) | 2 (%28,6) | 5 (%71,4) |

*Bulgularımda yer alan değerlendirme ve karşılaştırma sonuçlarını içeren tabloların tümü jpeg dosyası haline getirilmiştir.*

## SB-053

## Ayak Bölgesi Marjolin Ülserlerinin SCIP Serbest Flebiyle Rekonstrüksiyonu

Reha Furkan Ekici, Fatih Osman Demir, Yasir Vural, Kağan Furkan Karatepe, Joshgun Gasimov, Nuh Evin

*Bezmialem Vakıf Üniversitesi, Plastik,Rekonstriktif ve Estetik Cerrahi Ana Bilim Dalı, İstanbul*

**Giriş:** Marjolin ülseri, uzun süreli inflamasyon ve kronik yara izleri zemininde gelişen bir kutanöz malignitedir. Yanık skarları, Marjolin ülserlerinin gelişimine yol açan en yaygın nedenlerden biridir.Ayrıca venöz staz ülserleri, dekübit ülserleri, osteomiyelit,radyasyon dermatiti, travmatik yaralar ve hidradenitis süpürativa gibi diğer kronik inflamatuar etyolojiler de marjolin ülserlerine sebep olabilir.

Skuamöz hücreli karsinom, histopatolojik incelemede en sık tanımlanan malignitedir. (%80 ila %90).İkinci en yaygın hücre tipi bazal hücreli karsinomdur, bunu malign melanom takip eder. Nadir olarak bazı sarkom vakaları rapor edilmiştir. Lezyonlar agresiftir ve yüksek nüks oranıyla kötü bir prognoza sahiptir.

Tanıda ilk adım biyopsidir. Lokal lenf düğümlerinin fiziksel muayenesi, gereği halinde usg ile değerlendirilmesi yapılmalıdır. Lenfatik haritalama ve sentinel nod biyopsisi de önerilmiştir. Metastazları değerlendirmek için vaka bazında BT gibi diğer görüntülemeler düşünülebilir.

En yaygın kabul gören tedavi seçenekleri arasında ortalama 2 cm kenar sınrlı geniş lokal eksizyon, mohs cerrahisi ve lezyona proksimal amputasyon yer alır.

Lenf nodu diseksiyonu, fizik muayene veya ultrasonda pozitif lenf nodları varlığı durumunda düşünülebilir. Cerrahi rezeksiyon mümkün değilse adjuvan radyasyon ve kemoterapi endikedir. Bölgesel lenf nodu metastazları, yüksek dereceli lezyonlar (grade III) ve çapı 10 cm'den büyük lezyonlar için radyoterapi önerilir.

Alt ekstremite marjolin ülserlerin en agresif formda seyrettiği yerlerden biridir. Burada eş zamanlı görülen derin yerleşimli

yara izi, kontraktür ve üç boyutlu doku tutulumunun varlığı rezeksiyonu zorlaştırmakta ve rekonstrüktif ihtiyaç mevcut iki boyutlu defektin çok ötesine çıkmaktadır. Öte yandan, agresif rezeksiyon önemli yapıların açığa çıkmasına neden olur ve amputasyon gerektirebilir.Bu açıdan serbest bir flep, radikal yara izi eksizyonu, açığa çıkan hayati yapıların üzerlerinin kapatılması, eş zamanlı kontraktürün serbest bırakılmasına imkan verdiği için tedavide önemli bir role sahip olmaktadır.

**Amaç:** Ayak bölgesi marjolin ülserlerinin SCIP serbest flebiyle rekonstrüksiyon sonuçlarımızı sunmaktır.

Hastalar ve Yöntem: 2018-2021 yılları arası ayak bölgesinde marjolin ülserle başvuran hastalar retrospektif araştırıldı. Cilt grefti, lokal ya da rejyonel flep uygulanan, ampütasyon yapılan ve 12 aylık takip süresini tamamlamayan hastalar hariç tutuldu. Hastaların tıbbi kayıtları demografik özellikler, eşlik eden hastalıklar, laboratuvar ve radyolojik veriler, ülser ve SCIP flep özellikleri, ameliyat ve takip süreleri retrospektif olarak incelendi.

Cerrahi öncesi ayrıntılı vücut taraması yapıldı. Cerrahi esnasında tüm ülserler beraberinde nekrotik dokular, kalluslar ve osteomiyelitik kemiklerle birlikte geniş rezeke edildi. Ardından SCIP serbest fleple rekonstrükte edildi. 3 hastada patolojik lenf nodu saptanması nedeniyle süperfisiyal inguinal lenf nodu diseksiyonu uygulandı.

Rekonstrüksiyondan önce ve 12 ay sonra ağrı, sakatlık ve aktivite kısıtlamaları ayak fonksiyon indeksi kullanılarak değerlendirildi. Ayak konturu ve estetik memnuniyet 5 puanlı Likert ölçeği kullanılarak değerlendirildi (1=memnuniyetsiz; 2=kararsız; 3=orta; 4=iyi; ve 5=tamamen memnun).

**Bulgular:** 4 hasta kadın, 7 hasta erkekti. Ortalama yaşları 56.7 ±11.4 yıldı.Etiyolojide yanık sekelleri sorumluydu, ve ortalama yanık süreleri 28.7±10.4 yıl önceydi.

Ülserler 9 hastada ayak tabanında, 2 hastada ayak bileğinde lokalizeydi.(Resim 1a-e) Ortalama flep büyüklükleri 134.8±47.7 cm2, ortalama pedikül uzunlukları 6.4±1.9 cm uzunluğundaydı. Hastanede yatış süreleri 6.8±1.7 gündü. Cerrahi sınırda tümör gözlenmedi. Hastalar ortalama 23.2±14.6 ay takip edildi. Takiplerde yeni ülser ya da metastaza rastlanmadı.

Tüm flepler yaşadı. 1 flepte cerrahi sonrası 6 saatte arteriyal trombüse bağlı dolaşım sorunu yaşandı, anastomoz yenilendi. 2 flepte flep marjinlerinde dehisens gelişti, yara bakımıyla iyileşti.

Tüm flepler alıcı bölgelere iyi adapte oldu ve fonksiyonel veya kozmetik deformitelere neden olmadı. Ortalama ağrı, sakatlık ve aktivite kısıtlılığı skorları ameliyat öncesi 8.9±0.6, 8±0.8 ve 7.8±0.8 ve ameliyat sonrası 12 ayda sırasıyla 2.1±0.6, 2±0.6 ve 1.8±0.5 olup istatistiksel olarak anlamlı iyileşmeler gösterdi. Ortalama hasta memnuniyet skorları ameliyat öncesi ve sonrası 12 ayda sırasıyla 1.4±0.6 ve 4.7±0.4 olup istatistiksel olarak anlamlı iyileşme gösterdi.

**Tartışma:** Marjolin ülserleri her yaş grubunda, cinsiyette ve ırkta görülür. İlk yaradan malign dejenerasyonun farkedilmesine kadar geçen ortalama latent süre 30-35 yıl arasındadır ve ortalama başlangıç yaşı 59'dur.Erkekler kadınlardan daha sık etkilenir (3:1 )Lezyonlar her yerde görülebilir ancak en sık alt ekstremiteleri, ardından kafa derisini, üst ekstremiteleri, gövdeyi ve yüzü etkiler. Ayak bölgesi diğer alt ekstremite lokasyonları ile karşılaştırıldığında daha ihmal edilebilir bir bölgedir. Hem dış travmalara daha sık maruz kalması hem de göz önünde olmaması ve takip alanından uzak olması sebebiyle bu alanda gelişen yaralar hastalar tarafından göz ardı edilebilmekte veya geç farkedilebilmektedir.

Bu sebeple hasta tarafından gerçekleştirilen başvurular daha geç dönemlerde olabilmektedir.Bu zaten yaygın skar ve kontraktür zemininde derin yerleşimli tümörün daha da büyümesi,daha geniş rezeksiyon gerektirmesi ve geniş bir defekte yol açmasına sebep olmaktadır. Bu da bu bölgenin onarımında serbest bir flep seçeneğini ön plana çıkarmaktadır.

SCIP flep adapte edildiği bölgede iyi bir kontür sağlar ve ayağın ortopedik yapısına daha uyumlu bir onarım sağlayarak, fonksiyonel açıdan da ayağın daha iyi kullanılabilmesine olanak tanır.

SCIP flep diseksiyon kolaylığı, incelik, ayarlanabilir pedikül uzunluğu ve küçükten büyüğe değişen flep boyutunun yanı sıra gerekirse adipofasyal veya vaskülarize kemik bileşeni içeren bileşik bir flep kaldırmanın mümkün olmasıyla da avantaj sağlamaktadır.

**Anahtar Kelimeler:** ayak, marjolin, SCIP

*SCIP Flep Rekonstrüksiyon*

## SB-054

## Birinci Parmak Radial Polidaktililerinde Cerrahi Yönetim ve Post Operatif Takibi, Olgu Serisi

Büşra Taş, Minel Nur Ulukan, Ahmed Şamil Güvel, Burak Yaşar, Hasan Murat Ergani, Ramazan Erkin Ünlü

*Ankara Bilkent Şehir Hastanesi, Plastik Rekonstrüktif ve Estetik Cerrahi Ana Bilim Dalı, Ankara*

**Giriş:** Polidaktili elde bir veya birden fazla ekstra parmağa sahip olunması durumudur ve en sık görülen konjenital anomalilerden birini oluşturur. Radial (preaksiyel), santral ve ulnar (postaksiyel) olmak üzere üç şekilde görülebilir. Radial polidaktili baş parmak duplikasyonu olarak da isimlendirilir, genellikle sporadik gelişir ve her bin doğumdan birinde görülür. Ulnar polidaktili ise genellikle otozomal dominant kalıtımla geçer ve afrikalı-amerikalılarda daha sıktır. Santral polidaktili elin merkezi üç ışınını kapsayabilir daha seyrektir ve genellikle sindaktili ile birlikte görülebilen komplike vakaları içerir.

Radial polidaktili genellikle ''başparmak duplikasyonu'' olarak isimlendirilse de başparmakların ikisinin de eşit büyüklük ve fonksiyonda olması nadir görülen bir durumdur. Çoğunlukla diğerinden anatomik ve fonksiyonel olarak daha fazla gelişen bir dominant başparmak bulunmaktadır. Bu dominant başparmak genelde ulnar tarafta olan parmaktır. Bu nedenle bazı cerrahlar ''yarık başparmak'' terimini iki eşit başparmak bulunmadığı durumlarda tercih etmektedirler.

Radial polidaktili sınıflamasında en çok kullan sınıflandırma sistemi radyografik bir sınıflandırma sistemi olan Wassel-Flat sınıflandırması olup iskelet dublikasyonunun distalden proksimale doğru seviyesini ve derecesini baz almaktadır.

Tip I bifid distal falanksı içerirken, tip II de iki adet distal falanks bulunmaktadır. Tip III de bifid proksimal falanks ile distal falanks duplikasyonu görülürken tip IV de proksimal falanks ve distal falanksın komplete duplikasyonu görülmektedir. Tip V te proksimal ve distal falanks duplikasyonlarına ek olarak bifid metakarp bulunmakta, tip VI tüm falanksların ve metakarpın komplete duplikasyonunu içerir. Tip VII ise başparmak dublikasyonun trifalangeal komponenti olması durumudur ve kendine ait ek bir sınıflandırma sistemi bulunmaktadır. Tip IV en çok görülen tiptir.

Bu vaka derlemesinde Ankara Bilkent Şehir Hastanesi Plastik Rekonstrüktif ve Estetik Cerrahi Kliniğinde opere edilmiş 9 adet radial polidaktili vakasını bildirerek bu konudaki deneyimlerimizi aktarmayı amaçladık.

**Materyal ve Yöntem:** Kliniğimizde son 2 yıl içinde opere edilmiş ve üzerinden postoperatif en az 6 ay geçmiş izole 1.parmak radial polidaktiliye sahip 9 adet hasta çalışmaya dahil edildi. Çalışmaya dahil edilen hastaların aynı elde ek bir anomalisi olmamasına ve yine aynı elden herhangi bir nedenden ötürü daha önce opere edilmemiş olmalarına dikkat edildi. Hastaların opere edildikleri zamandaki yaşları ve kiloları, mevcut ek hastalıkları, preoperatif ve postoperatif el grafileri, preoperatif ve postoperatif muayene bulguları, kullanılan ameliyat teknikleri, post operatif 6.aydaki muayene bulguları, post operatif herhangi bir komplikasyon gelişip gelişmediği incelendi.

**Bulgular:** Ankara Bilkent Şehir Hastanesi Plastik Rekonstrüktif ve Estetik Cerrahi Kliniğinde son iki sene içinde opere edilmiş, izole 1.parmak dublikasyonu olan 9 olguyu inceledik. Bu hastalar en küçüğü 14 aylık ve en büyüğü 18 yaşında olmak üzere farklı yaş aralıklarındaydı, iki tanesi wassel/flat tip II, 6 tanesi tip IV, bir tanesi Tip VII radial polidaktiliye sahipti. Eksize edilecek parmağın seçiminde hastaların preoperatif radyolojik görüntülemeleri dikkate alındı.Ek olarak fonksiyonel olarak daha baskın olan, estetik olarak tırnak şekli daha düzgün olan, anatomik olarak daha gelişmiş olan parmak dominant parmak olarak seçilirken; pulpası diğer parmağa göre daha hipoplazik olan, daha az fonksiyonel ve daha az estetik görünümlü olan,anatomik olarak daha az gelişim gösteren parmak eksize edildi. Bu kriterlere uygun olarak tüm vakalarda ulnar parmağın dominant olduğu görüldü ve radial parmak eksize edildi, eksizyon sonrası wassel/ flat tip II polidaktililerde ınterfalengeal eklem (IPJ) kapsülü ve radial kolateral ligament, tip IV polidaktililerde ise metakarpofalengeal eklem (MKPJ) kapsülü ile radial kolateral ligament onarıldı. Radial kolateral ligament onarımı ile polidaktili eksizyonları sonrasında sık görülen ''z deformitesi ( proksimal falanksın ulnar tarafa, distal falanksın radial tarafa bükülmesi sonucu oluşan komplikasyon)'' oluşumunun önüne geçilmeye çalışıldı. Wassel/Flat tip VII trifalengeal polidaktilisi olan tek hastada ise intraop yapılan muayenede trifalangeal radial parmağın proksimal falanksının 1. Metakarp başı ile kendine ait izole bir kapsül ile eklem yaptığı, ulnar parmağın metokarpafalengeal eklem kapsülü ile ilişkisinin olmadığı görüldü. Radial parmak metakarpofalengeal eklem seviyesinden eksize edildi ve ulnar metakarpofalengealeklem kapsülü intakt olarak korundu.(bkz. şekil 1) Radial parmak eksizyonları sonrasında oluşan defekt, eksize edilen parmağın radial lateralinde olası defekte uygun şekilde tasarlanan cilt flebi ile rekonstrükte edildi. Yara yerlerindeki sütürler 2. Haftada alındı ve hastaların fizik tedavilerine başlamaları sağlandı. 2 hafta aralıklar ile düzenli olarak poliklinik kontrolü ile hastalar ortalama post operatif 6 aylık süre boyunca takip edildi ve düzenli fizik tedavi almaları sağlandı. Post operatif 6. Ay majör veya minör komplikasyon gelişmedi. Hastaların motor muayeneleri yaşlarına uyumluydu. (Tablo 1)

**Tartışma ve Sonuç:** Radial polidaktili her bin doğumdan birinde görülen bir üst ekstremite anomalisi olup opere edilmesi acil bir durum teşkil etmemesine rağmen yaşamın ilk senesi içinde tek parmak rekonstrüksiyonu gerçekleştirilmelidir. Operasyon için en uygun yaş aralığı 6 ile 9 aylar arası olarak bildirilmiştir. Biz ise olgularımızı kliniğe geç başvuru sebebi ile çok daha geç bir yaş aralığında opere edebildik.

Radial polidaktiliye yaklaşım sadece fazla olan daha az işlevli parmağın eksizyonu olarak değerlendirilmemesi birçok kaynakta belirtilmiştir. Eksizyon sonrası oluşabilecek muhtemel defektin rekonstrüksiyonu için preoperatif planlama yapılmalıdır. Aynı zamanda eksizyon sonrası oluşabilecek z deformitesinin önüne geçilmesi içim eklem çevresindeki yumuşak dokuların ve ligamentlerin onarımı önem teşkil etmektedir.

Bu dokuz vakalık seride tüm hastaların radial başparmakları eksize edildi, eksizyon sonrası oluşan defektler aynı operasyonda rekonstrükte edildi. Hastaların post operatif takipleri düzenli aralıklarla yapıldı, düzenli fizik tedavi almaları sağlandı. Post operatif 6. Ay takiplerinde majör veya minör komplikasyon gelişmedi.

**Anahtar Kelimeler:** anomali, birinci parmak, konjenital, polidaktili, üst ektremite

*Şekil 1*

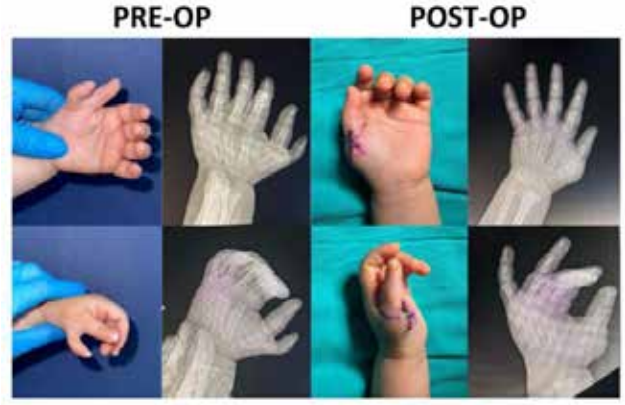


*Olgu 4: Sağ elde 1. parmak Wassel/Flat tip VII trifalengeal polidaktiliye sahip hastanın preoperatif ve postoperatif radyolojik görüntülemeleri ve fotoğrafları*

*Birinci Parmak Radial Polidaktililerinde Cerrahi Yönetim ve Postoperatif takibi, Olgu Serisi*

| Olgular | Taraf | Wassel/Flat Sınıflaması | Ek Hastalık | Yaş/ Cinsiyet | Kilogram | Eksize Edilen Parmak | Eksizyon Sonrası Oluşan Defektin Rekonstrüksiyonunda Kullanılan Yöntem | Komplikasyon | Post Op 6.Aydaki Muayene Bulguları |
|---|---|---|---|---|---|---|---|---|---|
| Olgu 1 | Sağ El | Tip IV | Yok | 18 Ay/K | 1O | Radial | Eksize Edilen Parmağın Radial Lateralinde Tasarlanan Cilt Flebi ile Rekonstrüksiyon | Yok | Doğal |
| Olgu 2 | Sağ El | Tip II | Yok | 20 Ay/K | 11 | Radial | Eksize Edilen Parmağın Radial Lateralinde Tasarlanan Cilt Flebi ile Rekonstrüksiyon | Yok | Doğal |
| Olgu 3 | Sağ El | Tip IV | Opere Trigonosefali | 14 Ay/E | 12 | Radial | Eksize Edilen Parmağın Radial Lateralinde Tasarlanan Cilt Flebi ile Rekonstrüksiyon | Yok | Doğal |
| Olgu 4 | Sağ El | Tip VII | Opere Diyafram Hernisi | 25 Ay/K | 15 | Radial | Eksize Edilen Parmağın Radial Lateralinde Tasarlanan Cilt Flebi ile Rekonstrüksiyon | Yok | Doğal |
| Olgu 5 | Sağ El | Tip II | Yok | 17 Ay/E | 10 | Radial | Eksize Edilen Parmağın Radial Lateralinde Tasarlanan Cilt Flebi ile Rekonstrüksiyon | Yok | Doğal |
| Olgu 6 | Sol El | Tip IV | Sağ el 1. apoplazisi, Holt Oram Sendromu, Fanconi anemisi, ASD | 4 Yaş/K | 20 | Radial | Eksize Edilen Parmağın Radial Lateralinde Tasarlanan Cilt Flebi ile Rekonstrüksiyon | Yok | Doğal |
| Olgu 7 | Sağ El | Tip IV | Pulmoner Valvüler Stenoz, Hidronefroz | 22 Ay/E | 14 | Radial | Eksize Edilen Parmağın Radial Lateralinde Tasarlanan Cilt Flebi ile Rekonstrüksiyon | Yok | Doğal |
| Olgu 8 | Sol El | Tip IV | Astım | 18 Yaş/K | 53 | Radial | Eksize Edilen Parmağın Radial Lateralinde Tasarlanan Cilt Flebi ile Rekonstrüksiyon | Yok | Doğal |
| Olgu 9 | Sağ El | Tip IV | Opere Fallot Teratoloji | 22 Ay/K | 13 | Radial | Eksize Edilen Parmağın Radial Lateralinde Tasarlanan Cilt Flebi ile Rekonstrüksiyon | Yok | Doğal |

*Tablo 1: Tabloda kliniğimizde son iki sene içinde opera edilen izole 1. parmak polidaktiliye sahip 9 hastanın cinsiyetleri, opera edildikleri tarihteki yaşları ve kiloları, eşlik eden ek hastalıkları, sahip oldukları polidaktilinin wassel/flat sınıflandırmasına göre tipi ve lokalizasyonu, eksize edilen fazla 1. parmağın lokalizasyonu, eksizyon sonrası komplikasyon gelişip gelişmediği ve post operatif 6. aydaki muayene bulguları incelenmiştir. (K=Kadın, E=Erkek)*

## SB-055

# Parmak Ucu Replantasyonunda Yeni Yaklaşım; Tip 3 Distal Transvers Ark Varyasyonunda Arterioosseöz Şant Oluşturulması

Fethiye Damla Menkü Özdemir[1], Galip Gencay Üstün[2], Hakan Uzun[2]

*[1]Güven Hastanesi, Plastik Rekonstrüktif ve Estetik Cerrahi, Ankara*
*[2]Hacettepe Üniversitesi Tıp Fakültesi, Plastik Rekonstrüktif ve Estetik Cerrahi Anabilim Dalı, Ankara*

**Giriş:** Parmak ucu replantasyonları teknik açıdan zor olmasına rağmen, uzun dönem duyu ve fonksiyon sonuçlarının iyi olması nedeniyle gittikçe yaygın bir prosedür haline gelmiştir. Tamai zon 2 ve daha proksimalinde venöz dolaşım için uygun boyutlarda ven bulunabilmektedir. Ancak Ishikawa zon 1 seviyesinde venöz dolaşımı sağlayabilecek ven bulunamadığı durumlarda tek arteryal onarım yapılmaktadır. Postoperatif dönemde, venöz dolaşımın sağlanabilmesi için de amputat tırnak yatağı içeriyorsa tırnak yatağından veya dermal balık ağzı insizyon ile eksternal kanatma uygulanmaktadır. Eksternal kanatma ven vaskülarizasyonu tamamlanana kadar devam etmektedir. Eksternal kanatmanın süresi hastadan hastaya değişmekte ve yakın hemoglobin takibi gerektirmektedir.

Bu nedenle postoperatif eksternal bleeding süresini kısaltmak için Tip 3 distal transvers arkın bir varyasyonuna sahip olan 48 yaşında erkek hastada arterioosseöz şant oluşturularak, eksternal bleeding süresinin kısaltılması amaçlandı.

**Hasta ve Cerrahi Teknik:** 48 yaşında erkek hasta sandalye katlanma yerine sıkıştırma sonucu, sol el 4. parmakta Ishikawa 1 amputasyonu meydana gelmiştir. Amputat, radial taraf pulpa yarısı ve tırnak yatağı 1/4'ünü içermektedir. Pulpanın diğer yarısı ayrı bir hat ile fleksör zon 1 distal interfalangeal eklem hizasından da yaralanmış ve cilt flebi olarak ulnar tarafta tabanı olacak şekilde avülze olmuştur.

Genel anestezi altında eksplore edilen hastanın amputatında 2 adet dijital arteri 1 adet santral arteri bulunmaktaydı. Dijital arterlerde intimal ayrılma bulunmamasına rağmen arterlerin amputasyon hattına yakın seviyesinde ribbon sign tespit edildi. Santral arterin ise avülze olduğu ve anastomoz için uygun olmadığı görüldü.

Proksimal segmentte ulnar dijital arterin avülze olduğu ve intravasküler trombüs formasyonu içerdiği görüldü. Bu nedenle anastomoz için uygun görülmedi. Radial dijital arterin ve santral arterin proksimal segmentinin distal transvers arkı oluşturduğu ancak ulnar dijital arterin buna anatomik olarak katılmadığı görüldü. Radial dijital arterin kan akımının anastomoz için uygun olduğu tespit edildi. Santral dijital arterin akımının radial taraf dijital artere çok yakın olmasına ve intraarteriel trombüs olmamasına rağmen akımının yetersiz olduğu görüldü. Bu nedenle santral arterin proksimal segmentinde spazm olup olmadığı prilokain uygulaması ile kontrol edildi. Spazm olmadığı görüldü. Ancak arkın devamı eksplore edildiğinde kemiğin metafizi ile bağlantılı olduğu ve akımın metafize doğru olduğu görüldü. Santral arterdeki akım yetersizliği, distal transvers arkın metafizde sonlanmasına bağlandı. Proksimal segment radial dijital arter, amputatta aynı taraf dijital artere 10.0 nylon sütür ile anastomoz edildi.

İntrametafizyel basıncın intraarterial basınçtan az olması nedeniyle intraarterial basınç farkı oluşturarak akım yönünün metafize doğru olması hedeflendi. Proksimal segment santral arter, amputatta ulnar dijital artere 10.0 nylon sütür ile anastomoz edildi. Anastomozlar tamamlandıktan sonra sağma işlemi ile akım yönünün radial digital arterde, ulnar dijital artere doğru, ulnar dijital arter distal segmenti ve santral arter proksimal segmentinde ise metafize doğru olduğu görüldü. Pulpa dolaşımı ezilme nedeniyle epidermoliz olan dermisten kontrol edildi.

Postoperatif 6.saatte tırnak yatağından eksternal kanatmaya da başlandı. İlk üç gün saatlik eksternal kanatma yapılmasına ve kanatma sırasında venöz yetmezlik bulgusu olmamasına rağmen 4.gün gündüz saatlerinde ani venöz yetmezlik görüldü. Bu nedenle, ezilme yaralanması nedeniyle dezepitelize olan bölgede oluşan nekrotik dokunun kontrakte olmasının dolaşımı etkilediği düşünülerek nekrotik doku debridmanı yapıldı. 4.gün içerisinde saatlik gece iki saatte bir olarak eksternal kanatma yapıldı. 4. gün gündüz iki saatte bir gece 3 saatte bir olarak gerçekleştirildi. 5. gün gündüz üç saatte bir, gece 4 saatte bir kanatma yapıldı. 6.günde artık kanatma yapılmaya çalışılsa bile dolaşım olmasına rağmen aktif venöz kanamanın olmadığı görüldü ve kanatmaya son verildi.

**Tartışma:** Parmakların arteryal sistemi ulnar ve radial dijital arterler tarafından oluşturulan üç adet proksimal, orta ve distal transvers palmar arkı içerir. Arklardan veya dijital arterlerden dorsale doğru üç farklı dal çıkmaktadır; dorsal cilt dalı, falanksların kondil ve metafiz dalları. Tamai zon 1 seviyesinde distal transvers palmar ark bulunmaktadır. Bu ark anatomik olarak üç farklı tipte bulunabilir. Tip 1 de bir dominant arter, Tip 2 de iki dominant arter tip3 te ise üç veya daha fazla dominant arter vardır. Nam ve arkadaşlarının yaptığı bir kadavra çalışmasında Tip1 distal transvers arkın görülme oranı %27 iken, Tip 2'nin %28 Tip 3'ün ise %45 tir. Bizim hastamızda üç adet dominant arter bulunmasına rağmen transvers ark radial tarafta santral arteri geçtikten sonra kemik metafizinde sonlanmaktaydı ve ulnar taraf digital arter ile bağlantısı yoktu.

İntraosseöz basınç arterial basıncın yaklaşık %25 ine eşittir. Hemodinamik açıdan ise arteryal paterne benzemesine rağmen oksijenlenme seviyesi %40-45 oranla venöz sisteme benzemektedir. Tip 3 distal transvers arkın varyasyon gösterip metafize açılması intraosseöz basınç intraarteryal basıncın yaklaşık %25 i olduğu için santral artere giden kan akımını azaltmaktadır. Bu da yaralanma öncesinde de pulpa dolaşımına santral arterin katkısının az olduğunu göstermektedir. Anatomik olarak Tip 3 distal transvers arkın bir varyasyonuna hasta yaralanma öncesinde sahip olsa da fizyolojik açıdan pulpa dolaşımını radial ve ulnar dijital arterler Tip 2 distal transvers arkın bir varyasyonu gibi sağlamaktaydı.

Literatürde vasküler yaralanması olan travma hastalarında tanımlanmış şant teknikleri bulunmaktadır. Bunlar acil geçici vasküler şant ve kalıcı venöz drenajı arttıran vasküler şant olarak ikiye ayrılır. Acil geçici vasküler şant, plastik bir tüp aracılığı ile geçici olarak arteriyel akım girişini veya venöz akım çıkışını sağlamaktır. Acil vasküler şant, Gustilo tip 3C açık ekstremite kırıklarında, üst ekstremite replantasyonunda amputatın perfüzyonunda uygulanabilir. Parmak replantasyonunda ise venöz drenajı arttırmak için arteriovenöz şant kullanılabilir. Deneysel olarak tavşan kulağında Lin ve arkadaşları tarafından kanıtlanan sonra da parmak ucu replantasyonlarında kullanılan bu yöntem özellikle parmak ucu replantasyonlarında venöz drenajı arttırmaktadır. Bu cerrahi teknik sırasında palmar venler yerine palmar venleri dorsal venlere bağlayan oblik

kominikan venler tercih edilmelidir. Çünkü dorsal venlere ulaşana kadar aşılan valv sayısının fazla olması statik venöz geri basıncını arttırıp, arteriyel intravasküler trombüs oluşumuna neden olabilir. Parmak ucu amputasyonun seviyesi ne kadar proksimalde ise aşılan valv sayısı artacağından arterial trombüs oluşumu ihtimali artacaktır. Fukui ve arkadaşlarının arteriovenöz anastomoz yapılan parmak ucu replantasyonu serisinde de özellikle arteriyel trombüs oluşumunun Tamai zon3 replantasyonlarında arttığı belirtilmiştir. Beverly ve arkadaşlarının yaptığı çalışmada intraosseöz basıncın venöz akımdaki gibi statik geri basıncı içermediği arteryal hemodinamiğe daha çok benzediği görülmüştür. Bu nedenle akımı arterden kemik içerisine yönlendirmek arteriovenöz şant oluşturmaktan daha güvenli olabilir.

Hastamızda metafize yönlenemeyen ark akımı ters yönde arterioarteryal şant oluşturduğu için tırnak yatağından eksternal kanatma uygulandı. Ancak tüm amputatı dolaştıktan sonra ulnar dijital arterdeki akımının çoğunluğu metafize yönlendirildiği için eksternal kanatma süresi azaldı.

Arteryal basıncın %25 ine sahip olan intraosseöz damarlar, venöz yetmezliğin azaltılması için parmak ucu replantasyonlarında arterioosseöz şant oluşturarak kullanılabilir.

**Anahtar Kelimeler:** parmak ucu replantasyonu, arterioosseöz bant, venöz yetmezlik

*Resim-1*

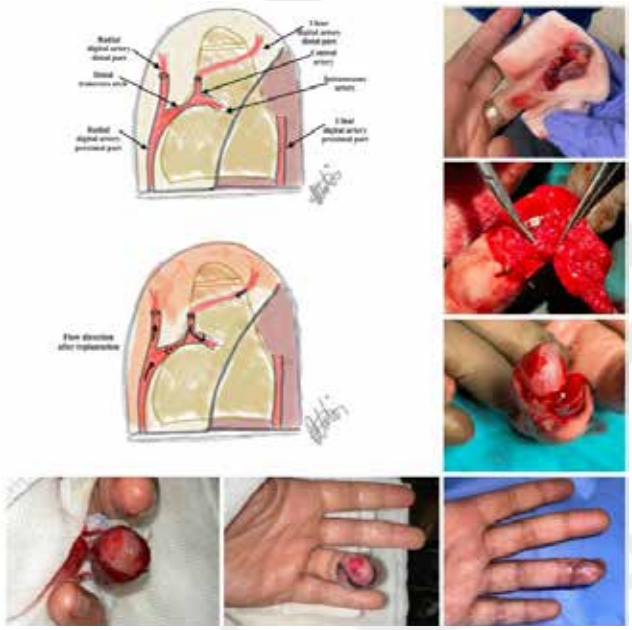

*Arterioosseöz şant oluşturulan parmak ucu replantasyonu*

## SB-056

## Meme Büyütme ve Meme Küçültme Talebi Olan Hastalar ile Genel Türk Popülasyonundaki Kadınların Antropometrik Meme Ölçümlerinin Kıyaslanması

Mehmet Ercan, Burak Kaya, Ali Açıkbaş, Ömer Faruk Terzi

*Ankara Üniversitesi Tıp Fakültesi, Plastik Rekonstrüktif ve Estetik Cerrahi Anabilim Dalı, Ankara*

**Amaç:** Bu araştırma kliniğimize sağlık sorunları veya estetik kaygılar ile meme küçültme ve meme büyütme operasyonları olmak amacıyla başvuran hastaların ve herhangi bir şikâyeti olmayan gönüllülerin önce detaylı meme muayeneleri yapılarak daha sonra antropometrik ölçümler ile meme hacimlerinin hesaplanarak birbirleriyle ve genel Türk popülasyonuyla mukayesesini hedeflemektedir.

**Gereç-Yöntem:** Araştırmaya dahil edilecek gruplar belirlenirken meme ile ilgili cerrahi öyküsü olmayan 18 yaşından büyük meme küçültme ve meme büyütme talebi ile kliniğimize başvuran hastalar ile herhangi bir şikayeti olmayan ve meme ile ilgili cerrahi öyküsü bulunmayan kontrol grubu gönüllüler olmak üzere toplam 220 kadın çalışmaya dahil edilmiştir. Araştırmada hastaların onamları alınarak antropometrik meme ölçüm yöntemleriyle ölçümler yapılmış ve hasta takip formuna not edilerek daha sonra değerlendirilmek üzere toplanmıştır. Ölçümler yapılırken cetvel, mezura ve su terazisi kullanılmış ve hastaların muayeneleri sonrasında plastik cerrahi klinik fotoğrafçılığına uygun şekilde meme fotoğrafları beş farklı açıdan yüzleri görünmeyecek şekilde çekilmiştir.

**Bulgular:** Çalışma sonucunda genel Türk popülasyonuna ait meme ölçüm verileri ile kliniğimize başvuran meme büyütme veya küçültme talebi olan hastalara ait veriler elde edilmiştir. Meme hacmi üzerinde etkisi olabileceği düşünülen parametreler değerlendirildiğinde ise emzirme ve tercih edilen el ile meme hacmi arasında anlamlı bir ilişki tespit edilememişken; meme projeksiyonu, yaş, kilo, vücut kitle indeksi, insisura jugularis meme ucu arası mesafe ile meme hacmi istatistiksel olarak anlamlı bulunmuştur.

**Sonuç:** Bu çalışmayla genel Türk popülasyonuna ait veriler ile meme küçültme ve meme büyütme talebi olan kadınlara ait veriler ortaya konulmuştur. İmplant ile meme rekonstrüksiyonunda implant tercihinde kullanılabilecek bir yöntem olan antropometrik meme ölçüm metotları Türk hastalar için de uygundur. Prospektif olan bu çalışmamız başka parametrelerin dahil edilmesiyle ve hasta sayısının artmasıyla birlikte literatüre katkısı olacağını düşünmekteyiz.

**Anahtar Kelimeler:** Antropometrik ölçüm, Makromasti, Meme Hacmi, Mikromasti, Türk kadını

*Genel Türk popülasyonundaki hastaların meme volümlerine ait veriler*

| | Sağ Meme | Sol Meme |
|---|---|---|
| Maksimum | 1431,840 | 1507,200 |
| Minimum | 118,164 | 141,300 |
| Ortalama | 535,25474 | 533,16991 |

## SB-057

## Karın Germe Hastalarında Transversus Abdominis Plan Bloğunun Ameliyat Sonrası Ağrıya Etkisinin Değerlendirilmesi

Senem Özge Turaçlı Karagüven[1], Ülkü Ceren Köksoy[2]

*[1]Ufuk Üniversitesi Tıp Fakültesi, Plastik Rekonstrüktif ve Estetik Cerrahi Ana Bilim Dalı, Ankara*
*[2]Medikal Park Ankara Hastanesi, Anesteziyoloji ve Reanimasyon Ana Bilim Dalı, Ankara*

**Giriş:** Karın germe ameliyatı vücut şekillendirme ameliyatları arasında oldukça sık uygulanan bir cerrahi işlemdir. Ameliyat sonrasında önemli oranda ağrıya sebep olması hastanın iyileşme sürecini ve memnuniyetini etkilemektedir. Opioidler ağrı kontrolünde çok etkili olsa da istenmeyen yan etkileri nedeniyle alternatif tedavileri gündeme getirmiştir. Transversus abdominis plan bloğu özellikle abdominal bölge cerrahilerinde ağrı skorlarındaki azalmaya katkılarından dolayı alternatif olarak uygulanmaktadır 1. Bu çalışmada karın germe yapılan hastalarda TAP blok uygulamasının ameliyat sonrası erken dönemdeki ağrıya etkisi araştırılmıştır.

**Materyal-Metod:** Çalışmamızda rektus plikasyonu ile birlikte karın germe yaptığımız 12 hastanın yarısına transversus abdominis plan bloğu (TAP blok) uygulandı. TAP bloğu ultrasonografi eşliğinde internal oblik ile transvers abdominis kası arasındaki transversus abdominis düzlemine lokal anestezik uygulaması ile yapıldı. TAP blok yapılan (n=6) ve yapılmayan (n=6) gruptaki hastaların retrospektif olarak ameliyat sonrası 1., 6., 12. ve 24. saatlerdeki ağrı skorları ve ameliyat sonrası ilk ayağa kalktıkları saat istatistiksel olarak değerlendirildi. Hastaların ameliyat sonrası analjezik ihtiyaçları karşılaştırıldı.

**Sonuç:** Transversus abdominis plan bloğu grubundaki hastaların postoperatif 1. ve 6. saatteki ağrı skorlarında anlamlı fark bulunurken (p=0.009, p=0.004), 12. ve 24. saatlerde fark bulunamadı (p=0.310 ve p=0.485). Ameliyat sonrası ilk ayağa kalkma zamanında TAP bloğu grubunda anlamlı fark (p=0.015) olmasına rağmen ilk kalktıklarındaki ağrı skorlarında fark bulunamadı (p=0.93). TAP blok yapılmayan hastaların analjezik ihtiyacı daha erken izlendi. TAP blok yapılan hastalarda bulantı ve kusma izlenmezken, yapılmayan grupta 2 hastada bulantı ve kusma izlendi. Her iki grupta erken postoperatif dönemde herhangi bir komplikasyon görülmedi.

**Tartışma:** Karın ön duvarına duyusal innervasyonu bloke ederek yapılan transversus abdominis plan bloğu birçok karın cerrahi uygulamasında kullanılmış ve ağrı skorlarını ve ameliyat sonrası narkotik kullanımını azalttığı gösterilmiştir. 1,2 Çalışmamızda karın germe ve liposuction gibi karın bölgesine yönelik vücut şekillendirme ameliyatlarında TAP blok uygulanan hastalar ameliyat sonrası ilk 24 saatte daha düşük düzeyde ağrı ve analjezik ihtiyacı bildirmişlerdir. Standart bir analjezik rejiminin transversus abdominis plan bloğu ile desteklenmesi durumunda hastaların ağrı skorlarının özellikle erken postoperatif dönemde azaldığı izlenmiştir. Ameliyat sonrası erken dönemde ağrının az olması hastaların erken ayağa kalkmasını sağlamıştır. TAP blok yapılan hastalarda bulantı kusma olmaması, ağrının düşük düzeyde olması hasta memnuniyetini artırmıştır. Karın germe ameliyatlarının TAP blok ile kombine edilmesinin hasta konforunu artırırken, erken mobilizasyonun hastaların iyileşme sürecini hızlandıracağı ve venöz tromboemboli için fayda sağlayacağı kanaatideyiz.

**Referanslar:**

1. Fiala T. Tranversus abdominis plane block during abdominoplasty to improve postoperative patient comfort. Aesthet Surg J. 2015;35:72-80.

2. Opoku-Agyeman, Jude L., et al. Use of transversus abdominis plane block in cosmetic abdominoplasties: a systematic review of the literature. The American Journal of Cosmetic Surgery, 2020;37.1:37-44.

**Anahtar Kelimeler:** Abdominoplasti, Transversus Abdominis Plan Bloğu, Postoperatif Ağrı

## SB-058

## Alt Göz Kapak Blefaroplastisinde Subsilier ve Transkutan İnsizyon Tekniklerinin Hasta Memnuniyeti ve Komplikasyon Oranlarına Etkisinin Karşılaştırılması

Utku Ulubey, Hüseyin Görkem Kazaz, Şeyda Güray

*Marmara Üniversitesi Tıp Fakültesi, Plastik, Rekonstrüktif ve Estetik Cerrahi Ana Bilim Dalı, İstanbul*

**Giriş:** Alt blefaroplasti, alt göz kapağındaki cilt fazlalığı ve kontür bozukluklarını düzelterek bu bölgenin gençleştirilmesini hedefleyen yaygın bir estetik cerrahi işlemdir. Bu cerrahi yöntemler genellikle transkonjonktival, subsilier veya bazı durumlarda etiyolojiye bağlı olarak direkt transkutanöz insizyonları içerir ve her birinin hasta sonuçları üzerinde farklı etkileri olabilir. Bu çalışmanın amacı, farklı insizyon tekniklerinin estetik sonuçlarını VAS skorlaması kullanarak subjektif olarak değerlendirmek ve komplikasyonları belirlemektir.

**Hastalar ve Method:** 2023 Ocak-2023 Temmuz ayları arasında kliniğimizde izole alt göz kapağı blefaroplastisi olan hastalar retrospektif olarak taranarak çalışmaya dahil edildi. Daha önce izole ya da yüzde başka kombine işlemlerle beraber alt göz kapak blefaroplastisi olup revizyon yapılan hastalar çalışma dışı bırakıldı. Her iki grupta da tüm hastalar için yağ pedlerinin eksizyonu ve/veya cilt eksizyonu yapıldı. Hiçbir hastada göz yaşı oluğuna (tear trough deformitesi) müdahalede bulunulmadı. Uygulanan insizyon tekniklerine göre hastalar iki gruba ayrıldı. Grup 1, transkutanöz insizyon uygulanan hastaları, Grup 2 ise subsilier insizyon uygulanan hastaları içerdi. Her iki grup dehisans, yara yeri enfeksiyonu, hematom, seroma ve özellikle ektropion gibi komplikasyonlar açısından karşılaştırıldı. Hastalara VAS skoru uygulanarak memnuniyeti oranları değerlendirildi. Sonuçlar istatistiksel olarak karşılaştırıldı.

**Bulgular:** Çalışma grubunda 16'sı kadın 3'ü erkek olmak üzere toplam 19 hasta vardı. Transkutanöz insizyon uygulanan Grup 1'de 6 kadın ve 1 erkek hasta olup, yaş ortalamaları 48.1±3.7 idi. Subsilier insizyon uygulanan Grup 2'de ise 10 kadın ve 2 erkek hasta bulunmakta olup, yaş ortalamaları 52.9±6.7 idi. Yaş açısından gruplar arasında istatistiksel olarak anlamlı bir fark saptanmamıştır (p:0,286). Her iki grupta da hiçbir hastada dehisans, yara yeri enfeksiyonu, hematom, seroma ve özellikle ektropion gibi komplikasyonlar gözlenmemiştir. Komplikasyonların sıklığı bakımından gruplar arasında bir fark saptanmamıştır. VAS skorlarının ortalamaları, Grup 1'de için 8.29 ± 1.38,

Grup 2 için 7.00 ± 1.41'dir. VAS skoru ortalamaları arasında istatistiksel olarak anlamlı bir fark saptanmıştır. (p:0.035).

**Tartışma:** Alt blefaroplasti operasyonlarında her tekniğin kendi avantaj ve dezavantajları bulunmaktadır. Transkutan insizyonun avantajı hastanın günlük yaşam kalitesinin azalmasına neden olan ektropiyon gibi komplikasyonlardan kaçınılmasıdır. Göz kapağı cildinin ince ve esnek oluşu direk cilt üzerinden yapılan insizyonların bile fark edilemeyecek biçimde güzel iyileşmesini sağlar. Ayrıca yağ pedlerinin eksizyonu sonrası subsilier bölgeden fazla cildin çıkarılması da mümkündür. Cilt çıkarılsa dahi orbikülaris okülinin diseke edilmemesi ektropiyon riskinden korur. Bu tekniğin dezavantajlarından biri göz yaşı oluğu deformitesine müdahale edilememesidir. Subsilier insizyonla yapılan alt göz kapak blefaroplastisinin avantajı ise tüm alt göz kapak komponentlerine ulaşılabilmesi, yağ pedlerinin eksizyonu ya da yumuşak doku eksikliği olan orbita çevresine yeniden yayılabilmesine izin vermesidir. Bunun yanında orbikülaris okülinin diseksiyonunu içerir ve komplikasyon riski daha yüksektir.

Hangi yöntemin kullanılacağı, hasta istekleri ve cerrahın kararı doğrultusunda belirlenir. Bu çalışmada, farklı tekniklerin estetik sonuçları VAS skorlaması ile değerlendirilmiş olup, transkutanöz insizyonların subsilier insizyonlara göre daha tatmin edici estetik sonuçlar sağladığı gözlemlenmiştir.

**Anahtar Kelimeler:** Alt blefaroplasti, Subsilier insizyon, Transkutanöz insizyon

## SB-059

## Anterior İnterkostal Perforatör Tabanlı Adipofasyal Flep Kullanımıyla Meme Büyütme

Bahadır Çakır, Mustafa Akyürek

*Çanakkale Onsekiz Mart Üniversite*

**Giriş:** Meme büyütme, çeşitli nedenlerle estetik ve rekonstrüktif amaçlarla gerçekleştirilen bir işlemdir. 2022 yılında bir önceki yıla kıyasla %29 artış göstererek 2.2 milyon vaka ile kadınlar arasında en yaygın cerrahi işlem olarak yer almaktadır. [1]Mevcut birçok teknik arasında, otolog doku fleplerinin kullanımı, doğal hissiyatları ve komplikasyon riskinin azaltılması nedeniyle popülerlik kazanmıştır. Bu alandaki yenilikçi yaklaşımlardan biri, anterior interkostal perforatör tabanlı adipofasyal flep (AICAP) kullanımıdır. Bu teknik, interkostal perforatörlerin damar desteğini kullanarak iki meme arasında asimetrisi olan hastalarda veya küçük- orta memeli hastalarda sınırlı hacim artırımı ve kontur iyileştirmesi sunar. Bu sözlü bildiri bu ileri cerrahi tekniğin meme büyütme için kullanıldığı metodolojiyi, faydalarını ve klinik sonuçlarını incelemektedir.

**Materyal ve Metodlar:** Çanakkale Onsekiz Mart üniversitesi plastik cerrahi polikliniğine nisan 2017 ve ocak 2024 tarihleri arasında meme asimetrisi ve sarkıklığı şikayeti ile başvuran 18 hasta çalışmaya dahil edildi. Bu cerrahi yöntem uygulanan hastalar; protez kullanımı ile augmentasyon işlemi istemeyen fakat mevcut meme hacminin yetersiz olduğunu düşünen ve kendi dokusu ile hacim arttırılmasını isteyenler hastalardır. Ayrıca uygulanan teknikte işlemin bir veya her iki memeyi içermesi, inframamarian foldun düşey eksenindeki asimetrisi, hasta tercihleri ve meme yoğunluğu dikkate alınmıştır.

Hastalara santral pediküllü mastopeksiye ek olarak AICAP flap kullanımı ile meme büyütme ameliyatı uygulandı. Hastaların demografik özellikleri, preoperatif ve postoperatif fotoğrafları toplanarak, erken ve geç dönem postoperatif takipleri yapıldı.

Meme altı katlantısından (IMF) ortalama 8 cm kaudale uzanan beşinci ve yedinci interkostal perforatörleri içeren hilal şeklinde subkutan adipofasyal flep planlandı. IMF seviyesi 8 cm kaudalinden pektoral fasya flebe dahil edilerek flep perforatörler korunacak şekilde eleve edildi. Alt pol cildinin deepitelize edilerek hazırlanan kranial bazlı dermoadipoz flepler kullanılarak meme hacmine dahil edildi.

**Sonuçlar:** Hastaların ortalama yaşı 41,4 yıl idi. Oniki hastaya bilateral altı hastaya tek taraflı AICAP flebi uygulandı. Flep hacimleri ortalama 8.2 x 13.1 cm olarak hesaplandı.Flepler genellikle 5. Interkostal seviyesinden ortalama 3 perforatör damar korunarak eleve edildi. Flep donör sahası bütün hastalarda primer olarak onarıldı.Bütün hastalar postop 1. Günde komplikasyonsuz olarak taburcu edildi. Hastalar 1.hafta ve 1,3,6. aylarda kontrol edildi.

En sık görülen geç komplikasyon, 4 hastada T-bölgesinde minimal yara dehissensi oldu.Bu hastalardan bir tanesinde lokal anestezi altında tekrar sütüre edilirken diğer 3 hasta da sekonder iyileşme ile takip edildi. Takiplerde bir hastada yağ nekroz bulguları saptandı Diğer hastaların 6. ay takiplerinde meme dokusunun yumuşak olduğu nipple pozisyonu ve meme şeklinin korunduğu gözlemlendi. 2 hastada gözlenen üst abdominal bölgedeki cilt gerginliğinin 6. ayda azaldığı gözlemlendi.

**Tartışma:** Özellikle meme asimetrisi olan ve 200cc den az doku hacim artışı gerektiren augmentasyonlarda silikon proteze ait komplikasyonları başarılı bir şekilde ekarte eden bu teknik etkin bir yöntemdir. Hastaların kısa hastane kalış süresi ve minör komplikasyonlar AICAP adipofasyal flep yaklaşımının etkinliğini göstermektedir. [2] Başlangıç sonuçları umut verici olsa da, bu tekniğin uzun vadeli etkinliğini ve güvenliğini doğrulamak için daha büyük hasta kohortları ve uzatılmış takip süreleriyle yapılan araştırmalara ihtiyaç vardır. Genel olarak, AICAP adipofasyal flep, minimal komplikasyonlarla doğal ve estetik olarak hacim sağlayan protez kullanmak istemeyen hasta grubunda meme büyütme sonuçları elde etmek için değerli bir seçenek sunmaktadır.

**Sonuç:** Anterior interkostal perforatör (AICAP) adipofasyal flep tekniği, meme asimetrisi ve sarkıklığı olan hastalarda meme büyütme için umut verici bir yöntemdir. Çalışma, bu tekniğin belirgin hacim artırımı ve doğal bir hissiyatla kontur iyileştirmesi sağladığını, yüksek hasta memnuniyeti ve minimal komplikasyonlarla sonuçlandığını göstermiştir. [3]Prosedürün başarısı, meme büyütme için güvenilir ve etkili bir seçenek olmakla birlikte silikon protez kullanımana bağlı komplikasyonlarının önüne geçmektedir AICAP adipofasyal flep tekniğinin uzun vadeli faydalarını ve güvenliğini doğrulamak için daha büyük örneklem boyutları ve daha uzun takip süreleriyle yapılan çalışmalara ihtiyaç vardır.

**Kaynakça:**

[1] "Global Survey 2022: Full Report and Press Releases | ISAPS." Accessed: Jul. 31, 2024. [Online]. Available: https://www.isaps.org/discover/about-isaps/global-statistics/reports-and-press-releases/global-survey-2022-full-report-and-press-releases/

[2] P. Persichetti, S. Tenna, B. Brunetti, A. Aveta, F. Segreto, and G. F. Marangi, "Anterior intercostal artery perforator flap autologous augmentation in bariatric mastopexy," Plast Reconstr Surg, vol. 130, no. 4, pp. 917–925, Oct. 2012, doi: 10.1097/PRS.0B013E318262F38A.

[3] M. Denning et al., "The Modified Crescenteric Anterior Intercostal Perforator Flap," Plast Reconstr Surg Glob Open, vol. 8, no. 5, 2020, doi: 10.1097/GOX.0000000000002785.

**Anahtar Kelimeler:** AICAP, AUGMENTASYON MASTOPEKSİ, OTOLOG BÜYÜTME

*1*

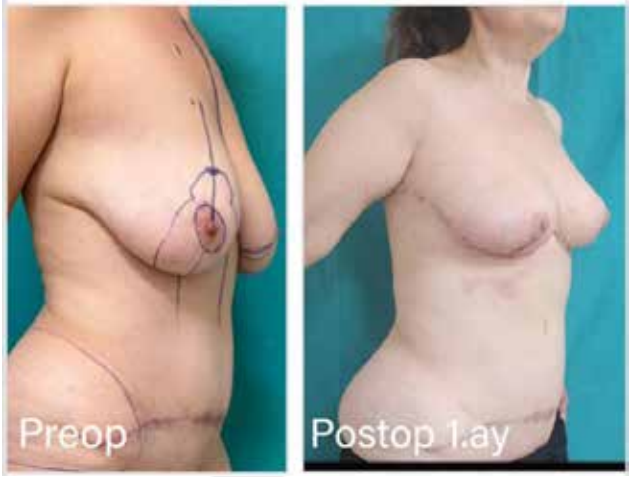


*Aicap Flap Onarımı Preop*

## SB-060

## Kepçe Kulak Lobül Rekonstruksiyonunda Fish Tail Metodunun Modifiye Hali ve Klinik Deneyimlerimiz

Burak Şen, Batuhan Sert, Meltem Ayhan Oral, Özgür Turan, İlker Uyar

*İzmir Katip Çelebi Üniversitesi Atatürk Eğitim Araştırma Hastanesi*

**Arka Plan:** Kepçe kulaklar çocuklarda görülen en yaygın kulak anormallikleridir (1). Kepçe kulaklar, fiziksel görünümü nedeniyle sosyal ve psikolojik sonuçları olan bir durumdur ve genç yaşlarda akran zorbalığının başlıca nedenlerinden biridir (2). Kepçe kulakları düzeltmek için çeşitli cerrahi yöntemler mevcut olsa da, lobülün düzeltilmesi için seçenekler nispeten azdır. Bu çalışmada, geliştirdiğimiz modifiye balık kuyruğu tekniğini sunmayı ve literatürdeki diğer tekniklerle karşılaştırmayı amaçlıyoruz.

**Yöntemler:** Hastalar 2020-2022 yılları arasında kliniğimizde kepçe kulak düzeltilmesi amacıyla otoplasti uygulanan olgular arasından seçildi. Çalışmamıza otoplasti sırasında çıkıntılı lobül düzeltilmesi gereken toplam 21 olgu dahil edildi. Keloid ve hipertrofik skar oluşumu, yara dehisansı, hematom, enfeksiyon ve lobülde nüks değerlendirildi. Hastalar erken ve geç komplikasyonlar açısından en az 1 yıl takip edildi.

**Sonuçlar:** Çalışmadaki her hastaya bilateral modifiye balık kuyruğu tekniği dahil bilateral belirgin kulak düzeltmesi uygulandı. Tüm vakalar en az 12 ay takip edildi. Takip süresince yara dehisansı, enfeksiyon, lobül çıkıntısında tekrarlama veya hematom görülmedi. Hiçbir vakada hipertrofik skar veya keloid gözlenmedi. Yöntemimiz, hem ayarlanabilir dikey yükseklik hem de cilt eksizyonuna daha az ihtiyaç duyularak etkili lobül düzeltmesi elde etme yeteneğiyle öne çıkıyor. Belirgin lobül cerrahisi için alternatif bir teknik olarak modifiye balık kuyruğu tekniğini öneriyoruz.

**Referanslar:**

1. Siegert R, Magritz R. Otoplasti ve Kulak Rekonstrüksiyonu. Yüz Plastik Cerrahisi. 2019; 35 (4):377–386. doi: 10.1055/s-0039-1693745. [ PubMed ] [ CrossRef ] [ Google Akademik ]

2. Jones ES, Gibson JAG, Dobbs TD, Whitaker IS. Belirgin kulakların psikolojik, sosyal ve eğitimsel etkisi: Sistematik bir inceleme. J Plast Reconstr Aesthet Surg. 2020; 73 (12):2111–2120. doi: 10.1016/j.bjps.2020.05.075. [ PubMed ] [ CrossRef ] [ Google Akademik ]

**Anahtar Kelimeler:** Lobüloplasti, Lobül çıkıntısı, Otoplasti, Modifiye balık kuyruğu

## SB-061

## Blefaroplastinin Görme Alanı, Kornea Değişiklikleri Ve Kozmetik Görünüm Üzerindeki Etkilerinin Kantitatif Değerlendirilmesi

Gözde Akyol[1], Ümran Muslu[2], Mustafa Duran[3], Emre Demir[4], Murat Gölpınar[5]

*[1]Çorum Hitit Üniversitesi Erol Olçok Eğitim Araştırma Hastanesi, Plastik, Rekonstrüktif ve Estetik Cerrahi*
*[2]İstanbul Hürrem Sultan Hastanesi, Plastik, Rekonstrüktif ve Estetik Cerrahi*
*[3]Çorum Hitit Üniversitesi Erol Olçok Eğitim Araştırma Hastanesi, Göz Hastalıkları Anabilim Dalı*
*[4]Çorum Hitit Üniversitesi Erol Olçok Eğitim Araştırma Hastanesi, Biyoistatistik Anabilim Dalı*
*[5]Çorum Hitit Üniversitesi Erol Olçok Eğitim Araştırma Hastanesi, Anatomi Anabilim Dalı*

**Amaç:** Göz sağlığı ve estetik cerrahide önemli bir cerrahi teknik olan blefaroplasti, göz kapaklarının estetik ve fonksiyonel değişikliklerini içeren bir prosedürdür. Bu çalışmanın amacı üst kapak blefaroplastinin görme alanı değişikliklerine, korneal değişikliklerine ve kozmetik değişikliklere etkisini araştırmaktır.

**Yöntem:** Üst kapak blefaroplasti operasyonu lokal anestezi altında hastanenin lokal ameliyathane ünitesinde gerçekleştirildi. Çalışmaya katılan hastaların preoperatif, postoperatif 1. ve 3. aylarda yüz fotoğrafları çekildi. Hastaların kaş yükseklikleri ve göz bölgesinin morfometrik ölçümleri marjinal refleks mesafesi 1 (MRD1), Korneal görünürlük yüzdesi (CEA) ve kaş yüksekliği (BH) fotoğraflardan ölçülerek elde edildi. Görme alanları ve korneal ölçümleri ise göz hastalıkları kliniğinde ölçülerek elde edildi. Kornea ve görme alanı ölçümleri ile anatomik

ölçümlerin pre-op, post-op 1. ay ve post-op 3. ay zaman noktalarındaki istatistiksel karşılaştırmaları için Repeated measures ANOVA testi kullanıldı.

**Bulgular:** Sağ ve sol gözün MRD1, CEA ve BH pre-op, post-op 1.ay ve post-op 3.ay ölçüm ortalamaları arasında istatistiksel olarak anlamlı fark vardı (Tüm karşılaştırmalar için P<0.001). Sol Anterior Chamber Depth (ACD) ve Right corneal astigmatism (Cast ACD) post-op 3. ay ölçümlerinde pre-op ölçümlerine göre iyileşme görüldü ve değişim istatistiksel olarak anlamlı idi (Sırasıyla, P=0.020, P=0.036).

**Sonuç:** Postoperatif 1. ve 3. ayda, preoperatif ölçümlere göre MRD1'de artış, kaş yüksekliğinde azalma görüldü. Kozmetik amaçlı yapılan üst kapak blefaroplasti sonrası psödopitoz düzelmekte ve kaş yüksekliğinin azalmasına katkı sağlamaktadır. Bulgular, üst göz kapağı blefaroplastisinin aks ve korneal astigmatizma ekseni üzerinde olumlu bir etkisi olduğunu göstermiştir

**Anahtar Kelimeler:** blefaroplasti, görme alanı, kornea değişiklikleri, kozmetik görünüm, psödopitoz

*MRD1 ölçümü*

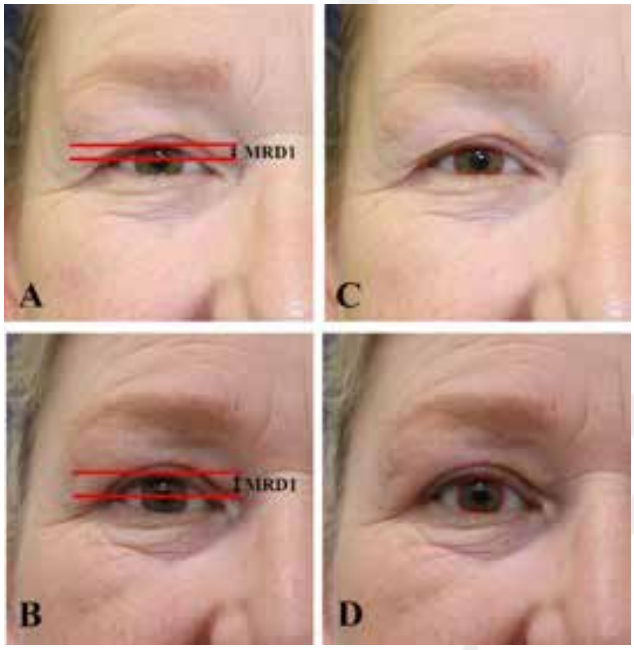


## SB-062

## Rinoplasti Hastalarında İnternal Nazal Valv Açısını Artırmak ve Orta Çatı Restorasyonunu Sağlamak için Farklı Bir Bakış Açısı: İnterkartilaginöz Spreader Greft

Zeynep Banu Arıcı, Murat Şahin Alagöz, Halil Işık, Ceyhun Uzun, Emrah Kağan Yaşar

*Kocaeli Üniversitesi Tıp Fakültesi, Plastik Rekons. ve Estetik Cerrahi Anabilim Dalı, Kocaeli*

**Giriş-Amaç:** Rinoplasti, hem dünyada hem de ülkemizde sıklıkla uygulanan estetik operasyonlardan biridir. Burun, solunum sisteminin önemli bir parçasıdır ve herhangi bir yapısal bozukluk, solunum fonksiyonlarını olumsuz yönde etkileyebilir. Bu nedenle rinoplasti operasyonlarında arzu edilen estetik görünümle birlikte fonksiyonel onarım oldukça önemlidir. Geleneksel spreader greftlerin, üst lateral kıkırdakları yana doğru iterek internal nazal valv açısını ve alanını arttırdıkları varsayılmaktadır. Ancak bu greftlerin, üst lateral kıkırdaklar ile septum arasına yerleştirildiği için internal nazal valv bölgesinde yer kaplayarak hava hacmini azaltabileceği de göz önünde bulundurulmalıdır.

Çalışmamızda; geleneksel spreader greftlerin dezavantajının giderilmesi için septum ile üst lateral kıkırdaklar ilişkisini interkartilaginöz greftler kullanarak, hem orta çatıyı restore etmeye hem de internal nazal valv açısını artırmaya, bunu yaparken de ana hava yolunu engelleyecek bir yapıdan kaçınılmaya çalışıldı.

Bu çalışmada, interkartilaginöz spreader greft yöntemi ile opere edilen hastaların preoperatif ve postoperatif NOSE (Nazal obstrüksiyon semptomlarını değerlendirme skalası) ve ROE (Rinoplasti sonuç değerlendirme anketi) testlerinin karşılaştırılarak, yöntemin başarısının değerlendirilmesi amaçlanmaktadır.

**Gereç-Yöntem:** Bu çalışma, kliniğimizde Nisan 2023 – Şubat 2024 tarihleri arasında interkartilaginöz spreader greft yöntemi ile opere edilen 30 rinoplasti hastasının dosyaları ve belgeleri incelenerek retrospektif olarak gerçekleştirilmiştir.

İnterkartilaginöz spreader greft uygulaması için öncelikle üst lateral kıkırdakların uzunluğu ve genişliği cetvel ve kaliper yardımı ile ölçüldü. Ardından septumdan elde edilen kıkırdak greftleri interkartilaginöz spreader greft tekniğine uygun biçimde olacak şekilde bisturi yardımı ile şekillendirilerek sefalikte dar kaudale doğru gidildikçe genişleyecek biçimde dizayn edildi. Greft her iki üst lateral kıkırdağın arasında septumun ise dorsalinde kalacak biçimde septum üzerine yerleştirildi.

Hastaların fonksiyonel ve estetik açıdan sonuçlarının değerlendirilmesi ve hasta memnuniyetinin saptanması açısından tüm hastalara ameliyat öncesinde ve ameliyat sonrası 3.ay kontrollerinde NOSE (Nasal obstruction symptoms evaluation scale, Stewart ve ark., 2004) ve ROE (Rhinoplasty outcome evaluation questionnaire, Alsarraf, 2001) testleri yapılmıştır.

**Bulgular:** Kliniğimizde interkartilajinöz spreader greft yöntemi ile opere edilen 30 (n:30) hasta çalışmaya dahil edildi. Hastaların 17 (% 56,7)'si kadın, 13 (%43,3)'ü erkektir. Hastaların yaşları 18-50 yaş arasında olup yaş ortalamaları 25,33'tür. Operasyon öncesinde hastaların

toplam NOSE skorlamasının ortalama değeri 9,9 ± 4,196 olup, ameliyat sonrası yapılan toplam NOSE skorlamasının ortalama değerinin 4,47 ± 2,776' ye düştüğü görüldü. Ameliyat öncesi ve sonrası NOSE skorlama değişiminde p<0,001 bulundu. Bu sebeple istatistiksel olarak anlamlı bir fark olduğu saptandı. Toplam ROE skorlamasının ameliyat öncesi ortalama değeri 10,17 ± 2,902 iken, ameliyat sonrası değerinin 15,33 ± 3,889 'e çıktığı görüldü ve p<0,001 olması sebebiyle istatistiksel olarak anlamlı bir fark olduğu kabul edildi.

**Tartışma-Sonuç:** İnterkartilaginöz greftler, klasik spreader greftlere alternatif olarak kullanılabilir. Bu yöntemle internal nazal valv açısı genişletilirken, aynı zamanda nazal valv alanının hacmi de arttırılmaya çalışıldı. Ayrıca orta çatı rekonstrüksiyonu anatomiye benzer şekilde sağlandı ve dorsal nazal estetik çizgileri oluşturuldu. İnterkartilaginöz greft sayesinde, geçirilmiş rinoplasti operasyonları sonrası olası nazal valv kollapsının engellenip, gelecekte ikinci bir cerrahi ihtiyacının da azalabileceğini düşünmekteyiz.

**Anahtar Kelimeler:** Burun, rinoplasti, internal nazal valv, NOSE, ROE

*a) interkartilaginöz greft konulmadan önce b) interkartilaginöz greft sonrası *internal nazal valvin greft konulduktan sonraki değişimi*

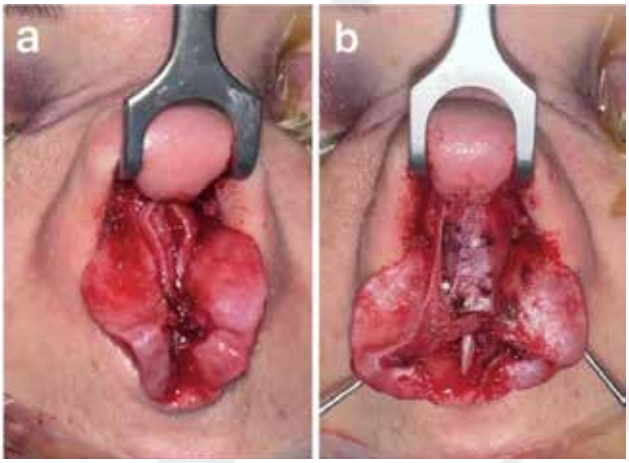


## SB-063

## Temporal Yaklaşım ile Orta Yüz Liftingde Fiksasyonun Daha Kolay Bir Yolu: Chiba Biyopsi İğnesi Kullanımı

İlhami Oğuzhan Aydoğdu[1], İlker Altundağ[2]

[1]*Özel Muayenehane, Samsun*
[2]*İzmir Şehir Hastanesi, Plastik Rekonstrüktif ve Estetik Cerrahi Kliniği, İzmir*

**Giriş:** Temporal bölgeden yaklaşımla şakak ve orta yüz bölgesi için uygulanan lifting işlemleri uygun hastalarda kullanıldığında, başarılı sonuçları olan estetik prosedürdür. Ayrıca orta yüz ve şakak bölgesi operasyonları için birçok plan ve metod tanımlanmıştır. Şirinoğlu ve Güvercin'in "temporal lift" için tanımladığı ve kullandığı plan olan subgaleal fasya üzerinde, sub-superfisiyalmuskuloaponörotik sistem (sub-SMAS) olarak nitelendirilen planda diseksiyon ile; lateral kaş kaldırma, kantopeksi ve ortayüz kaldırma işlemleri çalışmamızın temelini oluşturmaktadır. Bununla birlikte Şirinoğlu ve Güvercin'in kendi makalesinde tanımladığı, ilk sütürün geçtiği nokta olan ve malar bölgenin lifting etkisini sağlayan noktaya ulaşım, nispeten küçük bir insizyondan, uzun bir portegü kullanımı ile zorluk yaratmaktadır. Ayrıca portegü ile istenen nokta ve derinlikten sütür geçilmesi bir hayli zorluk teşkil etmektedir. Çalışmamızda, esas olarak sitolojik ve amniyotik sıvı prosedürleri, kist ve alkol enjeksiyonları için kullanılmakta olan "Chiba Biyopsi İğnesi" portegünün işlevini alarak, sütürlerin istediğimiz derinlik ve noktadan daha kolay ve hızlı geçilmesine, bunun sonucunda da operasyon süresinin kısalmasına imkan sağlamaktadır.

**Materyal-Metod:** Çalışmamız 2023-2024 yıllarını kapsamaktadır. 32 – 64 yaş aralığında (ortalama 41), hepsi kadın olmak üzere 18 hasta çalışmaya dahil edilmiştir. Takip süresinin en az 6 ay olmasına dikkat edilmiştir. Takip süreleri minimum 6, maksimum ise 18 ay olarak tespit edilmiştir.

**Ameliyat Tekniği:** Şirinoğlu ve Güvercin'in çalışmasında tanımladığı üzere temporal saçlı bölgeden yaklaşık 2 cm'lik insizyon ile derin temporal fasya üzerine düşülmektedir. Buradan subgaleal fasya üzerinde ilerlenerek orta yüze kadar, ucu künt bir disektör yardımı ile kolaylıkla ulaşılabilmektedir. Diseksiyon tamamlandıktan sonra orta yüz, lateral kantus, kaş laterali ve temporal bölgeden geçilecek sütür noktaları işaretlenmektedir. Önceleri sütürümüzü, bu noktalardan portegü yardımı ile geçmekteydik. Ancak insizyona en uzak nokta olan ve malar bölgenin liftingini sağlayan noktadan sütür iğnesini geçmek kimi zaman çok uzun sürebilmekteydi. Daha sonralarda ise 20 Gauge kalınlığa ve 20 cm uzunluğa sahip "Chiba Biyopsi İğnesi" kullanarak daha rahat ve hızlı sütür geçmeyi sağlayan tekniğimizi kullanmaya başladık. Bu teknikte öncelikle sütürün kaldırma etkisini sağlamasını istediğimiz noktadan eksternal olarak biyopsi iğnesini geçiyoruz; diseksiyon planımızdan ilerleyerek iğnenin ucunu temporal insizyondan çıkarıyoruz. 2/0 polidioksanon sütürü kanül niteliğinde olan iğnenin içine yerleştirerek, geri çekiyoruz. Yine cilt altında istediğimiz derinlikte bir ısırık alarak diseksiyon planımıza geri dönüyor ve sütür loopunu burada bırakıyoruz. Aynı işlemi lifting sağlamak istediğimiz tüm noktalara uygulayarak tamamlıyoruz. Sütürlerimizi giriş sırasına uygun şekilde ve lateralden başlayarak, temporal insizyonun tabanında yer alan derin temporal fasyaya fikse ediyoruz. Sonrasında aynı işlemi kontrlateral yüz yarımında tekrar ediyoruz.

**Sonuç:** Çalışmamıza 2023-2024 yıllarında opere edilen ve hepsi kadın olan 18 hasta dahil olmuştur. Ortalama yaş 41 olarak saptanmıştır. Takip süresi min. 6 ay, max. 18 aydır. Önceleri portegü kullanarak yapılan temporal ve orta yüz lifting işlemleri 1,5 hatta 2 saate kadar uzayabiliyorken; "Chiba Biyopsi İğnesi" kullanılarak yapılan operasyonlar 45 dk ila 1 saat aralığında sürmüştür. Ayrıca takipler sonucu nüks ve revizyon sayılarımızda portegü kullanımına göre herhangi bir fark saptanmamıştır. 18 hastanın sadece 1 tanesi, 1 yıllık takipler sonucunda nüks nedeni ile revizyon operasyonuna alınmıştır.

**Tartışma:** Temporal ve orta yüz lifting prosedürleri, son zamanlarda önemli ölçüde popülarite kazanmış ve birçok yöntem, diseksiyon planı tanımlanmıştır. Şirinoğlu ve Güvercin'in çalışmasında tanımlanan metoda göre temporal saçlı deriden girilerek, subgaleal fasya üzerinde, sub-SMAS planında, hızlı ve basit bir diseksiyon sağlanmakta; diseksiyon sonrası ciddi derecede mobil bir orta yüz flebi ve temporal flep elde edilmektedir. Sonrasında malar bölge, lateral kantus, kaş laterali ve temporal bölge sütürler ile kaldırılarak derin temporal fasyaya fikse edilmektedir. Yaklaşık 30 cm uzunluğunda olan portegüyü kısıtlı bir insizyondan girerek, körlemesine sütür geçmeye çalışmak bazen uzun ve yorucu olabilmekte; ayrıca sütürü geçmek istediğimiz nokta ve derinlik iyi ayarlanamamaktadır. Bu nedenle başka cerrahi dallarda kullanımı yaygın olan "Chiba Biyopsi İğnesi'ni" sütürleri yerleştirmek için kullanmaya başladık. Bunun sonucunda istediğimiz nokta ve derinlikten, daha hızlı olacak şekilde sütürleri geçebilmekte, ameliyat süresini anlamlı olarak kısaltmaktayız.

**Anahtar Kelimeler:** kantopeksi, kaş kaldırma, orta yüz, temporal lift

*Chiba Biyopsi İğnesi ile Temporal Lifting*

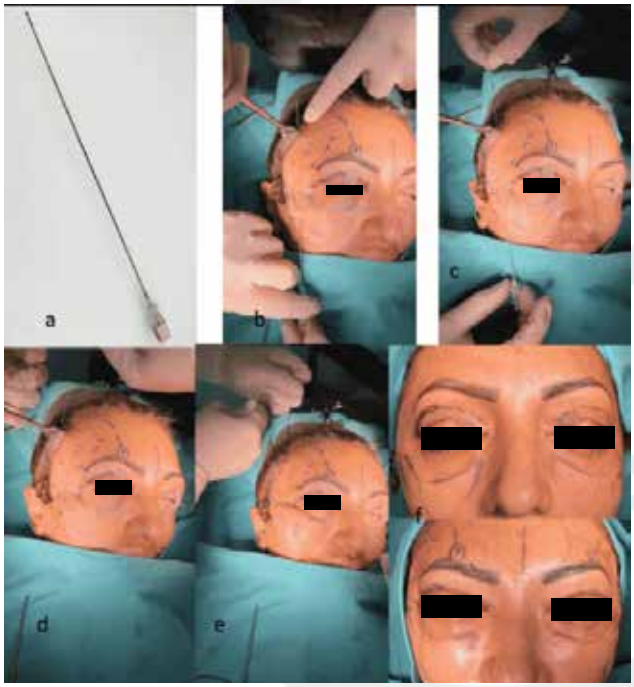


*a-Chiba Biyopsi İğnesi b-Lifting etkisi istenen yerden, eksternal olarak iğnenin geçilerek, temporal insizyondan çıkarılması c-İğnenin içine sütürün yerleştirilmesi d-İğnenin lifting etkisi istenen yerden tekrar geçildikten sonra oluşan loop e-Lifting etkisinin test edilmesi f- Operasyon öncesi ve sonrası*

## SB-064

## Meme Küçültme Ameliyatlarında Ameliyat Sonrası Erken Dönem Sonuçlarına Taban Dikişi Kullanımının Etkisi

Tolga Sarıgöz, Ersin Yavuz, Serkan Melenkiş, Alp Ercan

*İstanbul Üniversitesi- Cerrahpaşa Cerrahpaşa Tip Fakültesi, Plastik Rekonstruktif Ve Estetik Cerrahi Anabilim Dali,*

**Giriş:** Progresif tansiyon dikişi uygulaması ile karın germede enfeksiyon, detaşman ve drenaj miktarlarının azaldığını gösteren pek çok çalışma bulunmaktadır ancak daha sıklıkla uygulanan ve pek çok ortak risk faktörünü paylaşan meme küçültme cerrahisi için benzer bir çalışma bulunmamaktadır. Meme küçültme cerrahisinde rutin olarak dren kullanımı hala uygulamacıların büyük çoğunluğunca kabul edilmiş bir durumdur. Drenin kullanımı cerrahı ameliyat takibi gecesi için hastayı dren takibi amacıyla interne etmeye yönlendirmesi nedeniyle rölatif bir mali yük ve mobilizasyon sırasında drenin çevre faktörlere takılması konforsuzluğu ve dren çekilmesine bağlı korku gibi pek çok etken nedeniyle hastaların ameliyat sonrası konforunu azaltan bir öğe olarak belirtilmektedir.

Biz bu çalışmamızda karın germe cerrahisindeki progresif taban dikişlerine benzer bir yöntem ile meme küçültme cerrahisinde kapama sırasında flep tabanlarını göğüs duvarına tespitleyen dikişler yerleştirmenin etkilerini; hematom, enfeksiyon, yara detaşmanı, post-op drenaj gibi sonuçlar üzerinden araştırmayı amaçladık. Nihai amaçlarımızdan biri de drenajı azaltarak meme küçültme cerrahisinde dren kullanımın kaldırılıp kaldırılamayacağı sorusuna cevap aramaktı.

**Yöntem:** Tasarlanan prospektif çalışma için gerekli etik kurul izni alındıktan sonra hastalar randomize olarak gruplara ayrıldı. 55 hasta, 110 meme çalışmaya dahil edildi. Bu hastalardan 34 tanesine superior pediküllü meme küçültme cerrahisi, 21 tanesine superomedial pediküllü meme küçültme cerrahisi uygulandı. Tüm hastalarda ters-t skar tekniği kullanıldı ve tüm hastalara aynı kalınlıkta drenaja (14F) sahip aynı hacimli rezarvuara sahip(hacmini öğren yaz) hemovak drenler aynı konumda ( lateralden çıkışlı ve mediale uzanacak şekilde) yerleştirildi. Bu hastalardan 26 tanesine (52 meme) taban dikişleri yerleştirilirken, kalan 29 tanesinde rutin kapama uygulandı. Post-operatif birinci günde dren haznesindeki biriken sıvı hacminin 30 cc ve altında gelmesi drenin çekilmesi için kıstas alındı. Erken dönem detaşman, enfeksiyon, hematom, hipertrofik nedbe oluşumu da ek ölçütler olarak değerlendirildi.

**Bulgular:** Taban dikişi uygulanan gruptaki meme küçültme lojlarında post-operatif birinci gündeki ortalama drenaj miktarı 17.6 cc olarak ölçülürken taban dikişi uygulanmayan kontrol grubunda ortalama drenaj miktarı 29.3 olarak ölçüldü ve iki grup arasında istatiksel olarak anlamlı fark bulundu. Erken dönem insizyon ayrışması pillar taban dikişleri grubunda daha az olarak gözlense de istatiksel olarak anlamlı fark bulunamadı. Enfeksiyon, hematom, skar kalitesi arasında istatiksel olarak bir fark gözlenmedi.

**Sonuç:** Uygulayıcıların büyük çoğunluğu meme küçültme ameliyatlarında dren kullanmaktadır görülmektedir. Taban dikişi grubunda istatiksel olarak drenaj miktarında anlamlı azalma olması bu dikişin kullanılmasının hastanın erken taburculuğunun sağlanabilmesinde,

dren izleminin getirebildiği postoperatif kontrol sıklığının azaltılabilmesinde, drenin yarattığı konforsuzluğun önüne geçilmesinde ve bu ameliyatı günübirlik bir cerrahi prosedüre çevirmede bir faktör olabileceğini göstermiştir.

1. Gutowski KA. Evidence-Based Medicine: Abdominoplasty. Plast Reconstr Surg. 2018 Feb;141(2):286e-299e. doi: 10.1097/PRS.0000000000004232. PMID: 29373443.

2. Andrades P, Prado A, Danilla S, Guerra C, Benitez S, Sepulveda S, Sciarraffia C, De Carolis V. Progressive tension sutures in the prevention of postabdominoplasty seroma: a prospective, randomized, double-blind clinical trial. Plast Reconstr Surg. 2007 Sep 15;120(4):935-946. doi: 10.1097/01.prs.0000253445.76991.de. PMID: 17805122.

3. Janis JE, Khansa L, Khansa I. Strategies for Postoperative Seroma Prevention: A Systematic Review. Plast Reconstr Surg. 2016 Jul;138(1):240-252. doi: 10.1097/PRS.0000000000002245. PMID: 27348657.

4. Nahas FX, Ferreira LM, Ghelfond C. Does quilting suture prevent seroma in abdominoplasty? Plast Reconstr Surg. 2007 Mar;119(3):1060-4; discussion 1065-6. doi: 10.1097/01.prs.0000242493.11655.68. PMID: 17312514.

5. Pollock H, Pollock T. Progressive tension sutures: a technique to reduce local complications in abdominoplasty. Plast Reconstr Surg. 2000 Jun;105(7):2583-6; discussion 2587-8. doi: 10.1097/00006534-200006000-00047. PMID: 10845315.

**Anahtar Kelimeler:** Meme Küçültme, Taban Dikişi, Progresif Tansiyon Dikişi, Seroma

*Taban Dikişi Gösterimi*

*en sonunda resimler*

## SB-065

## Hyaluronik Asit ve Hyaluronidaz Enjeksiyonlarının Cilt Üzerindeki Histolojik Etkileri; Deneysel Bir Çalışma

Süleyman Köken[1], Ersin Akşam[2], Rehber Marşil[1], Fatma Şimşek[3], Tunahan Berk Başol[2]

*[1]Özel Klinik*
*[2]Katip Çelebi Üniversitesi Atatürk Eğitim ve Araştırma Hastanesi, Plastik,Rekonstrüktif ve Estetik Cerrahi Ana Bilim Dalı, İzmir*
*[3]Katip Çelebi Üniversitesi, Histoloji ve Embriyoloji Ana Bilim Dalı, İzmir*

**Arka plan:** Cerrahi olmayan yüz gençleştirme prosedürleri günümüzde plastik, rekonstrüktif ve estetik cerrahinin en popüler alanlarından biridir. Bu çalışmanın amacı hyaluronik asit ve hyaluronidaz enjeksiyonlarının cilt üzerindeki histolojik etkilerini değerlendirmektir.

**Yöntemler:** Çalışmada 15 erkek ve 15 dişi Wistar Albino sıçan kullanıldı. Sıçanların sırtında uygulama yapılacak dört farklı alan belirlendi; kontrol alanı, hyaluronik asit, hyaluronik asit ile hyaluronidaz ve sadece hyaluronidaz. Daha sonra sıçanlar rastgele beş farklı gruba ayrıldı ve bu gruplarda farklı zamanlarda deney sonlandırıldı. Sakrifikasyondan sonra dört farklı bölge ışık mikroskobu altında birbirleriyle karşılaştırıldı.

**Bulgular:** Hyaluronik asit uygulamasının dermis kalınlığını, kollajen yoğunluğunu ve ekstraselüler matriks yoğunluğunu arttırdığı ve bu histolojik etkilerin süresinin en az 7 güne kadar uzadığı gösterilmiştir (%81'e karşı %69,1, $p<0.05$). Hyaluronik asidin hyaluronidaz ile eş zamanlı uygulanmasından sonra; dermal kalınlık, kollajen yoğunluğu ve ekstraselüler matriks yoğunluğu artmadan doğrudan azalmıştır.

**Sonuç:** Hyaluronidaz, dolgu komplikasyonları için tercih edilen tedavi seçeneklerinden biridir, ancak birçok yan etkisi vardır. Bu bulguları ve hyaluronidaz enjeksiyonlarının olası yan etkilerini kanıtlamak için insan çalışmaları yapılmalıdır.

**Anahtar Kelimeler:** Dolgu, hyaluronidaz, hyaluronik asit, komplikasyon, minimal invaziv

*Enjeksiyondan hemen önce sıçanların sırtlarının şematik çizimi ve enjeksiyon bölgeleri*

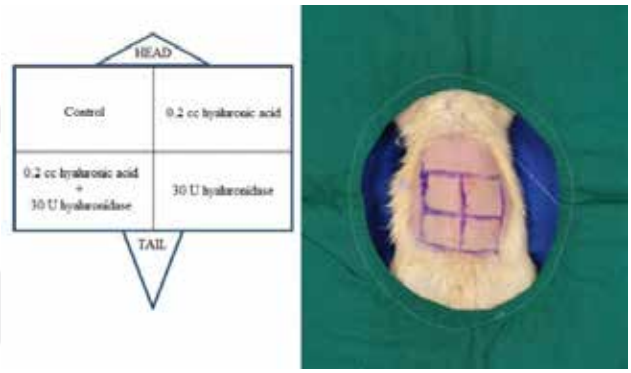

*Aynı zaman grubundaki farklı alanların dermal kalınlık, kolajen yoğunluğu ve ekstraselüler matriks yoğunluğu yüzdelerinin karşılaştırılması*

| | Dermal Kalınlık (%) | Dermal Kalınlık (%) | Dermal Kalınlık (%) | Dermal Kalınlık (%) | Dermal Kalınlık (%) | Kollajen Yoğunluğu (%) | Kollajen Yoğunluğu (%) | Kollajen Yoğunluğu (%) | Kollajen Yoğunluğu (%) | Kollajen Yoğunluğu (%) | Ekstrasellüler Matriks Yoğunluğu (%) | Ekstrasellüler Matriks Yoğunluğu (%) | Ekstrasellüler Matriks Yoğunluğu (%) | Ekstrasellüler Matriks Yoğunluğu (%) | Ekstrasellüler Matriks Yoğunluğu (%) |
|---|---|---|---|---|---|---|---|---|---|---|---|---|---|---|---|
| Karşılaştırılan | 3. Saat | 1. Gün | 3. Gün | 7. Gün | 14. Gün | 3. Saat | 1. Gün | 3. Gün | 7. Gün | 14. Gün | 3. Saat | 1. Gün | 3. Gün | 7. Gün | 14. Gün |
| Kontrol & 0.2 cc Hyaluronik Asit | 75&60* | 69,1&70 | 76,6&86* | 69,1&81* | 59,1&51* | 75&60* | 69,1&65 | 76,6&85* | 69,1&85* | 59,1&52,5 | 75&60* | 69,1&7 0 | 76.6&85* | 69.1&81* | 56,1&52 |
| Kontrol & 0.2 cc Hyaluronik Asit ve 30 ünite Hyaluronidaz | 75&70 | 69,1&66 | 76,6&60* | 69,1&60* | 59,1&53 | 75&70 | 69,1&75 | 76,6&60* | 69,1&58,3* | 59,1&45* | 75&75 | 69,1&7 0 | 76.6&55* | 69.1&60* | 56,1&45* |
| Kontrol & 30 ünite Hyaluronidaz | 75&65,8* | 69,1&60* | 76,6&69* | 69,1&55* | 59,1&52* | 75&65* | 69,1&60* | 76,6&55* | 69,1&55* | 59,1&50* | 75&70 | 69,1&7 0 | 76.6&60* | 69.1&55* | 56,1&55 |
| 0.2 cc Hyaluronik Asit & 0.2 cc Hyaluronik Asit ve 30 ünite Hyaluronidaz | 60&70 | 70&66 | 86&60* | 81&60* | 51&53 | 60&70* | 65&75* | 85&60* | 85&58,3* | 52,5&45* | 60&75* | 70&70 | 85&55* | 81&60* | 52&45* |
| 0.2 cc Hyaluronik Asit & 30 ünite Hyaluronidaz | 60&65,8 | 70&60* | 86&69* | 81&55* | 51&52 | 60&65 | 65&60 | 85&55* | 85&55* | 52,5&50 | 60&70* | 70&70 | 85&60* | 81&55* | 52&55 |
| 0.2 cc Hyaluronik Asit ve 30 ünite Hyaluronidaz & 30 ünite Hyaluronidaz | 70&65,8 | 66&60* | 60&69 | 60&55 | 53&52 | 70&65 | 75&60* | 60&55 | 58,3&55 | 45&50 | 75&70 | 70&70 | 55&60 | 60&55 | 45&55* |
| *olasılık değerinin (p) 0.05'ten küçük olması anlamlı olarak kabul edilmiştir | *olasılık değerinin (p) 0.05'ten küçük olması anlamlı olarak kabul edilmiştir | *olasılık değerinin (p) 0.05'ten küçük olması anlamlı olarak kabul edilmiştir | *olasılık değerinin (p) 0.05'ten küçük olması anlamlı olarak kabul edilmiştir | *olasılık değerinin (p) 0.05'ten küçük olması anlamlı olarak kabul edilmiştir | *olasılık değerinin (p) 0.05'ten küçük olması anlamlı olarak kabul edilmiştir | *olasılık değerinin (p) 0.05'ten küçük olması anlamlı olarak kabul edilmiştir | *olasılık değerinin (p) 0.05'ten küçük olması anlamlı olarak kabul edilmiştir | *olasılık değerinin (p) 0.05'ten küçük olması anlamlı olarak kabul edilmiştir | *olasılık değerinin (p) 0.05'ten küçük olması anlamlı olarak kabul edilmiştir | *olasılık değerinin (p) 0.05'ten küçük olması anlamlı olarak kabul edilmiştir | *olasılık değerinin (p) 0.05'ten küçük olması anlamlı olarak kabul edilmiştir | *olasılık değerinin (p) 0.05'ten küçük olması anlamlı olarak kabul edilmiştir | *olasılık değerinin (p) 0.05'ten küçük olması anlamlı olarak kabul edilmiştir | *olasılık değerinin (p) 0.05'ten küçük olması anlamlı olarak kabul edilmiştir | *olasılık değerinin (p) 0.05'ten küçük olması anlamlı olarak kabul edilmiştir |

## SB-066

## Burun Dorsumu ve Yan Duvarlarından Elde Edilen Kemik Tozlarının Dorsal Şekillendirmede Kullanımı: Yeni Bir Yöntemin Tanımlanması

İlhami Oğuzhan Aydoğdu[1], İlker Altundağ[2]

[1]*Özel Muayenehane, Samsun*
[2]*İzmir Şehir Hastanesi, Plastik Rekonstrüktif ve Estetik Cerrahi Kliniği, İzmir*

**Giriş:** Rinoplasti ameliyatlarında dorsal şekillendirme majör basamaklardan biridir. Bir çok teknik dorsum şekillendirme için tanımlanmış, yayınlanmış ve hala kullanılmaktadır. Özellikle açık rinoplasti tekniğinde, kemik ve kıkırdak çatının açılması ve lateral osteotomi sonrasında, nazal dorsumda ele gelen kemik spiküller, düzensiz kontur, açık çatı deformitesi post-operatif sonucu etkilemektedir. Özellikle ince derili hastalarda bu patolojiler elle hissedilebilmenin yanı sıra dışardan da görülebilmektedir. Biz de bu problemi kendi geliştirdiğimiz ve kullandığımız teknik ile çözmekteyiz. Özel bir rasp kullanarak, dorsum ve lateral duvarlarından elde ettiğimiz kemik tozlarını burun dorsumunun şekillendirilmesinde kullanmaktayız.

**Hastalar ve Metod:** 2012 yılından beri bazı vakalarda kıkırdak greftleri ile birlikte dorsum düzensizlikleri için kullandığımız bu metodu; 2022 -2024 arasında, seçilen 74 açık rinoplasti vakasında dorsum şekillendirmek ve düzensizlikleri önlemek için sadece kemik grefti olacak şekilde uygulayarak takip ettik. 2022-2024 yılı başlangıcına kadar primer rinoplasti uygulanan 49 kadın, 25 erkek olmak üzere toplam 74 hasta tespit edildi. Ortalama yaş 26 olarak bulundu (min. 18 – max. 37). Hastaların takip süreleri 6 ay – 24 ay arasında değişmektedir. Operasyon öncesi ve sonrası değerlendirme için ofis şartlarında çekilen lateral, lateral oblik ve anterior fotoğraflar, inspeksiyon ve palpasyon kullanıldı. Operasyon notları incelendi.

**Ameliyat Tekniği:** Tüm hastalara açık rinoplasti tekniği uygulandı. Transkolumellar ve infrakartilajinöz insizyonlar ile alt lateral kıkırdaklar ve medial kruslar supraperikondrial diseke edildi. Üst lateral kıkırdaklar subperikondrial olarak ortaya konduktan sonra, nazal kemik çatısı ve lateral duvarlar subperiostal olarak total diseke edildi. Diseksiyonun ardından tek yönlü, çentiği cerraha bakacak şekilde tasarlanmış rasp yardımı ile diseke edilen kemik çatıdan kemik tozları elde edildi. Sheen grid üzerinde biriktirilen kemik tozları, üzerine serum fizyolojik eklenerek kullanılacağı zamana kadar bekletildi. Rinoplasti operasyonunun kalan basamakları tamamlandıktan sonra elde edilen kemik tozları bayonet penset arasına nazikçe sabitlendi ve üzerindeki serum fizyolojik spanç kullanılarak emildi. Sonuçta ortaya çıkan dikdörtgenler prizması şeklinde, kolaylıkla dağılmayan, "kumdan kale" yapımına benzer şekilde oluşturulmuş kemik grefti, yine aynı bayonet penset kullanılarak nazal dorsuma nazikçe yerleştirildi. Greftin yerleştirilmesinin ardından cilt flebinin üzerinden inspeksiyon ve nazik palpasyon ile greftin doğru konumlandırılması sağlandı ve düz ve pürüzsüz bir dorsal kontur elde edildi.

Tüm hastaların osteotomisi low-to-low yönlü olacak şekilde yapıldı. İnternal nazal valvin desteklenmesi amaçlı üst lateral kıkırdaklar spreader flep şeklinde rekonstrükte edildi.

**Sonuçlar:** 2012 yılından beri kıkırdak ve kemik greftlerini kombine ederek, dorsum düzensizlikleri için kullandığımız metodu, 2022 -2024 arasında, seçilen 74 açık rinoplasti vakasında dorsum şekillendirmek ve düzensizlikleri önlemek için sadece kemik grefti olacak şekilde kullanarak takip ettik. 2022 yılından 2024 yılı başlangıcına kadar primer rinoplasti amaçlı opere edilen 49'u kadın, 25'i erkek olmak üzere toplam 74 hastamız bulunmaktadır. Hastaların ortalama yaşı 26'dır. Çalışmaya katılan hastaların en az 6 ay önce opere edilmiş olmasına ve en az 6 aylık bir takip süresine sahip olmasına dikkat edilmiştir. Tüm hastalara açık rinoplasti tekniği uygulanmıştır. Palpasyon, pre ve post-operatif dönemde çekilen fotoğraflar değerlendirme amaçlı kullanılmıştır. Ofis şartlarında yapılan klinik muayenelerde herhangi bir greft rezorpsiyonu, açık çatı deformitesi, kontur irregülaritesi görülmemiştir ve bunlara bağlı sekonder bir rinoplasti ihtiyacı doğmamıştır. Hastalardan burun sırtında düzensizlik, ele gelen kitle vb. nedeni ile şikayet olmamıştır.

**Tartışma:** Rinoplastide dorsal şekillendirme majör basamaklardan birisidir. Kalvaryal kemik grefti, kıkırdak grefti, yağ enjeksiyonu, alloplastik materyaller ve bunların hibrid kullanımı daha önceden tanımlanmış dorsal şekillendirme metodlarıdır. Kıkırdak grefti bunlar arasında en çok kullanılan ve kabul gören metodlardan biridir. Kalvaryumdan törpü ile elde edilen kemik grefti (kemik cipsi) de dorsum şekillendirmede kullanılmış bir tekniktir. Bunun yanında bizim tekniğimize benzer şekilde burun dorsumundan elde edilen kemik ve kıkırdak içeren osseokartilajinöz greftler de efektif şekilde hala kullanılmaktadır.

Tekniğimizde dorsum ve yan duvarlardan çok miktarda kemik grefti elde edilebilmektedir. Ayrıca lateral duvarların törpü ile şekillendirilmesi sonrası hem lateral duvar konturları daha düz hale gelmekte hem de kemiğin incelmesine bağlı daha kolay osteotomi yapılmaktadır. Şekillendirme sırasında bayonet penset açıklığı burun dorsumunun istenen kalınlığına göre ayarlanabilmektedir. Bir başka avantaj ise kemik grefti eldesi için başka bir donör sahaya gereksinim duyulmamasıdır. Tekniğimiz, lateal osteotomiler ve spreader flep ile sağlanan nazal dorsum konturunun tamamlayıcısı niteliğindedir. Ciddi semer burun deformitelerinde tek başına kullanımını tartışmalı görmekteyiz. Yine de tekniğimiz primer rinoplastilerde burun dorsumu şekillendirilmesinde daha önceden yayınlanmamış, basit ve etkili bir metoddur.

**Anahtar Kelimeler:** burun, dorsum, kemik grefti, rinoplasti

*Kemik greftinin şekillendirilmesi ve son hali.*

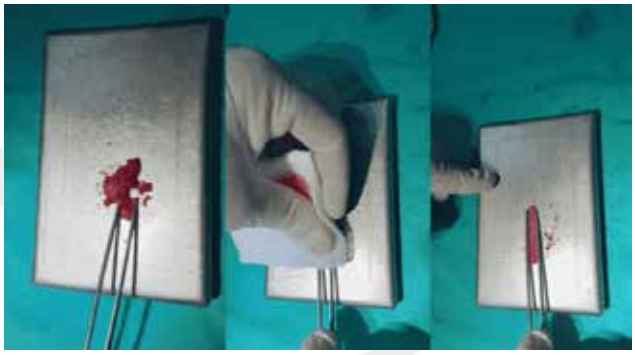

*Fotoğrafta kemik tozlarının elde edilmesinden sonra, bayonet penset arasında stabilize edilip, spançla kurulanarak, istenen kıvamda ve kalınlıkta dorsuma yerleştirilecek kemik greftinin oluşturulması gösterilmiştir.*

## SB-067

## Yuvarlak Otoprotez: T Skar Mastopekside Adipodermaglandüler Ada Flebinin Kullanımı

Alpay Duran, Oğuz Çörtük, Sinem Eroğlu

*Özel Muayenehane, Plastik, Rekonstrüktif ve Estetik Cerrahi, İstanbul*

**Giriş:** Son 50 yıldır, memenin alt ve santral kısmından elde edilen otolog parenkimal fleplerin mastopekside artan bir şekilde kullanımı görülmektedir. (1-4) Bu yaklaşım, mastopeksi işlemlerinden sonra meme üst polünde kalıcı olarak olumlu sonuçlar elde etmeyi ve hacmi korumayı amaçlamaktadır. Bu çalışmada, farklı hacimlere sahip yuvarlak ya da anatomik şekilli otoprotezler memenin santral ve alt polünden hazırlandı. Farklı aşamalardaki meme sarkması olan hastalarda yapılan cerrahinin teknik detayları ve sonuçları tartışıldı.

**Materyal ve Metot:**

Hastalar: Bu çalışma Adipodermaglandular ada flebi kullanılarak wise-pattern süperior pediküllü mastopeksi prosedürünü geçiren toplam 42 hastayı içermektedir. Bu araştırma Aralık 2017 Ağustos 2022 tarihleri arasında gerçekleştirilmiştir. Bu çalışmadaki hastalar önceden meme ameliyatı geçirmemiş, meme protezi istemeyen ve Regnault Sınıflaması'na göre 2. ve 3. derece meme pitozu mevcut hastalardır. [5] Hastaların yaşları ve ameliyat öncesi meme ölçüleri analiz için kaydedilmiştir. NAC'dan IMF ve SN dan NAC'ya olan mesafe gibi ölçümler, ameliyat öncesi ve 1 yıl sonrası dönemde ölçülmüştür. Postoperatif izlem süreci boyunca akut ve subakut komplikasyonları tespit eden bir süreç izlenmiştir.

**Cerrahi Teknik:** Cerrahi işlem öncesi her hastanın ayakta durduğu sırada detaylı işaretlemeler yapılarak fotoğraflar alındı. Bu işaretleme sürecinde, yeni NAC konumu IMF seviyesiyle hizalandı ve SN'den yaklaşık olarak 21 cm uzaklıkta konumlandırıldı. Ayrıca, NAC'den IMF'ye uzanan T şeklindeki yara izinin dikey uzunluğu, tüm hastalarda 6 cm olarak eşit şekilde belirlendi. Optimal gerilim altında NAC işaretlendi ve çapı 40 ila 44 mm arasında sağlandı. Genel anestezi altında, hastalar sırt üstü bir pozisyonda cerrahi işleme tabi tutuldular. Operasyonun başlangıcında, insizyon hatları boyunca 1000 cc serum fizyolojik içinde adrenalin (1/200,000) olacak şekilde deri altına enjekte edildi. Dezepitelizasyon süreci üst dermoglandüler pedikül

ve alt dermoglandüler flep bölgesini içerecek şekilde tamamlandı. Bunu takiben insizyonlar yapılarak flebin alt polü ve verikal pilar hatları arasındaki alanı kapsayacak şekilde pektoralis majör kas fasyasına kadar insizyon ilerletildi. Flebit üst kısmının, areolanın alt yüzüyle uyumlu olan kısmının insizyonu titizlikle yapıldı. Flebin IMF ile olan dermal bağlantısı serbestlendi. Flebin beslenmesi çoğunlukla pectoralis major köken alan septal ve rastlantısal perforatörlerden sağlandı. Flebin kanlanması dermis üzerindeki noktasal kanama alanlarından gözlemlendi. Otoprotezin yerleştirilmesi amacıyla subglandüler meme büyütme operasyonuna benzer olarak bir cep oluşturuldu. Bu cep, meme üst sınırlarını kapsayacak şekilde genişletilirken pectoralis major fasyasının bütünlüğü korundu. Daha sonra, flep dikkatlice yukarı doğru yeniden konumlandırıldı. Flebin üst kenarını güvenli bir şekilde sabitlemek için üst kenarına üç adet 3-0 PDS dikiş konarak pectoralis majör kas fasyasına sabitlendi. Sonrasında flebin alt medial ve lateral üçgen kısımlarından başlanarak flebin medial ve lateral kenarlar 3/0 PDS sütürler ile bir araya getirildi. Kanama kontrolü ve dren konmasını takiben NAC yeni yerine taşınarak, cilt ve cilt altı dokular kapatıldı.

**Sonuçlar:** Bu çalışma, 42 hastayı içermektedir. Orta yaş 33,9 yıl (23 ile 49 yıl). Bu prosedürler Aralık 2017 ile Ağustos 2022 arasında gerçekleştirildi. Ameliyat öncesi ortalama SN-N mesafesi 26,7 cm olarak ölçüldü (24-33 cm aralığında). 1 yıl sonrasındaki ameliyat sonrası ortalama SN-N mesafeleri 23,1 cm (21.3 ile 24,8 cm) idi. İncelenen vakaların takip süresi 12 ila 18 ay arasında değişen bir ortalama süreye sahipti. Gecikmiş yara iyileşmesi 1 olguda, meme başında venöz yetmezlik 1 olguda ve yağ nekrozu 1 olguda gözlemlendi. Gruptaki genel komplikasyon oranı %7,1 olarak belirlendi.

**Tartışma ve Sonuç:** Mastopekside otolog dokular yardımıyla oluşturulan flep tekniği ilk olarak 1971'de Ribeiro tarafından tanımlanmıştır. Bu cerrahi yöntem, fazla doku bulunan bir bölgeden meme dokusunu alarak eksik bir alana transpoze etmeyi içerir. Bu çalışmayı takiben Daniel ve ark, Graf ve ark, Hammond ve ark. bu konu ile ilgili çalışmalarını yayınlamıştır. (1-4) Altınel ve ark. kelebek flep tekniğinin ve minimal doku rezeksiyonuyla yapılan wise pattern mastopeksi tekniğinin sonuçlarını çalışmalarında değerlendirmişlerdir. Çalışmada, meme dokusu rezeksiyonu, implantlar veya yağ enjeksiyonları gerektirmeksizin otolog augmentasyon için kelebek flep tekniğinin etkinliğini sergilemeyi amaçlamıştır. [6] Ors ise yayınlamış olduğu çalışmasında dermal kapsüllü yuvarlak ya da anatomik otoprotezlerin mastopeksi operasyonlarında kullanılabileceğini belirterek başarılı sonuçlar bildirmiştir. (7) Çalışmamızda IMF düzeyindeki dermal bağlantıların serbestlenmesi ve flebin "ada flep" şeklinde kolayca ilerletilmesi üst kutup dolgunluğuna önemli ölçüde katkıda bulunmuştur. Ayrıca flebin medial ve lateral uçlarınınbirleştirilmesi otoprotez dokusunun yüzeyinin meme dokusu ile uyumlu olmasının iyileşme sürecince doku bütünleşmesini arttıracağına inanıyoruz. Tanımlanan teknik komplikasyon oranları bakımında klasik mastopeksi teknikleri ile benzer oran saptanmıştır.

**Kaynaklar:**

1. Ribeiro L, Accorsi A Jr, Buss A, Marcal-Pessoa M (2002) Creation and evolution of 30 years of the inferior pedicle in reduction mammaplasties. Plast Reconstr Surg 110: 960-970.

2. Hammond DC, O'Connor EA (2014) The lower ısland flap transposition (LIFT) technique for control of the upper pole in circumvertical mastopexy. Plast Reconstr Surg 134: 655-660.

3. Graf RM, Mansur AE, Tenius FP, Ono MC, Romano GG, Cruz GA (2008) Mastopexy after massive weight loss: Extended chest wall-based flap associated with a loop of pectoralis muscle. Aesthetic Plast Surg. 32: 371-374.

4. Daniel M. Mammaplasty with pectoral muscle flap. Paper presented at: 64th Annual ASPRS/PSEF/ASMS Scientific Meeting; October 7–11,1995; Montreal, Quebec, Canada.

5. Regnault P (1976) Breast ptosis: Definition and treatment. Clin Plast Surg 3: 193-203.

6. Altınel D, Serin M, Toplu G (2022) Comparison of classic mastopexy method with double-pedicled auto augmentation mastopexy with conic-shaped modified ınferior butterfly flap. Aesthetic Plast Sur 46: 1641-1649.

7. Ors S (2018) Augmentation mastopexy with a dermal encapsulated round or anatomic autoprosthesis. Aesthetic Plast Surg 42:88-97

**Anahtar Kelimeler:** otoprotez, mastopeksi, otoaugmentasyon, üst pol, flep, adipodermaglandüler

*Resim 1*

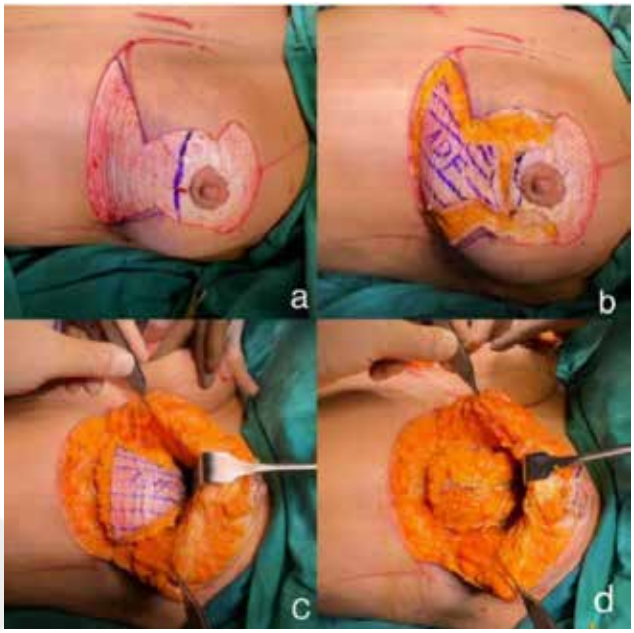


*Adipodermaglanduler Ada Flebinin Hazırlanması*

## SB-068

# Velofaringeal Yetmezlik Cerrahi Tedavisinin Optimizasyonu: Posterior Farigeal Süspansiyon ile Kombine Faringeal Flep Tekniği ile Geleneksel Faringeal Flep Cerrahisinin Objektif Parametreler ile Karşılaştırılması

Kutluhan Yusuf Küçük[1], Murat Kara[1], Mert Çalış[1], Maviş Emel Kulak Kayıkçı[2], Merve Dilbaz Gürsoy[2], Fadi Madani[3], Fatma Figen Özgür[1]

*[1]Hacettepe Üniversitesi Tıp Fakültesi, Plastik, Rekonstrüktif ve Estetik Cerrahi Anabilim Dalı*
*[2]Hacettepe Üniversitesi Sağlık Bilimleri Fakültesi Dil ve Konuşma Terapisi Bölümü*
*[3]Hacettepe Üniversitesi Tıp Fakültesi, Kulak, Burun, Boğaz Anabilim Dalı*

**Giriş:** Velofarengeal yetmezlik (VFY), primer damak onarımı sonrasında 10-30% oranında görülen ve dudak damak yarığı merkezlerinde oldukça sık karşılaşılan bir durumdur. Bu tablonun patofizyolojisinde yumuşak damağın yetersizliğinden dolayı posterior farengeal duvara uzanarak kapanamaması rol oynar. Buna bağlı olarak konuşma ve yemek yeme sırasında nazofarinks ile orofarinks arasında bir kapanma sağlanamadığından konuşmada hipernazalite, yemek yeme sırasında nazal kaviteye yemek kaçması gibi sorunlar görülür. Posterior farinks duvarından kaldırılan süperior bazlı farengeal flep ile bu bölgedeki sfinkterin restorasyonu, VFY tedavisinde en sık kullanılan ve en etkili cerrahi yöntemdir. Farengeal flep cerrahisi ile velofarengeal bölgedeki açıklık statik olarak daraltılmakta, konuşma ve yemek sırasında kaçak önlenmektedir. Konuşma sırasında nazal kaçak miktarı (nazometre) ve velofarengeal bölge kapanışları (fiberoptik) değerlendirilerek ameliyat sonucu, hastanın gördüğü fayda objektif olarak ölçülebilmektedir.

Farengeal flep ameliyatı sonrası görülebilen komplikasyonlar arasında VFY'nin devam etmesi, havayolu obstrüksiyonu, uyku apnesi, flep dehisansı, konuşma bozuklukları sayılabilir. VFY'nin ameliyattan sonra devam etmesi, kaldırılan flebin atrofiye uğraması veya planlanandan daha dar olması, yara yeri dehisansı ve flep bazının inferiora migrasyonuna bağlı olabilir. Literatürde persistan VFY'nin önüne geçmek için cerrahi teknikler bildirilmiştir. Bu yayınlarda genellikle kaldırılan flebin genişliği, flep lateral portların hangi boyutta bırakılması gerektiği ve postoperatif solunum yolu sorunlarına odaklanmıştır. Donör saha onarımı ile ilgili ise literatürde çok fazla yayın bulunmamaktadır.

Farengeal flep ameliyatı sırasında donör saha onarımı genellikle klasik düz onarım şekilde yapılmaktadır. Belli başlı ekollerde sekonder iyileşmeye bırakılabildiği de belirtilmiştir. Farengeal flebin ameliyat gerçekleştirildikten sonra inferiora migrasyon sebepleri arasında donör sahada oluşan gergin kapanma, sekonder iyileşme sonrası oluşan skar dokusunun flebi inferiora çekmesi gösterilmiştir. Çalışmada kullandığımız donör sahada posterior süspansiyon tekniği ile hem flep bazında gerginliksiz bir onarım sağlanmakta hem de sekonder iyileşme gerektiren bir açıklık kalmadığından uzun dönemde skar dokusuna bağlı inferior çekinti oluşması önlenmektedir. Çalışmamızda posterior süspansiyon tekniği ile klasik klasik primer onarımın konuşma sonuçlarına olan etkisini incelemek ve posterior süspansiyon tekniği ile uzun dönem farengeal flep konumunun daha iyi korunduğunu göstermek amaçlanmıştır.

**Materyal/Metot:** Etik kurul onayının alınmasından sonra 2021-2023 yılları arasında farengeal flep cerrahisi gerçekleştirilen 78 hastanın medikal bilgileri retrospektif olarak incelendi. Medikal kayıtları tam olmayan, ameliyat öncesi nazometrik değerlendirmesi bulunmayan, yeterli takip süresi olmayan hastalar, sendromik ve ek hastalıkları olan hastalar çalışmadan çıkarıldı. Posterior süspansiyon tekniği kullanılan 10 hasta ile klasik onarım tekniği kullanılan 14 hasta çalışmaya dahil edildi. Bu hastalar diğer değişkenlerin sonuca etkisini azaltmak amacıyla yarık tipi, damak onarım tekniği, farengeal flep ameliyatı sırasındaki yaşları açısından standardize edildi. Donör saha onarım tekniğine göre ayrılmış iki grup arasında yaş, cinsiyet, nazolans skorları, fiberoptik muayene ile faringeal flebin konumu karşılaştırıldı

Her iki gruptaki hastalarda da farengeal flep ameliyatı kararı ve ameliyat sonrası konuşma değerlendirmesi yapıldı. Velofarengeal fonksiyonun akustik değerlendirilmesi (hipernazalite, nazal emisyon) nazometre aracılığıyla [pa], [pi], [ta], [ti], [ka], [ki], [sa], [si], [şa], [şi], [ça], [çi], [s], [ş], [t], [p], [mn] seslerinin en az 5 kere tekrar ettirilerek ölçüldü. Fiberoptik görüntüleme ile adenoid tonsil konumuna göre farengeal flebin pozisyonu değerlendirildi. Sonuç inferiora migrasyon "var" ya da "yok" şeklinde belirtildi.

İstatistiksel analiz için Statistical Package for the Social Sciences (SPSS) versiyon 25.0 (IBM Corp., Armonk, New York, USA) kullanıldı. Sayısal verilerin dağılımı Kolmogorov-Smirnov testi ile değerlendirildi. 2 grup arasında sayısal verilerin karşılaştırılmasında t-testi; kategorik verilerin kıyaslamasında Ki-kare analizi ve Fischer Exact test kullanıldı. Kategorik veriler yüzde (%) olarak belirtildi. Sayısal veriler ortalama ve standart sapma olarak belirtildi. Güven aralığı 95% üzerinde olan p değeri 0,005'ten az olan sonuçlar istatistiksel olarak anlamlı kabul edildi.

**Bulgular:** Klasik donör saha onarımı uygulanan 14 hasta ile posterior süspansiyon tekniği uygulanan 10 hasta olmak üzere toplam 24 hasta çalışmaya dahil edildi. Ameliyat sırasında ortalama yaşın 12,25± 6,18 olduğu görüldü. Gruplar arasında yaş ve cinsiyet açısından anlamlı fark görülmedi (p=0,377 ve p=0,678). Klasik onarım yapılan hasta grubunda (Grup 1) ortalama preoperatif nazolans skoru 50,24±6,69; posterior süspansiyon yapılan grupta (Grup 2) 54,82±10,11 olduğu görüldü. İki grup arasında preoperatif nazolans skorları arasında anlamlı fark görülmedi (p=0,194). Postoperatif ortalama nazolans skorlar ise gruplarda sırasıyla 45,61±9,78 ve 44,34±17,25 olarak hesaplandı, gruplar arasında istatistiksel anlamlı bir fark görülmedi (p=0,837). Nazolans skorundaki değişim Grup 1'de 4,63±9,89 ve Grup 2'de 10,48±12,86 olarak hesaplandı. Nazolans skor değişimi açısından iki grup arasında anlamlı fark görülmedi (p=0,22).

Postoperatif fiberoptik incelemede Grup 1'deki 14 hastadan 4'ünde(28,5%); Grup 2'deki 10 hastadan 2'sinde(20%) faringeal flebin bazında adenoid tonsil seviyesine göre inferiora migrasyon olduğu görüldü. Migrasyon ve onarım tekniği arasında anlamı fark görülmedi (p=0,633). Veriler Tablo 1'de özetlendi.

Flebin inferior migrasyonunun konuşma sonuçlarına etkisi de ek olarak incelendi. İnferior migrasyonu olan hastalar ve olmayan hastaların preoperatif nazolans skorları arasında anlamlı fark görülmezken (p=0,557) postoperatif sonuçları arasında ve nazolans skor değişimleri arasında anlamlı fark görüldü (sırasıyla p=0,36 ve p<0,001).

**Tartışma:** Faringeal flep cerrahisi damak yarığı onarımı sonrası oluşan velofarengeal yetmezliğe bağlı konuşma bozukluğunu gidermede etkili bir cerrahi yöntemdir. Faringeal flep cerrahisi sonrası relaps sebepleri arasında flebin inferiora migrasyonu önemli sebeptir. Çalışmamızda da inferiora yer değiştirmenin postoperatif sonuçlara etkisi istatistiksel olarak anlamlı bulunmuştur.

Çalışmada uzun dönem konuşma sonuçları ile donör saha onarımı arasında ilişkiyi incelediğimizde posterior süspansiyon yapılan hastaların ortalama nazolans skorlarındaki iyileşmenin daha iyi olduğu gösterilmiştir. Fakat onarım tekniği ile konuşma sonuçları arasında ve flebin inferiora migrasyonu arasında anlamlı ilişki gösterilememiştir. Buna sebep olarak çalışmamıza dahil edebildiğimiz hasta sayısının az olması; çalışmaya dahil edilebilen hasta popülasyonunun ortalama yaşının görece ileri olması gösterilebilir. Faringeal flebin geç yaşta yapılması hastalardaki patolojik kompensasyonel hareketler ve azalmış nöroplastisite sebebiyle başarıyı düşürmektedir. Her iki grup arası yaş dağılımı benzer olsa da iki grubun da görece ileri yaş hastalardan oluşmasının donör saha onarımına bağlı kazanımları sönümlemiş olabileceği değerlendirilmiştir.

Sonuç olarak donör sahanın posterior süspansiyon tekniğinin ile onarımı ortalama nazolans skorlarında iyileşme ve inferior migrasyonun önüne geçilebileceği tartışılabilir. Faringeal flebin inferior migrasyonu, cerrahi sonrası persistan velofaringeal yetmezliğin önemli sebeplerindendir.

**Anahtar Kelimeler:** Dudak damak yarıkları, faringeal flep, velofarengeal yetmezlik

*Tablo 1*

| Tablo 1 | Grup 1 (Klasik Onarım) | Grup 2 (Posterior Süspansiyon | *p* |
|---|---|---|---|
| Yaş | 13,21±6,33 | 10,9±6,23 | 0,377 |
| Cinsiyet | 6 Kadın, 8 Erkek | 3 Kadın, 7 Erkek | 0,678 |
| Preop Nazolans Skoru | 50,24±6,69 | 54,82±10,11 | 0,194 |
| Postop Nazolans Skoru | 45,61±9,78 | 44,34±17,25 | 0,837 |
| Nazolans Skorlarında Değişim | 4,63±9,89 | 10,48±12,86 | 0,22 |
| İnferior Migrasyon | 4 | 2 | 0,633 |

## SB-069

## Kliniğimizde Oronazal Fistül Nedenli Opere Edilen Hastaların Retrospektif Analizi

Bartu Yiğit Çalık, Murat Kara, Mert Çalış

*Hacettepe Üniversitesi Tıp Fakültesi, Plastik Rekonstrüktif ve Estetik Cerrahi Ana Bilim Dalı, Ankara*

Amaç: Dudak damak yarıkları (DDY) en sık görülen konjenital kraniyofasiyal anomalidir. Hasta popülasyonunun pediatrik yaş grubu olması, eşlik eden anomaliler, dar ağız açıklığı, küçük doku boyutları, dokuların frajil yapısı ve yarık konfigürasyonuna bağlı varyasyonlar, damak yarığı onarımını zorlu kılmaktadır. Bu durum sonuçların başarısının kimi zaman öngörülememesine neden olabilmektedir. Bu noktada, damak yarığının komplikasyonları incelendiğinde, damak fistülleri en sık görülen geç komplikasyondur. Damak fistülleri başta nazal kaçışa bağlı hipernazalite ve velofaringeal yetmezlik olmak üzere gıdaların nazal pasaja regürjitasyonu, hijyen problemleri ve psikososyal etkilere yol açmaktadır. Bu bağlamda sayılan bulguların varlığı halinde fistüllerin cerrahi olarak onarılması gerekmektedir. Ancak fistül onarımları, lokalizasyon ve boyutlarına göre değişkenlik göstermekle birlikte zorludur. Sıklıkla rekürreen fistüller gözlenmektedir. Bu bağlamda literatürde belirtilen gergin onarım hattı, pedikül hasarı, doku hasarı ve yetersiz katmanlı onarım gibi fistüle yatkınlık yaratan değişkenlerin tespit edilerek mümkün olduğunda önlenmesi gerekmektedir.

Literatürde geç dönem fistül oranları büyük oranda farklılık göstermektedir. Hardwicke ve ark. bu oranın %0 ila %35 gibi bir oranda görüldüğünü raporlamıştır. Bu geniş aralık literatürdeki çalışmaların raporlanmasındaki eksikliğin ve bazı çalışmalardaki biasın sonucudur. Öte yandan literatürdeki çalışmalarda fistüllerin lokalizasyonu ve onarım teknikleri ile ilgili standardize olmayan veriler bulunmaktadır. Bu noktada, çalışmamızın amacı kliniğimizde opere edilen DDY hasta popülasyonu arasından fistül oranlarının ortaya konması ve bunun fistül oluşumu ile ilgili farklı parametreler ile ilişkisinin ortaya konmasıdır. Ayrıca, fistül formasyonunu önlemeyi hedefleyen modifikasyonların literatür verileriyle analiz edilmesi hedeflenmiştir.

**Yöntem:** Kliniğimizde Ocak 2022 – Haziran 2024 yılları arasında gerçekleştirilen damak yarığı onarımları ICD-10 tanı kodları kullanılarak retrospektif olarak taranmıştır. Elde edilen hastaların yaş, cinsiyet, yarık tipi, eşlik eden anomaliler, cerrahi teknik, komplikasyonlar ve fistül varlığı gibi demografik ve medikal verileri analiz edilmiştir. Fistül lokalizasyonu Pittsburgh fistül klasifikasyonuna göre sınıflandırılmıştır. Elde edilen tanımlayıcı veriler sayı (n) ve yüzde (%) olarak sunulmuştur.

**Bulgular:** Çalışmamızda Ocak 2022-Ocak 2024 yılları arasında 646 hastaya primer damak yarığı onarımı yapılmıştır. Hastaların %42'si (n=271) kadın, %58'i (n=375) erkekti. Hastaların damak yarıkları Veau sınıflamasına göre değerlendirildiğinde 98 hasta Veau 1 (%15,1), 117 hasta Veau 2 (% 18,2), 280 hasta Veau 3 (% 43,3), 125 hasta Veau 4 (% 19,3), 26 hastanın submüköz damak yarığına ( % 4,1) sahip olduğu görülmüştür. Hasta serisindeki cerrahi işlem gereken fistül oranı %5.4 (n=35) olarak tespit edilmiştir. Damak fistülü olan hastaların cinsiyet dağılımına bakıldığında hastaların %70'ini (n=21) kadın, %30'unu (n=14) erkek hastalar oluşturmuştur. Hastalar eşlik eden sendrom/anomaliler açısından değerlendirildiğinde bir hastada Pierre Robin

sekansı saptanmıştır. Damak fistülü olan hastaların ameliyat sırasındaki yaş ortalamasının 16 ay (10- 9 ay) olduğu görülmüştür.

Damak fistülü tespit edilen hastalar Veau sınıflandırılması açısından değerlendirildiğinde 5 hasta Veau 2, 22 hasta Veau 3, 8 hasta Veau 4 damak yarığına sahipti. Veau 1 damak yarığına sahip fistül hastası mevcut değildi.

Fistül tespit edilen 35 hasta Pittsburgh klasifikasyonuna göre incelendiğinde %65,7 ile (n=23) en yüksek oranda Tip 3 fistülün olduğu görülmüştür. Takiben 3 hastada (%8,6) Tip 2, 9 hastada (%25,7) Tip 4 fistül formasyonu gözlenmiştir. Hasta serisinde Tip 1, Tip 5, Tip 6 ve Tip 7 fistül formasyonları görülmemiştir.

Yarık tiplerine göre fistül formasyonları incelendiğinde, fistül gelişen hastalar arasında Veau dağılımı şöyleydi: Fistül formasyonu en sık görülen (%65,7) Tip 3 hastaların, Veau dağılımı Veau 1 0 hasta, Veau 2 4 hasta, Veau 3 16 hasta, Veau 4 3 hasta olduğu saptandı. Fistülü olan ikinci en sık Tip 4 formasyonda; Veau 1 0 hasta, Veau 2 0 hasta, Veau 3 5 hasta, Veau 4 3 hasta olduğu görüldü. Fistülü olan daha az sık görülen Tip 2 formasyonunda ise Veau 1 0 hasta, Veau 2 1 hasta, Veau 3 1 hasta, Veau 4 2 hasta olduğu saptandı.

**Sonuç:** Hasta serisinde fistül gelişimi insidansı %5,4 olarak tespit edilmiştir. Fistül gelişen hastaların çoğunluğunun kadın cinsiyette olduğu görüldü. Damak fistüllerinin yerleşimi incelendiğinde literatüre benzer şekilde en sık Pittsburgh Tip 3 grubunda olduğu görüldü. Tip 3 Pittsburgh grubu damak fistülleri Veau sınıflaması açısından değerlendirildiğinde, en sık Veau 3 grubu damak yarıklı hastaları içerdiği tespit edilmiştir.

**Kaynakça:**

1- Özgür, F. (2015). Dudak-Damak Yarıkları. Ankara: Atlas Kitapçılık.

2-Erk, Y.,Özgür, F. (1999). Dudak ve Damak Yarıkları. Ankara: İşkur Matbaacılık

3- Amaratunga SA. Occurrence of oronasal fistulas in operated cleft palate patients. J Oral Maxillofac Surg 1988; 46:834-837

4- Musgrave RH., Bremner J.C. Complications of cleft palate surgery. Plast Reconstr Surg 1960: 26;180-189

5- Murrell GL, Requena R, Karakla DW Oronasal fistula repair three layers. Plast Reconstr Surg 2001;143-147

6- Cohen MM, Bankier A. Syndrome delineation involving orofacial clefting. Cleft Palate-Craniofac J 1991; 28: 119-120

7- Murray JC. Gene/environment causes of cleft lipand/ orpalate. Clin Genet.2002;61:248–256.

8- Eberlinc A, Kozelj V. Incidence of residual oronasal fistulas: a 20-year experience. Cleft Palate Craniofac J 2012;49:643-648.

**Anahtar Kelimeler:** Oronazal fistül, Pittsburgh, Veau, Dudak damak yarıkları

*Fistül Tiplerine Göre Veau Dağılımı*

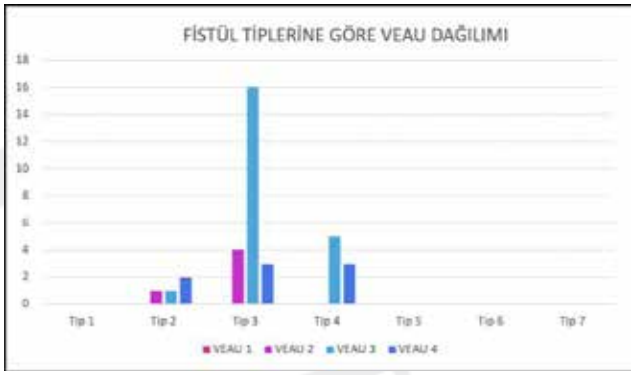


## SB-070

## Damak Yarığı ile İlişkili Nadir Sendrom Bamforth Lazarus Sendromu (BAMLAZ): Olgu Sunumu

Mehmet Alperen Bay, Hande Akdeniz, Gökçe Yıldıran, Zekeriya Tosun

*Selçuk Üniversitesi Tıp Fakültesi, Plastik, Rekonstrüktif ve Estetik Cerrahi Ana Bilimdalı, Konya*

**Giriş:** Yarık dudak ve damak(YDD) baş boyun bölgesinin en sık görülen konjenital deformitesidir. Yarık dudak ve damak deformiteleri izole görülebileceği gibi eşlik eden ek klinik bulgularla birlikte bir sendromun parçası olarak da prezente olabilmektedir.

Yarık damak deformitelerinin en sık görüldüğü sendromların başında Van der Woude sendromu, Median Fasiyal Displaziler, ve Pierre Robin Sekansı gelmekle birlikte daha nadir görülen sendromların da bir parçası olabilmektedir.

Bu nadir sendromlar içinde eşlik eden ek patolojilerin tipikliği ve klinik yansıması nedeniyle Bamforth Lazarus sendromu(BAMLAZ) dikkati çekmektedir.

Bu çalışmada kliniğimizde yarık damak nedeniyle takip ve tedavisini gerçekleştirdiğimiz Bamforth Lazarus sendromu tanılı olgunun sunumu amaçlanmıştır.

**Olgu:** 10 yaşında kız hasta, anne-babası birbiri ile akraba, hasta 4 çocuklu bir ailenin 3. Çocuğu hastanın diğer kardeşlerinde tanımlanmış patolojik bir durum veya sendrom yok. Annenin gebelik sürecinde polihidroamniyoz nedeniyle kadın hastalıkları ve doğum hekimi tarafından takipli olduğu bilinmekte. Hastanın yenidoğan muayenesinde; saçlarda seyreklik ve saç yapısında anormallik, yarık damak deformitesi, kardiyak üfürüm, yutma refleksinde zayıflık ve konjenital hipotiroidi tespit edilmiştir. Olgunun beslenme ve yutma patolojisi nedeniyle nazogastrik sonda yardımı beslenme ile takip edilmiş. Hasta kardiyak üfürüm nedeniyle pediatrik kardiyoloji, konjenital tiroid agenezisi nedeniyle pediatrik endokrinolojide takipli idi. Kliniğimize 2 aylıkken yarık damak deformitesi nedeni ile başvurdu. Hastaya endokrinoloji tarafından erken dönemde tiroid hormon replasman tedavisi başlanmıştı, kardiyoloji tarafından seri ekokardiyografiler ile takip altında idi. Yarık damak nedeniyle operasyon zamanına kadar nazogastrik

sondası alındı, kliniğimizde aperey kullanımı ile takiplerine devam edildi.

Hastaya 8. ayında inkomplet yarık damak nedeniyle V-Y Pushback yöntemi ile damak yarığı onarımı yapıldı. Cerrahi sonrası hasta takiplere alındı ve konuşma terapisi önerildi. Pandemi nedeni ile konuşma terapisine devam edemedi. 10 yaşında konuşmada bozukluk nedeniyle kliniğimize başvurusunda yapılan fizik muayenesinde; saç yapısında seyrelme ve dikensi saç (spiky hair), konuşmada gerilik, velofaringeal yetmezlik ve laboratuvar bulgularında hipotiroidi tespit edildi. Hastaya velofaringeal yetmezlik nedeniyle superior pediküllü posterior faringeal flep uygulandı. Hasta cerrahi sonrasında genetik inceleme için fakültemiz genetik anabilim dalı'na konsülte edildi. Hastaya ve ailesine yapılan genetik inceleme sonucunda olguda ve olgunun kendisinden küçük kardeşinde FOXE 1 gen mutasyonu tespit edildi. Mevcut mutasyonun klinik bulgular eşliğinde değerlendirilmesinde hastaya ve benzer klinik muayene bulguları taşıyan kardeşine Bamforth Lazarus Sendromu tanısı konuldu.

Hasta mevcut sendromun klinik prezentasyonu nedeniyle pediatrik endokrinoloji, pediatrik kardiyoloji, dermatoloji, kulak burun boğaz kliniklerine konsülte edildi.

**Tartışma:** Bamforth Lazarus Sendromu 1989 yılında Dr. J.S.Bamforth ve arkadaşları tarafından tiroid disgenezisi (çoğu vakada atiroz), yarık damak ve dikenli saç, koanal atrezi ile birlikte veya tek başına ve bifid epiglot ile karakterize çok nadir görülen bir konjenital hipotiroidizm sendromu olarak 2 erkek kardeşte tanımlandı. Sendromun görülme sıklığı <1/1 000 000 olup literatürde toplam 8 hasta bildirilmiştir. Bu oldukça nadir görülen sendrom klinik prezantasyonu ve eşlik eden komorbiditeler nedeniyle dikkat çekmektedir.

Literatürde ilk tanımlanan klinik bulguları; tiroid agenezisi / hipoplazisine bağlı konjenital hipotiroidi, yarık damak, koanal atrezi, seyrek ve dikensi saç yapısı, ve bifid epiglottur. Ancak birkaç hastada klasik bulgulara ilaveten; mikrognati, retrognati, fasiyal dismorfizm ve burun deformiteleri de bildirilmiştir.

Sendromun genetik temeli de gösterilmiş olup otozomal resesif katılım içinde tiroid transkripsiyon faktörü 2(TTF-2)'yi kodlayan her iki FOXE 1 (9q22) geninde homozigot mutasyon tespit edilmiştir. Bu transkripsiyon faktörü tiroid glandı, epiglot, dil ve damak gelişiminde rol almaktadır. Literatürde tanımlanan vakaların çoğu heterezigot mutasyon taşıyıcı olan akraba ebeveynlerin çocuklarıdır. Sunulan olguda literatürle uyumlu olarak; tiroid agenezisine bağlı konjenital hipotiroidi, yarık damak, saç bulguları, gebelik döneminde polihidroamniyoz, ve genetik olarak FOXE1Homozigot gen mutasyonu mevcuttur.

Plastik cerrahlar, yarık damaklı hastaların muayenesi esnasında sendromik durumların eşlik edebileceğini göz önünde tutmalı, nadir görülen hastalıklar için genetik değerlendirme ve klinik bulgular birlikte değerlendirilmelidir. BAMLAZ tanılı hastaların tedavisi mevcut patolojilere göre planlanmaktadır. Hipotiroidi için erken dönemde hormon replasman tedavisi ve ömür boyu tiroid fonksiyon testi takibi, yarık damak ve koanal atrezi için cerrahi müdahale gerekmektedir. Hastaların mevcut komorbiditelerine rağmen erken tanı ve tedavi ile bu hastalarda prognoz iyidir.

**Sonuç:** Plastik cerrahi klinik pratiğinde sık karşılaşılan yarık damak deformitesi olan bireylerde eşlik eden tipik saç bulguları ve konjenital hiportiroidi olgularında bu oldukça nadir görülen sendrom akılda tutulmalıdır.

**Referanslar:**

1-Bamforth, J. S., Hughes, I. A., Lazarus, J. H., Weaver, C. M., Harper, P. S. Congenital hypothyroidism, spiky hair, and cleft palate. J. Med. Genet. 26: 49-60, 1989.

2-Castanet, M., Park, S.-M., Smith, A., Bost, M., Leger, J., Lyonnet, S., Pelet, A., Czernichow, P., Chatterjee, K., Polak, M. A novel loss-of-function mutation in TTF-2 is associated with congenital hypothyroidism, thyroid agenesis and cleft palate. Hum. Molec. Genet. 11: 2051-2059, 2002.

**Anahtar Kelimeler:** Bifid Epiglot, Dikensi Saç, FOXE1 Mutasyonu, Konjenital Hipotiroidi, Yarık Damak

## SB-071

## Yarık Dudak Onarımında Eski/Yeni Bir Teknik: Bilateral Tennison-Randall Modifikasyonu

Sare Demirtaş, Hande Akdeniz, Gökçe Yıldıran, Zekeriya Tosun

*Selçuk Üniversitesi Tıp Fakültesi, Plastik Rekonstrüktif ve Estetik Cerrahi Anabilim Dalı, Konya*

**Giriş:** Bilateral yarık dudak onarımının unilateral yarık dudak onarımına göre en az iki kat zor olduğu düşünülmektedir. Optimal anatomik ve fonksiyonel onarım için cerrahi öncesi uygulanan ortodontik tedavinin ve yarık dudak cerrahisi sırasında yapılan nazal müdahalelerin önemi kadar; uygulanan cerrahi tekniğin katkısı da büyüktür. Literatürde bilateral yarık dudak onarımı için Mulliken, Millard, Cutting, Fisher gibi farklı teknik modifikasyonlar tanımlanmış olsa da optimal sonuçların elde edilebilmesi için hangi tekniğin kullanılması gerektiği konusunda hakim olan bir görüş birliği yoktur. Bu çalışmanın amacı unilateral yarık dudak onarımları için sık kullanılan Tennison-Randall tekniğinin bilateral yarık dudak hastalarına uyarlandığı yeni bir cerrahi teknik modifikasyonun vaka serisi olarak sunulmasıdır.

**Materyal Method ve Sonuçlar:** Ocak 2021-Ocak 2024 tarihleri arasında … kliniğine başvuran ve bilateral yarık dudak onarımı Tennison-Randall tekniği ile gerçekleştirilen hastalar retrospektif taranarak çalışmaya dahil edildi. Toplamda 9 hastadan 6 sı erkek 3 ü kızdı. Ortalama operasyon yaşları 116 ±1.41(98-152) gündü ve tamamı bilateral komplet yarık hastasıydı. Hastların ortalama takip süresi 14(6-18) aydı. Hastaların tamamında operasyondan 7 gün sonra hafif sedasyon altında süturlar erken dönemde alındı ve skarın postoperatif dönemde belli belirsiz iyileştiği görüldü, hipertrofik skar gelişimi görülmedi. Ek olarak hastaların hiçbirinde yara iyileşme problemi, dehisens ya da herhangi başka bir sebepten revizyon cerrahisi ihtiyacı olmadı.

**Tartışma:** Bilateral yarık dudak insidans olarak yaklaşık yarık dudakların üçte birlik kısmını oluşturur. Bilateral simetrik komplet(%50) bilateral simetrik inkomplet(%25) ya da bilateral asimetrik komplet ve inkomplet(%25) olabilmektedir. Unilateral yarık dudak ile kıyaslandığında daha nadir görülse de rekonstrüksiyonu daha komplike olduğu için tarih boyunca pek çok farklı teknik modifikasyon tanımlanmıştır.

Unilateral yarık dudakta premaxilla, maksilla ile orbikülaris oris kasının asimetrik büyümesine bağlı gelişen dudakta asimetri ve nazal malpozisyon öne çıkar ve onarımı sırasında bu asimetrilerin düzeltilmesine odaklanılır. Bilateral yarık dudakta ise palatal raflara tutunamayan bir premaksilla mevcuttur ve genellikle dışarı doğru rotatedir. Premaksilla ve maksilla arasındaki bu füzyon problemi büyüme gelişmede yetersizliğe neden olur. Bilateral dudak yarığı onarımında odaklanılması gereken üç temel nokta vardır; bunlar prolabiumun onarım sırasında nasıl kullanılacağı, eksik olan kolumella dokusunun nasıl rekonstrükte edileceği ve protrüde premaksillanın yönetimidir.

Triangüler flep tekniği ilk olarak 1952 yılında Tennison tarafından tanımlanmış ve 1959 yılında Randall tarafından insizyonları modifiye edilmiştir. Teknik yarık taraftaki lateral dudak segmentinden trangüler bir flep eleve edilip yarıl olmayan taraftaki segmentte yapay olarak oluşturulan ve kaudale rotate edilen bir defekte yerleştirilmesi temeline dayanır. Bu teknik yıllar boyu unilateral yarık dudak hastalarında güvenle kullanılabilmektedir. En sık kullanılan bir diğer teknik olan Millard (rotasyon-ilerletme) tekniğinde filtral kolondaki vertikal skar yara kontraktürüne sebep olabilmekte ve ilerleyen yıllarda hastalarda vermilion notch veya ıslık deformitesi gelişmektedir revizyon cerrahilerine ihtiyaç duyulmaktadır. Tennison Randall tekniğinde ise hem yerleştirilen triangüler flep sayesinde filtral kolondaki vertikal skar kırılmakta hem de filtrum uzatılarak bu tarz deformitelerin gelişme ihtimali azaltılmaktadır. Cerrah tarafından filtrumun kısa olduğu düşünülürse insizyonlar bir miktar yay oluşturacak şekilde modifiye edilerek filtral kolonlar daha da uzatılabilmektedir. Sık kullanılan bir başka yöntem olan Cutting yönteminde elde edilen sonuçların erken dönemde öngörülemez olması ve ilerleyen zamanlarda hastalarda filtral kontraksiyona bağlı kötü skar gelişimi nedeniyle alternatif yöntem arayışlarına girilmiş; Tennison-Randall tekniği modifiye edilmiş ve bilateral yarık dudak hastalarının operasyonlarında kullanılmıştır.

Tennison-Randall tekniği literatürde tanımlanan diğer yarık dudak cerrahi onarım teknikleri ile kıyaslandığında temel mantık ve işaretlemeler açısından çok daha basit bir teknik olup yarık dudak cerrahisine yeni başlayan plastik cerrahlar için öğrenme eğrisi nispeten kolaydır. Bu çalışmada unilateral yarık dudak cerrahisinde yıllardır güvenle kullanılan bu tekniğin bilateral dudak yarığı cerrahisi için modifikasyonu tanımlanmıştır. Bu modifikasyonda dikkat edilmesi gereken en önemli şey bilateral lateral segmentlerden tasarlanan triangüler fleplerin ve prolabiumda yani medial dudak segmentinde mini bir back-cut insizyon ile yaratılan yapay defektlerin birbirinin ayna görüntüsü olması gerekmektedir. Bu sayede onarım sonrası dudakta erken dönemde istenilen mükemmel simetri kolaylıkla sağlanabilir ve yarık dudak cerrahisi konusunda çok fazla tecrübesi olmayan cerrahlar da dahil olmak üzere çok geniş dudak yarıklarında bile bu yöntem sayesinde tatmin edici sonuçlar elde edilebilir. Bilinen literatürde Tennison-Randall triangüler flep ile yarık dudak onarımı tekniğinin bilateral dudak yarıklarında bu şekilde modifiye edilerek kullanımına dair bir yayına rastlanmamıştır.

**Sonuç:** Tennison-Randall triangüler flep tekniği sadece unilateral yarık dudak onarımları için değil; bilateral yarık dudak onarımları için de güvenle kullanılabilecek ve hayatları boyunca pek çok cerrahi operasyon geçirecek yarık dudak damak deformiteli bebeklerin bu ilk operasyonlarında yüz güldürücü sonuçlar elde edilebilen cerrahi bir tekniktir.

**Anahtar Kelimeler:** bilateral, cerrahi teknik, tennison-randall, yarık dudak

## SB-072

## Yarık Dudak Skarlarının V-şekilli Mini Flep ve Dermofat Greft Kombinasyonu İle Revizyonu

Berk Tahhan[1], Volkan Özel[1], Mehmet Bayram[2], İbrahim Uğur Budak[1], Ali Haydar Cinbaş[1], Tuba Avcı[1], Mehmet Fatih Akkoç[1]

*[1]Dicle Üniversitesi Tıp Fakültesi,Plastik,Rekonstruktif ve Estetik Cerrahi Anabilim Dalı,Diyarbakır*
*[2]Şanlıurfa Mehmet Akif İnan Eğitim ve Araştırma Hastanesi, Şanlıurfa*

**Giriş:** Dudaklar; yüzün en önemli yapılarından biri olup estetik ve fonksiyonel rollerde görev alırlar. Mimik hareketleri, beslenme, konuşma görevlerinin yanında estetik subünite olmaları nedeniyle travma, malignite ve konjenital anomalilerde dudakların restorasyonu ve rekonstrüksiyonu önem arz etmektedir.Yarık dudak deformitelerinin primer düzeltilmesi amaçlı yapılan cerrahi tekniklerdeki son gelişmelere rağmen, sekonder revizyon prosedürlerine ihtiyaç halen devam etmektedir.Sekonder dudak deformiteleri üst dudağın dudak yarığı onarımı yapılan kenarında bir defekt olarak ortaya çıkmakta olup üst dudakta düzensizlik, vermilion hacminde ve projeksiyonunda azalma, normale göre daha ince bir dudak yapısı ile karakterizedir.Bu deformiteleri düzeltmek amacıyla çeşitli minimal invaziv teknikler ve cerrahi teknikler yapılabilmektedir.Z plasti, lateral vermilionun ilerletilmesi, V-Y ilerletilmesi, mukozal transpozisyon flepleri veya Kapetansky flepler cerrahi tekniklerdir(1).Dermofat greft, tam kalınlıkta dermis ve dermisin etrafındaki subkutan tabakayı içeren bir greft olarak tanımlanabilir.Estetik ve rekonstrüksiyon amaçlarla kullanımı son yıllarda artan ve konjenital deformiteler, neoplazmlar, enfeksiyon, yaşlanma veya travmanın neden olduğu durumlarda augmentasyon, hacim ve kontür düzeltme ve kök hücre amaçlı kullanılabilir.

**Gereç-Yöntem:** Retrospektif yapılan çalışmada 01.12.2021-31.12.2023 tarihleri arasında daha önce yarık dudak onarımı yapılmış ancak onarım yerinde skar, doku düzensizliği, vermilion hattında çöküntü nedeniyle başvuran ve takip–tedavi edilen 30 hasta çalışmamıza dahil edilmiştir.Tedavi edilen hastaların yara yeri değerlendirilmesi, vermilion- white roll devamlılığı, dudak kapama yeterlilik durumu, onarım yapılan yerdeki vermilion augementasyon miktarı ve şekli, vermilion hattındaki düzensizlik ve çöküntü durumlarının devam edip etmediği, iz oranı, komplikasyonlar yönünden değerlendirildi.Yarık dudak onarımı yapılan ve onarım üzerinden en az 1 yıl geçen hastalar çalışmaya dahil edildi.Konjenital yarık dudak deformitesi olmayan; travma, enfeksiyon veya yanık gibi nedenlere sekonder gelişen dudak skarları hariç tutuldu.

**Bulgular:** 30 hastanın 17'si kadın, 13'ü erkekti.Yaş ortalaması 15.3bulundu.24 hasta tek taraflı yarık dudak, 6 hasta çift taraflı yarık dudak hastasıydı.20 hastada yarık dudağa yarık damak eşlik ederken, 18 hastada yarık dudağa alveolar kleft eşlik etmekteydi.Hastaların yarık dudak onarım zamanları ortalama 2 yaş olarak tespit edildi.9 hasta Tennison-Randall, 15 hasta Millard yöntemiyle opere olmuştu.30 hastaya V şekilli mini flep tekniği kullanıldı.18 hastaya eş zamanlı alveolar kleft operasyonu yapıldı. Postoperatif dönemde sadece V şekilli mini flep tekniği yapılan hastalar aynı gün taburcu edildi.Alveolar kleft ve V şekilli mini flep tekniği kullanılan hastalar ortalama olarak 72. saatte taburcu edildi.Postoperatif komplikasyon olarak 2 hastada hematom, 3 hastada enfeksiyon, 3 hastada yara yeri ayrışması, 3 hastada seroma, 2 hastada kist oluşumu, 6 hastada greft kaybı izlendi.Donör alanda 2 hastada yara

yeri açılması, 1 hastada yara yeri enfeksiyonu, 1 hastada hipertrofik skar gözlendi.3 hastada vermilion-white roll devamlılığı sağlannamamış.Postoperatif dönemde 4 hastada tekrar operasyon ihtiyacı olup 1 hasta operasyonu kabul etmedi.

**Cerrahi Teknik:**Mikroform yarık dudakların onarımında kullanılan V şekilli mini flep tekniğini kullanacak şekilde operasyon planlandı(2).Skar dokusunun tepe noktası belirlendi.Skar dokusunun vermilion sınırındaki iki noktası belirlendi ve tepe noktasıyla birleştirilerek ters V şekilde eksizyon planlandı.Skar sınırındaki iki nokta dudak mukozasından eksizyon için V şeklinde çizildi.Lateralde vermilion sınırında ve kırmızı çizgi sınırında 3 mm'lik birer üçgen flep tasarlandı.Medialde vermilion sınırında ve kırmzı çizgi sınırında 3 mm'lik birer insizyon çizildi.Lokal anestezik infiltrasyonu sonrası skar dokusu eksize edildi. Mukoza eksizyonu yapıldı.Orbikülaris oris kası diseke edildi ve skarlı kas dokusu eksize edildi.Dermofat greft için sağ inguinal bölge donör alan olarak seçildi. Defektin boyutuna uygun olarak inguinal krize fusiform şeklinde çizim yapıldı. Lokal anestezi infiltrasyonu sonrası işaretlenen 6*1 cm'lik donör alan desepitelize edildi.Dermofat greft alındı. Dermofat greft alıcı bölgenin eksikliğine uyacak şekilde uyarlandı.Süturasyona kırmızı çizgi üzerindeki flepler uç uca getirilerek başlandı.Mukoza süture edilip orbicularis oris kası overlap olacak şekilde süture edildi.Dermofat greft orbicularis oris kasının üzerine dermis kısmı yukarı gelecek şekilde konuldu.Cilt süturasyonu yapıldı.

**Tartışma:** Mikroform yarık dudakların onarımında kullanılan V şekilli mini flep tekniği güvenilir bir şekilde kullanılabilmekte olup orbicularis oris kasının eşzamanlı olarak rekonstrüksiyonunu sağlar.Diğer tekniklere göre daha az invaziv olan bu tekniğin en önemli avantajı vermilion hattındaki düzensizlikleri düzeltme ve dolgunluk olduğu için hastalarımızda bu tekniği dermofat greft kombine ettik.Dermofat greft implantasyonu ilk olarak 1913 yılında Almanya'da bildirilmiştir(3).Dermofat greft, tam kalınlıkta dermis ve dermisin etrafındaki subkutan tabakayı içeren bir greft olarak tanımlanabilir(3).En sık olarak ideal donör bölgesi kasık, gluteal hattın lateral bölgesi veya karındır; ancak gereken boyut ve doku göz önünde bulundurularak farklı bölgelerden de elde edilebilir(3).Estetik ve rekonstrüksiyon amaçlarla kullanımı son yıllarda artan ve konjenital deformiteler, neoplazmlar, enfeksiyon, yaşlanma veya travmanın neden olduğu durumlarda augmentasyon, hacim ve kontür düzeltme ve kök hücre amaçlı kullanılabilir. İçeriğindeki yağ tabakası kök hücre görevi görerek rejenerasyonu ve doku yenilenmesinin yanında hacim sağlarken dermis tabakası ise vaskülarizasyonu arttırarak yağ hücrelerinin sağkalımını arttırmaktadır(3).

**Sonuç:** V şekilli mini flep tekniği skar dokusunu eksize etmede kolaylık sağladığından, orbicularis oris kasına erişimi aynı insizyondan olduğundan ve dermofat grefti yerleştirmeye alan sağladığından tercih ettik.Frontal görünümden üst ve alt vermilion kalınlığı ölçüldü ve bir oran elde edildi.Ameliyat sonrası ve ameliyat öncesi verilerin oranı hesaplandı.Oranın 1'den büyük olması iyileşmeyi gösterdi.Oran 1'den küçükse iyileşme olmadığı kabul edildi.(4).Yaptığımız oranlama sonucu 24 hastada oranın 1'den büyük olduğu izlendi.Orbicularis oris kası erişkin hastalarda daha atrofik izlendiğinden onarımları ve yeniden konumlandırmaları daha zordu.Bu yüzden pediatrik hastalarda dudak hareketlerinin daha iyi düzeldiğini ve skar izlerinin daha az olduğunu gözlemledik. Hastaların tek taraflı ya da bilateral yarık dudak operasyonu geçirmeleri arasında anlamlı bir fark gözlemlenmedi. Tenisson-randall yöntemiyle opere olmuş hastalar, Millard yöntemiyle opere olan hastarlardan daha az skarla iyileştiği gözlendi.30 hastadan 20'sinin dudak kapamada subjektif olarak eskiye oranla daha iyi olduğu gözlemlendi.Skar pigmentasyonunda subjektif olarak önemli ölçüde azalma izlendi.V şekilli mini flep tekniğini dermofat greft ile birlikte kullanıldığında, dudakta dolgunluk artışı, düzenli vermilion hattı, skar izlerinde azalma ve daha az pigmente skar ile iyileşme olduğunu gözlemledik.

**Referanslar:**

1. Grewal NS,Kawamoto HK, Kumar AR, Correa B, Desrosiers AE 3rd, Bradley JP. Correction of secondary cleft lip deformity: the whistle flap procedure. Plast Reconstr Surg. 2009 Nov;124(5):1590-1598. doi: 10.1097/PRS.0b013e3181b99e2e. PMID: 20009846.

2. Iida, N., Watanabe, A. The V-shaped mini flap method for microform cleft lip repair.Eur J Plast Surg 40, 183–186 (2017). https://doi.org/10.1007/s00238-016-1262-y

3. Choi MH, He WJ, Son KM, Choi WY, Cheon JS. The efficacy of dermofat grafts from the groin for correction of acquired facial deformities. Arch Craniofac Surg. 2020 Apr;21(2):92-98. doi: 10.7181/acfs.2020.00038. Epub 2020 Apr 20. PMID: 32380808; PMCID: PMC7206454.

4. Chung KH, deLeeuw KA,Lin HH, Lo LJ. Aesthetic Enhancement of the Vermilion Using Dermofat Graft in Patients With Cleft Lip Deformity. Cleft Palate Craniofac J. 2022 Feb;59(2):222-229. doi: 10.1177/10556656211001727 Epub 2021 Mar 25. PMID: 33761793.

**Anahtar Kelimeler:** dermofat, greft, yarık dudak

*Dermofat*

## SB-073

## Dudak Damak Yarıklarında Postoperatif Risk Parametreleri: Sendromik Olgular ile İzole Olgularda Hasta Yönetimlerinin Kıyaslanması

Bulut Hazır, Murat Kara, Mert Çalış, Figen Özgür

*Hacettepe Üniversitesi Tıp Fakültesi, Plastik Rekonstrüktif ve Estetik Cerrahi Anabilim Dalı, Ankara*

**Giriş:** Dudak damak yarıkları (DDY) en sık görülen kraniyofasiyal anomalidir. Olguların yaklaşık %30'una çeşitli sendromlar eşlik etmektedir. DDY'ye sendromların eşlik etmesi, hastaların preoperatif ve postoperatif yönetimlerini belirgin şekilde etkilemektedir. Yüksek komplikasyon oranları, yoğun bakım ihtiyacı, postoperatif medikasyonlar, öngörülemeyen sonuçlar ve uzun hastane yatışları hasta yönetimindeki farklılıkların başlıcalarıdır. Bu noktada, çalışmamızın amacı, DDY olgularında yarık tiplerine göre sendromik vakaları dokümante etmek, ayrıca bu olguların sendromik olmayan hasta grubu ile postoperatif komplikasyonların ve hasta yönetiminin kıyaslanmasıdır. Böylelikle, sendromik olgularda hastalara genel yaklaşım algoritmasının oluşturulması hedeflenmiştir.

**Yöntem:** Çalışmamızda hastane veri tabanı ve ICD-10 tanı kodları kullanılarak 01.11.2016 – 01.05.2024 tarihleri arasında kliniğimizde tedavi edilmiş olan DDY'li hastalar taranmıştır. Kayıtlarında eksiklik olan ve takiplerine devam etmeyen hastalar çalışmadan dışlanmıştır. Hastaların demografik verileri, eşlik eden sendromları, Veau sınıflamasına göre damak yarığı tipi, postnatal yenidoğan yoğun bakım ünitesi yatışı, ameliyat için zor hava yolu ihtiyacı, ameliyat sonrası yoğun bakıma çıkma ihtiyacı, medikasyonlar, komplikasyonlar ve revizyon oranları kayıt altına alınmıştır.

**Bulgular:** Çalışmaya 1348 DDY'li hastanın verileri dahil edilmiştir. Bu hastalar arasından sendromik DDY oranı %1,4 (n = 26) olmuştur. En sık görülen sendrom % 15,4 oranla (n = 4) Down sendromu olmuştur. Sendromik tanılı hastaların % 61,5 erkek (n = 16), % 39,5 (n = 10) kız hasta olmuştur. Yarık tiplerine göre incelediğimizde sendromik hastaların %46'sı Veau1 (n=12), %15'i Veau2 (n=4), %11'i Veau3 (n=3) ve %26'sı Veau4 (n=7) olarak bulunmuştur

Sendromik olmayan hastaların ortalama operasyon yaşı 25,1 ay (2 – 191 ay) iken, sendromik hastaların ortalama yaşı 21,1 ay (3 – 63 ay) olmuştur. Sendromik olmayan hastaların yoğun bakıma çıkma oranı % 1,5 (n = 22) iken sendromik hastalarda bu oran % 100 (n= 26) olmuştur Sendromik olmayan hastaların postoperatif medikasyon oranı (inhaler tedavisi, steroid, prokoagülan tedaviler) %12 (n = 165 ) iken bu oran sendromik hastalarda %69 (n = 18) olmuştur. Ortalama hospitalizasyon süresi sendromik olmayan grupta ortalama 2 gün iken sendromik grupta ortalama 4 Gün olmuştur.

**Sonuç:** Sendromik DDY olguları hastaların cerrahi öncesi ve sonrası yönetimlerini belirgin olarak etkilemektedir. Cerrahi yaşın ileri kaymasından başlayan etki, yüksek komplikasyon oranlarına bağlı sekonder cerrahi girişimler ve suboptimal olabilecek sonuçlar ile devam etmektedir. Medikal etkilerin yanında, tekrarlı yatışlar ve tedaviler, ayrıca uzamış hospitalizasyon süreleri iş gücü ve finansal kayıplara da neden olabilmektedir. Bu noktada, sendromik olgularda hastaların bulgularına göre cerrahi planlama yapılarak, başta yoğun bakım şartları olmak üzere postoperatif yönetime yönelik hazırlıklar yapılmalıdır. Öte yandan, literatürde belirtilen ve komplikasyonlar açısından risk arz eden parametreler (hasta pozisyonu, ağız açacağı, diseksiyon alan genişliği, teknik, cerrahi süre, cerrahın deneyimi, vs.) olabildiğince kontrol altına alınmalıdır. Ancak bu şekilde komplikasyonların önüne geçilerek sekonder cerrahi girişim oranları azaltılabilecektir.

**Anahtar Kelimeler:** Dudak Damak Yarığı, Sendromik Çocuklar, Yoğun Bakım

## SB-074

## Arbodela Tham Sendromlu Yarık Dudak Olgusunun Yönetimi

Burak Özkan, Aykut Baycık, Süleyman Savran, Ahmet Çağrı Uysal

*Başkent Üniversitesi Hastanesi*

**Giriş:** Yarık damak ve dudak, plastik cerrahlar tarafından en sık tedavi edilen konjenital kraniyofasiyal anomalilerdir. Yarık dudak ve damak etiyolojisi multifaktoriyeldir ve genellikle çevresel ve genetik faktörlerin etkileşimine bağlıdır. Arboleda-Tham sendromu (ATS), olduça nadir görülen (dünya üzerinde birkaç hastada tanımlanmış) genetik bir durumdur ve özellikle yarık dudak ve/veya damak (palate) gibi yüz gelişim anomalileriyle ilişkilidir. Ana özellikleri arasında yüz deformiteleri, genetik gelişimsel gecikme, kardiyak anomaliler ve bazen diğer iç organ anomalileri bulunmaktadır. Bu çalışmamızda ATS bir hastadaki yarık dudak olgusunun yönetiminden bahsedilecektir.

**Vaka:** 3 yaşında trakeal entübasyonu olan erkek çocuk hasta tarafımıza yarık dudak şikâyetiyle başvurdu. Önceki medikal hikâyesinden öğrenildiğinde kardiyak anomoliler nedeniyle dış merkezde ventriküler septal defekt kapatılması, atriyal septal defekt kapatılması, tricuspid valve plasti ve arkus rekonstrüksiyonu yapıldığı öğrenildi. Yapılan genetik inceleme sonrasında ATS tanısı aldığı öğrenildi. Dudak ameliyatının kardiyak anomaliler nedeniyle dış merkezde anestezinin yüksek risk vermesinden sürekli ertelendiği öğrenildi. Fizik muayenesinde sol üst dudakta tam yarık (komple yarık) tespit edildi. Hasta anestezi ve kardiyoloji önerileri alınarak ameliyata hazırlandı.

**Cerrahi Teknik:** Hasta genel anestezi altında trakeal entübasyon ile uygun temizlik ve örtünmesi yapıldı. Sol üst dudak tam kat yarık dudak için Fisher tekniği ile işaretlemeler yapıldı. Lidokain ve epinefrin solüsyonu lokal olarak kanama kontrolü için infiltre edildi. 3.5x cerrahi loupe kullanılarak 11 bisturi ile cilt insizyonu geçildi. Orbikularis oris kası burun alar kanat tabanı ve nasal kreşte yapıştıkları yerden ayrıldı. Mukoza, orbikularis oris ve cilt katlarına uygun bir şekilde sütüre edilerek ameliyat tamamlandı. Post-operatif dönemde ağız içi bakım ve beslenme yönergeleri verildi. Herhangi bir komplikasyon yaşanmadı. Post operatif 7. Günde dikişler alındıktan sonra hasta taburcu edildi.

**Tartışma:** Arboleda-Tham sendromu (ATS), nadir görülen bir genetik sendrom olup bu çalışmada, ATS tanısı almış bir hastada görülen yarık dudak olgusunun yönetimi sunulmuştur. Bu vaka sunumunda, ATS tanılı bir çocuk hasta, daha önceki kardiyak cerrahileri nedeniyle yarık dudak ameliyatının sürekli olarak ertelendiği ve yüksek anestezi riski taşıdığı belirtilmiştir. Hasta, multidisipliner bir yaklaşımla anestezi ve kardiyoloji uzmanlarının önerileri doğrultusunda ameliyata alınmış ve başarılı bir şekilde Fisher tekniği ile yarık dudak onarımı yapılmıştır. Cerrahi sırasında kullanılan Fisher tekniği, yarık dudakların anatomik ve estetik olarak başarılı bir şekilde birleştirilmesini sağlamak için etkili bir yöntemdir. Orbikularis oris kasının uygun yerleştirilmesi ve dudak konturunun optimize edilmesi, hastanın fonksiyonel ve estetik iyileşmesinde önemli rol oynamıştır.

**Sonuç:** Yarık dudak ve damak onarımı, multidisipliner bir ekibin işbirliğiyle planlanmalı ve cerrahi, genel sağlık durumu ve genetik özellikler dikkate alınarak özelleştirilmelidir.

**Anahtar Kelimeler:** Arbıdela Tham Sendromu, Fisher tekniği, Yarık Dudak

*Ameliyat Öncesi/Ameliyat Sonrası*

## SB-075

## Yarık Damak Hastalarında Velofarengeal Yetmezlik Bulgularının Değerlendirilmesi: Retrospektif Çalışma

Ahmet Biçer, Hamit Hakan Bekir, Recep Atakan Göktürk, Fikret Çalışkan

*Ege Üniversitesi Tıp Fakültesi, Plastik, Rekonstrüktif ve Estetik Cerrahi Ana Bilim Dalı, İzmir*

**Giriş-Amaç:** Bu çalışmamızda kliniğimizde opere edilen yarık damak hastalarında görülen velofarengeal yetmezliğin klinik tanı ve bulguları arasındaki ilişki ile yetmezliğin görülme sıklığının operasyon yaşı, yarık dudak vardığı ve uygulanan tekniğin ilişkisini saptamaktır.

**Hastalar ve Method:** Kliniğimizde 2008 ve 2021 yılları arasında 12 ay ve 49 yaş arası opere edilen 121 adet yarık damak ve dudak hastasını retrospektif olarak inceledik.

65 hastada eşlik eden yarık dudak da mevcuttu. 47 hastada primer yarık damak mevcut iken 74 hastada sekonder yarık damak mevcuttu. Cerrahi teknik olarak hastadaki yarığın anatomisine ve tipine göre Bardach palatoplasti veya V-Y pushback palatoplasti ve Andrades tip 3 intravelar veloplasti (radikal intravelar veloplasti) uygulandı.

Operasyon esnasındaki yaşların medyanı 16 aylıktı. Hastaların çalışma sırasındaki (Haziran 2024) yaşları ortalama değeri 10 yaş 1 aydı.

Velofarengeal yetmezlik için ölçüm skalası olarak katılan bireylere düşük ve yüksek basınçlı ünsüz fonemler, nazal fonemler, ön ve yüksek ile arka ve alçak ünlü fonemler beşer kez söyletildi ve her bir grup için yapabiliyor ise 1 yapamıyor ise 0 puan verildi. Normal konuşma ölçeği olarak da 1 den 10 a kadar sayı sayması istenildi. Yapabiliyor ise 1 yapamıyor ise 0 puan verildi. Ve bu puanlamalar ile velofarengeal yetmezlik ölçeklendirildi. Bunun yanında kliniğimizde sıklıkla kullanılan velar/uvular plosif sessizlerin velar/uvular frikatif sessizlere dönüşmesini baz alan konuşma testi ile yetmezlik ölçeği arasındaki korelasyon incelendi.

**Bulgular:** Opere edilen 121 yarık damak hastamızda 61 tanesinde (%50,4) basit konuşma testinde çeşitli derecelerde velofarengeal yetmezlik mevcut olduğu görüldü. Konuşma testinin ayrıntılı fonolojik değerlendirmeyle korelasyonu anlamlı idi.

Bulgularımızda damak yarığının primer veya sekonder olmasının, uygulanan sert damak kapama cerrahi yönteminin veya operasyon yaşının velofarengeal yetmezlik gelişimi ile arasında istatistiki olarak anlamlı bir ilişki saptanmadı (p=0,485; p=0,640).

Bunların yanında hastaların muayene sırasındaki yaşı ve operasyon üzerinden geçen yıllarla yetmezlik bulguları arasında ters bir bağıntı bulunmuştur (p=0,025, r=-0,210; p=0,041).

Ayrıca uygulanan konuşma testinin, ayrıntılı fonolojik değerlendirmeyle korelasyonu istatistiki olarak anlamlı derecede yüksek bulundu(p=0,007).

**Tartışma:** Yarık damak hastalarında post-operatif dönemde velofarengeal yetmezlik gelişebilmektedir. Bu da hastanın hayat kalitesini bozmakta, terapi sürelerinin uzamasına neden olmakta ve ek cerrahi operasyonlar gerektirebilmekte, sosyal ve psikolojik problemlere neden olabilmektedir. Çalışmamızda yarık damak hastalarında velofarengeal yetmezlik ile ilişkilendirilebilecek faktörler incelenmek istenmiştir. Yarığın primer veya sekonder yarık oluşunun, operasyon yaşının ve uygulanan cerrahi türünün velofarengeal yetmezlik ile ilişkisi olmadığı görülmüştür.

Ancak bu çalışmada opere edilen hastaların yaşlarının medyan değeri 16 idi ve 12 ay altında opere edilen 2 kişi bulunmaktaydı, bu da çalışmamızın eksik yanlarından biri olup, cerrahi teknik türünün velofarengeal yetmezlik gelişiminde oynadığı rol ile ilişkisiz bulunmasının da; her hastaya ve yarığın anatomisine uygun cerrahi tekniğin seçimi ile ilişkili olabileceğini düşünmekteyiz.

Konuşma testinin, ayrıntılı fonolojik değerlendirme ile korrele bulunmasının post-operatif takiplerinde erken tanı ve yönlendirme açısından önemli olabileceğini düşünmekteyiz.

**Anahtar Kelimeler:** yarık damak, velofarengeal yetmezlik, palatoplasti, intravelar veloplasti

## SB-076

## Gigantomasti Hastalarında Güvenilir Yeni Bir Teknik: Mediosantral Pedikül Redüksiyon Mammoplasti

Ramazan Hakan Özcan, Gökhan Akçiçek, İbrahim Gürkan Çelebi, Fethihan Özer

*Pamukkale Üniversite Hastanesi Plastik, Rekonstrüktif ve Estetik Cerrahi*

**Arkaplan:** Gigantomasti şiddetli sırt ağrısına,interigoya, postural instabiliteye ve psikososyal bozukluğa sebep olur.Gigantomasti için birçok meme küçültme tekniği mevcuttur.Klasik olarak gigantomastilerde ölçümler ve beklenen rezeksiyon miktarlarına göre serbest meme başı grefti (SMBG) ve inferior pedikül ile redüksiyon önerilmektedir.Fakat bu yöntemlerde kozmetik ve hasta memnuniyetsizliğine bağlı kendine ait kısıtlayacı faktörler mevcuttur.Yeni bir teknik olarak sunduğumuz mediosantral dermoglandüler pediküllü ( MSDP) meme başı dolaşımı ve duyusu korunması bakımından güvenilir ve kozmetik olarak da hastayı tatmin edecek görünüm ile sonuçlanmaktadır.

**Yöntemler:** Bu yöntem 2014-2024 yılları arasında kurumumuzda yapılan ve rezeksiyon ağırlığı her bir meme için 800 gr dan fazla olan MSDP meme küçültme tekniği yapılmış hastaların retrospektif incelemesi ve tekniğimizin ayrıntılı açıklamasını içermektedir. Ayrıca MSDP tekniği ile yapılan hastaların meme başı nekrozu, meme başı duyu kaybı, seroma ve enfeksiyon gibi komplikasyonların analizi yapılacaktır.

**Sonuçlar:** Çalışmaya toplamda 70 hasta dahil edilmiştir. Bu hastalardan çalışma kriterini karşılayan (800 gr ve üstünde rezeksiyon ağırlığı) toplamda 113 meme (54 sol meme ve 59 sağ meme) çalışmaya dahil edildi.Ortalama yaş 43,8 ± 11,5 idi. Ortalama rezeksiyon ağırlığı solda 1041,94 ± 350,2 g (250–2130 aralığı) ve sağda 1032,47 ± 299 g (600–2000 aralığı) idi.Komplikasyonlar arasında en sık görüleni yara yeri detaşmanı idi ve 11 hastada gözlendi (n=11, %15.7)

**Tartışma:** MSDP redüksiyon tekniği, serbest meme başı greft rekonstrüksiyonu ile redüksiyonla karşılaştırıldığında gigantomastinin eşit derecede güvenli ve etkili bir tedavisidir. Ameliyat komplikasyonlarını artırmadan meme başı duyusunun korunması ve tatmin edici kozmetik görünüme yol açarak ek faydalar sağlamaktadır.

**Anahtar Kelimeler:** Redüksiyon Mammoplasti, Gigantomasti, Mediosantral Pedikül

## SB-077

## Redüksiyon Mamoplasti Yapılan Hastalarda Laktasyonun Retrospektif Değerlendirilmesi

Arda Saltaş, Murat Kara

*Hacettepe Üniversitesi Plastik Rekonstrüktif Ve Estetik Cerrahi*

**Amaç:** Redüksiyon mamoplasti, semptomatik hipermasti durumunda uygulanan cerrahi bir işlemdir. Bu operasyon, meme dokusunun ve genellikle areola çevresindeki dokunun çıkarılmasını içerir ve dolayısıyla meme bezleri ile süt kanallarının yapısını etkileyebilir. Bu nedenle, redüksiyon mamoplasti sonrası laktasyonun etkilenip etkilenmeyeceği önemli bir araştırma konusudur. Literatürde sınırlı sayıda çalışma bu etkiyi araştırmıştır ve sonuçlar yeterli kanıt düzeyinde değildir. Bu çalışmanın amacı, redüksiyon mamoplasti operasyonu geçiren hastalarda laktasyonun etkilerini retrospektif olarak değerlendirmektir.

**Yöntem:** Haziran 2014- Haziran 2019 tarihleri arasında 25-40 yaş aralığında 128 bilateral redüksiyon mamoplasti operasyonu geçiren ve laktasyonu etkileyebilecek bilinen herhangi bir ek hastalığı olmayan kadın hastalar çalışmaya dahil edilmiştir. Hastaların operasyon sonrasında çocuk sahibi olup olmadıkları ve oldular ise emzirme sürecinde yaşadıkları sorunlar sorgulanarak değerlendirilmiştir.

**Bulgular:** Çalışmaya dahil edilen 128 hastanın 82'si operasyon sonrası çocuk sahibi olmadığını belirtmiştir. Laktasyon değerlendirilemediğinden bu hastalar analiz dışı bırakıldı. Değerlendirmeye dahil edilen 46 hastanın ortalama yaş değerinin 32.4 olduğu ve operasyondan ortalama 26 ay sonra doğum yaptıkları görüldü. 4 hastada santral pedikül, 13 hastada inferior pedikül ve 29 hastada superomedial pedikül seçimi yapıldığı saptandı. Çıkarılan meme dokusu ortalama 1225±378 gram olarak hesaplandı. Schnur ölçeğine göre tüm hastalar operasyon öncesinde 22. persentil üzerinde yer almaktaydı. Çocuk sahibi olan 46 hastadan 44'ü (%95.7) bilateral memelerde herhangi bir laktasyon azlığı, emzirme problemi yaşamadığını ifade etti. İki hasta (%4.3) ise bilateral memede laktasyon azlığı olduğunu, emzirme yetersizliği nedeniyle takviye besleme yöntemlerinin gerekli olduğunu belirtmiştir.

**Tartışma:** Redüksiyon mamoplasti operasyonunun laktasyon üzerindeki etkilerini değerlendiren bu çalışma, literatürdeki diğer çalışmaların bulgularıyla uyumludur. Özellikle subareolar parankimanın korunması tekniklerinin emzirme başarısını artırdığına dair kanıtlar vardır.1,2 Buna rağmen bazı hastalarda emzirme azalması yaşandığı görülmüştür.3,4,5 Retrospektif bu çalışmada laktasyon sıkıntısı yaşayan hastalarda sebebin cerrahi olduğunu gösterebilecek yeterli kanıt bulunmamaktadır. Laktasyon problemi yaşayan iki hastada superomedial pedikül tekniği seçildiği ve çıkarılan meme doku ortalamasının 1080 ve 1040 olduğu görülmüştür. Bu sebeple çıkarılan doku miktarının etkili olduğu söylenememektedir. Bu sonuçlar, cerrahi tekniklerin ve hastanın bireysel faktörlerinin emzirme performansı üzerindeki etkilerini daha iyi anlamak için prospektif çalışmalara ihtiyaç olduğunu vurgulamaktadır.

**Sonuç:** Redüksiyon mamoplasti operasyonu geçiren kadınların çoğunluğunda laktasyonun olumsuz etkilenmediği görülmekle beraber bazı hastalarda emzirme azlığı bildirilmiştir. Bu nedenle, cerrahi öncesi hastaların emzirme planları hakkında detaylı bilgilendirilmesi ve uygun cerrahi tekniklerin seçimi önemlidir.

**Anahtar Sözcükler:** Redüksiyon mamoplasti, Hipermasti, Laktasyon

**Kaynaklar:**

1. Smith A, Jones B. The impact of breast reduction surgery on breastfeeding: Systematic review of observational studies. PLOS ONE. 2017 Oct;12(10). doi: 10.1371/journal.pone.0186591.

2. Johnson C, et al. Breastfeeding after reduction mammaplasty using different techniques. Aesthetic Plastic Surgery. 2008;32(6):1001-1005. doi: 10.1007/s00266-008-9108-5.

3. Brown K, et al. The impact of breast reduction surgery on breastfeeding performance. Journal of Human Lactation. 2003;19(4):421-429. doi: 10.1177/0890334403255288.

4. White L, et al. Lactation and breastfeeding ability following lateral pedicle mammaplasty. British Journal of Plastic Surgery. 2003;56(8):764-769. doi: 10.1016/S0007-1226(03)00190-7.

5. Green M, et al. The effects of Moufarrege total posterior pedicle reduction mammaplasty on breastfeeding: a review of 931 cases. Aesthetic Surgery Journal. 2013;33(7):1023-1030. doi: 10.1177/1090820X13502177.

**Anahtar Kelimeler:** Hipermasti, Laktasyon, Redüksiyon mamoplasti

## SB-078

## 5 Yıllık Redüksiyon Mamolasti Örneklerinde İnsidental Patolojik Lezyon Saptama Oranı ve Meme Küçültme Ameliyatı Sonrası İnvazif Meme Karsinomu Gelişme İnsidansı

Uğur Kaan Kalem[1], Fatma Kilvan Canşı[2], Merdan Serin[2]

*[1]Kastamonu Eğitim ve Araştırma Hastanesi, Plastik Rekonstrüktif ve Estetik Cerrahi Anabilim Dalı, Kastamonu*
*[2]İstanbul Medeniyet Üniversitesi Göztepe Prof. Dr. Süleyman Yalçın Şehir Hastanesi, Plastik Rekonstrüktif ve Estetik Cerrahi Anabilim Dalı, İstanbul*

**Giriş:** Redüksiyon mamoplastisi (RM) en sık uygulanan cerrahi işlemlerden biridir. Amerika Birleşik Devletleri'nde 2023 yılında 76.000 hastaya sadece estetik amaçlı RM operasyonu gerçekleştirilmiştir(1). Kanserli/yüksek riskli lezyonların rapor edilen görülme sıklığı %0,06 ile %4,6 arasında değişen büyük farklılıklar vardır. Meme küçültme örneğinin histolojik incelemesinin gerekli olup olmadığı konusunda tartışmalar olmuştur. Bu çalışmada bizim kliniğimizde yapılan RM operasyonlarında kanserli/yüksek riskli lezyonların görülme sıklığının belirlenmesi ve oluşumuna ilişkin risk faktörlerinin değerlendirilmesi amaçlanmaktadır.

**Araç ve Yöntem:** Bu retrospektif çalışmaya Haziran 2019 ile Aralık 2023 tarihleri arasında RM operasyonu geçiren 176 kadın(352 meme) çalışmaya dahil edildi. Transgender, malignite ve asimetri nedeni ile opere edilmiş hastalar çalışma dışında bırakıldı. Demografik, klinikopatolojik bulgular, ameliyat öncesi radyolojik bulgular, preop ıcnac mesafeleri, operasyonun yapılma tekniği ve operasyonda

çıkarılan meme dokusunun miktarı gibi değerler kaydedildi. Hastalar RM operasyonu sonrasında meme kanserinin ilk ortaya çıkışı açısından takip edildi. Veriler IBM SPSS-27 İstatik analiz programı analiz edildi.

**Sonuçlar:** RM spesimenlerinde herhangi bir maligniteye rastlanmadı. 352 memenin %77'sinde herhangi bir patolojiye rastlanmazken, %21' inde fibrokist ve fibroadenom gibi non-proliferatif lezyolara rastlandı. %2' sinde ise proliferatif atipisiz lezyonlara rastlandı. Hasta takiplerinde herhangi bir hastada malignite gelişimi gözlenmedi. Hastaların ıcnac mesafesi ile postop komplikasyon arasından istatitiksel olarak ilişki bulundu($p<0.05$). Hastaların çıkaılan meme dokusunun ağırlığı ile postop komplikasyon arasından istatistiksel olarak anlamlı ilişki bulundu ($p<0.05$). Yaş ile patoloji sonucu arasında ilişki saptanmamıştır ($p>0.05$). Patoloji sonucu ile radyolojik bulgular açısından istatistiksel olarak anlamlı ilişki saptanmadı ($p>0.05$). Yaş arttıkça postop komplikasyon oranı artmış olsa da istatistiksel olarak anlamlı fark bulunmadı($p>0.05$). Operasyon tekniği için seçilen pedikül ile ıcnac mesafeleri, çıkarılan meme dousunun miktarı arasında istatiksel olarak ilişki bulunmuştur($p<0.05$).

**Tartışma:** Çeşitli çalışmalar, küçültme mamoplastisi sırasında çıkarılan meme dokusunda kanserli ve yüksek riskli lezyonların ortaya çıktığını, gizli malignite görülme sıklığının %0,06 ila %4,6 arasında değiştiğini göstermiştir(2-7). Yapılan bu çalışmaların aksine bizim çalışmamızda insidental olarak RM örneklerinde invaziv meme kanserine rastlanmadı. Bunun nedenin klinik yaklaşımımız olduğunu düşünmekteyiz. Kliniğimize RM için başvuran hastalardan tetkik olarak 40 yaş altı ise USG ve 40 yaş üstü ise mamografisini görmekteyiz. BİRADS-3 üstü olan hastalara operasyon planlanmamakta ve Genel cerrahiye yönlendirmekteyiz. Aynı zamanda bu çalışmalarda invaziv karsinom ile yaş, BMI, ailede kanser öyküsü olması ilişkli bulunmuştur.Bizim çalışmada kapsamındaki hastaların yaş ortalaması 40 ve operasyon öncesi değelendirmede BMI uygun hastalar seçilmektedir bu nedenle bizim çalışmada hastaların yaşlarının genç ve BMI' lerinin düşük olması insidental invaziv karsinom bulunmamış olabilir.

**Sonuçlar:** Küçültme mamoplastisini takiben meme örneklerinin patolojik incelemesi şu anda bir tartışma konusudur. Ancak gerçekte maliyet muhtemelen tek sınırlayıcı faktördür. Amerikan Kanser Derneği, 2023 yılında 297,790 yeni invaziv meme kanseri vakası olacağını tahmin ediyor ve 40 yaş ve üzeri kadınların yıllık taramadan geçmesini öneriyor. Tarama yöntemleri arasında mamografi ve klinik meme muayenesi yer alıyor, ancak radyolojik bulgular olmadan gizli karsinom riski mevcuttur(8). Bu nedenle bizim çalışmamızda insidental olarak hiç invaziv karsinom saptanmamış olmasına rağmen, yapılan diğer çalışmalar ve kanser istatistikleri meme küçültme örneklerinin dikkatli histolojik incelemesinin önemini ortaya koyuyor. Ailesinde meme kanseri öyküsü olanlar, daha önce meme ameliyatı geçirmiş olanlar ve daha fazla miktarda rezeke edilmiş meme dokusu olanlar, proliferatif veya kanserli lezyonlar açısından daha büyük risk taşıyor gibi görünmektedir. Sonuçlarımız, daha az riskli kişileri opere etmemizden kaynaklanmakta diğer çalışmalardan farklı sonuçlar çıkmıştır bu nedenle özellikle yüksek riskli hastalarda meme örneklerinin daha ayrıntılı histolojik değerlendirmesi gerekmektedir.

**Referanslar**


1. American Society of Plastic Surgeons. 2023 Plastic Surgery Statistics. Available at: https://www.plasticsurgery.org/news/plastic-surgery-statistics. 29 temmuz 2024 tarihinde ulaşıldı.

2. Acevedo F, Armengol VD, Deng Z, et al. Pathologic findings in reduction mammoplasty specimens: A surrogate for the population prevalence of breast cancer and high-risk lesions. Breast Cancer Res Treat. 2019;173:201–207.

3. Desouki MM, Li Z, Hameed O, et al. Incidental atypical proliferative lesions in reduction mammoplasty specimens: Analysis of 2498 cases from 2 tertiary women's health centers. Hum Pathol. 2013;44:1877–1881.

4. Ambaye AB, Goodwin AJ, MacLennan SE, et al. Recommendations for pathologic evaluation of reduction mammoplasty specimens: A prospective study with systematic tissue sampling. Arch Pathol Lab Med. 2017;141:1523–1528.

5. Mastroianni M, Lin A, Hughes K, et al. Proliferative lesions found at reduction mammaplasty: Incidence and implications in 995 breast reductions. Plast Reconstr Surg. 2019;143:271e–275e.

6. Akintayo RM, Rosenkranz KM, Wells WA, et al. Reviewing the evidence to guide clinical care: Proliferative breast lesions in breast reduction specimens. Ann Plast Surg. 2017;79:410–414.

7. Carlson GW. The management of breast cancer detected by reduction mammaplasty. Clin Plast Surg. 2016;43:341–347.

8. Cancer statistics, 2023 Rebecca L. Siegel MPH | Kimberly D. Miller MPH | Nikita Sandeep Wagle MBBS, MHA, PhD | Ahmedin Jemal DVM, PhD 2022;73:20-30


**Anahtar Kelimeler:** meme küçültme, redüksiyon mamoplasti, redüksiyon mamoplasti spesimen

*meme küçültme*

*hastadan izin alınmıştır*

*meme patoloji sonuları*

| | SAYI | YÜZDE |
|---|---|---|
| MEME CİLDİNDE VE MEME PARANKİMİNDE DÜZENLİ YAPI | 271 | %77 |
| NON-PROLİFERATİF LEZYONLAR | 74 | %21 |
| PROLİFERATİF ATİPİSİZ | 7 | %2 |
| TOTAL | 352 | %100 |

*toplam 176 hasta 352 meme çalışmamıza dahil edildi*

## SB-079

## Türk Kadınlarının Meme Küçültme Eksizyon Materyallerindeki Patolojik Bulgular: 657 Vakalık Retrospektif Çalışma

Servet Elçin Alpat, Mustafa Bayrakcı, Ömer Faruk Terzi, Savaş Serel, Burak Kaya

*Ankara Üniversitesi Tıp Fakültesi Plastik Ve Rekonstrüktif Cerrahi Anabilim Dalı*

**Giriş:** Meme kanseri dünya genelinde kadınlar arasında deri kanserleri dışında kadınlara en sık gözlenen kanserdir. Her ne kadar görüntüleme yöntemlerindeki ve genetik testlerdeki gelişmelerle erken tanı oranları artmış olsa da morbidite ve mortalite açısından önemini hala korumaktadır. Vakaya uygun tedavi olarak mastektomi, meme koruyucu cerrahi gibi seçeneklerden hangisi seçilmiş olursa olsun patoloji tüm hastaların prognozu, cerrahi sonrası tedavisinin düzenlenmesi veya ikincil bir operasyon açısından yol göstermesi nedeniyle oldukça cerrahiyle özdeşleşmiş olup önemli bir yere sahiptir. Yaptığımız çalışma meme küçültme sonrası elde edilen normal meme dokusunun ve raslantısal olarak saptanan non-proliferatif ve proliferatif lezyonların oranları ve yaşlarla olan ilişkisini açığa çıkarmayı amaçlamaktadır.

**Materyal Method:** Bu çalışmada 2014-2022 yılları arasında 657 hastada gerçekleştirilen küçültme mammoplastisi ameliyatı sonrası eksizyon materyali incelenmiştir. Hastalar <=29, 30-49, 50-69, 69 yaş üzere 4 gruba ayrıldı. Patolojiler ise normal meme dokusu, proliferatif olmayan meme patolojileri, proliferatif meme patolojileri olarak 3 ana gruba ayrıldı. Tüm hastalara ameliyat öncesi meme kanseri taraması yapıldı. 40 yaşın altındaki hastalara meme ultrasonografisi, 40 yaş ve üzerindeki hastalara ise mamografi çekildi. Mamografide BI-RADS 0 olan hastalar ultrasonografi ile yeniden değerlendirildi.

**Bulgular:** Çalışmada elde edilen patolojiler normal meme dokusu, proliferatif olmayan meme patolojileri, proliferatif meme patolojileri olarak 3 ana gruba ayrıldı. Proliferatif meme patolojileri ise hafif, orta ve yüksek riskli olarak 3 grup olarak değerlendirilmiştir. 657 hasta, 1313 memeden elde edilen 1765 patolojiden 440(%24,93) tanesi normal, 981(%55,58) tanesi non-proliferatif, 344(%19,49) tanesi proliferatif olarak raporlanmıştır. Non-proliferatif olarak raporlanan 981 patolojini 723(%40,96)'ü fibrokistik değişiklikler, 258(%14,62)'i kolumnar değişiklikler olarak, proliferatif olarak raporlanan 344 patolojinin 313(%17,73)'ü hafif riskli, 18(%1,02)'i orta riskli, 13(%0,74)'ü yüksek riskli olarak raporlanmıştır. Proliferatif olmayan grupta yer alan patolojiler fibrokistik ve kolumnar değişiklikler olarak, proliferatif grupta hafif riskliler; kolumnar hücre hiperplazisi, basit duktal epitelyal hiperplazi, hafif şiddette intraduktal hiperplazi, orta şiddette intraduktal hiperplazi, şiddetli intraduktal hiperplazi, sklerozan adenozis, kompleks fibroadenom, intraduktal papilloma, flat epitelyal hiperplazi, apokrin hiperplazi, proliferatif meme hastalığı olarak yer alırken orta riskliler; atipik intraduktal hiperplazi, atipili kolumnar hücre hiperplazisidir. Yüksek riskli; lobüler neoplazi 1, lobüler neoplazi 2, lobüler neoplazi 3, duktal karsinoma in situ olarak gruplandı.

Yaş grupları <=29, 30-49, 50-69, 69 yaş üzeri olarak düzenlendiğinde; <=29 grupta yer alan patolojilerin %37,1(122)'i normal, %47,4(156)'ü non-proliferatif, %15,5(51)'i proliferatif olarak, 30-49 yaş grubundaki patolojilerin %18,2(183)'si normal, %62,2(626)'si non-proliferatif, %19,7(198)'si proliferatif olarak, 50-69 yaş grubundaki patolojilerin %32(132)'si normal, %46,1(190)'i non-proliferatif, %21,8(90)'i proliferatif olarak saptanırken, 69 yaş üzeri grupta patolojilerin %17,6(3)'sı, %52,9(9)'u non-proliferatif, %29,4'ü ise proliferatif olarak raporlanmıştır.

**Tartışma ve Sonuç:** Elde edilen veriler incelendiğinde proliferatif olmayan lezyonlar arasında en sık gözlenen lezyon fibrokistik değişiklikler olup elde edilen patolojilerin %40,96'sını oluşturmaktadır. Bu bulgu geçmişte literatürde elde edilen diğer çalışmalarla benzerdir. Proliferatif patolojiler arasında ise en çok rastlanan %17,73'lük oranla hafif riskli proliferatif meme patolojileri olmuştur. Orta ve yüksek riskli proliferatif meme patolojileri daha nadir olmakla beraber yine de meme kanseri açısından önemli risk taşımaktadır.

Yaş gruplarına göre yapılan değerlendirmede proliferatif lezyonların yaş arttıkça oran olarak arttığı gözlenmiştir. Bu durum literatürde yer alan diğer meme kanseri hakkındaki çalışmalarla benzerdir.

**Anahtar Kelimeler:** Meme kanseri, fibrokistik değişiklikler, küçültme mammoplasti

## SB-080

## Yeni Bir Mikrovasküler Uç-Yan Anastomoz Tekniği: İkiz Kenar Dik Üçgen Tekniği

Cansu Yalçın, Hande Bilgiç, Bilal Arif Şüküroğlu, Sebat Karamürsel

*Ankara Etlik Şehir Hastanesi, Plastik, Rekonstrüktif ve Estetik Cerrahi Kliniği, Ankara*

**Giriş:** Mikrovasküler cerrahide, güvenli ve hızlı anastomoz gerçekleştirmek için birçok yeni yöntem tarif edilmiştir. Fakat ideal mikrovasküler anastomoz tekniği konusunda bir konsensus oluşmamıştır.

Biz, yan damara ve uç damara ikiz kenar dik üçgen şeklinde arteriotomi yaparak diğer uç-yan anastomoz tekniklerine göre hem daha güvenli, hem daha hızlı bir uç-yan anastomoz tekniği geliştirdik. Ayrıca alıcı arterde geniş arteriotomi ile daha çok kan akımı (hem uç hem de yan damarda) sağladığımızı gördük. Bu yazıda, tanımladığımız yeni uç-yan anastomoz tekniği ve sonuçları sunulmaktadır.

**Anastomoz Tekniği:** Damar klempleri uygulandıktan ve adventisya temizlendikten sonra alıcı arterdeki arteriotomi, keskin uçlu düz mikro makas yardımıyla uygun büyüklükte ikizkenar dik üçgen şekilde yapılır. Yan damarda şekilde görüldüğü gibi hipotenüsü uç damardaki arteriotominin çapı kadar olan ikiz kenarlı dik açılı kesi yapılır. Ilk sutür 90 derece köşeden geçilir. Daha sonra 45 derece köşelerden dikişler geçilir ve aralara dikişler atılır. Arka duvara geçildiğinde yine diğer 90 derecelik köşe oturtularak geriye kalan sütürler tamamlanır. Dikişler tamamlandığında ana damarda herhangi bir distorsiyon olmadığı gözlemlenir. Anastomoz süresi oldukça kısadır, pedikül arterindeki dik açılı üçgen kesi yardımı ile köşe süturları oturtulduktan sonra kalan sütürlerin planlanması kolaydır.

**Materyal & Metod:** Hayvan deneyi: Anastomoz tekniğini geliştirmek için 6 adet yeni Zelanda beyaz tavşanı kullanıldı. Sol eksternal juguler ven hazırlanıp distalinden ayrıldı. Aynı taraf karotis kommunis arterine hazırlanan ven uç-yan şekilde tanımladığımız teknik ile anastomoz yapıldı.

Anastomozun kolay ve hızlı bir şekilde yapıldığı ve tromboz olmadığı gözlemlendi.

In-vitro Uç-yan anastomoz akım ölçümleri: 10 adet koyun aortası, aort topuzundan iliak bifurkasyona kadar dallar bağlanarak ayrıldı.

Torasik aorta distalinde aorta iki parçaya bölündü. Torasik aortada yapılan yeni ikiz kenar dik üçgen arteriotomiye yine aynı damarın distali ikiz kenar dik üçgen şeklinde kesilerek 7.0 prolen dikiş ile tarif edildiği gibi anastomoz yapıldı.

Aort topuzu 1.5cm iç çaplı silikon hortum ile kanalize edildi. Silikon hortum, 150cm yükseklikteki rezervuara bağlanıp uç ve yan arterler iki ayrı rezervuara yönlendirildi. 1 dakika boyunca silikon hortumdan ringer laktat infüzyonu yapıldı. 1 dakika sonunda her iki kaptaki sıvı miktarı ölçüldü.

Buna ek olarak, ana damardaki distorsiyonu göstermek için sığır torasik aortasına eliptik uç-yan ve bizim geliştirğimiz uç-yan anastomoz teknikleri uygulandı. Ana damardan silikon verildi.

Geleneksel uç-yan anastomoz tekniğinde, uç damardan ölçülen akım 660ml, yan damardan ölçülen akım 420ml olarak ölçüldü. Bizim tekniğimizde ise uç damardan ölçülen akım 860 ml, yan damardan ölçülen akım 540ml olarak kaydedildi. Bu verilere göre, ikiz kenar dik üçgen tekniğinde normal eliptik arteriotomili uç-yan tekniğine göre yan damarda akım daha fazladır ve toplam kan akımı daha fazladır.

Silikon uygulanan sığır aortası soyularak damarlardaki distorsiyon incelendi. Geniş arteriotomi, damar anatomisine daha uygun olup ana damarda distorsiyona neden olmadı, eliptik anastomoz uygulanan Alanda ise distorsiyon izlendi. Bu verilere bakılarak, bizim geliştirdiğimiz uç-yan tekniğinin geleneksel uç-yan anastomoz tekniğine göre daha hidrodinamik yönden daha fizyolojik olduğu görüldü.

Uç-yan anastomoz tekniğinin klinikte kullanımı: 2024 Ocak-2024 Mayıs arasında Ankara Etlik Şehir Hastanesi Plastik, Rekontrüktif ve Estetik Cerrahi kliniğinde, 6 baş-boyun ve 9 alt ekstremite vakası olmak üzere toplam 15 hastada bu operatif teknik güvenli bir şeklide kullanıldı. Postoperatif dönemde anastomozlara bağlı arteryel veya venöz yetmezlik izlenmedi.

**Tartışma:** 1970'li yıllarda hem klinik hem de deneysel çalışmalarda bildirildikten sonra serbest doku nakillerinde kullanılmaya başlayan uç-yan anastomoz tekniği, Godina'nın, uç-yan anastomozlarda uç-uca anastomoz tekniklerine göre daha düşük başarısızlık oranı tarif etmesinden sonra daha da popularite kazanmıştır.

Uç-yan anastomozlarda birçok değişik yöntem olmasına rağmen, bizim tanımladığımız Dik açılı Üçgen arteriotomi daha önce tarif edilmemiştir. İlk defa bizim tarafımızca tariflenen bu teknikte, yan arterde ikiz kenar dik açılı üçgen şeklinde arteritomi ve uç arterde bunun izdüşümü şeklinde sivri bir kesi yapılır. Uygulaması oldukça kolaydır ve güvenli bir tekniktir.

Geleneksel uç-yan anastomozlarda kullanılan eliptik eksizyon sonucu genellikle kalibrasyon farkı oluşmaktadır. Lopez-Monjardin ve ark. (2000) çalışmasında, damar kalibrasyonundaki ani değişimlerin türbülansa neden olduğu, sonucunda da türbülansın trombozu arttırdığı gösterilmiştir. Bizim tekniğimizde alıcı arterde sağlanan geniş arteriotomi, slit veya eksizyon tekniklerine göre alıcı arter ile pedikül arasındaki kalibrasyon farkını azaltır, bundan dolayı kan akışında türbülansa neden olmadan kan akışının kademeli azalmasını sağlar. Slit veya eksizyon arteriotomilere göre tromboz riski bu nedenle düşüktür.

Uç-yan mikrovasküler anastomozunda teknik açıdan en zorlu adımlardan biri, dikiş sırasında damar interpozisyonudur; bu sırada intimanın istenmeden yanlış hizalanması anastomozun başarısız olmasına neden olabilir.Onoda ve ark. (2016) yaptığı çalışmada, uç-yan anastomoz sırasında endotel tabakasının düzensiz olması sonucunda, subendotelyal dokuların ekspoze olup damar tıkanıklığına neden olduğunu göstermiştir. Bizim yöntemimizde Anastomozlarda köşe noktalarının hem uç hem de yan damarda belli olduğundan dikiş geçerken inegal ısırık yapma ihtimali ortadan kalkar. Bizim tekniğimizde dik açılı Köşe dikişlerinin yerlerinin belli olması ile birlikte anastomoz süresini de oldukça kısaltmaktadır.

Bizim tekniğimizdeki geniş arteriotomi, yan damarda kanın aktığı alanı artırarak, transfer edilen dokuya giden kan akışını arttırır. Bu yöntemde anastomoz sonrasında ana damarda herhangi bir distorsiyon olmaz. İn vitro akım oluşturduğumuzda elde ettiğimiz sonuçlara göre, normal eliptik arteriotomili uç-yan tekniğine göre yan damarda akım daha fazladır ve dolayısıyla toplam kan akımı daha fazladır. Bu da fleplerin sağkalımını artırabilir.

Geniş arteriotomi yapılması akla 'Çalma Fenomeni'ni getirebilir. Motomiye ve ark. (2020) uç-yan anastomozlarda kullanılan arteriotomi genişliğinin anastomoz distaline giden kan akımını etkilemediği gösterilmiştir. Büyük kas fleplerinin, flep komponentinden dolayı düşük direnci olduğu, sonucunda da distaldeki kan akımını azaltabileceği bildirilmiştir. Sonntag ve ark (1995), özellikle alt ekstremite yüksek dirence neden olabilecek oklusif hastalığı bulunan hastalarda, uç-yan anastomoz kullanımının Çalma Fenomeni açısından yüksek riski olduğu bildirilmiştir. Bu da arteriotomi genişliğinden bağımsız, tüm uç-yan anastomoz teknikleri için geçerlidir.

**Sonsöz:** Tanımladığımız bu yeni tekniğin uygulaması, kolay ve hızlıdır. Geleneksel uç-yan anastomoz tekniğinde trombüse neden olabilecek faktörlere çözüm sunmaktadır. Mikrovasküler cerrahiye büyük katkı sağlayacaktır.

**Anahtar Kelimeler:** geniş arteriotomi, mikrovasküler cerrahi, uç-yan anastomoz

*Resim 1*

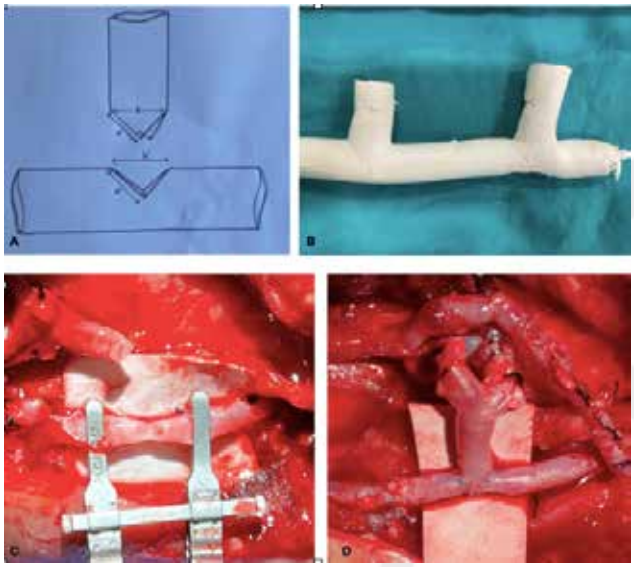

*(A) İkiz kenar dik üçgen şeklindeki arteriotomi tasarımı (B) Sığır aortasına silikon enjeksiyonu sonrası sağda geleneksel eliptik uç-yan anastomoz alanında ana damarda görülen distorsiyon, soldaki ikiz kenar dik üçgen anastomozda görülmemektedir. Alt ekstremitedeki doku defekti için planlanan serbest flebin pedikülü bizim tekniğimizle hazırlandı. Anastomoz öncesini (C) ve sonrasını (D) görebilirsiniz.*

## SB-081

## Lenfödem Hastalarında Vaskülarize Lenf Nodu Transferi Sonrası Ekstremite Çapları Karşılaştırılması

Onur Kutlar, Farid Hamidli, Serhat Katı, Servet Elçin Alpat, Burak Kaya, Savaş Serel

*Ankara Üniversitesi Tıp Fakültesi,Plastik Rekonstrüktif ve Estetik Cerrahi Ana Bilim Dalı, Ankara*

**Giriş:** Lenfödem, lenfatik sistemin bozulması sonucu ortaya çıkan kronik ve progresif bir durumdur. Bu hastalık, genellikle ekstremitelerde şişlik, ağrı ve fonksiyon kaybına neden olur. Lenfödem, kanser tedavisi sonrası (özellikle meme kanseri sonrası) veya konjenital anomaliler nedeniyle gelişebilir ve hastaların yaşam kalitesini ciddi şekilde etkileyebilir. Geleneksel tedavi yöntemleri arasında kompresyon terapisi, manuel lenf drenajı ve egzersiz yer alırken, bu yöntemler genellikle semptomların yönetiminde sınırlı etki göstermektedir. Son yıllarda, cerrahi yaklaşımlar lenfödem tedavisinde giderek daha fazla önem kazanmaktadır. Bu cerrahi yöntemlerden biri olan vaskülarize lenf nodu transferi (VLNT), hasarlı lenfatik sistemin yeniden yapılandırılmasını hedefleyen bir prosedürdür. Bu yöntem, lenfatik drenajın iyileştirilmesine yardımcı olmak amacıyla vaskülarize lenf düğümlerinin donör bölgeden alınarak etkilenen bölgeye transfer edilmesini içerir. VLNT, lenfödemin progresyonunu durdurmak ve hastaların semptomlarını hafifletmek için umut verici bir seçenek olarak ortaya çıkmıştır. VLNT'nin etkinliğini değerlendirmek ve bu cerrahi müdahalenin klinik sonuçlarını anlamak için yapılan araştırmalar, lenfödem tedavisindeki potansiyel faydalarını ortaya koymaktadır. Bu çalışmada, VLNT'nin lenfödem tedavisindeki rolünü daha iyi anlamak ve bu cerrahi yöntemin klinik uygulamalardaki yerini belirlemek açısından VLNT sonrası ekstremite ölçümlerindeki değişiklikler incelenmiştir.

**Yöntem ve Metod:** 2010-2024 yılları arasında VLNT ameliyatı olan 26 hastanın hastane kayıtları üzerinden bilgilerine ulaşıldı. VLNT sonrası Flepte nekroz gelişen hastalar çalışmaya dahil edilmedi. 2 hastanın ex olması sebebiyle postoperatif ölçümleri alınamayacağından, 1 hastanın lenfödem olmayan ekstremitesinin ampute olması sebebiyle kıyas yapılacak bir ölçüm bulunmadığından, 5 hastaya hastane kayıtlarında bulunan telefon numaraları üzerinden ulaşılamaması sebebiyle toplamda 8 hasta çalışmaya dahil edilememiştir. Çalışmaya 18 hasta dahil edilmiştir. Meme rekonstrüksiyon ihtiyacı olmayan ve ekstremite lenfödemi bulunan 9 hastaya ekstremitedeki lenfödemi gidermek amacıyla VLNT yapılmıştı. Bu hastaların preoperatif ölçümleri ile postoperatif ölçümleri karşılaştırıldı. 9 hastaya meme rekonstrüksiyonu amacıyla serbest DİEP flebi yapılırken VLNT de operasyona dahil edilmişti. Bu hastaların mastektomi yapılan taraftaki kol çapları ile sağlam taraftaki kol çapları karşılaştırıldı. Kol ölçümleri dirsekten 20 cm yukarısı, dirsek, dirsekten 10 cm aşağısı ve el bileği olacak şekilde yapıldı. Bacak ölçümleri dizin 10 cm yukarısı, diz, dizin 10 cm aşağısı ve ayak bileği olacak şekilde yapıldı. Hastalar aynı zamanda sigara kullanımı, etkilenen ekstremite, lenfödem sebebi, ek hastalık, vücut kitle indeksi açısından da kıyaslanmıştır.

**Bulgular:** Meme ca nedeniyle DİEP+VLNT yapılan hastalardan 7 hastada ekstremiteler karşılaştırıldığında hiçbir çapta 4 cm'den daha büyük bir artış saptanamamıştır. 1 hastanın (hasta no:7) meme ca nedeniyle etkilenen ekstremitesinde 2 çapta, 1 hastanın (hasta no:9) da 4 çapta 4 cm'in üstünde bir çap artışı saptanmıştır. Extremite lenfödemi sebebiyle VLNT yapılan 1 hastada (hasta no: 14) 1 çapta, 1 hastada (hasta no: 18) 2 çapta operasyondan sonra 4 cm'in üstünde çap artışı görülürken kalan 7 hastada 4 cm'in üzerinde çap artışı olmamıştır. Bu hastalardan 4 ünün (hasta no: 12,13,14,17) VLNT yapılmayan ekstremitesinde uzun dönemde çap artışı olmasına rağmen VLNT yapılan ekstremitede çap artışı olmamıştır veya VLNT yapılmayan taraf göre daha az bir artış olmuştur. 18 hastanın 12'sinde malignite öyküsü 11'inde maligniteye bağlı cerrahi öyküsü bulunmaktadır. Hastaların 6 tanesinde sigara kullanım öyküsü mevcuttur.

**Tartışma:** 18 çalışmanın ve 305 hastanın incelendiği bir meta analizin verilerine bakıldığında 182 hastanın ekstremite çapları VLNT sonrasında incelenmiş ve 165(%91) inde extremitede daha iyi bir sonuç görülmüştür. 114(%86) hastada ise ekstremite volümünde azalma saptanmıştır. Başka bir çalışmada sırasıyla üst ekstremitede 37 ve alt ekstremitede 34 VLNT yapılan hasta preoperatif ve postoperatif karşı ekstremiteyle karşılaştırılmıştır. Üst ekstremitede preoperatif fark %23,1 iken postoperatif bu fark %13,4 olarak bulunmuştur. Alt ekstremitede preoperatif fark %22,4 iken postoperatif bu fark %17,4 bulunmuştur. Bizim çalışmamızda hastalarda yapılan ölçümlere göre ciddi bir çap azalması sağlanamamış olsa da VLNT yapılmayan taraftaki ekstremitenin zaman içindeki çap artışı göz önünde bulundurulduğunda operasyonun başarıya ulaştığı ve çap artışının önüne geçildiği şeklinde yorumlanabilir. Ekstremite lenf ödemi sebebiyle VLNT yapılan hastalar preop ekstremite çapları açısından kıyaslandığında 9 hastanın 7'sinde 4 cm'nin üzerinde farklılık saptanmıştır. Ekstremite lenf ödemi sebebiyle VLNT yapılan hastalar post op ekstremite çapları kıyaslandığında 4 hastada operasyon sonrasında ekstremiteler arasında en az 1 ölçümde 4 cm'den büyük bir fark saptanırken 5 hastada ekstremite arasında 4 cm'den büyük bir fark saptanmamıştır.

**Sonuç:** Bu çalışma,VLNT'nin lenfödem tedavisinde etkili bir cerrahi yöntem olduğunu ortaya koymuştur. VLNT uygulanan hastalarda, etkilenen ekstremitelerde önemli ölçüde küçülme ve hacim azalması gözlenebilmekte

anlamlı çap azalması gözükmese bile çap artışının önüne geçilebileceği, bu da fiziksel semptomların hafifletilmesine ve hastaların yaşam kalitesinin artmasına katkıda bulunmuştur. Cerrahi sonrası elde edilen bu olumlu sonuçlar, VLNT 'nin lenfödem tedavisinde umut verici bir seçenek olduğunu göstermektedir.

**Anahtar Kelimeler:** ekstremite çapları, vaskülarize lenf nodu transferi, VLNT, lenfödem

*Alt ekstremitede lenfödem hasta ölçümleri*

*Sağ bacakta lenfödem sebebiyle VLNT yapılan hastanın sırasıyla preop, postop 1.ay ve postop 9.ay görüntüleri*

*Meme ca nedeniyle DİEP+VLNT yapılan hastaların ölçüleri*

| hasta no | sigara | ek hast | boy | kilo | vki | ekstremite | sağ +20 | sağ 0 | sağ -10 | sağ bilek | sol +20 | sol 0 | sol -10 | sol bilek |
|---|---|---|---|---|---|---|---|---|---|---|---|---|---|---|
| 1 | 12 py | tiroid ca, meme ca | 167 | 76 | 27,2 | kol | 32 | 27 | 24 | 17 | 35 | 29 | 25 | 17 |
| 2 | yok | Behçet, meme ca | 158 | 73 | 29,2 | kol | 36 | 29 | 27 | 19 | 34 | 29 | 27 | 19 |
| 3 | yok | meme ca | 170 | 71 | 24,5 | kol | 27 | 24 | 23 | 17 | 26 | 24 | 22 | 15 |
| 4 | yok | meme ca | 165 | 58 | 21,3 | kol | 26 | 23 | 19 | 15 | 25 | 23 | 19 | 15 |
| 5 | 10 py | meme ca | 165 | 55 | 22,0 | kol | 28 | 25 | 23 | 15 | 29 | 25 | 23 | 16 |
| 6 | 3 py | meme ca | 160 | 55 | 21,4 | kol | 25 | 29 | 23 | 16 | 25 | 28 | 23 | 15 |
| 7 | yok | meme ca | 162 | 60 | 22,8 | kol | 33 | 27 | 24 | 16 | 36 | 34 | 31 | 18 |
| 8 | yok | meme ca | 165 | 68 | 24,9 | kol | 31 | 25 | 22 | 16 | 31 | 27 | 25 | 16 |
| 9 | 10 py | meme ca | 165 | 65 | 23,8 | kol | 27 | 25 | 24 | 17 | 34 | 34 | 35 | 22 |

*hastalar sigara, ek hastalık, boy, kilo, vki, etkilenen ekstremite ve ektremite çapları açısından izlenmiştir.*

## SB-082

## Geç Postoperatif Dönemde Serbest Doku Nakli Kayıpları: 9 vakalık analiz

Cansu Yalçın, Ergin Seven, Sebat Karamürsel

*Ankara Etlik Şehir Hastanesi Plastik, Rekonstrüktif ve Estetik Cerrahi Kliniği, Ankara*

**Giriş:** Modern mikrovasküler cerrahi tekniklerin gelişmesi, serbest vaskülarize dokunun güvenilir şekilde transferine olanak sağlamıştır. Günümüzde serbest doku transferinin sağkalım oranları genellikle %95'in üzerindedir. Serbest doku nakillerindeki başarısızlıklar ise genellikle postoperatif 48-72. Saatlerde meydana gelmektedir. Erken başarısızlıklarda, anastomoz veya pedikül dizaynı ilgili teknik sorunlar öne çıkmaktadır. Postoperatif 7. Gün ve sonrasındaki kayıplara ise geç flep kayıpları denmektedir ve ameliyat sonrası geç dönemde fleplerin başarısız olması nadirdir. Geç flep kayıplarının operatif teknik ve anastomozlarla ilgili olmadığı bilinmektedir ve bu kayıpların etyolojisi tam olarak anlaşılamamıştır. Bu yazıda 2022-2024 yılları arasında karşılaştığımız 9 olgu ve geç kayıp etyolojileri sunulmuştur.

**Materyal & Metod:** Ekim 2022- Mayıs 2024 arasında Ankara Etlik Şehir Hastanesi Plastik, Rekonstrüktif ve Estetik cerrahi kliniğinde toplam 254 hastaya serbest doku nakli yapılmıştır. Toplam 9 vakada geç postoperatif dönemde ( postoperatif 7. Gün ve sonrası) fleplerde arteryel veya venöz yetmezlik olduğu görülmüştür. Kurtarma cerrahisi sonrası 9 vakanın 4'ünde total flep kaybı izlenmiştir. (%1,6) Bu hastaların 4'ü baş-boyun, 5'i alt ve üst ekstremite olgularıydı. Hastların 6'sı erkek 3'ü kadındı. Hastaların ortalama yaşı 54'tü. Ortalama revizyon operasyon günü 10,5. Gündü. Revizyona alınan hastaların 4'ünde flep kaybı izlendi. En sık görülen etyoloji enfeksiyondu. Hastaların yara yeri kültürlerinde 4 hastada pseudomonas aeruginosa, 1 hastada klebsiella üremesi mevcuttu. 1 baş-boyun vakasında, 3 alt-üst ekstremite vakasında arter rüptürü sonucu revizyon operasyonu yapıldı. Arterde rüptür izlenen hastaların hepsinde pseudomonas aeruginosa üremesi izlendi. Ek olarak bu hastaların tümünde arterde uç-uca ven grefti kullanımı mevcuttu. Revizyon operasyon sırasında bu 4 hastanın hepsinde de ven greftinin rüptüre olduğu izlendi. 2 baş-boyun hastasında alıcı ven olarak kullanılan VJE'da anastomoz hattının alıcı ven tarafında ve anastomoz hattını içermeyen trombüs izlendi. Bu hastalarda venöz yetmezlik ortalama günü 9. gündü. 1 baş boyun hastasında oroservikal fistüle bağlı ven trombozu izlendi. 2 alt ekstremite vakasında da alıcı arter olarak kullanılan PTA'da postoperatif ortalama 15. günde (10. Ve 20. gün) idiopatik trombüs izlendi. Bu hastalardan biri taburculuk sonrası 7. Günde flep renk değişikliği nedeni ile polikliniğe başvurdu. Hastanın taburculuk sonrası sigara kullanımı mevcuttu.

**Tartışma:** Serbest flep ile ilgili problemler sıklıkla ameliyat sonrası ilk 48 saat içinde ortaya çıkabilir. Flep başarısızlığında en sık görülen neden, venöz tromboza bağlı venöz yetmezliktir. Arteryel trombüse bağlı arteryel

yetmezlikler daha az görülmektedir. Geç serbest flep başarısızlığının nadir olduğu kabul edilir ve bunun flep iskemisine ve nekrozuna yol açan flep kompresyonuna, boyun abselerinin gelişmesine veya tümör nüksetmesine bağlı olduğu bildirilmektedir. Çevre doku yoluyla neovaskülarizasyon genellikle postoperatif 7. gün ile başlar ve flebin pediküle olan bağımlılığı azaltır. Kronik enfekte yaralar, serbest flep neovaskülarizasyonunu tehlikeye atabilir ve flebi daha uzun süre pediküle bağımlı hale getirebilir. Sunduğumuz olgularda en sık etyolojik neden kronik enfeksiyondu. Olgularımızda ortalama postoperatif 10,5. günden sonra tam flep yetmezliği oluştu. Ameliyat sonrası dönemde erken trombüs veya pedikülde bası gibi flep dolaşımının bozulduğuna dair herhangi bir kanıt yoktu.

Olgularımızı analiz ettiğimizde en sık nedenin arter rüptürü olduğu görüldü. Akut kanamayla acil operasyona alınan hastaların özellikle arter anastomozunda kullanılan ven greftlerinde perforasyon olduğu izlendi. Enfekte görülen alandan alınan kültürlerde P. Aeruginosa üremesi de mevcuttu. Bu veriler birleştirildiğinde, pseudomonas aeruginosa'nın avasküler yapı olan ven greftini adventisya tabakasından hasarladığı, sonucunda da psödoanevrizmaya bağlı rüptüre olduğu sonucu çıkarıldı. Berkmenn ve ark. (1986) çalışmalarında da Mikotik veya bakteriyel psödoanevrizmaların gelişiminde rol oynayan mekanizmalar tanımlanmıştır. Damar etrafındaki inflamatuvar bir süreç, arter duvarına yayılıp damar duvarını invaze edebilir ve bunun sonucunda psödoanevrizma oluşumu meydana gelebilir. Bu durumun artere göre daha dirençsiz bir yapı olan ven grefti için de geçerli olduğu kabul edilebilir. Arter anastamozunda kullanılması da yüksek arter basıncına direnemeyip rüptüre olmasını açıklar niteliktedir.

2 baş-boyun hastamızda VJE'de geç dönemde VJE'nın en proksimalinde trombüs olduğu görüldü. Hastaların ikisinde de trakeostomi mevcuttu. Revizyon alınan hastaların aynı alıcı ven kullanımı sonucu tekrarlayan venöz yetmezlik izlendi. Zahran ve ark. (2022) tarafından trakeostomisi bulunan baş-boyun hastalarında geç dönemde trakeostomi ile ilişkili boyun fistülüne sekonder tromboflebit izlendiği gösterilmiştir ve buna bağlı geç flep kaybı yaşdıklarını aktarılmıştır. Bizimle aynı şekilde revizyon sonrası tekrarlayan başarısızlıkları da tromboflebit ile açıklamışlardır.

1 baş-boyun hastamızda oroservikal fistüle bağlı alıcı ven VJİ'da trombüs izlendi. Tükrük sekresyonunun veni hasarladığı ve postopreatif 9. Günde tromboz izlendi. Bu etyolojik neden literatürde Fig ve ark. Tarafından postoperatif 10. Günde flep kaybı olarak gösterilmiştir.

2 hastamızda alt ekstremtitede PTA'deki trombüse bağlı kayıp izlendi. Bu kayıplar 1 hastanın taburculuk sonrası sigara kullanımıya ilişkilendirilebilir ancak 1 hastamızda 8. Günde meydana gelen trombüsü açıklayan verimiz bulunmamaktadır ve idiopatik olarak adlandırılabilir.

**Sonuç:** Geç flep kayıplarının etyolojik nedenleri ile ilgili literatürde yeterli bilgi bulunmamaktadır. Postoperatif 7. Günden sonraki kayıplar az görülse de geç kayıpların revizyonları erken kayıp revizyonlarından daha zorlayıcı olmaktadır.

**Anahtar Kelimeler:** geç kayıp, mikrovasküler cerrahi, serbest doku nakli

*Tablo 1*

**Geç Flep Kayıpları (2022 Ekim-2024 Mayıs)**

| Hasta No | Yaş | Defekt | Flep | Alıcı Damarlar | Kayıp Günü (POG) | Failure Sebebi | Enfeksiyon ajanı |
|---|---|---|---|---|---|---|---|
| 1 | 49 | Önkol | Alt | Brachial arter SVG UY<br>Safalik Ven | 8 | Arter Rüptürü | P. Aeruginosa |
| 2 | 40 | Kol | Tft + Alt | Brachial arter SVG UY<br>Safalik Ven | 12 | Arter Rüptürü | P. Aeruginosa |
| 3 | 35 | Krura | Alt | Femoral arter SVG UY<br>Safen Ven | 10 | Arter Rüptürü | P. Aeruginosa |
| 4 | 55 | Frontotemporal | Fibula | Eksternal Karotis Arter<br>SVG UU<br>VJE | 8 | Arter Rüptürü | P. Aeruginosa |
| 5 | 52 | Ayak dorsumu | Alt | PTA<br>Safen Ven | 10 | Arteryel Trombüs | Yok |
| 6 | 54 | Ayak üstü | Alt | PTA<br>Safen Ven | 20 | Arteryel Trombüs | Yok |
| 7 | 75 | Dudak & bukkal | Radyal önkol | TSA, VJE | 9 | Venöz Trombüs | Yok |
| 8 | 55 | Mandibula | Fibula | TSA, VJE | 8 | Venöz Trombüs | Yok |
| 9 | 66 | Maksilla | Fibula | TSA, VJI | 10 | Venöz Trombüs | Klebsiella spp. |

*POG: Postoperatif Gün, SVG UY: Safen ven grefti uç-yan anastomoz, SVG UU: Safen ven grefti uç-uca anastomoz, TSA: Süperior Tiroid arteri, PTA: Posterior Tibial Arter, VJE: Eksternal Jugular Ven, VJI: Internal Jugular Ven.*

*Geç flep kaybı izlenen hastalar ve verileri*

## SB-083

## Kemik Kökenli Sarkomların Rezeksiyonu Sonrası Onarım Seçenekleri ve Yaklaşım

Bilgehan Bakırel, Dicle Yaşar Aksöyler, Erol Kozanoğlu

*İstanbul Üniversitesi, İstanbul Tıp Fakültesi, Plastik Rekonstrüktif ve Estetik Cerrahi Ana Bilim Dalı, İstanbul*

**Giriş:** Kemik kökenli sarkomlar tüm habis tümörlerin %0.2' den azını oluştururlar ve nadir görülen kanserledir. Genellikle çocuk ve genç ergen hasta grubunda görünmekle beraber, farklı histolojik alt gruplarda değişen sıklıklarda ileri yaşlarda da ortaya çıkabilmektedir. En sık görülen 3 tip kemik kökenli sarkom; Osteosarkom, Ewing sarkom ve kondrosarkomdur. Nadir görülmelerine rağmen kemik sarkomları yüksek mortalite ve morbiditeye sahiplerdir. Adjuvan ve neo-adjuvan kemoterapi ile kombine edilen geniş cerrahi rezeksiyon kemik sarkomlarının temel tedavi şeklidir. Geniş cerrahi rezeksiyon sonrası oluşan defektin uygun şekilde rekonstrükte edilmesi tedavi sonrası oluşan morbidite ve mortalitenin azaltılması için hayati önem taşımaktadır.

**Hastalar ve Yöntem:** Şubat 2020- Şubat 2024 tarihleri arasında İstanbul Tıp Fakültesinde Plastik Cerrahi veya Ortopedi ekibince tümör rezeksiyonu sonrası tarafımızca rekonstrükte edilen 8 kemik sarkomu vakası çalışmaya dahil edildi. Çalışma geriye dönük olarak anabilim dalı elektronik arşivinden yapılmıştır. Hastaların demografik verileri, tümörün histolojik altı tipi, lokalizasyonu, yapılan ameliyat türü, hastaların kemoterapi ve radyoterapi tedavileri, ameliyat sonrası komplikasyon gelişme durumu kayıt altına alındı. Ayrıca patoloji raporlarından rezeke edilen tümörun boyutları ve cerrahi sınıra olan uzaklıkları kayıt altına alındı.

**Bulgular:** Tümör rezeksiyonu sonrası yapılan patolojik inceleme sonucu 5 vakada Osteosarkom, 2 vakada Kondrosarkom, 1 vakada Ewing sarkom geldi. Hastaların en küçüğü 4, en büyüğü 44 yaşındaydı. Ortalama yaş 18.2 olarak bulundu. 6 vakada tümör lokalizasyonu alt ekstremitede, 1 vakada mandibulada, 1 vakada ise skalpteydi. Tümör sonrası rekonstürksiyon 4 vakada serbest Fibula flebi, 1 vakada serbest Latissmus Dorsi flebi, 1 vakada pediküllü Fibula flebi, 1 vakada Skalp rotasyon flebi, 1 vakada kısmi kalınlıkta deri grefti ile yapıldı. 7

hasta neoadjuvan KT, 2 hasta neoadjuvan RT, 5 hasta adjuvan KT tedavisi aldı. Alt ekstremiteden rezeke edilen tümörlerin ortalama boyutu 12,3 x 7,2 cm; mandibuladan eksize edilen tümorun boyutu 6x3 cm; skalpten eksize edilen tümörün boyutu 19x13 cm'di.

Hastaların takiplerinde 2 hastada uzak metastaz izlendi. Ortopedi ekibince tümör eksizyonu sonrası primer onarım yapılan 2 hastanın takiplerinde meydana gelen yara detaşmanı sebebiyle serbest Latissimus Dorsi flebi ve kısmi kalınlıkta deri grefti ile onarım yapıldı. Serbest flep, pedikullü flep ve lokal flep ile onarım yapılan hastalarda flep kaybı izlenmedi.

2 hastada takipleri esnasında (Akciğer ve Kardiyak metastaz olmak üzere) uzak metastaz izlendi. 2 hasta takipleri esnasında 2 exitus oldu.

**Tartışma:** Kemik sarkomları rezeksiyonu sonrası oluşan defektin rekonstrüksiyonu Plastik cerrahi ve Ortopedi klinik pratiğinde önem taşıyan ortak bir alandır. Oluşan defektin rekonstrüksiyonunda prostetik ve biyolojik olmak üzere çeşitli yöntemler kullanılmaktadır. Son 30 yılda gelişen kemoterapi rejimleri sayesinde habis kemik sarkomlarının ortalama sağkalım süreleri belirgin artmıştır. Sarkom hastalarının sağkalım süreleri arttıkça tümör rezeksiyonu sonrası rekonstrüksiyonun önemi giderek artmıştır.

Tümör rezeksiyonu sonrası kemik defekti olan hastaların rekonstrüksiyonu için serbest fibula flebi başarılı sonuçları olan bir yöntemidir. Serbest fibula flebini ile onarımda enfeksiyon oranı geleneksel allogreft ile onarıma göre daha düşüktür. Ayrıca sıklıkla çocuk ve ergen yaş grubundan görülen kemik sarkomlarının rekonstrüksiyonu için transfer edilen serbest fibula flebinde kemik uzaması ve hipertrofisinin görülmesi prostetik onarımlara göre bir avantajdır.

Tümör rezeksiyonu sonrası kemik defekti oluşmayan hastaların rekonstrüksiyonu için serbest flepler, lokal flepler ve deri greftleri kullanılabilmektedir. Uygun onarım yöntemine karar verirken ekspoze kemik, tendon veya prostetik materyallerin olduğu defekterde serbest flep ve lokal flepler öncelikle tercih edilirken, ekspoze vital yapıların olmadığı, granüle yaralar için deri grefleri uygun ve uygulaması kolay bir seçenek olmaktadır.

Kemik sarkomlarının rezeksiyonu sonrası rekonstrüksiyon yöntemine karar verirken fonksiyonel ve kozmetik sonuçlar göz önünde bulundurulmadır. Ancak aynı zamanda hastaların sağkalım süresini belirgin arttıran kemoterapi ve radyoterapi tedavilerini geciktirmeyecek onarım yöntemleri seçilmelidir.

**Anahtar Kelimeler:** kemik sarkomu, rekonstrüksiyon, serbest flep, pediküllü flep, sağkalım

*Preoperatif Ve Postoperatif Grafiler*

*Tablo-1*

| İSİM | YAŞ | CİNSİYET | OPERASYON TARİHİ | TANI | OPERASYON | KOMPLİKASYON | RADYOTERAPİ(RT) VE KEMOTERAPİ(KT) | METASTAZ | HAYATTA MI? | TÜMÖR BOYUTU | CERRAHİ SINIRA OLAN UZAKLIK |
|---|---|---|---|---|---|---|---|---|---|---|---|
| HASTA 1 | 44 | ERKEK | 27/12/2023 | SOL UYLUKTA ONDROSARKOM | EKSİZYON+ PRİMER; DEBRİTMAN+STSG | YARA AYRIŞMASI | NEOADJUVAN RT | YOK | EVET | 14X12 CM | 0,5 CM |
| HASTA 2 | 17 | KADIN | 10/06/2022 | SOL DİSTAL FEMURDA OSTEOSARKOM | EKSİZYON+PROTEZ İLE ONARIM; DEBRİTMAN + SERBEST LATİSSMUS DORSİ FLEBİ | YARA AYRIŞMASI | NEOADJUVAN RT+KT VE ADJUVAN KT | KARDİYAK METASTAZ | EVET | 18X15 CM | 3.5 CM |
| HASTA 3 | 16 | ERKEK | 22/11/2022 | SAĞ MANDİBULA KORPUSTA KONDROSARKOM | EKSİZYON + SERBEST FİBULA FLEBİ | YOK | NEOADJUVAN KT VE ADJUVAN KT | YOK | EVET | 3X1.5 CM | 3 CM |
| HASTA 4 | 9 | KADIN | 21/10/2022 | SOL DİSTAL FEMURDA OSTEOSARKOM | EKSİZYON + SERBEST FİBULA FLEBİ | YOK | NEOADJUVAN KT | YOK | EVET | 15X2 CM | 1 CM |
| HASTA 5 | 4 | ERKEK | 25/02/2020 | SAĞ TİBİADA OSTEOSARKOM | EKSİZYON + PEDİKÜLLÜ FİBULA FLEBİ | YOK | NEOADJUVAN KT | YOK | EXİTUS | 6X3 CM | CERRAHİ SINIRLARDA LEZYON YOKTUR ( CM CİNSİNDEN BELİRTİLMEMİŞTİR) |
| HASTA 6 | 13 | ERKEK | 25/08/2023 | SOL TİBİADA OSTEOSARKOM | EKSİZYON+ SERBEST FİBULA FLEBİ | YOK | NEOADJUVAN KT VE ADJUVAN KT | AKCİĞER METASTAZI | EVET | 8.5X7.5 CM | 0.5 CM |
| HASTA 7 | 13 | ERKEK | 04/08/2023 | SOL UYLUK OSTEOSARKOM | EKSİZYON+SERBEST FİBULA FLEBİ | YOK | NEOADJUVAN KT VE ADJUVAN KT | YOK | EVET | 21X11 CM | CERRAHİ SINIRLARDA LEZYON YOKTUR ( CM CİNSİNDEN BELİRTİLMEMİŞTİR) |
| HASTA 8 | 29 | KADIN | 13/02/2024 | SKALPTE EWİNG SARKOM | TABULA EKSTERNA İLE EKSİZYON+SKALP ROTASYON FLEBİ | YERİ YERİ ENFEKSİYONU | NEOADJUVAN KT VE ADJUVAN KT | YOK | EXİTUS | 19X13 CM | CERRAHİ SINIRA BİTİŞİK |

*Çalışmaya dahil edilen hastaların bilgileri tabloda sunulmuştur.*

## SB-084

### Rat Modelinde Robotik Mikrocerrahi ile Yapılan Anastomozların Geleneksel Yöntemle Yapılan Anastomozlarla Karşılaştırılması

Burak Alan

*Süleyman Demirel Üniversitesi Tıp Fakültesi, Plastik, Rekonstrüktif ve Estetik Cerrahi Anabilim Dalı, Isparta*

**Giriş:** Günümüzde teknolojinin gelişmesi ile birlikte robotik cerrahinin popülerliği giderek artmaktadır. Yakın gelecekte yapay zekanın da gelişmesiyle yeni ufuklar açması beklenen robotik cerrahi birçok cerrahi konforu ve tekniği beraberinde getirecektir. Bu çalışmada ratlar üzerinde femoral arter ve femoral ven anastomozları robotik sistem ile ve geleneksel yöntem ile yaparak bazı verileri karşılaştırarak robotik cerrahinin güvenilirliği, cerrahiye olumlu olumsuz etkileri ve öğrenme eğrisi hakkında veriler elde etmeyi amaçlandı.

**Gereç-Yöntem:** Çalışma Mayıs 2024 tarihinde Asan Medical Center'da Symani Robotic System kullanılarak yapıldı. Çalışmada toplam 4 rat kullanıldı, her bir ratta sağ tarafta geleneksel yöntem ile femoral arter ve ven anastomozu yapıldı. Sol tarafta ise Symani robotik cerrahi sistemi kullanılarak femoral arter ve femoral ven anastomozları yapıldı. Toplamda 8 tanesi geleneksel yöntem ile 8 tanesi robotik cerrahi ile toplamda 16 anastomoz yapıldı. Veriler analiz edilerek anastomoz süreleri, anastomoz geçişi incelendi. Ayrıca öğrenme eğrisi hakkında veri elde etmek amacıyla robotik cerrahi ile yapılan anastomozlar arasında süre farkları da değerlendirildi.

**Sonuç:** Robotik mikrocerrahi popülerliğine paralel olarak çalışma ve yayınlar giderek artsa da henüz süpermikrocerrahi çalışması bulunmamaktadır. Mevcut çalışmada geleneksel yönteme kıyasla robotik cerrahi ile yapılan anastomozlar daha çok zaman almaktaydı, anastomoz güvenilirliği daha düşüktü. Ancak anastomoz sayısı arttıkça cerrahisi süresinin anlamlı derece kısaldığı, anastomoz güvenilirliğinin anlamlı derece arttığı görüldü. Ayrıca fizyolojik tremoru absorbe etmesi, cerrahın daha rahat bir postürde işlemi gerçekleştirebilmesi, yüksek açılı hareketleri daha düşük açılı hareketlere çevirerek daha hassas çalışma sağlaması gibi avantajları da bulunmakta olup daha da gelişmeye açıktır.

**Anahtar Kelimeler:** Mikrocerrahi, robotik, süpermikrocerrahi

## SB-085

### Ortoplastik Yaklaşım: Onkolojik Cerrahi Sonrası Rekonstrüksiyonda Sonuçlarımız

Anıl Demiröz[1], Can Ege Yalçın[1], Mahmut Kürşat Özşahin[2], Ece Davutluoğlu[2], Levent Demir[1], Hüseyin Botanlıoğlu[2], Veli Muzaffer Murad Hız[2]

*[1]İstanbul Üniversitesi - Cerrahpaşa, Cerrahpaşa Tıp Fakültesi, Plastik, Rekonstrüktif ve Estetik Cerrahi Ana Bilim Dalı, İstanbul*
*[2]İstanbul Üniversitesi - Cerrahpaşa, Cerrahpaşa Tıp Fakültesi, Ortopedi ve Travmatoloji Ana Bilim Dalı, İstanbul*

**Amaç:** Ortopedik ve plastik cerrahi prensiplerini entegre eden işbirlikçi bir strateji olan ortoplastik yaklaşım, tümör rezeksiyonu sonrası geniş yumuşak doku defektlerini ele almak için ortopedik cerrahların uzmanlığını plastik cerrahların rekonstrüktif yetenekleriyle birleştirir. Bu çalışmanın amacı deneyimlerimizi sunmak ve ortoplastik yaklaşımın onkolojik cerrahi sonrasında rekonstrüksiyon uygulanan hastalarda klinik sonuçları iyileştirmedeki etkinliğini değerlendirmektir.

**Yöntem-Gereçler:** Bu retrospektif çalışmada, Ocak 2018 ile Mayıs 2024 tarihleri arasında tek bir kurumda ortoplastik yaklaşım kullanılarak tedavi edilen 26 hastanın sonuçları incelenmiştir. Değerlendirilen faktörler arasında hasta yaşı, cinsiyeti, eşlik eden hastalıklar, tümör özellikleri, ameliyat öncesi durum, görüntüleme değerlendirmesi, cerrahi veriler (rekonstrüksiyon zamanlaması, kemik rezeksiyonu, flep ayrıntıları ve ek prosedürler), neoadjuvan ve adjuvan tedaviler, onkolojik sonuçlar, komplikasyonlar ve uygulanan tedaviler yer almıştır.

**Bulgular:** Ortalama takip süresi 22,2 ay olarak hesaplandı. Çalışmaya yaş ortalaması 42,6 ( 12-81) olan 14 (%56) erkek ve 11 (%44) kadın hasta dahil edildi. Rekonstrükte edilen bölgelerin dağılımı: Sırt (%34,6), alt ekstremite (%30,8), üst ekstremite (%30,8) ve karın (%3,8) şeklinde idi. Primer tümör 2 hastada (%7,7) deri, 9 hastada (%34,6) kemik ve 13 hastada (%57,7) yumuşak doku kaynaklıydı. Daha önce kemik tümörleri için opera edilmiş ve ileri tedavi gerektiren 5 hasta dışında, tüm hastalar tümör rezeksiyonunu takiben hemen rekonstrükte edildi. İki hastaya skapulotorasik amputasyon uygulandı (%7,7). Hastaların büyük çoğunluğunda (%84,6) rekonstrüksiyon amacı ile fleplere ihtiyaç duyuldu ve bunların %40,9'unu mikrovasküler doku transferlerinin oluşturduğu izlendi. Yumuşak doku defektleri için en sık kullanılan flep serbest latissimus dorsi kas-deri flebi iken, kemik defektleri için ise en sık serbest fibula flebi tercih edildi (Resim 1). Uygun vakalarda fibula flebi ışınlanmış veya aselüler alloplastik kemik greftleri ile birlikte kullanıldı. En yaygın komplikasyon gecikmiş yara iyileşmesi olarak saptandı (%30,8) ve bu hastalardan sadece 2 hastada ek cerrahi tedavi gerekti. Uzun dönem mortalite oranı %23,1 idi.

**Sonuçlar:** Bu çalışma, ortoplastik yaklaşımın, flep canlılığında yüksek başarı oranı ve yönetilebilir komplikasyon oranları ile onkolojik cerrahi sonrası karmaşık rekonstrüktif zorlukları etkili bir şekilde ele aldığını göstermektedir. Gelecekteki araştırmalar, hasta sonuçlarını iyileştirmek için cerrahi teknikleri ve ameliyat sonrası bakım protokollerini daha da geliştirmeye odaklanmalıdır.

**Anahtar Kelimeler:** Ortoplastik yaklaşım, yumuşak doku rekonstrüksiyonu, mikrovasküler flepler, onkolojik sonuçlar, multidisipliner işbirliği

*Resim 1*

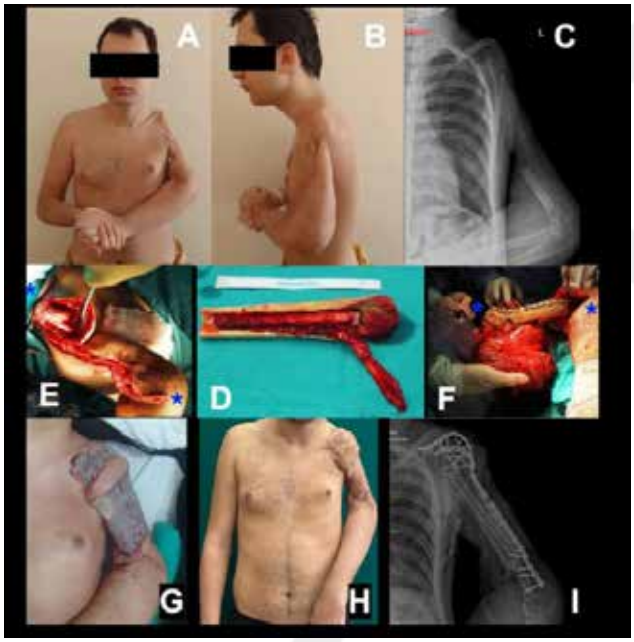


*Daha önce osteosarkom nedeniyle tümör rezeksiyonu, sementasyon ve çivi uygulaması yapılan ve başarısızlık nedeniyle çivi ve sementi çıkarılan 20 yaşında erkek hasta yapısal rekonstrüksiyon talebiyle başvurdu (A, B). Ameliyat öncesi radyografisinde proksimal humerus defekti belirgindi (C). Glenoid ve distal humerus titiz bir diseksiyonla ortaya çıkarıldı (D, Asterisk proksimali, yıldız ise distali işaretlemektedir). Defekte uyacak şekilde şekillendirilmiş bir femur allogrefti içine vaskülarize fibula serbest flebi yerleştirildi (E) ve omuz artrodezi ile sonuçlanacak şekilde glenoid ve distal humerusa tespit edildi (F). Latissimus dorsi kas flebi rekonstrükte edilen kemiği örtmek için kullanıldı (F). Ameliyat sonrası erken (G), ameliyat sonrası geç (2. yıl) (H) fotoğrafları ve ameliyat sonrası radyografik (I) görüntüleri ile hastanın takibi devam etmektedir.*

## SB-086

## Kliniğimizde Serbest Stil Perforatör Fleplerin Kronik Yaralarda ve Tümör Cerrahisi Sonrasında Rekonstrüksiyon Amaçlı Kullanımı

Seçkin Aydın Savaş

*Özel Muayenehane*

**Giriş:** Cilt greftleri derin ülserlerde ve periost üzerinde uygun rekonstrüksiyon yöntemi değildir. Kendi kan dolaşımına sahip bir flep herhangi bir defekte uygulanabilmektedir. Perforatör anatomisine ilişkin son bilgiler ve mikrocerrahi tekniklerin evrimi ince fleplerin güvenli bir şekilde kaldırılmasına olanak sağlamıştır. Serbest stil konseptinin tanımlanmasıyla yumuşak doku defektlerine yaklaşma şeklini tamamen değiştirmiş, çevre dokuları tutarlı bir vasküler pedikül üzerinde mobilize ederek, "benzeri benzerle onar" prensibi ile renk ve doku açısından ideal donör alanlar elde edilmiştir. Biz bu çalışmada tümör cerrahisi ve bası yarası gibi kronik ülserler için kliniğimizde uygulanan perforator fleplerimizi sunmak istemekteyiz.

**Materyal-Metod:** Bu çalışmaya 2023 Şubat ve 2023 Kasım tarihleri arasında tümör cerrahisi ve kronik yaralara bağlı oluşan vücudun çeşitli yerlerindeki doku defektlerinde perforatör flep kullanılan 15 hasta dahil edilmiştir. Hastaların demografik özellikleri (yaş, cinsiyet), doku defektinin etiyolojisi, bölgesi, boyutu not edildi. Kullanılan flebin boyutu, perforatörlerin ana kaynak arteri, korunan perforan sayısı ve operasyon sonrası komplikasyonlar kayıt altına alındı (Tablo 1).

Rekonstrüktif aşamaya random yaklaşılsa bile, doğru bir cerrahi plan gerçekleştirmek ve flep kaldırılması sırasında ortaya çıkan anatomik varyasyonları düşünerek, kaynak olduğu varsayılan arterlerin vasküler anatomisine ilişkin ayrıntılı bilgiye ihtiyaç vardır. Defekt bölgesine uygun anjiosomları olan kaynak areterler ameliyat öncesi planlarak, perforatör damarların preoperatif olarak tanımlanması için 8 MHz vasküler proba bağlanan portatif akustik Doppler ultrason cihazı kullanıldı. İşaretleme ameliyat masasında gerçekleştirilerek pozisyona bağlı yanılmaların önüne geçildi. Flep dikkatli bir diseksiyon ile kaldırıldı.

**Bulgular:** Hastaların 6'sı kadın ve 9'u erkekti. Hastaların yaş ortalaması 54,4 olup (minimum:30, maksimum:70). Etiyolojik nedenler incelendiğinde 10 hastada defekt tümör eksiyonuna bağlı iken 4 hastada bası yarası ve 1 hastada travmaya bağlıydı (Tablo 1). En küçük flep boyutu 3x3 cm, en büyük flep boyutu 30x22 cm ölçüldü. Flebe 4 vakada 2 perforatör dahil edilirken, diğerlerinde 1 perforatör üzerinden kaldırıldı. Bölgesine göre ana kaynak arter 6 vakada angular arter, 4 vakada superior gluteal arter (SGA), 2 vakada dorsal intercostal arter (DICA), 1 vakada interfaringeal arter (IFA), 1 vakada derin inferior epigastrik arterdi (DIEA). Alt ekstremitedeki flep donör sahası greft ile kapatılırken, diğer donör sahaları primer olarak kapatıldı. 3 hastada hafif venöz yetmezlik izlendi ancak nekroz görülmedi. Alt ekstremitedeki perforatör flepte orta derece venöz yetmezliğe bağlı parsiyel bir nekroz izlendi. Sekonder iyileşme sağlandı.

**Sonuç:** Teknik olarak diseksiyonu kolay olmasa da, basınç ve distorsiyon ile dolaşım bozukluğu gibi bazı dezavantalarına rağmen serbest stil perforatör flepler taşıyıcı bir fasya veya kasa ihtiyaç duyulmaksızın ve flep içindeki yağ dokusunun çıkarılması mümkün olan böylelikle hacim ayarı yapılabilen, kolay hareket kabiliyeti nedeniyle döndürülebilir veya defekte uyarlanbilen rekonstrüksiyon seçeneğidir.

**Anahtar Kelimeler:** perforatör flep, flep, random

*Tablo 1*

| HASTA | YAŞ | CİNSİYET | ETİYOLOJİ | BÖLGE | DEFEKT BOYUTU (CM) | FLEP BOYUTU | ANA KAYNAK ARTER | PERFARATÖR SAYISI | DONÖR SAHA KAPATILMASI | KOMPLİKASYON |
|---|---|---|---|---|---|---|---|---|---|---|
| 1 | 55 | E | Tm eksizyonu (MM) | Sırt | 25x20 | 30x22 | Dorsal intercostal arter | 1 | Primer | Yok |
| 2 | 76 | K | Tm eksizyonu (Bcc) | Yüz/burun | 4x3 | 5x6 | Angular | 1 | Primer | Venöz yetmezlik (nekroz yok) |
| 3 | 82 | K | Tm eksizyonu (Scc) | Yüz/alt dudak | 5x3 | 6x5 | Angular | 1 | Primer | Yok |
| 4 | 66 | E | Tm eksizyonu (Bcc) | Yüz/burun | 3x3 | 4x5 | Angular | 1 | Primer | Venöz yetmezlik (nekroz yok) |
| 5 | 64 | E | Tm eksizyonu (Bcc) | Karın | 10x7 | 18x13 | DIEA | 1 | Primer | Yok |
| 6 | 30 | E | Bası yarası | Sakral bölge | 10x8 | 16x10 | Superior gluteal arter | 1 | Primer | Yok |
| 7 | 45 | E | Travma | Alt ekstremite/ topuk | 9x5 | 11x9 | Medial sural | 2 | Greft | Parsiyel nekroz |
| 8 | 50 | K | Tm eksizyonu (Scc) | üst ekstremite/ parmak | 3x3 | 3x4 | interfaringeal | 1 | Primer | Yok |
| 9 | 52 | E | Tm eksizyonu (Bcc) | Yüz/ burun | 3x2 | 3x3 | Angular | 1 | Primer | Venöz Yetmezlik (nekroz yok) |
| 10 | 75 | E | Tm eksizyonu (Scc) | Yüz/alt dudak | 5x2 | 6x3 | Angular | 2 | Primer | Yok |
| 11 | 88 | E | Tm eksizyonu (Bcc) | Yüz/burun | 3x2 | 4x3 | Angular | 1 | Primer | Yok |
| 12 | 42 | K | Bası yarası | Sakral bölge | 16x10 | 19x12 | Superior gluteal arter | 1 | Primer | Yok |
| 13 | 36 | E | Tm eksizyonu (Scc) | Sırt | 15x12 | 20x22 | DICA | 2 | Primer | Yok |
| 14 | 25 | K | Bası yarası | Sakral bölge | 8x9 | 13x15 | Superior gluteal arter | 1 | Primer | Yok |
| 15 | 31 | E | Bası yarası | Sakral bölge | 7x6 | 10x8 | Superior gluteal arter | 2 | Primer | Yok |

*Kullanılan Perforatör Fleplerin Vakaya Göre Özellikleri*

## SB-087

## Abdominal Fleplerin Cerrahi Sonuçlarının Karşılaştırılması

Alaz Çırak, Gökhan Sert, Galip Gencay Üstün, Hakan Uzun

*Hacettepe Üniversitesi Tıp Fakültesi, Plastik Rekonstrüktif ve Estetik Cerrahi Anabilim Dalı, Ankara*

**Amaç:** Derin inferior epigastrik arter perforatör flebi (DIEP) ve transvers veya vertikal rektus abdominis miyokütanöz (TRAM, VRAM) flepler karın ön duvarından elde edilir ve serbest veya pediküllü olarak tasarlanabilir. Bu çalışmada, çeşitli abdominal fleplerin arasında ameliyat sonrası komplikasyon oranlarındaki farklılıkları analiz etmek ve kemoterapi (KT) ve radyoterapinin (RT) cerrahi sonuçlar üzerindeki etkisini değerlendirmek amaçlandı.

**Gereç-Yöntem:** 2016-2023 yılları arasında gerçekleştirilen abdominal flep ameliyatlarını analiz eden retrospektif bir çalışma yapıldı. Demografik özellikler, doku eksikliği yeri, yama kullanımı ve adjuvan kemoradyoterapiye ilişkin veriler toplandı. Niceliksel değişkenler ortalama, minimum-maksimum değerler, kategorik değişkenler ise yüzde olarak değerlendirildi.

**Bulgular:** Toplam 37 hastaya 38 cerrahi uygulandı. Ameliyatların 9'unun pediküllü TRAM flep, 16'sının serbest TRAM flep, 6'sının serbest DIEP flep ve 6'sının serbest VRAM flep olduğu görüldü. Doku eksikliği bölgelerinin ağırlıklı olarak meme olduğu ve ameliyatların çoğunluğunun meme rekonstrüksiyonu (%81,08) için yapıldığı görüldü. Bunu baş ve boyun (%8,1), ekstremite (%8,1) ve göğüs duvarının (%2,7) takip ettiği görüldü. Genel donör alan komplikasyon oranı %5,4, flep bölgesi komplikasyon oranı ise %13,51 idi. En düşük donör sahası komplikasyonları serbest TRAM ve VRAM gruplarında (%0) görülürken, en yüksek oranlar DIEP grubunda (%16,66) görüldü. En düşük flep yeri komplikasyon oranı %0 ile serbest TRAM grubunda, en yüksek ise %33,33 ile VRAM grubunda görüldü. Donör alan komplikasyon oranları mesh kullanılan (%5,88) ve mesh kullanılmayan (%5) gruplar arasında benzerdi. Tüm donör bölgesi komplikasyonları adjuvan KT ve RT uygulanan hastalarda ortaya çıktı.

**Sonuç:** Abdominal fleplerin sıklıkla meme rekonstrüksiyonunda kullanıldığı görülmüştür. Serbest TRAM grubu en düşük donör alan ve flep bölgesi komplikasyon oranlarını sergilerken, DIEP grubunun

en yüksek donör alan komplikasyon oranlarına sahip olduğu izlenmiştir. Mesh kullanımının donör sahasındaki komplikasyon oranlarını etkilemediği görülmüştür. Ameliyat sonrası KT ve RT uygulamasının, donör alan komplikasyonlarının artmasıyla ilişkili olduğu gösterilmiştir.

**Anahtar Kelimeler:** cerrahi flep, karın duvarı, mikrocerrahi, serbest doku flepleri

## SB-088

## Yumuşak Doku Rekonstrüksiyonunda Serbest ALT Flep Tecrübelerimiz;191 Hastanın Retrospektif Analizi

Yavuz Yıldırım, Hasan Görkem Çay, Abdülkerim Karagöz, Hazal Akkuş, Beyzanur Geze, Naz Keçeci, Berk Altun, Sebat Karamürsel

*Ankara Etlik Şehir Hastanesi Plastik,Rekonstrüktif ve Estetik Cerrahi Kliniği*

**Giriş-Amaç:** İlk olarak 1984 yılında Song ve arkadaşları tarafından tanımlanan Anterolateral Uyluk flebi,tanımlandığı ilk dönemde perforatör kavramı bilinmediğinden ve sadece septokütan bir flep olarak tanıtıldığı için çok ilgi görmese de ve aynı dönemde özellikle Koshima ve arkadaşları tarafından uygun olmayan bir flep eleştirisini almış olsa da Wei ve arkadaşlarının katkıları sayesinde anlaşılır anatomisi,uzun pedikülü,ince yapısı,duyu ve kabul edilebilir donör saha yara izi olmasıyla zamanla en çok kullanılan ideal bir perforatör flep haline gelmiştir.Bu çalışmada dünyada en sık kullanılan serbest fleplerden biri olan ALT flebin uygulaması konusunda klinik tercübelerimizi paylaşmak amaçlanmaktadır.

**Gereç-Yöntem:** Bu çalışmada 2016-2023 yılları arasında kliniğimizde gerçekleştirilen ALT flep ile serbest doku nakli yapılan hastalar retrospektif olarak tarandı.Hastalar yaş,cinsiyet,ek hastalık,defekt bölgesi,etiyoloji,alıcı arter-ven,meydana gelen komplikasyon,yatış süresi ve revizyon ameliyatlarına göre incelendi.

**Bulgular:** Bahsedilen tarihler arasında ALT serbest flebi kullanılarak rekonstrüksiyon yapılmış 191 hasta tespit edildi.Hastaların yaş olarak en küçüğü 2 en büyük 91 ve yaş ortalaması 45,4 olarak görüldü.Hastaların 34 ü kadın 147 si erkek tespit edildi.34 hastada Hipertansiyon,38 hastada Diabetes Mellitus,5 hastada Hipotiroidi,1 hastada Behçet Hastalığı,1 hastada FMF tespit edildi.91 hastada Alt flep alt ekstremiteye,54 hastada üst ekstremiteye,32 hastada baş-boyun bölgesine,3 hastada gövdeye uygulandığı tespit edildi.Etyolojide ekstremitelerde en sık travma baş-boyun bölgesinde ise tümör tespit edildi.En sık kullanılan alıcı arter alt ekstremitede posterior tibial arter iken üst ekstremitede radial arter,baş-boyun bölgesinde ise fasial arter olarak izlendi.En sık kullanılan alıcı ven alt ekstremitede safen ven,üst ekstremitede sefalik ven ve baş-boyun bölgesinde external juguler ven olarak tespit edildi.Operasyon sonrası takiplerinde hastaların 67 sinde komplikasyon izlendi.16 hastada flep kaybı yaşandı.Flep kayıplarının 4'ü arter tıkanıklığı,6'sı venöz yetmezlik ve 6 sı enfeksiyon nedeniyle olduğu izlendi.Komplikasyonlarda en sık 25 hastada yara yeri enfeksiyonu iken 14 hastada ven trombozu,8 hastada arter trombozu,7 hastada hematom,7 hastada parsiyel nekroz,3 hastada flep dehisansı,3 hastada döner alanda greftte lizis izlendi.25 yara yeri enfeksiyonunun 18'inde komorbit durum izlenmedi,4 hastada hipertansiyon,3 hastada diabet tespit edildi,bu hasta grubunun doku defektlerinin 20 si alt ekstremitede 2 si üst ekstremitede kalan 2'si ise baş boyun bölgesinde izlendi.Yara yeri enfeksiyonu olan hastaların etiyolojisine baktığımızda ise 12'si travma,3'ü yanık,3'ü ortopedik cerrrahi sonrası,3 tümör cerrahisi sonrası,1 nekrotizan fasit,1 mukormikoz,1 venöz yetmezlik ülseri,1 diyabetik ayak olarak izlendi.14 ven tıkanıklığı gelişen hastanın hepsinin defekti ekstremitede mevcuttu,hastaların 10 tanesinde ek hastalık yoktu.Etyolojide 10 travma,2 ateşli silah yaralanması,2 ortopedik operasyon sonrası olarak izlendi.8 arter tıkanıklığı olan hastanın 4'ünde Hipertansiyon ve Diabet birlikteyken geri kalan 4'ünde ek hastalık mevcut değildi.7 adet hematom gelişen hastanın 3'ünde etyolojide tümör varken 2'si travma,1'i osteomiyelit kalan 1'i ise ortopedik operasyon sonrası olarak tespit edildi.

**Tartışma ve Sonuç:** Rekonstrüktif mikrocerrahide hedef fonksiyonel ve estetik sonuçlardır.Bu hedeflere ulaşabilmek adına ALT flep elimizdeki en önemli silahlardan biri olarak görünmektedir.ALT flep,operasyon sırasında posizyonel olarak iki ayrı ekip çalışmasına uygun olabilmesi,genellikle fasyokütan olarak eleve edilmesi sayesinde kasların korunabilmesi,dönor alanın gizlenebilmesi,düşük donör alan komplikasyon oranları,büyük boyutlarda dizayn edilebilme şansının yanı sıra çok büyük defektlerde TFL perforatörünün eklenebilmesi özellikleriyle yumuşak doku rekonstrüksiyonunda bahsedilen özellikleri bünyesinde barındıran en değerli fleptir. Flepte sağkalımı arttırmak adına en önemli adımlardan biri operasyon sürecindeki titiz yaklaşımın yanısıra özellikle operasyon sonrası ilk 3 günde saat başı takip olarak görünmektedir.Arteriyel ve venöz trombozların toplamda 22 kez meydana geldiği tespit edilen çalışmamızda bu komplikasyonların 17'sinin ilk 48 saatte meydana geldiği görüldü.Arter veya ven trombozunda anında müdahaleyle 12 komplikasyonun ortadan kaldırıldığı izlendi. En sık karşılaştığımız komplikasyon olan yara yeri enfeksiyonlarının 14'ü flep çevresinde saptandı 11'i ise donör alanda tespit edildi.Yara yeri enfeksiyonu olan hastaların doku defekleri çoğunlukla kirli yaralanma olduğu için yara kültürü öncesi profilaktik antibiyoitk kullanımı önemli bir adım olsada hastalarımızda tespit edilen antibiyotik dirençli psödomonas enfeksiyonları hala ciddi bir problem olarak görülmektedir.Alt ekstremitede alıcı arter ve ven hazırlanmasında özellikle Gustilo Tip 3A ve üzeri yaralanmalarda erken dönem rekonstrüksiyon planlanamadıysa defekt bölgesinde granülasyon dokusu arter ve ven diseksiyonunda sorun teşkil ettiği için alıcı alan vasküler yapıların hazırlanmasında mikroskop kullanmayı tercih etmekteyiz.Alt flep kendi serimizde %92 başarı yüzdesi ve sayılan avantajları sebebiyle kendi kliniğimizde en sık kullanılan serbest fleptir.

**Anahtar Kelimeler:** ALT, Rekonstrüksiyon, Yumuşak Doku

*alt ekstremitede doku defekti ve ALT flep ile onarım sonrası fotoğrafı*

*Komplikasyonlar*

| | |
|---|---|
| donör alanda graft lizis | 3 |
| parsiyel nekroz | 7 |
| dehisans | 3 |
| hematom | 7 |
| arter trombozu | 8 |
| ven trombozu | 14 |
| enfeksiyon | 25 |

## SB-089

## Ayak Bileği Rekonstrüksiyonunda Serbest Paraskapular ve Anterolateral Uyluk Fleplerinin Fonksiyonel ve Estetik Sonuçlarının Karşılaştırılması

Adnan Kürşat Yıldırım, Çağla Çiçek, Mustafa Özyıldırım

*Kartal Dr. Lütfi Kırdar Şehir Hastanesi, Plastik Rekonstrüktif ve Estetik Cerrahi Ana Bilim Dalı, İstanbul*

**Amaç:** Alt ekstremite distal 1/3 defektlerinde, rekonstrüksiyon merdiveninin son adımlarından biri olan mikrovasküler doku transferi, yumuşak doku rezervinin sınırlı olması sıklıkla tercih edilen bir yöntemdir. Literatürde ayak bileği rekonstrüksiyonunda serbest paraskapuler flep ile anterolateral uyluk flebinin fonksiyonel sonuçlarını karşılaştıran çalışma yoktur; bu nedenle bu çalışmada iki farklı serbest flebin ayak bileği rekonstrüksiyonundaki fonksiyonel sonuçlarının değerlendirilmesi amaçlandı.

**Gereç-Yöntem:** Ekim 2010 ile Ocak 2022 arasında serbest anterolateral uyluk flebi veya paraskapular flep ile tedavi edilen ayak bileği yumuşak doku defekti ile başvuran hastalar retrospektif değerlendirildi. Hastaların demografik verileri, alt ekstremite fonksiyonel skala skoru, memnuniyet anket skoru ve Vancouver yara izi skorları her iki grup için kaydedildi. İlişkileri kontrol etmek için çapraz tablolar ve ki-kare istatistikleri, iki grup arasındaki karşılaştırmalar için bağımsız t-testleri ve çoklu grup karşılaştırmaları için tek yönlü ANOVA istatistikleri kullanıldı.

**Bulgular:** Bu çalışmada 62 adet hastaya serbest ALT flebi, 58 adet hastaya serbest Paraskapular flep ile rekonstrüksiyon yapıldı. Serbest paraskapular flep uygulanan hastalarda ayak bileği fonksiyonunun istatistiksel olarak daha iyi olduğu anlaşıldı. Ayrıca flep kalınlıkları karşılaştırıldığında paraskapuler flebin anterolateral uyluk flebine göre anlamlı olarak daha ince olduğu görüldü. Donör arter ve ven çapı ile flep komplikasyonu arasındaki ilişki istatistiksel olarak değerlendirildi; damar çapı 3,2 mm'nin üzerinde olan fleplerde anlamlı olarak daha az komplikasyon görüldüğü anlaşıldı.

**Sonuç:** Mikrocerrahide flep seçiminde cerrahın tecrübesi, verici alan morbiditesi ve flebin estetik sonuçları sıklıkla ön plana çıkmaktadır. ALT flebi son yıllarda popüler olmasına rağmen, daha iyi fonksiyonel sonuçlar ve ayak bileği yumuşak doku rekonstrüksiyonunda daha fazla avantaj sağladığı için serbest paraskapuler flep anterolateral uyluk flebine tercih edilebilir.

**Anahtar Kelimeler:** Alt ekstremite fonksiyonel skalası, ayak bileği rekonstrüksiyonu, serbest anterolateral uyluk flebi, serbest paraskapular flep, vancouver yara izi skalası

*Circumflex scapular arterin anatomik varyasyonları*

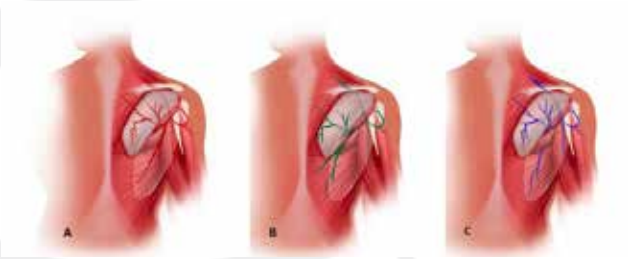


## SB-090

## Ayak, ayak bileği ve distal kruris defektlerinde free fleplerin kullanımı

Umut Dalgıç, Kadir Yılmaz, Süleyman Çeçen, Güzin Yeşim Özgenel, Selçuk Akın

*Bursa Uludağ Üniversitesi Tıp Fakültesi, Plastik Rekonstrüktif ve Estetik Cerrahi Anabilim Dalı*

**Giriş:** Ayak, yürüme ve koşma gibi çeşitli hareketleri kontrol etmek için işlev gören çeşitli kemikler, bağlar, eklemler ve kaslardan oluşur. Ayak ve ayak bileği, motorlu taşıt kazaları, spor yaralanmaları, iş kaynaklı travmalar ve diğer nedenlerden dolayı hasar görmeye karşı hassastır. Travmaya bağlı oluşan kas, tendon, kemik veya nörovasküler yapılar açığa çıkabilir. Bu nedenle ana hedef ayak fonksiyonunu ve hasta konforunu bozmayacak şekilde en iyi flep seçeneği ile rekonstrüksiyonu sağlamaktır.

Ayak, ayak bileği ve kruris distali çevresindeki doku defekti iyileşmesi, bölgenin anatomik yapısına bağlı olarak kolay olmamakla birlikte defektin kapatılması için rekonstrüktif cerrahi sıklıkla gereklidir. Güncel tıp literatüründe ayak ve ayak bileği çevresindeki defektlerin rekonstrüksiyonu için çeşitli teknikler tanımlanmıştır.Bunlar kısmi/tam kalınlıkta deri greftleri,fasiyo/myokutan flepler,serbest flepler ve sekonder iyileşmeye bırakılmasıdır.

Çalışmamızda kliniğimizde ayak ve ayak bileği bölgesindeki defektler için kullanılan rekonstrüktif prosedürleri sunmayı, en iyi fonksiyonel,kozmetik sonuçlarla cilt kapanmasını ve minimal morbidite sağlamak için yapılan rekonstrüktif operasyonları gözden geçirmeyi amaçladık.

**Materyal ve Metod:** 2021-2024 yılları arasında gerçekleştirilen ayak, ayak bileği ve kruris distal 1/3 bölgelerindeki doku defekti vakaları retrospektif olarak değerlendirildi. Çalışma anabilim dalı elektronik arşivinden yapılmıştır. Hastalar yaş, cinsiyet, etiyoloji, ek hastalıkları, defektin özellikleri, flep seçenekleri açısından değerlendirildi. Hastalar ameliyat öncesi planlama aşamasında BT anjiyografi ve Doppler USG ile olası flep seçenekleri açısından ve uygun primer tedavisi sonucu oluşan nihai defekte göre uygun flep seçenekleri değerlendirildi.

**Sonuçlar:** Çalışmamıza kliniğimizde 2021-2024 yılları arasında tedavi olan 1'i tümör, 11'i travma nedenli olmak

üzere ayak, ayak bileği ve kruris distalinde doku defekti olan toplan 12 hasta dahil edildi.

2 hasta kadın ve 10 hasta erkekti. Yaş ortalaması 45,5'ti. Yumuşak doku defekt boyutları 5-20 cm2 arasında değişmekteydi.5 hastaya latissimus dorsi flebi (LD), 1 hastaya anterior lateral tight flep (ALT), 1 hastaya süperfisiyal sirkumfleks iliak arter perforatör flebi (SCIP), 1 hastaya ALT flep + Vastus kas flebi, 1 hastaya free fibula flebi, 3 hastaya posterior tibial arter perforatör flebi (PTAP) ile tedavi edilmiştir.

1 ALT flep ve 1 Fibula flep off oldu.2 PTAP flep yapılan hastanın flep distalinde ksımi nekroz gelişti,sekonder iyileşmeye bırakıldı.1 Alt yapılan hastada kısmi cilt kaybı gelişti,ksımi kalınlıkta deri grefti ile onarıldı. 4 hastada sütur hattında detaşman oldu,sekonder iyileşmeye bırakıldı.

**Tartışma ve Sonuç:** Onkolojik, travma, dekübit, enfeksiyon, vasküler bozukluk gibi birçok nedene bağlı olarak ayak, ayak bileği ve kruruis distalinde defekt oluşabilir. Kısmi kalınlıkta deri grefti, tam kalınlıkta deri grefti, lokal ilerletme flebi, fasiyokütan flep, kas flebi veya miyokütanöz flep dahil olmak üzere çeşitli rekonstrüktif prosedürler yaranın kapatılmasını sağlayabilir. Kısmi kalınlıkta deri grefti, yaranın yeniden yüzeylenmesi için basit bir şekilde uygulanan bir prosedürdür.

Büyük defektleri kapatmak için hızlı bir şekilde kısmi kalınlıkta deri grefti yapılabilir. Ancak kemik, tendon, nörovasküler yapıların örtülmesi ve özellikle ayak ve ayak bileğinde basıya maruz kalabilecek alanların onarımı için greft onarımı uygun seçenek değildir. Ayak, ayak bileği ve kruris distalindeki defektlerde lokal dokunun sınırlı olması nedeniyle serbest flep onarımı sıklıkla gerekmektedir.

Alt ekstremite defektlerinin yumuşak doku yeniden inşası için ideal serbest doku transferi ile ilgili önemli tartışmalar devam etmektedir.

Free flep seçimi birçok faktöre bağlı olup cerrahlar arasında değişebilmektedir, fakat iki ana rekonstrüktif seçenek mevcuttur: fasyakütan flepler ve kas flepler. Z-Hye Lee ekibi ile ayak ve ayak bileği serbest flap rekonstrüksiyonunda fasyakütan flepleri ve kas flepleri için karşılaştırılması yaptığı retrospektif çalışmada 110 kas flebi 55 fasyakütan flepleri olmak üzere 165 hastada kas ve fasyakütan flepleri arasında kısmi ve tam flep kaybı arasında fark olmadığını fakat ülserasyon açısından karşılaştırıldığında fasyakütan fleplerin istatiksel olarak anlamlı bir fark ile üstün olduğunu ortaya koymuşlar. (1)

Demirtaş ve arkadaşlarının alt ekstremite yumuşak doku defektlerinin rekonstrüksiyonu için 23 hastalık perforatör flep alt grubu ve 30 LD ve rektus abdominis kas flebi grubu olmak üzere 53 hastada alt ve kas fleplerini retrospektif olarak karşılaştırmışlar.

Tam flep sağkalım, ALT grubunda dört toplam ve bir kısmi flep kaybı ile %78,3 ve kas flebi grubunda bir toplam ve iki kısmi başarısızlık ile %90,0 olarak tespit edilmiş. Flep komplikasyon oranı ALT grubunda anlamlı olarak daha yüksek olarak açıklanmıştır, ancak genel komplikasyon oranı gruplar arasında benzer olarak yayınlanmıştır. (2)

Chang Yeon Kim ve arkadaşları oklüzif vasküler hastalıklarının neden olduğu 2x2 ve 4x8 cm ilk ayak defektlerinin peroneal ve soleus perforatör bazlı süpermikrocerrahi serbest flaplerini seçenek olarak gösterip 17 hastada 18 bu tür flep ie rekonstrüksiyonu tercih edip 1 flep tam kaybı ve 1 dehisans komplikasyon olarak bildirilmiş. Kalan hastalar 8.3 aylık takip ile nüks olmadan iyileştiğini tespit edilmiş. (3)

En iyi rekonstrüksiyon yöntemi konusunda fikir birliği yoktur ve rekonstrüktif prosedür seçimi defektin özelliklerine, hastanın bireysel özelliklerine, hasta tercihine ve cerrahi ekibin deneyimine bağlıdır. Rekonstrüktif seçenekleri ve sonuçlarını optimize etmek için daha ileri karşılaştırmalı çalışmalara ihtiyaç vardır.

**Anahtar Kelimeler:** Doku defekti, Ayak ve ayak bileği, Yumuşak doku onarımı

*Resim 1*

*Ayağına ağaç düşmesi ile crush yaralanması olan 24 yaşında erkek hasta debridman sonrası 9*15 cm'lik defekti sol uyluktan planlan 9*25 cm'lik alt flebi ile rekonstrükte edildi. Şekilde alıcı damar ( tibialis anterio) görülmekte*

## SB-091

## Radiyal Ön Kol Serbest Flebinin Yüz Defektlerinde Çok Yönlü Kullanımı

Joshgun Gasımov, Fatih Osman Demir, Nuh Evin

*Bezmialem Vakıf Üniversitesi Tıp Fakültesi, Plastik, Rekonstrüktif ve Estetik Cerrahi ABD, İstanbul*

**Giriş:** Yüz bölgesi çok sayıda estetik ve fonksiyonel ünite içermektedir. Yüz defektleri travma, tümör rezeksiyonu, enfeksiyonlar veya konjenital anomaliler nedeniyle oluşmakta ve hastalarda ciddi estetik ve fonksiyonel kayıplara neden olmaktadır. Yüz defektlerinin estetik ve fonksiyonel olarak onarımı hastaların yaşam kalitesini artırmakta kritik öneme sahiptir.

Radiyal ön kol flebi radiyal arter bazlı fasyakutan bir fleptir. İlk serbest radial ön kol flebi 1978'de Çin literatüründe Yang ve ark. tarafından tanımlanmıştır. Daha sonra 1982 yılında Dr.Ruyao Song ve ark.yeni seri yayınladılar. Devam eden yıllarda serbest radial ön kol flebinin diseksiyonun kolay olması, uzun bir pediküllü olması, esnek yapısı, 3 boyutlu kullanıma uygun tasarlanabilmesi, yüz bölgesinde renk ve doku uyumunun iyi olması nedeniyle yüz bölgesi defektleri başta olmak üzere baş-boyun defektleri, ekstremite defektleri ve penis rekonstrüksiyonunda başarıyla kullanılmıştır.

**Amaç:** Bu çalışmanın amacı yüz bölgesi defektlerinde radial ön kol serbest flebiyle çok yönlü onarım sonuçlarımızı sunmaktır.

**Hastalar ve Yöntem:** 2017 ve 2023 yılları arasında, yüz estetik ünitelerinde geniş ve tam kat doku defekti nedeniyle radial ön kol serbest flebiyle rekontrükte edilen 27 hasta çalışmaya dahil edildi. 5 hasta orta yüz bölgesinde, 9 hasta burun bölgesinde, 13 hasta ise dudak bölgesinde doku defektlerine sahipti. Cerrahi öncesi tüm hastalar yaş, cinsiyet, etyoloji, ek hastalıklar, lezyon ve defektlerin lokalizasyonu ve derinliği yönünden araştırıldı. Malignite hastalarında ayrıntılı fizik muayene ve radyolojik tarama yapıldı. Tüm hastaların medikal ve dijital kayıtları alındı. Ardından Radial ön kol serbest flebiyle estetik ve fonksiyonel rekonstrüksiyon gerçekleştirildi.

Cerrahi sonrası 12. ayda, dudak onarımı yapılan hastalarda hastaların ''diyet toleransları'', ''oral yeterlilikleri'' ve flep duyuları sırasıyla ''fonksiyonel beslenme skalası'', ''oral yeterlilik derecelendirme skalası'' ve 'Semmes Weinstein Monofilaman (SWM) testi'' ile değerlendirildi.

Tüm hastaların ''estetik memnuniyetleri'' ''vizüel analog skala (VAS)' ile değerlendirildi. Ek olarak, SRÖF kaldırılan donör ekstremitenin ''ön kol skarı'' ve ''fonksiyon kaybı'' için ''hasta ve gözlemci skar değerlendirme skalası (POSAS)'' ve ''kol, omuz ve el sorunları hızlı anketi (Quick DASH'' uygulandı.

Hastalar ortalama 35 ay takip edildi.

**Bulgular:** 11 hasta kadın, 16 hasta erkekti. Hastaların ortalama yaşları 62.8±13.6 yıldı. Etyolojide travma (8), ateşli silah yaralanması (2) bazal hücreli kanser (5) ve squamöz hücreli kanser (11) sorumluydu. 12 hastada çoklu doku defekti vardı ve çoklu cilt adası içeren radial ön kol flebiyle rekonstrüksiyon yapıldı.

Malignite hastalarında cerrahi sınırları temizdi ve patolojik incelemede metastatik lenfadenopati yoktu. Takip sırasında lokal nüks veya uzak metastaz gözlenmedi. Hastaların hiçbiri radyoterapi veya kemoterapi görmedi.

Dudak onarımı yapılan hastaların yeme, içme ve konuşma fonksiyonlarının değerlendirildiği diyet toleranslarının ve oral yeterliliklerinin sırasıyla 3 ve 5. aylarda tamamen normale döndüğü görüldü. SWM incelemesinde flep ve çevre doku puanları duyu skorları arasında istatistiksel olarak anlamlı fark yoktu.

Tüm hastaların memnuniyet değerlendirmesinde ortalama VAS skoru 9,2 (8-10) olup hastalar kozmetik olarak ileri derecede memnundu. Ön kol skarlarının hasta ve gözlemci puanları 3'ün altındaydı ve tüm hastalarda donör alan skarları sorunsuz iyileşti. Tüm hastaların cerrahi öncesi ve cerrahi sonrası 12. ay Q-DASH puanları aynı olup ekstremitelerde fonksiyon kaybı ya da kısıtlılığı gözlenmedi.

Takiplerde konuşma fonksiyonu doğaldı. Balon üfleme, ıslık çalma ve mimik hareketleri normale yakındı.

**Tartışma ve Sonuç:** Yüz bölgesi küçük defektlerin onarımında primer onarım ya da lokal fleplerle kullanılabilir. Ancak geniş ve tam kat yüz defektlerinin onarımında bu seçenekler yüzde ek skarlara ve estetik ünitelerde bozulmalara neden olabilmektedir. Bununla birlikte dudak defektlerinde mikrostomi ve komissür distorsiyonu gibi komplikasyonlar görülebilir. Bu nedenle geniş ve tam kat yüz defekti olan hastalarda serbest flep cerrahisi en uygun seçenek olarak görülmektedir.

Radial önkol flebi, yüz bölgesi rekonstrüksiyonunda ince ve esnek yapısı, ideal doku ve renk uyumu, uzun pedikül ve güvenilir flep kanlanması nedeniyle tercih edilebilecek iyi seçeneklerden biridir. Ayrıca palmaris longus tendonu dahil edilerek kompozit flep haline getirilebilmesi, uzun pedikülü ve nörosensorial flep olabilmesi diğer avantajlarındandır.

Ayrıca radial ön kol flebi, 3 boyutlu estetik ve fonksiyonel dudak rekonstrüksiyonunun yanında eşlik eden fasiyal defektlerin onarımı için tek pedikül üzerinde ayrı ayrı ve duyulu cilt adaları hazırlamaya olanak sağlamaktadır. Böylece dudak defektine eşlik eden burun, burun tabanı, nazolabial bölge, malar bölge, dil ve infraorbital bölge defektleri kolaylıkla rekonstrükte edilebilmektedir. Bu nedenle radial ön kol serbest flebi birden çok yüz defekti olan olgularda kullanılabilecek yegâne flep seçenekleri arasındadır.

**Anahtar Kelimeler:** Cilt Kanserleri, Dudak Kanserleri, Radiyal Ön Kol Flebi, Rekonstrüktif Cerrahi, Yüz Defektleri

## SB-092

## Ishikawa Zon 1 ve 2 Seviyesindeki Parmak Ucu Amputasyonlarında V-Y Fleple Rekonstrüksiyon Sonrası Duyusal Sonuçlar – Pilot Çalışma

Mehmet Sönmez[1], Kemal Zorlu[2], Yiğit Karabıçak[2], Bayram Birkan Bilir[2], Şafak Ünsal[2], Ramazan Erkin Ünlü[2]

*[1]Ankara Yıldırım Beyazıt Üniversitesi Tıp Fakültesi, Plastik, Rekonstrüktif ve Estetik Cerrahi Ana Bilim Dalı, Ankara*
*[2]Sağlık Bilimleri Üniversitesi,Ankara Bilkent Şehir Hastanesi, Plastik, Rekonstrüktif ve Estetik Cerrahi, Ankara*

**Giriş:** El yaralanmalarında en sık distal parmak ucu yaralanmaları görülmektedir (1). Ishikawa parmak ucunu 4 bölgeye ayırmıştır. Tırnak orta noktasının distali zon 1, tırnak kökü ile tırnak orta noktası arasında kalan bölge zon 2, DIP eklem ile tırnak kökü arasını ise zon 3 ve 4 olarak adlandırmıştır (2). Parmak ucu amputasyonlarında lunula ve proksimalindeki amputasyonlar (Zon 3 ve 4) mutlak replantasyon endikasyonudur çünkü tırnağın başka türlü korunması imkansızdır. Ancak Zon 1 ve 2 seviye amputasyonlarda tırnağı koruyacak başka yöntemler de kullanılabilir (3). V-F flep de bu yöntemlerden sıkça kullanılan bir tanesidir. V-Y flep diğer adıyla 'Atasoy' flep, dorsal oblik, transvers ve lateral oblik yaralanmalarda parmak ucundaki doku defektini kapatmak için kullanılmaktadır. Volar yaralanmalarda volardeki cilt defektif olduğu için uygulanma alanı kısıtlıdır, bu nedenle homodijital, heterodijital flepler gibi lokal flepler kullanılabilir (4). V-Y flep tekniği gereği sensöriyal bir flep olmasına rağmen çalışmalardaki duyusal sonuçları tartışmalıdır (5). Aynı zamanda sinir yaralanmalarının onarımında gerginlik ve yaralanma seviyesinin önemli olduğu bilinmektedir (6).

Yukarıda bahsedilen bilgiler ışığında çalışmamızdaki amaç, Ishikawa zon 1 ve 2 amputasyonları arasında V-Y flep onarımı sonrası geç dönem duyusal sonuçlarda fark olup olmadığını araştırmaktır.

**Materyal ve Metod:** Çalışmaya Ocak 2023 ile Ocak 2024 tarihleri arasında Ankara Bilkent Şehir Hastanesi Acil servisine parmak ucu yaralanması ile başvuran ve kliniğimizce V-Y flep ile onarım yapılan hastalar dahil edilmiştir (Şekil 2). Çalışma için Ankara Bilkent Şehir Hastanesi 1 nolu Etik Kurul'dan 22/05/2024 tarihli 224 nolu onay alınmıştır. Çalışmaya dahil edilme kriterleri; yaralanmanın tek parmakta olması, 18 ile 65 yaş aralığında olması, operasyon üzerinden en az 6 ay geçmiş olması, sinir iyileşmesini etkileyebilecek kronik hastalık ve düzenli ilaç kullanımının olmaması olarak belirlenmiştir. Çalışmadan dışlama kriterleri ise; eşlik eden psikiyatrik hastalık öyküsü, birden çok parmakta aynı anda yaralanma, tedavi sürecinde sinir iyileşmesini etkileyebilecek yara yeri enfeksiyonu gelişmesi ve yaralanmanın Ishikawa 3 ve proksimalinde olması olarak belirlenmiştir. Bu kriterlere uyan hastalar Hastane Otomasyon Sistemi (HICAMP) üzerinden retrospektif olarak taranarak iletişim bilgileri üzerinden kontrole çağrılmıştır. Hastaların dört yönlü fotoğrafları çekilerek yaralanmanın Ishikawa sınıflandırmasına göre hangi seviyede olduğu, yaş, cinsiyet, yaralanma tipi (ezilme, temiz kesi), dominant el, kanca tırnak deformitesi varlığı, hiponşiyumda skar varlığı, parmaktaki kısalma miktarı (mm), 2 nokta diskriminasyonu (mm), monofilament testi, soğuk hassasiyeti varlığı kriterleri kayıt altına alınmıştır (Şekil 1).

2 nokta diskriminasyonu için, normal 3 puan (2-5 mm), orta 2 puan (6-10 mm) ve kötü 1 puan (11-15 mm) olarak yaralanan parmağın simetriği olan yaralanmamış parmağa göre kıyaslanarak puanlandı (7). Monofilamant testi (Touch-Test® Sensory Evaluators, North Coast Medical, Inc, California, USA) kitinde tanımlanan değerlere göre normal 4 puan (2,83), ince dokunmada azalma 3 puan (3,61), protektif duyuda azalma 2 puan (4,31), protektif duyu kaybı 1 puan (4,56, 5,07) olarak yaralanan parmağın simetriği olan yaralanmamış parmağa göre kıyaslanarak puanlandı. Veriler SPSS programına yüklenerek Ishikawa 1 ve 2 seviyesi yaralanması olan hastalar ayrı gruplara alınarak verileri analiz edildi. İstatistiki analiz olarak olgu sayısının yetersizliğinden dolayı tanımlayıcı istatistikler kullanılarak yüzdeler, oranlar, minimum ve maksimum değerleri, standart sapmalar şeklinde ifade edilerek karşılaştırma yapıldı.

**Sonuçlar:** Çalışmaya kriterlere uyan 14 hasta dahil edildi. Hastaların tümü erkek cinsiyetteydi. Ortalama takip süresi 8,7 ay idi (Min=7, Max=12, Sd=1,8). 7 hasta Ishikawa Zon 1 (Grup 1), 7 hasta ise Zon 2 (Grup 2) yerleşimliydi. Ortalama yaş 31,4 olarak saptandı (Min=18, Max=57, Sd=14,7). 1. grupta olguların çoğu ezilme tipi iken (n=6, %85,7), 2. grupta ezilme tipi yaralanma daha az (n=3, %42,8) görüldü. Her iki grupta yaralanan parmak benzer oranlarda dominant elde yerleşimliydi (Grup 1: %57,1, Grup 2: %42,8). 1. grupta olguların 3'ünde (%42,8) etyoloji iş kazası iken 2. grupta ise bu oran %71.4 (n=5) idi. 1. grupta olguların 6'sında (%85,7), 2. grupta ise 4'ünde (%57,1) tedavi sonrası kanca parmak deformitesi görüldü. Hiponşiyal bölgede skar açısından değerlendirildiğinde, 1. grupta olguların 5'inde (%71,4) skar pozitif iken 2. grupta ise sadece 1'inde (%14,2) pozitifti. Tedavi sonrası soğuk sensivitesi 2. grupta (n=6 %85,7) 1. gruba göre (n=4, %57,1) daha çok görüldü.

1.grupta parmaktaki kısalma miktarı ortalama 5,0 mm iken (Min=3, Max=9, Sd=1,91), 2. grupta parmaktaki ortalama kısalma miktarı 8,2 mm (Min=7, Max=10, Sd=1,38) olarak saptandı. 1. grupta iki nokta diskriminasyonu 6 olguda (%85,7) normal (2-5mm), 1 olguda (%14,7) ise orta olarak saptanmışken, 2. grupta 4 olguda normal (%57,1), 3 olguda (%42,9) orta sonuç elde edildi. Monofilaman testinde 1. grupta 2 olguda (%28,6) normal duyu, 3 olguda (%42,9) ince dokunma duyusunda azalma, 1 olguda (%14,2) protektif duyuda azalma, 1 olguda ise tamamen kayıp olarak saptandı. 2. grupta ise normal duyu saptanan olgu yokken 2 olguda (%28,6) ince dokunma duyusunda azalma, 2 olguda (%28,6) protektif duyuda azalma, 3 olguda (%28,6) ise protektif duyuda tamamen kayıp saptandı.

**Tartışma ve Sonuç:** Ön çalışma sonuçlarımız, tırnak yatağı orta seviyesinin proksimali (Ishikawa zon 2) seviyesinden amputasyonlarda V-Y flebin duyusal sonuçlarının daha distal seviyelere (Ishikawa zon 1) göre daha kötü olduğunu düşündürmektedir.

Pediatrik popülasyonda yapılan bir çalışmada, V-Y flep sonrası 1 yıl üzeri takip süresinde kanca parmak deformitelerinin tümünün Ishikawa 2 ve üzeri yaralanmalarda olduğu belirtilmiştir. Çalışmamızda ise her iki zonda da kanca parmak deformitesi saptanmış olup, zon 1 seviyesinde kanca parmak deformitesi daha da sık görülmüştür. Bu farkın çalışmamızın hasta popülasyonunu erişkinlerden oluşmasına bağlamaktayız. Aynı çalışmada iki nokta diskriminasyonu hastaların %90'ında 6 mm ve altında saptanmıştır. Çalışmamızda Ishikawa zon 1'de daha yüksek olmasına rağmen bu oranda iyileşme saptanamamıştır. Bu sonucun pediatrik çağda sinir iyileşme potansiyelinin daha iyi olmasından kaynaklandığını düşünmekteyiz.

Erişkin popülasyonda oblik V-Y flebin DIP eklemin en az 12 mm distalinde kalan yaralanmalı 16 olguda uygulandığı bir çalışmada ortalama 13. ayda monofilaman test sonucu ortalama 3,9 gr (2,44-4,56), iki nokta diskriminasyonu ise ortalama 3,6 mm olarak bildirilmiştir (8). Çalışmada bildirilen 3,9 gr değeri azalmış protektif duyuya denk gelmektedir. Bu çalışmaya kıyasla çalışmamızda elde ettiğimiz verilerde özellikle 1. zonda daha iyi duyusal sonuçlar (yaklaşık %70 normal/azalmış ince duyu) elde etmemizi, yaralanma ne kadar distalde ise nihai duyusal sonucun daha iyi olacağı teorimizi desteklediği kanaatindeyiz.

Çalışmamızda örneklemin küçüklüğü ve takip süresinin görece kısa olmasından kısıtlamalarından dolayı, bu alanda daha büyük hasta popülasyonu ile daha uzun takip süresi ile yürütülecek çalışmaların bu konuda daha kesin bilgiler sağlayacağını düşünmekteyiz.

**Anahtar Kelimeler:** V-Y flep, Monofilaman testi, İki nokta diskriminasyonu, Parmak ucu yaralanması

*Şekil 1*

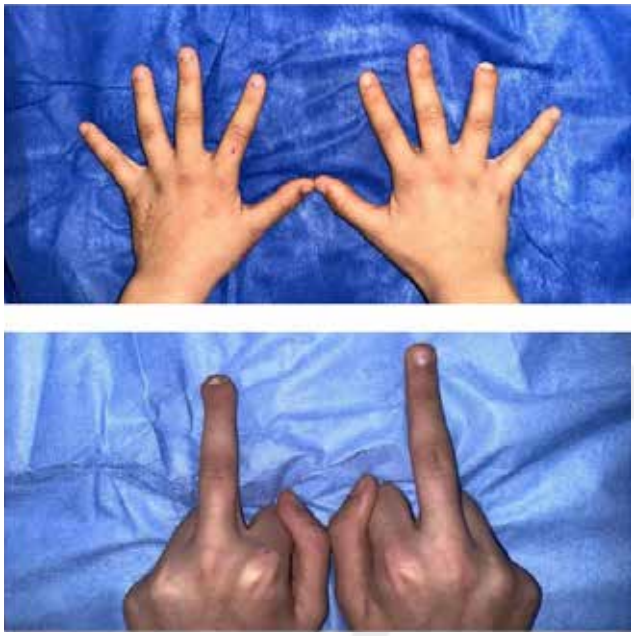

*Postoperatif fotoğraflama. Üst: Sağ el 4. parmak postoperatif 8. ay görünüm Alt: Sol el 3. parmak postoperatif 7. ay görünüm*

## SB-093

## Zon 2 Fleksör Tendon Onarım Sonucunu Etkileyen Tartışmalı Prognostik Faktörler

Mustafa Akyürek, Orhun Ali

*Çanakkale Onsekiz Mart Üniversitesi Tıp Fakültesi, Plastik Rekonstrüktif ve Estetik Cerrahi Anabilim Dalı, Çanakkale*

**Giriş:** Zon 2 fleksör tendon onarımlarının sonucu, çeşitli faktörlere bağlıdır. Sonuçların ana belirleyicileri arasında eşlik eden kemik kırıkları, eklem çıkıkları, yaralanmanın niteliği, kullanılan cerrahi teknik, ameliyat sonrası rehabilitasyon protokolleri ve bu protokollere hastanın uyumu bulunmaktadır.(1) Esas olarak onarılan yapı fleksör tendon olmasına rağmen, iyileşme süreci cilt, pulley sistemi ve fleksör tendonlar arasında benzer türde kolajen sentezini içerir.(2) Bu nedenle, eşlik eden cilt defektleri veya kemik kırıkları, optimal iyileşmeyi ciddi şekilde engeller.(3) Onarımın sonucu komşu eklemlerdeki hareket açıklığı ile ölçülür.(4) Postoperatif yapışıklıkları ve bağ kısalmasını en aza indirmek için çeşitli rehabilitasyon protokolleri geliştirilmiştir. Zon 2 makara sistemlerinin %80'ini kapsar. Ek patolojilerin olmadığı durumlarda bile, makaraların altında yapılan onarımların değişen prognozları vardır. Bu durum Zon 2'nin Tang tarafından dört farklı alt bölgeye ayrılmasına yol açmıştır.(5)

Palmar plate, interfalangeal ve metakarpofalangeal eklemlerin stabilitesini destekleyen fibrocartilaginous yapılardan oluşur.(6) Proksimal interfalangeal eklem için palmar plate'in rolü çok önemlidir. Bu kompleks yapı, parmak fleksiyonu sırasında şeklini adapte eden dinamik bir yapıya sahiptir. Palmar plate'in histolojik bileşimi ve önemli anatomik bağlantıları nedeniyle, bozulmuş bir palmar plate'in onarımı önemli zorluklar sunmaktadır.(7)

Tang sınıflandırmasına göre, PIP palmar plate'i A3 pulley ile birlikte fleksör zon-2'nin 2a ve 2b sub-zonuna karşılık gelir. Literatür, A2 pulleyi içeren Zon-2c'de yapılan onarımların olumsuz bir prognoza sahip olduğunu göstermektedir.(8) Çalışmamızın amacı, hastalar tarafından basit bir cilt kesisi olarak algılanan ve istenildiği gibi iyileşme olmadığında kalıcı kontraktürlere yol açabilecek yaralanmalara yönelik prognostik faktörleri araştırmaktır.

**Yöntemler:** 2014-2022 yılları arasında kliniğimizde fleksör tendon onarımı yapılan hastaların retrospektif analizi yapıldı. Cerrahi notlar, ultrason görüntüleri, ilgili hasta fotoğrafları incelenerek eşlik eden palmar plate hasarı, sublimis onarımı, sinir onarımı ve parmak numarasına ait datalar toplandı. Dışlama kriterleri arasında Zon-2 dışındaki fleksör tendon onarımları, Flexor pollicis longus(FPL) onarımları, kırıklarla birlikte yapılan onarımlar, ameliyat sırasında veya hemen sonrası cilt defektleri oluşan ve post-operatif takipte uyumsuz olan hastalar yer aldı. Ameliyattan sonraki 6. ayda, hastaların hareket açıklıkları Strickland kriterlerine göre skorlandı.(4) Subzon, parmak numarası, sublimis onarımı, sinir hasarı ve palmar plate hasarları ile Strickland skorları analiz edildi.

**Operatif Teknik:** Aksiller blok ve turnike altında ultrason bulgularına göre Brunner kesileri modifiye edildi. Tek slip veya kısmi FDS tendon yaralanmaları onarılmadı. Eğer FDS tendonları onarılması gerekiyorsa, FDP tendonlarından önce onarıldı. Onarılabilen palmar plate yırtıkları, 5-0 polydioxanone sütur kullanılarak onarıldı ve özel bir rekonstrüksiyon protokolü uygulanmadı. Vasküler ve sinir onarımları, tendon onarımlarından sonra yapıldı.

Tendon dikişi için, 4 şeritli modifiye Kessler çekirdek süturu ve epitendinous koşu süturu için 6-0 yuvarlak prolen içeren 3-0 yuvarlak polyester kullanıldı. Tendonların ilgili pulley içinde pürüzsüz bir şekilde kaymasını sağlamak için önlemler alındı ve herhangi bir kesilen pulley onarılmadı.

**Rehabilitasyon Protokolü:** Hemen ameliyat sonrası dönemde, el bileği 30 derece fleksiyonda, metakarpofalangeal(MCP) eklemler 60 derece fleksiyonda ve interfalangeal(IP) eklemler tam ekstansiyonda olacak şekilde dorsal atelde immobilize edildi. Ameliyat sonrası 3. günde, sadece yaralı parmaklara elastik traksiyon uygulandı. Elin palmar tarafına bir makara yerleştirildi ve hastalar saatte bir aktif ekstansiyon ve pasif fleksiyon kayma egzersizlerine başladı. Bu saatlik egzersizlerin sıklığı her gün artarak devam etti. Gece, onarılan parmak traksiyondan çıkarıldı ve immobilizasyon için diğer parmaklarla hizalandı. Postoperatif ikinci haftada proksimal interfalangeal(PIP) eklemi uzatmakta zorluk yaşayan hastalar için, tendon kayması ve aktif PIP uzatmasını geliştirmek için dorsal atellerde ayarlamalar yapıldı.

Postoperatif 4. haftada atel çıkarıldı ve hastaların hafif aktif fleksiyona başlamalarına izin verildi. El işçiliği yapmayanlara, altıncı haftadan sonra normal günlük aktivitelere devam etmeleri tavsiye edildi. Dördüncü haftadan sonra, yoğun skar dokusu veya zayıf tendon kayması olan hastalar için ek skar yönetim yöntemleri ve aktif mobilizasyon rehabilitasyonu uygulandı. Postoperatif 6. aydan itibaren, hastaların ağır fleksiyon aktivitelerine katılmalarına izin verildi.

**Sonuçlar:** Fleksör tendon yaralanması olan 143 hasta retrospektif olarak incelendi ve Zon-2 fleksör tendon onarımı yapılan 75 hastayı içerdi. Bu hastaların 51'i erkek(%68) olup, ortalama yaşları 34,2 idi. Etkilenen parmakların dağılımı şu şekildedir: serçe parmak %41,2, yüzük parmak %30,6, işaret parmak %21,2 ve orta parmak %7,1 oranında etkilenmiştir. Orta, yüzük ve serçe

parmaklar için en sık etkilenen alt bölge 2b alt bölgesiyken, 2. parmak için bu alt bölge 2d idi. 2b alt bölgesinin en kötü iyileşme gösterdiği, bunu takiben 2a bölgesinin geldiği gözlemlenmiştir. 2d bölgesi en iyi iyileşme sonuçlarını sergilerken, 2c bölgesi ikinci en iyi sonuçları göstermiştir. Ancak, ki-kare istatistiksel analizi, bu sonuçların istatistiksel olarak anlamlı olmadığını ortaya koymuştur. En kötü sonuçlar serçe parmakta görülmüş, bunu işaret parmak takip etmiştir. Genel olarak, tüm analizlerde yapılan ki-kare testleri istatistiksel olarak anlamlı sonuçlar üretmemiştir.

Tendon onarımı geçiren hastalarda fonksiyonel iyileşmeyi öngören prediktif model, istatistiksel olarak anlamlı bulunmuştur($p<0,001$). Bu model, bağımsız değişkenler kullanılarak iyileşme derecelerindeki varyansın %45,9'unu açıklamaktadır. Lojistik regresyon sonuçlarına göre, prediktörler arasında yalnızca palmar plate hasarının istatistiksel olarak anlamlı bir etkisi olduğu belirlenmiştir.

**Tartışma:** Çalışmamızda, farklı subzonlar ve çeşitli parmaklar arasında iyileşme oranlarına dair istatistiksel olarak anlamlı veriler elde edilememiştir. Bu sınırlama, esas olarak küçük örneklem büyüklüğünden kaynaklanmakta olup, araştırma metodolojimizde önemli bir zayıflık teşkil etmektedir. Sınırlı örneklem ve veri setinin çeşitliliği tarafından getirilen kısıtlamalara rağmen, çalışmamızın, bölge 2 fleksör tendon onarım sonuçlarını etkileyen faktörleri araştırmaya yönelik gelecekteki meta-analizler için değerli bilgiler sunacağına inanıyoruz.

**Referanslar**:

1)Rigo IZ, Rokkum M. Predictors of outcome after primary flexor tendon repair in zone 1,2and3. J Hand Surg Eur Vol.2016,41:793-801.

2)Titan AL, Foster DS, Chang J, Longaker MT. Flexor tendon: Development, healing, adhesion formation, and contributing growth factors. Plast Reconstr Surg.2019,144: 639e-47e.

3)Ganji E, Killian ML. Tendon healing in the context of complex fractures. Clin Rev Bone Miner Metab.2018,16:131-41.

4)Strickland JW, Glogovac SV. Digital function following flexor tendon repair in zone ii: A comparison of immobilization and controlled passive motion techniques. J Hand Surg Am.1980,5: 537-43.

5)Moriya K, Yoshizu T, Tsubokawa N, Narisawa H, Matsuzawa S, Maki Y. Outcomes of flexor tendon repairs in zone 2 subzones with early active mobilization. J Hand Surg Eur Vol.2017,42:896-902.

6)Bowers WH, Wolf JW, Jr., Nehil JL, Bittinger S. The proximal interphalangeal joint volar plate. I. An anatomical and biomechanical study. J Hand Surg Am.1980,5:79-88.

7)Watanabe H, Hashizume H, Inoue H, Ogura T. Collagen framework of the volar plate of human proximal interphalangeal joint. Acta Med Okayama.1994,48:101-8.

8)Tang JB, Lalonde D, Harhaus L, Sadek AF, Moriya K, Pan ZJ. Flexor tendon repair: Recent changes and current methods. J Hand Surg Eur Vol.2022,47:31-9.

**Anahtar Kelimeler:** Palmar Plate hasarı, Tang subzonları, Zon-2 fleksör tendon onarımı

## SB-094

## Medial Malleol Yumuşak Doku Defektlerinin Rekonstrüksiyonunda Kullanışlı bir Alternatif: Medial Plantar Arter Flebi

Münür Selçuk Kendir[1], Mehmet Dadacı[2], Majid Ismayilzada[3]

*[1]Ankara Dr. Abdurrahman Yurtaslan Onkoloji Eğitim ve Araştırma Hastanesi, Plastik, Rekonstrüktif ve Estetik Cerrahi Kliniği, Ankara*
*[2]Necmettin Erbakan Üniversitesi Meram Tıp Fakültesi, Plastik, Rekonstrüktif ve Estetik Cerrahi AD, Konya*
*[3]İstinye Üniversitesi Tıp Fakültesi, Plastik, Rekonstrüktif ve Estetik Cerrahi AD, İstanbul*

**Giriş:** Ayak bileği mediali yumuşak doku defektleri; transpoze edilebilecek doku miktarının sınırlı olması, göreceli olarak zayıf dolaşım karakteri ve dokunun kendine has spesifik özelliklerini sağlamanın her zaman mümkün olmaması gibi sebeplerle rekonstrüktif cerrahlar için zorlayıcı bir problem teşkil etmektedirler (1, 2, 3). Bu bölgenin rekonstrüksiyonu için farklı seçenekler tanımlanmış olmasına rağmen (4,5), ideal bir çözüm konusunda henüz fikir birliğine varılamamıştır.

Medial malleol rekonstrüksiyon seçenekleri kısıtlı olmakla beraber; daha önceki çalışmalarda deri greftleri, lokal flepler, çapraz bacak flepleri ve serbest flep seçenekleri bu bölge için öne sürülmüş olan tedavi seçenekleridir (3, 6). Deri greftlerinin yalnızca yumuşak doku üzerine ya da transfer edilmiş kas ve adipofasyal flepler üzerine uygulanabilir olması, bu seçeneği pek çok vaka için uygulanabilir olmaktan çıkartmaktadır (7). Ek olarak, lokal flepler kolay uygulanabilir ve uygun maliyetlidir ancak flep boyutu ve mobilizasyonunun sınırlı olması kullanımlarını sınırlamıştır. (8). Tarihi olarak kullanılmış olan çapraz bacak fleplerin kullanımı ise hastanın uzun süreli aynı pozisyonda kalmasının ve buna bağlı olarak uzun süreli rehabilitasyon gereksiniminin oluşması sebebiyle günümüzde kısıtlanmıştır (9). Mikrocerrahi tekniğin ilerlemesi ve ulaşılabilir olmasıyla birlikte, bu zorlu bölge için serbest flep seçenekleri daha sık uygulanır olmuştur. Ancak serbest flep operasyonlarının uzun süren, kompleks prosedürler olması ve hastaya ek komorbiditeler yüklemesi sebebiyle; bu seçenek de ideal bir çözüm olmaktan uzaktır (10, 11). Tüm bu sebeplerle son yıllarda araştırmacılar, medial malleol bölgesinde defektlerin onarımı için rejyonel flep seçeneklerine yönelmişlerdir.

Medial plantar arter flebi (MPAF), topuk bölgesindeki defektlerin onarımı için tanımlanmış olup, sonrasında tarafından ada flebi olacak şekilde modifiye edilmiştir (12, 13). 7x5 cm boyutlarına kadar rahatlıkla ada flebi şeklinde kaldırılabilen MPAF, ayağın medial bölgesindeki yere temas etmeyen alandan tasarlanmaktadır (6). Medial plantar sinirin kutanöz dallarının dahil edilmesiyle duyulu olarak da kaldırılabilir (14). Aynı zamanda distal bazlı ada flebi olarak da kullanılabilmesi sebebiyle, distal ekstremite yumuşak doku defektlerinde gözardı edilmemesi gereken bir rejyonel flep seçeneği olarak karşımıza çıkmaktadır (15).

Daha önce yapılmış olan çalışmalar incelendiğinde, MPAF'ın pek çok distal ekstremite rekonstrüksiyonunda pediküllü ya da serbest olarak kullanıldığı görülmektedir (16,17,18,19). Ancak MPAF'ın medial malleol üzerindeki yumuşak doku onarımlarında kullanımının araştırıldığı bir vaka serisi literatürde bulunmamaktadır. Çalışmamızda medial malleol bölgesindeki yumuşak doku defektlerinin medial plantar

arter ada flebi kullanılarak rekonstrüksiyonu konusundaki deneyimimizi sunacağız.

**Materyal - Method:** 2015-2022 yılları arasında, kliniğimizde medial plantar arter flebi ile medial malleol üzerinde kemik ya da plak ekspoziyonu sebebiyle yumuşak doku rekonstrüksiyonu yapılmış olan 5 erkek ve 2 kadın olmak üzere toplam 7 hasta çalışmaya dahil edildi. Hastaların ortalama yaşı 68,29'du (en az 57 – en çok 84). Altta yatan sebep üç vakada kanser rezeksiyonu sonrası yumuşak doku defekti, üç vakada travma ve 1 vakada diyabetik ayak ülseriydi. Defektlerin tamamı tibia medial malleol üzerinde yerleşmişti ve boyutları MPAF flebi ile kapatılmaya uygundu.

Tüm hastaların demografik verileri, operasyon süresi, ameliyat sonrası erken ve geç dönem komplikasyonları kayıt altına alındı (Tablo 1).

**Bulgular:** Yedi adet medial plantar arter perforatör flebi uygulandı. Flep deri adasının boyutları 4×3 cm ile 7×5 cm arasında değişmektedir. Diyabetik nöropatisi olan bir hasta dışında tüm hastalarda kutanöz sinir dalları korundu. Hastaların ortalama takip süresi 10,3 aydı (en az 6 – en fazla 24).

Yedi hastanın birinde flebin 1/3 distalinde kısmi deri nekrozu mevcuttu. Ancak yara bakımıyla sekonder iyileşti, ek cerrahi müdahaleye gerek kalmadı.

Hastalardan birinde, operasyondan 6 ay sonra flebin altından pürülan akıntı geldi, bunun durumun sebebi plak enfeksiyonunun devam etmesi olarak değerlendirildi. Enfeksiyon ve akıntıya rağmen flep canlılığı devam etti. Enfekte plağın çıkarılmasıyla akıntı son buldu.

Hastalardan bir tanesinde diyabetik komplikasyonlara bağlı alt ekstremitenin diğer bölgelerinde iskemik nekrozlar gelişmesi üzerine, fleple rekonstrüksiyondan 24 ay sonra hastaya başka bir klinik tarafından ampütasyon uygulandı.

Donör bölgelerinin tamamı kısmi kalınlıkta deri grefti ile kaplandı ve herhangi bir erken veya geç komplikasyonla karşılaşılmadı. Tüm hastalar normal ayakkabı giyebildiler. Duyu sinirinin lebe dahil edilmesiyle ilgili olabilecek şikayetlerde bulunan hasta olmadı.

**Sonuç:** Ayak bileği rekonstrüksiyonu etrafında ulaşılabilir doku eksikliği olması sebebiyle her zaman zorlayıcı olmuştur (20). Mikrocerrahi tekniğin ilerlemesi sonucu, bu bölgedeki yaralarda ilk tercih olarak çoğu zaman serbest flepler düşünülmektedir (11). İdeal alt ekstremite rekonstrüksiyonu orijinal dokuya benzer olmalı, donör alanda morbidite yaratmamalı ve sensitive doku sağlamalıdır (21). Tüm bu özellikleri taşıyan ideal rekonstrüksiyon seçeneği arayışı devam etmektedir.

MPAF'ta flep sağkalım oranı çok yüksek, minör flep komplikasyonları ve donör saha komplikasyonları düşük orandadır (23). Ayrıca dayanıklı doku içermesi nedeniyle, alt ekstremitenin diğer distal defektlerinde de kullanılan bir fleptir (24,25). İhtiyaca göre duyulu, fasyokütanöz veya muskulokutanöz flep olarak kaldırılabilir (17, 23).

Medial malleol onarımında en önemli alternatif serbest fleple onarımdır (10,11). Mikrocerrahi tecrübe gerektiriyor olması, uzun operasyon süresi ve donör alan morbiditesi free flebin önemli dezavantajları arasındandır. Bölgesel seçeneklerin ön plana çıkmasıyla medial malleol onarımlarında serbest fleplerden uzaklaşılmakta olduğu ve ileleyen dönemde de bu eğilimin devam edeceği görüşündeyiz.

Çalışmamızın dezavantajları arasında hasta sayısının az olmasını sayabiliriz. Benzer konuda daha fazla çalışmaya ve hatta medial malleol onarımı için önerilmiş olan diğer yöntemlerle karşılaştırmasını yapan metaanalizlere ihtiyaç duyulmaktadır.

Sonuç olarak, ince ve dayanıklı yapısı, benzer dokuyla onarım olanağı sunması, minimal donör alan morbiditesi, kısa operasyon süresi ve duyulu bir rekonstrüksiyon sağlaması gibi özellikleri ile MPAF, medial malleol defektlerinde akılda tutulması gereken bir flep olarak karşımıza çıkmaktadır (Şekil 1).

**Anahtar Kelimeler:** medial malleol yumuşak doku defekti, medial plantar arter flebi, alt ekstremize onarımı

*Şekil 1*

*Şekil 1. Medial plantar arter flebi ile medial mallet defekti onarılmış olan hasta. A- Operasyon öncesi, önden görünüm. B- Operasyon öncesi yandan görünüm. Travmaya sekonder ekspoze plak görülmekte. C- Operasyon sonrası ikinci ay, yandan görünüm. D- Operasyon sonrası ikinci ay, önden görünüm.*

*Tablo 1*

| Hasta | Cinsiyet | Yaş | Etiyoloji | Defekti Boyutları (cm2) | Duyulu Flep | Takip Süresi (ay) | Komplikasyon | Ayakkabı Giyebilirlik | Donör Alan Onarımı | Donör Alan Komplikasyonu |
|---|---|---|---|---|---|---|---|---|---|---|
| H1 | Erkek | 71 | Plak Ekspozisyonu (Travma Sonrası) | 5x4 | Evet | 7 | - | Evet | Kısmi Kalınlıkta Deri Grefti ile | Hayır |
| H2 | Erkek | 57 | Malign Melanom | 6x4 | Evet | 8 | - | Evet | Kısmi Kalınlıkta Deri Grefti ile | Hayır |
| H3 | Erkek | 63 | Plak Ekspozisyonu (Travma Sonrası) | 4x3 | Evet | 8 | - | Evet | Kısmi Kalınlıkta Deri Grefti ile | Hayır |
| H4 | Erkek | 84 | Kemik Ekspozisyonu (Travma Sonrası) | 7x5 | Evet | 11 | - | Evet | Kısmi Kalınlıkta Deri Grefti ile | Hayır |
| H5 | Kadın | 70 | Malign Melanom | 5x5 | Evet | 8 | - | Evet | Kısmi Kalınlıkta Deri Grefti ile | Hayır |
| H6 | Kadın | 76 | Malign Melanom | 6x5 | Evet | 6 | Parsiyel Nekroz | Evet | Kısmi Kalınlıkta Deri Grefti ile | Hayır |
| H7 | Erkek | 57 | Diyabetik Ayak | 7x5 | Hayır | 24 | Post-op 24. ayda ekstremite amputasyonu | Evet | Kısmi Kalınlıkta Deri Grefti ile | Hayır |

## SB-095

## Parmak Defektlerinin Heterodijital Ada Flebi İle Onarımı Ve Postop Takipleri

Merve Demirelli, Azime Sinop, Ahmet Şamil Güvel, Burak Yaşar, Hasan Murat Ergani, Ramazan Erkin Ünlü

*Ankara Bilkent Şehir Hastanesi, Plastik Rekonstrüktif Ve Estetik Cerrahi, Ankara*

**Giriş:** Travma, yanık ve kontraktür açılmasını takiben parmaklarda yumuşak doku defektleri sıktır. Heterodijital nörovasküler ada flebi, bu amaçla kullanılan önemli fleplerden biridir. Genellikle 1.parmak pulpa defektlerinin rekonstrüksiyonunda kullanılmasına rağmen diğer parmaklarda oluşan defektler için de kullanışlı bir seçenektir. Parmaklardaki doku defektlerinin rekonstrüksiyonunda asıl amacımız fonksiyon,parmak uzunluğunun korunması, estetik görünüm ve duyusunun devamının sağlanmasıdır. Bunların sağlanmasında defektin büyüklüğü, yeri, hangi parmak olduğu önemlidir.Bu çalışmada sadece 1.parmakta değil farklı parmaklarda yumuşak doku defektlerinin rekonstrüksiyonunda heterodijital ada flebi kullanımı,postop dönem fizik tedavi takipleri ve sonuçları sunulmuştur.

**Materyal ve Yöntem:** Kliniğimizde el travmaları ve sonrasında oluşan defektin heterodijital ada flebi ile rekonstrüksiyonu sağlanan 29 hasta retrospektif olarak yaş, cinsiyet, yaralanma şekli, hangi parmak olduğu,doku defekti büyüklüğü, yapılan rekonstrüktif cerrahinin sonuçları, hastanede yatış süresi, donör ve yaralanan parmaklardaki komplikasyonlar, ek travmaları, eklem hareket açıklığı, duyu ve fizik tedavi takibi açısından değerlendirilmiştir.

**Bulgular:** Bu tanımlayıcı çalışmada 7 Haziran 2019 – 14 Haziran 2024 tarihleri arasında nörovasküler ada flebi ile parmak yumuşak doku defekti rekonstrüksiyonu uygulanan 29 hasta (27 erkek, 2 kadın) çalışmaya dahil edilmiştir. Tüm hastalar ameliyat sonrası 18 aylık takip süresi boyunca gözden geçirildi Hastaların yaş ortalamaları 46 idi (22-76).17 hastanın yaralanmasının makineye sıkışma sonucu olduğu, 6 hastanın eline yüksek volüm ve basınçlı enjeksiyonla olduğu,3 hastanın ağır cisimle ezilme,2 hastanın testere kesisi ve 1 hastanın da trafik kazası sonucu yaralandığı bilgilerine ulaşıldı.Yaralanmaları 17 hastanın sol elinde yer alırken 12 hastanın sağ elinde yer almaktaydı. Doku defekti, 24 hastanın 1.parmağında, 4 hastanın 2.parmağında, 1 hastanın 4.parmağında yer almaktaydı. Defekt boyutları analiz edildiğinde ortalama 2*3 cm (2*2 cm – 4*3 cm) olarak hesaplanmıştır. Yapılan heterodijital ada fleplerinin 14 i radial bazlı iken 15 u ulnar bazlı olarak kaldırılmıştır. Flep elevasyonu sonrası oluşan doku defektlerinin tamamı önkol 1/3 proksimal ulnar lateral bölgeden harvestlenilmiş olup 12 si sağ önkol, 17 si sol önkol bölgeden planlanılmış. Flep ve donör sahanın cilt kalitesi, skar kontraktürleri, toplam aktif hareket cinsinden ifade edilen parmak hareketliliği, iki nokta ayrım testi ve Semmes-Weinstein (SW) monofilament testleri ile değerlendirilen duyarlılık, soğuk intoleransı ve kozmetik sonuçlar olarak değerlendirildi. Postop takiplerinde hastane yatışı ortalama 8 gün ( 1 -17 gün) idi. Postop komplikasyon olarak 11 hastada motor muayenede kısıtlık, 3 hastada greft lizizi, 2 hastada uyuşma/hissizlik, 1 hastada soğuk intolerasının olduğu,1 flepte minimal dehisans, postop

1.gününde 1 flebin revizyona alındığı ve 1 greftin nekroze olduğu görüldü.

Bu çalışma grubunda, fleplerin tamamı viable görüldü. Ortalama 18 aylık takipte, donör ve rekonstrükte edilen parmakların hareket açıklığına göre sonuçları erken dönemde (1 ay) tüm hastalarda motor muayenede minimal kısıtlılık hakim iken geç dönemde ( 1 ay +) hastaların düzenli fizik tedavi takibine gittiği; motor muayenede kısıtlılık olan hastaların yarıya yakınında motor muayenelerin normal seviyeye ulaştığı görülmüştür. Donör saha morbiditesi kabul edilebilirdi. Donör parmaklarının tamamında hafif soğuk intoleransı görüldü ancak ameliyattan 10 ay sonra 1 flep hariç geriye kalan hiçbir flepte hiperestezi görülmedi. Hastalar nadiren ağrı ve soğuk intoleransından yakınmaktaydı.

Ulaşılabilen 8 hastaya yapılan Semmes- Weinstein monofilaman testi ile 3 parmakta 2.83, 4 parmakta 3.61 ve 1 parmakta 4.56 sonucu elde edildi. 8 hastaya yapılan hareketli ve statik iki nokta ayrım testlerinde sırasıyla

3-9 mm ve 5-15 mm arasında sonuçlar elde edildi. 3 hastada minimal soğuk intoleransı görüldü.

**Tartışma - Sonuç:** Parmak defektlerinin rekonstrüksiyonunda bu flebin tercih edilmesinin en önemli nedeni, flebin viabilitesi için pediküllü olması, tek aşamalı prosedür olması, parmak uzunluğunu koruması, elin erken mobilizasyonu, iyi fonksiyonel ve kozmetik sonuçları olması nedeniyle uygun bir seçenektir. Bizim düşüncemiz, heterodijital ada flebi donör saha morbiditesi ve flep komplikasyonları açısından son derece kullanışlı ve uygun olmasından dolayı, farklı parmak defektlerinde kullanılmalıdır. Erken fizik tedavi ile eklem kontraktürlerinin önlenebileceği, hiperestezi gelişme durumlarında fizik tedavi takiplerinde parafin banyosu tedavisinin etkili bir yöntem olduğu görülmüştür. Heterodijital ada flebi ile rekonstrüksiyon uygulanan hastalarda duyudaki çapraz lokalizasyon uzun süre devam etmesine rağmen bunun fonksiyonları etkilemediği ve takiplerde bu sürecin normal parmak duyu muayenesine yakın sonuç verdiği, elde fonksiyon kaybına neden olmadığı ve erken gündelik yaşama dönüş olduğu görüldü.

**Anahtar Kelimeler:** Heterodijital ada flebi, amputasyon, flep, doku defekti

*Heterodijital ada flebi yapılan hastaların fler alıcı ve donör parmak sayıları*

| Flep alıcı alan parmakları | Kişi sayısı | Flep donör alan parmakları | |
|---|---|---|---|
| 1.parmak | 24 | 1.parmak | |
| 2.parmak | 4 | 2.parmak | 1 |
| 3.parmak | | 3.parmak | 9 |
| 4.parmak | 1 | 4.parmak | 19 |
| 5.parmak | | 5.parmak | |

## SB-096

## Taşlama Makinesi İle Olan El Ve Ön Kol Yaralanmaları

Fatih Alp Öztürk, Salih Can Sezer, Tahir Babahan, Ahmet Özdemir, Melike Gümüş

*Dokuz Eylül Üniversitesi, Plastik, Rekonstrüktif ve Estetik Cerrahi Anabilim Dalı, İzmir*

**Giriş:** Halk dillinde sıklıkla ''canavar'' ismiyle kullanılan ''Elektrikli Testere, Spiral, Taş Motoru'' olarak da adlandırılan çeşitli nesneleri kesmek ve parçalara ayırmak için elektrik enerjisini bir zımpara taşı yahut keskin uçları olan bir metali yüksek devirli dönel hareket enerjisine çeviren sıklıkla sanayi sektörü, inşaat sektöründe kullanılan bir iş aracıdır. Basit bir taşlama makinesi aletinin anatomisi genel olarak özetlemek gerekirse bir elekrik çıkışı, bir tutma sapı ve bunun üçerindeki çalıştırma tuşu, önünde bir elektrik motoru, motorun gücü aktardığı bir disk yerleştirme halkası, bu halkanın cıvatalarının gevşemesi gibi çeşitli sebeplere bağlı yerinden yüksek devir ile ayrılıp çıktığında çevreye ve kullanıcıya zarar vermemesi için kullanılan bir yarım daire şeklinde koruma demiri ve daha stabil bir kesim yapabilmek için sabitleme tutacağından oluşur.

Taşlama makinesi aletinin ünü aslında metalleri iyi kesebilmesinden değil, bu aletle oluşan kazalar sonrası kullanıcıda bıraktığı kalıcı hasarlar ile ne kadar tehlikeli olduğundan gelir. Kliniğimizde bulunan toplamda 2660 üst ekstremite yaralanmasının %15 i ile cam ile yaralanmadan sonra 2. sıklıkta bulunan ciddi morbidite sebebidir. Kullanıcının koruyucu eldiven kullanmaması, taş sabitleme cıvatalarının gevşek olması, uygun olmayan yüksek devirlerde sert olmayan cisimlerin kesilmeye çalışılması, işlem yaparken yanlış pozisyonlanma gibi birçok nedenle taşlama makinesi morbid distal üst ekstremite yaralanmaların önemli sebeplerinden biridir. Bu yayında taşlama makinesi aleti ile olan el ve ön kol yaralanmalarında yaralanma mekanizmalarının, yaralanma lokasyonlarının, yaralanma sırasında kullanıcının aldığı güvenlik önlemleri ve bu alet ile kesilmemesi gereken cisimleri ve farklı mekanizmalar ile oluşan el ve ön kol yaralanmalarının taşlama makinesi aleti ile olan yaralanmalar ile olan kısaca kıyaslamasından bahsedeceğiz.

**Materyal-Metod:** Çalışma kliniğimizde yatışı yapılan ve opere edilen toplamda 250 vakayı kapsayan, bu vakalar ile yapılan bire bir telefon görüşmeleri sonucu istatistik haline getirilmesi ile yapılmış retrospektif bir vaka kontrol çalışmasıdır. Yapılan görüşmelerde hastaların aleti hangi amaç ile kullandığı, kullanırken koruyucu ekipman kullanıp kullanmadığı, kullanmadıysa hangilerini kullandığı, alet ile neyi kestiği ve dominant elleri soruldu. Aynı zamanda ülkemizin güncel iş güvenliği firmalarının hazırladığı taşlama makinesi aleti kullanımı ile ilgili güvenlik yönergelerinden faydalanıldı. Hastaların bu yönergeye ne derece uyumlu olduğu, aletin kullanımı hakkında ne kadar bilgi sahibi oldukları ve nihayetinde bu cihaz ile yapılması ve yapılmaması gerekenler üzerine fikir birliği sağlamayı amaçladık.

**Tartışma ve Sonuçlar:** Elde etiğimiz verilere göre taşlama makinesi kullanımı ile olan el yaralanmalarının %30 ile en çok 51-60 yaş grubundaki hastalar oluşturuyor. Bu yaş grubunda belirgin olarak emekli popülasyon domine iken kullanım amaçları arasında odun kesme ve hobi olarak kullanım ön planda gözükmekte. Vakaların %98'ini erkek cinsiyeti oluşturmakta. Kliniğimizde son 10 yılda yapılan vaka taramalarında hastaların çalıştığı sektörler, yaraladıkları yapılar, fraktür varlığı ve acil revaskülarizasyon

endikasyonu bulunması açısından topladığımız veriler aşağıdaki tablolarda özetlenmiştir.

Sağ el dominansının toplumda yüksek olması ve taşlama makinesi aletinin kullanımı sırasındaki tutuş pozisyonundan kaynaklı sol ön kol yaralanmalarının belirgin olarak ön planda olduğu görülüyor. Bunun sebebinin kullanıcının sol eli ile sabitleme tutacağını tutuyor oluşundan kaynaklandığı ve taşlama makinesi diskinin herhangi bir sebep ile yerinden çıkması yahut cihazın kullanıcının kontrolünden çıkması kaynaklı sol ön kol fleksör zon 5 seviyesinin taşlama makinesi aleti ile yaralanmaya sebep olduğu açıkça görülmektedir. Buna rağmen çarpıcı bir şekilde tarama dahilindeki vakaların yalnızca % 22,4'ünün acil revaskülarizasyon endikasyonu bulunup büyük bir çoğunluğu elektif koşullarda opere edilmiştir. Bunun bu şekilde olmasının nedeni her ne kadar taşlama makinesi aleti ile yaralanma mekanizmasının avülzif ve termal komponenti olsa bile koruyucu ekipman kullanımından kaynaklandığı görülüyor.

Vaka serimizdeki 250 hastanın %71 oranında koruyucu ekipman kullanımı olduğu bizzat hastalar ile yapılan telefon görüşmelerinde saptandı. Yaralanma esnasında hastaların %82,2'sinin koruyucu eldiven kullandığı öğrenildi.

Koruyucu ekipman çeşidinin sadece üst ekstremite yaralanmalarında değil, vücudun herhangi bir yerindeki yaralanma insidansını dramatik bir şekilde azalttığı görülmüştür.Fernando J. Taboadela ve ekibinin yaptığı 928 taşlama makinesi ile el yaralanmasının incelendiği bir çalışmada yaralanma mekanizmasının, acil revaskülarizasyon ihtiyacının ve yaralanma seviyelerinin benzer oranlarda olduğu görülmüştür. Bu çalışmada vakaların %84,7'sinin taşlama makinesi aleti ile odun kesmekte iken yaralanmasının gerçekleştiği saptanmıştır2. Bizde de bu çalışma gösteriyor ki yeterli analiz ve yaralanma mekanizmalarının genel konseptini detaylı bir şekilde ele almamızın sonrasında etkin koruyucu ekipman kullanımına dair inovatif girişimlere kapı aralayacağına inanıyoruz. Özellikle sol ön kol fleksör zon 5 seviyesi distalinde yoğunlaşan taşlama makinesi ile üst ekstremite yaralanmalarını engelleyebilecek uygun eldiven yahut braceler kullanılabilir, sosyal sağlık sistemine ciddi maliyet oluşturan bu tarz yaralanmalarının önüne geçilebilecek hukuki adımlar (ruhsatlandırma yahut ehliyetlendirme) yapılabilmektedir. Elektrikli yüksek güç üreten sanayi aletlerinin kullanım amacına uygun şekilde kullanılması ve bu konuda deneyim sahibi insanların deneyimlerinin gayrı resmi zeminden çıkıp resmi açıdan tanınması ileride yaralanma oranlarını azaltacağı açıktır. Bu nedenle daha uzun ve daha kapsamlı taramaların yapılması ve verileştirilmesi bu yolda iyi bir başlangıç olacaktır.

**Anahtar Kelimeler:** Canavar, el yaralanması, spiral taşı, mikrocerrahi

*Şekil 2*

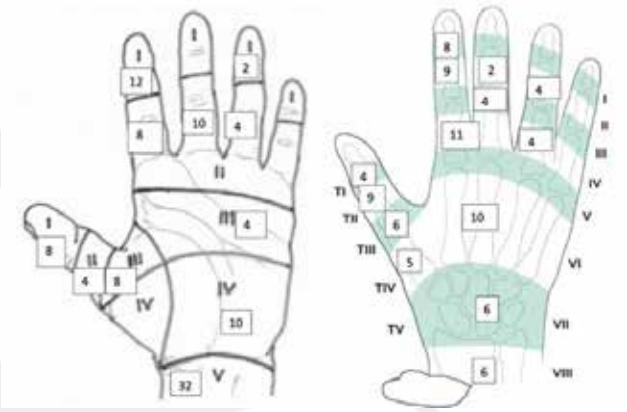

*zonlara göre dağılım*

*Tablo 1*

| | | | |
|---|---|---|---|
| İnşaat Sektörü | 81 | İzole Tendon | 54 |
| Sanayi Sektörü | 93 | Tendon ve sinir | 85 |
| Hobi Faaliyeti | 58 | Arter, tendon ve sinir | 83 |
| Tarım Sektörü | 5 | Arter ve sinir | 7 |
| Diğer Meslek Grupları | 4 | Arter ve Tendon | 5 |
| İşsiz | 7 | İzole arter | 2 |
| Fraktür | 64 | İzole sinir | 3 |
| Acil Revaskülarizasyon | 56 | Onarım gerektirmeyen | 44 |

## SB-097

## Kliniğimizde 2021 Ocak ve 2024 Mayıs Ayları Arasında Yapılan Sindaktili Operasyonlarının Retrospektif Analizi

Simge Temur, Süleyman Ege Tozan, Ahmet Şamil Güvel, Hasan Murat Ergani, Burak Yaşar, Ramazan Erkin Ünlü

*Ankara Bilkent Şehir Hastanesi, Plastik Rekonstrüktif ve Estetik Cerrahi Kliniği*

**Giriş:** Sindaktili, üst veya alt ekstremitede birbirine bitişik parmakların yumuşak doku ve/veya kemik doku, kas, tendon, nörovasküler yapılarının füzyonudur. Ekstremitelerin en sık görülen konjenital anomalilerinden birisidir. Yaklaşık 2000 canlı doğumda 1 görülmektedir. %50 oranda bilateral elde tutulum görülür. Sıklıkla sporadik mutasyonlar sonucu meydana gelmekle beraber otozomal dominant kalıtımın inkomplet penetransı ile birlikte görülebilir, ayrıca Apert, Poland Sendromu gibi pek çok genetik sendromlarla da ilişkili olabilmektedir. Kalıtsal sindaktili ise 2. kromozomda mevcut anomali ile ilişkili olarak görülmektedir. Yapışıklığın parmak distaline kadar olup olmaması ile komplet-inkomplet, kemik füzyonu mevcudiyetine göre basit-kompleks; kemik yokluğu veya aksesuar kemik varlığı, anormal kemik yapıların füzyonu, nörovasküler, kas, tendon yapıların tutulumu ile beraber ise komplike olarak sınıflandırılmaktadır. Elde en sık 3-4. Parmaklar arasında tutulum görülmektedir ve erkeklerde kadınlara göre yaklaşık 2 kat daha sık görülür. Aralarında

uzunluk farkının fazla olduğu 1-2. Parmaklar ve 4-5. Parmaklar arası sindaktili mevcutsa operasyon 3-6. Aylar arasında planlanmalıdır, nihai operasyonun 2. yıla kadar tamamlanmış olması beklenir. Bu çalışmada amacımız kliniğimizde 2021 Ocak ayı ve 2024 Mayıs ayı arasında yapılan sindaktili operasyonlarının retrospektif analizini yapmak ve genel literatür ile karşılaştırılmasını sağlamaktır.

**Materyal ve Yöntemler:** Bu çalışmada Ankara Bilkent Şehir Hastanesi Plastik, Rekonstrüktif ve Estetik Cerrahi Kliniği'nde 2021 Ocak - 2024 Mayıs ayları arası sindaktili operasyonu geçirmiş 26 hasta ve 34 operasyon üzerinden retrospektif veri analizi yapıldı. Opere edilen konjenital sindaktili hastaları çalışmaya dahil edildi; edinsel sindaktilisi olan hastalar (yanık, travma vb.), polisindaktili hastaları çalışma harici bırakıldı. Hastalar yaş, cinsiyet, uyruk, genetik sendrom varlığı, ailesel geçiş, diğer ek malformasyonlar, etkilenen taraf, hangi web aralığının tutulduğu, komplet-inkomplet, basit-kompleks, karmaşık, operasyon yöntemi, postop komplikasyon açısından araştırıldı.

**Bulgular:** Kliniğimizde yapılan çalışmada konjenital sindaktili operasyonu geçiren 26 hasta analiz edildi. Hastaların opere edilme yaşları en büyük 15 yaş 6 ay, en küçük 7 ay olmak üzere ortalama 3 yaş 7 ay olarak bulundu. 26 hastanın 16'sı erkek (%62), 10'u kadındı (%38). 20 hasta Türkiye, 5 hasta Suriye, 1 hasta Irak uyruklu idi. Sindaktili tutulumu 10 hastada sol elde (%38), 9 hastada sağ elde (%35), 7 hastada bilateral elde (%27) görüldü. 4 hastada familyal geçiş, 8 hastada sendrom-eşlik eden ek deformite (1 amniyotik band sendromu, 1 cleft hand, 1 Down Sendromu, 1 omfalosel, 1 Moebius sekansı, 1 sağ inguinal herni, 1 sol ayakta polidaktili, 1 sendromik yüz görünümü) öyküsü mevcuttu, pediatri konsültasyonlarına göre geri kalan 14 hastada sendrom olmadığı görüldü. 26 hastada toplam 34 operasyon ve 38 web aralığına yönelik işlem yapılmıştır. 21 web inkomplet (%55), 17 web komplet (%45) idi. Web'lerin 24'unun basit (%63), 5'inin kompleks (%13), 9'unun karmaşık (%24) yapıda olduğu görüldü. 2 tane 1. Web, 7 tane 2. Web, 25 tane 3. Web, 4 tane 4. Web açıldı. 1. Web aralıkları jumping man flep ve vy ilerletme flebi ile açılırken geriye kalan 2,3 ve 4. Web aralıkları rutin olarak dorsal rektangüler, volar trianguler flep ve distalde zigzag flepler ile opere edildi. 34 operasyonun 23'ünde tam kalınlıkta deri grefti ile onarım sağlandı ( 17 adet inguinal, 6 adet proksimal 1/3 önkol mediali ). Erken dönem komplikasyonu olan toplam 9 hastanın 4'ünde yara yerinde enfeksiyon, 1'inde greft lizisi, 1'inde greft donör saha dehissansı, 2'sinde minimal flep nekrozu, 1'inde flep dehissansı görüldü. Geç dönem komplikasyonu olan 6 hastanın 5'inde eklem kontraktürü, 1'inde enfeksiyon saptandı.

**Tartışma - Sonuç:** Literatüre baktığımızda sindaktilinin erkeklerde kadınlara oranla 2 kat daha sık görüldüğü belirtilmektedir. Bizim çalışmamızda erkek kadın oranının 1,7:1 olduğu görüldü. 1. Web aralığında %5, 2. Web aralığında %15, 3. Web aralığında %50, 4. Web aralığında %30 olan oranlar kliniğimizde sırasıyla 1. Web aralığında %5, 2. Web aralığında %18, 3. Web aralığında %66, 4. Web aralığında ise %11 olarak saptandı. Çalışmamızda geç dönemde kontraktür görülen 5 hastadan 3'ünün tam kalınlıkta deri grefti ile onarıldığı saptandı. Erken dönem komplikasyonu olarak enfeksiyon görülen 4 hastanın 4'ünün de komplike sindaktiliye sahip olması dikkate değer bulundu. Bu hastaların postop servis takibi ve taburculuklarında antibiyoterapilerinin rutinin dışında revize edilmesi gerekebilir. Nihai sindaktili operasyonunun 2 yaşına kadar tamamlanması beklenirken kliniğimizde opere edilen hastalarda yaş ortalamasının 3 yıl 7 ay çıkması toplumun bu operasyonlar konusunda bilgilendirilmesinin önemli olduğunu göstermektedir.

**Anahtar Kelimeler:** Konjenital El Anomalisi, Retrospektif Analiz, Sindaktili, Web Aralığı

*Komplet Kompleks Sindaktili Ayrılması*

*Sol el 3. web aralığı komplet kompleks sindaktili ayırma operasyonu yapılan bir hastanın preop grafi, fotoğrafları ve postop erken dönem fotoğrafları*

## SB-098

## Alt Ekstremite Defektlerinin Gastrokinemius Kas Flebi İle Rekonstrüksiyonu

Şilan Kanaş Seymen, Mahmut Onur Seymen, Ahmet Şamil Güvel, Hasan Murat Ergani, Burak Yaşar, Ramazan Erkin Ünlü

*Ankara Bilkent Şehir Hastanesi,Plastik,Rekonstrüktif Ve Estetik Cerrahi Anabilim Dalı, Ankara*

**Giriş:** Çalışmanın amacı; 2019-2024 yılları arasında kliniğimizde alt ekstremite doku defektlerine yönelik gastrokinemius kas flebi ile rekonstrüksiyon sağlanan hastaların retrospektif olarak incelenmesidir. Çalışmamızda 1 i çocuk olmak üzere 4 ü kadın, 15 i erkek toplam 19 hasta değerlendirildi. Mevcut alt ekstremite doku defektlerinin rekonstrüksiyonunda gastrokinemius kas flebi rotasyon arkı nedeniyle anterior tibial bölge doku defektlerinde sıklıkla kullanılan bir flep seçeneği. Tek aşamalı olarak uygulanabilirliği, donör saha morbiditesinin nispeten tolere edilebilir düzeyde olması, özel bir mikrocerrahi gerektirmemesi lokal olarak uygulanabilir olması ve ekstremite kurtarmak için free fleplere alternatif bir seçenek oluşturması açısından günümüzde sıklıkla tercih edilmektedir.

**Metod:** Çalışmamızda kullanılan veriler hastane veri tabanından elde edildi. 2019-2024 tarihleri arasında alt ekstremite doku defekti nedeniyle gastrokinemius kas flebi uygulanan toplam 19 hasta dahil edildi. Olgular yaş, cinsiyet,ek hastalıkları, defekt nedeni, defekt bölgesi, postoperatif komplikasyonları ve donör saha morbiditesine göre incelendi. Hastalar erken ve geç dönemde hematom, enfeksiyon, yara yeri dehisans, flep viabilitesi açısından takip edildi. Tüm hastalardan operasyon öncesi bilgilendirilmiş onam alındı.

**Bulgular:** Çalışmamızda 4 ü kadın, 15 i erkek hasta toplam 19 hasta incelendi. Hastaların yaş ortalamasının 49 olduğu görüldü. Oluşan defektlerin, 5 i AİTK, 2 si ASY, 3 ü tümör eksizyonu, 2 si plak ve protez sonrası enfeksiyon nedeniyle debridman sonrası, 5 i depremzede, 1 i tüp patlaması sonrası, 1 i artrodez sonrası defekt oluşması sonucu meydana geldiği görüldü. Defektlerin yerleşim yerleri incelendiğinde; 12 vakada defektin tibia proksimal anteriorunda, 5 vakada patellar bölgede, 2 vakada uyluk distal anteriorunda olduğu görüldü. Mevcut defektlerin rekonstrüksiyonunda gastrakinemius kas flebi 3 hastada lateral gastrokinemius, 15 hastada medial gastrokinemius, 1 inde ise medial ve lateral gastrokinemius kası beraber olarak uygulandı. Vakaların flep donör sahasının primer kapatılmış olduğu görüldü. Kas flebi üzerine 15 ine stsg, 2 sine ftsg, 2 si ise cilt flebiyle kapatıldı. Hastaların ortalama hastanede yatış süresi 26 gün olarak belirlendi. Ameliyat sonrası takip periyodunda total flep kaybı hiçbir vakada görülmedi. 2 vakada dehisans, 3 hastada greft parsiyel lizis gerçekleşti. Hastaların hiçbirinde hematom görülmedi.

**Sonuç:** Gastrokinemius kas flebi, uyluk distalinden tibia proksimaline kadar olan bölgelerde basit ve güvenli olduğu için sık kullanılan bir flep seçeneği olmakla birlikte bu flebin avantajları defekti çoğunlukla herhangi bir komplikasyon olmaksızın başarıyla kapatabiliyor olması, geniş rotasyon arkına sahip olması, donör alanın primer kapatılabilmesi, tolere edilebilir donör alan morbiditesi yaratarak defektlerin rekonstrüksiyonuna olanak sağlamasıdır. Dezavantajı ise büyük defektlerin rekonstrüksiyonunda yetersiz kalması ve spor aktivitelerinde fonksiyonel kayıpların olması olarak söylenebilir.

**Anahtar Kelimeler:** flep, alt ekstremite, kas, gastrokinemius, rekonstrüksiyon

*sağ tibia anterior doku defektinin gastrokinemius flep ile rekonstrüksiyonu*

*defektin preop postop görüntüleri*

*gastrokinemius kas flebi ile rekonstrükte edilen olgu bilgileri*

| olgu | yaş cinsiyet | etiyoloji | lokalizasyon | operasyon | ek hastalık | komplikasyon/ek operasyon | dönor saha morbiditesi |
|---|---|---|---|---|---|---|---|
| 1 | 51/e | asy | sağ tibia proksimali | lateral gastrokinemisu | - | - | - |
| 2 | 51/e | aitk | sağ tibia anterior | medial gastrokinemius+stsg | - | - | - |
| 3 | 40/e | aitk | sol tibia anterior | lateral gastrokinemius+stsg | - | plak ekspozisyonu cross leg | şekil bozukluğu ve fonksiyon bozukluğu |
| 4 | 38/e | tümör eksizyonu | sol tibia proksimali | lateral gastrokinemius+stsg | - | - | - |
| 5 | 58/e | aitk | sağ tibia anterior | lateral gastrokinemius+stsg | - | - | şekil bozukluğu ve fonksiyon bozukluğu |
| 6 | 76/e | plak yerleştirilmesi sonrası enfeksiyon debridman | sol tibia anterior | medial gastrokinemius | dm,ht | - | - |
| 7 | 79/e | diz protez sonrası enfeksiyon | sağ patellar bölge | medial gastrokinemius+stsg | kah,ht | - | - |
| 8 | 64/e | depremzede | sağ infrapatellar bölge | medial gastrokinemius+stsg | - | greft lizisi | - |
| 9 | 32/e | depremzede | sağ infrapatellar bölge | medial gastrokinemius+sts | - | - | şekil bozukluğu |
| 10 | 24/e | depremzede | sağ tibia anterior | medial gastrokinemius+stsg | - | - | - |
| 11 | 51/e | aitk | sağ tibia anteromedial | medial gastrokinemius+stsg | - | greft parsiyel lizis | - |
| 12 | 52/e | liposarkom eksizyonu | sağ uyluk distal anterior | medial gastrokinemius+stsg | - | - | - |
| 13 | 66/e | asy | sağ patella mediali | medial gastrokinemius+stsg | - | - | - |
| 14 | 32/k | depremzede | sağ tibia anterior | medial gastrokinemius+stsg | - | nekroz/debridman stsg | - |
| 15 | 24/e | depremzede | sağ tibia anterior | medial gastrokinemius+stsg | - | dehisans/pap flep ile onarım | - |
| 16 | 10/k | tümör eksizyonu | sağ uyluk distalinden tibia anterioruna uzanan defekt | gastrokinemius+latis+ 2 stsg | osteosarkom | dehisans/free gracilis ile onarım+nekroz stsg | - |
| 17 | 61/e | tüp patlaması | sağ tibia anterior | medial gastrokinemisu+stsg | svo | - | - |
| 18 | 58/e | aitk | sağ tibia proksimali | medial gastrokinemius+ftsg | dm | greft parsiyel lizis mesh | - |
| 19 | 64/k | artrodez sonrası | sol patella anterior | medial+lateral gastrokinemius+stsg | - | - | - |

*Olguların bilgileri*

## SB-099

# Deneysel Çalışma: Tendon İyileşmesinde Yağ Greftinin Etkinliğinin İmmunohistokimyasal Ve Biyomekanik Değerlendirmesi

Mehmet Fatih Okyay

*Özel Muayenehane, Antalya*

**Amaç:** Primer tendon iyileşmesinde yağ grefti etkinliğinin immünohistokimyasal ve biyomekanik olarak araştırılması.

**Gereç ve Yöntem:** Çalışmamızda, her biri yaklaşık 10 haftalık olan toplam 10 erkek Sprague-Dawley sıçan kullanılmıştır. Tüm hayvanlardaki sağ Aşil tendonu çalışma grubu olarak tanımlanmıştır. Tendon kesildikten sonra modifiye kessler tekniği ile onarılarak onarım bölgesine kasıktan yağ grefti tam tur şeklinde uygulanmıştır. Tüm sıçanların sol Aşil tendonu kontrol grubunu oluşturmuştur. Tendon kesildikten sonra herhangi bir uygulama yapılmadan modifiye kessler tekniği ile onarılmıştır. 4 hafta sonra tüm sıçanlara ötanazi uygulanmıştır. Aşil tendonu kas origosu ile birlikte kalkaneal kemiğe dek tüm insersiyosunu içerecek şekilde biyomekanik inceleme için alınmıştır. Biyomekanik inceleme sonrası tendonlar kopma noktalarında distal ve proksimal uçlar birbirine dönük olacak şekilde parafin bloklar haline getirilerek onarım noktalarından alınan tam kat kesitlerle immünohistokimyasal olarak incelenmiştir.

**Sonuçlar:** Biyomekanik değerlendirmelerde, gruplar arasında tepe yük ve sertlik değerleri açısından istatistiksel olarak anlamlı bir fark saptanmamıştır (sırasıyla p: 0,068, p: 0,089). Histopatolojik değerlendirmede, çalışma grubunun tenosit değeri kontrol grubuna göre anlamlı artmış olarak bulunmuştur (p: 0,04). Diğer histopatolojik parametreler açısından gruplar arasında istatistiksel olarak anlamlı bir fark saptanmamıştır. İmmünohistokimyasal değerlendirmelerde, çalışma grubunun tip I kollajen ve TGF değerlerinin kontrol grubuna kıyasla istatistiksel olarak anlamlı şekilde daha yüksek olduğu bulunmuştur (sırasıyla p: 0,011, p: 0,012).

**Sonuç:** Kök hücre uygulamalarıyla karşılaştırıldığında, yağ grefti kullanımı klinik olarak uygulanması kolay ve düşük maliyetlidir. Çalışmamızda, tendon onarımı sırasında yapılan yağ grefti uygulamasının artmış kollajen ve TGF beta değerleriyle immünohistokimyasal düzeyde tendon iyileşmesine katkıda bulunduğu gösterilmiştir.

**Anahtar Kelimeler:** greft, immünohistokimya, tendon, yağ

*Biyomekanik İnceleme*

*Biyomekanik inceleme amaçlı kurulan düzenek ve gerim kuvvetinin uygulanış şekli*

*İmmünohistokimyasal İnceleme*

| | Kontrol Grubu | Deney Grubu | p değeri |
|---|---|---|---|
| Kolajen 1 | 197 ± 32.8 | 238 ± 27.5 | 0,011 |
| TGF-β1 | 84.8 ± 11.4 | 101 ± 15.1 | 0,012 |

*Kolajen 1 ve TGF-β1 boyanma skorlarının değerlendirilmesi.*

## SB-100

# Serbest Flep Uygulanamayan Alt Ekstremite Doku Defektlerinde Ters Akımlı Sural Arter Flebinin Kullanımı:Klinik Deneyimlerimiz

Berkan Can Bilen, Ayhan Işık Erdal, İlknur Akbulut, Mehmet Fatih Özçiler

*Gazi Üniversitesi Tıp Fakültesi Plastik, Rekonstrüktif ve Estetik Cerrahi Ana Bilim Dalı, Ankara*

**Giriş:** Ayak ve ayak bileği çevresindeki doku defektleri yumuşak dokunun sınırlı olması ve bu dokunun sınırlı hareketliliği nedeniyle, cerrahlar için zorluk oluşturmaktadır.

Bacak ve ayağın distal defektlerinin rekonstrüksiyonu için deri greftleri, lokorejyonel flepler, çapraz bacak flepleri ve serbest flepler gibi birçok seçenek vardır.

Ters akımlı sural arter flebi (reverse sural arter flebi, RSAF); onkoplastik cerrahi, bası yaraları, diyabetik ayak, enfeksiyon ve periferik vasküler hastalık (PVH) gibi patolojilerden kaynaklanan doku defektlerinin rekonstrüksiyonunda önemli bir teknik olarak kullanılmaktadır.

Mikrocerrahi için uygun olmayan ve distal alt ekstremite defekti olan hastalarda, RSAF ekstremitenin koruması için tek seçenek olabilir.

**Hastalar ve Yöntemler:** Çalışmaya Eylül 2022-Şubat 2024 yılları arasında doku defektlerinin rekonstrüksiyonunda, RSAF ile rekonstrüksiyon gerçekleştirilen 15 olgu şifreli bilgisayar ortamında saklanan arşivlerin retrospektif olarak incelendi. Daha önce dış merkezde plastik cerrahi tarafından cerrahi bölgeyi ilgilendiren herhangi bir ameliyat geçirmiş olanlar, 18 yaşın altındaki hastalar veya tarafımızca operasyon sonrası rutin takipleri yapılamayan toplam 5 olgu dışlandıktan sonra toplam 10 olgu çalışmaya dahil edilmiştir. Tüm hastalardan ameliyat öncesi aydınlatılmış onam alındı. Preop, intraop ve postop 1.ay, 2.ay, 6.ay ve 1.yılda çekilen fotoğraflar, epikriz ve ameliyat raporları incelendi. Hastaların demografik yapısı, defektin etyolojisi, ameliyat sonuçları ve komplikasyonlar toplanan veriler üzerinden değerlendirildi. Hastalar operasyonların sonrasında düzenli aralıklar ile takip edildi. Defektin kapatılması ve insizyonların iyileşmesini takip eden 2 ay içerisinde komplikasyon görülmeyen hastalar takipten çıkartıldı ancak onkolojik etyoloji nedeniyle opere edilen hastalar ek olarak iyileşme sürecinden sonra rutin poliklinik kontrolleri ile takip edildi.

**Bulgular:** Alt ekstremite distalinde doku defekti olan ve rekonstrüksiyon ihtiyacı bulunan toplamda 10 (8 erkek, 2 kadın) hastaya RSAF ile rekonstrüksiyon gerçekleştirildi. RSAF ile rekonstrüksiyon yapılan tüm hastalar çalışmaya dahil edildi. Hastalar preop BT anjiografi ile değerlendirildi ve serbest doku transferi için uygun damar yapısı gözlenmedi. Hastaların ortalama yaşı 59,7 olarak saptandı. Olguların 1'i hariç tüm hastalar komorbid hastalıklara sahipti. Bu olguların 2'sinde diyabete, hipertansiyon ve periferik arter hastalığı eşlik ederken, 2'sinde hipertansiyon eşlik etmekteydi. 3 olguda sadece diyabet mevcuttu. 1 hastada ise komorbid hastalık bulunmamaktaydı. 7 hastada ise sigara kullanım öyküsü mevcuttu. Doku defektinin; 4 hastada onkolojik cerrahilere, 4 hastada travmaya, 1 hastada diyabetik ülsere ve 1 hastada da bası yarasına sekonder oluştuğu gözlendi. İleri yaş (>50 yaş), PVH veya diyabet arasından en az bir komorbiditeye sahip, sigara içicisi olan 7 hastaya cerrahi geciktirme prosedürü (delay) uygulandı. Bu yedi hastada geciktirme prosedürü uygulanan ilk ameliyatın süresi ortalama 94,6 dakikaydı. Flebin defekt alanına transpoze edildiği ikinci ameliyat ise tüm hastalarda ortalama 125,2 dakikaydı. Delay uygulanan hastalarda ilk iki ameliyatının arasındaki süre ortalama 15,16 gündü. Delay yapılan hastalarda ilk ameliyattan sonra ortalama yatış süresi 8 (2-12) gündü. Flebin transpoze edildiği ikinci ameliyattan sonra ise yatış süresi delay uygulanan hastalarda ortalama 14 (4-20) gün iken delay uygulanmamış hastalarda ortalama 17,3 gündü. Delay uygulanan hastaların tüm süreç boyunca ortalama hastane yatış süresi 19 (4-27) gündü. Delay uygulanmayan hastalarda ise tüm süreç boyunca ortalama yatış süresi 27,3 gündü. Flebi ayırdığımız son ameliyat ise günübirlik olarak lokal anestezi altında gerçekleştirilmiş olup hastaların ek yatış süresi olmadı. Flebin parsiyel ve total kaybı majör komplikasyon olarak sınıflandırılırken diğer komplikasyonlar minör komplikasyonlar olarak sınıflandırıldı. Hastalarda toplamda 7 minör, 2 major komplikasyon görüldü. 6 hastada sadece minör komplikasyon görülürken, 1 hastada ise sadece majör komplikasyon görüldü. 1 hastada hem majör hem de minör bir komplikasyon görüldü. İki hastada hiçbir komplikasyon görülmedi. Majör komplikasyonların tamamı delay uygulanan hastalarda görülürken minör komplikasyonların 5'i delay uygulanan, 2 ise delay uygulanmayan hastalarda görüldü.1 olguda flep yapılan bacakta derin ven trombozu gelişmesi sonrası total flep nekrozu gerçekleşti ve flep debride edildi, 1 olguda ise periferik arter hastalığı nedeniyle antikoagülan kullanan hastada flep altında hematom gelişti ve ameliyatla boşaltıldı. 1 olguda parsiyel flep kaybı izlendi. Bu olguda nekrotik doku debride edildikten sonra defekt bölgesine negatif basınçlı yara terapisi (NBYT) uygulandı. Yeterli granülasyon dokusu görüldükten sonra defekt kısmı kalınlıkta deri grefti ile kapatıldı. 2 hastada flep bölgesinde enfeksiyon gelişti. Bu hastaların tamamında uygun antibiyoterapinin ardından enfeksiyonun iyileştiği görüldü. Venöz konjesyon görülen 2 olgu gliseril nitrat içeren merhemlerle takip edildi. Bu hastaların 1'inde venöz konjesyon zamanla gerilirken diğer hastada marjinal nekroz gelişti.

**Sonuç:** Bu vaka serimizde, topuk, ayak bileği ve bacakta doku defekti bulunan, serbest doku transferi için uygun olmayan, RSAF ile rekonstrüksiyon gerçekleştirilen olgular üzerinden elde edilen klinik deneyimler ve komplikasyonların yönetiminde alternatif teknikler derlendi. RSAF, kolay uygulanabilir olması, ayağın ana arterlerinin korunmasına olanak sağlaması ve serbest doku transferine göre avantajlarının olması nedeniyle önemli bir rekonstrüksiyon seçeneğidir.

**Anahtar Kelimeler:** ters akımlı sural arter flebi, alt ekstremite, fasyokütan flep

*postop görüntü*

*geciktirme prosedürü uygulandıktan sonra yerine inset edilen flebin üstten görünümü*

*Doku Defektlerinin Etyolojisi*

| Etyoloji | Sayı (n=10) | Yüzde (%) |
|---|---|---|
| Travma/Postcerrahi | 4 | 40 |
| Onkolojik | 4 | 40 |
| Diabetik Ülser | 1 | 10 |
| Bası yarası | 1 | 10 |

*Doku Defektlerinin Etyolojisi*

## SB-101

## Tamai Zon 1 Parmak Ucu Amputasyonlarında Replantasyon: Klinik Deneyimlerimiz Ve Sonuç Analizi

Cemil Öztürk, Kadir Barış Tiryaki, Yasin Canbaz, Ömer Büyükkaya, Kurtuluş Öz, Perçin Karakol

*SBÜ Başakşehir Çam ve Sakura Şehir Hastanesi, Plastik Rekonstrüktif ve Estetik Cerrahi Ana Bilim Dalı, İstanbul*

**Amaç:** Tamai zon 1 amputasyonlarının replantasyonu fonksiyon ve estetiğin geri kazanımı açısından önem arz etmektedir. Bu çalışmanın amacı, tamai zon 1 amputasyonların 24 parmak ucu replantasyonunun uzun dönem postoperatif sonuçlarını farklı parametrelerle değerlendirmeyi amaçlar.

**Materiyal ve Metod:** Bu çalışmaya, Nisan 2021-Mart 2024 tarihleri arasında gerçekleştirilen 24 başarılı parmak ucu replantasyonu vakası (17 erkek, 7 kadın) retrospektif olarak dahil edildi. Farklı fiksasyon yöntemi, damar anastomoz sayısı (arteriyel ve venöz) ve sinir onarımı olan veya olmayan vakalar analiz edildi. Replantasyon sonuçları, fonksiyonel iyileşme (işe dönüş, soğuğa tolerans, kemik kaynaması, DASH skoru dahil), VAS skoru ve iki nokta ayrım testi), işe dönme süresi, estetik sonuçlar (parmak görünümü, tırnak deformitesi ve pulpa atrofisi dahil) ve hasta memnuniyeti değerlendirildi.

Takip prosedürleri 24 hastanın tümü üzerinde, ortalama 5,6 ay (aralık, 3 ila 12 ay) süreyle gerçekleştirildi. Kırık, 8,6 haftada (aralık, 6 ila 13 hafta) başarıyla iyileşti. Ortalama VAS puanı 1,75 puan (0 ila 4 puan aralığı), ortalama iki nokta ayrımı testi sonucu 5,72 mm (4,0 ila 7,0 mm aralığı) ve ortalama DASH puanı 9,78 puan (3,33 ila 22,5 puan aralığı) idi. Ayrıca sinir onarımı yapılmayan hastalarda daha fazla oranda soğuk intoleransı, pulpa atrofisi, nöroma oluşumu gibi komplikasyonlar tespit edildi. DIP eklem hareketi hastalarımızın hepsinde tatmin ediciydi ve hastalarımızın hepsi normal işlerine geri döndü. Replantasyon sonrası duyusal iyileşme postoperatif 6. ayda 2PD testi ile değerlendirildi. Ampute parçanın fiksasyonu, eklem hareket açıklığı ve kemik kaynaması ameliyat sonrası 1. ve 3. ayda röntgen ile doğrulandı. Venöz yetmezlik ve hastanede kalış süreleri kaydedildi ve bu durumu yönetmek için tercih edilen yöntem Tablo-1'de verildi.

**Bulgular:** Sinir onarımı olsun veya olmasın duyusal iyileşme oranı ardışık olarak 2PD'de 6,14'e karşılık 6,35 ile benzerdi. ($p>0,05$). Sütur fiksasyonu grubunun DIP eklem hareket aralığı daha fazladır. Sırayla 57,52 vs 42,75 ($p<0,05$). İki farklı fiksasyon grubunda (sütur fiksasyonu ve K-teli) kemik kaynaması açısından anlamlı bir fark yoktur. Hastanede kalış süresi onarılan damar sayısına bakılmaksızın her grupta benzerdi. Tamai zon 1 amputasyonlarında venöz yetmezlik neredeyse kaçınılamaz bir gerçek buna yönelik pulpa insizyonu, tırnak çekilmesi, paraungal insizyon ve medikal sülük gibi yöntemlere baş vurulması gerekti.

**Sonuç:** Parmak ucu amputasyonları teknik açıdan zorlayıcı durumlar ve süper mikrocerrahide uzmanlık gerektirir. Hastaların genel fiziksel ve sosyoekonomik durumu, cerrahın mikrocerrahi becerileri replantasyon tercihi konusunda belirleyici unsurlar oldu. Sonuçlar hastalarımızın hepsinde tatmin ediciydi ve hastalarımızın hepsi normal işlerine geri döndü.

A**nahtar Kelimeler:** tamai zon 1, amputasyon, replantasyon, mikrocerrahi

*Tablo-1*



*Replantasyon sonrası bulgular*

## SB-102

## Diyabetik Ayak Yarası Nedeniyle Uygulanan Ampütasyon Seviyesinin Yaşam Kalitesi Üzerine Etkisi: Kesitsel Bir Analiz

Ulgar Boran Günay[1], İsmail Özpür[2], Anıl Demiröz[2]

*[1]İstanbul Üniversitesi-Cerrahpaşa, Cerrahpaşa Tıp Fakültesi, İstanbul*
*[2]İstanbul Üniversitesi-Cerrahpaşa, Cerrahpaşa Tıp Fakültesi, Plastik, Rekonstrüktif ve Estetik Cerrahi Ana Bilim Dalı, İstanbul*

**Giriş:** Kronik hiperglisemi, diyabet hastalarında periferik nöropati ve vasküler hastalıklara neden olur ve bu durumlar enfeksiyonlarla birleşerek diyabetik ayak ülserlerine (DAÜ) yol açar. Uluslararası Diyabet Federasyonu, dünya genelinde 40 ila 60 milyon kişinin1 DAÜ'den muzdarip olduğunu tahmin etmektedir. DAÜ, hastaneye yatışların başlıca nedenlerinden biridir ve semptomlar ilerleyici hal aldığında ampütasyon kaçınılmaz hale gelebilir. Ampütasyon etkili bir tedavi olmakla birlikte, hastalarda kalıcı fiziksel ve psikolojik etkiler bırakır ve bu durum küresel hastalık yükünü artırır. Klinisyenler ampütasyon kararı verirken hastanın yaşam kalitesinin azalacağı endişesiyle daha distal seviyelerden ampütasyon tercih etmektedir. Bu durum bazen hastanın kronik yaralarının devam etmesine veya daha yukarı seviyeden ampütasyon yapma üzere tekrarlı ameliyatlara sebep olabilmektedir. Bu çalışma majör ve minör ampütasyon yapılmış hastaların yaşam kalitesine odaklanmaktadır.

**Materyal ve Yöntemler:** Bu çalışma, Aralık 2016'dan Ocak 2024'e kadar Cerrahpaşa Tıp Fakültesi Hastanesi veri tabanından elde edilen verilerle yapılan kesitsel bir çalışmadır. Ampütasyon geçiren hastalar veri tabanından belirlenmiş ve DAÜ tanısı olanlar çalışmaya dahil edilmiştir. Hasta seçim süreci Şekil-1'de açıklanmıştır. Katılımcılara WHOQoL-BREF2 anketi yapılmış ve demografik veriler toplanmıştır. WHOQoL-BREF'in Türkçe versiyonu, tip 2 diyabet hastalarının yaşam kalitesini değerlendirmede daha uygun olduğu literatürde belirtildiği için tercih edilmiştir.3

**Bulgular:** Çalışmada, 277 DAÜ hastasından 84'ü seçilmiştir. 84 hastadan 43'ü majör ampütasyon, 41'i minör ampütasyon geçirmiştir. Çalışmaya dahil edilen hastaların demografik özelliklerine dair veriler Tablo 1'de özetlenmiştir. Majör ampütasyon geçirenlerin ortalama yaşı 65,05 ± 8,87, minör ampütasyon geçirenlerin ortalama yaşı ise 59,14 ± 8,05'tir (p=0.002). Fiziksel olarak zorlayıcı işlerin prevalansı, majör ampütasyon geçirenlerde %34,1, minör ampütasyon geçirenlerde ise %55,8 olarak bulunmuştur (p=0.046). Eğitim düzeyi, sigara alışkanlığı, alkol kullanımı ve medeni hal açısından iki grup arasında anlamlı fark bulunmamıştır. Hayat kalitesi ölçeğindeki; genel sağlık durumu, fiziksel sağlık, psikolojik, sosyal ilişikler ve çevre parametrelerin hiçbirinde majör ve minör ampütasyon hastaları arasında anlamlı fark bulunamamıştır.

**Sonuç:** WHOQoL-BREF anket sonuçları majör ve minör ampütasyon yapılan hasta gruplarında benzer olarak sonuçlanmış ve istatiksel anlamlı farklılık bulunmamıştır. Her ne kadar majör veya minör ampütasyon ilerleyici hastalığın durdurulmasında anahtar bir role sahip olsa da ekstremite kaybının yaşam kalitesinde önemli ölçüde düşüşe yol açtığı açıktır. DAÜ ekstremite kaybı ile sonuçlanarak yaşam kalitesinde önemli ölçüde düşüşlere yol açabilen bir hastalıktır. DAÜ ile mücadelenin en iyi yöntemi, DAÜ'nün oluşmasını önlemektir.

Çalışmamızda gruplar arasında anlamlı yaş farklılığı bulunmasına rağmen bu durumun nedeni kesin olarak ortaya konamamıştır. Yaşlılarda öz bakımın daha düşük olması, ek hastalıkları, daha uzun hastalık süresi nedeni ile majör ampütasyon grubunda yaş ortalaması daha yüksek tespit edilmiş olabilir. Genç yaş grubunda ise bu durumların tersinin yanı sıra immün yanıt ve iyileşme kapasitesinin daha iyi olması sebebi ile minör ampütasyon yeterli olmuş olabilir. Bu çalışmamızın bir kısıtlılığıdır. Gruplar arasında fiziksel zorlayıcı işlerde çalışma konusunda anlamlı fark bulunmuş olsa da bunun sebebine yönelik kesin kanıtlar mevcut değildir. Bu çalışmamızın diğer kısıtlılığıdır. Bu farklılık; ağır işlerde çalışan hastaların erken dönemde çalışamayacak duruma gelmeleri, bu sebeple işgücü kaybı yaşamaları nedeniyle daha erken başvuruda bulunmaları ve bu nedenle minör ampütasyon ile tedavi oldukları şeklinde yorumlanmıştır.

Çalışmanın kısıtlılıklarının aşılması adına daha geniş hasta gruplarında daha kapsamlı çalışmalar yapılması ampütasyon seviyesinin yaşam kalitesine etkisini aydınlatmak için gereklidir.

**Referanslar**

1. McDermott, K., Fang, M., Boulton, A. J. M., Selvin, E. & Hicks, C. W. Etiology, Epidemiology, and Disparities in the Burden of Diabetic Foot Ulcers. Diabetes Care 46, 209–221 (2022).

2. Group, W. Development of the World HealthOrganization WHOQOL-BREF quality of life assessment. Psychol Med 28, 551–558 (1998).

3. Abbasi-Ghahramanloo, A. et al. Comparison of SF-36 and WHOQoL-BREF in measuring quality of life in patients with type 2 diabetes. Int J Gen Med 497–506 (2020).

**Anahtar Kelimeler:** Diyabetik ayak yarası, ampütasyon, majör ampütasyon, minör ampütasyon, yaşam kalitesi

*Şekil-1: Hasta Seçim Süreci Akış Şeması*

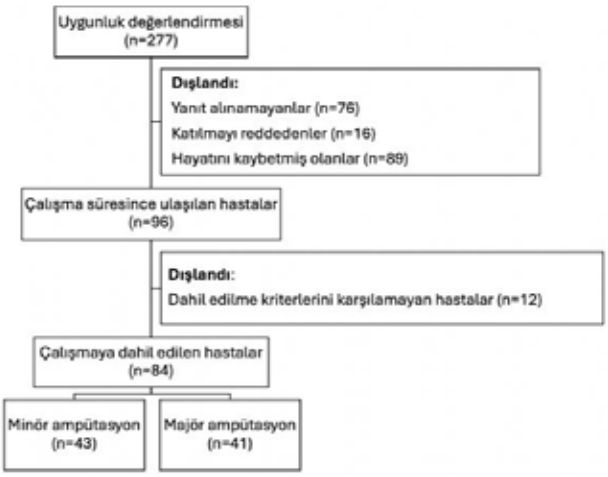


*Tablo-1: Major ve Minör Ampüteler Arasındaki Temel Farklar*

| | Majör Ampüteler (n) | Minör Ampüteler (n) | p değeri |
|---|---|---|---|
| Yaş* | 65.05 ± 8.87 | 59.14 ± 8.05 | .002 |
| Cinsiyet<br>Erkek<br>Kadın | 23 (56.1%)<br>18 (43.9%) | 30 (69.8%)<br>13 (30.2%) | .194 |
| Eğitim Seviyesi<br>Eğitimsiz<br>İlkokul<br>Lise<br>Üniversite | 9 (22.0%)<br>22 (53.7%)<br>9 (22.0%)<br>1 (2.4%) | 5 (11.6%)<br>27 (62.8%)<br>6 (14.0%)<br>5 (11.6%) | .181 |
| Fiziksel Olarak Zorlayıcı İş<br>Evet<br>Hayır | 14 (34.1%)<br>27 (65.9%) | 24 (55.8%)<br>19 (44.2%) | .046 |
| Sigara Kullanımı<br>Evet<br>Hayır | 27 (65.9%)<br>14 (34.1%) | 24 (55.8%)<br>19 (44.2%) | .346 |
| Alkol Tüketimi<br>Evet<br>Hayır | 18 (43.9%)<br>23 (56.1%) | 14 (32.6%)<br>29 (67.4%) | .285 |
| Medeni Hali<br>Evli<br>Evli Olmayan | 34 (83.3%)<br>7 (16.7%) | 36 (83.7%)<br>7 (16.3%) | .922 |

**ortalama ± standart sapma*

## SB-103

## Karpal Tünel Serbestlenmesi ve Tetik Parmak Gelişimi Arasındaki İlişki

Ömer Faruk Genç, Hande Akdeniz, Gökçe Yıldıran, Zekeriya Tosun

*Selçuk Üniversitesi Tıp Fakültesi, Plastik Rekonstruktif ve Estetik Cerrahi Anabilim Dalı, Konya*

**Amaç:** Karpal tünel serbestleme cerrahisinden sonra hastaların %0.4-31.7'sinde tetik parmak geliştiği bildirilmiştir (1). Fleksör retinakulum serbestlenmesine bağlı olarak A1 pulley üzerinde yük artışı ile açıklanabilen bu durum konusunda literatürde yeterli kanıt yoktur ve tetik parmak karpal tünel serbestleme cerrahisinin bir sonucu olarak kabul edilemez. Bu çalışmanın amacı, kliniğimizdeki karpal tünel sendromu ve tetik parmağın birlikte görüldüğü hastaların incelenmesidir.

**Materyal-Metod:** 2017-2024 tarihleri arasında hem tetik parmak hem de karpal tünel sendromu nedeni ile kliniğimizde opere edilen hastalar retrospektif olarak çalışmaya dahil edildi. Hastaların yaş, cinsiyet, KTS ve TP'ın birliktelik önceliği, TP olan parmağın hangisi olduğu kaydedildi.

**Bulgular:** Yaş ortalaması 52 olan 15 hasta değerlendirildi. Hastaların %73,3'ünde (n=11) hem karpal tünel hem de tetik parmak cerrahisi aynı seansta yapılmıştı. Hastaların %20sinde ise (n=3) karpal tünel serbestleme cerrahisinden sonra tetik parmak geliştiği gözlenmiştir. Bu hastalardan ikisi erkek idi. %6,6 hastada (n=1) ise tetik parmak cerrahisinden sonra KTS ameliyatının yapıldığı gözlendi.

**Tartışma:** Bir hastada görülen TP cerrahisinden sonra KTS cerrahisi yapılmış olmasını, TP semptomlarının daha baskın olması sebebi ile KTS tanısına yönelinmemiş olunmasına bağlıyoruz. KTS cerrahisini takiben TP gelişmesi %20 hastada rastlanmış olup literatürdeki verilerle uyumludur (1). Hombal ve ark. da bu oranı %22 olarak ifade etmişlerdir ve çalışmamızın verileri ile uyumludur (2). Ancak hastalarımızın büyük bölümünde her iki hastalık eş zamanlı ortaya çıkmıştır. Bu, literatürdeki fleksör retinakulum serbestlenmesi sebebi ile tendonların volare sublukse olması hipotezini desteklememektedir. TP ve KTS eşzamanlı görüldüğü hastalar literatürde %0.2-22 oranında bildirilmiştir (3). Çalışmamızın tek merkezli olması, bir kısıtlılığı olabilir. Yu-Chieh Lo ve ark. (4) KTS ameliyatı sonrası Tetik parmak gelişimini sıklık sırası ile 1-3-4. parmaklarda belirlemişken, çalışmamızda bu sıra 1-4. parmaklar olarak belirlenmiştir. Sonuç olarak KTS ve TP'ın bir arada olmayı seven iki hastalık olduğunun akılda tutularak muayenenin yapılması gerektiğini öneriyoruz

### Kaynaklar

1. Lo YC, Lin CH, Huang SW, Chen YP, Kuo YJ. High incidence of trigger finger after carpal tunnel release: a systematic review and meta-analysis. Int J Surg. 2023 Aug 1;109(8):2427-2434. doi:

10.1097/JS9.0000000000000450. PMID: 37161585; PMCID: PMC10442144.

2. Hombal JW, Owen R. Carpal tunnel decompression and trigger digits. Hand. 1970 Sep;2(2):192-6. doi: 10.1016/0072-968x(70)90022-7. PMID: 5520745.

3. El-Hadidi, Shaher. "Is there a relation between carpal tunnel syndrome and trigger finger?." BMC Proceedings. Vol. 9. No. Suppl 3. London: BioMed Central, 2015.

4. Lo YC, Lin CH, Huang SW, Chen YP, Kuo YJ. High incidence of trigger finger after carpal tunnel release: a systematic review and meta-analysis. Int J Surg. 2023 Aug 1;109(8):2427-2434. doi: 10.1097/JS9.0000000000000450. PMID: 37161585; PMCID: PMC10442144.

**Anahtar Kelimeler:** Karpal Tünel Sendromu, Karpal Tünel Serbestlenmesi, Tetik Parmak

## SB-104

## Orbita Taban Fraktürlerinin Rekonstrüksiyonunda Kullanılan Polikaprolakton Orbital İmplantların Yeni Kemik Oluşumu ve Klinik İyileşme Üzerine Etkilerinin Retrospektif İncelenmesi

Mehmet Arda Yavuz[1], Etkin Boynuyoğun[1], Habib Eser Akkaya[2], Uğur Koçer[1]

*[1]Ankara Eğitim ve Araştırma Hastanesi, Plastik Rekonstrüktif ve Estetik Cerrahi Kliniği, Ankara*
*[2]Ankara Eğitim ve Araştırma Hastanesi, Radyoloji Kliniği, Ankara*

**Giriş:** Orbita taban fraktürleri (OTF), periorbital travmalar sonrasında meydana gelen, hastalarda diplopi, ekstraoküler kas hareket kısıtlılığı, enoftalmus gibi fonksiyonel ve estetik sorunlara yol açabilen patolojilerdir. OTF'ler klinik ve radyolojik özellikleri çerçevesinde hasta bazlı değerlendirilip, konservatif olarak takip edilebilmekte veya orbita taban rekonstrüksiyonu amacıyla opere edilebilmektedir. Orbita taban rekonstrüksiyonunda otolog kemik, kıkırdak ve fasya greftleri gibi biyolojik materyaller veya polikaprolakton, titanyum, poli-L-laktik asit, polidiaksonon gibi alloplastik materyaller kullanılabilmektedir. Literatürde orbita taban rekonstrüksiyonunda kullanılan çeşitli materyallerin sonuçlarını bildiren çalışmalar bulunmasına karşın, klinik pratikte üzerinde uzlaşılmış, altın standart bir materyal bulunmamaktadır. Materyal seçimi genel olarak hasta özelinde cerrahın tercihine bırakılmaktadır. Polikaprolakton biyolojik olarak yavaş rezorbe olan, bu sürede osteokondüktif özelliği sayesinde yeni kemik formasyonuna imkân veren, yumuşak yapılısıyla beraber dayanıklı, nonallerjenik biyo-uyumlu, kullanımı kolay, şekillendirilebilir sentetik bir rekonstrüksiyon materyalidir. OsteomeshTM (Osteopore, Singapur) polikaprolakton yapılı orbital implantlardır. Literatürde polikaprolakton yapılı implantların klinik sonuçlarını inceleyen çok kısıtlı sayıda çalışma olmakla birlikte, orbita tabanında kullanıldığında yeni kemik formasyonun radyolojik olarak niceliksel verilerle değerlendirildiği bir çalışmaya rastlanılmamıştır. Bu bağlamda amacımız, OTF rekonstrüksiyonunda kullanılan polikaprolakton yapılı implantların klinik sonuçlarını ve orbita tabanında yeni kemik formasyonunu radyolojik olarak değerlendirerek ortaya koymaktır.

**Yöntem-Gereç:** Kliniğimizde 2019-2024 yılları arasında OTF tanısı ile opere edilmiş ve polikaprolakton yapılı OsteomeshTM implant ile orbita taban rekonstrüksiyonu uygulanmış hastalar retrospektif olarak tarandı. Takip süresi 1 yıldan az olan, operasyon sonrası en az altıncı ay ve sonrası kontrol Bilgisayarlı tomografi(BT) görüntülemesi olmayan, kompleks orbital fraktürü bulunan, ciddi bulbus okuli hasarı eşlik eden, bilinen yara ve kemik iyileşme bozukluğu olan, 18 yaşından küçük ve 70 yaşından büyük hastalar çalışmadan dışlandı. Hastalara dair demografik

veriler, travma etiyolojisi ve operasyonda kullanılan insizyon verileri, hastaların operasyon öncesi ve sonrası dönemdeki enoftalmus, diplopi, ekstraoküler kas hareket kısıtlılığı ve infraorbital hipoestezi gibi klinik semptom ve bulgularına dair veriler toplandı. Bununla beraber inflamasyon, enfeksiyon, ekspozisyon gibi implanta bağlı komplikasyonlar tarandı. Hastaların operasyon öncesi ve operasyon sonrası en güncel BT görüntüleri çalışmaya dahil nöroradyolog tarafından değerlendirildi. Operasyon öncesi BT görüntülerinde; orbita tabanındaki defekt alanı, enoftalmus, orbital içeriğin herniasyon varlığı ve içeriği değerlendirildi. Orbital defektin boyutu koronal kesit BT görüntülerinde her bir kesitteki defekt uzunluklarının ölçülerek toplanması ardından kesit kalınlığı ile çarpılması ile hesaplandı. BT görüntülerinde enoftalmus varlığı aksiyel BT kesitlerinde lateral orbital rimler düzeyinden geçen hat ile korneanın en uç noktasına çizilen dik mesafenin ölçümü ile yapıldı ve her iki göz arasındaki farkın >2mm olduğu defektlerde enoftalmus pozitif olarak kabul edildi. Ameliyat sonrası 6. ayda yapılan BT görüntülemesinde, yeni kemik oluşumu ve rezidü defektif alan ile enoftalmus değerlendirildi.

**Bulgular:** Tarama sonrasında kriterlere uygunluk sağlayan 28'i erkek 6'sı kadın toplam 34 hasta çalışmaya dahil edildi. Hastaların ortalama yaşı 34.8, ortalama operasyon günü yaralama sonrası 8.8 gün, operasyon sonrası kontrol BT görüntülerinin çekim zamanı ortalaması 22.5 ay olarak kaydedildi. 22 hastada darp, 4 hastada yüksekten düşme, 6 hastada trafik kazası, 2 hastada iş kazası travma etiyolojisi olarak izlendi. Operasyon öncesi 8 hastada diplopi, 12 hastada ekstraoküler kas hareket kısıtlılığı, 21 hastada hipoestezi mevcut olmasına karşın hiçbir hastada klinik enoftalmus izlemedi. 33 hastada unilateral olmakla birlikte bir hastada bilateral OTF mevcuttu ve toplam 35 adet OTF değerlendirildi. Operasyonlarda 20 hastada subsilier 14 hastada transkonjonktival insizyon kullanıldığı izlendi. Preoperatif BT incelemelerinde 24 hastada yağ herniasyonu, 10 hastada kas ve yağ herniasyonu görülmekle birlikte hiçbir hastada enoftalmus görülmedi. Preoperatif BT incelemelerinde orbita tabanındaki defekt alanı ortalaması 1.25 cm2 (0.3cm2 min, 2.9cm2 maks), postoperatif kontrol BT incelemesinde rezidü defekt alanı ortalaması 0.34 cm2(0 cm2 min, 1,24 cm2 maks) olarak izlendi. Tüm hastalarda yeni kemik oluşumu radyolojik olarak izledi ve defekt alanında kemikleşmeye bağlı küçülme istatistiksel olarak anlamlı olarak bulundu($p<0.05$). Hastalarda defektlerin ortalama %74.2(%20.2 min, %100 maks) oranında yeni kemik oluşumu sonrası küçüldüğü görüldü. Defekt alanındaki küçülme oranın; preoperatif defektin boyutu ve kontrol BT'nin zamanı ile arasında istatistiksel olarak anlamlı bir fark bulunamadı($p>0.05$). 12 hastada defektlerin tamamen kemikleşerek iyileştiği izlendi ve bu hastalardan defekt alanlanları ortalaması 0.7 cm2, en büyüğü ise 1.06 cm2'idi. Klinik takiplerinde 1 hastada diplopi, 9 hastada hipoestezi şikayetlerinin devam ettiği izlendi. Takiplerinde hiçbir hastada ekstraoküler kas hareket kısıtlılığı ve enoftalmus görülmedi. Subsilier insizyon kullanılan bir hastada operasyon sonrası ektropiyon izlendi. Hiçbir hastada implanta bağlı komplikasyon izlenmedi.

**Sonuç:** Osteomesh orbita tabanında uzun süreli doku desteği sağlayan ve yeni kemik oluşumuna iskele oluşturan, eriyebilen ve implanta bağlı komplikasyon oranları düşük olması nedeniyle, OTF rekonstrüksiyonunda tercih edilebilecek önemli bir alternatif olarak akılda tutulmalıdır

**Anahtar Kelimeler:** orbita taban fraktürü, polikaprolakton, orbita taban rekonstrüksiyonu

*Şekil 1*

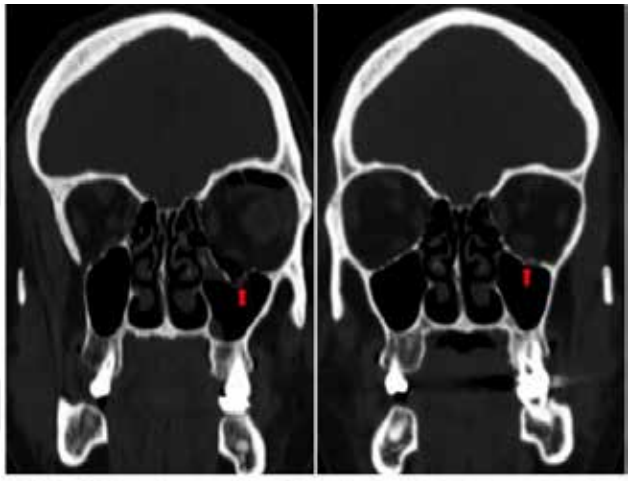

**Şekil1:** 36 yaş kadın hasta, darp sonrası sol infraorbital duvarda fraktüre yönelik polikaprolakton orbital implant ile rekonstrüksiyon sağlanan hastanın preoperatif BT (sol) ve postoperatif 46. ay (sağ) kontrol BT görüntüsü. Defektin yeni kemik oluşumu sonrası tamamen kapandığı izlenmekte.

*36 yaş kadın hasta, darp sonrası sol infraorbital duvarda fraktüre yönelik polikaprolakton orbital implant ile rekonstrüksiyon sağlanan hastanın preoperatif BT (sol) ve postoperatif 46. ay (sağ) kontrol BT görüntüsü. Defektin yeni kemik oluşumu sonrası tamamen kapandığı izlenmekte.*

*Tablo 1*

| | |
|---|---|
| Preoperatif Defekt Boyutu | |
| >2 cm2 | 8 |
| 1 - 2 cm2 | 11 |
| <1 cm2 | 16 |
| Ortalama | 1.25 cm2 |
| Postoperatif Defekt Boyutu | |
| >1 cm2 | 2 |
| 1 - 0.5 cm2 | 13 |
| 0 cm2 | 12 |
| Ortalama | 0.34 cm2 |
| Defekt İyileşme Yüzdesi | |
| %100 | 12 |
| %99 – 90 | 2 |
| %89 – 75 | 6 |
| %75 - 50 | 19 |
| <%50 | 6 |
| Ortalama | %74.2 |
| Bulgu ve Semptomlar | |
| Diplopi | 8(preop) - 1(postop) |
| Ekstraoküler Kas Hareket Kısıtlılığı | 12(preop) - 0(postop) |
| Hipoestezi | 21(preop) - 9(postop) |
| Enoftalmus | 0(preop) - 0(postop) |

*Radyolojik ve klinik sonuçlar*

## SB-105

## Pediatrik İzole Blow Out Fraktürüne Yaklaşım: Klinik Tecrübelerimiz

Volkan Özel, Mehmet Bayram, Mehmet Nesim Güney, Servan Dağ, Serkan Erbatur, Mehmet Fatih Akkoç

*Dicle Üniversitesi Plastik,Rekonstrüktif ve Estetik Cerrahi ABD*

**Giriş:** Tüm pediatrik kırıkların %1-15'ini yüz kırıkları, bunların ise %3-45'ini orbita fraktürleri oluşturmaktadır (1,2). Pediatrik orbita taban fraktürlerinin etiyolojisinde en çok (sırasıyla) kavga, yüksekten düşme ve trafik kazaları rol oynamaktadır (3,4). Orbita rim kırıklarının eşlik etmediği orbita taban fraktürleri 'izole orbita taban fraktürü' olarak isimlendirilmektedir. Pediatrik orbital büyüme oküler gelişim ile ilişkilidir, 8 yaşında sonlanır ve bebeklik döneminin ilk 2 yılında en hızlıdır (5). Orbital kırıkların klinik seyrine gelişmemiş sinüsler, kemiğin yumuşaklığı, orta yüzde yer alan yumuşak doku yoğunluğu yön vermektedir. Orbitanın, ön taraftan gelen darbeler karşısında basınç artışıyla birlikte yükselen infraorbital gerilim, çoğunlukla izole orbita taban fraktürü ile sonuçlanır, tabanı kırılan orbitadan maksiller sinüs boşluğuna yumuşak doku herniasyonu gerçekleşir (6,7). Pediatrik kemikler yetişkinlerinkine göre daha yumuşak ve esnektir. İzole orbita taban fraktüründe (trapdoor kırığı) çoğu zaman blowout, inferiora doğru konumlanır, bu durumda orbita içeriğinde yumuşak yapılar fraktür hattında sıkışarak iskemiye uğrar.

**Materyal-Metod:** Pediatrik izole blow out fraktürü nedeniyle 1 Ocak 2018 ile 31 Ağustos 2023 tarihleri arasında kliniğimize başvuran,takip ve tedavi edilen yaşları 5 ile 16 arasında değişen 19' u kadın,11' i erkek 30 hasta çalışmamıza dahil edildi. Fraktür etyolojisi %20'si kavga, darp ve çarpışma, %26.7'si trafik kazası, %30 yüksekten düşme, %23.3 eşek tepmesi veya köpek ısırığı kaynaklıydı. %56.7'sinde sağ blowout, %43.3'ünde sol blowout fraktürü vardı. Pediatrik orbita fraktürlerinin tanılanmasında bilgisayarlı tomografi (CT) altın standarttır. Bu çalışmada optik sinir hasar şüphesi olmayan hastalarda tanılama amaçlı CT kullanımı tercih edilmiştir. Hastaların %80' ına cerrahi tedavi uygulandı, %20'si konservatif yöntemler ile tedavi edildi. Hastaların %26.7'sinde kıkırdak grefti, %20'sinde Titanyum mesh plak, %10'unda kemik grefti, %3.3'ünde Medpor® bioimplant uygulandı; konservatif yöntemle takip edilen %20 hastaya ise herhangi bir materyal kullanılmadı.

**Cerrahi Teknik:** Kliniğimizde kullandığımız cerrahi yol haritasında; izole orbita taban fraktür hattında prolapsus varlığı, blowoutun inferiora konumlanması ve görme sorunlarına odaklanlır. Bu sorunların hiçbiri yoksa periyodik BT'ler ile hasta takip edilir. BT ile saptanmış yumuşak doku herniasyonu veya blowoutun farklı bir yere konumlanmasına ek olarak veya bunlardan bağımsız olarak görme sorunlarının olması cerrahi tedavi için bir endikasyon olma özelliği taşır. Bu spesifik bulguların en az birinin varlığı cerrahi planlanması için yeterlidir. Cerrahi kesinleştikten sonra ikinci aşama ameliyat sırasında materyal kullanılıp kullanılmayacağına karar verilmesidir. Bu kapsamda 1 cm'den küçük defektlerde doku prolapsusu giderilip tekrar herniasyon oluşturabilecek kemik kaybı olmadığı için greft kullanımı düşünülmez; bu durumda ameliyat sırasında yapılan zorlu düksiyon testinin doğal çıkması halinde materyal kullanımı gerekmez. Materyal seçimi ise defekt bölgesinin 1 ile 1.5 cm'den büyük veya küçük olması ile belirlenir. Bu doğrultuda 1 ile 1.5 cm'nin altındaki defektlerde yeterli kıkırdak donörü var ise greft düşünülebilir. Donör kıkırdak eksikliği ve/veya multitravma varlığında Medpor® bioimplant uygulanabilir. Defekt bölgesinin 1 ile 1.5 cm'den büyük olması durumunda anterior superior iliac spine, greft için donör saha olarak kullanılabilir. Ancak multitravma ve/veya donör saha yetersizliğinde titanyum mesh plak ve mikrovida uygulanabilir.

**Tartışma:** Bradikardi, mide bulantısı ve kusma ile sonuçlanan bu bir dizi süreçte trigeminal sinirin neden olduğu vagal uyarı okülokardiyak refleks gelişimi için predispozandır (8). Bahsi geçen anatomik yakınlıklar bu semptomların varlığında trapdoor fraktürlerinin birer öngördürücüsü olabilir. Buna karşın trapdoor fraktürlerinin neden olduğu rezidüel diplopi, sıkışmış orbital yumuşak dokuların iskemi maruziyetini gösterdiği için gecikmiş cerrahi tedaviye dikkat çekmektedir. Hızlı müdahale edilmeyen trapdoor fraktürleri göz kaslarını da içine alan yumuşak orbital yapılarda nekroza, fibrozise yol açabilir; diplopi ya da bakış kısıtlılıkları gelişebilir. Orbita ve çevresindeki kas yapılarda iskemi gelişimi irreversible olarak 3-6 saat içinde gerçekleşir (9). Bu kapsamda orbita taban fraktürlerinin cerrahi tedavisi 6 saatten çok daha kısa bir süre içinde yapılmalıdır. Ekstraoküler içeriğin sıkıştığı (entrapped) pediatrik trapdoor fraktürleri acil (0-48 saat içinde) ve erken (3 ile 14 gün arasında) cerrahi müdahale ideal yaklaşım olarak pozisyonunu korumaktadır. Hastalarımızın büyük çoğunluğuna acil cerrahi (%73.3), bir kısmına erken cerrahi (%6.7) uygulandı. Acil cerrahi uygulanmış olan hastaların bazılarında geçen süreye karşın semptomlardan bazıları görülmeye devam ediyordu. Bu çalışmada orbita taban fraktürü olan çocuk hastaların %26.7'sinde bulantı-kusma, %23.3'ünde bradikardi, %16.7'sinde diplopi, %33.3'ünde subkonjonktival kanama, %13.3'ünde white eye, %33.3'ünde parestezi, %10'unda skleral show vardı. Semptomların maksimum iyileşme süresi bulantı kusma için 5 gün, bradikardi için 3 gün,subkonjonktival kanama için 12 gün, parestezi için 360 gün olarak kaydedildi. 360. günde whiteeye ve skleralshow'u; 500. günde diplopisi devam eden hasta vardı.

**Sonuç:** Pediatrik izole orbita taban fraktürlerinin benzersiz doğasının iyileşme sürecine yansıları oldukça tartışmalı tedavi yöntemlerinin ortaya çıkmasına neden olmuştur. Acil ve erken cerrahi tedavi dönemini kaçırmış çocuk hastalarda kendi seyrine bırakılmış geç tedavilerin başarılı sonuçlar vermesi hasta ile ilişkili faktörlerin iyileşme sürecini etkilediğine dikkat çekmektedir. Pediatrik izole orbita taban fraktürlerinin ve etkilenen kas/yumuşak doku hasarının boyutu ne olursa olsun acil ve erken müdahale altın standart olma özelliğini bu çalışmada da korumuştur.

**Kaynaklar:**

1. Koornneef, Leo. Sectional Anatomy of the Orbit, Amsterdam. Aeolus Press, 1981.

2. Posnick JC, Wells M, Pron GE. Pediatric facial fractures: evolving patterns of treatment. J Oral Maxillofac Surg 1993;51:836-44.

3. Bera, R. N., Tiwari, P., & Pandey, V. (2022). Does early treatment of paediatric orbital fracture offer any advantage in terms of post-operative clinical outcomes. Journal of Maxillofacial and Oral Surgery, 1-9.

4. Tsyeng, N. K., Omar, M., Ab Rahman, R., & Ab Rahman, S. (2024). Bradycardia, headache, and vomiting in a child after a fall. bmj, 384.

5. Escaravage GK, Dutton JJ. Age related changes in the pediatric human orbit on CT. Ophthal Plast Reconstr Surg 2013;29:150–6.

6. Barh, A., Swaminathan, M., & Mukherjee, B. (2018). Orbital fractures in children: clinical features and management outcomes. Journal of American Association for Pediatric Ophthalmology and Strabismus, 22(6), 415-e1.

7. Heggie, A. A., Vujcich, N. J., Shand, J. M., & Bordbar, P. (2015). Isolated orbital floor fractures in the paediatric patient: case series and review of management. International journal of oral and maxillofacial surgery, 44(10), 1250-1254.

8. Bansagi ZC, Meyer DR. Internal orbital fractures in the pediatric age group: characterization and management. Ophthalmology 2000;107:829-36.

9. Mehta VJ, Chelnis JG, Chen Q, Mawn LA (2018) Effect of time to operative intervention on motility outcomes following orbital floor fracture repair in children. Ophthalmic Plast Reconstr Surg 34(4):351–354

**Anahtar Kelimeler:** Orbita taban kırığı, Pediatrik izole blow out fraktürleri, Trapdoor, Entrapment, Okülo-vagal semptomlar

*Blowout*

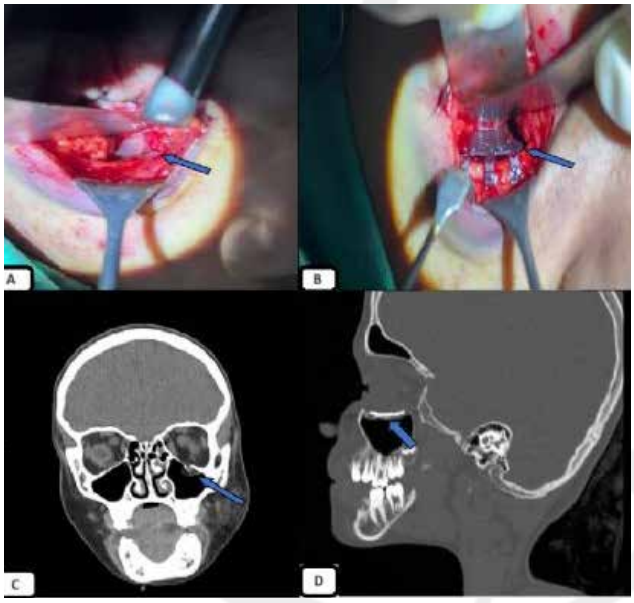


*A-B: Künt travma nedeniyle 16 yaşındaki erkek çocuğunda izole orbita taban kırığı gelişmiştir. Orbita tabanına konulan Titanyum mesh plak mikrovida ile infraorbitral rime fikse edildi. C: Trafik kazası sonrası sol gözde trapdoor ve blowout fraktürü gelişmiş 10 yaşında bir kız çocuğuna ait koronal BT görüntüsü yer almaktadır. Orbita tabanındaki fraktürden inferior rektus kasının ve yumuşak dokuların maksiller sinüse doğru sıkıştığı ve herniye olduğu izlenmektedir. D: Yüksekten düşme sonrası sağ gözde izole orbita taban kırığı olan 8 yaşındaki kız çocuğunun kırık hattının Titanyum mesh plak ile onarımından 9 ay sonraki kontrol BT görüntüsü yer almaktadır.*

*Pediatrik İzole Orbita Taban Fraktürlerinde Görülen Semptomların İyileşme Süresi*

| SEMPTOMLAR | MİN. İYİLEŞME SÜRESİ | MAX. İYİLEŞME SÜRESİ |
|---|---|---|
| Bulantı-kusma | 1 gün | 5 gün |
| Bradikardi | 1 gün | 3 gün |
| Diplopi | Postoperatif 4. saat | 500. günde devam ediyor |
| Subkonjonktival kanama | 4 gün | 12 gün |
| White eye | 12 saat | 360. günde devam ediyor |
| Parestezi | 1 ay | 360 gün |
| Skleralshow | 1 ay | 360. günde devam ediyor |

## SB-106
## Pediatrik Orbita Taban Kırıklarının Yönetimi ve Tedavi Algoritması

Batuhan Temiz, Etkin Boynuyoğun, Mehmet Arda Yavuz, Uğur Koçer

*Ankara Eğitim ve Araştırma Hastanesi*

**Giriş:** Orbita taban kırıkları, pediatrik maksillofasiyal fraktürler arasında nadir görülmesine karşın klinik açıdan önemli bir yer tutmaktadır. Bu kırıklar, orbital içeriğin maksiller sinüs boşluğuna prolapsusunu takip eden enoftalmus ve diplopi gibi ciddi komplikasyonlara yol açabilir. Pediatrik popülasyonda orbita taban fraktürleri, çocukların yüz kemiklerinin anatomik ve mekanik farklılıkları nedeniyle erişkinlere göre farklı klinik özellikler göstermekte ve özelleşmiş yönetim stratejileri gerektirir. "Trapdoor fraktürü" ve "White eyed blowout fraktürü" pediatrik hastalarda karşılaşılan özellikli klinik tablolardır. Bu tabloların teşhisi ve tedavisi pediatrik hastalarda özellikle önem arz etmektedir. Literatürde pediatrik orbita taban fraktürlerinin tedavisi için uzlaşılmış bir algoritma bulunmamaktadır.

Çalışmanın amacı, 6 yıl içerisinde pediatrik orbital taban fraktürü nedeniyle kliniğimize başvuran hastaların, radyolojik değerlendirmelerini, klinik takiplerini ve tedavi sonuçlarını ortaya koyarak cerrahi ihtiyacı olabilecek pediatrik popülasyonun belirlenmesi, komplikasyonların önlenmesi ve tedavi yönetim süreçlerine katkı sağlamaktır.

**Materyal-Metod:** Etik kurul onayının (E-24/132) alınmasını takiben 2018-2024 yılları arasında kliniğimize yapılan başvurular retrospektif olarak incelendi. Çalışmaya, 18 yaşından küçük olup izole orbita taban kırığı tanısı almış olan ve en az 6 aylık klinik takibi olan hastalar dahil edilmiştir. Hastaların demografik verileri, yaralanma etyolojileri, fraktür bilgileri, radyografik verileri, fizik muayene bulguları, oftalmolojik ölçümler, gelişen komplikasyonlar, cerrahi ve medikal müdahaleler, cerrahi zamanlaması, kullanılan materyaller ve takip verileri değerlendirilmiştir. Radyografik değerlendirme için bilgisayarlı tomografi (BT) taramaları kullanılmıştır. Fraktür karakteristiği, taban defekt uzunluğu ve genişliği, orbital taban uzunluk ve genişliği, bu ölçümlerin birbirine oranları, trapdoor varlığı, ve yumuşak doku içeriklerinin herniasyonu gibi kriterler analiz edilmiştir

**Bulgular:** Çalışmaya dahil edilme kriterlerine uyan toplam 53 pediatrik orbital taban fraktürü hastası çalışmaya dahil

edilmiştir. Travma etyolojileri 18 hastada darp, 18 hastada spor yaralanması, 13 hastada trafik kazası, 4 hastada düşme olarak gözlendi. Hastaların 39'si erkek 14'si kadındı. Fraktür karakteristiği sınıflandırmasında 20 hastada non-deplase, 20 hastada minimal deplase, 9 hastada trapdoor, 2 hastada deprese ve 2 hastada blowout fraktürü izlendi. Travma yönüne bakıldığında 33 hastada sağ orbital travma görülürken 20 hastada sol orbital travma izlendi. 14 hasta opere edilirken 39 hasta takip edildi. Takip grubunda hiçbir hastada göz hareket kısıtlığı ve diplopi yoktu. Opere edilen grupta 6 hastada akut enoftalmi, 11 hastada diplopi mevcutken 10 hastada göz hareket kısıtlılığı izlendi. Göz hareket kısıtlılığı, diplopi, bulantı ve kusma semptomları, trapdoor kırıklarıyla istatiksel olarak anlamlı biçimde beraber görülmektedir ($p<0.05$). Opere hasta grubunda orbital taban defekti genişliği / orbital taban genişliği oranı 0,523 olarak ölçülürken bu oran takip grubunda 0,292 olarak bulunmuş olup aradaki fark istatistiksel olarak anlamlı bulundu ($p<0.05$). Opere hasta grubunda orbital taban defekt uzunluğu / orbital taban uzunluğu oranı 0,462 olarak ölçülürken bu oran takip grubunda 0,247 olarak bulunmuş olup aradaki fark istatistiksel olarak anlamlı bulunmuştur ($p<0.05$). Opere edilen grupta yaş ortalaması 12,4 iken, konservatif olarak takip edilen grupta yaş ortalaması 15,6 olarak bulunmuş olup, aradaki fark istatistiksel olarak anlamlı bulunmuştur ($p<0.05$). Opere hasta grubunda travma -operasyon intervali ortalama 49,7 saat olarak saptandı. Tüm onarımlarda transkonjunktival yaklaşım tercih edildi. Orbital taban defektine yönelik yapılan onarımlarda 10 hastada emilebilir osteopor mesh, 4 hastada titanyum mesh ile onarım sağlandı.

**Sonuçlar:** Pediatrik orbital taban kırıkları farklı özelliklere sahip olmakla birlikte hastaların başvuru semptomlarının, kırık paternlerinin ve tedavi yönetimlerindeki farklılıklar nedeniyle tedavi kararı cerrahlar için tartışmalı olabilmektedir. Bulantı, kusma, kısıtlı ekstraoküler hareketlilik ve diplopi, trapdoor kırıkları için yönlendirici klinik bulgulardır ve aynı zamanda BT görüntülemesi değerlendirilerek klinikle ilişkilendirilmelidir. Kalıcı orbital disfonksiyonu önlemek için interdisipliner iş birliği, hızlı tanı ve zamanında cerrahi müdahale esastır.

**Anahtar Kelimeler:** Blow-out, Orbita taban fraktürü, Pediatrik, Trapdoor

*Coronal BT kesiti ve Preop Fotoğraf*

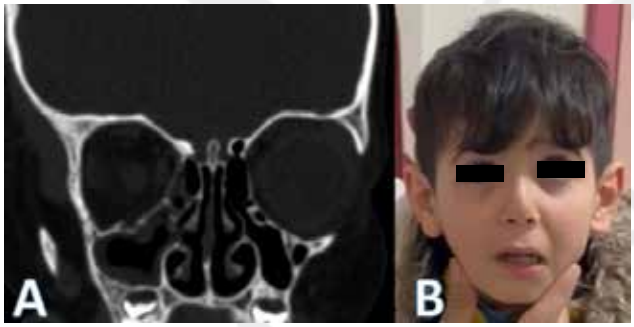


*A) 4 yaş erkek, düşme sonrası sağ trapdoor fraktürü Coronal BT kesiti B) Hastanın preop göz hareket kısıtlılık muayenesi*

*Fraktür Karakteri*

| | Opere | Takip | Total |
|---|---|---|---|
| Minimal Deplase | 1 | 19 | 20 |
| Non-Deplase | 0 | 20 | 20 |
| Trapdoor | 9 | 0 | 9 |
| Deprese | 2 | 0 | 2 |
| Blow-Out | 2 | 0 | 2 |
| | | | 53 |

## SB-107

## Zigomatik Kemik Kırıklarında Bilgisayar Destekli Üç Boyutlu Bir Matematiksel Değerlendirme Yöntemi Olarak Karekök Ortalama Değeri İle Tek Nokta Fiksasyon Cerrahisinin Değerlendirilmesi

Mehmet Fatih Okyay

*Mehmet Fatih Okyay Muayenehanesi, 07230, Güzeloba, 2408 No:10 Antalya*

Amaçlar: Çalışmamızda, bilgisayar destekli ayna görüntüsü üst üste bindirme yöntemiyle karekök ortalama değeri (RMS) ile zigomatikomaksiller kırıklarda tek nokta fiksasyon yönteminin sonuçlarının araştırılması amaçlanmıştır. Yöntemler: Çalışmamız, tek bir cerrah tarafından zigomatikomaksiller kompleks kırık hastalarında (n=18) tek nokta fiksasyon cerrahisinin sonuçlarını kapsamaktadır. Ameliyat öncesi ve sonrası BT tarama görüntülerinin sanal üç boyut (3B) verileri Slicer açık kaynak kodlu yazılımı tarafından elde edilmiştir. Slicer tarafından RMS verileri elde etmek için sagittal plan üzerinden ayna görüntüsü üst üste bindirme yöntemi kullanılmıştır. Ameliyat öncesi BT tarama görüntülemesinde hasarsız tarafın kırık tarafa ayna görüntüsü üst üste bindirilmesi, grup B veya kırık grubu olarak adlandırılmıştır. Ameliyat sonrası zigomatik kemiğin uzaysal konumunu incelemek için, cerrahi olarak tamir edilen tarafın ameliyat sonrası görüntüsünün ameliyat öncesi kırık tarafa üst üste bindirilmesi, grup R veya onarım grubu olarak değerlendirilmiştir. Ameliyat sonrası verilerde travmatik olmayan tarafın fiksasyon sonrası 3B üzerine üst üste bindirilmiş ayna 3B görüntüleri, grup M veya ayna grubu olarak kaydedilmiştir. Slicer ile elde edilen grupların RMS sapma değerleri istatistiksel olarak karşılaştırılmıştır. Shapiro-Wilk testi ve t-test kovaryans analizi ile veri dağılımının tüm gruplarda benzer olması cerrahi sonuçların benzer, olağan ve başarılı anlamına geldiğini göstermektedir ($p>0,05$).

Sonuçlar: Grupların Shapiro-Wilk testi her grup için verilerin normal dağılım gösterdiğini ve aralarında fark olmadığını ortaya koymuştur ($p>0,05$). Gruplar arasında karşılaştırma yapmak için eşleştirilmiş t-test kovaryans analizi deney grupları arasında istatistiksel olarak benzer veri dağılımı göstermiştir ($p>0,05$).

Sonuç: Milimetrik hataları bile onaylamayan maksillofasiyal cerrahinin doğası göz önüne alındığında, üç boyutlu değerlendirme ve hassas matematiksel ölçümlere izin verdiği için ortalama karekök sapmasının standart hale geleceğine inanıyoruz. Ayrıca, güncel literatüre uygun olarak, bu çalışma büyük vaka serilerinde tek nokta fiksasyon yönteminin kullanımını artırarak gelecekteki çalışmalara öncülük edebilir. Çünkü bu yöntem görünür

bir iz olmadan zigomatik kemik kırıklarının onarımına imkan tanır. Yanısıra, alt göz kapağı cerrahisi içermediği için zigomatik kemik onarım cerrahilerinde görülen alt göz kapağı komplikasyonlarını doğal olarak önler.

Anahtar Kelimeler: tomografi, fraktür, maksillofasiyal, RMS, zigoma

*RMS ölçümü*

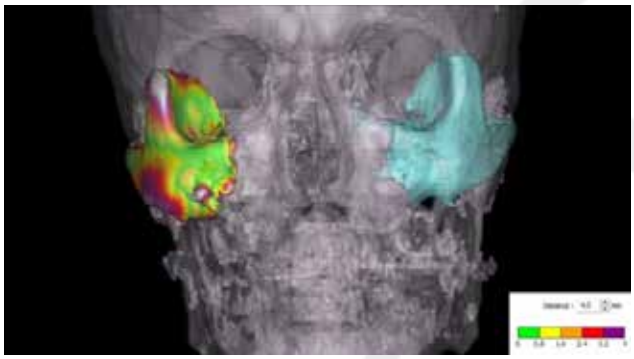

*Üst üste bindirme ve RMS sapmasının belirlenmesi (sağ alt köşe: Renkli RMS sapma ölçeği).*

*Eşleştirilmiş t-testi*

| | Vaka Sayısı | Ortalama | Standart Sapma | Standart Hata |
|---|---|---|---|---|
| Grup B | 15 | 5.2973 | 2.46528 | 0.63666 |
| Grup R | 15 | 5.5993 | 2.70028 | 0.69721 |
| | | | t=1.786 | p=0.096 |

*Kovaryans (benzer dağılım) analizi sonuçları*

## SB-108

## Kraniyosinostoz Hastalarında Estetik Sonuçların Değerlendirilmesi

Süleyman Yıldızdal[1], İbrahim Vargel[2]

*[1]Ankara Eğitim ve Araştırma Hastanesi, Plastik Rekonstrüktif ve Estetik Cerrahi Kliniği, Ankara*
*[2]Serbest Hekim*

**Giriş:** Kraniyosinoztoz kafa kemikleri arasındaki sütürlerin erken kapanmasına bağlı olarak oluşur ve sıklığı yaklaşık 10.000'de 4tür. Kraniyosinostoz hastalarında tekli veya çoklu sütür etkilenimi olabilir, bu hastalar sendromik veya izole sinostoz olarak karşımıza gelebilir. Sütür sinostozuna bağlı bu hastalarda estetik olarak kafa şekil bozukluğu oluşur, fonksiyonel olarak kayıplar olabilir ve kafa içi basıncı artabilir. Hem estetik hem de fonksiyonel kayıplar sendromik hastalarda sendromik olmayanlara göre daha sık görülür. Cerrahi olarak bu hastalarda posterior distraksiyon, frontoorbital ilerletme, total kalvaryal şekillendirme, strip kraniyektomi gibi birçok yöntem kullanılabilir. Bu yöntemlerin temel amacı globu korumak, intrakraniyal basınç artışını önlemek ve estetik kazanımlar sağlamaktır. Bu çalışmada sendormik ve sendormik olmayan hastalarda cerrahi sonrasında hastaların estetik görünümünde oluşan düzelmeyi subjektif olarak değerlendirmeyi amaçladık.

**Metod:** 2014-2020 yılları arasında tek cerrah tarafından ameliyat edilen tüm kraniyosinostoz hastaları çalışmaya dahil edildi. En az 3 yıllık takip süresi olmayan ve yeterli klinik kaydı olmayan hastalar çalışmaya dahil edilmedi. Tüm hastalarda her başvuruda görüntüleme yapılıp sütürler değerlendirildi. Hastaların demografik verileri, sendromik durumları ve postoperatif estetik kazanımları incelendi. Estetik kazanımları değerlendirmek için preoperatif ve postoperatif standardize edilmiş fotoğraflar kullanıldı. Fotoğraflar frontal, her iki lateral ve kuş bakışı olarka çekildi. Her fotoğraf 3 plastik cerrahi asistanı, 2 plastik cerrahi servis hemşiresi, 2 plastik cerrahi uzmanı tarafından değerlendirildi. Değerlendirme için Likert skalası kullanıldı (1=çok iyi, 2=iyi, 3=kötü, 4=çok kötü).

**Sonuçlar:** Toplam 70 hasta çalışmaya dahil edildi. Hastaların ortalama takip süresi 46 aydı (36-84 ay). Ortalama cerrahi 11. ayda yapıldı (7-26 ay). Hastaların %56'sı erkek ve %44'ü kadındı. Hastaların 42'si sendromik ve 28'i izole sütür sinostozuydu. Sendromik hastaların %38'ı bilateral koronal sinostoz, %21'i unilateral koronal sinostoz, %9'u sagittal sinostozlu ve %32'si multipl sütür sinostozludur. Sendromik olmayan hastaların %43'ü metopik sinostoz, %28'i sagittal sinostoz, %16'sı unilateral koronal sinostozlu, %10'u bilateral koronal sinostozlu ve %3'ü multipl sütür sinostozludur. 28 sendromik hasta içerisinde 16'sı Apert sendromu, 6'sı Crouzon sendromu, 3 Muenke sendromu ve 3 Pfeiffer sendromu hasta vardır.

Likert skalası için değerlendirme cerrahi sonrası 3. yılda yapıldı. Toplam 70 hasta için 490 değerlendirme vardır. Bu değerlendirmelerde sendromik olmayan hastalarda %48 evre 1, %43 evre 2, %6 evre 3 ve %3 evre 4 hasta vardır. Sendromik hastalarda %40 evre 1, %42 evre 2, %13 evre 3 ve %5 evre 4 hasta vardır. Evre 1 ve evre 2 hastaları kabul edilebilir sonuçlar olarak değerlendirdiğimizde sendromik olmayan hastalarda %91, sendromik olan hastalarda ise %82 kabul edilebilir sonuç elde edilmiştir. Bu hastalar arasında klinik olarak estetik görünümde belirgin bir fark olsa da istatiksel olarak anlamlı bir fark görülmemiştir.

**Sonuç:** Bu çalışma kraniyosinostoz hastalarının cerrahi sonrası estetik kazanımlarına yönelik yapılan geniş bir hasta serisi içeren bir çalışmadır. Takip süresinin uzun olması sebebi ile veriler oldukça değerlidir. Ancak çalışmada subjektif bir değerlendirme yapılarak sonuçların verilmesi sebebiyle daha ileri ve objektif kriterlerle değerlendirme yapılan daha ileri çalışmalara ihtiyaç vardır.

**Anahtar Kelimeler:** Kraniyosinostoz, sendromik sinostozlar, nonsendromik sinostozlar, estetik kazanım

## SB-109

## Le Fort I Osteotomide Burun Ucu ve Apertura Anteriora Uygulunan İşlemler

Eren Tuncer[1], Mehmet Zeki Güzel[2]

[1]İstanbul Başakşehir Çam ve Sakura Şehir Hastanesi, Plastik Rekonstruktif ve Estetik Cerrahi
[2]Serbest Hekim,Plastik Rekonstruktif ve Estetik Cerrahi

**Amaç:** Ortognatik cerrahide Le Fort I osteotomi ile üst çeneye verilen hareketlerin, burun ucunun estetik görünümüne etkilerini değerlendirmek ve burun ucu işlemlerinin sonuçlarını 1000'den fazla hastada incelemek.

**Gereç-Yöntem:** 1992-2022 yılları arasında ortognatik cerrahi uygulanan 2000'den fazla hastanın 1000'inden fazlasına Le Fort I osteotomi tek başına veya alt çene osteotomisi ile kombineli olarak yapılmıştır. Bu hastaların yaklaşık %95'ine çift çene, %5'ine ise sadece üst çene ameliyatı yapılmıştır. Hastaların yarısı Sınıf III ve yarısı Sınıf II'dir. Hastalar, 18-52 yaş aralığında olup ortalama yaş 25,5'tir. Önceden burun ameliyatı geçirmiş olan hastalar bu çalışmaya dahil edilmemiştir.

Çift çene uygulanan hastalarda önce alt çenedeki insizyonlar kapatılmış, ardından üst çenede apreturada düzeltme yapılmıştır. 7-8 mm'den fazla ilerleme yapılanlarda, apertura tabanı bur ile bir miktar redükte edilmiştir ve anterior nazal spine sagittal planda anteroposterior pozisyonda redükte edilmiştir. Gömme yapılan olgularda, genellikle gömme miktarıyla orantılı olarak burun tabanında kemik bur ile oyulmuştur. 5 mm'den fazla gömme veya hem gömme hem de ilerletme yapılan durumlarda, burun tabanında kemik bur ile diş köküne 1-2 mm kalacak şekilde gömme yapılmıştır. Burun tabanındaki kemik yapı iki yanda eşitlenmiştir.

Burun tabanında kas burun kanadı oluğuna yakın geçirilen 2/0 vicryl dikiş ile yayılma azaltılmış veya önlenmiştir. Gülme hattı 4 mm'den fazla yukarıda olanlarda, kemiksel gömme ile birlikte anterior nazal spine'a açılan delikten geçirilen dikiş ile burun yumuşak doku tabanının üst dudakla birlikte aşağı çekilmesi sağlanmıştır. Gülme hattı yukarıda olanlarda, mukoza dikilirken üst dudak ortasında 2 veya 3 dikiş ile V-Y ilerletme yapılmış ve iki yandan devamlı dikme ile ortada düğümlenmiştir. Medial crus'un alt önünden 4 mm'lik insizyon ile intercrural dar bir cep açılarak septum tabanından alınan güçlü kıkırdak şekillendirilip sıkıca yerleştirilmiştir ve kolumellanın dikleşmesi ile düzleşmesi sağlanarak burun ucunun yayılması önlenmiştir. Burun ucu tabanına 4/0 vicryl ile transmembranöz konan dikiş ile de yayılma azaltılmıştır. Burun kanadı küçültme işlemi, 3 hasta dışında yapılmamıştır.

**Sonuç:** Hiçbir hastada yeniden düzeltmeye ihtiyaç duyulmamıştır. Genellikle hastalardan buruna estetik müdahale yapılıp yapılmadığına dair olumlu tepkiler alınmıştır. Aynı seansta rinoplasti yapılmamış hastalardan isteyenlere rinoplasti yapılmış, burun kanadında küçültme ise nadiren (19 hastadan 1'inde, %5) yapılmıştır.

**Anahtar Kelimeler:** Anterior Nazal Spine, Burun Kanadı Küçültme, Burun Tabanı Dikişi, Le Fort I Osteotomi, Ortognatik Cerrahi

*Burun ucuna yapılan işlemler örnek foto*

## SB-110

## Proboscis Lateralis Rekonstrüksiyonunda Lateral Bazlı Flep ile Burun Şekillendirilmesi ve Literatür Taraması

Etkin Boynuyoğun

*Ankara Eğitim ve Araştırma Hastanesi, Plastik Cerrahi Kliniği, Ankara*

**Giriş:** Proboscis Lateralis (PL) 100.000'de 1 görülen, oldukça nadir bir kraniofasiyal anomalidir. Genellikle medial kantal bölgede bulunan, 2-3 cm uzunluğunda, rudimenter, tüp şeklinde bir yapıdır. Literatürde, PL onarımı için çeşitli teknikler tanımlanmıştır. Bu vaka bildiriminde amacımız, oldukça nadir görülen bu anomalinin literatür derlemesini yaparken, radyolojik değerlendirme sonuçlarını paylaşmak ve bu anomalinin onarımında yeni bir cerrahi yaklaşımı ortaya koymaktır.

**Bulgu:** 22 aylık erkek hasta, kliniğimize sağ medial kantusa lokalize PL ile başvurmuştur. Hastanın ebeveynleri arasında akrabalık bulunmazken, konjenital defekt öyküsü de bulunmamaktadır. Ayrıca annenin gebeliği tamamen normal süregelmiş, alkol, sigara ve radyasyon maruziyeti öyküsüne rastlanmamıştır. Fizik muayenede, distal segmenti kör sonlanan, 4 cm uzunluğunda ve 1.5 cm çapında PL mevcuttur. Ayrıca sağ alt göz kapağının medial 1/3'lük kısmında kolobomu vardır. Bilgisayarlı Tomografi değerlendirmesinde, sağ konka, sağ nostril ve sağ nazal kavite aplazisi göze çarpmaktadır. Ek olarak, bir cm'lik kemik segment tavanda görülmekle birlikte, sağ tarafta nazal kemikler ve alar kıkıdaklar displastiktir. Sol hava yolu ise açık olarak raporlanmıştır. Manyetik Rezonans ile görüntülemede ise, herhangi bir serebral anamoliye rastlanmamıştır. Operasyon genel anestezi altında, PL posteromedial yüzünde yapılan vertikal insizyonlarla ve arasında yapılan de-epitelizasyon ile başlamıştır. Daha sonra PL için alıcı saha ve alar crease definisyonu için flep planlandı. Sol burun yarımının medial duvarından başlayan insizyon nazofasiyal sulkusa kadar uzatıldı. Cilt flebi kaldırıldı ve PL için alıcı saha hazırlandı. Hazırlanan tübüler yapı, alıcı sahaya inset edildi. Son olarak, hazırlanan cilt flebi, alar crease belirginliğini arttırmak için, de-epitelize edilmiş Proboscis Lateralis'in lateral sınırına sütüre edildi. Intra-operatif herhangi bir komplikasyon yaşanmadı ve hasta bir gün sonra problemsiz taburcu edildi.

**Tartışma:** PL, konjenital burun anomalisi ile birlikte ve dudak/damak yarığı gibi bazı diğer konjenital anomalilerle karakterize nadir bir durumdur. PL'in yönetimi için bazı cerrahi teknikler tanımlanmıştır. Örneğin, 1900'lerin

başlarında PL, direk cerrahi olarak eksize ediliyordu. Bununla birlikte bu tüp yapısı, kıkırdak yapı içermesi, defekt alanına yakın bir mesafede olması, cilt rengi ve dokusuyla uyumlu olmasıyla, rekonstrüksiyonda ideal bir donör doku haline getirmektedir. Literatürde, proboscisin donör olarak kullanıldığı heminasal hipoplazi veya aplazinin düzeltilmesi için çeşitli cerrahi seçenekler sunmaktadır. Tek aşamalı rekonstrüksiyon, tünelize etme veya V-Y flebi ile proboscisin dedektif alana ilerletilmesi gibi yöntemler bulunmaktadır. Burun anatomisi oldukça karakteristik özelliklere sahiptir ve alar kıvrım bu eşsiz anatomik yapının en önemli tanımlayıcı noktalarından biridir. Bu bağlamda, sol burun yarımının medial duvarından lateral tabanlı deri flebinin elevasyonu ve supra-alar kıvrımı belirginleştirmek için PL'nin dezepitelize edilmiş derisinin lateral kenarına sütüre edilmesi ile birlikte, alar kıvrım definisyonu ve daha estetik bir görünüm sağlanması amaçlanmıştır.

**Sonuç:** PL, bulunduğu lokasyonu ve eşlik eden deformitelerin ağırlığı itibariyle oldukça heterojen, nadir bir konjenital anomalidir. Hastaların farklı şikayetleri nedeniyle, nöroradyolojik değerlendirme ve hasta bazlı tedavi planlaması esastır. Onarım cerrahisi çocuk ve aile üzerindeki olumsuz etkileri azaltmak adına, infant döneminde yapılmalıdır.

**Anahtar Kelimeler:** Proboscis Lateralis, Burun Rekonstrüksiyonu, Heminazal Displazi

*Ameliyat öncesi, intra operatik ve ameliyat sonrası görünüm*

## SB-111

## Ağır Sınıf II Maloklüzyonlarda Özellikli Rijit Tespit Yöntemimizin Uzun Takip Sonuçları: 21 Olgunun 2 Yıldan Fazla Geriye Dönük Analizi

Mehmet Zeki Güzel[1], Mesut Saraç[1], Eren Tuncer[2]

[1]*Serbest Hekim*
[2]*İstanbul Başakşehir Çam ve Sakura Şehir Hastanesi*

**Amaç:** Class II olgularda uyguladığımız özel materyal ve teknik uygulamanın; klinik olarak geçmiş olgulara göre eklem problemlerinde, alt dudak uyuşukluğunda ve relaps oranlarında elde etiğimiz olumlu sonuçlarını sunmak.

**Materyal-Metod:** Otörler 5 mm'ye kadar kemiksel ilerletme ihtiyacı olanları hafif, 6-9 mm'yi orta ve 10 mm'den fazla gerekenleri ağır Sınıf II olarak değerlendirmektedirler. Alt çenede 10 mm ve üstü kemiksel ilerletme gerektiren 21 Sınıf II olgusu çalışmaya alındı. Hastaların 12 si kadın 9 u erkekti. Hepsine çift çene ameliyatı uygulandı. Hastaların 17'sinde çift çene ilerletme yapıldı, 4 ünde üst çenede yerinde gömme ve rotasyon kant düzeltimi gibi işlemler yapıldı. Hastaların 17'sinde alt çene öncelikli (4'ünde önce üst çene) çift çene ameliyatı yapıldı. Hastaların 15'inde çene ucu ilerletme ile ve 3'ünde nasal septum kıkırdağı ile çene ucu büyütme işlemi yapıldı. Kemik 2,3 m'lik lindemann kesici ile kortex kesildikten sonra piezo ile derinleşildi. Ramus fragmanı 1. ve 2. molar diş arasına veya 2. premolar ve 1. molar diş arasına gelecek derece uzun tutuldu (modifiye Obwegeser). Osteotomi hattı özel osteotomlar ile odun yarma tekniği kullanılarak ve özel aletler yardımı ile tam ayrışma sağlanarak sinirler korundu ve düzgün osteotomi hattı elde edildi. Tespit splint eşliğinde kondil fragmanı geriye ve yukarı itme pozisyonunda yanı sentrik oklüzyonda kemik fragmanlarının en iyi temas ettiği diş aralığında bikortikal olarak genellikle 9 mm vida ile ilk tespit yapıldıktan sonra özel 4 delikli plak alt kenara yakın ve paralel alveolar sinirin çıktığı delikten en az 5 mm altta olacak konumda yerleştirilerek arkada ve önde 7 mm vidalar ile transbukkal kullanmadan ağız içinden tespit yapıldı.

**Sonuç:** Hiçbir hastada ameliyat sonrası eklem sorununda artış gözlenmedi. Eklem sorunu olup ameliyat öncesi tedavi gören 8 hasta ameliyat sonrası daha fazla rahatladı. Alt dudak uyuşukluğu 1 hastada tek yanlı tespit edildi. Hastaların 10 unda dudakta duyu kalitesi eskiye yakındı, 3 hastada rahatsız edici düzeyde olmadığı için duyu kalitesi iyi olarak değerlendirildi. Hiçbir hastada yeniden ameliyat gerektirecek düzeyde relaps görülmedi. İki hastada kondil resopsiyonuna bağlı 2 mm'lik relaps için eklem tedavisi ve tekrarlayan ortodontik tedavi uygulandı. Malunion görülmedi.

**Anahtar Kelimeler:** Alt Dudak Uyuşukluğu, Çift Çene Ameliyatı, Eklem Problemleri, Relaps, Ağır Sınıf II

*Opere edilen ağır Sınıf 2 Maloklüzyona ait resimler*

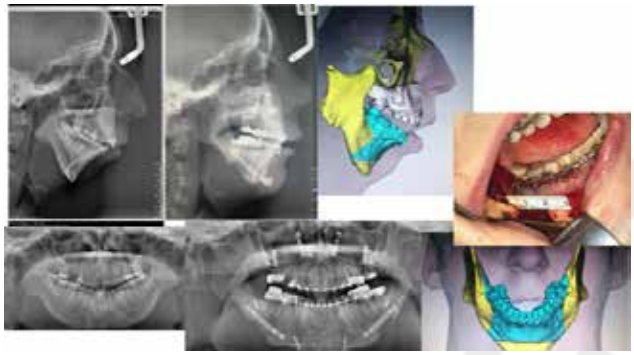

## SB-112

## Pediyatrik Yüz Kırıklarında İntermaksiller Fiksasyon Vidası Kullanımının Uzun Dönem Dental Komplikasyonlara Etkisi

Nurullah Gündüz, Muzaffer Duran, Ayhan Işık Erdal, Serhat Şibar, Ayşe Gülşen, Kemal Fındıkçıoğlu

*Gazi Üniversitesi Plastik, Rekonstrüktif ve Estetik Cerrahi Ana Bilim Dalı, Ankara*

**Giriş:** Yüz kırıkları, pediyatrik travma olgularının önemli bir bölümünü oluşturmaktadır ve insidansı erişkinlere göre daha azdır. Erkeklerde daha sık görülmektedir ve en sık etiyolojik faktör motorlu taşıt kazalarıdır.

Dentisyon çağı primer (süt) (2,5-6 yaş), mikst (karışık) (6-12 yaş) ve daimi (12 yaş sonrası) dentisyon olmak üzere üçe ayrılır. Çocuklardaki yüz kırığı tedavisi dentisyon çağına göre değişiklik göstermektedir. Bunun dışında hastanın yaşı, kırığın lokalizasyonu, parçalı olup olmaması, deplasman miktarı, müdahale zamanı gibi değişkenler tedaviyi belirlemede önemlidir.

Tedavi seçenekleri arasında yalnızca gözlem, intermaksiller fiksasyon (İMF), açık redüksiyon ve internal fiksasyon (ARİF) gibi yöntemler yer almaktadır. Çocuklarda İMF'yi sağlamada Risdon kabloları, Arch bar, ivy-loop, ipek sütürler, interdental telleme, sirkummandibular telleme, splint gibi teknikler kullanılmaktadır. Üç yaş civarı iki arkta da 10 diş bulunduğu için tel yöntemleri ile yapılan diş bazlı İMF yöntemleri uygulanabilmektedir. Üç yaştan önce ve altı ile on iki yaş arasında eksik dişler nedeniyle bu tekniği uygulamak zorlaşır. Arthur ve Bernado tarafından tanımlanan özel vidalarla uygulanan İMF'nin diş tomurcuklarına zarar verme ihtimali olduğu düşünülmektedir. Mikst dentisyon döneminde dişlerin yetersiz ve dayanıksız olması sebebiyle diş bazlı İMF yöntemlerinin kullanımı da kısıtlıdır. Pediyatrik hastalarda İMF vidalarının dental komplikasyonlar üzerindeki uzun dönem etkisini inceleyen bir çalışmaya literatürde ulaşılamamıştır. Bu çalışmada, İMF vidası kullanımının diş tomurcukları üzerindeki uzun dönem etkisinin incelenmesi amaçlandı.

**Gereç ve Yöntem:** Ocak 2010 ile Mayıs 2024 tarihleri arasında kliniğimizde yüz kırığı nedeniyle ameliyat edilen ve intermaksiller fiksasyon yapılan üç ile on iki yaş arası hastalar retrospektif olarak incelendi. Toplam 45 hastaya ulaşıldı. İMF vidası dışında (arch bar, interdental telleme, oklüzal splint ve sirkummandibular telleme gibi) intermaksiller fiksasyon yapılan hastalar, üç yıldan daha az süre takip edilen ve postoperatif dönemde ortodontik takipleri veya ortodontik fotoğrafları olmayan veya postoperatif panoramik grafilerine ulaşılamayan hastalar çalışma dışı bırakıldı. Geriye kalan dokuz hasta çalışmaya dahil edildi. Olguların ameliyat raporları, kontrollerde çekilen fotoğrafları ve panoramik grafilerine arşiv verilerinden ulaşıldı. Vidalar oklüzyonu sağlamak için süt kanin ile birinci süt molar dişlerin arasına ve birinci ve ikinci süt molar dişlerin arasına vestibüler sulkusa transmukozal olarak drill kullanılmadan self-drilling özelliği ile yerleştirilmiştir. Üst çene için 5 mm, alt çene için 7 mm uzunluğunda vidalar kullanılmıştır. Vidalar lastiklerle birbirine tespit edilerek oklüzyon sağlanmıştır.

**Bulgular:** Beş erkek, dört kadın toplam dokuz hastanın ortalama ameliyat yaşı 7'idi. Kırık etiyolojisi beş olguda motorlu taşıt kazası ve dört olguda düşmeye bağlıydı. Toplam dokuz olguda 15 farklı kırık saptandı. En sık kırık lokalizasyonunun yüzde 46 (7/15) ile parasimfizis olduğu, bunu yüzde 40 (6/15) ile kondil kırığının izlediği görüldü. Olguların yüzde 67'sine ARİF, yüzde 33'üne kapalı redüksiyon uygulandığı tespit edildi. Bir olguda (olgu 3) mandibula sol kanin lateraline kırık hattından dolayı vida atılamadığı, diğer olguların tamamında maksillaya dört ve mandibulaya dört olmak üzere toplam sekiz vida kullanıldığı, İMF süresinin 13-22 gün arasında olduğu saptandı. İMF uygulama süresi ortalama 17,8 gün, takip süresi ortalama 7,4 yıl (3-14 yıl) olarak hesaplandı (Tablo).

**Olgu:** Sağ kondil kırığı nedeniyle İMF yapılan sekiz yaşında kadın hastanın postoperatif birinci yıl panoramik grafisi incelendiğinde diş gelişiminin yaşına uygun ve normal olduğu, dişlerde şekil bozukluğu, gelişim geriliği ve erüpsiyon problemi olmadığı gözlenmiştir. Postoperatif dördüncü yıl ağız içi dental gelişim görüntüleri de yaşıyla uyumlu olarak değerlendirilmiştir (Şekil).

**Tartışma:** Yüz kırığı tedavisinde intermaksiller fiksasyon ile stabilizasyon, maksilla ve mandibuladaki kırık segmentinin eksternal olarak fikse edilmesine dayanan bir tedavi yöntemidir. Pediyatrik popülasyonda İMF için kullanılabilecek farklı teknikler tanımlanmıştır. Bunlardan ilki arch bar yöntemidir. Primer dişin kron kısalığı ve kökün konik şekilli olması arch bar uygulanırken iyatrojenik diş avülsiyon riskini arttırmaktadır. Ayrıca mikst dentisyonda çıkmakta olan dişlerin kronlarının yeterli olmaması sirkumdental tellemeyi zorlaştıracaktır. Bundan dolayı 12 yaşın altında kullanılması önerilmemektedir. İvy loop'lar, maksillomandibular fiksasyonu sağlamada ucuz, kolay ve hızlı bir yöntemdir. Ağız içinde az yer kapladığı için oral hijyenin sağlanması kolaydır. Bu yöntemde tellerin kısa sürede gevşemesi uzun süreli kullanımının önüne geçmektedir. İnterdental telleme, kırık hattının iki tarafındaki dişlerin servikal marjininden geçirilen tellerle uygulanabilen bir tekniktir. Süt dişleri bu teknik için genellikle iyi stabilizasyon sağlamayacaktır. Tellerin çekme kuvvetine karşı diş avülsiyon riski oluşmaktadır.

Özel vidalar ile uygulanan İMF, hızlı ve kolay uygulanabilen bir yöntemdir. Ayrıca elastik bant uygulamasına izin vermektedir. Uygulanması için sağlam dişlerin varlığı şart değildir. Literatürde önerilen İMF süresi 7-21 gün arasındadır. Yazarlar, İMF vidası ile yapılan İMF'de kullanılan lastiklerin diğer yöntemlerdeki tellere göre olası acil durumlarda hasta bakım verenleri tarafından daha kolay kesilebilir olması, dolayısıyla havayolu güvenliğini sağlamada daha üstün olması nedeniyle daha avantajlı olduğunu düşünmüştür.

Çalışmaya dahil edilen dokuz olguda diş yapıları interdental telleme ve arch bar gibi yöntemleri uygulamak için stabil olmadığından ve hasta uyumunun düşük olması gibi nedenlerden dolayı bu olgularda İMF vidası kullanılmıştır.

İMF vidası kullanırken diş tomurcuklarına verilebilecek hasarı en aza indirmek için preoperatif radyografik görüntülerden yararlanılabilir. Ayrıca diş tomurcuklarına verilen hasar genellikle drill kullanımı sırasında meydana geldiği için self-drilling vida kullanımı önerilmektedir.

Çalışmamızda iki farklı hastada mandibular dişlerin erüpsiyonunda sorunlar saptanmıştır. Bu sorunlara vidanın diş tomurcuğuna verdiği hasar neden olabileceği gibi, farklı etkenler de sebep olmuş olabilir. Örneğin, birinci olguda erüpsiyon problemi olan sağ alt kanin diş tomurcuğu kırık hattında bulunmaktaydı. Tedaviden bağımsız olarak kırık hattında kalan diş tomurcuklarının bir bölümünde erüpsiyon problemi olduğu literatürde bildirilmiş. Bu veriler dikkate alındığında, bu duruma kırığın kendisinin mi yoksa tedavi için kullanılan vidanın mı sebep olduğu tartışmalıdır. Çalışmadaki hiçbir olguda maksiller dişlerde şekil bozukluğu, gelişim geriliği ve erüpsiyon problemi saptanmadı. Maksillada İMF vidası kullanılmış olmasına rağmen maksiller dişlerde bir komplikasyon görülmemiş olması hipotezimizi desteklemektedir. Sonuç olarak miks dentisyon çağında tedavi edilen ve vida ile İMF uygulanan dokuz hastanın ikisinde (%22) erüpsiyon problemiyle karşılaşılmasının ve bu durumun yalnızca kırık hattında olmasının hipotezimizi desteklediği görüşündeyiz.

İMF vidasının diş tomurcuklarına zarar vermemesinin, çocuklarda diş ve kemik gelişme kapasitesinin yüksek olması, İMF uygulama süresinin kısa olması (2-3 hafta), kullanılan İMF vidalarının daha kısa olması, diş tomurcuklarındaki kök hücre varlığı (odontoblast) sayesinde travmaya karşı kendini yenileyebilmesi, drill kullanımı yerine self-drilling vidaların kullanılması gibi faktörlerle açıklanabileceğini düşünmekteyiz

**Sonuç:** Çocuklarda, özellikle primer ve mikst dentisyon döneminde, vida kullanılarak yapılan intermaksiller fiksasyonun diş tomurcuklarının varlığı nedeniyle diş gelişimini olumsuz etkileyebileceği konusunda literatürde bazı endişeler bulunmaktadır. Fakat bu çalışmada İMF vidası kullanımının 3 – 12 yaş arasındaki çocukların dental gelişiminde herhangi bir komplikasyona yol açmadığı tespit edilmiştir.

**Anahtar Kelimeler:** intermaksiller fiksasyon, diş tomurcuğu, yüz kırığı

*Şekil*

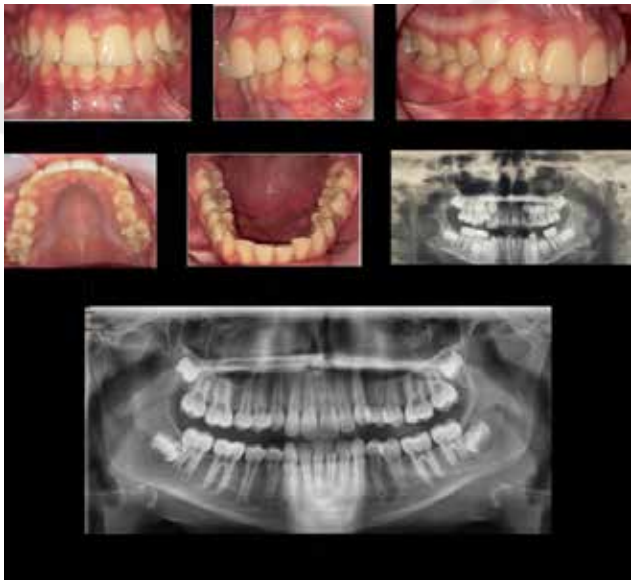

*Örnek olgunun postoperatif dördüncü yıl ağız içi dental gelişim görüntüleri ve postoperatif birinci yıl panoramik grafisi; (üst-sol) karşıdan, (üst-orta) soldan, (üst-sağ) sağdan, (orta-sol) maksiller dental ark, (orta-orta) mandibular dental ark, (orta-sağ) postoperatif birinci yıl panoramik grafisi, (alt) postoperatif dördüncü yıl panoramik grafisi.*

*Hastaların genel özellikleri*

| Olgu numarası | Cinsiyet | Yaş | Kırık etiyolojisi | Kırık lokalizasyonu | Tedavi | İMF vida sayısı | İMF süresi (gün) | Takip süresi (yıl) | Dental komplikasyonlar* |
|---|---|---|---|---|---|---|---|---|---|
| 1 | Erkek | 7 | Düşme | Parasimfizis+ kondil | ARİF+İMF | 8 | 21 | 7 | var** |
| 2 | Kadın | 8 | TK | Unilateral kondil | İMF | 8 | 15 | 4 | yok |
| 3 | Erkek | 8 | Düşme | Parasimfizis+ korpus | ARİF+İMF | 7 | 20 | 8 | var*** |
| 4 | Kadın | 3 | Düşme | Bilateral parasimfizis | ARİF+İMF | 8 | 20 | 3 | yok |
| 5 | Erkek | 3 | TK | Bilateral kondil | İMF | 8 | 14 | 8 | yok |
| 6 | Erkek | 9 | TK | Bilateral parasimfizis | ARİF+İMF | 8 | 14 | 7 | yok |
| 7 | Erkek | 10 | TK | Angulus + parasimfizis | ARİF+İMF | 8 | 22 | 6 | yok |
| 8 | Kadın | 5 | Düşme | Unilateral kondil | İMF | 8 | 13 | 14 | yok |
| 9 | Kadın | 10 | TK | Unilateral kondil | ARİF+İMF | 8 | 21 | 10 | yok |

*(TK: trafik kazası, ARİF: açık redüksiyon internal fiksasyon, İMF: intermaksiller fiksasyon) *: Diş ve diş tomurcuklarında şekil bozukluğu, erüpsiyon bozukluğu, diş gelişim geriliği **: Sağ alt kanin diş erüpsiyon bozukluğu ve şekil bozukluğu ***: Sağ alt ikinci premolar diş tomurcuğu erüpsiyon bozukluğu ve şekil bozukluğu, sol alt birinci premolar diş tomurcuğu erüpsiyon bozukluğu*

## SB-113

## Konjenital Blefaroptozis Tanılı hastalarda Tensör Fasiya Lata(TFL) Grefti ile Frontal Askılama: Klinik Tecrübelerimiz

Mehmet Alperen Bay, Hande Akdeniz, Gökçe Yıldıran, Zekeriya Tosun

*Selçuk Üniversitesi Tıp Fakültesi, Plastik, Rekonstrüktif ve Estetik Cerrahi Ana Bilimdalı, Konya*

**Giriş:** Oküloplastik cerrahide blefaroptozis sıklıkla karşılaşılan bir durumdur. Yaygın olarak levator aponevrozunun tarsus üzerindeki insersiyosundan ayrılmasından kaynaklanır. Kazanılmış pitoz aponeurotik, miyojenik, nörojenik, travmatik veya mekanik olabilir. Konjenital olgularda levator kas yokluğu veya disfonksiyonuna bağlı gelişen şiddetli pitoziste, sağlam frontal kas hareketinin kullanımını amaçlayan, diğer yöntemlerle düzeltilemeyen pitoz olgularında frontal askılama prosedürü endikedir.

Literatürde pitoz cerrahisinde frontal askılamada kullanılacak birçok materyal tarif edilmiştir. Bunlar; naylon sütür, Gore-Tex Silastic bantlar ve silikon askılar gibi sentetik malzemeler olabileceği gibi, tendon, plasental ven, sklera, temporalis kas fasyası ve fasya lata hetero-homogreft materyalleri de kullanılmıştır. Tensör fasya lata fasiya grefti ile frontal askılama yeterli gerilim altında fasya stripleri kullanarak üst göz kapağını frontal kasa sabitleyerek üst göz kapağının dinamik elevasyonunu sağlar.

Bu çalışmada kliniğimizde konjenital blefaropitozis nedeniyle takip ve tedavisini yürüttüğümüz hastalardaki TFL fasya grefti ile Frontal askılama prosedürü ile ilgili klinik tecrübelerimizin sunulması amaçlanmıştır.

**Materyal-Metod:** 2015-2023 yılları arasında Selçuk Üniversitesi Tıp Fakültesi Plastik, Rekonstrüktif ve Estetik Cerrahi kliniğinde konjenital blefaropitoz tanısı konulan, tek cerrahi tarafından opere edilen, düzenli takipleri yapılan, cerrahi prosedürleri aynı klinikte yapılan, askılamada TFL grefti kullanılan 6 erkek, 7 kadın toplam 13 hasta çalışmaya dahil edilmiştir. Askılamada sentetik ve heterogreft kullanılan, diğer etiyolojilere bağlı pitoz gelişen, dış merkezde opere edilen hastalar çalışma kapsamının dışında tutulmuştur.

Opere edilen hastalarda takip amacıyla preoperatif ve postoperatif profesyonel fotoğraf makinesi ile fotoğraf stüdyosunda cerrahi cetvel kullanılarak standart fotoğraflar alınmış olup hastaların fotoğraflarından İmage J programı ile retrospektif değerlendirme yapılmıştır.

**Bulgular:** Hastaların yaş aralığı: 7- 61(ort:27), askılama prosedürü öncesi pitoz cerrahisi olan 4 hastadan 3' üne Levator plikasyonu 2 hastaya ise levator kas rezeksiyonu prosedürleri uygulanmıştır. Hastaların takip süresi: 2-24 ay(ort:6 ay)' dır. Hastalar üst kapak pitoz düzeyine göre >= 2mm Hafif şiddet, > 3mm orta düzey ve >4 mm şiddetli pitoz olarak gruplandırıldı. 8 hasta şiddetli pitoz, 5 hasta orta düzey pitoz olarak değerlendirildi. Çalışmaya dahil edilen hastaların 4'ü Bilateral pitoz tanılı olup. 5 hastada sol kapak pitozu 4 hastada ise sağ kapak pitozu mevcuttu. Hastalardaki pitoz derecesi: 3-9 mm(ort:4.58) olarak değerlendirildi.

Hastaların pitoz miktarındaki düzelme 1,5 – 7 mm(ort:3.2) olarak belirlendi. Postoperatif dönemde 4 hastaya sekonder cerrahi yapılmıştı. Bu hastalardan 3 üne skar revizyonu yapılmış olup; 1 hastaya levator plikasyonu, 1 hastaya askı vektör revizyonu yapıldı. Tümünde kabul edilebilir estetik sonuç sağlandı. Komplikasyon hiçbir hastada gelişmedi.

**Tartışma:** Konjenital pitozisin en yaygın nedeni, levator kasının uygunsuz gelişimine bağlı miyojeniktir. Edinilmiş pitozis vakalarının çoğu involüsyonel değişiklikler, disinsersiyon veya dehisans gibi aponevrotik nedenlere ikincildir. Altta yatan patofizyolojik mekanizmanın tanımlanması, şiddetli blefaropitoz tanısı alan hastalarda uygun rekonstrüksiyonun yapılması için elzemdir. Konjenital pitoz hastalarında levator kas disgenezisine fonksiyonel kaybın rekonstrükte edilmesinde levator kas müdahalesi sonrası elde edilecek olan başarı yetersiz kalmaktadır. Bu nedenle konjenital blefaropitoz olgularında frontal askılama prosedürleri öncelikli olarak düşünülmelidir.

Askılamada kullanılan otolog, allojenik ve sentetik birçok materyal yayımlanmış olup literatüre bakıldığında kolay elde edilebilirlik, uzun dönem stabilite, non immünojenik olması nedeniyle tensör fasya lata grefti kullanımı ön plana çıkmaktadır. Literatürde belirtildiği üzere 3 yaş üzeri hastalarda elde edilebilir olması nedeniyle fasya lata greftinin pitoz cerrahisinde kullanımı tanımlanmıştır. Gore-Tex hariç diğer sentetik askılama materyallerin kullanımının fasya lata grefti ile yapılan karşılaştırmasında fasyanın daha etkili olduğu gözlemlenmiştir. Bu bağlamda bizde kendi klinik uygulamamızda otojenik, yüksek başarı oranı, kolay elde edilebilirlik, minimal donör saha komorbiditesi nedeniyle öncelikli tercihimiz olmuştur.

Askılamada önemi vurgulanan diğer antite pitoz olan taraflı sağlam frontal kas aktivitesinin varlığıdır. Askılamada kullanılan greft materyalinin non-absorbe sütür materyali ile(Polipropilen) frontal kasa sağlam tespiti yapılarak geç dönemde oluşabilecek rekürrensin önüne geçilmesi amaçlanmıştır. Aynı taraf frontal kasın sağlam olmadığı hastalarda uygun vektörel planlama yapılarak karşı taraf frontal kas askılama için kullanılabilir.

Otojen fasya lata kullanılarak yapılan bir cerrahi onarımın ana dezavantajları, donör bölgeye olası risklerle birlikte fasyayı almak için ikinci bir cerrahi bölgeye ihtiyaç duyulması ve fasya lata'nın üst göz kapağında kolayca onarılamayan skatrisyel kontraktüre neden olabilmesidir. Bizimde çalışmamızda 3 hastamızda skar revizyonu ve ciltte çukurlaşmaya neden olan kontraktür gelişmiş olup bu hastalara erken dönemde müdahale edilerek olası geç dönem morbiditeler engellenmiştir.

**Sonuç:** Levator fonksiyonu az, şiddetli blefaropitoz hastalarda otolog tensör fasya lata grefti ile frontal askılama öncelikli düşünülmelidir. Ancak cerrahi öncesi levator fonksiyonu ve frontal kasın aktivitesi detaylı olarak değerlendirilmeli prosedüre uygun hastanın titizlikle seçimi cerrahinin başarısını belirleyen temel husustur.

**Referanslar:**

1-Suh, Ji Young, and Hee Bae Ahn. "Ptosis repair using preserved fascia lata with the modified direct tarsal fixation technique." Korean Journal of Ophthalmology: KJO 27.5 (2013): 311.

2-Takahashi, Yasuhiro, Igal Leibovitch, and Hirohiko Kakizaki. "Frontalis suspension surgery in upper eyelid blepharoptosis." The open ophthalmology journal 4 (2010): 91.

**Anahtar Kelimeler:** Frontal Askılama, Konjenital Blefaroptozis, Oküloplastik Cerrahi, Tensör Fasya Lata

## SB-114

# Orbita Taban Fraktürlerinde Fraktür Boyutu ve Diplopi/Distopi Semptomları Arasındaki Klinik Korelasyonların Analizi

Ömer Can Şahin, Uğur Emre Kıbrıs, Ceyda Yayla, Ahmet Şamil Güvel, Hasan Murat Ergani, Burak Yaşar, Ramazan Erkin Ünlü

*Ankara Bilkent Şehir Hastanesi Plastik Rekonstrüktif ve Estetik Cerrahi, Ankara*

**Giriş-Amaç:** Bu çalışmanın amacı, kliniğimizde acil servis tarafından tarafımıza yönlendirilmiş olan orbita taban kırıkları bulunan hastaların acil servisten poliklinik kontrolüne ve akabinde operatif döneme kadar uzanan süreçte, hastaların mevcut olan taban defektlerinin boyutu ile hastaların diplopi/distopi semptomlarının preoperatif ve postoperatif dönemdeki klinik korelasyonunu ortaya koymaktır.

**Gereç-Yöntem:** Ankara Bilkent Şehir Hastanesi, Plastik Rekonstrüktif ve Estetik Cerrahisi Bölümü'nde Mayıs 23'-Haziran 24' tarihleri arasında tedavi edilen orbita taban kırığı olan 80 sayıda hasta hastanemizde kullanılan elektronik sağlık portalı ve veri sistemi olan ProHIMS klinik portal aracılığıyla edinilen veriler ve hastaların travma nedeniyle acil servis başvuraları akabine çekilen maksillofasiyal bilgisayarlı tomografilerin aynı sistem üzerinden incelenmesi hususuyla retrospektif olarak bilgi toplama aşaması yürütüldü. Hastalar yaş, cinsiyet, travma etyolojisi, defekt boyutu, opere edilene kadar geçen süre, preoperatif ve postoperatif aktif semptom (diplopi/distopi), komplikasyonlar açısından değerlendirildi. İstatiksel analiz yöntemleri olarak ki-kare, lineer regresyon ve lojistik regresyon kullanılmış olup, analiz STATA 18.5 BE üzerinden sağlanmıştır.

**Bulgular:** Çalışmada yer alan hastaların ortalama yaşı 35.8 (6-71) olup, hastaların 63'ü (%78,75) erkek, 27'si (%21,25) ise kadınlardan oluşmaktadır. En sık yaralanma nedenleri sırasıyla darp/fiziksel saldırı (%52,5), trafik kazaları (%31,25) ve düşme (%16,25) olarak belirlenmiştir. Orbita taban fraktürlerinin ortalama boyutu 2.61 (0.2-8.64) $cm^2$ olup, travma tarihinden opere edilene kadar geçen ortalama süre 18.6 (0-62) gündür. Preoperatif süreçte semptomları olan 23 hastanın 9'unda (%39) postoperatif diplopi/distopi semptomları devam etmiştir.

Hastaların yaşadığı travma türü ile yaş aralıkları arasında istatistiksel olarak anlamlı bir fark bulunmamıştır ($p=0.223$). Benzer şekilde, hastaların yaşadıkları travma türü ile cinsiyet ($p=0.227$) ve preoperatif diplopi/distopi durumu ($p=0.0519$) arasında da anlamlı bir fark tespit edilmemiştir. Ancak, hastaların yaşadıkları travma türü ile orbita taban fraktür boyutu arasında istatiksel olarak anlamlı bir ilişki bulunmuştur ($p<0.05$). Hastaların yaşadığı travma türü ile postoperatif diplopi/distopi durumu istatiksel olarak incelendiğinde anlamlı bir fark bulunmamıştır ($p=0.1677$).

Ayrıca, preoperatif diplopi/distopi durumu ile hastaların bulundukları yaş aralıkları ($p=0.789$) ve cinsiyet ($p=0.060$) arasında istatistiksel olarak anlamlı bir fark saptanmamıştır. Postoperatif diplopi/distopi durumu ile yaş aralıkları ($p=0.074$) ve cinsiyet ($p=0.187$) arasında da istatiksel olarak anlamlı bir fark bulunmamıştır. Son olarak, orbita taban fraktür boyutu ile cinsiyet ara-sında istatistiksel olarak anlamlı bir fark tespit edilmemiştir ($p=0.0553$).

Bu bulgular, hastaların yaşadığı travma türü ile çeşitli demografik ve klinik faktörler arasındaki ilişkilerin çoğunlukla istatistiksel olarak anlamlı olmadığını, ancak orbita taban fraktür boyutu-nun travma türüne bağlı olarak değişebileceğini göstermektedir.

**Sonuç:** Bu çalışmada, orbita taban fraktürü olan hastaların defekt boyutları ile preoperatif ve postoperatif diplopi/distopi semptomları arasındaki ilişki incelenmiştir. Bulgular, defekt boyutu ile travma türü arasında istatistiksel olarak anlamlı bir ilişki olduğunu göstermiştir. Ancak, travma türü ile yaş, cinsiyet, preoperatif ve postoperatif diplopi/distopi semptomları arasında anlamlı bir fark bulunmamıştır. Sonuç olarak, orbita taban fraktürünün boyutu, travmanın etyolojisine bağlı olarak değişebilirken, klinik semptomlar üzerinde belirgin bir etkisi saptanmamıştır. Daha geniş hasta popülasyonunun dahil edilebileceği Bu veriler, cerrahi planlama ve hasta yönetiminde önemli ipuçları sunmaktadır.Bu çalışmanın bulguları ışığında, daha geniş bir örneklem grubunun incelenmesi ve hastaların uzun dönem takibi ile veri kalitesinin artırılması gerektiği anlaşılmaktadır. Ayrıca, multidisipliner bir yaklaşımla farklı tıbbi disiplinlerin katılımıyla yapılacak çalışmalar, orbita fraktürlerinin tedavisinde optimal preoperatif dönemdeki tedavi yaklaşımların belirlenmesine katkı sağlayacaktır.

**Anahtar Kelimeler:** Orbita Taban Kırığı, Maksillofasiyal Cerrahi, Maksillofasiyal Travma

*Maksillofasiyal BT ve Olgu*

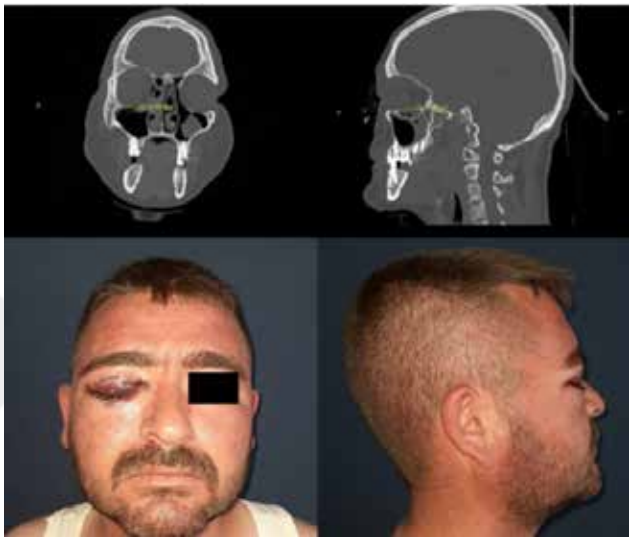

*Maksillofasiyal Bilgisayarlı Tomografi üzerinden orbita taban fraktürlerinin koronal ve saggital kesitler üzerinden yapılan ölçüm ve aynı olgunun postoperatif dönem fotoğrafları*

*Toplanan parametreler arasındaki istatistiksel analiz sonuçları*

| PARAMETRELER | YAŞ ARALIĞI | CİNSİYET | DEFEKT BOYUTU | TRAVMA TÜRÜ | TRAVMA ZAMANI OPERASYON ZAMANI ARASINDA GEÇEN SÜRE | PREOP DİPLOPİ/DİSTOPİ | POSTOP DİPLOPİ/DİSTOPİ |
|---|---|---|---|---|---|---|---|
| YAŞ ARALIĞI | | | | 0.223 | | 0.789 | 0.074 |
| CİNSİYET | | | 0.0553 | 0.227 | | 0.060 | 0.187 |
| DEFEKT BOYUTU | | 0.0553 | | 0.0026* | 0.0644 | 0.5084 | 0.2040 |
| TRAVMA TÜRÜ | 0.223 | 0.227 | 0.0026* | | | 0.0519 | 0.1677 |
| TRAVMA ZAMANI OPERASYON ZAMANI ARASINDA GEÇEN SÜRE | | | 0.0644 | | | | |
| PREOP DİPLOPİ/DİSTOPİ | 0.789 | | 0.5084 | 0.0519 | | | |
| POSTOP DİPLOPİ/DİSTOPİ | 0.074 | | 0.2040 | 0.1677 | | | |

## SB-115

## Alveolar Kemik Grefti Uygulamalarında Diş Dibinden Kaldırılan Gingivobukkal Flebin Avantajları

Eren Tuncer[1], Mehmet Zeki Güzel[2]

*[1]İstanbul Başakşehir Çam ve Sakura Şehir Hastanesi, Plastik Rekonstruktif ve Estetik Cerrahi*
*[2]Serbest Hekim,Plastik Rekonstruktif ve Estetik Cerrahi*

Amaç: Diş dibinden kaldırılan gingivobukkal flebin alveolar kemik greftinin etkili uygulamasını kolaylaştırdığı, diş-diş eti ilişkisini bozmadığı ve diş eti çekilmesine de çözüm olabileceğini ortaya koymak. Gereç-Yöntem: 2004-2022 yılları arasında yapılan dudak damak yarığı onarımından kalmış alveolar kemik defektli 147 olguda uygulanan diş dibinden kaldırılmış gingivobukkal fleplerde ameliyat anındaki kemik greftinin etkin uygulanmasında sağladığı kolaylıklar ve geç dönem sonuçları analiz edildi. Hastaların 90'ı erkek, 57'si kadındı, 120'sine tek yanlı, 27'sine iki yanlı kemik grefti uygulandı. Önde sert damak ve alveolar arkta fistül; tek yanlı olanların 41'inde (%33), çift yanlı olanların 19'unda (%70) mevcuttu. Prealveolar fistülü de göz önüne alırsak hastaların 116'sında, yani yaklaşık %80'inde fistül mevcuttu. Yaşları 8-14 arasında idi. Hastaların 7'sinde daha önce alveolar kemik grefti uygulaması yapılmış idi. Genel anestezi altında orotrakeal intübasyon yapıldı. Fistüllü hastalarda damak ekartörü kullanıldı. Önce prealveolar gingivobukkal flepler hazırlandı. Fistül varsa çevresinden insizyon ile subperiosteal olarak kemik grefti konacak alan ön nazal spine tamamen görünene ve burun tabanı ortaya konana kadar diseksiyona devam edildi ve fistül onarıldı. İliac kemikten spongioz kemik alınarak damakta hazırlanmış cebe çok sıkıca tıkıldı. İnsizyon diş dibinden yapıldığı için kemik greftlerde kronun çok yakınına kadar konabildi ve üzeri rahatça örtüldü. Flebin rahat gelmediği durumlarda molar seviyesinde back cut ve vestibüler sulkusun üstünden periost insizyonu yapıldı. Bütün olgularda istediğimiz kadar ve istediğimiz yerlerde yoğunlaşan kemik greftleri konduğu halde gerilimsiz kapama mümkün oldu. Fistül olanlarda fistüllü alanda sagittal planda mattress dikişler konduktan sonra sadece diş aralarına konan 4/0 vicryl dikişler ile kapatıldı. Ameliyat öncesi diş eti çekilmesi olan olgularda özel hassas törpüler ile dişin açıkta kalan alanları biraz aşındırıldıktan sonra flep ile örtüldü. Sonuç: Alveolar kemik grefti uygulamasında diş dibinden hazırlanan gingivobukkal flep, kemik greftinin diş kronunun çok yakınına kadar konmasına izin verir ve diş eti çekilmelerini düzeltebilir.

Anahtar Kelimeler: alveolar kemik grefti, diş eti çekilmesi, gingivobukkal flep, prealveolar fistül

*Diş dibi insizyon örnek foto*

## SB-116

# Tip 3 Amelogenezis İmperfekta Tanılı Hastada Çift Çene Cerrahisi ile Maloklüzyonun Düzeltilmesi: Olgu Sunumu

Serhat Şibar[1], Mehmet Fatih Özçiler[1], Aytaç Bülent Kuku[1], Elçin Esenlik[2]

*[1]Gazi Üniversitesi Tıp Fakültesi, Plastik Rekonstrüktif ve Estetik Cerrahi Ana Bilim Dalı, Ankara*
*[2]Akdeniz Üniversitesi Diş Hekimliği Fakültesi, Ortodonti Ana Bilim Dalı, Antalya*

**Giriş:** Amelogenezis imperfekta (AI) hem süt dişlerinde hem de kalıcı dişlerde anormal mine gelişimine sebep olan genetik geçişli bir hastalıktır (1,2). Klinik ve genetik olarak 4 farklı tipi ve 14 alt tipi olan AI'nın vücuttaki etkileri diş minesi üzerinedir (3,4). AI nedeni ile dişlerde oluşan fonksiyon bozukluğu ve olumsuz estetik görüntü rutinde kullanılan tedavi yöntemlerinden daha farklı, özel yaklaşımlar gerektirmektedir. Literatürde oldukça nadir olarak bildirilen tip 3 (hipokalsifik tip) AI hastasında uygulanan cerrahi tedaviyi ve multidisipliner yaklaşımın sonucunu sunmayı amaçladık.

**Olgu:** 22 yaşında erkek hasta ön açık kapanış (anterior open bite, AOB) nedeni ile kliniğimize sevk edildi. Klinik ve radyolojik değerlendirmesi yapılan hastanın 2013 yılında (11 yaş) çoklu diş çürüğü nedeni ile ilk kez diş hekimine başvurduğu öğrenildi. Takip eden süreçte aynı merkez tarafından 2017 yılında diş renginde bozulma, transvers maksiller mesafenin kaybı ve ön açık kapanış şikayetleri nedeni ile hastaya amelogenezis imperfekta tip 3 tanısı konuldu. Yine aynı merkezde Nisan 2021'de üst çene ekspansiyonu amacıyla "akrilik cap splint rapid palatal expandery aparey (RME)" takıldı; uygulama sonrasında RME çıkartılarak yavaş ekspansiyon protokolü için vidalı plak kullanıldı. Yapılan ara değerlendirmesinde başlangıç intermalar mesafesi 34 mm olan hastada uygulanan maksiller ekspansiyon işlemi sonrası 46 mm intermalar mesafeye ulaşıldığı tespit edildi. Hastanın fizik muayenesinde alt çenede sağa deviasyon ve üst dudağın alt dudağa göre geride olduğu, üst yüz yüksekliğinin azalmış olduğu, diş eti gülüşü varlığı, kronik periodontitis, hipodonti, dişlerin jeneralize amorf yapıda olduğu tespit edildi (Resim 1-2). Ayrıca sıcak-soğuk hassasiyeti olan hastada dişlerde renk değişikliği olduğu ve büyüme yönlerinin hiperdiverjan olduğu saptandı. Yapılan iskeletsel sefalometrik analizinde üst ve alt çenenin geride olduğu; efektif mandibular uzunluğa göre maksillanın transvers mesafesinde kayıp olduğu görüldü. Dişsel sefalometrik analizde ise interinsizal açının, üst ve alt kesici diş açılarının normal olduğu ancak alt keserlerin gövdesel olarak geride olmasına rağmen kemik kaideye göre ileride oldukları görüldü. Yumuşak doku değerlendirmesinde üst yüz yüksekliğinin azalmış, alt yüz yüksekliğinin normal olduğu tespit edildi. Hastanın yapılan sefalometrik analizde iskeletsel sınıf 1, dişsel sınıf 3 Angle maloklüzyona sahip olduğu ve alt ön keserlerin ekseni ile mandibular düzlem arasındaki açının (IMPA değeri) 68,4 derece olduğu tespit edildi

**Cerrahi teknik:** Klinik ve radyolojik değerlendirme sonrası le Fort 1 osteotomi ve bilateral sagittal split osteotomi (çift çene) prosedürü uygulanarak maksilla 6 mm ileri alındı ve 4.5 mm posterior gömme yapıldı. Mandibula 3 mm geri alındı ve 2 mm sağdan sola rotasyona getirildi. İntraoperatif oklüzyon sağlandıktan sonra fiksasyona alınırken arch bar, braket uygulanamayacağı için mandibulomaksiller fiksasyon vidaları kullanılmıştır (Resim 3). Uygulanan cerrahi prosedür sonrasında dişler için restoratif tedavi uygulandı. Dişler champer basamak hazırlanarak daimî restorasyon yapımı için ölçü almadan önce diş eti retraksiyonu yapıldı. Restorasyon sonrası görüntüler Resim 4 ve Resim 5'tedir.

**Tartışma ve Sonuç:** Amelogenezis imperfekta tanısı olan hastalarda fasiyal estetiğin/fonksiyonelliğin sağlanması ve AOB'nin düzeltilmesi, hasta ve klinisyen için oldukça zorlayıcı bir süreç olup multidisipliner yaklaşım gerektirir. Bu olgularda tedavi seçimi hastanın yaşına, AI tipine ve hastanın tedaviden beklentilerine göre şekillenir. Bu durum erken tedaviye başlamanın önemini artırmaktadır. AI hastalarında tedavinin üç ana hedefi vardır; bunlar diş hassasiyetinin giderilmesi, vertikal boyun düzeltilmesi ve hem fasiyal hem dental estetiğin sağlanmasıdır. Bu hedeflere ek olarak AI ile sık birliktelik gösteren AOB varlığında AOB'nin tedavisi de amaçlanmalıdır. Olgumuzda ortognatik ve rekonstrüktif tedavilerin kombine olarak uygulanmasıyla başarılı şekilde estetik görünüm/fonksiyonellik ve AOB'nin düzeltilmesi sağlanmıştır. Ayrıca bu hasta popülasyonunda uzun dönemde klinik başarının sürdürülebilmesi için oral hijyenin sağlanması ve rutin klinik kontrollerin devamlılığı kritik öneme sahiptir.

**Kaynakça:**

[1] Gisler V, Enkling N, Zix J, Kim K, Kellerhoff NM, Mericske-Stern R. A multidisciplinary approach to the functional and esthetic rehabilitation of amelogenesis imperfecta and open bite deformity: a case report. J Esthet Restor Dent. 2010 Oct;22(5):282-93. doi: 10.1111/j.1708-8240.2010.00354.x. PMID: 21029333.

[2] Millet C, Duprez JP, Khoury C, Morgon L, Richard B. Interdisciplinary Care for a Patient with Amelogenesis Imperfecta: A Clinical Report. J Prosthodont. 2015 Jul;24(5):424-31. doi: 10.1111/jopr.12242. Epub 2014 Dec 17. PMID: 25522047.

[3] Sabandal MM, Schäfer E. Amelogenesis imperfecta: review of diagnostic findings and treatment concepts. Odontology. 2016 Sep;104(3):245-56. doi: 10.1007/s10266-016-0266-1. Epub 2016 Aug 22. PMID: 27550338.

[4] Witkop CJ. Amelogenesis imperfecta, dentinogenesis imperfecta and dentin dysplasia revisited: problems in classification. J Oral Pathol. 1988;17:547–53.

**Anahtar Kelimeler:** Amelogenesis imperfecta, occlusal adjustment, hypocalcified enamel, hypomineralizastion, orthognatic surgery, malocclusion

*Olgunun Tedavi Öncesi ve Sonrası Fotoğrafları*

*Resim 1-2: Cerrahi öncesi ekstra-oral ve intra-oral görünüm Resim 3: Cerrahi sonrası 2. ay intra-oral görünüm Resim 4-5: Cerrahi ve restoratif tedavi sonrası ekstra-oral ve intra-oral görünüm*

## SB-117

## Blow Out Kırıkları: Zorlayıcı ve Tartışmalı Olgu Örnekleri İçeren 2 Yıllık Tecrübemiz

Ömer Faruk Dilek, Saruhan Mahmutoğlu, Egehan Güngörmez, Burak Tunahan Ekincikli, Kamuran Zeynep Sevim

*Sağlık Bilimleri Üniversitesi, Şişli Hamidiye Etfal Eğitim ve Araştırma Hastanesi, Plastik, Rekonstrüktif ve Estetik Cerrahi Kliniği, Sarıyer, İstanbul*

**Giriş ve Amaç:** Blow-out kırıkları en sık darp, düşme, trafik kazası ve iş kazaları gibi birçok farklı etiyoloji nedeniyle sıkça görülen hastane başvuru sebeplerinden biridir. [1] Yaşam kalitesini önemli derecede etkileyebilecek olan diplopi, distopi, göz hareketlerinde kısıtlılık, subkonjunktival hemoraji, ekimoz ve enoftalmus gibi bulguları olabileceğinden ve orbital kemiklerin rekonstrüksiyonunun göz fonksiyonlarının korunması ve estetik görünüm açısından kritik olmasından dolayı bu kırıklar Plastik, Rekonstrüktif ve Estetik Cerrahi'de önemli bir yer tutmaktadır. [2] Bu çalışmada tarafımıza blow-out kırığı sebebiyle başvuran hastaların demografik özellikleri, başvuru sırasındaki asıl şikayetleri, seçilen tedavi protokolü ve tedavi sonrası gelişmeler, komplikasyonlar ve devam eden rezidüel şikayetler derlenmiştir. Bununla birlikte, yönetim şekilleri için kesin algoritmalar olmayan kas tuzaklanma veya sıkışmasının eşlik etmediği diplopi, pediyatrik yaş ağaç kırıklarına bağlı kas tuzaklanması örnekleri, postoperatif rezidüel diplopi ve ikincil ameliyatların sonuçları gibi konular tartışılarak tecrübe paylaşımı amaçlanmıştır.

**Materyal Method:** Bu çalışmada 2022-2024 yılları arasında Şişli Hamidiye Etfal Eğitim ve Araştırma Hastanesi Plastik Rekonstrüktif ve Estetik Cerrahi Kliniğine maksillofasyal travma sebebi ile başvuran ve blow-out fraktürü tanısı ile opere edilen 37 hasta derlenmiştir. Hastalar postoperatif bakış kısıtlılığı, diplopi, enoftlami ve distopi açısından postoperatif bilgisayarlı tomografi (BT) ile değerlendirildi.

**Bulgular:** Çalışmaya dahil edilen hastaların 34 (%91.9) erkek 3 ü (%8.1) kadın idi. Hastaların ortalama yaşı 32 iken, hastaların en yoğun olduğu yaş aralığı olan 20-30 yaş arası grupta 14 (%37) hasta bulunmaktaydı. Hastaların 17'si (%45) darp, 6'sı (%16.2) düşme, 5'i (%13.5) motorlu trafik kazası sonrası hastaneye başvuru gerçekleştirdi.

Bütün hastalarda BT'sinde orbital tabanda defekt oluşturan kırık ve/veya kırıkla beraber orbital içeriğin herniasyonu saptandı. 33 hastada eşlik eden diğer fasiyal kırıklar da mevcuttu. 33 hastada titanyum meş ile orbita tabanında rekonstrüksiyon yapılırken 4 hastada yalnızca serbestleme yapıldı. 22 hasta belirgin bakış kısıtlılığı, 5 hastada sadece diplopi kliniği mevcut iken 10 hasta enoftalmi nedeni veya öngörüsü sebebi opere edildi. 6 hasta tekrar opere edildi. Bu operasyonların 4 tanesi rezidüel diplopi, 2 tanesi ise meş repozisyonundan fayda göreceği düşünülen belirgin rezidüel enoftalmi nedeni ile opere edildi. Hastalar ilk başvurudan ortalama 3 gün sonrasında operasyona alındı. Postoperatif klinik takipler esnasında hastaların 2'sinde diplopi, 3 tanesinde ise şikâyet oluşturmayan bakış kısıtlılıklarının devam ettiği görüldü. Opere edilen hastalar ortalama olarak 4 gün yatırılarak takip edildi.

**Tartışma:** Orbita blow-out fraktürleri, Plastik, Rekonstrüktif ve Estetik Cerrahi'de sıkça karşılaşılan hem fonksiyonel hem de rekonstrüktif sebeplerden dolayı önem arz eden hastane başvuru sebepleridir. Oluşturdukları klinik spektrum oldukça geniş ve değişkendir. Örneğin oldukça büyük bir taban defekti bakış kısıtlılığı veya diplopiye yol açmayabilirken, belli belirsiz bir kemik düzensizlik diplopi oluşturabilmektedir. Hastaların başvuru esnasındaki travma etiyolojilerinin dikkatlice sorgulanması, preoperatif ve postoperatif bulgularının bilgisayarlı tomografi yorumu eşliğinde değerlendirilmesi yapılacak operasyonun planlanmasında ve takiplerde gerekebilecek ek müdahaleler için önemli bir yönlendirici olacaktır. [3] Bununla birlikte hastaların operasyona alınma zamanı, operasyon endikasyonları ve postoperatif revizyon cerrahileri endikasyonları için hala günümüzde ulaşılmış net bir konsensüs bulunmamaktadır. Bununla beraber, blow-out fraktürlerine yapılan cerrahi müdahaleler kalıcı diplopi, bakış kasıtlılığı ve enoftalmus riskini azaltmaktadır. [4] Post-operatif iyileşmenin daha iyi olabilmesi için erken cerrahi müdahalenin önemi büyüktür.

**Sonuç:** Blow-out fraktürler kişinin yaşam kalitesini yüksek düzeyde etkilemektedir. Başvuru esnasındaki klinik bulguların ve görüntülemelerin ışığında tercih edilecek olan tedavi yaklaşımının mümkün olan en kısa süre içerisinde uygulanması hastanın hayatında önemli bir yer tutacağı unutulmamalıdır. Revizyon cerrahileri rezidüel diplopi ve enoftalmi iyileştirilmesinde faydalı olabilir.

**Kaynakça:**

1. Harris, G. J. "Orbital blow-out fractures: surgical timing and technique." Eye 20.10 (2006): 1207-1212.

2. Higashino, Takuya, et al. "Straightforward factors for predicting the prognosis of blow-out fractures." Journal of Craniofacial Surgery 22.4 (2011): 1210-1214.

3. Baser, N., et al. "Clinical management and reconstruction of isolated orbital floor fractures: The role of computed tomography during preoperative evaluation." Ulus Travma Acil Cerrahi Derg 17.6 (2011): 545-553.

4. Damgaard, Olaf Ehlers et al. "Surgical Timing of the Orbital "Blowout" Fracture: A Systematic Review and Meta-analysis." Otolaryngology--head and neck surgery: official journal of American Academy of Otolaryngology-Head and Neck Surgery vol. 155,3 (2016): 387-90. doi:10.1177/0194599816647943

**Anahtar Kelimeler:** Bakış kısıtlılığı, blow-out kırıkları, diplopi, enoftalmi, maksillofasiyal travma

*Blow Out Kırığı ile Başvuran Hastanın Pre-op ve Post-op Maksillofasiyal BT Görüntülemeleri*

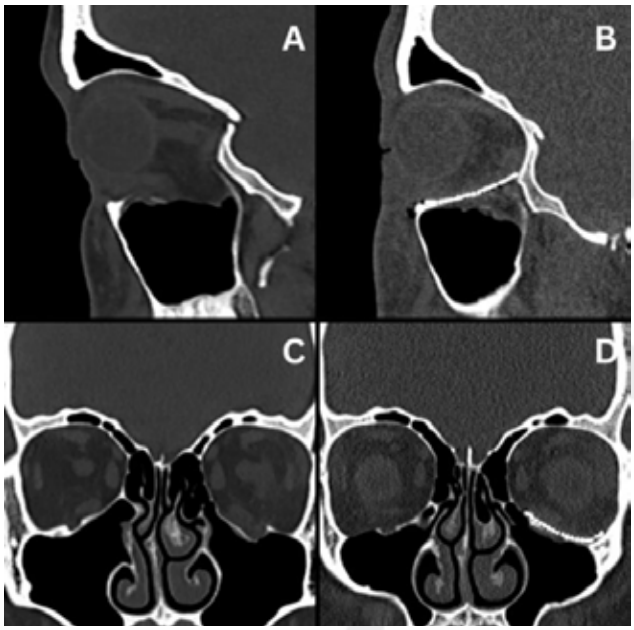


*A: Pre-op sagittal kesit B: Post-op sagittal kesit C: Pre-op koroner kesit D: Post-op koroner kesit*

## SB-118

## Kronik Yaranın Akut Alevlenmesinde Lrinec Skorlamasının Yeri

Ayhan Sönmez, İsmail Bülbüloğlu, Cihan Aykaç

Samsun Üniversitesi Tıp Fakültesi Plastik Rekonstrüktif ve Estetik Cerrahi Ana Bilim Dalı, Samsun

Kronik yaraların tedavisi ve takibi uzun zaman almakta olup uzuv kaybıyla sonuçlanabilmektedir. Bunun için nekrotizan fasiitte kullanılan LRİNEC (Laboratory risk indicator for necrotizing fasciitis)skorlamasını uygulayarak ampütasyon oranları azaltmayı amaçladık.

Çalışmaya son bir yıl içinde plastik cerrahi kliniğinde tedavisi yapılan 135 hasta dahil edildi. Bu hastalar yaş, cinsiyet, ek hastalık, kültürde üreyen mikroorganizmalar açısından retrospektif olarak değerlendirildi ve ek hastalığı olanların amputasyon oranlarının arttığı dışında anlamlı fark bulunamadı (p=0,001). Kronik yara akut alevlenme ile başvuran hastaların LRİNEC skorlamasına bakılarak ampütasyon arasındaki orana bakıldı ve anlamlı fark bulundu (p=0,020).

Kronik yara ile polikliniğe başvuran iyileşmesi geciken, ısı artışı olan akut alevlenme belirtileri gösterenler hastalarda LRİNEC skorlaması bakılarak tedaviye erken başlanabilir. Böylece iyileşme süreci hızlandırılabilir, ampütasyon oranları azaltılabilir ve uzuv kaybı önlenebilir.

**Giriş:** Kronik yara, anjiyogenez, innervasyon veya hücresel migrasyonun yetersizliği nedeniyle fizyolojik iyileşmenin bozulması olarak tanımlanabilir. 4 hafta sonunda yara hacminde %50'den ya da haftada %10-15 küçülme olmadığında kronik yara olarak değerlendirilmektedir.(1) ABD'de diyabetik ayak ülserlerinin ekonomik maliyeti her hasta için 20.000 ABD doları olmakla birlikte 1,5 milyon hasta ile bu yaraların ülke ekonomisine maliyeti yaklaşık 30 milyar ABD doları olarak ciddi bir ekonomik yüktür. (2,3,4). Nekrotizan fasiit nadir görülen fasya ve derialtı dokuları tutan, çok hızlı ilerleyen nekrozla karakterize hayatı tehdit eden bir hastalıktır(5). Mortalitenin yüksek olmasında teşhisin ve buna bağlı yara debridmanının gecikmesi en önemli faktördür(5-7). Tanının gecikmesini engellemek amacıyla laboratuvar testlerinden oluşan LRİNEC skorlama sistemi geliştirilmiştir.(8) Çalışmamızda bu skorlamanın kronik yaranın akut alevlenmelerinde fikir vermesi, komplikasyonların erken dönemde önlenebilmesi amacıyla retrospektif olarak incelenmesi amaçlanmıştır.

**Yöntem-Gereçler:** Çalışmaya 135 kronik yara hastası dahil edildi. Yaş, cinsiyeti, ek hastalıkları, laboratuvar testleri incelendi. Verilerin analizi için SPSS v28 paket programı kullanıldı. Normal dağılıma uygunluk Kolmogorov-Smirnov Testi ve çarpışıklık değerlerine bakılarak değerlendirildi. HBa1c, HB, Na parametrik, kalan ölçümler nonparametrik olarak değerlendirildi. Normal dağılıma uymayan sürekli veriler için ortanca, minimum ve maksimum değerleri hesaplandı. Nonparametrik iki grup arasındaki farklılıklar için Mann-Whitney U testi kullanıldı. Normal dağılıma uyan sürekli veriler için ortalama ve standart sapma hesaplandı. Paramaterik iki grup arasındaki farklılıklar için Student-T testi kullanıldı. Kategorik veriler için frekans dağılımları verildi ve Ki-kare Testi uygulandı. Amputasyon göstergeleri için kan değerlerinin sensitivite spesifisitesi Roc analizi ile bakıldı. P değeri 0,05'ten küçük değerler anlamlı kabul edildi.

**Bulgular:** Bakılan parametreler ışığında kronik yara ile başvuran hastaların yaş, cinsiyet, ek hastalık, kültürde mikroorganizmalarının amputasyon ile olan ilişkileri ayrı ayrı değerlendirildi. LRİNEC skorlamasının ampütasyona olan etkisi ayrıntılı olarak incelendi.

Ek hastalığı olan hastaların yatış süresi ortancası 13 (2-80) idi. Amputasyon olan ve olmayan hastalara göre yatış süreleri açısından anlamlı fark bulunmadı (p=0,272). Ek hastalığı olanlar ile olmayan arasında yatış süreleri açısından anlamlı bir fark bulunmadı(p=0,075)

Rekonstrüksiyon yapılan hastalarda yatış süresi ortancası 12 (2-60) gün iken yapılmayan hastalarda ortanca 14 (2-80) gün idi. Rekonstrüksiyon yapılan hastalarda yapılmayanlara göre yatış süresi açısından anlamlı fark bulunmadı (p=0,286).

Cinsiyete göre amputasyon oranlarına bakıldığında erkeklerin %28,0 (26)'inde, kadınların %21,4 (9)'ünde görülmek olup istatiksel olarak anlamlı fark bulunamadı (p=0,423).

Mikroorganizma amputasyon ilişkisi: Ek hastalığı olan 111 hastanın %31,5 (35)'inde amputasyon görüldü. Ek hastalığı olmayanlarda ampütasyon görülmedi. Oranlar arasında istatistiksel olarak anlamlı fark bulundu (p=0,001). Ek hastalığı olanlarda olmayanlara göre 1,3 kat daha fazla amputasyon görüldüğü saptandı [OR=1,3 (%95Cl 1,179-1,469)].

Hastaların Lrinec ortancası 3,0 (0,0-11,0) idi. Ampütasyon olan hastalarda ortanca 4,0 (0,0-9,0) iken olmayanlarda ortanca 3,0 (1-11) idi. Amputasyon olan hastalar ile olmayan hastaların Lrinec skorları arasında anlamlı fark bulundu (p=0,020).

**Tartışma:** Kronik yara birçok etyolojik sebebi olan, sosyoekonomik olarak önemli etkileri olan bir toplumsal sağlık problemidir.(9) Kronik yaraların nedenleri arasında diyabet, vasküler hastalıklar, bası yaraları, kronik böbrek yetmezliği, nöropatik ülserler başlıca etmenlerdir. Çalışmamızda hastaların %53.9 unda diyabet izlenmiştir. Amputasyon insidansı yılda 6-8/1000 civarındadır ve travma dışı ampütasyonların en sık nedeni diyabettir(10). Kronik diyabetik ayak yaralarının akut alevlenmesi durumlarında doku tahribatı hızlıca ilerleyerk ampütasyona neden olabilir.

**Sonuç:** LRİNEC skorlaması nekrotizan fasit tanısının laboratuvar belirteçleriyle konulabilmesi amacıyla geliştirilmiştir. CRP, WBC, hemoglobin, sodyum, kreatinin ve glukoz skorlamayı oluşturur.(9) Çalışmamızda kronik yarası olan ve akut alevlenmeler sonrası amputasyon gelişen hastalar ile ampütasyon gelişmeyen hastaların LRİNEC skorları arasında anlamlı farklılık bulundu. Klinik deneyimlerimizde akut alevlenme geçiren hastaların anlamlı bir kısmının klinik seyri doku nekrozu, fasit ve ampütasyon ile sonuçlanmaktadır. Nekrotizan fasitte kullanılan LRİNEC skorlamasının ihmal edilen veya tedavide geç kalınan hastalara uygulandığında hastalığın seyri hakkında yardımcı olabileceğini düşündük. Bu hastaların yara yerlerinde lokalize enfeksiyon bulguların ciddi görünmemektedir. Klinik deneyimlerimizde yara debridmanları esnasında basit görünen deri nekrozlarının altında geniş fasit alanlarının olduğu gözlemlenmiştir. Hatta bu durumun operasyon bitiminde ampütasyona kadar ilerleyebildiği gözlemlenmiştir. Bu deneyimlere dayanarak poliklinik ya da acile başvuran hatalarda ampütasyon oranları ciddi ölçüde azaltılabilir.

**Kaynakça:**

1. Sheehan P, Jones P, Caselli A, Giurini JM, Veves AJDc. Percent change in wound area of diabetic foot ulcers over a 4-week period is a robust predictor of complete healing in a 12-week prospective trial. 2003;26(6):1879-82.

2. Sargen MR, Hoffstad O, Margolis DJJJoD, Complications i. Geographic variation in Medicare spending and mortality for diabetic patients with foot ulcers and amputations. 2013;27(2):128-33.

3. Fearns N, Heller-Murphy S, Kelly J, Harbour JJJoTV. Placing the patient at the centre of chronic wound care: A qualitative evidence synthesis. 2017;26(4):254-9.

4. Rodrigues M, Kosaric N, Bonham CA, Gurtner GCJPr. Wound healing: a cellular perspective. 2019;99(1):665-706.

5. Majeski J, Majeski EJSmj. Necrotizing fasciitis: improved survival with early recognition by tissue biopsy and aggressive surgical treatment. 1997;90(11):1065-8.

6. McHenry CR, Piotrowski JJ, Petrinic D, Malangoni MAJAos. Determinants of mortality for necrotizing soft-tissue infections. 1995;221(5):558.

7. Wong C-H, Chang H-C, Pasupathy S, Khin L-W, Tan J-L, Low C-OJJ. Necrotizing fasciitis: clinical presentation, microbiology, and determinants of mortality. 2003;85(8):1454-60.

8. Su YC, Chen HW, Hong YC, Chen CT, Hsiao CT, Chen ICJAjos. Laboratory risk indicator for necrotizing fasciitis score and the outcomes. 2008;78(11):968-72.

9. Mustoe TJTAJoS. Understanding chronic wounds: a unifying hypothesis on their pathogenesis and implications for therapy. 2004;187(5):S65-S70.

10. Karahan İ, Çağlar A, Çifci A, Karadeniz MJTJoC, Laboratory. Diyabetik hastalarda ayak problemlerinin yönetimi ve vasküler patolojilere yaklaşım. 2019;10(3):422-5.

**Anahtar Kelimeler:** LRINEC, kronik yara, alt ekstremite

## SB-119

## Sternotomi Sonrası Oluşan Defektlerde Superior Epigastrik Arter Perforatör Flebi Tecrübelerimiz

Muhammed Yasin Babacan, Ceren Cömert, Serhat İnan, Yasin Canbaz, Kurtuluş Öz, Perçin Karakol

*Başakşehir Çam ve Sakura Şehir Hastanesi, Plastik Rekonstrüktif ve Estetik Cerrahi, İstanbul*

Sternotomi sonrası oluşan defektlerde superior epigastrik arter perforatör flebi tecrübelerimiz

**Giriş:** Açık kalp ve göğüs cerrahisi sonrası insizyon bölgesinde oluşan yara yeri enfeksiyonu ve buna ikincil gelişen sternal bölgedeki yumuşak doku defektleri hem morbitide hem de mortalite artışına sebep olmaktadır. Sternotomilerden sonra yara yerinde açılma, osteomiyelit ve hatta mediastinit gibi ölüme yol açabilen komplikasyonlar gelişebilmektedir. Sternal bölge enfeksiyonların tedavisinde ilk adım uygun antibiyoterapi, tüm nekrotik dokuların debridmanı ve günlük yara bakımıdır. Yapılan debridmanlar sonrası sternum ya da sternal fiksasyon için kullanılan tel veya plakların açıkta kaldığı doku defekti oluştuğu zaman ise genellikle flep ile rekonstrüksiyon en iyi seçenek olmaktadır. Göğüs ön duvarı yumuşak doku defektlerinin rekonstrüksiyonunda sıklıkla pektoralis majör flebi, rektus abdominus flebi, latisimus dorsi flebi gibi lokal kas veya kas–deri flepleri, perforatör bazlı flepler ve omental flep kullanılmaktadır. Rekonstrüksiyon için hangi flebin kullanılacağı, yumuşak doku defektinin boyut ve lokasyonuna ve hastanın genel durumuna göre her hastada farklı olmaktadır. Bu çalışmada açık kalp cerrahisi geçirmiş olan ve sonrasında sternal insizyon hattında gelişen enfeksiyon nedeni ile göğüs ön duvarında yumuşak doku defekti oluşmuş hastaların superior epigastrik arter perforatör flebi ile rekonstrüksiyon tecrübelerimizin aktarılması planlandı.

**Materyal-Metod:** Bu çalışmada kliniğimizde 2023 Mart ve 2024 Haziran arasında toplam 10 hastaya (7 erkek, 3 kadın) açık kalp cerrahisi sonrası sternal insizyon hattında gelişen enfeksiyon nedeniyle oluşan göğüs ön duvarı yumuşak doku defektlerine superior epigastrik arter perforatör flebi ile rekonstrüksiyon uygulanmıştır. Hastaların ortalama yaşı 61'di (44-70 arası). 4 hastada hipertansiyon ve 2 hastada diabetis mellitus mevcuttu. Yumuşak doku defektlerinin tümünde sternum fiksasyonu için konulan titanyum plaklar ekspoze idi. Tüm hastalara yara yerinden alınan kültür sonucuna göre intravenöz antibiyoterapi verildi. Sternum üzerindeki tüm titanyum plaklar enfekte kabul edilip çıkarıldı ve tüm nekroze dokular debride edildikten sonra defekt alanı onarıma uygun hale gelene kadar seri debridman ve VAC tedavisi uygulandı. Yerleştirilen yeni titanyum plaklar ile sternal fiksasyon tekrar sağlandı. Tüm hastalara uygun ölçülerde perop SEAP flep tasarlanarak operasyona başlandı. Lateralden girilerek mevcut flep perforatör korunarak rectus fasyası üzerinden eleve edildi. Eleve edilen flep rotate edilerek mevcut defekte adapte edildi. Donör saha primer kapatıldı.

**Bulgular:** Bir hastada operasyon sonrası erken dönemde hematom oluştu, hasta tekrar operasyona alınıp kanama kontrolü ve hematom boşaltılması yapıldı. 2 hastada SEAP flebinin süperior bölgesinde 2x2 cmlik nekroz izlendi. Bu hastalarda primer operasyondan 10 gün sonra tekrar operasyona alındı ve uyluktan alınan kısmi kalınlıkta deri grefti ile defekt kapatıldı. Diğer hastalarda yara iyileşmesi problemi gözlenmedi ve tam iyileşme sağlandı.

**Kronik Hst Defekt Boyutu**

Komplikasyon Yatış Süresi Yaş Cinsiyet
Hasta 1 KAH 15x10 cm Yok 45 65 E
Hasta 2 HT, KAH 10x10 cm Yok 43 63 E
Hasta 3 Yok 5x5 cm Yok 21 55 E
Hasta 4 DM, HT, KAH 8x8 cm Kısmi nekroz 20 60 K
Hasta 5 Yok 4x4 cm Yok 25 64 K
Hasta 6 DM, HT 15x3 cm Yok 15 64 E
Hasta 7 Yok 4x3 cm Yok 26 44 E
Hasta 8 DM, HT, KAH 15x10 cm Hematom 72 70 K
Hasta 9 KAH 3x5 cm Kısmi nekroz 14 69 E
Hasta 10 Yok 8x5 cm Yok 28 65 K

**Tartışma:** Sternotomi sonrası oluşan doku defektlerinde SEAP flebini tercih etmemizin sebebleri; vasküler dolaşımının güvenilir olması, defekt alana yakın lokasyonda olması ve kısa operasyon süresi olmasıdır.

**Sonuç:** Sonuç olarak; sternotomi sonrası gelişen göğüs ön duvarı yumuşak doku defektlerinde, yeterli debridman ile birlikte SEAP flebi ile onarım uygun olgularda etkili ve güvenilir bir yöntemdir.

**Referanslar:**

1) Alebrahim K, Al-Ebrahim E. Prevention, classification and management review of deep sternal wound infection. Heart Surg Forum 2020;23:E652-7. doi: 10.1532/hsf.3153.

2) Barbera F, Lorenzetti F, Marsili R, Lisa A, Guido G, Pantaloni M. The impact of preoperative negative-pressure wound therapy on pectoralis major muscle flap reconstruction for deep sternal wound infections. Ann Plast Surg 2019;83:195-200. doi: 10.1097/SAP.0000000000001799.

3) Selten K, Schnoering H, Zayat R, Aljalloud A, Moza A, Autschbach R, et al. Prevention of sternal wound infections in women using an external sternum fixation corset. Ann Thorac Cardiovasc Surg 2021;27:25-31. doi: 10.5761/atcs. oa.19-00293.

4) Kaul P. Sternal reconstruction after post-sternotomy mediastinitis. J Cardiothorac Surg 2017;12:94. doi: 10.1186/ s13019-017-0656-7.

5) Schiraldi L, Jabbour G, Centofanti P, Giordano S, Abdelnour E, Gonzalez M, et al. Deep sternal wound infections: Evidence for prevention, treatment, and reconstructive surgery. Arch Plast Surg 2019;46:291-302. doi: 10.5999/ aps.2018.01151.

6) Şahin MF, Yazıcıoğlu A, Beyoğlu MA, Yekeler E. Successful method in the treatment of complicated sternal dehiscence and mediastinitis: Sternal reconstruction with osteosynthesis system supported by vacuum-assisted closure. Turk Gogus Kalp Dama 2022;30:57-65. doi: 10.5606/tgkdc. dergisi.2022.20958.

7) Kamel GN, Jacobson J, Rizzo AM, Kinkhabwala C, Lalezar F, Draper L, et al. Analysis of immediate versus delayed sternal reconstruction with pectoralis major advancement versus turnover muscle flaps. J Reconstr Microsurg 2019;35:602-8. doi: 10.1055/s-0039-1688760.

8) El Oakley RM, Wright JE. Postoperative mediastinitis: Classification and management. Ann Thorac Surg 1996;61:1030-6. doi: 10.1016/0003-4975(95)01035-1.

9) Goishi K, Harada H, Keyama T, Tsuda T, Hashimoto I. Pectoralis major turnover flap based on thoracoacromial vessels for sternal dehiscence. Microsurgery 2020;40:137-44. doi: 10.1002/micr.30509.

10) Greig AV, Geh JL, Khanduja V, Shibu M. Choice of flap for the management of deep sternal wound infection--an anatomical classification. J Plast Reconstr Aesthet Surg 2007;60:372-8. doi: 10.1016/j.bjps.2006.10.005.

11) Kolbenschlag J, Hörner C, Sogorski A, Goertz O, Ring A, Harati K, et al. Sternal reconstruction with the omental flapacute and late complications, predictors of mortality, and quality of life. J Reconstr Microsurg 2018;34:376-82. doi: 10.1055/s-0038-1629918.

**Anahtar Kelimeler:** Süperior Epigastrik Arter, Sternotomi, Flep, perforatör

*Perop Foto*

## SB-120

## Plastik Cerrahide Kompleks Hidradenitis Süppürativa Hastalığının Yönetimi

Majid Ismayilzada

*İstinye Üniversitesi Tıp Fakültesi, Plastik Rekonstrüktif ve Estetik Cerrahi Anabilim Dalı, İstanbul*

**Giriş:** Hidradenitis süppürativa (HS), ağrılı nodüller, abseler ve akıntılı fistüllerle karakterize, sıklıkla apokrin ter bezi içeren bölgelerin kronik inflamatuar hastalığıdır. Günümüzde artık bu hastalığın önceden belirtildiği gibi nadir olmayıp popülasyonun %1- 4' ünde ortaya çıktığı rapor edilmektedir. Cinsiyet dağılımı coğrafi bölgelere göre değişkenlik gösterse de her iki cinsiyette puberte sonrası yetişkinlik döneminde oluşmaya başladığı bilinmektedir. Hidradenitis süppürativanın oluşma nedeni ve tedavisi tam olarak bilinmediği için hastaların yaşam kalitesini ciddi oranda etkileyen klinik prezentasyonlar ortaya çıkabilmektedir. HS mortalite nedeni olmasa da beraberinde getirdiği komorbiditeler hastaları sosyal, psikolojik ve medikal açıdan yıpratabilmektedir. Birçok risk faktörü tanımlansa da hastalığın geniş çerçevede genetik ve çevresel etkenlerle birlikte multifaktöriyel temele dayandığı

bilinmektedir. Risk faktörleri arasında literatürde en güçlü veriler sigara içiciliği ve obeziteyle ilişkili görünmektedir.

HS genellikle koltukaltı, presternal bölge, inguinal bölge ve perineal bölge gibi apokrin ter bezlerinin de sık lokalizasyon gösterdiği vücut bölgelerinde oluşma eğilimindedir. Yaralar kapladığı alan ve derinlik itibariyle ılımlı seyir gösterebilse de hastaların büyük çoğunluğu plastik cerrahi polikliniğine psikososyal hayatlarını da etkileyen, lokal kontrolü sağlanamayacak ölçüde ilerlemiş ve birden fazla lokalizasyonda ortaya çıkmış yaralarla başvurmaktadırlar. Bu aşamada sadece plastik cerrahinin ortaya koyduğu cerrahi çözümler tek başına yeterli olmayıp diğer ilgili bölümlerle birlikte multidisipliner değerlendirme yapmak hastanın uyumu, tedaviye yanıtın başarısı ve tedavi sonrasında hastalığını rekürrensini önleme açısından önem arz etmektedir. Bu çalışmada kompleks HS ile başvuran olgularda plastik cerrahi açısından tedavi yönetimi ve planlanmanın sağlanmasına vurgu yapmayı hedefledik.

**Örnek Olgu Sunumu:** 38 yaşında erkek hasta sol koltukaltı ve perineal bölgesinde multipl, geniş alana yayılmış ve destrüktif hidradenitis süppürativa yaraları ile başvurdu (Resim1 A-F). Hasta 3 yıldır var olan HS yaraları nedeniyle aralıklı uygulanan antibiyoterapi dışında tedavi almamış olup yara bakımı ise tamamen yetersiz görünmekteydi. Kronik yara zemininde gelişmiş skar dokuları, fibrotik bantlar ve fistüllerin oluşturduğu yaralarla genital bölge anatomisinin destrüksiyonu söz konusu idi.

Günde en az 1 paket sigara içicisi ve VKİ: 38,3 olan hasta yoğun depresyon belirtileri ve eşlik eden ruhsal patolojiler nedeniyle psikiyatri hekimine yönlendirildi. Psikiyatri tarafından hastalığın remisyon aşamasında olması ile ilgili onay alındıktan sonra tedavinin sağlanmasına karar verildi. Hastanın bağımlılık düzeyinde sigara içicisi olması nedeniyle sigara bıraktırma polikliniğinden yardım alındı ve hastanın gerçekleştirilecek operasyondan önce en az 2 hafta hiç sigara içmemiş olması istendi. Bunun dışında, hastanın diyetinin düzenlenmesi için beslenme uzmanlarından destek alınarak kalori hesaplanması ve yaraların iyileşmesi için protein ağırlıklı diyet protokollerinin uygulanması sağlandı.

Hastanın komforu gereği, ayrıca gerçekleştirilecek cerrahi tedaviye hastanın uyumu ve yara iyileşme paterninin izlenmesi için koltukaltı ve perineal bölgeye yapılacak olan operasyonların farklı seanslarda uygulanmasına karar verildi. Öncelikle aksiller hidradenit nedeniyle rezeksiyon ve sirkumfleks subskapular arter bazlı paraskapular flebi ile onarım uygulandı. Hastanın yara iyileşme süreci ile ilgili herhangi problem olmadığından emin olduktan sonra hastaya postoperatif 3.ayda ikinci seans cerrahi planlandı. Bu cerrahi sırasında skar kontraktürlerine bağlı superiora doğru yer değiştiren testisler normal anatomik alanına adapte edildi. Üretken dönemde olması nedeniyle spermatogenezin etkilenmemesi adına testis derisine müdahale edilmedi. Suprapubik bölgede fistüllerle karakterize geniş alan rezeke edildikten sonra sağ uyluktan hazırlanan anterolateral uyluk flebi vasküler bağlantısı ayrılmadan tünelize edilerek defekt alana adapte edildi. İyileşme sürecinde problem olmayan hastanın uzun dönem takipleri devam etmektedir.

**Tartışma:** Hidradenitis süppürativa yakınması olan hastalar plastik cerraha sıklıkla medikal tedaviler ile çözüm bulamadıkları ve yaralarının derin fistüllerle geniş alana yayıldığı aşamada başvurmaktadırlar. Aynı zamanda, benzer klinik tabloyla plastik cerrahi polikliniğine başvuran hastalar sigara içiciliği ve fazla kiloları da bulunan komplike ve dirençli HS profilini oluşturmaktadırlar. Yıpratıcı sürecin beraberinde getirdiği sosyal izolasyon kendisini ruhsal patolojilerle de yansıtabilmektedir. Bu nedenle, plastik cerrahiye başvuran HS'li hastaların büyük çoğunluğunun komplike ve dirençli olmasını sadece yaraların boyutuyla değil, metabolik sendrom ve insülin direnci gibi sistemik hastalıkların, sigara bağımlılığı ve ruhsal bozuklukların da eşlik etmesiyle ilişkilendirmek mümkündür. Literatürdeki verilere göre, HS yakınması olan hastaların %70- 89' u sigara içicisi olup tütün ürünlerinin önemli oranda bu hastalığın tetikleyicisi olduğu vurgulanmaktadır. Obezite ise ter retansiyonuna katkıda bulunmanın yanı sıra hormonların anormal metabolizmasına da öncülük etmektedir. Bunun dışında, cilt katlantılarının temasıyla artan keratin hidrasyonu ter bezi porlarının oklüzyonu ve folikül orifislerinin çapının daralmasına sebep olmaktadır. Böylesine hastalarda klinik multidisipliner değerlendirme sonrasında en uygun tedavi modalitesinin belirlenmesi önem arz etmektedir.

Hastalar bavşurduğu esnada HS yaralarının cerrahi veya cerrahi dışı tedaviye uygun olmasını belirleyen birçok parametre mevcuttur (Resim 1-G). Eskiden beri bilinen Hurley sınıflaması tek başına cerrahi endikasyonu belirlemede yetersiz kalabilmektedir. Etkilenen alan, yaraların derinliği, uygulanan medikal tedaviler vb. faktörler sıralanabilse de hastanın tedaviye uyumu (diyete uyma, sigaranın bırakılması, psikiyatrik desteğe uyum, cerrahi sonrası öz bakım vb.) cerrahi kararı etkileyen en önemli belirteçlerin başında gelmektedir. Bu bağlamda, çok küçük ve yüzeyel HS yarası ile başvuran hasta cerrahi için ideal aday olabiliyorken, geniş alanda kronik HS yaraları ile başvuran hasta uyumsuz olması nedeniyle cerrahi için sakıncalı hale gelebilmektedir. Dahası, hastanın cerrahi endikasyonunu belirlerken yara ile ilişkili faktörler daha arka planda tutulabilmektedir.

Sonuç olarak, plastik cerrahi polikliniğine başvuran HS yakınması olan hastalara cerrahi kararı vermeden önce birçok parametrenin gözden geçirilmesi gerektiği bilinmelidir. İhmal edildiği takdirde her ne kadar başarılı cerrahi uygulanmış olsa da hastaya tıbbi anlamda sağlanacak katkının suboptimal sonuçlarla neticelenebileceği bilinmelidir.

**Anahtar Kelimeler:** hidradenitis süppürativa, hasta yönetimi, multidisipliner yaklaşım

*Resim 1*

*Resim 1. Komplike hidradenit süppürativa olgusuna örnek. A- aksiller hidradenit ameliyat öncesi görüntü; B- rezeksiyon ve fleple onarım; C- paraskapular flep ile adaptasyon sonrası erken dönem sonuç; D- aynı hastanın genital, perineal ve inguinal hidradenitis süppürativa yaraları; E- rezeksiyon sonrasında anterolateral uyluk flebinin vasküler saplı şekilde tünelize edilmesi; F- fleple adaptasyon sonrası görüntü; G- plastik cerrahi polikliniğine başvuran komplike hidradenitis süppürativalı olgularda cerrahi kararı vermeden gözden geçirilmesi gereken durumlar*

## SB-121

## Nekrotizan Fasiit Tanılı Hastalarda Tedavi Etkenleri ve Rekonstrüktif Süreç Yönetimi

Hüseyin Emre Ulukaya, Sabri Öztürk, Murat Doğuş Çerikan, Saruhan Mahmutoğlu, Kamuran Zeynep Sevim

*Sağlık Bilimleri Üniversitesi Şişli Hamidiye Etfal Eğitim ve Araştırma Hastanesi, Plastik, Rekonstrüktif ve Estetik Cerrahi Kliniği, İstanbul*

**Giriş:** Nekrotizan fasiit, genellikle yaşamı tehdit eden nadir ancak ciddi bir yumuşak doku enfeksiyonudur. Bu enfeksiyon çeşitli bakterilerden kaynaklanır ve hızla daha derin dokulara yayılır. Genellikle ciltte küçük bir yara veya kesikle başlar ve çok hızlı ilerleyerek geniş bir doku yıkımına, sistemik toksisiteye yol açabilir.

**Amaç:** Bu çalışmada, nekrotizan fasiiti önlemek ve yönetmek için klinik uygulamada uyguladığımız stratejilere, tedavi etkenlerine ve rekosntrüktif sürece odaklanacaktır.

**Yöntem:** Ocak 2014 ile Aralık 2023 arasında kliniğimize başvuran hastalar retrospektif olarak incelendi. İlk tanı ve tedavisi harici bir merkezden alınan ve tedaviden sonra altı aydan az takip süresi olan kişiler çalışmadan hariç tutuldu ve 127 hasta dahil edildi. Epidemiyoloji, demografik özellikler, tedavi zamanlaması, rekonstrüksiyon seçenekleri, günlük hayata dönüş ve komplikasyonlar açısından değerlendirildi.

**Sonuçlar:** 127 hastanın 92'sinde perineumda, 22'sinde alt ekstremitelerde, 7'sinde üst ekstremitelerde ve 6'sında inguinal bölgede nekrotizan fasiit gözlendi. Başlangıç belirtisi olarak kızarıklık 57 hastada, ağrı 38 hasta da, folikülit 32 hastada bulunmaktadır. Bu dağılıma göre, en yaygın başlangıç belirtisi kızarıklık, ardından ağrı ve folikülit gelmektedir. Nekrotizan fasiit için ortalama laboratuvar risk göstergesi (LRINEC) skoru 6,7 idi. Tanı konur konmaz tüm hastalara cerrahi debridman uygulandı. Yara kültüründe 68 hastada polimikrobiyal enfeksiyonlar, 17 hastada Escherichia coli enfeksiyonları, 9 hastada Pseudomonas aeruginosa enfeksiyonları, 6 hastada Acinetobacter baumannii enfeksiyonları, 6 hastada Streptococcus pyogenes enfeksiyonları, 4 hastada Candida glabrata enfeksiyonları, 4 hastada Klebsiella pneumoniae enfeksiyonları, 4 hastada Staphylococcus aureus enfeksiyonları, 3 hastada Candida parapsilosis enfeksiyonları, 3 hastada Corynebacterium amycolatum enfeksiyonları, 3 hastada Streptococcus agalactiae enfeksiyonları üremesi saptandı. Polimikrobiyal üremeler içinde en sık Escherichia coli ve Enterococcus türlerine rastlandı. Tüm hastalara tanı konulduktan sonra debridman uygulandı. LRINEC skoru 4'ün altına düşene ve kültür negatifliği elde edilene kadar rekonstrüksiyona başlanmadı. Enfeksiyon bölgesine göre rekonstrüktif cerrahi müdahalenin ortalama zamanlaması anogenital bölgede 23.93 gün, üst ekstremite ortalama 23 gün, alt ekstremite ortalama 21.55 gün, inguinal bölgede ortalama 20 gün olarak bulundu. Rekonstrüksiyon yöntemi olarak 48 hastada deri grefti, 29 hastada lokal fasyokutanöz flep, 27 hastada medial sirkumfleks femoral arter flebi, 7 hastada serbest anterolateral uyluk flebi, 6 hastada singapur flebi, 6 hastada skrotal ilerleme flebi ve 4 hastada pediküllü anterolateral uyluk flebi kullanıldı. 4 hastada kısmi flep kaybı ve 21 hastada cerrahi bölge enfeksiyonu meydana geldi. Majör komplikasyon görülmedi. Rekonstrüksiyondan sonra günlük hayata dönüş süresi ortalama 14,3 gündü.

**Tartışma:** Nekrotizan fasiit, yumuşak dokuları tutan ve hızla ilerleyen, yaşamı tehdit eden bir enfeksiyon olmakla birlikte tedavisinde sıklıkla cerrahi debridman gereklidir. Diyabet, obezite, kronik böbrek hastalığı ve alkolizm gibi risk faktörleri hastalığın gelişiminde önemli rol oynar. Çalışmamızda istatiksel anlamlı olarak en sık eşlik eden hastalıklar Diabetes Mellitus (%51.1), hipertansiyon (%22) hastalığıdır. Bu oranlar literatür bilgileri ile benzer uyumluluk içindedir. hastalar arasında en yaygın başlangıç belirtisi kızarıklık (%44.88) olup, bunu ağrı (%29.92) ve folikülit (%25.20) takip etmiştir. Başlangıç belirtileri ve enfeksiyon bölgeleri arasında da anlamlı bir ilişki bulunmuştur ($p<0.05$). Bu durum, belirli belirtilerin belirli enfeksiyon bölgelerinde daha yaygın olduğunu göstermektedir. Anogenital bölge, kızarıklık, ağrı ve folikülit gibi başlangıç belirtilerinin en yaygın görüldüğü bölgedir. Bu durum, anogenital bölgedeki enfeksiyonların daha geniş spektrumda belirtilerle kendini gösterdiğini düşündürmektedir. Öalışmamızdaki hastalardaa tanı anında hesaplanan LRINEC skorularının ortalaması 6.7 olarak bulunmuştur. Bu skor başlanan tedavinin etkinliğini değerlendirmek için takip edilmiştir. Tüm hastalarda skor 4'ün altına düşene kadar debridmanlara ve antibiyoterapiye devam edilmiştir. Daha sonrasında rekonstrüskiyon aşamasına geçilmiştir. Nekrotizan fasitte etken mikroorganizga genellikle polimikrobiyaldir. Genellikle Gram-pozitif koklar (örneğin, Staphylococcus aureus, Streptococcus pyogenes) ve Gram-negatif basiller (örneğin, Escherichia coli, Pseudomonas aeruginosa) bu etkenler içinedir. Çalışmamızda %53.54 oranında polimikrobiyal enfeksiyonlar en sık grup olarak bulunmuştur. Polimikrobiyal üremeler içinde en sık Escherichia coli ve Enterococcus türleri bulunmuştur. Enfeksiyon bölgesine göre etken mikroorganizma arasındada ilişki saptanmıştır. Perine bölgesinde en sık görülen enfeksiyon, polimikrobiyal enfeksiyonlardır. Perine bölgesinde polimikrobiyal enfeksiyonların yaygın olması, bu bölgede daha karmaşık

mikrobiyal ekolojilerin mevcut olduğunu göstermektedir. Bu bulgular, tedavi yaklaşımlarını şekillendirmek için önemlidir. Çalışmamızda ortalama debridman sayısı 4.20 olarak bulunmuştur. Mikroorganizma cinsine göre ortalama cerrahi debridman sayıları ise farklılık göstermektedir. Klebsiella pneumoniae ve Staphylococcus aureus enfeksiyonlarında ortalama cerrahi debridman sayısının daha yüksek olduğu görülmektedir. Bu bulgu, bu mikroorganizmaların neden olduğu enfeksiyonların daha agresif veya dirençli olabileceğini ve daha yoğun cerrahi müdahale gerektirebileceğini düşündürmektedir. Kliniğimizde rekonstrüksiyon seçenekleri değerlendirilirken rekonstrükte edilecek dokunun özellikleri dikkate alınarak planlama yapılmıştır. Dokular rekonstrükte edilirken hasta da en az morbidite yaratacak, rekonstrükte edilecek dokuda maksimum uyum sağlayacak, komplikasyon oranını en aza indirecek rekonstrüksiyon seçeneği tercih edilmiştir.

**Sonuç:** Bu sonuçlar, nekrotizan fasiit tedavisinde cerrahi müdahaleye duyulan ihtiyacın enfeksiyon bölgesine ve mikroorganizma türüne göre değiştiğini göstermektedir. Demografik faktörlerin cerrahi debridman sayısı üzerinde anlamlı bir etkisi olmamıştır. Bu bulgular, klinik pratiği yönlendirmek ve tedavi protokollerini optimize etmek için önemli ipuçları sağlayabilir.

**Anahtar Kelimeler:** Debridman, Etken mikroorganizma, LRNEC, Nekrotizan fasiit

## SB-122

## Geniş Yüzey Alanlı Alev Yanığı Sonrası Deri Allografti İle Rekonstrüksiyon Olgu Sunumu

Ali Emre Korkut, Özlenen Özkan, Ege Bora Özpar, Ramazan Furkan Akman, Yaşar Şavk, Ömer Özkan

*Akdeniz Üniversitesi Tıp Fakültesi, Plastik, Rekonstrüktif ve Estetik Cerrahi Ana Bilim Dalı, Antalya*

**Giriş:** Ciddi yanıklar hayati tehlike arz eden travmalardır. Ciddi yanıklarda önemli miktarda sıvı ve elektrolit kaybı yaşandığından, etkin sıvı-elektrolit replasmanı acilen planlanmalı ve uygulanmalıdır. Erken ve etkili sıvı-elektrolit tedavisi, ciddi yanıklarda morbidite ve mortaliteyi azaltmak için ilk önceliktir. Yanık yarasının erken debridmanı ve deri grefti ile onarımı yanıkların tedavisinde önemli bir diğer husustur. Vücut yüzey alanının %30-40'ının üzerindeki ikinci ve üçüncü derece yanıklarda yeterli büyüklükte otolog deri grefti bulunmayabilir. Otogreftin bulunmadığı ya da yeterli olmadığı durumlarda sentetik deri ikameleri veya deri allografti kullanılabilir. Sentetik deri ikamelerinin ulaşılabilirliğinin zorluğu ve maliyetlerinin fazlalığı nedeni ile deri allografti uygulamaları tedavi seçeneklerinde ön plana çıkmaktadır.

**Olgu:** 14 yaş erkek hasta, tiner dökülmesi sonrası alev yanığı ile tarafımıza acil servisten danışıldı. Hastanın sağ üst ekstremite, sol el, sol dirsek, bilateral alt ekstremite, lomber bölge, gluteal bölge, gövde, karın ön yüz, kasık, genital bölge olmak üzere toplam yanık alanı %70-80 arası izlendi. Acil şartlarında hastanın her iki el, uyluk ve cruris bölgelerine fasiyotomi ve eskaratomiler uygulandı. Hasta yoğun bakım ünitesinde 10 gün takip edildikten sonra debridman amacıyla operasyona alındı. Hastanın tüm yanık alanlarındaki ölü ve frajil dokular debride edildi. Sonraki iki seansta hastanın gluteal bölgede bulunan 20*15 cm boyutlu defekti, sol cruris lateralinden alınan 5 adet 5*4 cm boyutlu STSG inseti ile onarıldı. Sağ lomber bölgede oluşan 20*15 cm boyutlu defekti, sağ cruris lateralinden alınan 5 adet 5*4 cm boyutlu STSG inseti ile onarıldı. İnset edilen greftlerin viabl izlenmesi sonrası kalan defektlerin onarılması amacıyla yanık sonrası 28. günde, debridman ve allogreft ile onarım planıyla operasyona alındı. Donörün serolojik markerları preoperatif değerlendirildi. Donör 1. derece akraba olduğundan HLA ve diğer immünolojik markerler çalışılmadı. Hasta ve donörden gerekli yasal izinler ve onamlar alındı. Sol alt ekstremitede 50*30cm defekt alanları, sol bilateral ellerde oluşan 8*8cm defekt alanları, sağ kolda oluşan 10*5cm ve 8*4cm lik defekt alanları donörün(babası) bilateral uyluk anterioru, anterolaterali ve anteromedialinden alınan 5 adet 5*4 cm boyutlu STSG inseti ile onarıldı. Göğüs ön duvarında 20*20 cm, sol omuz süperiorunda 5*5 cm, sol boyun bölgesinde 5*6 cm, her iki lomber bölgede yer alan 10*10 cm defekt alanları, sağ uyluk anterolateralinden, pubik bölgeden, karın sağ bölgeden alınan 5 adet 5*4 cm boyutlu STSG inseti ile onarıldı. Hastanın takiplerinde hem otogreftlerin hem de allogreftlerin çoğunlukla viabl olduğu izlendi. Hasta yanık sonrası 92. günde yoğun bakım ünitesinde takip edilirken septik şok nedeniyle (primer ksantogranülomatöz kolesistit ve pnönomi) exitus oldu. Hastanın allogreflerinde minimal lizisler izlenmesine rağmen post-op 65. günde allogreftlerin viable olduğu izlenmekteydi.

**Tartışma:** Pediatrik hastaların vücut rezervleri sınırlıdır ve cerrahi stresle birlikte ciddi şok ve elektrolit bozuklukları gelişir. Derin yaralardan sıvı ve protein kaybı da, vücut homeostazisinin bozulmasına katkıda bulunur. Yanıklı hastadan otogreft alınması başka bir yara oluşturur ve yanık hasarının akut fazı sırasında, özellikle pediatrik hasta grubunda, hastanın durumunun daha da kötüleşmesi riskini beraberinde getirir. Allogreft seçeneği bu gibi durumlarda yaranın erken dönemde örtülmesini mümkün kılar. İnsan derisi allografti; yaradan su, elektrolit ve protein kaybını etkili bir şekilde azaltır ve vücudun enerji ihtiyacını azaltır. Allogreft, sık pansuman değişiminden kaynaklanan ağrıyı ve enfeksiyon riskini önler. Kollajen, en yaygın ve nispeten ekonomik olan sentetik cilt ikamesidir. Hem allogreft hem de kollajen pansuman, ağrıyı ve enfeksiyon insidansını azaltır ve yaranın yeniden epitelizasyonunu hızlandırır. Ancak kollajen pansumanların 3-6 gün içinde emilmesi, nispeten daha sık pansuman değişimi yapılması gerekliliği ve buna bağlı olarak ağrı ve enfeksiyon riski allografte göre daha sıktır. Deri allografti, reddedilmeden önce 2-3 hafta boyunca yaranın üzerinde kalır. Allogreft ağrıyı hafifletir ve enfeksiyonu kollajen pansumandan daha etkili bir şekilde kontrol eder. Literatürde 2-3 hafta olarak belirtilen rejeksiyon süresine rağmen, bu olguda allogreft postoperatif 65. günde, yer yer litik alanlar içerse de çoğunlukla viabl izlendi. Bu durumun geniş yanık alanına bağlı immünsüpresif durumdan kaynaklandığını düşünmekteyiz.

**Sonuç:** Endikasyonları dahilinde, insan derisi allografti, geniş yanık alanına sahip hastaların tedavisinde etkili bir yöntemdir. Yanık yüzdesi fazla hastaların otogreft dönör alanı oluşması için zaman kazanmasında, yanık hasarının akut fazı sırasında hastanın durumunun daha da kötüleşmesi riski taşıyan özellikle pediatrik hastalarda otogreft kullanılamaması durumlarında; deri allografti etkin ve güvenilir bir seçenektir.

**Anahtar Kelimeler:** deri allografti, greft, immunsupresyon, pediatrik yanıklar, yanık

*deri allografti*

**A, B:** Acil servis başvurusu; **C, D:** Debridman postoperatif görünüm; **E:** Donörden alınan deri allogreft materyalleri; **F,G:** Deri allogreft transplantasyonu sonrası postoperatif görünüm; **H, I:** Postoperatif 7. haftadaki görünüm

## SB-123

## Asellüler Dermal Matriks: Kronik Yara Tedavisinde Etkili ve Efektif Bir Seçenek

Yasin Canbaz, Agit Sulhan, Bilge Kaan Kılıçoğlu, Serhat İnan, Kurtuluş Öz, Perçin Karakol

*Başakşehir Çam ve Sakura Şehir Hastanesi, Plastik, Rekonstrüktif ve Estetik Cerrahi, İstanbul*

**Giriş:** Yara iyileşmesinin bazı etiyolojiler sebebi ile 6 haftadan uzun sürdüğü durumlarda yara kronik olarak adlandırılır. Kronik yaranın oluşum sürecinde temel olarak kalıcı inflamatuvar faz, proliferasyonun bozulması ve anormal hücre göçü rol oynamaktadır. Kronik yaralar genel olarak vasküler ülserler, diyabetik ülserler, sternal yaralar ve bası ülserleri gibi plastik cerrahinin her zaman gündeminde olmaktadır. Oluştukları takdirde iyileşmeleri de uzun bir süreç isteyen, multi-disipliner yaklaşım gerektiren bu yaralar hasta morbiditesini ve mortalitesini de önemli ölçüde etkilemektedir. Kronik yaraların iyileşmesini sağlamak için günümüzde pek çok metod uygulanmaktadır. Debridman gibi temel cerrahi uygulamaların yanında PRP(plasma rich platelet), kök hücre tedavisi, hiperbarik oksijen, VAC(Vacuum assisted closure) tedavileri bunlara örnek olarak verilebilir. Bunların haricinde bir diğer metod da yapı iskelesi olarak biyomateryal kullanımıdır. Son yıllarda ortaya çıkan asellüler dermal matriks (ADM) kronik yara zemininde yeni gelişen hücreler için yara içerisinde uygun bir yapı iskelesi oluşturmakta olup neovaskülarizasyonu arttırarak enfeksiyon riskini de azaltmakta ve yara iyileşmesini önemli ölçüde hızlandırmaktadır. Asellüler dermal matriksler yapı olarak insan, domuz veya sığır proteinlerinden yapılabildiği gibi semi-sentetik veya sentetik çeşitleri de bulunmaktadır. Tedavi şekillerinin hepsinin endikasyonları yaranın türüne, derinliğine, bölgesine, enfektif durumuna göre değiştiği gibi hastanın yaşı ve komorbiditelerine göre de değişiklik göstermektedir.

ADM'nin uygulanabilirliği konusunda diğer cerrahi ve cerrahi olmayan metodlara, yara ve hasta ile alakalı faktörlere karşı daha fazla esneklik göstermesi ve komplikasyon ihtimalinin diğer metodlara nazaran daha düşük olması ADM'yi diğer tekniklere nazaran daha avantajlı kılmaktadır.

**Materyal Ve Metod:** Şubat 2023-Haziran 2024 tarihleri arasında kliniğimize başvuran kronik yara tanısı ile internet edilen toplam 12 hasta retrospektif değerlendirildi. İyileşme süreçleri uygulama öncesi ve sonrası yara derinliği, doku ekspozisyonu, yara boyutu, uygulama sonrası serviste kalım süresi karşılaştırılarak değerlendirildi.

**Bulgular:** Vakaların 3'ü kadın 9'u erkek hasta idi. Vaka yaş aralığı 37-90 idi. Vakaların preoperatif ve ADM konulduktan sonraki fotoğrafları, yara süreci ve sonrasındaki rekonstrüktif cerrahi süreçle birlikte retrospektif olarak karşılaştırıldı. Etyolojide ise vakaların 4'ünün diyabetik ülser, 2'sinin meme rekonstrüksiyonu sonrası ve 6'sının da yanık kaynaklı çeşitli boyutlarda doku defektleri mevcuttu. Yara boyutları ort. 6x8 cm olarak ölçüldü. Komorbidite olarak en sık diyabet olmakla birlikte, koroner arter hastalığı ve hipertansiyon gibi kronik hastalıklar mevcut olmakla beraber hastaların preoperatif süreçte anestezi değerlendirmeleri genel olarak yüksek risk barındırmaktaydı. Hastaların yaralarında azalan inflamasyon ve artan granülasyon gözlenmiş olup rekonstrüksiyon sürecinin başarısı artmıştır. 9 hastada tek seans, 3 hastada ise çift seans olarak uygulanan dermal matriksten sonra 2 hastada matrikste total eliminasyon ve bir hastada da kısmi eliminasyon görülmesine karşın rekonstrüksiyon süreçleri hepsinde başarı ile sonuçlandı. Bu hastalar dermal matriks sonrasında ortalama 14 gün içerisinde taburcu oldu ve takiplerinde bir komplikasyon görülmedi.

**Tartışma ve Sonuç:** Rekonstrüksiyon plastik cerrahinin temel yapıtaşıdır. Ancak her kronik yara hastası flep cerrahisine, vasküler problemler, eşlik eden komorbiditeler veya medikasyonlar, uzun cerrahi süresi ve postoperatif süreç bakımı, beklenen hastane yatış süresinin uzunluğu anestezi sürecindeki yüksek risk gibi benzer sebeplerle uygun olmamaktadır. ADM'ler içerdikleri glikozaminoglikanlar, kollajen subünitleri ve zengin peptit tabakaları sayesinde anjiojenezisi, hücre migrasyonu ve rejenerasyonunu aktifleyen biyolojik dermal eşdeğerler olarak yara iyileşmesini olumlu etkilemektedir. Rekonstrüktif cerrahide kronik yaraların onarım sürecinde diğer biyofiziksel metodlar ve cerrahi debridmanlara ilave olarak önemli bir katkı sağlamaktadır.

Asellüler dermal matriks, öte yandan uygulanabilirlik açısından diğer tekniklerden daha avantajlı bir konumda olsa da maliyet olarak fazlalığı, klinik deneyim ve literatürde diğer uygulamalara göre daha az olması bu uygulamayı ilk seçenek olarak daha az göz önünde bulundurulabilir yapmaktadır. Alternatif sentetik veya semi-sentetik materyaller ile gelişen teknoloji sürecinde maliyetler de düştüğü takdirde kronik yaraların onarımının daha da hızlanacağı ve bu durumun hasta morbiditesini ve mortalitesini azaltacağı öngörülmektedir. Bu sebeple doku rekonstrüksiyonunun eşlik eden komorbiditeler sebebi ile operasyon sürecinin uzayacağı veya daha az mümkün olduğu koşullarda hastalarda özellikle ADM uygulaması akılda tutulmalıdır.

**Anahtar Kelimeler:** ADM, biyomateryal, matriks, rekonstrüksiyon, yara

## SB-124

## Aerosol Kutu Patlamasıyla Oluşan Yaralanma

İnanç Doğan Çiçek, Ümit Bozkuş, Rafet Özbey

*İnönü Üniversitesi, Tıp Fakültesi, Plastik cerrahi AB, Malatya*

**Giriş:** Patlama yaralanmaları bireyleri fiziksel ve psikolojik olarak etkiler. Bu yaralanmalar endüstriyel, eğlence, askeri ve sivil ortamlarda oluşan patlamalardan kaynaklanabilir. Patlamalar katı veya sıvının anında gaza dönüşmesinden kaynaklanır (1). Patlama sonucunda primer, sekonder, tersiyer, quarterner yaralanmalar oluşabilir. Primer yaralanmalar oluşan patlama sonrası açığa çıkan şok basınç dalgasının vücuttaki etkileriyle oluşur. Sekonder yaralanmalar, patlama sonrası patlayıcının veya çevredeki nesnelerin etkisi ile oluşur ve vücudun herhangi bir bölümünü etkileyebilir (2).

Patlama, etkilerini sıkıştırma, diferansiyel hızlanma ve itme-çekme hareketi ile gösterir. Patlama sonucu vücuda çarpan cisim önce lokal olarak çarptığı dokuyu sıkıştırır. Sıkıştırılmış doku çevresindeki etkilenmemiş dokuları iterek diferansiyel hızlanma etkisi oluşturur. Daha yumuşak dokular daha sert dokulara karşı sıkışabilir bunun sonucunda doku yaralanmaları meydana gelebilir (3).

Yüksek basınçlı aerosol kutuları çok çeşitli temizlik ürünlerinin ve diğer tüketici ürünlerinin kullanıldığı yaygın bir araçtır. Bu kutular, içerisindeki ürünleri ince bir sis şeklinde dağıtır. Yüksek basınç altında doldurulan bu kutular büyük bir yaralanma potansiyeli oluşturur. İtici gazlar (propan veya bütan dahil) veya ürünlerin kendileri toksik, aşındırıcı, patlayıcı veya yanıcı olabilir (4).

**Olgu:** Oniki yaşında kız çocuğu, sokakta akrilik sprey boya kutusu ile oynarken sprey kutusunun patlaması sonucu acile başvuruyor. Hastanın yapılan fizik muayenesinde sağ tibia anterior bölgede yaklaşık 6x5 cm boyutunda sprey boyanın tabanının çarpması ile tabanın desenini almış, kemiğin ekspoze olduğu doku defekti izlendi. Flepte dolaşım bozukluğu mevcuttu. Doku defekti primer sütüre edildi. Hasta flep dolaşımı takibi için servise yatırıldı. 2 haftalık takip sonrası flepte yüzeysel nekroz alanları izlendi. Nekroze dokuların debridmanı sonrasında oluşan doku defekti inguinal bölgeden alınan tam kalınlıklı deri greftiyle ile onarıldı (Şekil 1).

**Sonuç:** Literatürde aerosol kutularının patlaması sonucu oluşan yaralanmalar ile ilgili veri yetersizdir. Seidman ve arkadaşlarının yaptığı çalışmada aerosol kutularının patlaması sonucunda oluşan göz yaralanmaları bildirilmiştir. Yarbrough ve arkadaşları ise aerosol kutularının patlamasıyla oluşan yanık vakalarını bildirmiştir. 18 hastayı içeren bu çalışmada yanıklar ağırlıklı olarak yüzeysel yanıklardı ve vücut yüzey alanının yüzde 5 ila 45'ini içeriyordu. 5 hastada yanık alanı kısmi kalınlıklı deri greftiyle onarılmış olup diğer hastalar sekonder iyileşmiştir (4-5).

Yüksek basınçlı aerosol kutularının ısıya maruz kalmasının tehlikeleri yaygın olarak bilinmektedir. Kutuların üzerinde uyarıların olmasına rağmen, yaralanmaların büyük çoğunluğu kutu atıklarının bilinçsizce çevreye atılması sonucu meydana gelmektedir. Kutuların uygun şekilde imhası ve halkın farkındalığının arttırılması bu yaralanmaların azaltılmasında etkili olacaktır.

**Referanslar:**

1-Wolf, S. J., Bebarta, V. S., Bonnett, C. J., Pons, P. T., & Cantrill, S. V. (2009). Blast injuries. Lancet (London, England), 374(9687), 405–415.

2-Shankar, Y. U. (2016). Injuries due to Explosion–A Case Report. Indian Journal of Forensic Medicine & Toxicology, 10(2).

3-Proud W. G. (2013). The physical basis of explosion and blast injury processes. Journal of the Royal Army Medical Corps, 159 Suppl 1, i4–i9.

4-Seidman, C. J., Linakis, J. G., Mello, M. J., & Greenberg, P. B. (2011). Aerosol container-related eye injuries in the United States: 1997-2009. American journal of ophthalmology, 151(6), 1041–1046.e1.

5-Yarbrough D. R., 3rd (1998). Burns due to aerosol can explosions. Burns: journal of the International Society for Burn Injuries, 24(3), 270–271.

**Anahtar Kelimeler:** aerosol kutu, cilt defekti, patlama

*Şekil 1*

*Olgunun a) yaralanma sonrası erken dönem görüntüsü b) yaralanmanın 2. haftasındaki görüntüsü c) debridman sonrası oluşan defekt d) defektin greftle onarımı*

## SB-125

## İnternal Mammarian Arter Fleplerin Çok Yönlü Kullanımı

Yusuf İnan Nakipoğlu, Mehmet Fatih Akkoç, Mahmut Can Karatoprak, Ahmet Tuncer Taşçı, Mehmet Bayram

*Dicle Üniversitesi Plastik, Rekonstrüktif Ve Estetik Cerrahi Ana Bilim Dalı*

**Amaç:** Bu çalışmada oluşan muhtelif etyolojik sebeplerden oluşan bir çok anatomik lokalizasyondaki çeşitli defektlerin internal mammarian arter (IMA) flep ile rekonstrüksiyonu anlatılması planlanmaktadır.

**Giriş:** Baş boyun bölgesi ve sternum çevresindeki defektler fonksiyonel ve hayati organlar,içermesi nedeniyle kiritk bir bölgedir.Defekt etyolojisinde maligniteden by-pass sonrası sternetomi kapamasına kadar geniş bir spekturum mevcuttur. Gelişen ve ilerleyen plastik cerrahi tarihi içerisinde çeşitli rekonstrüksiyonn basamaklarını bünyesinde barındırmıştır.Bu seçenekler arasında çeşitli geniş boyuttaki boyun defektlerinden tutupta,bir çok göğüs ön duvarı defekti tedavi edilmektedir. İnternal mammarian arter bir çok rekonstrüksiyon varyasyonunu bünyesinde barındırıkmatadır.Bu arter tabanlı flepler transvers,vertikal veya oblik tasarlanabilir.İlk kez 1965 yılında Bakamjian tarafından tanımlanan deltopectoral flepler yıllar içerisinde İnternal mammarian arter perforatör flebi(İMAP) olarak 2006 yılında deltopectoral flebin bir modifikasyonu olarak tanımlanmıştır.Bunlarla birlikte internal mammaryan arterin anjıyosomal bölgesi canlı ve kadavra iyi bir şekilde tanımlanmıştır.Bu süreçlerin sonunda İnternal mammaryan arter kullanımı artarak devam etmektedir. Bu çalışmada özellikli olguların yönetimi ve tedavisi hakkkında bilgi verilmek istenmiştir.

**Gereç Yöntem:** 2020-2024 yılları arasında kliniğimizde, bir çok etyolojinden opere edilen çeşitli yer ve boyutta defekteki hastalar retrospektif olarak incelendi. Hastalar; etyoloji, yaş,defekt lokalizasyonu, rekonstrüksiyon tipi,eşlik eden komorbid hastalık ve komplikasyon göre değerlendirildi.Toplam 5 hasta çalışmaya dahil edildi. Ortalama yaş 66 erkek\kadın oranı 5\1 olarak idi. İMAP yapılan hastalarda perforatorler preoperatif el doppleri ile işaretlendi.Cerrahi olarak flepler medialden perforatör bulunduktan sonra lateral sınırdan itibaren sternal kenarın 2-3 cm yakınına kadar kaldırıldı. Bir hastada parsiyel nekroz gerçekleşti.Oluşan nekrotik bölüm deltoid bölgesinden bir random rotasyon flepi ile onarıldı.İMA flepin ilk varyasyonu deltopectoral flep ise baş boyun cerrahisi sonrası iki aşamalı olarak inserte edildi.Dönor alan ise greft ile onarıldı.

**Sonuç-Tartışma:** İnternal mammarian arter (IMA) flepleri düşük dönor alan morbiditesinin olması,çeşitli rekonstrüksiyonn basamaklarını bünyesinde barındırması, sabit ve güvenilir vasküler anatomisi olması,serbest flep seçeneklerine kıyasla anastomoz ihtiyacının olmaması,ameliyat süresinin kısalığı ve hastanede yatış süresinin kısa olması, kolaylıkla eleve edilebilmesi, ince ve esnek olması nedeniyle çeşitli komorbid durumları olan hastalarda bir çok boyutta defekt rekonstrüksiyonunda rahatlıkla uygulanabilmektedir.Bunların yanı sıra IMAP flebi sternum rekonstrüksiyonunda kulllanılan geleneksel kas fleplerine nazaran düşük morbitide ve minimal dissekisyon gibi avantajları olan niş bir fleptir.

**Anahtar Kelimeler:** IMAP flep, baş boyun cerrahisi, deltopectoral flep, göğüs rekonstürksiyonu

*Olgu Sunumu*

*1:Defektin debritman sonrası lokalizasyonu 2:Perforatörlerin işaretlenmesi 3:Flepin kaldırıması ve Perforatörler 4:Flepin yeni yerine inserte edilmesi*

*Olgularımız*

| Yaş | Etyoloji | Defekt Boyutu | Lokalizasyon | Cerrahi | Komplikasyon |
|---|---|---|---|---|---|
| 42 | ASY | 5*4 | Sağ Subclavicular bölge | İMAP | Parsiyel Nekroz |
| 58 | Memede Nekroz | 6*10 | Sağ Meme | İMAP | - |
| 82 | Malignite | 16*8 | Sol Boyun | Deltopectoral | - |
| 76 | Malignite | 10*12 | Parasternal bölge | İMAP | - |
| 66 | Sternotomi | 11*7 | Parasternal bölge | İMAP | - |

## SB-126

## Pediatrik Yanık Hastalarında Yanık Büyüklüğü, Derecesi ve Yanma Şeklinin Ailelerin Sosyoekonomik Durumu ile İlişkisi

Mustafa Bayrakcı, Ali Veli, Farıd Hamidli, Servet Elçin Alpat, Savaş Serel, Burak Kaya

*Ankara Üniversitesi Tıp Fakültesi Plastik Ve Rekonstrüktif Cerrahi Anabilim Dalı*

**Giriş:** Pediatrik yanıklar, ciddi morbidite ve mortaliteye neden olabilen önemli bir epidemiyolojik sağlık sorunudur. Yanıkların boyutu, derecesi ve yanma şekli, hastanın iyileşme süreci ve uzun vadeli sonuçları üzerinde belirleyici rol oynar. Çocukların maruz kaldığı çevresel riskler ve evde alınan güvenlik önlemleri, ailenin sosyoekonomik durumundan etkilenebilir. Bu çalışmada, pediatrik yanık hastalarında yanıkların boyutu, derecesi ve yanık türünün ailelerin sosyoekonomik durumu ile olan ilişkisi incelenmiştir.

Bu çalışmanın amacı, pediatrik yanık hastalarındaki yanıkların boyutu, derecesi ve yanma şeklinin ailelerin sosyoekonomik durumu ile ilişkisini değerlendirmektir.

**Yöntem:** Bu çalışma, kliniğimize 2024 yılında başvuran 0-18 yaş arası pediatrik hastalar üzerinde retrospektif olarak gerçekleştirilmiştir. Hasta kayıtları incelenerek demografik bilgiler, yanığın büyüklüğü (%TBSA), yanık derecesi (1., 2. ve 3. derece), yanık lokalizasyonu, yanma şekli (sıcak su, alev, kimyasal vb.), ailelerin sosyoekonomik durumu (eğitim düzeyi, gelir durumu, ailede yaşayan birey sayısı) gibi veriler toplanmıştır. Gelir durumu değerlendirilirken, gelir düzeyi sınırı 4 kişilik bir aile için 55 bin TL olarak belirlenmiştir. Kalabalık aile için sınır değer 5 kişi olarak belirlenmiştir.

**Bulgular:** Çalışmaya toplam 88 pediatrik yanık hastası dahil edilmiştir. Hastaların %65'i erkek, %35'i kız olup, yaş ortalaması 4.9 yıl olarak bulunmuştur. Yanıkların %70 sıcak su, %17 sıcak yüzey teması, %2 kimyasal, %11 diğer nedenlerden kaynaklanmaktadır. Yanıkların %25'i 1. derece, %65'i 2. derece, %10'u 3. derecedir. Aylık ortalama geliri daha düşük olan ve daha kalabalık ailelerin çocuklarında daha büyük (%TBSA ortalaması 15) ve daha derin (2. ve 3. derece) yanıklar tespit edilmiştir.

**Sonuç:** Pediatrik yanık hastalarında yanık büyüklüğü, derecesi ve yanma şekli, ailelerin sosyoekonomik durumu ile önemli ölçüde ilişkilidir. Bu bulgular, düşük sosyoekonomik duruma sahip ailelere yönelik yanık önleme ve eğitim programlarının önemini vurgulamaktadır. Yanık önleme stratejilerinin, sosyoekonomik durumu düşük olan ailelere özel olarak tasarlanması, bu ailelere yönelik eğitim ve bilinçlendirme kampanyaları, ev güvenliği önlemleri, sosyal yardımlar yanık riskini azaltmak hedeflenebilir.

**Anahtar Kelimeler:** Pediatrik yanıklar, sosyoekonomik durum, yanık büyüklüğü, yanık derecesi

*Kliniğimize başvurmuş alev ve sıcak yüzey temasının birlikte olduğu hastamız*

*Gelir Düzeyi ve Aile Büyüklüğüne Göre Dağılım*

| Gelir Düzeyi(Aylık) | Ailedeki Birey Sayısı | Hasta Sayısı | Yanık Büyüklüğü (%TBSA) | Yanık Derecesi |
|---|---|---|---|---|
| <= 55 bin TL | >= 5 kişi | 30 | Ortalama %15 | 2. ve 3. derece yanıklar |
| <= 55 bin TL | < 5 kişi | 20 | Ortalama %10 | 1. ve 2. derece yanıklar |
| > 55 bin TL | >= 5 kişi | 15 | Ortalama %8 | 1. ve 2. derece yanıklar |
| > 55 bin TL | < 5 kişi | 23 | Ortalama %5 | 1. derece yanıklar |

## SB-127

# Yüzdeki Ciddi Yumuşak Doku Yaralanmalarına Yaklaşım Algoritması

Mohammed Seyam, Ferhat Kızılay, Ceyhun Uzun, Emrah Kağan Yaşar, Murat Şahin Alagöz

*Kocaeli Üniversitesi Tıp Fakültesi Hastanesi, Plastik, Rekonstrüktif ve Estetik Cerrahi Anabilim Dalı, Kocaeli*

**Amaç:** Yüzdeki ciddi yumuşak doku yaralanmalarına yaklaşım algoritması ile ilgili güncel bilgiler sunmaktadır.

**Giriş:** Yüz bölgesi, travmaya en açık bölgelerden bir tanesidir ve anatomik kompleksliği nedeni ile özelikle komplike yüz yaralanmalarında belli bir algoritma izlenmek zorundadır. Felaket niteliğindeki yumuşak doku yaralanmalarının yönetimi için son on yılda değiştiği öne sürülmektedir. İlk stabilizasyon ve hayat kurtarıcı önlemlerin ardından odak, hasta için kabul edilebilir fonksiyonel ve estetik sonuçlar sağlamayı amaçlayan rekonstrüktif bir sürece dönüşür. Akut onarımda optimal bir estekik sonuç veya fonksiyonel işlev elde edilmemesi olağan bir durumdur. Geç dönem takiplerinde revizyon cerrahi girişimler planlanabilir. Yüzdeki ciddi yumuşak doku yaralanmalarında belli bir algoritma izlendikten sonra iyi sonuçlar elde edilmesi mümkündür.

**Materyal ve Metod:** Hastalarının tıbbi kayıtları ve fotoğrafları retrospektif olarak incelendi. Çalışmamızda, ciddi fasiyal yumuşak doku yaralanmalarına yaklaşım şeklimizi, prensiplerimizi ve önceliklerimizi değerlendirdik. Hastaların yaş, cinsiyeti, yaralanma nedeni, hasalanan anatomik yapı değerlendirildi. Hastaların geç dönemde estetik kaygı ve revizyon ihtiyacı olup olmadığı, ruhsal olarak etkilenip etkilenmediği araştırıldı. Hastaların postoperatif dönemde 3.ay, 6.ay ve 1.yıl takip edilip ortalama takip süresi 12 aydır.

**Cerrahi Teknik:** Yüz bölgesinde literatürde önerilen erimeyen sütürler tercih edildi. Parçalı cilt dokuları steplenme olmadan nizami şekilde primer dikildi. Yaralanan dokular katlarına uygun onarıldı. Hastalarda oluşan küçük defektler rekonstrüksiyonu için sekonder iyileşme iyi bir seçenekti. Defektler büyüdükçe akut dönemde deri greftleri tercih edildi. Hasarlanan fasial sinir dalları ve parotis kanalı mikrocerrahi prensiplerine uygun onarıldı. Göz kapağı ve ağız köşesine yakın onarımlarda kommisüroplasti ve kantoplasti gibi geç dönemde revizyon cerrahisine ihtiyaç duyuldu.

**Bulgular:** Çalışmamızda yüzde ciddi yumuşak doku yaralanmaları sebebi ile 2021-2024 yılları arasında başvuran 15 hasta değerlendirildi. Bu hastaların 10'si erkek, 5'i kadındır. Ortalama yaşları ise 34'dur. Etiyoloji tarandı ve hastaların, Trafik kazası, darp, kimyasal yanık, patlama, intihar nedenleri bulundu. Bir hastada parotis kanalı hasarı, 2 hastada fasiyal sinir, 2 hastada gözkapağının tarsı, 2 hastada tam kat dil kesisi bulundu. İncelenen hastaların birinde geç dönemde deri grefti ihtiyacı olmuştur. 2 hastada yağ enjeksiyonu uygulandı. Bir hastada kommisüroplasti, bir hastada lateral kantoplasti revizyon ihtiyacı olmuştur. Bir hastamızda hipertrofik skar gelişmesi dışında diğer tüm hastalarda enfeksiyon, detaşman gibi komplikasyonlarımız gelişmemiştir.

**Tartışma ve Sonuç:** Bu çalışmada, yüzdeki ciddi yumuşak doku yaralanmalarına yönelik uyguladığımız algoritmanın etkinliğini değerlendirdik. Hastaların postoperatif dönemde estetik ve fonksiyonel açıdan tatmin edici sonuçlar elde etmesi, uygulanan algoritmanın etkinliğini desteklemektedir. Ancak, çalışmamızın sınırlamaları arasında hasta sayısının az olması ve retrospektif bir çalışma olması nedeniyle bazı verilerin eksik olabileceği göz önünde bulundurulmalıdır. Sonuç olarak, yüzdeki ciddi yumuşak doku yaralanmalarına yönelik uyguladığımız algoritma, hastaların estetik ve fonksiyonel sonuçlarını iyileştirmede etkili olmuştur. Gelecekte daha geniş hasta grupları ile prospektif çalışmalar yapılması, bu algoritmanın etkinliğini daha da netleştirecektir. Ayrıca, multidisipliner bir yaklaşım ile psikolojik destek de dahil edilerek hastaların genel iyilik hali artırılabilir.

**Anahtar Kelimeler:** Fonksiyonel, Fasiyal, Stabilizasyon, Revizyon

*Olgu Sunumu*

ar girişimi kurşun silahlı yaralanması olan hasta: 1: Preop, 2: Erken postop, 3:Geç op, 4:Kommisüroplasti sonrası postop

ırsiklet kazası sonucunda yaralanan hasta: 1:preop, 2: erken postop, 3.geç postop

*Olgu sunumu*

| Hasta No | Yaş | Cinsiyet | Yaralanma nedeni | Hasar gören anatomik yapı | Uygulanan cerrahi teknik | Postoperatif sonuç | Revizyon ihtiyacı |
|---|---|---|---|---|---|---|---|
| 1 | 22 | Kadın | Trafik Kazası | Fasiyal Sinir | Mikrocerrahi Onarım | İyi | Yok |
| 2 | 31 | Erkek | Trafik Kazası | Tam Kat Dil Kesisi | Primer onarım | İyi | Yok |
| 3 | 15 | Erkek | Trafik Kazası | Cilt | Primer onarım | İyi | Yok |
| 4 | 24 | Erkek | Trafik Kazası | Göz kapağı | Primer onarım | Lateral kontraktür | Lateral kantoplasti |
| 5 | 27 | Erkek | İntihar | Cilt | Primer onarım | mikrostomi | Free flep&Kommissüroplasti |
| 6 | 28 | Kadın | Kesici alet ile yaralanma | Fasiyal Sinir | Mikrocerrahi Onarım | İyi | Yok |
| 7 | 87 | Kadın | Seviyesinden Düşme | Göz kapağı | Primer onarım | İyi | Yok |
| 8 | 22 | Erkek | Trafik Kazası | Tam Kat Dil Kesisi | Primer onarım | İyi | yok |
| 9 | 67 | Erkek | Trafik Kazası | Cilt | Primer onarım | İyi | Yok |
| 10 | 34 | Kadın | Yüksekten Düşme | Cilt | Primer onarım | Fleplerde nekroz | Deri grefti |
| 11 | 29 | Erkek | Kimyasal yanık | Cilt | Sekonder iyileşme | İyi | Yok |
| 12 | 37 | Erkek | Patlama | Parotis Kanalı | Mikrocerrahi Onarım | İyi | Yok |
| 13 | 26 | Kadın | Kesici alet ile yaralanma | Fasiyal Sinir | Mikrocerrahi Onarım | Takip | Yok |
| 14 | 32 | Erkek | Trafik Kazası | Gözkapağı Tarsı | Kantoplasati | İyi | Yok |
| 15 | 35 | Erkek | Darp | Cilt | Deri grefti | İyi | Yok |

## SB-128

## Dudak Kanseri Vakalarının Rekonstrüksiyonu, Kliniğimizde Son 20 Yıldaki Vaka Serisi

Ceren Çemberci, Büşra Moğul, Ümit Eyüpoğlu, Ömer Aykut Yıldız, Ahmet Demir

*Ondokuz Mayıs Üniversitesi Tıp Fakültesi, Plastik, Rekonstrüktif ve Estetik Cerrahi Anabilim Dalı*

**Giriş:** Dudak, günlük hayatımızda fonksiyonel ve estetik role sahip, alt yüzde çeşitli estetik üniteleri barındıran ve kompleks kas grupları ile kontrol edilen bir ünitedir. Dudak kanserinin tüm kanserler içindeki prevelansı 1–2%, oral kanserler içindeki prevelansı ise 23.6–30% dır ve dudak kanseri baş-boyun bölgesinde ciltten meydana gelen kanserler içinde 2. sıradadır.

Tanı anında T1 ve T2 lezyonların yaklaşık %8 'ine metastaz eşlik etmektedir ve bu oran ileri evre tümörlerde artmaktadır. Ancak tanı anında lenf nodu metastaz oranı tüm raporlanan vakalar içinde %3-%29 olarak görülmüştür. Kesin tanı doku biyopsisi ve histopatolojik inceleme ile konulmaktadır. Kesin evreleme tedavi seçeneklerine yön vermesinden dolayı büyük önem arz etmektedir.

**Yöntem ve Gereçler:** Çalışmamızda 2004-2024 yılları arasında dudak malign tümörü nedeniyle opere olmuş, tümör rezeksiyonu sonrası tarafımızca rekonstrüksiyon uygulanan hastalar retrospektif olarak taranmıştır. Wedge rezeksiyon, primer kapama uygulanan hastalar, tümör dışı dudak defekti nedeniyle rekonstrüksiyon uygulanan hastalar ve hakkında yetersiz veri olan hastalar çalışmaya dahil edilmemiştir. Verilerin analizinde, SPSS v21 IBM Corp, NY, USA yazılımı kullanılmıştır. İlk olarak, katılımcıların demografik özellikleri (örneğin, yaş) ve klinik parametreleri (örneğin, tümör boyutu, defekt boyutu, yatış süresi) tanımlayıcı istatistikler kullanılarak değerlendirilmiştir.

Yapılan Kaplan-Meier sağkalım analizi sonuçlarına göre, farklı tümör evrelerine sahip bireylerin sağkalım süreleri arasında istatistiksel olarak anlamlı farklar bulunmaktadır.

Genel olarak toplam 51 bireyden 21'i ölmüştür ve 30 birey hayattadır. Genel medyan sağkalım süresi 134 aydır.

Bu sonuçlar, tümör evresi ile sağkalım süresi arasında anlamlı bir ilişki olduğunu göstermektedir. Özellikle, Evre 2'deki bireylerin medyan sağkalım süresi (134 ay) Evre 3'teki bireylere göre (85 ay) daha uzun olup, Evre 4B'deki bireylerin medyan sağkalım süresi ise oldukça kısadır (12 ay).

Yapılan Fisher's Exact Test sonuçlarına göre, KT-RT alma öyküsü ile komplikasyon varlığı arasında istatistiksel olarak anlamlı bir ilişki bulunmaktadır.

Aynı test sonuçlarına göre, uzak ve lokal flep kullanımının komplikasyon varlığı ile ilişkisi istatistiksel olarak sınırda

anlamlıdır. Elde edilen p değeri 0,072'dir. Bu p değeri 0,05 anlamlılık düzeyinin üzerinde olup, ancak yine de anlamlılık sınırına yakın olduğundan, dikkatle yorumlanmalıdır.

Komplikasyon varlığı için defekt boyutunun (cm) tanısal yeteneğini değerlendirmek amacıyla bir ROC analizi yapılmıştır. Bu analize göre defekt boyutunun komplikasyonları anlamlı bir şekilde öngörmediği anlaşılmaktadır (p = 0.208).

**Tartışma ve Sonuç:** Çalışmamıza 52 hasta dahil edilmiş olup 5'i (%9,61) kadın, 48'i(%90,38) erkektir.

Dudak kanserleri baş-boyun kanserleri içinde en çok görülen ikinci kanserdir.(5) Çalışmamızda en çok görülen histolojik tip 46 hastada (%87) skuamoz hücreli karsinomdur. Literatürde oral kavite ve dudak kanserlerinin histolojik tipi %90 oranında skuamoz hücreli karsinom olarak raporlanmıştır. (6) İkinci sırada en sık görülen histolojik tip olarak bazal hücreli karsinom (%8) takip etmektedir. (%4) hastada ise aktinik kelitis olarak histopatolojik olarak saptanmıştır.

Literatürde olduğu vaka serimizde de alt dudak lokalizasyonu predominansı dikkat çekmektedir. (1,2,3,4,5) Vakaların 43'ünde (%82,69) tümör sadece alt dudakta, 5'inde (%9,61) üst dudakta, 2'sinde (%3,84) oral komissurda, 2'sinde (%3,84) alt ve üst dudakta lokalizedir. %88,4 alt dudak predominansı bulunmaktadır.

Bazal hücreli karsinom vakalarının üst dudakta daha çok lokalize olduğu ile ilgili çalışmalar mevcuttur. (7) Vaka serimizde de üst dudak lokalizasyonlu tüm vakaların histopatolojik tipi bazal hücreli karsinomdur.

TNM evrelemesine göre 7 hasta evre 1, 21 hasta evre 2, 14 hasta evre 3, 1 hasta evre 4B'dir. Hastaların %13,4'ü evre 1, %86,5 hastanın ise evre 2 ve üzeri olması dikkat çekicidir. Lenf nodu metastazı vakaların %14,3'ünde mevcuttur. Tümör evresine göre servikal metastaz oranları bir çalışmaya göre: grade 1 için 3.4%-6.7%; grade II için, 12%-24%); grade III için, 16%-55%); ve grade IV için, 13%-40% olarak bulunmuştur. Çalışmamızdaki hastaların çoğunlukla evre 2 ve üzeri olduğunu düşünürsek servikal lenf nodu metastaz oranının fazla olması beklenir bir sonuç olarak karşımıza çıkmaktadır.

KT-RT alma öyküsü incelendiğinde, çoğu bireyin tedavi almadığı (%72,5), RT (%15,7) ve (%9,8) hasta ile hem RT hem de KT almıştır.

Lenf nodu metastazı vakaların %14,3'ünde mevcuttur. Uzak metastaz vakası bulunmamaktadır. 11 hasta sadece Karapandzic, 8 hasta serbest radial ön kol, 8 hasta ilerletme flebi, 6 hasta sadece Estlander, 6 hasta kombine lokal flep, 4 hasta Abbe, 2 hasta Bernard, 2 hasta pektoral flep, 1 hasta Gilles Fan, 1 hasta da serbest ALT ile rekonstrükte edildi.

3 hastada geç post operatif dönemde enfeksiyon, 4 farklı hastada dehissans ve parsiyel nekroz gelişmiştir. 2 hasta total flep kaybı nedeniyle tekrar majör cerrahiye gereksinim duymuştur. Flep kaybı yaşanan hastalarda nüks nedeniyle baş boyun cerrahisi tarafından segmental mandibulektomi uygulanmış ve tarafımızca oral kavite rekonstrüksiyonu yapılmıştır. Enfeksiyon, fistül gelişen hastalar ise lokal flep yapılan hastalar olmuştur.

Defekt boyuları incelendiğinde 4,25-70 cm2 arası olduğu görüldü. Ortanca defekt boyutu 12 cm2, defekt boyutu ise 16,53 cm2 olarak bulundu.

16 hastanın defekt boyutunun 10 cm2'den fazla olup 7 hastaya (%43,7) lokal flep, 9 hastaya 1'i pektoral flep 8'i serbest flep olmak üzere uzak flep uygulandı. Lokal flep uygulanan hastaların 5'i (%71) Karapandzic veya Karapandzic ile kombine lokal flep ile opere edildi. Lokal flep yapılan ve defekti 10 cm2'den büyük hastalarda komplikasyon oranı %42,8 olarak bulunurken uzak flep yapılan ve defekt boyutu 10 cm2'den büyük olan hastalarda komplikasyon oranı %44,4 olarak bulundu. Defekt boyutu 10 cm2'den küçük olan bütün hastalara lokal flep uygulandı ve bu hastaların %19'unda enfeksiyon, nüks gibi komplikasyonlar görüldü. Defekt boyutu 10cm2'den büyük olan ve uzak veya lokal flep yapılan bütün hastalarda ise genel komplikasyon oranı %43,7 olarak bulundu.

Defekt boyutu10 cm2'den büyük hastaların %37,5'i RT veya kombine KT-RT tedavisi aldığı rapor edildi. Defekt boyutu 10 cm2'den küçük hastaların ise %19'unun adjuvan tedavi aldığı görüldü.

Çalışmamızdaki hastalarda özellikle 10 cm2'yi aşan defekt boyutlarında uzak flep tercih edildi, 10 cm2'den küçük olan ve uzak flep uygulanan hastalarda ise totale yakın dudak defekti, bukkal mukoza uzanımı, komissur tutulumu, mentuma doğru uzanan kitle varlığı mevcuttu. Defekt boyutları 65 cm2 ve 70 cm2 olan 2 hasta haricinde benzer defekt boyutlarına sahip olup lokal ve uzak flep uygulanan hastalarda komplikasyon oranının benzer olduğu, tercih edilen flep ile komplikasyon oranında korelasyon olmadığı söylenebilir.

Adjuvan tedavi alan ve almayan hastalar arasında komplikasyon oranı açısından ise istatistiki olarak anlamlı bir farklılık elde edildi.

Ancak defekt boyutu 10 cm2'den fazla olan hastaların aynı zamanda daha büyük oranda adjuvan tedavi aldığı göz önüne alınırsa bu sonuçlar tartışmalı olabilir.

Uzak ve lokal flep yapılan hastaların komplikasyon oranı benzer olduğundan estetik ve fonkisyonel olarak daha avantajlı olan lokal flepler ön planda tercih edilebilir.

**Anahtar Kelimeler:** dudak, dudak kanseri, flep, rekonstrüksiyon

## SB-129

## Vaka Bildirimi: Bişektomi Sonrası Parotis Kanalı Sialoselinin Tedavisinde Yeni Bir Teknik

Emrah Köksal

*Yüksekova Devlet Hastanesi, Hakkari*

**Giriş:** Parotis kanalı sialoseli, parotis kanalından kaynaklanan bir tükürük kavitesidir. Bizim sunacağımız raporda bişektomi sonrası gelişen parotis kanalı hasarının yeni bir teknikle basit minimal invazif tedavisi anlatılmaktadır.

**Vaka:** MR sialografi ile değerlendirilen post-travmatik parotis kanalı sialoseli vakasını raporluyoruz. Parotis kanalında oluşan sialosel kavite ağız boşluğu yoluyla gri renkli intraket ile kateterize edildi ve kateter 2 ay boyunca yerinde bırakılarak yeni bir kanal / fistül oluşturuldu.Daha önce rapor edilmeyen bu yeni tekniğimizde hiçbir nüks gözlemlenmedi.

**Tartışma:** Parotis sialoseli ile ilgili birçok vaka yayımlanmıştır, ancak parotis kanalı sialoseli ve bunların tedavileri ile ilgili çok az sayıda vaka rapor edilmiştir. Bişektomi sonrası gelişen kanal hasarları ve tedavi yöntemleri ile ilgili raporlar ise çok nadirdir. Bu yaralanmaların tedavisi oldukça tartışmalıdır. Kısa seriler ve anekdotik vaka çalışmalarında cerrahi olmayan yönetimler, antisialagoglar, botoks gibi medikal tedaviler, proksimal kanalın basit ligasyonu, kanalın mikrocerrahi olarak primer onarımı, sialodokho-oral fistül oluşturma ve ven grefti yerleştirme gibi çeşitli yaklaşımlarla başarı iddia edilmektedir. Parotis kanalı kateterizasyonları bildirilmiştir, ancak bu genellikle kanalın yada orifisin intakt olduğu sialosel vakaları için geçerlidir. Bilgimiz dahilinde, mevcut vakadan başka, tükürük kavitesinden oral kaviteye katerizasyon ile yeni kanal oluşturulması ilk kez raporlanmaktadır.

**Sonuç:** Sonuç olarak, oral kaviteden sialosel kavitesine intraket ile oluşturulan fistül(yeni mukozal kanal), parotis kanalı yaralanmalarının yönetiminde mikrocerrahi yada paratidektomi gibi büyük ameliyatlardan kaçış yolu olarak minimal invaziv ve çok düşük morbiditeye sahip umut verici bir alternatif olacağı düşünülmektedir.

**Anahtar Kelimeler:** Bişektomi, sialosel, parotis kanal hasarı

*tedavi süreci*

*Sialosel oluşumu, enjektör ile drenaj sağlanması ve uygulanan teknik sonrası uzun dönem sonucu*

## SB-130

## Baş Ve Boyun Sekonder Rekonstrüksiyonunda Kurtarıcı Flepler:Rekonstrüktif Aktarma Durakları

Yiğit Özer Tiftikçioğlu[1], Ahmet Biçer[1], Ersin Gür[2], Cebrail Atlı[1], Esat İman[1], İpek Yeşil[1], Hande Elif Karadağ[1]

*[1]Ege Üniversitesi Tıp Fakültesi, Plastik Rekonstrüktif ve Estetik Cerrahi Anabilim Dalı,İzmir*
*[2]Özel Klinik,İzmir*

**Giriş:** Baş ve boyun maligniteleri tüm kanserlerin %7 'sini oluşturmakta olup yılda 78.000 vaka insidansına sahiptir. Tüm kansere bağlı ölümlerin %4 ünü kapsayarak yılda yaklaşık 17.500 vakaya karşılık gelmektedir. Tüm baş boyun kanserlerinin %90 nını ve ÜADK tümörlerinin %95 ten fazlası skuamöz hücreli karsinomlar oluşturmaktadır. Diğer kanserler içerisinde ise tükürük bezi maligniteleri,sarkomlar,mukozal melanomlar ve lenfomalar bulunur. Skuamöz hücreli karsinom (SCC), baş ve boyun bölgesinde en sık görülen malign tümördür. 5 yıllık sağkalım yaklaşık %65 tir ancak bölge, evre, histolojik bulgular ve komorbiditelere bağlı olarak prognoz önemli ölçüde değişir. Tedavi seçenekleri kanserin evresine, tümörün büyüklüğüne, yerleşim yerine ve hastaların yaşına göre değişebilir. Birincil tedavi yöntemi olarak genellikle cerrahi tercih edilir. Bazı vakalarda cerrahi, radyoterapi ve kemoterapi ile kombine edilir.

**Amaç:** Bu çalışmamızda baş boyun defektlerinin rekonstrüksiyon sonrası herhangi bir nedenle ortaya çıkan ikincil defektlerinin sekonder flepler ile onarıldığı olguları retrospektif olarak amaçladık.

**Materyal-Metod:** 2018 Ocak -2024 Temmuz tarihleri kliniğimiz bünyesinde ve hastanemiz KBB kliniğinde peroperatif katılım ile toplamda 225 hastada serbest veya rejyonel flepler ile baş boyun rekonstrüksiyonu uygulanan hastalar retrospektif olarak incelenmiştir. Hastalar geriye dönük elektronik ortamda KBB peroperatif konsültasyon bilgileri aylık taratılarak ve kliniğimizin hastalarının

ameliyat notları incelenerek bulunmuş olup, preop –post op yapılan fotoğraf çekimleri ile birlikte hasta bilgileri, primer tanı, komorbidite, kemoradyoterapi öyküsü, primer ve sekonder onarımlar ve nedenleri anatomik lokasyonlar ile birlikte değerlendirilerek incelenmiştir.

Çalışmamıza dahil edilen toplam 225 hastadan 55 hastada sekonder onarıma gidilmiş olup, 170 hastada sekonder onarıma ihtiyaç duyulmamıştır.

Hastalar 6 ayrı kategoride incelenmiş olup kategoriler sırasıyla;

A) Primer operasyon nedeni;1-SCC., 2-SCC dışı kanserler 3-Diğer nedenler

B) Primer rekonstrüksiyonda uygulanan flepler;1-ALT,2-Fibula, 3-Pektoral,4-Supraklavikuler, 5- İMAP, 6- MSAP, 7-Diğer

C) Primer patolojinin olduğu anatomik bölgeler;1-Yüz;1a-üst yüz 1b-orta yüz 1c-alt yüz 2-Bukkal 3-Dil/Ağız tabanı/retromolar trigon 4-Faringoözaofageal bölge

D) Sekonder flep nedenleri;1-Flep kaybı 2-Onkolojik cerrahi nedenli, 3-KRT 4-Diğer

E) Sekonder kullanılan flepler;1-ALT 2-Pektoral 3-MSAP 4-Supraklavikuler 5- Diğer

F) Komorbidite ve demografik özellikler; KRT öyküsü,yaş,cinsiyet,ek hastalık(DM,HT),sigara kullanımı şeklindedir.

**Bulgular:** A kategorisinde primer operasyon nedeni olarak; Maligniteye bağlı nedenler 205 hastada (%92 ) olarak saptanmıştır. Maligniteye bağlı nedenler içinde SCC 190 hastada saptanmış olup SCC dışı maligniteler ise 15 hastada (Adenoid kistik karsinom,papiller adenokarsinom,epitel hücreli karsinom,mezenkimal malign tümör,osteosarkom gibi) saptanmıştır.

Diğer sebepler içerisinde olan Benign nedenler ise toplam 5 hastada (%4) oranla; (ameloblastom 3 hastada,desmoid tip fibromatozis 1 hastada,dev hücreli reperatif granülom 1 hastada ) izlenmiştir.

Osteonekroz tanısı alan 4 hasta saptanmıştır. Atonik yara, fistül ve defekte bağlı nedenler ise %2 oran ile 9 hastada izlenmiştir.

B kategorisinde primer rekonstrüksiyonda kullanılan fleplere baktığımızda 46 hastada Free fibula osteokutan flebi, 73 hastada free ALT flebi, 58 hastada pektoralis majör myokutan flebi, 24 hastada ise diğer (free radial önkol, free scip, intermamarian perforatör arter flebi, …) flepler kullanıldı. C kategorisinde primer patolojinin olduğu anatomik bölgeler ise;50 hastada alt yüz (1C),1 hastada orta yüz (1B), 24 hastada bukkal bölge (2),110 hastada ağız tabanı/dil /retromolar trigon (3), 40 hastada ise faringoözafageal bölge(4) olarak saptandı D kategorisinde sekonder flepler ile onarım nedenlerine baktığımızda Flep kaybı nedeniyle olanlar 10 hastada Cerrahi komplikasyonlar nedeniyle olanlar 22 hastada Kemoradyoterapi nedeniyle sekonder onarıma giden hastalar ise flep kaybı ve cerrahi komplikasyonların kesişimini de kapsayacak biçimde toplamda 29 hastada izlendi. Diğer sebeplerden dolayı sekonder onarıma giden ise toplamda 23 hasta saptandı. E kategorisinde kullanılan sekonder flepler; 8 hastada ALT (1), 26 hastada pektoral kas flebi(2), 3 hastada supraklavikuler (4) ve 18 hastada diğer (skalp flebi, temporal kas flebi, İMAp gibi) idi. Toplamda 18 hastada 3. operasyona ihtiyaç duyulmuş olup sırasıyla 3 hastada fibula, 5 hastada ALT, 6 hastada pektoral, 1 hastada MSAP, 1 hastada Radial önkol ve 2 hastada supraklaviküler flep ile rekonstrüksiyon uygulandı.

**Sonuç:** Malignite başta olmak üzere çeşitli sebeplerle baş boyun defektlerinin rekonstrüksiyonunda kliniğimizce uygulanmış olan serbest veya rejyonel fleplerin retrospektif geniş bir vaka popülasyonuna yönelik deneyimlerimiz doğrultusunda baş boyun rekonstrüksiyonunda hastaların hem primer patolojilerinin hayati riski hem de bu patolojilerin perioperatif ek tedaviler ve hastaların mevcut komorbiditeleri nedeniyle multiple predispozan faktörler oluşturması rekonstrüksiyon zorluğunu ve gereğinde multiple operasyon gerektirdiği tecrübe etmiş bulunmaktayız. Cerrahi komplikasyon veya flep kaybının büyük çoğunluğunun nedeninin ise yaş, komorbidite, primer patolojinin evresi ve histolojisi ve hastanın perioperatif kemoradyoterapi öyküsü oluşturmaktadır. Hastalar ve rekonstrüksiyonları ne kadar zorlu olursa olsun onarım için uygun preop değerlendirme, uygun zaman ve gereğinde cerrahın multiple onarım tekniklerinden kaçınmaması başarıda çok önemli olup bu yöndeki tecrübelerimiz de bunu destekler niteliktedir.

**Anahtar Kelimeler:** baş boyun, free flep, rejyonel flep, sekonder onarım

*Kategoriler ve Tarama Verileri*

| KATEGORİLER | | TOPLAM |
|---|---|---|
| A)PRİMER OPERASYON NEDENİ | 1-SCC | 190 |
| | 2-SCC dışı ca | 15 |
| | 3-Diğer sebepler | 20 |
| B)PRİMER REKONSTRÜKSİYONDA UYGULANAN FLEPLER | 1-Free ALT | 73 |
| | 2-Free Fibula | 46 |
| | 3-Pektoral | 58 |
| | 4-Supraklavikuler | 6 |
| | 5-İMAP,free scip, radial önkol | 24 |
| | 6-MSAP | 2 |
| C)PRİMER PATOLOJİNİN OLDUĞU ANATOMİK BÖLGE | 1)Yüz( 1a-1b-1c) | 51 |
| | 2)Bukkal | 26 |
| | 3) Dil-Ağız Tabanı ve Retromolar trigon | 110 |
| | 4)Faringoözafageal | 40 |
| D)SEKONDER FLEP NEDENİ | 1)Flep kaybı | 10 |
| | 2)Cerrahi komplikasyon | 22 |
| | 3)Kemoradyoterapi | 29 |
| | 4)Diğer sebepler | 23 |
| E)SEKONDER KULLANILAN FLEPLER | 1)ALT | 8 |
| | 2)Pektoral | 26 |
| | 3)Diğer(İMAP,scalp flebi, temporal kas flebi..) | 18 |
| | 4)Supraklavikuler | 3 |
| F)KOMORBİDİTELER VE DEMOGRAFİK ÖZELLİKLER | KRT Öyküsü | 86 |
| | DM,HT | 90 |
| | ERKEK | 144 |
| | KADIN | 81 |
| | Sigara kullanan toplam hasta sayısı | 186 |
| | En yüksek yaş | 98 |
| | En düşük yaş | 9 |
| | Ortalama yaş | 63.69 |

## SB-131

## 3 Boyutlu Planlama ve Plastik Cerrahide Kullanımı

Süleyman Çeçen

*Bursa Uludağ Üniversitesi Tıp Fakültesi, Plastik Rekonstrüktif ve Estetik Cerrahi Anabilim Dalı*

Giriş: Plastik cerrahi branşı doğuşu ve gelişimi göz önüne alındığında temelde çeşitli branşlarca karşılaşılan problemleri çözmenin öne çıktığı söylenebilir. Problemin çözümü için ise problemin çeşitli araçlar ile incelenmesi ve olası çözüm yolları üretilmeye çalışılması planlama aşaması için olmazsa olmazdır. Gelişen teknoloji sayesinde yeni araçlar hatta aynı verinin farklı şekillerde irdelenmesini sağlayan bilgisayar programları planlama aşaması için çok kıymetli veriler sağlamaktadır.

Özellikle 3 boyutlu değerlendirme ve planlamanın öne çıktığı baş boyun rekonstrüksiyonu için bu farklı araçlar çok kıymetli fırsatlar sağlayabilir. Bu ihtiyaç özellikle yumuşak doku defekti ile birlikte kemik defektinin eşlik ettiği yüz defektlerinde tümörün ablasyonu sonrası oluşan rekonstrüksiyon ihtiyacında kemikli serbest fleplerin planlanması, hazırlanması aşamasına önemli katkılar sağlayabilir.

Bu çalışmamızın amacı 3 boyutlu planlamanın yapılması için kullanılabilecek bilgisayar programları ve yapımı hakkındaki bilgilerin paylaşılması amaçlanmıştır.

Materyal ve Yöntem: 2023-2024 yıllarında mandibulada tümör nedeniyle KBB tarafınca opere edilen ve tarafımızca rekonstrüksiyon uygulanan hastalar dahil edildi. Hastalar ameliyat günlerinden en azından bir hafta önce güncel yüz BT ve alt ekstremite anjio BT eşliğindi muayene edildi. Olası cerrahi rezeksiyon marjı ve rekontrüksiyon seçenekleri değerlendirilerek yapılacak 3 boyutlu plan ana hatları ile belirlendi.

Tümör rezeksiyonu sonrası geniş mandibula defekti oluşacağı öngörülen hastalarda rekonstrüksiyon için ücretsiz yazılımlar olan 3D Slicer, Horos, Meshlab ve Blender 4.1 ile üç boyutlu hazırlık süreci değerlendirildi.

Hastaların BT tarama görüntüleri, 3D Slicer veya Horos programı aracılığıyla kemik penceresi seçilerek üç boyutlu formata dönüştürüldü. Ardından Meshlab ve Blender 4.1 programları aracılığıyla rezeksiyon yapacak cerrahın öngörüsü doğrultusunda mandibula kesim planı belirlendi. Oluşan defekt alan için aynı hastanın fibula BT anjiografi tarama görüntüleri aynı programlar aracılığıyla önce üç boyutlu yapıya dönüştürüldü.

Segmenter mandibulektomi sonrası defektin sadece yumuşak doku ile rekonstrüksiyonu sağlanacak hastalarda kullanılacak rekonstrüksiyon plağının hazırlanması için hastanın mandibulasının 3 boyutlu baskısı hazırlandı. Ayrıca rezeksiyon sonrası segmentlerin redüksiyonu için oklüzyonu sağlamak için redüksiyon rehberi hazırlandı. Segmenter mandibulektomi sonrası defektin onarımı için fibula flebi planlanan olgularda ise rekonstrüksiyon plağı için mandibulanın 3 boyutlu baskısı, redüksiyon rehberi dışında fibula içinde kesme rehberi hazırlandı. (Resim 1)

Sonuçlar: Tüm hastalarda mandibula, redüksiyon rehberi ve fibula flebi uygulanacak hastalarda ise kesme rehberleri.stl formatında formatı baskı için hazırlandı. 3

boyutlu baskıdan alınan malzemeler steril edildikten sonra kullanıldı. Kullanılan redüksiyon rehberi ile mandibula defektinin büyüklüğüne rağmen redüksiyon sağlandı ve bükülmüş olan rekonstrüksiyon plağı ile fiksasyon yapıldı. Postoperatif dönemde oklüzyonda bozulma, asimetri veya kondil bölgesinde ağrı gibi şikayetler olmadı. (Resim 2)

**Tartışma:** Mandibula rekonstrüksiyonu için kullanılan fibula uzun ve düz yapısı nedeniyle kullanım aşamasında genellikle çoklu osteotomi ihtiyacı gelişmektedir. Yeterli doğrulukta, netlikte ve hızlı hareket etmeye yarayan çeşitli ölçüm yöntemleri ile osteotomiler hızlandırılmaktadır. Ayrıca gelişen teknoloji 3 boyutlu baskı teknikleri bu planlama aşamasını daha kolay hale getirmektedir. Fakat bu tip teknolojilerin cerrah tarafından öğrenilmesi, uygun kaynaklara erişim önemli zorluklar teşkil etmektedir. Çeşitli firmalar bu konuda planlama ve baskı hizmeti verse de bu durum maliyeti artırabilir. Bundan dolayı cerrahın çeşitli programları kullanarak planlamayı kendisinin yapması maliyeti daha makul bir seviyeye getirmekte, farklı senaryolara hazır olmayı sağlamakta ve güncel teknolojik değişime ayak uydurmayı sağlamaktadır.

3 boyutlu planlamanın ilk basamağında güncel tomografiden hastanın çalışılacak kemik segmentlerinin verisinin alınması, çeşitli programlar ile temizlenmesi ve hataların düzeltilmesi olacaktır. Ardından Blender, 3D Slicer veya Meshmixer programı ile yapılacak cerrahinin planına uygun mandibula ve fibula için kesi rehberi, fibula ile rekonstrüksiyonu yapılmış mandibula olarak.stl formatında çeşitli dosyalar hazırlanır. En son basamakta ise hazırlanan dosyalar baskıya verilir. Baskıdan alınan rehberler sterilize edildikten sonra ameliyatta kullanmaya uygun hale gelir. Hazırlanan rehberler ile fibulanın pedikülünü ayırmaksızın plana uygun şekilde osteotomi yapılabilir ve rekonstrüksiyon plağı ile defekte konulmaya hazır hale getirilebilir.

Serbest fibula flebi ile yapılacak rekonstrüksiyonlarda üç boyutlu sanal planlama flebin iskemi süresini ve cerrahi süreyi kısaltmak amaçlandı ve maliyet dezavantajını azaltmak için ücretsiz yazılımların kullanıldı. 3 boyutlu yazıcılar ile şekillendirilmiş titanyum rekonstrüksiyon plağı dahil tüm kılavuzları temin etmek mümkündür. Fakat şekillendirilmiş titanyum rekonstrüksiyon plağının üretim maliyeti nedeniyle temin edilmedi, yerine hazırlanan rekonstrükte edilen mandibula üzerinde rekonstrüksiyon plağı büküldü. Yapılan planlamalar ile rehberler hazırlanarak cerrahi süre kısaltılmaya çalışıldı, aynı zamanda tüm işlemleri yapan cerrahın şekillendirme sürecinde harcadığı efor cerrahi esnasında değil, öncesinde bilgisayar başında olacak şekilde dönüşmüş oldu.

3 boyutlu planlama ve baskı teknolojileri mandibula rekonstrüksiyonun çeşitli basamakların uygulanmasında kolaylıklar sağlamaktadır. Bu teknolojinin öğrenilmesi, yapılması ve güncel olarak takip edilmesinin plastik cerrahi branşının gelişimine ve dönüşümüne katkı sağlayacağını düşünmekteyiz.

**Anahtar Kelimeler:** mandibula, 3 boyutlu planlama, mikrocerrahi

*Resim 1*

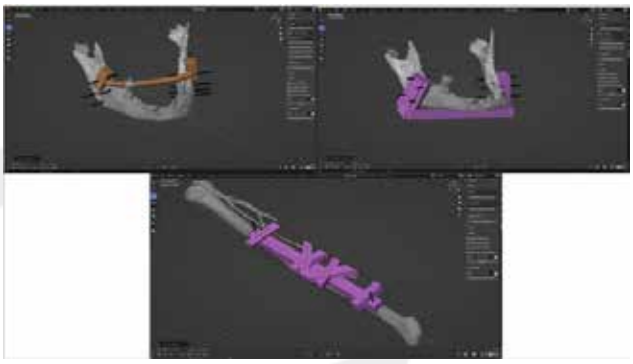

*Blender Programı ile Hazırlanan Rehberler*

## SB-132

## Burun Derisi Tümörlerinin Eksizyonu Sonrası Oluşan Defektlerin Fasyel Arter Perforator Bazlı V-Y İlerletme Flebi İle Rekonstruksiyonu

Burak Özkan, Arzu Naghiyeva, Süleyman Savran, Çağrı Ahmet Uysal

*Ankara Başkent Universitesi Hastanesi*

**Giriş:** Günümüzde cilt kanserleri, teşhis edilen tüm kanserlerinin en büyük grubunu oluşturur. Yüz bölgesinde yer alan cilt tümörlerinin açık bir alanda olması nedeni ile ameliyat sonrası kozmetik sonuçları hastaların psikolojisi üzerinde önemli etkilere sahiptir. Bu nedenle tümör eksizyonu sonrası yüzdeki estetik önem taşıyan alanlar baz alınarak cilt bütünlüğünü sağlamak adına flep tekniklerine başvurulur.

**Amaç:** Bu çalışmadaki amacımız burun bölgesi tümörlerinin cerrahi eksizyonu sonrası oluşan defektlerin kapatılmasında fasiyel arter perforator bazlı V-Y ilerletme flepinin etkinliğini değerlendirmektir. Bu çalışmada, pratik deneyimler ve elde edilen sonuçlar aracılığıyla flepin avantaj ve dezavantajları vurgulanacaktır.

**Materyal ve Metodlar:** 2022-2024 yılları arasında burun derisine lokalize tümör eksizyonları sonrası defekti kapatmak için fasiyel arter perforatör bazlı V-Y ilerletme flepi uygulanan hastaların klinik verileri retrospektif olarak toplandı. Tümor boyutu, cerrahi marjin, defekt boyutu, flep boyutu, komplikasyonlar, hastaların memnuniyet skorları ve takip süresi not edildi. Komplikasyonlar; yara yeri ayrışması, enfeksiyon, venöz konjesyon, hematom, parsiyel ve total nekroz olarak belirlendi. Hastaların memnuniyet skorları 1'den5'e 1 çok kötü, 5 mükemmel olarak belirlendi. Hastalar minimum 6 ay boyunca takip edildi.

**Cerrahi Teknik:** Hastalar lokal anestezi altında uygun sterilizasyon ve cerrahi örtünme sonrasında tümör sınırlarından 5 mm marjin işaretlendi. Bu sınırlar dahilinde tümör eksizyonu yapıldı. Defektboyutu, cilt kalitesi, elastikiyetibaz alınarak fasiyal arter perforator bazlı V-Yflepiçizimi yapıldı. Perforator lokalizasyonu el doppleri ile belirlendi. Flep çevredeki dokulardan keskin ve künt diseksiyonla ayrıldı. Gerekli mesafesinin kat edilmesine yetecek kadar perforator titizlikle diseke edilerek gerilme ve torsiyon engellendi. Flep gerilimsiz bir şekildeminimal

ciltaltı ve cilt sütürleri ile defekt alana adapte edildi. Flep dönor sahası, ciltaltı ve cilt sütürleri ile primer sütüre edildi. Flep altına ve dönor sahasına penrose drenler konuldu. Kompresyonsuz pansuman yapılarak ameliyata son verildi. Penrose drenler post op 1. gün çekildi. Cilt sütürleri 7. Gün alındı.

**Sonuçlar:** Çalışmamızda 3 Erkek 7 kadın hasta vardı. Ortalama yaş 70 idi. Ortalama tumor boyutu 15 mm idi. Ortalama flep boyutu 40 mm idi.Bir hastada aspirin kullanılması nedeniyle post op 1. günde hematom görüldü. Hematom drenajı yapıldıktan sonra flep tekrar yerine adapte edildi ve takiplerinde komplikasyona rastlanmadı. 1 hastada venözkonjesyon gözlendi. Sübkutan ve topikalenoxoparin tedavisi ile venözkonjesyonlar geriledi. Enfeksiyon, parsiyel ve total nekroza rastlanmadı. Hastaların memnuniyet skorlarları 4/5 idi.

**Tartışma:** Burunda tümör eksizyonu sonrasında genellikle çapı 1 cm'ye kadar olan üst sebase olmayan nazal bölge defektleri primer kapatılabilmektedir. Bununla birlikte, alt 1/3 lük kısmında deri sınırlı hareket kabiliyetine sahiptir ve küçük defektler dışında primer kapatılması mümkün olmamaktadır.

Burun rekonstrüksiyonunda deri grefti, lokal flepler, perforatör flepler, alın flebi ve serbest doku transferleri opsiyonları mevcuttur. Deri greftleri genellikle burun derisi için ilk tercih olmamakla birlikte, özellikle burun ucu, ala, alt yan duvarlar veya sırtın kalın, yağlı derisi için renk ve kontur kusurlarına sebep olabilmektedir. Burundaki çağı 25-30 mm den büyük defeklerde iki veya üç aşamalı alın flebi ya da serbest flepler rekonstrüksiyonda kullanılmaktadır. Fakat alın flebinin aşamalı olması, sık poliklinik takibi gerektirmesi ve dönor saha morbidetesi nedeniyle sadece büyük defektlerde tercih edilmektedir. Serbest flepler ise teknik açıdan zor olması, hastanın uzun süreli hastenede kalması ve estetik açıdan burun cildine göre farklılıklar göstermesi gibi dezavantajları bulunmaktadır.

Burun rekonstrüksiyonunda lokalflepler arasında limberg, rhomboid, bilobe, interpolasyon ve nasolabialperforatorflebi kullanılabilmektedir. Lokal flepler genellikle burundaki dokuya benzer olduğundan estetik sonuçları daha iyidir. Fakat büyük defektlerde rotasyon ve/veya ilerletmedeki yetersizliklerden dolayı ilk tercih edilmemektedir. Bu çalışmamızda nazolabial perforatör bazlı V-Y ilerletme flebi ile 15x16 mm lik gibi orta çaplı bir defekt gergin olmadan kapatılabilmiştir. Diğer lokal fleplere göre rotasyon ihtiyacı olmaması, ilerletmenin miktarının perforator diseksiyonu ile arttırılması, dönor sahadaki izin nasolabial hatta kalması gibi avantajları mevcuttur. Estetik kaygılar göz önüne alındığında bizim çalışmamızdaki hastaların memnuniyet oranları 5 üzerinde 4 idi. Burun derisiyle uyumlu görüntü, kontur problemlerinin minimal olması ve dönor sahası morbiditesinin az olması bundan başlıca etkenler arasındadır.

Lokal flep komplikasyonları arasında yara yeri iyileşme problemleri, hematom, venöz konjesyon, geçmeyen ödem, parsiyel veya total nekroz gibi sorunlar mevcuttur. Bizim çalışmamızda da bir hasta aspirin kullanılması nedeniyle hematom ve bir hasta venöz konjesyon gözlenmiştir. Erken dönemde müdahale edilerek komplikasyonlar yönetilmiştir. Çalışmamızda enfeksiyona, yara yeri açılmasına, parsiyel ve/veya total nekroza rastlanmamıştır. Gergin olmadan flep adaptasyonu yapılmasının komplikasyonları azalttığı gözlenmiştir.

**Sonuç:** Fasiyal arter bazlı V-Y ilerletme flebi burun tümörleri sonrası rekonstrüksiyonunda güvenilir, estetik açıdan iyi bir rekonstrüksiyon yöntemidir.

**Anahtar Kelimeler:** nazolabial, V-Y, ilerletme flebi

*Burun derisine lokalize cilt kanseri ön tanılı hastaların eksizyon sonrası oluşan defetklerin perforatoe flep ile onarımı sonrası erken ve geç donem sonuçları*

*tablo 1*

| | | | | | | | | | | |
|---|---|---|---|---|---|---|---|---|---|---|
| Yaş | 65 | 74 | 77 | 81 | 49 | 82 | 66 | 67 | 77 | 73 |
| Cinsiyet | kadın | kadın | erkek | kadın | kadın | kadın | erkek | erkek | kadın | kadın |
| Tümör boyutu mm | 7x6 | 4x6 | 10x10 | 7x5 | 7x9 | 10x11 | 12x11 | 4x7 | 4x11 | 7x14 |
| Cerrahi marjini mm | 4 | 5 | 5 | 4 | 5 | 5 | 4 | 5 | 5 | 5 |
| Defekt boyutu mm | 11x10 | 9x11 | 15x15 | 11x9 | 12x14 | 15x16 | 16x15 | 9x12 | 9x16 | 12x19 |
| Flep boyutummm | 30x25 | 24x20 | 45x30 | 35x20 | 40x25 | 55x25 | 55x30 | 30x15 | 40x25 | 50x25 |
| Komplikasyonlar | olmadı | olmadı | olmadı | olmadı | olmadı | hematom | olmadı | olmadı | olmadı | venöz yetmezlik |
| Hastaların memnuniyeti | 5 | 5 | 5 | 5 | 5 | 4 | 5 | 5 | 5 | 4 |

## SB-133

# Perialar Bölge Rekonstruksiyonlarında Nazolabial Flep ve Bilobe Flep Kullanımları

Uğur Emre Kıbrıs, Ömer Can Şahin, Ahmet Şamil Güvel, Hasan Murat Ergani, Burak Yaşar, Ramazan Erkin Ünlü

*Ankara Bilkent Şehir Hastanesi Plastik Rekonstruktif ve Estetik Cerrahi Kliniği, Ankara*

**Giriş:** Perialar bölgedeki yumuşak doku defektleri sıklıkla travma ve tümör eksizyonları sonrasında oluşmaktadır. Bu defektlerin rekonstrüksiyonunda amaç fonksiyonel ve estetik sonuçlar elde etmektir. Rekonstrüksiyonda sıklıkla tam kalınlıkta deri grefti, random deri flepleri ve aksiyal paternli flepler tercih edilebilir. Bu çalışmadaki amaç perialar bölge rekonstruksiyonlarında bilobe flep ve nazolabial fleplerdeki avantaj ve dezavantajları incelemektir.

**Materyal Metot:** Çalışmamız retrospektif incelenmiş olup. Çalışmamızda 2023 Mayıs-2024 Haziran ayları arasında Ankara Bilkent Şehir Hastanesine perialar bölge cilt tümörlerinin eksizyonu sonrasında bilobe flep ve nazolabial flep ile rekonstruksiyonu incelenmiştir. Çalışmamıza totalde 19 hasta dahil edilmiştir. 19 hastanın 13 tanesine nazolabial flep, 6 tanesine bilobe flep ile rekonstrukte edilmiştir.19 hastanın 14'ünü kadın 5'ini erkek hasta oluşturmaktadır. Hastalarımızın yaş aralığı 46-88, ortalama yaş 71. Defekt büyüklüğü 1,5x1.2-2,8x2,8 cm aralığında değişmektedir. Olgularımızın 7 tanesi genel anestezi altıda 12 tanesi lokal anestezi altında opere edilmiş olup 1 hastamıza eş zamanlı boyun diseksiyonuda yapılmıştır.Hiç bir hastamızda kıkırdak eksizyonu gerçekleştirilmemiştir.

**Bulgular:** Olgularımızın patoloji sonuçlarının 16 tanesi bazal hücreli karsinom (BCC), 3 tanesinin patoloji sonucu skuamöz hücreli karsinom (SCC) olarak yorumlanmıştır. 13 tane nazolabial flep yapılan hastamızın; 1 tanesinin cerrahi sınır pozitif gelmesi sebebiyle cerrahi sınır genişletilip greftlendi, 2 tane nazolabial flep hastamızın distalinde nekroz gelişti. Nekroz gelişen 2 hastamızın 1 tanesi greftlendi, 1 tanesi pansumanla takip edilip sorunsuz iyileşmiştir. Yapılan analizlere göre defekt boyutu 0-2 cm2 arasında olanlarda nekroz gelişirken 2 cm2 üzerindeki hastalarımızda nekroz gelişmemiştir. İstatistiksel olarak tümör boyutları ile nekroz gelişimi arasında da anlamlı bir fark gözlenmemiştir ($p>0.05$). Nazolabial flep yapılan hastalarımızın hiç birinde nefes alma problemi gerçekleşmemiştir. 6 tane bilobe flep yapılan hastamızın cerrahi sınırlar negatif olarak yorumlanmıştır. 6 tane bilobe flep yapılan hastamızdan sadece 1 tanesinde yara yeri kontraksiyonu, alar asimetri ve alar obstruksiyon gerçekleşmiştir. Diğer 5 hastamız sorunsuz bir şekilde iyileşmiştir. Defekt boyutlarında anlamlı bir fark gözlenmemiştir ($P>0.05$).

**Sonuç:** Perialar bölge tümör eksizyonları sonrası oluşan doku defektlerinin rekonstruksiyonunda estetik ve fonksiyonel olarak bilobe flep ve nazolabial flebin iyi birer rekonstruksiyon tercihi oluşabileceğini düşünmekteyiz. Cerrahi deneyimimize dayanarak burun distal bölgesine yaklaştıkça nazolabial flep fonksiyonel ve estetik olarak daha sonuçlar verdiğini gördük.

**Anahtar Kelimeler:** Perialar, Nazolabial, Bilobe

*Sağ perialar bölgeye bilobe flep, sol alar bölgeye nazolabial flep yapılan hasta*

*69 yaş kadın hasta tarafımızca 2019 Aralık ayında sol alar bölgede bcc tanılı kitlesine yönelik eksizyon yapılan hastada ekziyon sonrası oluşan 2,8x1,6 cmlik doku defektine yönelik nazolabial flep yapılan hasta tarafımızca 2023 kasım ayında sağ perialar bölgede bcc eksizyonu sebebiyle meydana gelen 1,2x1,1 cmlik defekte yönelik bilobe flep yapılmıştır. Postoperatif dönemde sorunsuz bir şekilde iyileşmiştir*

*Nazolabial ve Bilobe flep uygulanan hastalar*

| Yaş/Cinsiyet | Operasyon | Patoloji | Boyut | Anestezi |
|---|---|---|---|---|
| 74/K | NAZOLABİAL FLEP | BCC | 1,7X1,5 | GAA |
| 64/E | NAZOLABİAL FLEP | BCC | 2X1 | GAA |
| 46/K | NAZOLABİAL FLEP | SCC | 1,2X1 | GAA |
| 86/K | NAZOLABİAL FLEP | BCC | 1,5X1,2 | GAA |
| 69/K | NAZOLABİAL FLEP | BCC | 1,7X1,4 | GAA |
| 60/K | NAZOLABİAL FLEP | BCC | 1,7X1,5 | GAA |
| 76/K | NAZOLABİAL FLEP | BCC | 1X1 | LAA |
| 74/K | NAZOLABİAL FLEP | BCC | 2,3X2 | LAA |
| 76/K | NAZOLABİAL FLEP | BCC | 1,7X1 | LAA |
| 59/E | NAZOLABİAL FLEP | BCC | 1X1 | LAA |
| 76/K | NAZOLABİAL FLEP | BCC | 2X2 | LAA |
| 79/K | NAZOLABİAL FLEP | SCC | 2,5X2,5 | LAA |
| 88/E | NAZOLABİAL FLEP | BCC | 1,5X1,5 | LAA |
| 86/K | BİLOBE FLEP | BCC | 1,5X1,5 | LAA |
| 71/K | BİLOBE FLEP | BCC | 1,7X1,7 | LAA |
| 66/E | BİLOBE FLEP | SCC | 0,9X0,7 | LAA |
| 57/K | BİLOBE FLEP | BCC | 1,8X1,6 | GAA |
| 69/K | BİLOBE FLEP | BCC | 1,2X1.1 | LAA |
| 79/E | BİLOBE FLEP | BCC | 2,5X2 | LAA |

*Nazolabial ve Bilobe flep uygulanan hastaların yaş, yapılan operasyon, patoloji, tümör boyutu ve anesteziler*

## SB-134

## Alt Dudak Malignitelerindeki Klinik Tecrübelerimiz

Mehmet Nesim Güney, Mahmut Can Karatoprak, Mehmet Fatih Akkoç, Yusuf İnan Nakipoğlu, Tuba Avcı, Ahmet Tuncer Taşçı, Berk Tahhan

*Dicle Üniversitesi Plastik, Rekonstrüktif Ve Estetik Cerrahi Ana Bilim Dalı*

**Giriş:** Dudaklar yüz ifadesinde olduğu kadar yeme, içme, ıslık çalma, öpme ve konuşmada da özel bir öneme sahiptir. Dudak kanseri oral kavitenin yaygın bir malignitesidir ve oral kavitenin malign tümörlerinin yaklaşık 1/3 'ünü oluşturur. Dudaklarda en sık görülen malignite skuamöz hücreli karsinomdur (SCC), adenokarsinom ve melanom ise nadir görülen diğer tümörlerdir. Alt dudak en sık etkilenen bölge olup vakaların %90'ından fazlasını oluşturmaktadır. Dudak kanserinin etiyolojisinde güneş ışığına maruz kalma, tütün kullanımı, genetik yatkınlık, immünosupresyon ve immün yetmezlik gibi birçok faktör mevcuttur. Dudaktaki SCC'nin güneşe maruz kalma ile ilişkili olduğu düşünülmektedir. Bundan dolayı alt dudakta daha sık görüldüğü düşünülmektedir.

Tümör eksizyonu, travma veya enfeksiyon gibi çeşitli nedenlerle oluşan defektlerin onarımı,alt dudağın fonksiyonel ve estetik özellikleri nedeniyle zorlayıcıdır. Alt dudağın üçte birine kadar olan tam kalınlıktaki defektler için primer kapatma iyi sonuçlar verir. Alt dudağın üçte biri ile üçte ikisi arasındaki alt dudak defektleri genellikle üst dudaktan, yanaklardan veya mentumdan gibi lokal komşu dokulardan onarılabilir.. Alt dudağın üçte ikisinden daha büyük defektler ya aşamalı rekonstrüksiyon ya da free fleb ile onarım gerektirir.

**Amaç:** Alt dudağın rekonstrüksiyonu için birçok teknik kullanılmıştır. Ancak bu tekniklerle mikrostomi, oral komissür distorsiyonu, dudak fonksiyon problemleri ve duyu kaybı gibi bazı komplikasyonlar ortaya çıkabilmektedir. Alt dudakta SCC nedeniyle tümör eksizyonu yaptığımız ve dudağın üçte biriyle üçte ikisi kadar doku defekti oluşan lokal fleplerle onarım yaptığımız 20 vakadan oluşan deneyimlerimizi, hastaların klinik özelliklerini, ağız açıklığını,his kaybını ve cerrahi yaklaşımlarımızı değerlendirmeyi hedefliyoruz.

**Gereç-Yöntem:** Bu çalışmada Dicle Üniversitesi Tıp Fakültesi Plastik Rekonstrüktif ve Estetik Cerrahisi Anabilim Dalı'na 2021-2023 yılları arasında başvuran alt dudakta SCC nedeniyle opere ettiğimiz tümör eksizyonu sonucu alt dudağın 1/3 ' ü ile 2/3'ü arasında doku defekti oluşan 20 hasta değerlendirmeye alındı.Hastaların hepsinin pre-op insizyonel biyopsi sonucu SCC gelmiş olup bütün hastalar genel anestezi altında opere edildi.Hastaların 15'i erkek 5'i kadındı ve ortalama yaşları 63(min-max:37-93) idi.Tümör ortalama olarak 7 mm(min-max: 5-12mm) marj konularak eksize edildi ve patoloji sonuçlarında hiçbir hastada tümör devamlılığı izlenmedi.20 hastanın 3 hastaya abbe flebi, 12 hastaya karapandzic flebi,5 hastamıza ise estlander flebi ile onarım yapıldı.Hastane arşivinden hasta bilgilerine ulaşıldı.Hastalar polikliniğe kontrole çağrıldı.Kontrollerde hipoestezi,siyalore varlığı,ağız açma hareketlerinin simetrik olması,mikrostomi varlığı,vermilion hat düzensizliği gibi parametreler değerlendirildi.

**Cerrahi Teknik:** Abbe flebi geleneksel olarak üçgen şeklinde tanımlansa da, flep kama veya dikdörtgen şeklindeki defektleri de kapsayacak şekilde tasarlanabilir. Abbe flebinin alt dudaktan üst dudağa transfer edilmesi en yaygın yöntemdi. Abbe flebi tasarlarken belirli matematiksel kurallar vardır: flebin genişliği defektin genişliğinin yarısı kadar olmalı ve çentiklenmeyi önlemek için flebin yüksekliği defektin yüksekliği ile aynı olmalıdır.Flep ayrılması için yaklaşık 14-21. günde tekrar opere edilmelidir.Estlander flebi özünde komissürün etrafına getirilen bir Abbe flebidir. Bu flebinde genişliği genellikle defektin genişliğinin yarısı kadardır ve defekt ile aynı yüksekliktedir.Alt ve üst dudağın lateralinde dudağın %50'sine kadar olan defektler için kabul edilebilir bir fonksiyonel ve kozmetik sonuçla yeterli bir şekilde rekonstrükte edilebilir.Karapandzic flep, toplam dudak uzunluğunun %80'ini başarıyla yerine koyabilen ilerletme flebidir.Flep, mental ve nazolabial kırışıklığa insizyonlar yerleştirilerek defekt tabanından üst dudaklara doğru iki taraflı olarak uzatılan sirkumoral insizyonlarla oluşturulur.Nörovasküler demetler tanımlanır, künt olarak diseke edilir ve korunur. Flep ilerletilir ve tabaka kapatma işlemi gerçekleştirilir.Bazı araştırmacılar, toplam dudak uzunluğunun %80'ine kadar olan defektlerin rekonstrüksiyonu için iki taraflı olarak tasarlanabileceğini belirtmektedir. Bununla birlikte, defekt ne kadar büyükse mikrostomiye neden olma riski de o kadar artar.Daha küçük defektler için tek taraflı flep yeterli olurken, dudağın %50'sinden fazlasını oluşturan defektler için iki taraflı flep gerekir.

**Bulgular:** 2021 ve 2023 yılları arasında alt dudakta Scc nedeniyle opere ettiğimiz hastalar polikliniğe kontrole çağrıldı.Hastaların ortalama takip süresi ortalama 26 ay (maximum takip süresi 42 ay minimum takip süresi 9 ay) izlendi.Abbe flep uyguladığımız 3 hastanın doku defekti alt dudağın orta hattında olup 2 hastanın postop 3. hafta flep ayrılma işlemi gerçekleştirildi.Ancak 1 hastada postop 3. Gün flep dehisansı nedeniyle tekrar operasyona alınıp sütüre edildi ve postop 1. Ay flep ayrılma işlemi yapıldı.3 hastamızda da hipoestezi mevcut olup hiç birinde siyalore gözlenmedi.Ancak Abbe flep yapılan hasta grubumuzda vermillion hat düzensizliği mevcut olduğu gözlendi.Ağız açma hareketleri simetrik izlendi.Hastanın günlük yaşamını etkileyecek derecede herhangi bir mikrostomi izlenmedi. Ayrıca hastaların 3 ü de üst dudaktaki skar izinden rahatsız olduklarını belirttiler.Estlander flep yapılan 5 hastanın 2 sinde defekt alt dudağın sağ tarafında 3 ünde ise sol tarafındaydı.Hastaların hiç birinde siyalore gözlenmedi. Vermillion hattı düzenli izlendi.Hiç birinde mikrostomi gözlenmedi.Ancak hastaların 3 ünde ağız açma hareketleri simetrik izlenmedi.Hastaların hiçbirinde hipoestezi izlenmedi.

Karapandzic flep yapılan 12 hastanın hepsinde defekt alt dudağın orta hattında olup diğer iki fleple kıyaslandığında kısmen daha geniş defektlerde uygulandığını farkettik.12 hastanın 3'ünde tek taraflı karapandzic flep yeterli olurken 9'unda bilateral karapandzic flep yapıldı.12 hastanın 4'ünde mikrostomi mevcut olup commissuroplasty yapıldığı gözlendi.Bilateral karapandzic flep yapılan hastaların 2'sinde orta hatta fistül gözlendi ve resütüre edildi.Ağız açma hareketleri simetrik gözlendi.Vermillion hattı düzenli gözlendi.Hastaların büyük bir kısmı skar izinden rahatsız olmadıklarını beyan ettiler.Hastaların 3'ünde hipoestezi gözlendi.

**Tartışma-Sonuç:** Dudaklar yeme,içme, iletişim ve estetik görünümde önemli rol oynar. Alt dudak rekonstrüksiyonunun ana hedefleri arasında uygun ağız fonksiyonu,duyu ve estetik bütünlük yer alır. Alt dudağın yarısından fazlasını içeren defektler genellikle yüzdeki komşu dokuları kullanan flepler, uzak flepler veya serbest flepler kullanılarak yeniden yapılandırılır.Scc eksizyonu sonrası alt dudak rekonstrüksiyonu için defektin boyutuna göre primer kapamadan free flebe kadar birçok yöntem

tanımlanmıştır.Alt dudağın ⅓ ü ile ⅔ ü arasındaki defektler için lokal flepler bildirilmiş olup kliniğimizde çok sık tercih ettiğimiz 3 flebi kendi içinde kıyaslamayı amaçladık.Abbe flebinin alt dudağa uygulanması sonucu üst dudaktaki cubid bow,eros yayı gibi estetik ünitelere zarar verdiği,his kaybı mevcut olduğu için çok sık tercih etmemekteyiz.Ayrıca abbe flep operasyonunda flep ayrılması için 2. seansa ihtiyac duyulması dezavantajları arasındadır.Estlander flepinin ise ağız açma sırasında asimetriye neden olması dezavantajları arasındadır.Ancak alt dudağın lateralinde ve total alt dudak boyutunun %33-40 a kadar olan defektlerde daha işlevsel olduğunu sonucuna ulaştık.Karapandzic flepte ise hastalarımızda mikrostomi geliştiğini ancak mikrostomi geliştiği,ancak dİğer iki flebe kıyasla Karapandzic flep uyguladığımız hasta grubundaki doku defektlerinin daha geniş olduğunu belirlendi.Cerrahlar oluşan defekte göre estetik ve fonksiyonel bir dudak onarımı yapmak için hasta beklentisini de göz önüne alarak lokal flepleri tercih edebilir.

**Anahtar Kelimeler:** Alt Dudak Rekonstrüksiyonu, Lokal Flepler, Tümör Cerrahisi

*Olgu Sunumu*

*Resim 1:Tümör 7 mm çapla eksizyon planlandı Resim 2:Eksizyon sonrası defekt,Rekonstürksiyon planlaması Resim 3:Bilateral Karapanzic Flepleri eleve edilmesi Resim 4:Post-op erken dönem*

## SB-135

## Trapez Flebi ile Rekonstrüksiyon Deneyimlerimiz

Furkan Çeştepe[1], Murat Seven[1], Ege Temür[1], Ömer Faruk Dilek[1], Hüseyin Emre Ulukaya[1], Kemal Uğurlu[2]

*[1]Sağlık Bilimleri Üniversitesi, Şişli Hamidiye Etfal Eğitim ve Araştırma Hastanesi, Plastik, Rekonstrüktif ve Estetik Cerrahi Kliniği, İstanbul*
*[2]Serbest Hekim*

**Giriş-Amaç:** Serbest flepler baş ve boyun defektlerinin rekonstrüksiyonunda altın standart olarak ifade edilmektedir. Ancak preoperatif komorbiditeler veya geçirilmiş ameliyatlar göz önüne alındığında serbest fleplerin kullanımı her zaman ideal olmamaktadır.(1)

Trapezius flebi ilk olarak Nakajima ve ark. tarafından tarif edilmiştir. O zamandan itibaren birçok yazar, baş ve boyun rekonstrüksiyonunda miyokütanöz trapezius flebinin kullanımını bildirmiştir.(2)

Trapezius flebi ilk olarak miyokütanöz veya kas flebi olarak tanımlanmıştır aynı zamanda deri flebi ve serbest flep olarak da kullanılmıştır.Trapezius miyokütanöz flep, daha önceki radyasyon tedavisinin ve tekrarlanan cerrahi prosedürlerin serbest flep kullanımını mümkün kılmadığı durumlarda, baş ve boyun rekonstrüksiyonu için majör seçeneklerden birisidir.(3) Bu çalışmayı yapmaktaki amacımız baş boyun rekonstrüksiyonunda sık kullanılmayan trapezius flebinin rekonstrüksiyon seçenekleri arasında ön plana çıkarılmasını sağlamaktır.

**Materyal-Metod:** Çalışmada klinimiğimizde yapılan 17 ila 75 yaşları arasında değişen 15 hastada baş ve boyun komplike yumuşak doku defektleri için genişletilmiş vertikal trapezius miyokutanöz flep ile ilgili deneyimlerimiz açıklanmaktadır. Defektlerin nedenleri dış kulak ( n = 2), dudak ( n = 2), larinks ( n = 1) ve oral kavite tabanının ( n = 1) skuamöz hücreli karsinom; konjenital hemifasiyal atrofi-temporomandibular eklem ankilozu ( n = 1); mandibular ramusta sinovyal sarkom ( n = 1); posterior kraniyal fossada malign fibröz histiyositom ( n = 1); oksipital ( n = 2), postauricular ( n = 1) bazal hücreli kardinom; oksipital ( n = 2) trikilemmal kist; aksilla ( n = 1) defekti olarak bilinmekteydi. 15 hastanın sekizi daha önce serbest flepler ve/veya uzak pediküllü flepler (pektoralis majör ve deltopektoral flepler) dahil olmak üzere diğer flep prosedürleri kullanılarak ameliyat edilmişti. Bir hasta greft ile rekonstrükte edilmişti. Dört hastada önceki flep işlemlerinin başarısızlıkla sonuçlanması, üç hasta tümör eksizyonu sonrası geniş defekt ve beş hastada tümörün nüksetmesi üzerine, kurtarma işlemi olarak genişletilmiş vertikal trapezius miyokütanöz pediküllü flep kullanıldı. Ortalama flep boyutu 7 x 34 cm idi. Flep yalnızca transvers servikal artere dayanıyordu. Trapezius'un kas lifleri korundu ve flebin kaudal ucu trapezius kasının kaudal ucunun 10 ila 13 cm ötesine uzatıldı. Takip süreçlerinde flepler salim olarak izlendi. Donör alanları primer olarak süture edildi. Omuz hareketlerinde herhangi bir kısıtlılık meydana gelmedi. İki hastada tümör nüksü gözlendi. Sonuç olarak, baş ve boyundaki komplike yumuşak doku defektlerinde uzatılmış vertikal trapezius flebi, büyük ve hasarlı bölgede basit ve güvenilir olarak kullanmak için tercih edilebilir.

**Tartışma:** Her biri farklı vasküler beslemeye dayanan üç farklı pediküllü trapezius flebi mevcuttur. Trapezius

flebi ve varyasyonlarının orijinal tanımlarına bir çok yazar katkı sağlamıştır. Literatürde bu flep sisteminin adlandırılması bile karmaşık ve değişkendir. Günümüzde bir çok baş ve boyun rekonstrüktif cerrahı tarafından yaygın olarak kullanılmayan "unutulmuş bir flep" olarak ifade edilmektedir. Basitleştirilmiş olarak bunlar; süperior trapezius flebi, lateral ada trapezius flebi ve inferior ada trapezius flebi olarak tanımlanabilmektedir. Trapezius flepleri, spesifik flep tipine bağlı olarak farklı arterlere sahiptir. Superior trapezius flebi paraspinöz perforatörler tarafından beslenir ve aynı zamanda oksipital arterden de beslenir. Lateral ada trapezius flebi ve inferior ada trapezius flebi transvers servikal arter tarafından beslenmektedir. Trapezius adasının inferioru, eğer yeterince aşağıdaysa, dorsal skapular arterden de beslenebilmektedir. Lateral ve inferior ada fleplerinin kanlanması, tiroservikal gövde ve subklavyen arterden kaynaklanan farklı varyasyonların yanı sıra brakiyal pleksusla farklı ilişkiler nedeniyle oldukça değişkenlik göstermektedir.(4)

Baş ve boyundaki malign tümörlerin craniumu invaze etmesi sık görülen bir durumdur. Tedavi yöntemi ameliyat sırasında invaze olmuş kemikle birlikte çıkarılmalıdır. Ancak sonradan ortaya çıkan kemik defekti ve dura mater'in açığa çıkması rekonstrüksiyonu büyük zorluklara uğratır. İnferior trapezius miyokütanöz flep, baş ve boyun tümörlerine sekonder defektleri onarmak için yaygın olarak kullanılan bir fleptir. Parieto-oksipital defektleri onarmak amacıyla uzun trapezius miyokütanöz flepler sıklıkla klinik olarak hazırlanır, ancak distal ucu sıklıkla bir deri flebinden meydana gelmektedir.(5)

Eksternal karotid arter, trapezius kasının üst üçte birlik kısmının ve üstteki derinin vaskülarizasyonunu sağlayan oksipital artere olarak dallanmaktadır. Trapezius kasının orta üçte birlik ve yan kısmı ve üstteki cilt alanı yüzeysel servikal arter tarafından vaskülarize edilir. Trapezius kasının alt üçte birlik kısmı ve üstündeki deri alanı dorsal skapular arter tarafından vaskülarize edilmektedir.(2)

Trapezius kas flebi cerrahi anatomisinin tam olarak bilinmemesinden dolayı yeterince kullanılmamaktadır. Mathes ve Nahai sınıflamasına göre trapezius kası, dominant ve minör vasküler pedikülleri olan tip II vasküler kanlanmayasahip bir fleptir. Flebin baskın vasküler pedikülü transvers servikal arterden (TCA) kçken almaktadır. TCA'nın inen bir dalının, trapezius'a ulaşmak için levator skapula ve romboid kasa kadar yükselen büyük bir damar olduğu ifade edilmektedir. 1991 yılında Netterville ve Wood 15 kadavra diseksiyonlarına dayanarak dorsal skapular arterin (DSA) trapezius kasının dominant pedikülü olduğunu açıklamışlardır. (3)

**Sonuç:** Trapezius flebi, boyun ve oksipital skalp rekonstrüksiyonunda yaygın olarak kullanılmaz çünkü nispeten bol miktardaki alıcı arter serbest flep kullanımını teşvik eder. Ancak daha uzun operasyon süresi nedeniyle, kırılgan yaşlı hastalarda serbest flepler daha az kullanılmaktadır. Bu hastalarda trapezius flebi, daha kısa operasyon süresi ve minimal fonksiyonel kısıtlılık ile ilişkili olmasından dolayı uygun bir alternatif olabilmektedir. Ayrıca trapezius kas flebi güçlü dolaşım desteği sağlayabilmekte ve bu da protez varlığında enfeksiyon riskini azaltmaktadır. (3)

**Anahtar Kelimeler:** Oksipital Defekt, Pedikül, Trapezius Flep

## SB-136

## Tatmin Edici Sonuçları Olmayan Lenfödem Ameliyatlarının Kurtarma Cerrahisi ve Uzun Dönem Sonuçları

Onur Aksoy[1], İhsan Onur Kurşun[2], Ming Huei Cheng[3]

*[1]Prof. Dr. Cemil Taşçıoğlu Şehir Hastanesi, Plastik Rekonstrüktif ve Estetik Cerrahi Ana Bilim Dalı, İstanbul*
*[2]Sivas Cumhuriyet Üniversitesi, Plastik Rekonstrüktif ve Estetik Cerrahi Ana Bilim Dalı, Sivas*
*[3]A+ Surgery Clinic, Breast and Lymphedema Center, Taipei, Taiwan*

**Giriş:** Bu çalışma önceki cerrahi sonuçları tatmin edici olmayan lenfödem hastalarında vaskülarize submental lenf nodu transferine (VSLN) odaklanarak ikincil kurtarma prosedürlerinin etkinliğini incelemiştir.

**Yöntemler:** 2013 ve 2023 yılları arasında kurtarma lenfödem cerrahisi geçiren 53 hastanın retrospektif bir incelemesi yapılmıştır. Değerlendirmeler başlangıç cerrahisi türü (vaskülarize lenf nodu transferi (VLNT), iliofemoral stentleme, lenfovenöz anastomoz ve eksizyonel prosedürler dahil), lenfödem şiddeti ve ameliyat sonrası sonuçlar, uzuv çevresi farkı, selülit atakları ve lenfödem-spesifik hasta tarafından bildirilen yaşam kalitesini (LYMQoL) içermektedir. Lenfödem mikrocerrahisi lenfosintigrafide lenf kanalı olmayan veya lenf kanalları tıkalı olan ve indosiyanin yeşili lenfografi üzerinde patent lenfatik kanalları olmayan Cheng'in geç dönem lenfödem evreleri II, III ve IV olan hastalara sunulmuştur. Ortalama takip süresi 49.2 ± 12.2 aydır.

**Bulgular:** Kohort, VSLN sonrası VKİ'de 27.2 ± 4.4'ten 25.4 ± 3.1'e ($p < 0.05$) önemli bir azalma olduğunu ortaya koydu. Ortalama 49.2 ± 12.2 aylık takip süresinde, ortalama uzuv çevresi farkı hem Diz Üstü/Dirsek Üstü (VSLN öncesi 42.3 ± 14.6'dan VSLN sonrası 33.7 ± 14.4'e) hem de Diz Altı/Dirsek Altı (VSLN öncesi 32.2 ± 15.7'den VSLN sonrası 24.3 ± 14'e, $p < 0.05$) azaldı. Selülit episodlarının sayısı (yılda 4.5 ± 1.7'den 1.9 ± 1.4'e) önemli ölçüde azaldı ($p < 0.05$). Genel Yaşam Kalitesi, VSLN sonrası 3.4 ± 1.3'ten 6.5 ± 2.1'e ($p < 0.05$) iyileşti.

**Sonuç:** Lenfödem cerrahisi geçiren hastalar tatmin edici olmayan sonuçlar geliştirebilir. VSLN kullanılarak yapılan kurtarma prosedürü, önceki tatmin edici olmayan lenfödem cerrahisinden sonra lenfödem tedavisinde önemli iyileşmeler gösterdi.

**Anahtar Kelimeler:** Lenfödem, vaskülarize lenf nodu transferi, kurtarma, lenf

*Tablo 2. Sonuçlar*

Tablo 2. Sonuçlar

| | LSG Evrelemesi | VKI | Sekili Aseleri | Çevresel Fark | | | Yaşam Kalitesi | | | |
|---|---|---|---|---|---|---|---|---|---|---|
| | | | | DÜ/DÜ | DÜ/DA | Mid | Fonksiyon | Görünüm | Semptom | Genel Yaşam Kalitesi |
| | | Ortalama±SD (aralık) | Ortalama±SD (aralık) | Ortalama±SD(aralık) | | | Ortalama±SD(aralık) | | | Ortalama±SD (aralık) |
| VSLN Öncesi | P1:2 (3.8%)<br>P2:2 (3.8%)<br>P3:4 (31.2%)<br>T4:14 (26.4%)<br>T5:18 (34%)<br>T6:11 (20.8%) | 27.2 ± 4.4 | 4.5 ± 1.7 | 42.3 ± 14.4 | 32.2 ± 15.7 | 28.3 ± 11.4 | 31.3 ± 8.8 | 24.7 ± 1.9 | 28 ± 2.8 | 5.4 ± 1.3 |
| VSLN Sonrası | P1:2 (3.8%)<br>P2:3 (5.7%)<br>P3:10 (18.9%)<br>T4:25 (47.2%)<br>T5:8 (15.1%)<br>T6:5 (9.4%) | 25.4 ± 3.1 | 1.9 ± 1.4 | 33.7 ± 14.4 | 24.3 ± 14 | 18.3 ± 3.8 | 15.2 ± 6.6 | 12.2 ± 4.2 | 11.1 ± 4.5 | 6.5 ± 2.1 |
| VSLN öncesi ve sonrası p değeri | <0.05* | <0.05* | <0.05* | <0.05* | <0.05* | <0.05* | <0.05* | <0.05* | <0.05* | <0.05* |

DÜ:düşük; DA:direk alt; DA:dizalt; DÜ:direkütü; VSLN:vaskülerize submental lenf nodu

*Demografik Bilgiler*

| Değişkenler | N (%) | Ortalama ± SD |
|---|---|---|
| 1.Hasta Sayısı | 53 | |
| 2.Cinsiyet | | |
| • Erkek | 10 (18.9%) | |
| • Kadın | 43 (81%) | |
| 3.Yaş | | 57.2 ± 8.4 |
| 4.Etiyoloji | | |
| • Primer | 8 (15.1%) | |
| • Sekonder | 45 (84.9%) | |
| 5.Lenfödem Lokasyonu | | |
| • Üst Ekstremite | 9 (17%) | |
| • Alt Ekstremite | 44 (83%) | |
| 6.Kurtarma Ameliyatından Önce Semptom Süresi | | 42 ± 35.6 (Ay) |
| 7.Önceki Ameliyat | | |
| • Lenfovenöz Anastomoz | 20 (37.7%) | |
| • Vaskülarize Lenf Nodu Transferi | 4 (7.5%) | |
| • Charles Prosedürü | 2 (3.8%) | |
| • İliofemoral Stentleme | 22 (41.5%) | |
| • Kombine | 5 (9.4%) | |
| 8.Kompresyon Giysisi Kullanım Süresi | | 37.8 ± 58.7(Ay) |

## SB-137

## Rekonstrüktif Asansör Işığında Kliniğimizin Tümör Rezeksiyonu Sonrası Dudak Rekonstrüksiyonu Algoritması

Rafet Özbey, Müge Kaya, İnanç Doğan Çiçek

*İnönü Üniversitesi Turgut Özal Tıp Merkezi Plastik, Rekonstrüktif ve Estetik Cerrahi Anabilim Dalı, Malatya*

**Giriş:** Dudak rekonstrüksiyonu, dudak şekil ve fonksiyonunun yeniden oluşturulmasına verilen genel isimdir. En sık onkolojik rezeksiyonlar ve travma sebebiyle dudak rekonstrüksiyonuna ihtiyaç duyulur. Hangi hastaya hangi yöntemin seçileceği çok farklı dinamiğe bağlı olduğu gibi her biri spesifik endikasyonlara sahip çeşitli avantajları ve dezavantajları olan birçok teknik tarif edilmiştir. Bu çalışmada kliniğimizin tümör rezeksiyonu sonrası dudak rekonstrüksiyonu algoritmasının anlatılması amaçlanmıştır.

**Hastalar-Yöntem:** Ocak 2020 – Haziran 2024 tarihleri arasında tümör rezeksiyonu sonucu dudak rekonstrüksiyonu yapılan hastalar çalışmaya dahil edildi. Yaş, cinsiyet, oluşum zamanı, tümör boyutu, lokalizasyonu, tümörün patolojik tiplendirmesi, cerrahi teknik ve boyun diseksiyonu varlığı gözden geçirildi.

**Bulgular:** Çalışmaya dahil edilen 30 hastanın 8'i kadın, 22'si erkekti. En küçüğü 44, en büyüğü 98 olmak üzere hastaların ortalama yaşı 68,8 olarak hesaplandı. Tümörlerin gelişim zamanı ortalama 15,9 ay olarak belirlendi. En büyüğü 8,5x7 cm, en küçüğü 2x1 cm olmak üzere ortalama tümör alanı 11,64 cm2 olarak ölçüldü. 22'si alt dudakta 8'i üst dudakta bulunan tümörlerin 1'i Aktinik Keratoz, 6'sı Bazal hücreli karsinom (BHK), 23'ü Skuamöz Hücreli Karsinom (SHK) olarak patoloji tarafından raporlandı ve kendi içlerinde tiplendirildi. Cerrahi yöntem olarak 4 Radial Ön Kol flebi (Resim 1), 1 Vizor flep (Resim 2), 4 Karapandzic flebi, 3 Estlander flebi, 9 Abbe flebi (Resim 3), 3 Nazolabial flep, 1 mukozal ilerletme flebi, 1 tam kalınlıkta deri grefti ve 4 primer süturasyon uygulandı. Bu operasyonların 3'ü lokal, 27'si genel anestezi altında yapıldı. Patoloji sonucu SHK olan 7 hastada boyun diseksiyonu yapıldı. Postoperatif dönemde hiçbir hastada; ek cerrahi gerektiren hematom, enfeksiyon, flep kaybı gibi majör komplikasyon gelişmedi. 3 hasta flep dehissansı nedeniyle lokal anesteziyle süture edildi. Estlander flebi yapılan 3 hastada ilerleyen dönemde komissüroplasti revizyonu yapıldı.

**Tartışma:** Dudaklar, yüzde fonksiyonel ve estetik açıdan önemli yapılardır. Artikülasyonu, yeme ve konuşma sırasında oral kompetansın devamını, gülümseme fonksiyonu ile de duyguların ifadesini sağlar. Dudak rekonstrüksiyonunu gerektiren en sık durumlar travma ve tümör rezeksiyonu sonucu ortaya çıkan kısmi veya tam kalınlıktaki defektlerdir (1). Oral kavite tümörlerinin en sık görülen tipi olan SHK'nın, şu anda tüm malign oral tümörlerin %90'ını oluşturduğu bildirilmiştir. Dudaklar, SHK'nın baş-boyun bölgesinde ciltten sonra en sık tutulduğu lokalizasyondur (2).

Dudak rekonstrüksiyonu için seçilecek yöntem yalnızca defektin bölgesine ve boyutuna bağlı değil; aynı zamanda dokuların kalitesine, hastanın beklentilerine, cerrahın deneyimine bağlıdır (3). Bununla birlikte rekonstrüktif merdiven prensibine göre işlev sağlayacak en basit yöntem seçilebileceği gibi; rekonstrüktif asansör prensibi ışığında tüm dinamikler değerlendirilip basamaklar atlanarak en uygun yöntem de uygulanabilir (4). Alt dudağın genişliğinin 1/3'üne yaklaşan küçük tam katlı defektler doğrudan

kama şeklinde kapatılabilir. Bu yöntem üst dudakta dudak genişliğinin 1/4'ünden küçük defektler için kullanılabilir. Cerrahi yöntem olarak primer süturasyonu kullandığımız küçük tümör boyutuna sahip 4 vakada da bu prensip izlenmiştir. Dudak genişliğinin yaklaşık 2/3'üne kadar olan orta büyüklükte defektlerde Abbe/Estlander flepleri ya da çevresel ilerleme-rotasyon prensibine dayanan Karapandzic flebi genellikle en iyi yöntemlerdir. Santral defekt rekonstrüksiyonunda Abbe, komissür rekonstrüksiyonunda ise Estlander (Resim 4) tercih edilirken bu iki flepte de tam kat dudak dokusunu içerecek şekilde labial arter pediküllü olarak aktarılır (5,6). Abbe flebinde, verici ve alıcı dudak arasındaki pedikül 14-21 gün süreyle korunur ve akabinde ayrılır. Estlander flebinde pedikül ayrılması gerekmez ancak flep komissürün mediale kayarak düzleşmesine neden olabilir. Bu yüzden onarımdan 4-6 ay sonra ağız açıklığını arttırmak için komissüroplasti yapılabilir. Estlander fleple onarım yaptığımız uzun aksı <5cm olan 3 vakaya postoperatif dönemde komissüroplasti operasyonu gerçekleştirilmiştir. Abbe ve Estlander fleplerine alternatifi olan ve daha büyük defektlerde de kullanabilen Karapandzic flebi; dudağın nörovasküler yapılarını ve oral sfinkter fonksiyonunu korumada en iyi seçenektir (7). Dudak genişliğinin yarısına kadar olan defektlerde tek taraflı, >2/3 olan daha geniş defektlerde bilateral Karapandzic flepleri kullanılabilir (Resim 5). Lokal doku ile onarım, doku miktarı yeterli olan hastalarda uygun bir seçenektir ancak genelde mikrostomiye ve hareketsiz bir dudağa sebep olabilir. Tam/tama yakın büyük defektlerde serbest doku aktarımı daha iyi bir alternatiftir. Radyal ön kol fasyokütan flebi ince ve katlanabilir olması sebebiyle en sık kullanılan yöntemdir (8). Çalışmamızda tümör boyutlarının büyüklüğü ve hasta uygunluğu sebebiyle 4 hastamızda cerrahi yöntem olarak radyal ön kol flebi kullanılmıştır (Resim 6). Alt dudak için kullanıldığında oral kompetansı korumak amacı ile flep, palmaris longus tendonu ile asılır. 1 hastamızda bu amaçla hastanın palmaris longusu olmadığından 4.parmak Flexör Digitorum Superficialis tendonundan parsiyel greft alınmıştır. Serbest flep rekonstrüksiyonu tüm alt dudak ünitesini içerdiğinde en iyi estetik sonucu vermektedir.

**Sonuç:** Dudaklar, fizyolojik ve sosyal açıdan en önemli organlar olduğundan rekonstrüksiyonu hem fonksiyonel hem de estetik olarak önem arz etmektedir. Uygun yöntem seçiminde sadece defekt boyutu ve lokalizasyonuna göre karar verilmemeli, tüm dinamikler detaylı şekilde incelenip güncel veriler ışığında uygun tedavi algoritması oluşturulmalıdır.

**Kaynakça:**

1)Langstein HN, Robb GL. Lip and perioral reconstruction. Clin Plast Surg. 2005 Jul;32(3):431-45, viii. doi: 10.1016/j.cps.2005.02.007. PMID: 15979481.

2) Vukadinovic M, Jezdic Z, Petrovic M, Medenica LM, Lens M. Surgical management of squamous cell carcinoma of the lip: analysis of a 10-year experience in 223 patients. J Oral Maxillofac Surg. 2007 Apr;65(4):675-9.

3) Neligan PC. Strategies in lip reconstruction. Clin Plast Surg. 2009 Jul;36(3):477-85. doi: 10.1016/j.cps.2009.02.013. PMID: 19505615.

4) Sandberg LJ. The Plastic Surgery Compass: Navigating the Reconstructive Ladder in the Personalized Health Care Era. Plast Reconstr Surg Glob Open. 2016 Sep 21;4(9):e1035. doi: 10.1097/GOX.0000000000001035. PMID: 27757348; PMCID: PMC5055014.

5)Luce, Edward A. M.D.. Upper Lip Reconstruction. Plastic and Reconstructive Surgery 140(5):p 999-1007, November 2017. | DOI: 10.1097/PRS.0000000000003400

6)Luce EA, Jing XL, Carlson T. Abbe Flap Reconstruction of the Upper Lip. Plast Reconstr Surg. 2020 Mar;145(3):606e-607e. doi: 10.1097/PRS.0000000000006610. PMID: 32097328.

7)Hanasono MM, Langstein HN. Extended Karapandzic flaps for near-total and total lower lip defects. Plast Reconstr Surg. 2011 Mar;127(3):1199-1205. doi: 10.1097/PRS.0b013e318205f3ce. PMID: 21364422.

8)Cho K, Park J, Eun S. The Central Facial Defect Reconstruction Using a Radial Forearm Free Flap after Malignant Cutaneous Tumor Ablation. J Clin Med. 2023 Nov 17;12(22):7148. doi: 10.3390/jcm12227148. PMID: 38002760; PMCID: PMC10672586.

Resim 1: Radial ön kol flebi

Resim 2: Vizor flep

Resim 3: Abbe flebi

Resim 4: Estlander flebi

Resim 5: Bilateral Karapandzic

Resim 6: Radial ön kol flebi

**Anahtar Kelimeler:** Dudak rekonstrüksiyonu, dudak tümörleri, oral kompetans

*Resim 1-2-3-4-5-6*

## SB-138

## Yumuşak Doku ve Kemik Sarkomlarında Multidisipliner Yaklaşım

Bilgehan Bakırel, Şeyhmus Mete, Dicle Yaşar Aksöyler, Erol Kozanoğlu, Emre Hocaoğlu

*İstanbul Üniversitesi, İstanbul Tıp Fakültesi, Plastik Rekonstruktif ve Estetik Cerrahi Ana Bilim Dalı, İstanbul*

**Giriş:** Sarkomlar erişkin çağı malignitelerinin %1, çocukluk çağı malignitelerinin ise %15'ini oluştururlar.

Sarkomlar mezoderm kökenli maligniteler olup kemik, kas, kıkırdak, yağ doku ve damarsal ağ gibi çeşitli dokulardan kaynaklanabilir. Ekstremiteler, gövde, baş-boyun, perine gibi vücudun çeşitli yerlerinde görülebilmektedir. Kemoterapi ve radyoterapi ile kombine edilen geniş cerrahi rezeksiyon sarkomların temel tedavi şeklidir. Sarkomların tedavisi cerrahi onkoloji, medikal onkoloji, radyasyon onkolojisi ve rekonstrüktif cerrahi tarafından oluşan multidisiplinler bir ekip tarafından yürütülmesi gerekmektedir.

**Hastalar ve Yöntem:** Şubat 2020 - Şubat 2024 tarihleri arasında İstanbul Tıp Fakültesi'nde kemik ve yumuşak doku sarkomu nedeniyle opere edilen 19 hasta çalışmaya dahil edildi. Sarkom rezeksiyonları Ortopedi, Genel Cerrahi, Kadın Hastalıkları ve Doğum, Kulak-Burun-Boğaz ve Göğüs Cerrahisi ekiplerince gerçekleştirildi ve rezekesiyon sonrası oluşan defektlerin rekonstrüksyonu tarafımızca yapıldı. Çalışma geriye dönük olarak anabilim dalı elektronik arşivinden yapılmıştır. Hastaların demografik verileri, tümörün histolojik alt tipi, lokalizasyonu, yapılan operasyon, hastaların kemoterapi ve radyoterapi tedavileri, ameliyat sonrası gelişen kompliksayonları, lokal nüks ve sistemik metastaz durumları kayıt altına alındı. Ayrıca patoloji raporlarından rezeksiyonu gerçekleştirilen tümörün boyutları kayıt altına alındı.

**Bulgular:** Çalışmaya dahil edilen 19 hastanın yaş ortalaması 37.1'dir; 6 hasta 18 yaşından küçük, 13 hasta 18 yaşından büyüktür. Hastaların 12'si erkek 9 'u kadındır. Tümör rezeksiyonu sonrası yapılan patolojik incelemeler 10 hastada kemik kökenli sarkom, 9 hastada ise yumuşak doku sarkomu olarak sonuçlanmıştır. Rezeksiyonu yapılan tümörlerin 8 'i alt ekstremitede; 2 'si üst ekstremitede, 2'si baş-boyun bölgesinde, 5'i perinede ve 2'si gövdededir. Tümör rezeksiyonları 9 (%52,6) hastada Ortopedi, 5 (%26,3) hastada Genel Cerrahi, 2 (%10,6) hastada Kulak Burun Boğaz, 1 (%5,3) hastada Kadın Hastalıkları ve Doğum ve 1 (%5,3) hastada Göğüs Cerrahisi birimleri tarafından yapıldı. Tümör rezeksiyonu sonrası 7 hastada kemik defekti, 4 hastada viseral organ ekspozisyonu, 3 hastada kemik- tendon ekspoze yara, 2 hastada major vasküler yapı ekspoze yara ve 3 hastada primer onarım mümkün olmayan granüle yara olması nedeniyle tarafımızca rekonstrüksiyon yapılmıştır. Tarafımızca kullanılan rekonstürksiyon yöntemleri 6 hastada serbest flep, 7 hastada pediküllü flep, 3 hastada lokal flep ve 3 hastada ise kısmı kalınlıkta deri greftidir. Post operatif dönemde karşılaştığımız komplikasyonlar ise 9 hastada yara yeri iyileşme bozukluğudur. Baş- boyun bölgesinde serbest fibula flebi ile onarım yaptığımız 1 hastada post operatif 6. saatte flep vaskülaritesinin bozulması nedeniyle re-anastomoz yapılmıştır. Takiplerimizde total flep kaybı izlenmemiştir. 6 hastada preoperatif dönemde yapılan MRG, kontrastlı BT ve Ultrasonografik görüntülemelerde patolojik görünümde lenf nodu olması nedeniyle lenf nodu diseksiyonu yapılmıştır. 4 hastaya inguinal, 1 hatsaya servikal ve 1 hastaya ise aksiller lenf nodu diseksiyonu uygulandı. Lenf nodu diseksiyonu yapılan 2 hastanın patoloji incelemesi sonucunda lenf nodu metastazı saptandı. Lenf nodu pozitifliği olan hastaların takiplerinde akciğer ve karaciğer metastazları izlendi. 7 hastanın takiplerinde uzak metastaz izlendi (1 hastada kardiyak, 6 hastada akciğer metastazı ve 1 hastada karaciğer metastazı). 7 hastanın takiplerinde ise operasyon sahasında lokal nüks izlendi. 3 hasta takipleri esnasında exitus oldu. 7 hastaya neoadjuvan kemoterapi, 3 hasta neoadjuvan radyoterapi; 8 hasta adjuvan kemoterapi, 2 hasta adjuvan radyoterapi uygulanmıştır. Hastaların tümör rezeksiyonu sonrası patoloji birimi tarafınca ölçülen makroskopik tümör boyutları ortalaması 9.38 x 7.07 cm' dir.

**Tartışma:** Son yıllarda gelişen kemoterapi ve radyoterapi modaliteleri sayesinde sarkom hastalarında lokal nüks oranları azalmış, sağkalım süreleri artmıştır. Sarkom cerrahisinde radikal eksizyonların yerini kemoterapi ve radyoterapi ile kombine edilen geniş eksizyonlar ve ekstremite koruyucu cerrahiler almıştır. İnoperabl kabul edilen sarkomların cerrahi eksizyonu, rekonstrüksiyon yöntemleri kullanılarak mümkün hale gelmiştir. Ekstremite koruyucu cerrahilere olanak tanınmıştır. Sarkomların tedavisinde ekstremite koruyucu cerrahilerin ön plana çıkmasıyla sarkom eksizyonu sonrası duyulan rekonstrüksiyon ihtiyacı da artmıştır. Sarkom rezeksiyonu sonrası kemik defekti oluşan vakalarda serbest fibula flebi en sık kullandığımız onarım yöntemi olmakla beraber pediküllü Fibula flebi de uygun hastalarda alternatif bir onarım yöntemi olabilmektedir. Perine ve gövdedeki sarkom rezeksiyonlarından sonra oluşan ve hayati yapıların açıkta olduğu defektlerin onarımında serbest veya pediküllü ALT ve Latissimus Dorsi flepleri veya pediküllü VRAM flebi tercih edilmiştir. Sarkomun rezeksiyonu için amputasyon gerektiren vakalarda fileto flep uygun bir seçenektir. Rezeksiyon sonrası ekpsoze vital yapıların olmadığı granüle yaralar için deri grefti tercih edilebilir. Yara yeri iyileşme problemi yaşadığımız 9 hastanın 4 tanesi neoadjuvan veya adjuvan radyoterapi tedavisi almışken, yara yeri iyileşme problemi yaşamayan 10 hastadan 1 tanesi radyoterapi tedavisi almıştır. Serbest flep, pediküllü flep, lokal flep veya kısmı kalınlıkta deri grefti ile onarım yapılan hastalarda yara yeri iyileşme problemi sıklığı açısından anlamlı bir fark izlenmemiştir. Uzak organ metastazı izlenen 7 hastanın eksize edilen tümörlerinin boyutları ortalaması 8.6 x 6.8 cm, lokal sarkom nüksü izlenen 8 hastanın eksize edilen tümörlerinin boyutları ortalaması ise 9.7 x 7.5 cm olarak bulunmuştur. Vaka serimizde tümör boyutu ile uzak organ metastazı ve lokal sarkom nüksü arasında korelasyon izlenmemiştir.

**Sonuç:** Sarkomlar vücütta değişken anatomik lokasyonlarda ortaya çıkması, kemoterapi ve radyoterapiye olumlu yanıt vermesi nedeniyle multidisipliner yaklaşım gerektiren hastalıklardır. Sarkom rezeksiyonu sonrası rekonstrüksiyon, post operatif morbidite ve mortalitenin azaltılması için multidisipliner yaklaşımda önemli bir yer oluşturmaktadır.

**Anahtar Kelimeler:** multidisipliner yaklaşım, rekonstrüksiyon, sarkom

*Resim 1*

*Hasta 1'İn Preoperatif, Peroperatif Ve Postoperatif Fotografları*

*Hasta Listesi*

| HASTA | YAŞ | CİNSİYET | OPERASYON TARİHİ | EKSİZYONU YAPAN BİRİM | TANI | YAPILAN AMELİYAT | EKSİZYON SONRASI OLUŞAN DEFEKT | KOMPLİKASYON | KEMOTERAPİ RADYOTERAPİ | LOKAL NÜKS | LENF NODU METASTAZI | SİSTEMİK METASTAZ | MAKROSKOPİK BOYUT |
|---|---|---|---|---|---|---|---|---|---|---|---|---|---|
| HASTA 1 | 39 | KADIN | 10.11.2023 | KADIN HASTALIKLARI VE DOĞUM | SAĞ VULVADA DERMATOFİBROSARKOM | EKSİZYON+SAĞ TARAFLI İNGUİNAL LENF NODU DİSESKİYONU+PEDİKULLÜ ALT FLEBİ İLE ONARIM | MAJÖR VASKÜLER YAPI EKSPOZE YARA | YARA YERİ İYİLEŞME BOZUKLUĞU | YOK | VAR | YOK | YOK | 9X9 CM |
| HASTA 2 | 44 | KADIN | 27.12.2022 | GENEL CERRAHİ | SOL UYLUKTA MALİGN MEZENKİMAL TÜMÖR | EKSİZYON+SOL TARAFLI İNGUİNAL LENF NODU DİSEKSİYONU+PEDİKÜLLÜ ALT FLEBİ ONARIM | VİSERAL ORGAN EKSPOZE YARA | YOK | ADJUVAN KT | EVET | VAR | VAR (AKCİĞER, KARACİĞER) | 5,5X1,2 CM |
| HASTA 3 | 58 | KADIN | 29.01.2024 | ORTOPEDİ | SAĞ KOLDA EPİTELOİDSARKOM | SAĞ TARAFLI SKAPULOTORASİK AMPUTASYON+ SAĞ TARAFLI AKSİLLER LENF NODU DİSEKSİYONU+ FİLETO FLEP İLE ONARIM | KEMİK EKSPOZE YARA | YARA YERİ İYİLEŞME BOZUKLUĞU | ADJUVAN KT | VAR | VAR | VAR (AKCİĞER) | 9X6 CM |
| HASTA 4 | 62 | KADIN | 15.05.2023 | GENEL CERRAHİ | BATIN İÇİ LEİOMYOSARKOM | EKSİZYON+SİSTEKTOMİ+ ABDOMİNOPERONEAL REZEKSİYON+ PEDİKÜLLÜ VRAM FLEBİ İLE ONARIM | VİSERAL ORGAN EKSPOZE YARA | YARA YERİ İYİLEŞME BOZUKLUĞU | ADJUVAN RT | EVET | YOK | YOK | 14X7 CM |
| HASTA 5 | 17 | KADIN | 10.06.2022 | ORTOPEDİ | SOL DİSTAL FEMUR OSTEOSARKOM | EKSİZYON +TÜMÖR PROTEZİ + SERBEST LATİSSİMUS DORSİ FLEBİ İLE ONARIM | KEMİK DEFEKTİ | YARA YERİ İYİLEŞME BOZUKLUĞU | NEOADJUVAN KT, NEOADJUVAN RT, ADJUVAN KT | VAR | YOK | VAR (KARDİYAK) | 18X15 CM |
| HASTA 6 | 44 | ERKEK | 27.12.2023 | ORTOPEDİ | SOL KRUSTA KONDROSAKROM | EKSİZYON+KKDG İLE ONARIM | GRANÜLE YARA | YARA YERİ İYİLEŞME BOZUKLUĞU | NEOADJUVAN RT | YOK | YOK | YOK | 14X12 CM |
| HASTA 7 | 72 | ERKEK | 01.04.2021 | GENEL CERRAHİ | SOL İNGUİNAL ALANDA İGSİ HÜCRELİ SARKOM | EKSİZYON+SOL TARAFLI İNGUİNAL KÜRAJ+PEDİKÜLLÜ VRAM FLEBİ İLE ONARIM | MAJÖR VASKÜLER YAPI EKSPOZE YARA | YARA YERİ İYİLEŞME BOZUKLUĞU | YOK | YOK | YOK | YOK | 5X4 CM |
| HASTA 8 | 35 | KADIN | 23.06.2022 | KULAK BURUN BOĞAZ | SOL MANDİBULADA İGSİ HÜCRELİSARKOM | SOL HEMİMANDİBULEKKTOMİ+ SOL PAROTİDEKTOMİ+ SOL LEVEL 1-2 BOYUN DİSEKSİYONU+SERBEST FİBULA FLEBİ İLE ONARIM | KEMİK DEFEKTİ | YARA YERİ İYİLEŞME BOZUKLUĞU, POST OPERATİF 1. GÜN FLEP DOLAŞIMI BOZULMASI | YOK | VAR | YOK | YOK | 5X5 CM |
| HASTA 9 | 4 | ERKEK | 25.02.202 | ORTOPEDİ | SAĞ TİBİADA OSTEOSARKOM | EKSİZYON+PEDİKÜLLÜ FİBULA FLEBİ İLE ONARIM | KEMİK DEFEKTİ | YARA YERİ İYİLEŞME BOZUKLUĞU | NEOADJUVAN KT | YOK | YOK | VAR (AKCİĞER) | 1.5 X 1 CM |
| HASTA 10 | 37 | KADIN | 13.12.2023 | GÖĞÜS CERRAHİSİ | SAĞ GÖĞÜS ÖN DUVARDA İGSİ HÜCRELİ SARKOM | EKSİZYON+ PEDİKÜLLÜ LATİSSİMUS DORSİ FLEBİ İLE ONARIM | VİSERAL ORGAN EKSPOZE YARA | YARA YERİ İYİLEŞME BOZUKLUĞU | NEOADJUVAN KT, NEOADJUVAN RT | YOK | YOK | YOK | 12.5X11 CM |
| HASTA 11 | 61 | ERKEK | 20.07.2023 | ORTOPEDİ | SOL AKSİLLADA MALİGN MEZENKİMAL TÜMÖR | SOL TARAFLI SKAPULOTORASİK AMPUTASYON+FİLETO FLEP İLE ONARIM | KEMİK EKSPOZE YARA | YOK | ADJUVAN KT, ADJUVAN RT | VAR | YOK | VAR (AKCİĞER) | 9.5X8.5 CM |
| HASTA 12 | 13 | ERKEK | 25.08.2023 | ORTOPEDİ | SOL TİBİADA OSTEOSARKOM | EKSİZYON+SERBEST FİBULA FLEBİ İLE ONARIM | KEMİK DEFEKTİ | YOK | NEOADJUVAN KT, ADJUVAN KT | YOK | YOK | VAR (AKCİĞER) | - |
| HASTA 13 | 36 | ERKEK | 14.06.2022 | ORTOPEDİ | SAĞ AYAKTA BERRAK HÜCRELİ SARKOM | EKSİZYON+SAĞ TARAFLI İNGUİNAL LENF NODU DİSEKSİYONU | GRANÜLE YARA | YOK | YOK | YOK | YOK | YOK | 2X1.5 CM |
| HASTA 14 | 16 | ERKEK | 22.11.2022 | KULAK BURUN BOĞAZ | SAĞ MANDİBULADA KONDROSARKOM | SAĞ HEMİMANDİBULEKTOMİ+ SERBEST FİBULA FLEBİ İLE ONARIM | KEMİK DEFEKTİ | YOK | NEOADJUVAN KT | YOK | YOK | YOK | 3X1.5 CM |
| HASTA 15 | 9 | ERKEK | 21.10.2022 | ORTOPEDİ | SOL DİSTAL FEMURDA OSTEOSARKOM | EKSİZYON+SERBEST FİBULA FLEBİ İLE ONARIM | KEMİK DEFEKTİ | YOK | NEOADJUVAN KT | YOK | YOK | YOK | 12X9 CM |
| HASTA 16 | 27 | ERKEK | 21.03.2023 | GENEL CERRAHİ | İNTERGLUTEAL ALANDA MALİGN SOLİTER FİBRÖZ TÜMÖR | EKSİZYON + ABDOMİNOPERONEAL REZEKEİSYON+ PEDİKÜLLÜ VRAM FLEBİ İLE ONARIM | VİSERAL ORGAN EKSPOZE YARA | YOK | YOK | YOK | YOK | YOK | 12X10 CM |
| HASTA 17 | 13 | ERKEK | 04.08.2023 | ORTOPEDİ | SOL FEMURDA OSTEOSARKOM | EKSİZYON+SERBEST FİBULA FLEBİ İLE ONARIM | KEMİK DEFEKTİ | YOK | NEOADJUVAN KT, ADJUVAN KT | YOK | YOK | YOK | 21X11 CM |
| HASTA 18 | 57 | ERKEK | 12.03.2021 | GENEL CERRAHİ | SAĞ DELTOPEKTORAL BÖLGEDE İGSİ HÜCRELİ SARKOM | EKSİZYON + KKDG İLE ONARIM | GRANÜLE YARA | YOK | ADJUVAN KT | YOK | YOK | YOK | - |
| HASTA 19 | 48 | ERKEK | 22.08.2023 | ORTOPEDİ | SAĞ KRUSTA MALİGN MEZENKİMAL TÜMÖR | EKSİZYON + POSTERİOR TİBİAL ARTER PERFORATÖRE BAZE TRANSPOZİSYON FLEBİ | TENDON EKSPOZE YARA | YOK | ADJUVAN KT | VAR | YOK | VAR (AKCİĞER) | 7X7 CÖ |

*Kemoterapi (KT), Radyoterapi(RT), Kısmi Kalınlıklı Deri Grefti(KKDG)*

## SB-139

## Küçük ve Orta Boyutlu Defekt Onarımında Tek Merkezli Scip Flebi Onarım Tecrübelerimiz

Ersin İstanbullu, Furkan Kutay Kara, Dağhan Dağdelen, Ahmet Hamdi Sakarya, Zeynep Deniz Akdeniz Doğan

*Marmara Üniversitesi Tıp Fakültesi,Plastik Rekonstrüktif Estetik Cerrahi Anabilim Dalı, İstanbul*

**Giriş:** Rekonstrüktif mikrocerrahi konusundaki gelişmeler arttıkça perforatör fleplerin kullanım alanı ve kullanım endikasyonları genişlemektedir. Süperfisyal Sirkumfleks İliak Arter Perforatör (SCIP) flebi geleneksel kasık flebinin perforatör flep dizaynına uygun bir modifikasyonudur. Son 10 yılda klinik kullanımı giderek artış kazanmıştır. Flebin kimerik olarak kaldırılabiliyor olması da öne çıkan özelliklerinden biridir.Flep hem proksimalden distale diseksiyon yapılarak hem de perforatörden pediküle retrograd diseksiyon yapılarak kaldırılabilmektedir.Her iki yaklaşım da kliniğimizde kullanılmaktadır.

Amacımız kliniğimizde Ocak 2022-Temmuz 2024 tarihleri arasında yapılan serbest SCİP fleplerinin klinik sonuçlarını paylaşmaktır.

**Yöntem:** Çalışmamıza kliniğimizde Ocak 2022-Temmuz 2024 tarihleri arasında yapılan 20 adet serbest SCİP flebi retrospektif olarak analiz edilmiştir.Cilt adası boyutu,pedikül uzunluğu,alıcı saha bölgesi,ihtiva ettiği doku,komplikasyonlar analiz edilen diğer parametrelerdir. Komplikasyonlar ikinci bir ameliyat gereksinimi olup olmamasına göre majör ve minör komplikasyonlar olarak ikiye ayrılmıştır. Bir hastaya bilateral, geri kalan 19 hastaya ise tek taraflı serbest SCİP flebi uygulanmıştır. Çalışmamızda herhangi bir dışlama kriteri kullanılmamıştır.

**Bulgular:** 19 hastanın 14 tanesi erkek(%73.6), 5 tanesi kadın olarak belirlenmiştir.Hastaların yaş aralığı 16 ile 69 arasında değişmekte olup ortalama yaş 33 (std sapma 14,5) olarak bulunmuştur.Anastomoz olarak ise tüm hastalarda 1 arter 1 ven anastomoze edilmiştir.

Alıcı saha olarak;20 serbest flebin 17 tanesi alt ekstremiteye (%85),2 tanesi üst ekstremiteye(%10),1 tanesi de baş boyun bölgesine(%5) adapte edilmiştir.20 flebin 19 tanesi pür komponent olarak (%95),1 flep ise üst ekstremiteye; kemik komponent ihtiva edecek şekilde kimerik olarak kaldırılmıştır.Adapte edilen fleplerin pedikül uzunluğu 4cm ile 9 cm arasında(ort 6,4 cm) (std sapma 1,2) değişmektedir. En küçük cilt adası büyüklüğü 7,5cm², en büyük cilt adasının büyüklüğü ise 105cm²olarak bulunmuştur. Ortalama değer 65 cm²olarak saptanmıştır. (Std sapma:42,1). Hastaların sadece 1 tanesinde majör komplikasyon gelişmiş olup flep takiplerinde hastanın flebi non-viabl olarak görülmüştür.Minör komplikasyon olarak flep distalinde parsiyel nekroz,donör alanda dehissans,donör alanda hematom,flep altında hematom görülmüş olup hastalarda ikinci bir ameliyat gereksinimi olmamıştır.9 flepte ise herhangi bir komplikasyon görülmemiş olup flep viabl olarak değerlendirilmiştir.

**Tartışma:** SCIP flebi, küçük ve büyük defektler için çok yönlü,minimal donör alan morbiditesi yaratan bir serbest doku transferi seçeneğidir SCIP flebi, diseksiyon kolaylığı, inceliği, ayarlanabilir pedikül uzunluğu ve değişken flep boyutunun yanı sıra adipofasiyal veya vaskülarize kemik bileşeni içerebilen, tüm vücutta rekonstrüksiyon için kullanışlı olan bir fleptir. SCİP flebi öğrenme eğrisi olan,kasık flebine oranla anatomik varyasyonları daha az görülen bir seçenektir. Ek olarak suprafasyal bir teknikle kaldırılabiliyor olması donör alanda görülebilen seroma,lenfödem gibi komplikasyonların riskini azaltır. Ancak en uzun hasta takibimizin yaklaşık 2 sene olması, ortalama yaş grubunun ağırlıkla genç hastalardan oluşması ve hasta sayımızın çoğunun travma öyküsü ile başvurması çalışmamızın kısıtlılıklarını oluşturur.

**Sonuç:** Küçük orta boyutlu defekt onarımlarında SCİP flebi, farklı komponentlerin de flebe dahil edilebilmesiyle(kimerizm),donör saha skarının kolayca gizlenebilir olmasıyla fasyakütan flepler arasında öne çıkan bir seçenektir

**Anahtar Kelimeler:** Perforatör flep, SCİP flebi, rekonstrüktif mikrocerrahi, ekstremite rekonstrüksiyonu

*Scip flebi*

*Alt ekstremitede skar kontraktürü eksizyonu sonrası oluşan defektin SCİP flebi ile onarımı*

## SB-140

## Estetik Cerrahide Risk Tahmininin Geleceği: Yapay Zeka Anlaşılır ve Güvenilir mi?

Alpay Duran, Oğuz Çörtük, Bora Ok

*Özel Muayenehane, Plastik, Rekonstrüktif ve Estetik Cerrahi, İstanbul*

**Amaç:** 1950'lerde Alan Turing çarpıcı bir soru ortaya attı: Makineler düşünebilir mi?[1] Son 70 yıldır, yapay sinir ağları (ANN'ler), insan beyninin kompleks mekanizmalarını taklit etmeye çalışarak insan sinir sistemlerindeki gibi simüle edilmiş ağlar kullanmaktadırlar. Bu ANN'ler problem çözme, karar verme ve yeni fikirlerin entegrasyonu gibi insan bilişsel fonksiyonları taklit etme yetisine sahiptir. [2] Bu çalışma, üç büyük dil modeli (LLM) tarafından sağlanan tıbbi bilgi yanıtlarının okunabilirliğini, netliğini ve doğruluğunu değerlendirmeyi ve karşılaştırmayı amaçlamaktadır. Ayrıca, Amerikan Estetik Plastik Cerrahlar Derneği tarafından hazırlanan 14 yaygın estetik cerrahi prosedür için bilgilendirilmiş onam formlarından operasyonlara ait risk bölümlerini analiz ederek bilginin kalitesini değerlendirmektedir.

**Yöntem:** Üç önde gelen LLM (büyük dil modeli) olan ChatGPT-4, Gemini ve Co-Pilot'un etkinliği, 14 yaygın estetik prosedürün riskleri ile ilgili 14 farklı soruyla sistematik olarak değerlendirildi. 14 soruyla ilgili estetik

cerrahi prosedür riskleri hakkında çeşitli LLM'ler tarafından üretilen yanıtlar ve ASPS'nin genel/spesifik bilgilendirilmiş onam formlarından risk faktörü bölümleri, iki plastik ve rekonstrüktif cerrahi uzmanı tarafından bağımsız olarak değerlendirildi. Değerlendirme, tıbbi bilginin doğruluğu ve derinliğine dayanmaktaydı. Çalışmada LLM'ler ve bilgilendirilmiş onam formlarındaki risk faktörü bölümlerinin yanıtlarının kalitesi bir Likert ölçeği kullanılarak değerlendirildi. Cerrahlar, tıbbi bilginin doğruluğunu ve derinliğini 1 ila 10 arasında bir skalada puanladılar (1 = zayıf, 10 = mükemmel). LLM'lerin ve bilgilendirilmiş onam formlarının okunabilirlik puanlarını Flesch-Kincaid Derece Seviyesi, Flesch-Kincaid Okunabilirlik Kolaylığı, Gunning Fog İndeksi, SMOG İndeksi, Coleman-Liau İndeksi ve Otomatik Okunabilirlik İndeksi olmak üzere altı okunabilirlik formülü kullanarak hesapladı ve analiz edildi.

**İstatistiksel analiz:** ANOVA analizi sonuçları, AI LLM'lerinin, prosedüre özgü ve genel bilgilendirilmiş onam formlarının ASPS üzerindeki sorulara dayalı olarak anlamlı farklılıklar gösterip göstermediğini test etmek için gerçekleştirildi ve tanımlayıcı istatistikler çalışmada kullanıldı.

**Bulgular:** Genel ve spesifik operasyon onam formlarının birlikte oluşturduğu risk faktörü bölümleri tıbbi bilgi doğruluğu açısından en yüksek puana sahipti. ($p<0.05$) Okunabilirlik ve netlik açısından, prosedüre spesifik bilgilendirilmiş onam formları, LLM'ler de dahil olmak üzere en yüksek puanları aldı. ($p<0.05$) Ancak, operasyona spesifik onam formları tıbbi bilgi doğruluğu açısından en düşük puanı aldı. ($p<0.05$) İlginç bir şekilde, cerrahlar diğer yapay zeka (AI) araçlarına kıyasla üstün doğruluk ve tıbbi bilgi sunan Chat GPT-4 tarafından oluşturulan hastaya yönelik materyalleri tercih etti. (Şekil-1)

**Tartışma ve Sonuç:** LLM'lerin akademik ve toplumsal durumlarda giderek artan kullanımı, çeşitli uygulamalardaki olağanüstü performanslarına bağlanabilir. LLM'lerin hem araştırmada hem de günlük etkileşimlerde önemli bir rol oynamasıyla, etkinliklerini değerlendirmek giderek daha da önemli hale gelimektedir. Son zamanlarda, LLM'leri analiz etmeye yönelik çabalarda önemli bir genişleme yaşanmış; bu çabalar, farklı bakış açılarından potansiyel riskleri ve faydaları değerlendirmeye odaklanmaktadır. [3] Çağdaş sağlık hizmetleri günümüzde karmaşık klinik sorunları ele almak için büyük miktarda veriyi yönetmek, analiz etmek ve uygulamak için yapay zeka kullanmaktadır. Bilgi çağından yapay zeka çağına geçerken, plastik cerrahlar bu süreçlerin faydalarını ve potansiyel dezavantajlarını anlamalıdır. [4] LLM'ler, plastik cerrahinin kritik bir alanı olan hasta eğitiminde önemli derecede faydalı olabileceği düşünülmektedir. [5]

Çalışmada hekimler tarafından kesin ve kapsamlı tıbbi bilgi nedeniyle diğer AI araçlarına göre Chat GPT-4 tarafından oluşturulan hastaya yönelik materyalleri tercih edilmiştir. Co-Pilot sistemi okunabilirlik açısından daha yüksek puan alsada, LLM'ler arasında tıbbi veri açısından en son sırayı almaktadır. Amerikan Estetik Plastik Cerrahlar Derneği'nin prosedüre spesifik ve genel bilgilendirilmiş onam formlarının birlikte imzalanmasını güçlü bir şekilde önermesine uyulması, potansiyel gelecekteki komplikasyonları ve etik endişeleri önleyerek hastaların yeterli bilgiyi almasını sağlayacaktır.

**Kaynaklar**

1. Churchland PM, Churchland PS. Could a machine think? Sci Am. 1990;262:32–37.

2. Flynn JP, Cha E, Flynn TJ, Kriet JD, Humphrey CD. Machine learning generated synthetic faces for use in facial aesthetic research. Facial Plast Surg Aesthet Med. 2021;23:339–343.

3. Tang L, et al. Evaluating large language models on medical evidence summarization. NPJ Digital Med. 2023;6:158.

4. Ramesh AN, Kambhampati C, Monson JR, Drew PJ. Artificial intelligence in medicine. Ann R Coll Surg Engl. 2004;86:334–33.

5. Baldwin AJ. An artificial intelligence language model improves readability of burns first aid information. Burns. 2024 Jun;50(5):1122-1127.

**Anahtar Kelimeler:** yapay zeka, komplikasyon, LLM, estetik cerrahi, okunabilirlik, güvenilirlik

*Resim 1*

| Readibility and Accurancy | LLMs *and SICF/GSICF* | Mean | SD | F | p-value |
|---|---|---|---|---|---|
| Flesch Reading Ease | ChatGPT4 | 43,91 | 4,19 | 35,56 | 0,00001* |
| | Gemini | 41,30 | 7,56 | | |
| | Co-pilot | 47,64 | 7,23 | | |
| | ASPS Specific Informed Conset Form | 64,26 | 7,05 | | |
| | ASPS General and Specific Informed Conset Form | 56,43 | 0,90 | | |
| Flesch-Kincaid Grade Level | ChatGPT4 | 10,39 | 0,67 | 26,15 | 0,00001* |
| | Gemini | 11,61 | 1,35 | | |
| | Co-pilot | 9,43 | 1,38 | | |
| | ASPS Specific Informed Conset Form | 7,59 | 1,35 | | |
| | ASPS General and Specific Informed Conset Form | 9,02 | 0,17 | | |
| Gunning Fog Score | ChatGPT4 | 13,44 | 1,06 | 28,17 | 0,00001* |
| | Gemini | 14,39 | 1,16 | | |
| | Co-pilot | 11,84 | 1,47 | | |
| | ASPS Specific Informed Conset Form | 9,92 | 1,57 | | |
| | ASPS General and Specific Informed Conset Form | 12,18 | 0,25 | | |
| Smog Index | ChatGPT4 | 10,16 | 0,60 | 28,52 | 0,00001* |
| | Gemini | 11,24 | 0,99 | | |
| | Co-pilot | 9,19 | 1,10 | | |
| | ASPS Specific Informed Conset Form | 7,91 | 1,12 | | |
| | ASPS General and Specific Informed Conset Form | 9,13 | 0,15 | | |
| Coleman-Liau Index | ChatGPT4 | 15,50 | 0,75 | 28,43 | 0,00001* |
| | Gemini | 15,31 | 1,52 | | |
| | Co-pilot | 14,75 | 1,39 | | |
| | ASPS Specific Informed Conset Form | 11,92 | 0,98 | | |
| | ASPS General and Specific Informed Conset Form | 13,19 | 0,11 | | |
| Automated Readability Index | ChatGPT4 | 10,21 | 1,08 | 18,48 | 0,00001* |
| | Gemini | 11,78 | 1,68 | | |
| | Co-pilot | 8,67 | 1,98 | | |
| | ASPS Specific Informed Conset Form | 7,44 | 1,50 | | |
| | ASPS General and Specific Informed Conset Form | 9,06 | 0,19 | | |
| Senior Surgeons' score (Likert's Scale 1-10) (Accuracy of medical knowledge) | ChatGPT4 | 7,04 | 0,54 | 61,32 | 0,00001* |
| | Gemini | 6,46 | 0,66 | | |
| | Co-pilot | 6,14 | 0,66 | | |
| | ASPS Specific Informed Conset Form | 6,00 | 1,04 | | |
| | ASPS General and Specific Informed Conset Form | 9,50 | 0,34 | | |

*, p<0,05

*Okunabilirlik ve Tıbbi bilginin değerlendirilmesi*

## SB-141

## Türkiye'de Plastik Rekonstrüktif Ve Estetik Cerrahi Uzman Hekimlerinin Sayısı ve Dağılımı: Verilerin 10 Yıllık Zaman Aralığında Gözden Geçirilmesi ve Karşılaştırılması

Buğra Mert Aytekin, İbrahim Mansuroğlu, Bülent Saçak

*Marmara Üniversitesi Tıp Fakültesi, Plastik Cerrahi Ana Bilim Dalı, İstanbul*

**Giriş:** Plastik, Rekonstrüktif ve Estetik Cerrahi (PREC) eğitimi çok geniş kapsamlı bir cerrahi dal olup, branş uzmanları mikrovasküler onarımlardan konjenital deformitelere, travma ve tümör cerrahisinden estetik girişimlere çok geniş bir spektrumda önemli toplumsal ihtiyaçlara karşılık verir. Bu çalışma, 2014 yılında kıdemli yazar tarafından yürütülmüş olan çalışmanın onuncu yılında, branş uzmanlarının ülke genelindeki dağılımını aynı metodoloji ile değerlendirmeyi ve yurtdışı verileri ile karşılaştırmayı, geride kalan dekad içerisinde ortaya çıkan değişiklikleri ortaya koymayı ve tartışmayı hedeflemektedir.

**Materyal ve Metod:** Nüfus sayım bilgileri Türkiye İstatistik Kurumu (TÜİK), PREC uzmanlarına ait veriler T.C. Sağlık Bakanlığı Sağlık İnsan Gücü Planlama Dairesi'nden, Uzmanlık eğitimi alan araştırma görevlisi sayıları Yüksek öğretim Kurumu veritabanından, global veriler uluslararası derneklerin ve dünya bankasının kamuya açık verilerin faydalanılarak temin edildi. Elde edilen veriler eşleştirildikten sonra PREC uzmanlarının ülkelere, bölgelere ve illere göre durumu, ayrıca istihdam alanlarına göre Sağlık Bakanlığı hastaneleri, özel sektör ve üniversitelerde çalışan uzmanların dağılımı ortaya kondu.

**Bulgular:** Türkiye genelinde PREC uzman hekim sayısı 1493, nüfusa oranı 1,74/100.000 kişidir. 10 yıl önce elde edilen verilere göre bu rakamlar sırayla 798 ve 1,05/100000 kişidir (1). Bu rakamlara göre Türkiye'de son on yıl içinde PREC uzmanı sayısı %87 artmıştır. Diğer ülkelerdeki veriler araştırılıp yapılan karşılaştırma, ülkemizdeki oranın Avrupa ortalamalarının üzerine çıktığına, dünyada en yüksek orana sahip ülkelerden biri olduğumuza işaret etmektedir. İllere göre yapılan araştırmada, nüfusa göre PREC uzmanı oranı en yüksek olan il İstanbul (4,68/100.000) olarak görülmektedir. Bu oran geçmiş verilere bakıldığında (2014 yılında 1,52/100.000) görece hızlı bir artıştır. Aynı şekilde Ankara ilinde 2014 yılında nüfusa göre PREC uzmanı oranı 1,99/100.000 olarak hesaplanmış olup 2024 yılında bu oran 2,94/100.000 olarak hesaplanmıştır. PREC uzman hekim oranı nüfusun yüksek olduğu illerde 1,42 iken; nüfusun düşük olduğu illerde bu oran ortalama olarak 0,16'dir. 10 yıl önce kesitsel olarak PREC uzmanı olmayan tek il olduğu saptanırken, günümüzde bu rakam 6 olarak saptanmıştır. PREC uzmanlarının çalışma alanlarının dağılımına bakıldığında, uzman sayısındaki yüksek artışa rağmen üniversitelerde istihdam edilen uzmanların sayısının 166'dan (%21) 143'e (%9,5) inmiş olduğu dikkat çekmektedir. Aynı zaman diliminde özel sektör istihdamı 325'den (%40) 1154'e (%77,2) yükselmiştir. Türkiye'de halen PREC araştırma görevlisi olan doktor sayısı yaklaşık 1340 olarak hesaplanmıştır. Kaba bir projeksiyon ile 5 yıl sonra uzman sayısının 2800'ün, 100000 nüfusa göre oranının 3'ün üzerine çıkacağı anlaşılmaktadır.

**Tartışma ve Sonuç:** Ülkemizde doktor ve uzman doktor sayısı toplumsal dinamikler, ihtiyaçlar ve siyasi erk sahiplerinin iradesiyle hızla artmaktadır. Bu çalışma PREC uzmanı hekim sayılarının, istihdam alanlarının ve coğrafya üzerindeki dağılımlarının son 10 sene içindeki değişimini güncel ve kantitatif verilerle ortaya koymaktadır. Türkiye'deki PREC uzman sayısının hızla artmış, dünya ortalamalarından daha yüksek değerlere ulaşmış olduğu görülmektedir. Öte yandan bu rakamların ülke içinde istihdam dağılımı veya coğrafi dağılım olarak homojen şekilde artmadığı açık olarak görülmektedir. PREC uzmanları progresif olarak nüfusun daha yoğun olduğu şehirlerde toplanırken, arten uzman sayısına rağmen nüfusun daha düşük olduğu illerde uzman ihtiyacı giderek derinleşmektedir. PREC uzmanlarının istihdam dağılımlarında da önemli değişiklikler izlenmektedir. Özellikle yüksek sayıda araştırma görevlisi olduğu göz önüne alındığında, üniversite istihdamındaki düşüşün öneminin daha çok vurgulanması gerektiği söylenebilir. Yüksek araştırma görevlisi sayılarının bir başka önemi de gelecek dönem projeksiyonlarında saptanan yüksek rakamlar ve ileride karşılaşılması muhtemel istihdam sorunlarıdır. Bu kesitsel çalışmanın ortaya koyduğu veriler ve artan uzmanlık kontenjanlarının ilerideki olası etkilerinin tartışılması, Türkiye'nin eğitim ve sağlık politikalarına yorum katabilmesi açısından önemlidir.

**Anahtar Kelimeler:** Plastik cerrahi, uzman, illere göre dağılım, bölgelere göre dağılım

## SB-143

## Malnutrisyon Değerlendirme Skorunun Serbest Flep ile Rekosntrüksiyon Yapılan Hastaların Flep Viabilitesine Etkisi

Alperen Pala, Müge Sert, Çağla Çiçek, Gaye Filinte

**Giriş:** Malnutrisyon, dünya sağlık örgütü(WHO) tanımına göre kişinin enerji veya besin alımında olan eksiklik,fazlalık veya dengesizliği tanımlamaktadır. Malnutrisyon iki adet geniş durumu kapsamaktadır. Birincisi kilonun normalin altında olması ve mikronutrient eksikliği gibi 'yetersiz beslenme' ikincisi ise kilonun normalin üstünde olması ve obezite gibi beslenme bağımlı hastalıkların görüldüğü grup olarak olarak ayrılabilir.(1)Serbest flep ile rekonstrüksiyon çoğunlukla travma ya da tümör rezeksiyonu sonrası vücutta oluşan doku defektine yönelik diğer rekonstrüksiyon yöntemlerinin yetersiz gelmesi durumunda kullanılan mikrocerrahi gerektiren rekonstrüksiyon basamağının en üst basamağıdır(2). Malnutrisyon birçok hastalığın nedeni olmakla birlikte cerrahi sonrası post op iyileşmede dikkate alınması gereken bir faktördür. Özellikle gastrointestinal ve kardiyovasküler cerrahide malnutrisyon daha çok dikkate alınmakla beraber plastik ve rekonstrüktif cerrahide de cerrahi başarı için göz önünde bulundurulması olan bir faktör olup olmadığının belirlenmesi bu çalışmada amaçlanmıştır.

**Materyal-Metod:** Çalışmamız retrospektif olarak Aralık 2022 ile Mayıs 2024 arasında serbest flep ile rekonstrüksiyon yapılmış 55 hastayı kapsamaktadır. Hastalar tamamını onkolojik ve travma hastaları oluşturmaktadır. Hastaların malnütrisyon durumunu belirlemek için Nutrisyonel Risk Skoru (NRS 2002) ve Vücut kitle indeksi (VKİ) kullanılmıştır. NRS skoru 3 ve altı olanların malnütrisyon açısından düşük riskli grup, 4 ve üzeri olanların ise malnutrisyon açısından yüksek riskli grup olarak belirlendi. Fleplerin viabilitelerine göre 2 adet gruba ayrılmıştır. Grupların aritmetik ortalamaları ve standart sapmaları hesaplandı. İstatiksel hesaplamalar için IBM SPSS programı kullanılarak birbirleri ile ANOVA testi kullanılarak karşılaştırıldı.

**Bulgular:** 55 hastanın yaş ortalaması 49.2 ve hastaların 33 tanesi onkolojik hasta iken 22 hasta travma hastası olarak belirlendi. Hastaların 21'una anterolateral thigh flebi, 19'una radyal ön kol flebi, 8'ine paraskapular ve 7'sine fibula flebi yapılmış. 37 hastanın NRS skoru 3 ve altı yani malnütrisyon düşük riskli buna ek olarak 18 hastanın ise 4 ve üzeri geldiği için malnütrisyon yüksek riskli olduğu görüldü.55 hastanın 9 tanesine yapılan serbest flep non viabl izlenmiş. Non viabl izlenen hastaların 7'sinin VKİ değerlerinin 18.5 altında olduğu ve NRS skorunun 4 ve yukarısı olduğu izlendi. Flepleri viabl izlenen 46 hastanın 3 tanesi malnütrisyon riski yüksek olduğu görüldü. Malnütrisyon riski düşük olan grupta flep viabl görülme p=0.043 olarak istatiksel olarak anlamlı olarak yorumlandı.

**Tartışma:** Literatürde malnutrisyon değerlendirilmesi daha çok gastrointestinal,ortopedi ve kardiyovasküler cerrahi post op sonuçları için veri barındırmaktadır. Plastik ve rekonstrüktif cerrahi hastalarında malnütrisyon değerlendirmesi için literatürde veriler kısıtlı olarak görüldü. Aynı zamanda literatürde malnütrisyon sadece kaşektik fenotipte olan hastalar olarak yorumlanmaması gerektiği belirtilmiş çünkü diyabet olan hastalar obez görünümde olsa bile malnütrisyon ile uyumlu sorunlar yaşamaktadırlar. Buna ek olarak da travma ve kanser hastalarında da katabolik süreç ile açığa çıkan negatif enerji dengesinin de hastaların malnütrisyon durumuna gelmesine neden olduğu belirtilmiş. (3,4) Ortopedi alanında yapılan Meyer ve ark. yaptığı çalışmada malnütrisyon olan hastalarda yeniden operasyon ihtiyacı ve bozulmuş yara iyileşmesi olduğu izlenmiş. Aynı zamanda D vitamini eksikliğinin de negatif bir faktör olduğu gösterilmiş fakat B12 ve folat mikronutrient eksikliğinin post op komplikasyonları etkilemediği belirtilmiş.(5) Kardiyovasküler cerrahi alanında yapılan bir çalışmada preop malnütrisyon olan grupta mortalitenin arttığı ve yoğun bakım yatış sürelerinin uzadığı izlenmiş.(6)Bizim çalışmamızda literatürde olan veriler ile uyumlu olup malnutrisyonu olan hastalarda cerrahi başarı ve hasta iyileşmesini negatif etkilediği gözlemlenmiştir ama literatür bu konuda yeterli veri içermediğinden malnütrisyonun öneminin anlaşılabilmesi için çok merkezli çalışmalar ile desteklenmesi gerekmektedir. Yine de buna rağmen serbest flep ile rekonstrüksiyon, plastik cerrahide sıkça yapılan ve teknik açıdan görece daha kolay olan lokal flepler gibi düşünülmemeli diğer majör cerrahiler ile aynı şekilde değerlendirilip malnutrisyon faktörü de göz önünde bulundurulmalıdır.

**Sonuç:** Serbest flep plastik ve rekonstrüktif cerrahinin en komplike rekonstrüksiyon yöntemi olmakla birlikte cerrahi yöntem dışında hastaların multifaktöriyel problemlerinden de etkilenmektedir ve malnütrisyon da bundan birini oluşturmaktadır. Kaşektik ve sarkopenik görünümde olan hastalarda flep viabilitesinin kayıp riskinin daha fazla olduğu ve iyileşme sürelerinde gecikme izlenmiş olup malnütrisyon izlenmeyen hastalarda iyileşme süresinin azaldığı izlenmiştir. Serbest fleplerin başarısı maalesef ya hep ya hiçtir bu yüzden başarısızlık durumu hem hasta için hem cerrah için yıkıcı bir sonuçtur. Cerrah yeni bir rekonstrüksiyon planlamak zorunda kaldığı gibi hasta da primer hastalığına ek yeni bir doku kaybı ile karşı karşıya kalmaktadır. Bu nedenlerden dolayı serbest flep gibi majör cerrahi yapılan hastaların preop malnütrisyon durumunu belirleyip destek tedavi uygulanması cerrahi başarıya yardımcı olmak açısından önerilmektedir. Gördüğümüz sonuçlardan dolayı dikkatimizi çeken nutrisyon faktörünün önemi tüm plastik cerrahlar tarafından dikkate alınmalıdır.

**Kaynakça:**

1)https://www.who.int/news-room questions-and-answers/item/malnutrition

2)Benoist S, Brouquet A. Nutritional assessment and screening for malnutrition. J Visc Surg. 2015 Aug;152 Suppl 1:S3-7. doi: 10.1016/S1878-7886(15)30003-5. PMID: 26315577.

3)Gordon K. Lee, Rebecca M. Garza,2.8 - Common Free Flaps,Editor(s): James Chang,Global Reconstructive Surgery,Elsevier,2019,Pages 126-136,

4)Weimann A, Braga M, Carli F, Higashiguchi T, Hübner M, Klek S, Laviano A, Ljungqvist O, Lobo DN, Martindale RG, Waitzberg D, Bischoff SC, Singer P. ESPEN practical guideline: Clinical nutrition in surgery. Clin Nutr. 2021 Jul;40(7):4745-4761. doi: 10.1016/j.clnu.2021.03.031. Epub 2021 Apr 19. PMID: 34242915.

5)Meyer M, Leiss F, Greimel F, Renkawitz T, Grifka J, Maderbacher G, Weber M. Impact of malnutrition and vitamin deficiency in geriatric patients undergoing orthopedic surgery. Acta Orthop. 2021 Jun;92(3):358-363. doi: 10.1080/17453674.2021.1882092. Epub 2021 Feb 4. PMID: 33538225; PMCID: PMC8231356.

6)Unosawa S, Taoka M, Osaka S, Yuji D, Kitazumi Y, Suzuki K, Kamata K, Sezai A, Tanaka M. Is malnutrition associated with postoperative complications after cardiac surgery? J Card Surg. 2019 Oct;34(10):908-912. doi: 10.1111/jocs.14155. Epub 2019 Jul 3. PMID: 31269301.

**Anahtar Kelimeler:** malnutrisyon, serbest flep, flep viabilitesi, nutrisyonel risk skoru

*figure 1*

*Nutrisyonel risk Skoru ve Flep viabilitesi*

## SB-144

## Meme Redüksiyonu Sırasında Kullanılan Periareolar Sütürasyon Yöntemlerinin Skar Formasyonuna Etkisi

Samed Oğuzhan Akın, Alperen Pala, Çağla Çiçek, Gaye Filinte

*Kartal Dr. Lütfi Kırdar Şehir Hastanesi*

**Giriş:** Memenin hipertrofisi kadınların hayatında hem sırt ve boyun ağrısı şeklinde fiziksel hem düşük özgüven gibi psikolojik sıkıntılara neden olan bir durumdur. Bu durumun yönetimi için en uygun tedavi meme redüksiyonu olmaktadır. Meme redüksiyonu, nipple areola kompleksini ve memenin doğal kontürünü koruyarak meme boyutlarını azaltmayı sağlayan hem estetik hem rekonsktrüktif prensiplere sahip bir cerrahi işlemdir. (1) Ne kadar cerrahi işlem sırasında en iyi sonuçlar hedeflense de klasik ters T skar ve periareolar skar nihai sonuç olarak hastalarda ömür boyu kalmaktadır. (2) Skar formasyonu hastanın hipertrofik skar öyküsü, sigara kullanımı, yaş ve kronik rahatsızlığı olup olamaması gibi birçok parametreye bağlı

olsa da bu çalışmada amaçladığımız cerrahi tekniğin skar formasyonunda düşünülenden daha çok önem teşkil edip etmediğini anlamaktır.

**Materyal ve Metod:** Çalışmamızda post operatif dönemde 1. yıllarında kontrole gelen 18-50 yaş arası meme redüksiyonu kontrolünde değerlendirilen hastalardan sigara kullanmayan, daha öncesinde belirli bir yara iyileşme bozukluğu olmayan, bilinen kronik hastalığı olmayan hastalardan perioperatif dönemde periareolar bölgede 4 farklı sütür tekniği ile periareolar sütürasyonları yapılmış hastalar randomize şekilde seçilerek gruplandırıldı. Farklı sütür teknikleri uygulanan hastalar gruplandırıldıktan sonra periareolar bölgedeki skarlar POSAS (patient and observer scar assessment scale) kullanılarak hastalar çalışmacılar tarafından (NOT-5 puan; EXTREMELY-1 puan) ve hastalar tarafından patient POSAS skalası tarafımızca yönelendirilen sorular cevaplandırtılarak değerlendirildi. Grupların aritmetik ortalamaları ve standart sapmaları hesaplandı. İstatiksel hesaplamalar için IBM SPSS programı kullanılarak birbirleri ile ANOVA testi kullanılarak karşılaştırıldı. Grupların birbirleri üzerinde pigmentasyon, ciltten elevasyon, vaskülarite ve gerim açısından karşılaştırılarak sütür teknikleri arasında belirli konularda anlamlı farklılıklar arandı. Hastalara yönlendirilen sorular ile son hafta içinde ağrı, hassasiyet, kaşıntı ve yanma hisleri karşılaştırıldı.

**Bulgular:** Hastalar 1. yıl kontrollerinde fotoğraflanıp değerlendirildi. 80 hasta periareolar bölgenin cilt altı, subkutikuler, continue ve matress sütürasyonu sonrası 1. Yıl gelişen skar doku observer POSAS ile değerlendirildikten sonra 4 grup arasında 3 numaralı grup (subkutikuler sütürasyon uygulanan grup) diğer gruplara göre aritmetrik ortalamalarda en yüksek ortalamaya ve en düşük standart sapmaya sahip grup oldu. Deprese ve Eleve skarlarda seviye farklılığı değerlendirilmesinde subkutikuler sütürasyon uygulanan grup ANOVA testinde gruplar arası yapılan karşılaştırılmada $p < 0.001$ ile anlamlı farklılık olduğu görülmüştür. Bakılan diğer parametrelerde anlamlı sonuç görülmemiştir. Hastalara soru yönlendirilerek yapılan çalışmalarda hastaların sorulara verdikleri total puanlamalarda genel olarak 2.5 +/- 0.5 civarı olarak değrelendirildi. Ortalamaya uzak ortalamalarda kaşıntı değerlendirilmesinde yalnızca ciltaltı sütürasyon yapılan hastalarında memnuniyet ortalaması anlamlı fark oluşturmasa da yaklaşık 1.5 puan olarak düşük olduğu görüldü.

**Tartışma:** Yaptığımız literatür çalışmasında sütur tekniklerinin birbirlerine post operatif takiplerde üstünlüğünü inceleyen bir çalışma ile karşılaşmamaktayız. Hohenleutner ve ark. yaptığı 149 hasta üzerindeki çalışma sadece intradermal matress sütür ile cilt kapatılması yapılmış hastaların takibindeki sonuçlarını paylamış ve bu çalışmada %78.5 memnuniyet oranı sonucuna ulaşılmış ve klasik primer onarıma alternatif olarak kullanılabileceğini savunmuş. (7) Skar üzerine yapılan çalışmalarda sütürü atan kişiler karşılaştırılmış, skar üzerine etkileyen faktörler karşılaştırılmış olup anlamlı sonuçlar izlenmemektedir. Ekibimizce yapılan çalışmanın sonuçları klinik olarak anlamlı gözükse de çoklu merkez içeren çalışmalar gerektiğini düşünmekteyiz.

**Sonuç:** Meme redüksiyonu kalıcı skar ile sonuçlanan fakat hastanın yaşam kalitesini artıran bir cerrahi işlemdir. Çalışmamızda karşılaştırılan periareolar cilt altı, subkutikuler, continue ve matress sütürasyon tekniklerinden subkutikuler tekniğin diğerlerine göre daha iyi post operatif sonuçları olduğunu gözlemlendi. Her ne kadar skar için öncelikli olarak hasta bağımlı faktörler ön planda olsa da cilt üzerine en az bası yapan ve gerginliği optimal şartlarda tutabilen cerrahi tekniğin skar görünümünü azaltmak için tercih edilmelidir. Hasta anketi ayrı olarak değerlendirildiğinde işin profesyoneli olmayan kişiler olarak ele alındığından hastaların genel olarak memnun oldukları görülmüştür. Bu noktada yorum olarak daha önce makromasti şikayetleri olan hastalar operasyon sonucundan memnun olmaktadır. Skar konusunda preoperatif dönemde mevcut olan korku post operatif dönemde hasta memnuniyetini düşürmediği görülmektedir. Bu çalışmanın farklı çalışmalarda da sonuçlarının görülerek daha geniş çalışmalarda skar üzerinde durulması gerektiğini düşünmekteyiz.

**Kaynakça:**


1) Hammond DC, Loffredo M. Breast reduction. Plast Reconstr Surg. 2012 May;129(5):829e-839e. doi: 10.1097/PRS.0b013e31824a2efc. PMID: 22544113.

2) Frank K, Zeng R, Sedlbauer S, Prantl L, Giunta R, Cotofana S, Moellhoff N, Alfertshofer M, Kaye K, Brébant V. The Influence of Scar Patterns After Reduction Mammoplasty on Eye Movement and Gaze Pattern: An Eye-Tracking Investigation. Aesthetic Plast Surg. 2024 Feb;48(3):250-258. doi: 10.1007/s00266-023-03689-1. Epub 2023 Oct 18. PMID: 37853080; PMCID: PMC10917861.

3) Li Z, Qian B, Wang Z, Liu J, Wang B, Guo K, Sun J. Vertical Scar Versus Inverted-T Scar Reduction Mammaplasty: A Meta-Analysis and Systematic Review. Aesthetic Plast Surg. 2021 Aug;45(4):1385-1396. doi: 10.1007/s00266-021-02167-w. Epub 2021 Mar 1. PMID: 33649925.

4) Pedron M. Minimal-scar breast reduction and mastopexy. Aesthetic Plast Surg. 2005 Jul-Aug;29(4):261-73. doi: 10.1007/s00266-003-0081-2. PMID: 16075356.

5) Eder M, Klöppel M, Müller D, Papadopulos NA, Machens HG, Kovacs L. 3-D analysis of breast morphology changes after inverted T-scar and vertical-scar reduction mammaplasty over 12 months. J Plast Reconstr Aesthet Surg. 2013 Jun;66(6):776-86. doi: 10.1016/j.bjps.2013.02.008. Epub 2013 Mar 9. PMID: 23478011.

6) Cho BC, Yang JD, Baik BS. Periareolar reduction mammoplasty using an inferior dermal pedicle or a central pedicle. J Plast Reconstr Aesthet Surg. 2008;61(3):275-81. doi: 10.1016/j.bjps.2007.10.024. Epub 2007 Nov 26. PMID: 18037359.

7) Hohenleutner U, Egner N, Hohenleutner S, Landthaler M. Intradermal buried vertical mattress suture as sole skin closure: evaluation of 149 cases. Acta Derm Venereol. 2000 Sep-Oct;80(5):344-7. doi: 10.1080/000155500459277. PMID: 11200831.


**Anahtar Kelimeler:** periareolar, redüksiyon mammoplastisi, skar, sütürasyon, yara iyileşmesi

**Grup Karşılaştırma**

*SAĞ NAC PERİAREOLAR SKAR*

*Skar Seviyeleri Değerlendirilmesi*

| | ORTALAMA | STANDART SAPMA |
|---|---|---|
| CİLT ALTI ONARIM | 2.25 | 0.716 |
| CONTİNUE ONARIM | 2.55 | 0.826 |
| SUBKUTİKULER ONARIM | 3.60 | 0.821 |
| MATRESS ONARIM | 2.55 | 0.759 |

## SB-145

## Türkiye'de Plastik, Rekonstrüktif ve Estetik Cerrahi Uzmanlık Eğitimi Durum Tespit Anket Çalışması

Mustafa Talha Okutan, Mehmet Fatih Özçiler, Ayhan Işık Erdal, Kemal Fındıkçıoğlu, Mehmet Sühan Ayhan

*Gazi Üniversitesi Tıp Fakültesi, Plastik, Rekonstrüktif ve Estetik Cerrahi Ana Bilim Dalı, Ankara*

**Giriş:** Plastik, rekonstrüktif ve estetik cerrahi (PREC) uzmanlık alanının gelişmesinin lokomotifi olan ve uzmanlık eğitimi verilen kliniklerin ilki 1950 yılında Halit Ziya Konuralp'in öncülüğünde kurulmuştur.(1) Bu tarihten beri Türkiye'nin dört bir yanında birçok PREC kliniği kurulmuştur ve bu klinikler vasıtasıyla Türkiye'ye PREC uzmanları kazandırılmaya devam edilmektedir. Türkiye'de, uzmanlık eğitimlerinin gerçekleştirildiği kliniklere tıp fakültesinden mezun olmuş hekimler yılda iki kere Öğrenci Seçme ve Yerleştirme Merkezi (ÖSYM) tarafından gerçekleştirilen Tıpta Uzmanlık Sınavı (TUS) ile yerleşmektedirler. Bu çalışmada 2022 yılı birinci dönem TUS'u ile birlikte dramatik şekilde artan PREC kontenjanlarının etkilerinin ayrıntılı olarak değerlendirilmesi amaçlanmaktadır.

**Materyal ve Metot:** Uzmanlık eğitimi alan hekimlere ve uzmanlık eğitimlerinin verildiği kliniklerdeki öğretim üyelerine yönelik 2 farklı anket çalışması hazırlandı. Anket online bir tasarım programı kullanılarak (Google Forms, Google, Kaliforniya, ABD) oluşturuldu ve elektronik posta ve WhatsApp (Meta, Kaliforniya, ABD) grupları aracılığıyla uzmanlık eğitimi alan hekimlere ve öğretim üyelerine dağıtıldı. Katılımcılar anonim olarak ankete katıldılar. Ankete verilen cevaplar gizli tutuldu ve sadece bu araştırma için kullanıldı. Anket sorularının biri hariç tüm sorular kapalı uçlu olmakla birlikte, her iki ankette sonuncu soruda ek düşüncelerin sorgulandığı açık uçlu bir soru eklendi. Uzmanlık eğitimi alan hekimlere kliniklerine katıldıkları TUS dönemini, eğitim görülen kliniğin genel özelliklerini, kliniğin fiziki şartlarını, eğitim öğretimin değerlendirilmesini, TUS kadrolarındaki artışın etkisinin değerlendirilmesini ve genel memnuniyet ve önerileri içeren 6 bölümden oluşan, 32 soruluk anket çalışması iletildi. Öğretim üyelerine akademik unvanlarını, kliniğin genel özelliklerini, kliniğin fiziki şartlarını, eğitim öğretimin değerlendirilmesini, akademik çalışmaların değerlendirilmesini ve TUS kadrolarındaki artışın etkisinin değerlendirilmesini içeren 6 bölümden oluşan, 21 soruluk anket çalışması iletildi. Anket çalışması 2024 yılı haziran ayının ikinci haftasında katılımcılara iletilmeye başlandı ve 2024 yılı temmuz ayının son haftasına kadar sürdürüldü.

**Bulgular:** Uzmanlık Eğitimi Alan Hekimlere Yönelik Anketin Değerlendirilmesi

Çalışmaya 191 Hekim katıldı. Katılan hekimlerin 119'unun (%62,3'ü) 2022 1. Dönem TUS'u ve sonrasında, 72'sinin (%37,7'si) 2021 1. Dönem TUS'u ve öncesinde kliniklerine yerleştiği görüldü. Ankete ait bulgular ayrıntılı olarak tablo 1'de gösterilmektedir.

Öğretim Üyelerine Yönelik Anketin Değerlendirilmesi Çalışmaya 41 öğretim üyesi katıldı.

''Kliniğinizdeki öğretim üyesi sayısı nedir?'' sorusuna; 14 (%34,1) 1-2, 17 (%41,5) 3-4, 7 (%17,1) 5-6, 3 (%7,3) 7-8, ve 0 >8 yanıtını verdi.

''Kliniğinizdeki asistan sayısı nedir?'' sorusuna; 2 (4,9) 1-7, 2 (%4,9) 8-15, 11 (%26,8) 16-23, 20 (48,8) 24-30, 4 (%9,8) 31-40, 2 (%4,9) 41-50, 0 >50 yanıtını verdi.

Öğretim üyelerinin %83'ü kliniklerinde asistanların eğitimi için yeterli öğretim üyesi olmadığını belirtti ayrıca %90,7'si Türkiye genelindeki kliniklerde yeterli sayıda öğretim üyesi olmadığını düşündüklerini belirttiler. Öğretim üyelerinin %73,1'i kliniklerinde fiziki şartların yetersiz olduğunu ve %75,6'sı artan kontenjanlarla orantılı olarak fiziki koşullarda iyileştirme yapılmadığını beyan etti.

Öğretim üyelerinin %68,3'ü 2021 yılı 2. dönem TUS sınavı öncesi kliniklerinden uzman olan hekimlerin yeterli yetkinliğe sahip olarak uzman olduklarını düşünürken, %82,9'u mevcut kontenjan sayılarının aynı şekilde artış göstermesiyle gelecekte uzman olacak hekimlerin yeterli yetkinliğe sahip olamayacağını düşündüklerini belirttiler. Kliniklerindeki iş yoğunluğu (asistan sayısının fazlalığı, bilirkişi raporları vb. işler) sebebiyle %70,8'i asistan eğitimi için, %73,2'si akademik çalışmalar ve araştırmalar için yeterli vakit ayıramadığını belirtti. Kliniklerindeki asistan hekim sayısı artışını %92,7'si olumsuz bulduğunu ve %87,2'si son TUS döneminde kliniklerine açılan kontenjan sayılarını çok fazla bulduğunu belirttiler.

**Tartışma:** Cerrahi eğitim temel olarak ameliyathanelerde usta çırak ilişkisiyle gerçekleştirilmektedir. Modern anlamda cerrahi eğitimde durumlu öğrenim teorisi önem arz etmektedir. (2,3) Bu teoride; bir uygulama topluluğuna katılarak kazanılan bilgi ve beceriler olan 'öğrenme', öğrenme işlevinin gerçekleştiği 'ortam', ortamdaki kıdemli asistanlardan ve uzmanlardan eğitim alan 'yeni katılımcı' ve ortamdaki öğrenim alan kişilerin eğitimine katkıda bulunan 'uzmanlar' olmak üzere 4 temel içerik mevcuttur. Bu teoriye göre yeni katılımcı öğrenimin gerçekleştiği ortama katılarak ve zamanla yeni bilgi ve beceriler kazanarak topluluk içerisinde uzman statüsüne ulaşmaktadır. Böylelikle sisteme sürekli yeni katılımcı ve uzmanlar eklenerek sistem devamlılığı sağlanıp etkili bir eğitim sistemi oluşturulmaktadır. (3) Öğrenimin etkili olarak gerçekleşmesi ve sistem devamlılığın sağlanabilmesi için mevcut düzen içerisinde ortamın fiziki koşullarının, yeni katılımcı sayısının ve uzman sayısının denge içerisinde tutulması önem arz etmektedir. Bu dengedeki bozulmalar yeni katılımcıların öğrenimlerinin eksik gerçekleşmesi, kliniklerdeki mevcut sistemlerin bozulması, uzman pozisyonundaki kişilerin çalışma yükünün artışı gibi durumları beraberinde getirerek PREC uzmanlığında gelecekte birçok probleme neden olabilir. Son 5 yıldaki TUS PREC kontenjanları incelendiğinde 2021 2. Dönem TUS'ta açılan kontenjan sayısının 70(4), 2022 1. Dönem TUS'ta açılan kontenjan sayısının ise 243(5) olduğunu görmekteyiz. 2021 2. TUS dönemi ve öncesinde PREC için açılan kontenjan sayılarının benzer olduğunu ve 2022 1. dönem TUS'unda PREC için açılan kontenjanlarda yaklaşık 3,5 katlık bir artış yaşandığı ve daha sonraki dönemlerde açılan kontenjan sayılarının 2022 1. döneme benzer şekilde önceki TUS dönemlerine göre yüksek sayılarda

gerçekleştiğini görmekteyiz. ISAPS 2023 verilerine göre Türkiye'deki PREC uzmanı sayısının 1600 (6) olduğu ve son 5 TUS'ta açılan PREC kontenjan sayılarının devamlılığı halinde Türkiye'deki plastik, rekonstrüktif ve estetik cerrah sayısının 5 yıl gibi kısa bir sürede 2 katına ulaşması öngörülmektedir. Bu çalışmanın 2022 TUS 1. dönem sonrası gerçekleştirilen kontenjan artışının kliniklerdeki akademik ve pratik eğitime etkisi, kliniklerdeki fiziki koşulların durumu, nitelikli uzman eğitiminin devamlılığının sağlanması, son dönemde uygulamaya alınan nöbet ertesi izinlerin klinik etkilerinin değerlendirilmesi, kliniklerdeki öğretim üyesi sayılarının yeterliliği ve gelecekte PREC adına gerçekleşmesi muhtemel endişeler gibi pek çok konuda bizlere fikir vermesi ve gerekli önlemlerin alınması adına yol gösterici olması beklenmektedir.

**Sonuç:** Anket sonuçları değerlendirildiğinde uzmanlık eğitimi alan hekim sayısındaki ciddi artışlara rağmen kliniklerin fiziki koşullarında ve akademik kadroda yeterli düzeyde iyileştirmeler gerçekleştirilmediği görülmektedir. Bu durum uzmanlık eğitimine devam eden hekimlerde ve eğitimi gerçekleştiren öğretim üyelerinde nitelikli eğitim konusunda endişelere sebep olmaktadır. En kısa sürede mevcut koşulların iyileştirilmesi ve yeni açılan kontenjanların cerrahi eğitimin gereksinimleri göz önünde tutularak yeniden düzenlenmesi gerekmektedir.

**Referanslar**

1-Türk Plastik Rekonstrüktif ve Estetik Cerrahi Derneği. ''Tarihçe''. Erişim: 10 Temmuz 2024. www.plastikcerrahi.org.tr

2-Sadideen H, Kneebone R. Practical skills teaching in contemporary surgical education: how can educational theory be applied to promote effective learning? Am J Surg. 2012;204:396–401.

3-Lave J, Wenger E. Situated Learning: Legitimate Peripheral Participation. 1991.1st ed. Cambridge, N.Y.: Cambridge University Press.

4-Ölçe, Seçme ve Yerleştirme Merkezi. ''2021 Tus 2. Dönem Kontenjanlar Tablosu''. Erişim 10 Temmuz 2024. www.osym.gov.tr

5-Ölçe, Seçme ve Yerleştirme Merkezi. ''2022 Tus 1. Dönem Kontenjanlar Tablosu''. Erişim 10 Temmuz 2024. www.osym.gov.tr

6-https://www.isaps.org/media/rxnfqibn/isaps-global-survey_2023.pdf, page 47

**Anahtar Kelimeler:** Plastik Rekonstrüktif Estetik Cerrahi Anket Çalışması, Plastik Rekonstrüktif ve Estetik Cerrahide Uzmanlık Eğitiminin Değerlendirilmesi, Plastik Rekonstrüktif ve Estetik Cerrahide Kontenjan Artışı

*Tablo 1*

| | 1-7 | 8-15 | 16-23 | 24-30 | 31-40 | 41-50 | >50 |
|---|---|---|---|---|---|---|---|
| Temmuz 2024 itibariyle kliniğinizdeki toplam asistan sayısı nedir? | 4(%2,1) | 6(%3,1) | 59(%30,9) | 66(%34,6) | 38(%19,9) | 10(%5,2) | 8(%4,2) |
| Aralık 2021 yılında toplam asistan sayısı neydi?* | 17(%23,6) | 45(%62,5) | 9(%12,5) | 1(%1,4) | 0 | 0 | 0 |
| | 1-2 | 3-4 | 5-6 | 7-8 | 9-10 | >10 | |
| Kliniğinizdeki şu an itibariyle toplam öğretim üyesi sayısı nedir? | 82(%42,9) | 60(%31,4) | 41(%21,5) | 8(%4,2) | 0 | 0 | |
| ''Aralık 2021 yılındaki toplam öğretim üyesi sayısınız neydi?* | 24(%33,3) | 25(%34,7) | 16(22,2) | 3(%4,2) | 3(%4,2) | 1(%1,4) | |
| | 1-5 | 6-10 | 11-15 | 16-20 | 21-30 | 31-40 | >40 |
| Kliniğinizdeki şu an itibariyle toplam hasta yatak sayısı nedir? | 2(%1) | 12(%6,3) | 22(%11,5) | 62(%32,5) | 73(%38,2) | 8(4,2) | 12(%6,3) |
| Aralık 2021 yılındaki toplam hasta yatak sayısı neydi? * | 2(%2,8) | 5(%6,9) | 14(%19,4) | 21(%29,2) | 22(30,6) | 5(%6,9) | 3(4,2) |
| Kliniğinizdeki şu an itibariyle haftalık ameliyat yapılan masa sayısı kaçtır? | 58(%30,9) | 56(%29,3) | 60(%31,4) | 7(%3,7) | 3(1,6) | 1(0,5) | 6(3,1) |
| Aralık 2021 yılında haftalık ameliyat yapılan masa sayısı kaçtı? * | 25(%34,7) | 25(%34,7) | 15(%20,9) | 5(%6,9) | 1(%1,4) | 0 | 1(%1,4) |
| | Kesinlikle Evet | Evet | Kararsızım | Hayır | Kesinlikle Hayır | | |
| Kliniğinizin fiziki koşullarının (soyunma odası, doktor nöbet odası, toplantı salonu, kişisel dolaplar, muayene odaları) şu an itibariyle mevcut asistan sayısı için yeterli olduğunu düşünüyor musunuz? | 2(%1) | 10(%5,2) | 29(%15,2) | 53(%27,7) | 97(%50,8) | | |
| Aralık 2021 yılı ve öncesinde kliniğinizin fiziki koşullarının (soyunma odası, doktor nöbet odası, toplantı salonu, kişisel dolaplar, muayene odaları) mevcut asistan sayısı için yeterli olduğunu düşünüyor musunuz?* | 4(%5,6) | 28(%38,9) | 17(%23,6) | 13(%18,1) | 10(%13,8) | | |
| Kliniğinizdeki akademik eğitimin (asistan eğitim saatleri, makale sunumları, seminerler) yeterli olduğunu düşünüyor musunuz? | 24(%12,6) | 53(%27,7) | 29(%15,2) | 34(%17,8) | 51(%26,7) | | |
| Aralık 2021 yılı ve öncesinde kliniğinizdeki akademik eğitimin (asistan eğitim saatleri, makale sunumları, seminerler) yeterli olduğunu düşünüyor musunuz? * | 10(%13,8) | 21(%29,2) | 13(%18,1) | 13(%18,1) | 15(%20,8) | | |
| Kliniğinizdeki pratik eğitimin (gerçekleştirmiş olduğunuz vaka sayısı, cerrahi el becerisinin geliştirilmesi vb.) yeterli olduğunu düşünüyor musunuz? | 8(%4,2) | 29(%15,2) | 49(%25,6) | 58(%30,4) | 47(24,6) | | |
| Aralık 2021 yılı ve öncesinde kliniğinizdeki pratik eğitimin (gerçekleştirmiş olduğunuz vaka sayısı, cerrahi el becerisinin geliştirilmesi vb.) yeterli olduğunu düşünüyor musunuz?* | 17(%23,6) | 26(%36,2) | 15(%20,8) | 7(%9,7) | 7(%9,7) | | |
| Kliniğinizdeki mevcut asistan sayısını değerlendirdiğinizde kliniğinizde eğitim için yeterli sayıda öğretim üyesi olduğunu düşünüyor musunuz? | 9(%4,7) | 40(20,9) | 33(%17,3) | 54(%28,3) | 55(%28,8) | | |
| Kliniğinizden uzman olan eski dönem asistanlarla kıyasladığınızda mevcut durumda uzmanlık eğitimi alan asistanların aynı donanıma ve tecrübeye sahip olacağını düşünüyor musunuz? | 4(%2,1) | 8(%4,2) | 20(%10,5) | 63(%33) | 96(%50,2) | | |
| Son TUS döneminde kliniğinize açılan kadro sayılarından memnun musunuz? | 117(%61,3) | 37(%19,4) | 20(%10,5) | 15(%7,8) | 2(%1) | | |
| Aralık 2021 yılı ve öncesinde kliniğinize açılan kadro sayılarından memnun muydunuz? * | 15(%20,9) | 44(%61,1) | 6(%8,3) | 2(%2,8) | 5(%6,9) | | |
| Mevcut durumu değerlendirdiğinizde Plastik, Rekonstrüktif ve Estetik Cerrahi bölümünü yine tercih eder miydiniz? | 61(%31,9) | 60(%31,4) | 45(23,6) | 15(7,9) | 10(5,2) | | |
| İyi bir cerrahi eğitim almak isteyen TUS tercihi yapacak olan bir hekime plastik cerrahi branşını önerir misiniz? | 25(%13,1) | 49(25,7) | 64(%33,5) | 31(16,2) | 22(11,5) | | |
| * (Bu soruyu yalnızca 2021 TUS 2. Dönem ve daha önceki TUS ile uzmanlık eğitimine başlamış kişiler doldurmalıdır.) | | | | | | | |

## SB-146

## Kısmi Kalınlıkta Deri Greftleme Sonrası Donör Bölgesinde Kullanılan Farklı Pansuman Malzemelerinin Skar Oluşumuna Etkisi

Merve Kalyoncu, Ahmet Orak, Çağla Çiçek, Gaye Filinte

*Kartal Dr. Lütfi Kırdar Şehir Hastanesi, Plastik, Rekonstrüktif ve Estetik Cerrahi Kliniği, İstanbul*

PolyMem hidrofilik bir poliüretan membran matrisi ve yarı geçirgen poliüretan sürekli ince film desteği hafif bir temizleyici, glisin ve süper emici bir polimer içerir.Bası yaraları, venöz yaralar,yanıklar ve donör bölgeleri gibi çeşitli yaralar için kullanılır. Yara örtüsünün amacı, iyileşme süreci boyunca yaraları temizlemek, doldurmak, emmek ve nemlendirmektir.

Bactigrass %5 oranında klorheksidine asetat içeren yumuşak parafinle doyurulmuş delikli gazlı bezidir. Klorheksidin, Metisilin dirençli Staphylococcus aureus (MRSA) dahil olmak üzere geniş bir Gram-pozitif ve Gram-negatif bakteri yelpazesine karşı etkili olan bir antibakteriyel ajandır. Klorheksidin düşük konsantrasyonlarda bakteri hücre duvarlarına bağlanarak bakteriyel hücre osmotik dengesini değiştirir ve sızıntıya neden olabilir. Bu geleneksel gazın dezavantajlarından biri, yara yüzeyine yapışmasıdır ve çıkarıldığında epitel hücrelerine zarar verebilir.

Biatain köpük pansumanı, bir poliüretan yarı geçirgen membranla kaplı, emici ve yumuşak hidrofilik bir poliüretan pedden oluşur. Bu destek filmi, su buharı dahil gazların geçirgen olmasına rağmen sıvı ve mikroorganizmalara geçirgen değildir. Sızan bir yara üzerine uygulandığında, poliüretan köpük pedi fazla eksudatı emer ve tutar, film destek ise nem buharının buharlaşmasına izin verir.

Pansuman yöntemlerinin ortak hedefleri, pigment bozuklukları veya yara izlerine neden olmadan hızlı yara iyileşmesi sağlamak, ağrıyı en aza indirmek ve bakımı kolaylaştırmaktır. Çalışmamızda farklı üç yara bakım ürününün kısmi kalınlıkta deri greft donör alanında skar oluşumuna etkisinin değerlendirilmesi amaçlanmıştır. Bu konuda yapılmış çalışma olmayıp çalışmamız ilktir.

**Materyal Method:** Plastik cerrahi kliniğimizde 90 hastanın kısmi kalınlıkta deri grefti aldığımız hastaların donör alanlarına 30 tanesine polymem, 30 tanesine bactigras ve 30 tanesine biatain pansuman malzemesi uyguladık. Hastalarımızın yaş aralığı 2-80 yaş arasındaydı. Pansuman malzeleri 2 seans uygulandı ve ilk pansumanı 10. gün, 2. pansumanı 20. gün açtık. Sonrasında güneşten korunma ve nemlendirme önerdik. 1. Yılda hastaların skar gelişimi değerlendirildi Bu amaçla vancouver skorlama sistemi kullanıldı.

**Bulgular:** Vancouver Skar Skalası'na dayalı olarak yapılan skar gelişimi değerlendirme skorlarının analizi, Polymem (ortalama: 2.96; aralık: 0-10), Biatain (ortalama: 3.19; aralık: 0-11) ve bactigras (ortalama: 5.82; aralık: 0-13) arasında istatistiksel olarak anlamlı ($p < 0.05$ ) bir fark gösterilmiştir.

**Tartışma:** Polymem, biatain ve bactrigrasın skar oluşuma etkisiyle ilgili literatürde çalışma mevcut değildir. Literatürde farklı malzemelerde skar değerlendirilmesi yapılan çalışmalar mevcuttur. Çalışmamız ile farklılık gösteren kısmı skar analizinde kullanılan pansuman malzemeleri arasında anlamlı bir fark görülmemesidir. Çalışmamızda kullandığımız bactigrasın yaraya yapıştığı ve pansuman değişimi sırasında epitel hücrelerine zarar vermesi nedeniyle yara iyileşme sürecini uzatması sonucu daha fazla skar ile karşılaştık. Polymem ve biatain arasında skar oluşumu açısından anlamlı bir fark görmedik.

**Sonuç:** İncelenen materyaller açısından split kalınlık greft alım alanlarının skar oluşum sürecinde polymem ile biatain arasında fark görmezken, bactigrasın daha fazla skara neden olduğunu görmüş olduk. Son olarak, daha büyük bir hasta popülasyonuyla çalışmanın değerli olabileceğini düşünüyoruz.

**Anahtar Kelimeler:** skar, polymem, bactigras, biatain, vancouver

## SB-147

## Penis Büyütme Ameliyatı: Neden Dünyanın En Çok Yapılan Ameliyatı Değil?

Oytun İdil

*Özel Hekim*

Penis büyütme ameliyatı bugün dünyanın en çok yapılan ameliyatı olmalıydı; çünkü üzerine "penis büyütücü" yazılan her şey yok satar. Bu ameliyatın olması gerektiği kadar yaygınlaşmamasının sebebi dünyada yaygın olarak yapılan ameliyat tekniklerinin son derece hatalı geliştirilmesidir. Bunun sebepleri basittir. Penis büyütmeyi başlıca 2 ana branş yapıyor: üroloji ve plastik cerrahi. Bu iki branşın da bu konuda defektleri var. Örneğin ürologlar penis dokusunun doğasını anlamış olmalarına rağmen canlı dokuyu uzatma-kalınlaştırma tekniklerini bilmediklerinden bu ameliyatı hatalı yapıyorlar. Plastik cerrahi uzmanları ise canlı dokunun nasıl uzatılacağını, kalınlaştırılacağını bilmelerine rağmen penis dokusunun doğasına yabancı oldukları için hatalı uygulamalar yapıyorlar. Penis dokusu, plastik cerrahların ameliyat ettikleri diğer dokulara hiç benzemediği için burada genel plastik cerrahi prensipleri işe yaramıyor. Bu yüzden penis büyütme ameliyatı dünya çapında yanlış yollara girmiş, hatta hastaların var olan cinsel yaşamlarını kötü etkiler olmuştur. Bu sunumda anatomik isimlendirmelerdeki yanlışlardan başlayarak hatalı yapılan (klasik kitaplara geçmiş) işlemleri sunacağım. Bu hatalı uygulamaları nasıl aştığımı anlatacağım. Sunum sırasında kısa videolar da göstereceğim. Bu konudaki 20 yıllık tecrübelerimi sunacağım..

**Anahtar Kelimeler**: penis, büyütme, ameliyatı, genital, estetik

## SB-148

### Instagram'da Plastik Cerrahi İçeriklerinin 6 Yıllık Değişimi: Plastik Cerrahların Azalan Temsiliyeti ve Artan Yanıltıcı Bilgiler

Hasan Büyükdoğan

*Özel Muayenehane, İstanbul*

**Amaç:** Bu çalışmanın amacı, 6 yıl önce yapılan çalışmanın devamı olarak, Instagram'da plastik cerrahi ile ilgili içeriklerin kimler tarafından paylaşıldığını ve bu içeriklerin neler olduğunu yeniden incelemektir. İlk çalışmada, plastik cerrahların Instagram'da yeterli oranda temsil edildiği bulunmuştu. Bu çalışmada, plastik cerrahların temsiliyet oranının değişip değişmediği değerlendirilecektir.

**Yöntemler:** Çalışmada, 6 yıl önce kullanılan aynı 30 adet Türkçe Instagram başlık etiketi (hashtag) sorgulanmıştır. Her etiketle ilgili yapılan aramada, 1 Eylül 2024 tarihinde çıkan ilk 9 sonuç değerlendirilmiştir (toplam 270 ileti). Tekrarlanmış iletiler ve plastik cerrahi ile ilgili olmayan iletiler çalışma kapsamında değerlendirilmemiştir.

**Sonuçlar:** Toplamda 30 etiket ve 3.500.000 ileti incelenmiştir. Sorgulanan 30 etiketle ilgili 270 "başlıca gönderiden" 240 gönderi, dahil edilme kriterlerini karşılamıştır. Plastik cerrahi eğitimi almış kişilerin yaptığı paylaşımların oranı 6 yıl önceki %68,8 oranına göre belirgin bir düşüş göstermektedir. Diğer sağlık çalışanları arasında KBB uzmanları, dermatologlar, göz hastalıkları uzmanları, diş hekimleri ve pratisyen hekimler bulunmaktadır. Ayrıca, herhangi bir doktorun kayıtlı olarak çalıştığı bilgisi olmayan güzellik merkezleri ve saç ekim merkezleri de mevcuttur. Plastik cerrah olmayan kişilerin kendilerini fasiyal plastik cerrah, kozmetik cerrah, medikal estetisyen veya güzellik uzmanı olarak tanıttığı görülmüştür. Plastik cerrahlar, diğer hekimlerle karşılaştırıldığında, eğitim amaçlı içerik yüklemeyi hala daha fazla tercih etmektedirler, ancak bu oran da önceki çalışmaya göre azalmıştır.

**Tartışma:** Instagram'da plastik cerrahi ile ilgili Türkçe içerik yayınlayan kişiler arasında plastik cerrahların temsiliyet oranı, 6 yıl öncesine göre azalmıştır. Özellikle yüz estetiği ile ilgili konularda cerrahi eğitimi olmayan ve kendini medikal estetisyen olarak tanıtan kişilerin yüksek oranda ulaşılabilir olduğu ve cerrahi olmayan girişimlerin cerrahi tekniklere alternatif olarak sunulduğu dikkatten kaçmamıştır.Bir başka dikkat çekici nokta da sağlık turizmi aracı firmalarının sonuçlarda yüksek oranda öne çıkmasıdır. Bu durum, hastaların doğru bilgiye ulaşmasını daha da zorlaştırabilir ve yanıltıcı olabilir.

**Anahtar Kelimeler:** sosyal medya, başlık etiketi, hashtag

## SB-149

### Göğüs Duvarı Maskülinizasyonunda Double İncision Ve Serbest Meme Ucu Greft Tekniğiyle İlgili Deneyimlerimiz Ve Sonuçlarımız

Emin Sır[1], Melike Yanık[2], Alper Aksoy[2]

*[1]İzmir Kavram Meslek Yüksekokulu, İzmir*
*[2]Serbest Hekim*

**Giriş:** Göğüs maskülinizasyonu; meme dokusu ve fazla deriyi çıkartarak hastalara istenen göğüs şeklinin verilmesidir. Cinsiyet değişiminde genellikle ilk aşamadır. Bu yöntem için birçok farklı teknik tanımlanmasına rağmen günümüzde en çok double incision ve serbest meme ucu tekniği ile periaraeolar mastektomi teknikleri uygulanmaktadır. Tekniğin seçimi birçok faktöre bağlıdır. Bunlar; hastanın isteği, yaşı, memenin büyüklüğü, cilt kalitesi ve meme pitozunun derecesi olarak sayılabilir.

Göğüs duvarı maskülinizasyonunda hematom, seroma, yara yeri enfeksiyonu, yara yeri ayrılması, nipple-areola nekrozu, nipple duyusunun kaybedilmesi ve revizyon cerrahisi gibi parametreler hastaların ameliyat sonuçlarını etkilemektedir.

Bu çalışmada double incision ve serbest meme ucu greft tekniği ile ameliyatı yapılmış hastaların komplikasyonları ve sonuçları hakkında bilgi vermek amaçlanmıştır.

**Yöntem:** Çalışmaya 2020-2024 tarihileri arasında double incision ve serbest meme ucu tekniği ile ameliyata alınmış 292 hasta dahil edildi Ameliyat tekniği seçilirken hastanın deri kalitesi, meme pitozunun derecesi ve meme büyüklüğü baz alındı. Liposuction veya periareolar mastektomi hastalar çalışmadan dışlandı. Ameliyat öncesi tüm yöntemler hastalara anlatıldı ve optimal sonucun hangisi olacağı konusunda bilgilendirme yapıldı. Hastaların tamamına yakını daha düz bir göğüs duvarını en az izle olmasını istemiştir. Hastaların binder kullanım süresi, hormon tedavisine başlama tarihleri ve kullanım süreleri ve geçirilmiş önceki işlemlerine ait veriler alındı. Operasyon sonuçları ve ortaya çıkan komplikasyonların değerlendirilmesi bu verilerin ikili değerlendirmeleriyle SPSS aracılığıyla yapıldı.

**Operasyon Tekniği:** Hastalar ayakta pozisyonda iken operasyon çizimleri yapıldı. Sternal çentik işaretlendikten sonra ksifoide kadar orta hat belirlendi. Meme üst pole doğru kaldırılarak superior sınır belirlendi. İnframammarian fold işaretlendi ve gerekirse laterale kadar uzatıldı. Çıkartılacak deri kısmı pinch testi ile belirlendi ve üst insziyon hattı ameliyat sonrası fazla gerginlik olmayacak şekilde işaretlendi. Hastadan pektoral kasını sıkması istendi ve kasın laterali tespit edilip işaretlendi.

Hastalar genel anestezi altında supin pozisyonda ameliyata alındı ve kollar 90 derece olacak şekilde ayarlama yapıldı. İnsizyon hatlarına 1:100.000 adrenalinli lidokain yapıldı. 36 mmm'lik cookie cutter ile nipple-areola işaretlendi ve tam kat kalınlıkta deri grefti olarak alındı. Greft ıslak gazda saklandı. Üst ve alt cilt insizyonları yapıldı. Koter yardımıyla meme septumu cilt flebinde kalacak şekilde üst sınıra kadar cilt flebi kaldırıldı. Cilt yapısı kalın olan kişilerde klavikulaya kadar bu işlem devam edilip flebin daha rahat hareket etmesi sağlandı. Alt insizyondan aşağı doğru flep yine eleve edildi ve meme dokusu ortaya kondu. Pektoral fasyaya hasar vermeden en blok olarak mastektomi tamamlandı. Inframammarian fold bütün hastalarda

serbestleştirildi. Hemostaz sağlandıktan sonra loja 12 fr hemovac dren yerleştirilip aksiller bölgeden çıkartıldı ve tespit edildi.

Cilt onarımı yapıldıktan sonra yeni nipple-areola bölgesi belirlenmesi için sternal çentik ve ksifoide ipek sütürler yerleştirildi. Göğüs ön duvarının orta hattının 2/3'ü uzaklığında, pektoral kasın lateralinde nipple-areola yeri belirlenip işaretlendi ve insziyon sonrası deepitelizasyon yapılıp önceden defatting işlemi yapılmış nipple-areola greftleri yerleştirip tie-over dressing yöntemiyle tespit edildi. Hastaya binder giydirilip operasyona son verildi. Hastalar genellikle ameliyat sonrası birinci gün taburcu edildi ve hemovac drenler 5-6 gün sonra çekildi.

**Sonuçlar:** Çalışmaya 292 hasta dahil edildi. Hastaların ortalama yaşı 24.6, BMI: 26,4 olarak bulundu. 7 hastanın önceden geçirilmiş göğüs duvarı operasyon öyküsü mevcuttu. Hastaların 94.3 ünün binder giyme öyküsü mevcuttu ve bu ortalama 55.1 aydı. 240 hastanın (%82) androjen tedavi öyküsü bulunmaktaydı. Hastaların %40'ı sigara içiyordu.

10 hastada ameliyat günü veya takip eden günde hematom geliştiği için tekrar ameliyata alındı ve hematom boşaltıldı. 13 hastada direnlerin çekilmesi sonrası seroma izlendi ve tekrarlayan aspirasyon ve baskılı pansuman ile tedavileri yapıldı. 17 hastada yara yerinde ayrılma, 12 hastada kısmi veya total nipple-areola nekrozu, 90 hastada nipple-areolada pigmentasyon kaybı, 24 hastada insizyon lateralinde dog ear nedeniyle skar revizyonu, 3 hastada insizyon medialinde kalan yağlı doku için liposuction, 1 hastada sütür hatlarında nekroz, 42 hastada hipertrofik skar izlendi. Hematom, sütür hattında nekroz ve yara yeri ayrılması olan bütün hastalar sigara içiyordu. Bir hasta nipple-areola kompleksinin tekrar yerleştirilmesini istemediği için hastaya dövme yaptırılması önerildi ve operasyonun birinci yılında hasta dövme yaptırdı.

**Tartışma:** Double incision mastektomi ameliyatında tekniğin ve komplikasyonların anlaşılması, hastaların ameliyat sonrası bakımında önem teşkil etmektedir. Bu çalışmanın amacı bu teknikle ortaya çıkabilecek komplikasyonların hastaların yaşam şekli ve aldıkları tedavilerle ilişkisini ortaya koymaktır. Bu teknik genellikle büyük ve pitotik memelerde kullanılan en iyi tekniklerden biri olması nedeniyle ortaya çıkabilecek komplikasyonların görülme sıklığı diğer tekniklere göre daha fazladır. Düz bir göğüs duvarı sağlamasının yanında uzun bir skar bırakmakta ve hastalar tarafından bu skarın tolere edilmesi uzun zaman almaktadır. Hastanın tercihi genellikle az skar ile meme dokusunun büyük kısmının uzaklaştırılması olmasına rağmen cerrahlar öngörülebilir sonuçları nedeniyle daha çok tercih edilmektedir.

**Sonuç:** Double incision ve serbet nipple areola greft tekniği iyi bir göğüs duvarı kontürü sağlanmasında trans erkekler için iyi bir tercihtir. Komplikasyon oranları genellikle sigara içimine ve obeziteye bağlı olarak artış gösterir. Daha fazla tecrübe ile bu komplikasyon oranları düşürülebilir.

**Anahtar Kelimeler:** Mastektomi, Trans cerrahisi, Double incision

*Ameliyat öncesi ve sonrası*

## SB-150

## Arcuat Expansion Yapısının Klinik Prezentasyonu ve Genel Popülasyonda İncelenmesi

Ahmet Biçer, Uğur Demirci, Fikret Çalışkan

*Ege Üniversitesi Tıp Fakültesi, Plastik Rekonstruktif ve Estetik Cerrahi Ana Bilim Dalı, İzmir*

Arcuat Ekspansion Yapısının Klinik Prezentasyonu ve Genel Popülasyonda İncelenmesi

**Amaç:** alt gözkapağı altında, infraorbital bölge ile malar bölgenin kesişiminde yerleşen çizgisel hattın belirginleşmesi ile oluşan ''tear through'' deformitesi, yüzde yaşlanmanın en önemli ve farkedilebilir bulgularından biridir. Çalışmamızda, bu deformitenin oluşumunda katkısı olan, inferolateral orbital rimden medial kantal ligamana uzanan fibröz bir çıkıntı olan ''arcuat expansion(AE)'' yapısının, randomize seçilen kişilerde belli açı ve oranlara göre sınıflamasının yapılması hedeflenmiştir.

**Yöntem-Gereçler:** Çalışmamızda 48'i erkek ve 29'u kadın olmak üzere toplamda 77 hastanın, 100-150 cm mesafeden güneş ışığında çekilmiş olan fotoğrafları incelendi. Arcuat expansion yapısının inspeksiyon ile görünümünde, interpupiller hat ile olan açısı, ve arcuat expansion orbital rim inferolateral sınırından medial kantusa kadar olan mesafedeki uzunluğunun interpupiller mesafeye oranı imagej programı kullanılarak hesaplandı.

**Bulgular:** Arcuat expansion, inferolateral orbital rimden başlayarak medial kantal tendon inferior sınırına yapışan, fibröz bant yapısında bir oluşumdur. Yaptığımız çalışma ile Arcuat expansion oluşumunun origosu ile interpupiller hat arası açısının 10.8° ile 35° arasında değiştiği, ortalama 19.83° olduğunu gördük. interpupiller mesafenin Arcuat expansion yapısının uzunluğuna oranının ise 1.74 ile 3.22 arasında değiştiği, ve ortalamada 2.28 olduğunu gördük.

**Sonuç:** Çalışmamızda, Arcuat expansion yapısının klinik prezentasyonuna göre popülasyonda genel dağılımını istatistiki veriler ile incelemek istedik.

**Anahtar Kelimeler:** Arcuat Expansion, Kapsulopalpebral Fasya, Fasial Aging

## SB-151

## Presternal ve Trakeostomi Alanı Defektlerinde İnternal Mammarian Arter Perforatör Flebinin Kullanımı

Muhammed Enes Yılmaz, Harun Özdemir, Süleyman Çeçen, Güzin Yeşim Özgenel, Selçuk Akın

*Bursa Uludağ Üniversitesi Tıp Fakültesi, Plastik Rekonstrüktif ve Estetik Cerrahi Anabilim Dalı*

Presternal ve Trakeostomi Alanı Defektlerinde İnternal Mammarian Arter Perforatör Flebinin Kullanımı

**Giriş:** Presternal bölge defektleri travma, onkolojik cerrahi, osteoradyonekroz, derin sternal yara enfeksiyonları, kalp damar cerrahisi sonrası karşımıza gelebilir. Presternal bölgesinde oluşan doku defekti iyileşmesi, bölgenin anatomik yapısına bağlı olarak kolay olmamakla birlikte yumuşak doku defektlerinin kapatılması için rekonstrüktif cerrahi sıklıkla gereklidir. Rekonstrüktif cerrahide latissimus dorsi kas flebi, rektus abdominisi kas flebi, serratus anterior, pektoralis majör miyokütanöz flepleri ve omental flep gibi birçok seçenek olup donör saha morbiditesi göz ardı edilmemelidir.

Perforatör flepler 1980lerin sonunda ortaya çıkmıştır. Donör sahada daha az morbiditeye sebep olması, daha az operasyon süresi gerektirmesi, esnek olarak tasarlanabilmesi, iyi bir sonuç elde edilmesi ve flep canlılığı açısından güvenilir (pediküllü fleplerde) olması ile avantajlı bir rekonstrüktif seçenek olarak kullanılmaktadır. İnternal mammarian arter (ima) sternal kenarın 1 ila 2 cm lateralinde interkostal alanlardan geçen perforatör dalları aracılığıyla güvenilir sekonder segmental pediküller sağlar. Perforatörler (İnternal mammarian arter perforatör) genellikle 0.8-1.3mm genişliğinde olup pektoral kası geçtikten sonra subkutan dokuda 10-12 santimetreye kadar laterale doğru paralel şekilde seyreder. Her bir perforatörün 1-2 adet eşlik eden veni bulunmaktadır.

Çalışmamızda kliniğimizde presternal alanda ve trakeostomi alanı defektlerinde uygulanan internal mammarian arter perforatör flebinin örneklerini sunmak istedik.

**Yöntem:** Kliniğimizde 2021 ile 2024 yılları arasında opere edilen toplam altı adet hasta retrospektif olarak incelenmiştir. Üç hastada faringoözefagial fistülün onarımı sonrası cilt defekti onarımı için, iki tanesinde kalp damar cerrahisi (by-pass) sonrası oluşan cilt defekti onarımı için, bir tanesinde ise klavikula ve sternum osteonekrozu nedenli göğüs cerrahisi operasyonu sonrası oluşan cilt defektinin onarımı için İMAP (İnternal mammarian arter perforatör) flebi kullanılarak rekonstrüksiyon sağlanmıştır. Fleplerin üçü ada flebi olarak tasarlanmış olup ikisi pediküllü transpozisyon flebi olarak, bir tanesi ise interpolasyon flebi şeklinde tasarlanmıştır.

**Bulgular ve Sonuç:** Ortalama yaşları 67.5 olan dördü erkek, ikisi kadın olan altı hasta değerlendirildi. Çalışmamızda retrospektif olarak incelediğimiz tüm hastaların postoperatif yakın dönemde flepleri viable olup flep kaybı yaşanmamıştır. Donör saha iyileşmesi iyi olarak izlenmiştir. Altı adet hastanın iki tanesinde geç dönemde yeniden operasyon ihtiyacı olmuştur. Bunlardan birisi trakeostomi ağzını daraltması nedeniyle revizyon operasyonu geçirmiştir. Diğeri ise enfektif nedenlerle flep distalindeki yara yerinde açıklık olması ile ikinci bir operasyon planlanmıştır.

Dönor sahanın kapatılması üç hastada primer olarak gerçekleştirilmiştir. Üç hastada donör sahada STSG ihtiyacı olmuştur. Yaklaşık STSG boyutu 5x7cm olarak görülmüştür. Hastaların ortalama defekt boyutları 4x6cm iken tasarlanan ortalama flep boyutu 5x12 cm olarak görülmüştür.

Tasarlanan İMAP fleplerinin hastaların defektleri tam olarak kapatarak iyi bir iyileşme gösterdiği görülmüştür. Ek olarak flebin presternal defektlerde kullanımında sternal dokunun kalınlığına benzer yapıda olması da postoperatif görünüm açısından iyi bir seçenek olabileceğini düşündürmektedir.

**Tartışma:** Gövde orta hatta sternum üzerinde ve boyuna uzanım gösteren alanlarda çeşitli sebeplerle rekonstrüksiyon ihtiyacı olan defektler gelişebilir. Bu defterde kemik tutuşu veya tam kat olması hâlinde greft seçenekleri dışında fasyakütan flepler veya kas flepleri kullanılabilir. Kas biletleri bol kanlı olması ve ölü boşluk obliterasyonu için ön planda kullanılabilir. Fakat bu ihtiyaçların olmadığı durumlarda gelişen defa ekler için aksiyel bir yapısı olan ve ikinci interkostal aralıktan çoğunlukla cildi besleyen perforatör veren internal mamarian arter pedikülü iyi bir seçenektir.

Kısıtlı bir pedikül uzunluğunun olması, uzak defektler için uzun tasarlanması gerektiğinde donör sahanın primer sütürasyonunun gerçekleştirilememesi ve by-pass operasyonlarını geçiren hastalarda İMA kullanılmasına bağlı olarak bu hastalarda kullanımının sınırlı oluşu dezavantajlarından bazılarıdır. Özellikle by-pass sonrası pedikülün sağlamlığı el doppler ve BT anjiyo ile değerlendirilmesi gerekmektedir.

Alternatiflerine oranla, internal mammarian arter perforatör flebi presternal ve trakeostomi defektlerinde basit, hızlı ve tek aşamalı planlanabilir olması ile güvenilir bir seçenek olarak düşünülebilir.

**Anahtar Kelimeler:** internal mammarian arter, perforatör flep, fasyakütan

*Resim 1*

*Presternal Defekt ve Flep ile Onarımı*

## SB-152

# Deri Koruyucu ve Meme Başı-Areola Bileşkesi (MAB) Kayıplı Mastektomi ve Eş Zamanlı İmplant Temelli Onarım Uygulanmış Olan Hastalarda Üç Boyutlu Dövme Uygulaması: Yöntem ve Hasta Memnuniyetinin BREAST-Q Onarım Modülü ile Değerlendirilmesi

Alirza Jahangirov, Erol Kozanoğlu, Hayri Ömer Berköz, Ufuk Emekli

*İstanbul Üniversitesi, İstanbul Tıp Fakültesi, Plastik Rekonstrüktif ve Estetik Cerrahi Ana Bilim Dalı, İstanbul*

**Amaçlar:** Meme başı – Areola Bileşkesi (MAB) çok önemli bir estetik alt birimidir ve meme onarımında önemli bir yapıtaşıdır. Bu yapının onarımının yapılması, hastaların duygusal açıdan kendilerini daha iyi hissetmelerini sağlamaktadır. Meme başı – Areola Bileşkesinin cerrahi yöntem kullanılarak yapılan onarımlarında; areola nekrozu, meme başının dışarı yansımasının kaybolması, çökme veya lokal nekrozlar, iyileşme dönemi sırasında hastanın olağan yaşamından uzaklaşması ve cerrahi girişimin maliyeti hastaları cerrahi yöntemlerden uzaklaştırmaktadır. Günümüzde, medikal dövme uygulamaları başta olmak üzere cerrahi dışı yöntemler ön planda tercih edilmektedir. Bu çalışmada, üç boyutlu medikal dövme uygulamasının hastaların biyolojik, psikolojik, sosyal ve bütünsel sağlık üzerindeki etkilerini standart biçimde ortaya koymak amaçlanmıştır. Hastalara medikal dövme yöntemi kullanılarak yapılan üç boyutlu MAB onarımının, hasta memnuniyeti açısından BREAST-Q Onarım Modülü anketi ile araştırılması hedeflenmiştir.

**Hastalar ve Yöntemler:** Çalışmaya Ağustos 2022 – Mart 2024 arasında İlgili Kurum Plastik, Rekonstrüktif ve Estetik Cerrahi ve Genel Cerrahi Ana Bilim Dalı'nda deri koruyucu mastektomi ve implant temelli onarım cerrahisi geçiren hastalar dahil edilmiştir. Dermopigmentasyon dışı bir yöntemle Meme Başı – Areola Bileşkesi onarımı istememiş olan, ameliyattan 3 ay sonrasındaki kontrollerinde ameliyata veya var ise radyoterapiye bağlı komplikasyonları olmayan, yara yeri tamamı ile iyileşmiş olan, boya malzemelerine, lokal anestezi maddelerine bilinen alerjileri olmayan, işlem öncesi hazırlık aşamalarında uygun fotoğraflamaları yapılmış olan ve on sekiz yaşın üzerindeki hastalar dahil edilmiştir. Bütün hastalar aynı Genel Cerrahi ve Plastik Rekonstrüktif ve Estetik Cerrahi ekipleri tarafından değerlendirilmiş, ameliyat edilmiş olup ameliyat sonrası dönemde de aynı ekipler tarafından takip edilmiştir. Hastalara, üç boyutlu dövme ile MAB onarımı yapılmadan önce fotoğraflama ve BREAST-Q Onarım Modülü kullanılarak işlem öncesi anket değerlendirilmesi yapılmış ve üç boyutlu dövme ile onarım işlemi uygulanmıştır. Ardından üç ay sonra hastalar yeniden fotoğraflanmış ve BREAST-Q onarım modülü kullanılarak işlem sonrası anket değerlendirilmesi yapılmıştır. Her değişkenden elde edilen puanlar Shapiro-Wilk testi, Wilcoxon işaretli sıralar testi, Spearman korelasyon analizi kullanılarak incelenmiştir.

**Bulgular:** Ağustos 2022 – Aralık 2023 tarihleri arasında hastanemizde toplamda 22 olgu deri koruyucu mastektomi ve implant temelli onarım ameliyatı geçirmiştir. Bu hastaların hepsi ile ameliyat öncesinde MAB onarımı ve yöntemleri ayrıntılı olarak konuşulmuş, 14 hasta üç boyutlu dövme ile onarımı kabul etmiştir. Geriye kalan 8 hastanın bir kısmı herhangi bir onarımı kabul etmemiş olup bir kısmı da sosyal ve dini sebeplerden dolayı cerrahi yöntemle onarımı kabul etmiştir. Araştırmaya katılan hastaların medyan yaşı 46'dır (aralık: 37-64). Katılımcıların tamamına cerrahi işlem (DKM) sonrası kayıp meme başı ve areola bileşkesine üç boyutlu dövme uygulaması yapıldı. Katılımcıların ameliyat ve radyoterapilerinden ortalama 392 gün (13 ay) sonra üç boyutlu dövme uygulaması yapılmıştır. Hastalardan dokuzu (%64 olgu) ameliyat sonrası radyoterapi tedavisi de görmüştür. Üç boyutlu dövme uygulaması öncesine göre uygulaması sonrası katılımcıların psikososyal iyilik hali (Z=-2,472; p=0,013), göğüs (Z=-3,086; p=0,002) ve abdomen (Z=-2,395; p=0,017) bölgeleri fiziksel iyilik hali ile abdomen memnuniyet (Z=-2,992; p=0,003) düzeyinin istatistiksel olarak anlamlı derecede arttığı saptandı. Katılımcıların psikososyal iyilik hali arttıkça, cinsel iyilik halinin de arttığı saptandı (r=0,704; p=0,005). Katılımcıların psikososyal iyilik hali (r=0,788; p=0,001), cinsel iyilik hali(r=0,604; p=0,022), meme memnuniyeti (r=0,680; p=0,007), bilgilendirme memnuniyeti (r=0,595; p=0,025) ve meme başı onarım memnuniyeti (r=0,695; p=0,006) ile cerrahtan memnun olma düzeyleri arasında istatistiksel olarak anlamlı ve pozitif yönlü bir ilişki varlığı olduğu saptandı. Katılımcıların yaş ile bilgilendirilme (r=0,615; p=0,019) ve meme başı onarım (r=0,585; p=0,028) memnuniyet düzeyi arasında istatistiksel olarak anlamlı ve pozitif yönlü bir ilişki varlığı olduğu saptandı. Yaşları arttıkça katılımcıların verilen bilgilendirme ve meme başı onarımından memnun olma düzeyleri artmaktadır.

**Sonuç:** Meme başı onarımı, meme onarımındaki son ve çok önemli bir basamaktır, tedavinin 'tamamlayıcısıdır'. Birçok cerrahi ameliyat geçiren ve tedavi sürelerince hastanede uzun zaman geçiren meme kanseri hastaları için ayaktan çoğu zaman lokal anestezi bile gerektirmeden yapılabilen üç boyutlu dövme yöntemi, hastalara tedavileri adına çok kolay bir çözüm sağlamaktadır. Bu çalışmada, üç boyutlu dövme uygulamasının genel olarak hastaların memnuniyetini arttırdığı gözlenmiştir. Katılımcıların onarımın yapıldığı bölge dışındaki vücut bölümleri; göğüs, abdomen dahil genel memnuniyeti artmış, bu da psikososyal iyilik hallerinin düzelmesi ve cinsel iyilik hallerinin artışı ile sonuçlanmıştır.

Meme kanseri cerrahisi geçiren hastalar için, beden görünümünün bütüncül olarak ele alınması sağlandığında, hastaların psikososyal iyilik hallerinde belirgin düzelme olduğunu görülmektedir, bu yüzden MAB onarımı her Plastik Rekonstrüktif ve Estetik cerrahi ekibi tarafından sevk veya çalışmamızın sonuçlarına göre hasta-hekim ilişkisini güçlendirdiği için mümkünse kendi ekibi tarafından olacak şekilde sağlanmalıdır.

**Anahtar Kelimeler:** BREAST-Q, Deri Koruyucu Mastektomi, Meme başı-Areola Bileşkesi, Meme kanseri, Üç boyutlu dövme, Psikososyal iyilik hali

*Üç boyutlu dövme ile onarım sonrası 9. ay*

*Çalışmaya katılan hasta grubu demografik özellikleri*

| Değişkenler | n(%) |
|---|---|
| Bütün | 14 (100,0) |
| Yaş (yıl), Medyan (min-maks) | 46 (37-64) |
| Taraf | |
| Sağ | 7 (50,0) |
| Sol | 7 (50,0) |
| Meme cerrahisi | |
| Deri Koruyucu Mastektomi | 14 (100,0) |

## SB-153

## Alt Ekstremite Serbest Fleplerinin Yükünü Azaltma Amacıyla Eksternal Fiksatör Kullanımı

Doga Kuruoglu, Karim Bakri, Aparna Vijayasekaran, Brian T. Carlsen

*Division of Plastic Surgery, Department of Surgery, Mayo Clinic, MN, USA*

**Arka plan:** Alt ekstremite serbest flep rekonstrüksiyonlarının ameliyat sonrası yönetiminde, uzuv elevasyonu, venöz dönüşü kolaylaştırır ve ödemi kontrol eder. Posterior splintler (ortezler), ekstremiteyi immobilize etmek ve equinus deformitesini önlemek için kullanılır. Bununla birlikte, posterior alt ekstremite defektlerinde ortezlerin uygun şekilde yerleştirilmesi zor olabilir ve daha da kötüsü flep veya pedikül üzerinde baskıya neden olabilir. Bu durumlarda, eksternal fiksatör destek ayakları, ayak bileğini optimal bir pozisyonda hareketsiz hale getirebilir ve ameliyat sonrası süreçte perfüzyondan ödün vermeden flep yükünün serbest bir şekilde boşaltılmasına ve kolay monitorizasyona olanak tanır. Bu çalışmada alt ekstremite serbest flep rekonstrüksiyonu sonrası hastalarda eksternal fiksatör desteklerinin kullanımına ilişkin deneyimimizi sunuyoruz.

**Yöntemler:** Ocak 2009 ile Kasım 2020 tarihleri arasında kurumumuzda flep üzerine baskıyı önlemek için serbest flep ve eksternal fiksatör desteklerinin yerleştirilmesiyle rekonstrüksiyon yapılan hastaların retrospektif incelemesi yapıldı. Demografik özellikler, klinik özellikler ve komplikasyonlar kaydedildi.

**Bulgular:** Çalışmaya 21 serbest flebi olan 20 hasta dahil edildi. Rekonstrüksiyon sırasındaki ortalama yaş 44,8±19,4 yıldı. Ortalama vücut kitle indeksi 29,6±7,5kg/m2 idi. Medyan takip süresi 16,8 aydı (IQR: 61,3-6,7). Rekonstrüksiyon endikasyonları şu şekilde sıralandı: travma sonrası yara (n=17); onkolojik rezeksiyon yarası (n=3); ve ciddi periferik damar hastalığına bağlı yara (n=1). Yaralar çoğunlukla ayak bileği/topuk posteriorundaydı (n=18); geri kalanlar ise ayak bileği ön kısmı (n=1); arka distal bacak (n=1); ve medial distal bacaktaydı (n=1). Alıcı bölgelerden ikisinde radyasyon tedavisi hikayesi mevcuttu. Serbest flepler arasında grasilis (n=10), latissimus dorsi (n=9), ALT (n=1) ve DIEP flep (n=1) yer alıyordu. Ortalama flep boyutu 232,2±150,5 cm2 idi. Tüm eksternal fiksatör destek ayakları çubuk yapılıydı. Ortalama fiksatör kullanım süresi 40 gün (IQR: 48-27,5) ve ortalama hastanede kalış süresi 12 gün (IQR: 19,5-9) idi. Fiksatörler çoğunlukla poliklinikte (n=13) çıkarıldı; bunu ameliyathane (n=7) ve servis odası (n=1) takip etti. On dokuz flep hayatta kaldı, iki flep ise intraarteriyel tromboz nedeniyle başarısız oldu. Bir flepte cerrahi debridman ve yara vakum tedavisi ile tedavi edilen açık bir yara gelişti. 1 (%4,8) olguda çivi yeri enfeksiyonu oluştu. Üç olguda kronik ağrı (n=1), internal implant enfeksiyonu (n=1) ve kanser (n=1) nedeniyle aylar sonra diz altı amputasyonu gerçekleştirildi.

**Sonuçlar:** Eksternal fiksatör destek ayakları, alt ekstremite posterioruna transfer edilen serbest fleplerin yükünü azaltma amacıyla güvenle kullanılabilir. Fiksatörler kolay flep takibine, flebin korunmasına, ekstremitenin güvenli bir şekilde eleve edilmesine ve optimal ayak bileği immobilizasyonuna olanak tanır.

**Background:** During the post-operative management of lower extremity free-flap reconstruction, elevation facilitates venous return and controls edema. Posterior splints are normally used to immobilize the extremity and prevent equinus deformity. However, when the defect is located posteriorly, the splint can be difficult to fit appropriately and, worse, cause pressure over the flap or its pedicle. External fixator kickstands can immobilize the ankle in an optimal position and allow free flap offload and easy monitoring without the compromise of perfusion during the post-operative course. In this study, we present our experience with the use of external fixator kickstands in patients following lower extremity free flap reconstruction.

**Methods:** We performed a retrospective review of patients who underwent reconstruction with free flap and placement of external fixator kickstands to prevent pressure on the flap at our institution between January 2009 and November 2020. Demographics, clinical characteristics and complications were recorded.

**Results:** Twenty patients with 21 free flaps were included. Mean age at the time of reconstruction was 44.8±19.4 years. Mean body mass index was 29.6±7.5kg/m2. Median follow-up time was 16.8 months (IQR: 61.3-6.7). Indications for reconstruction were as follows: post-traumatic wound (n=17); oncologic resection wound (n=3); and wound due to severe peripheral vascular disease (n=1). Wounds were mostly located at the posterior ankle/heel (n=18); and the remaining were at the anterior ankle (n=1); posterior distal leg (n=1); and medial distal leg (n=1). Two of the recipient sites had radiation therapy. Free flaps included gracilis (n=10), latissimus dorsi (n=9), ALT (n=1) and DIEP flap (n=1). Mean flap size was 232.2±150.5 cm2. All external fixator kickstands were bar constructs. Median duration of fixators was 40 days (IQR: 48-27.5) and median length of stay at the hospital was 12 days (IQR: 19.5-9). Fixators were mostly removed at the outpatient clinic (n=13); followed by operating room (n=7) and bed-site (n=1). Nineteen flaps survived whereas two flaps failed due to intra-arterial thrombosis. One flap had an open wound which was managed with surgical debridement and wound vacuum therapy. Pin-site infection occurred in 1 (4.8%) case. In 3 cases, below-knee amputation was performed months later due to chronic pain (n=1), internal-hardware infection (n=1) and cancer (n=1).

**Conclusions:** External fixator kickstands can safely be used for free flap offloading in patients with posterior lower extremity free flaps, severe comorbidities, impaired wound healing or irradiated recipient site. The fixator allows for easy flap monitoring, protection of the flap, safe elevation of the extremity, and optimal ankle immobilization.

**Anahtar Kelimeler:** eksternal fiksator, serbest flep, alt ekstremite

## SB-154

# Mastektomi Sonrası Prepektoral Meme Onarımında Yeni Jenerasyon Nano Yüzey İmplantların Kullanımı; Daha Az Daha İyidir

Burcu Çelet Özden[1], Gamze Aytaş Sevindik[2], Nilüfer Yıldırım[3], Cem Yılmaz[4], Abdullah İğci[3]

[1]*İstanbul Meme Kliniği, İstanbul*
[2]*Prof. Dr. Cemil Taşcıoğlu Şehir Hastanesi, Sağlık Bilimleri Üniversitesi, Plastik ve Rekonstrüktif Cerrahi Kliniği, İstanbul*
[3]*Vehbi Koç Vakfı Amerikan Hastanesi, Genel Cerrahi kliniği, İstanbul*
[4]*Senaturk senoloji akademisi, Genel cerrahi, İstanbul*

Mastektomi sonrasında direkt implant ile (DIO) prepektoral meme rekonstrüksiyonu son yıllarda giderek kullanımı yaygınlaşmakta olan bir rekonstrüksiyon yöntemidir. (1)

Yeni jenerasyon nano-yüzey implantların bazı avantajları bulunmaktadır. (3) İmplant kılıfının supersilikon yapılı yumuşak bir malzeme olması sayesinde mastektomi sonrası flep basısı minimal olmakta ve onarım sonuçları daha doğal ve yumuşak bir meme dokusuna imkân vermektedir. (2) İmplantın etrafında oluşan kapsül yapısı çok ince olduğundan kapsül kontraktürü oranları daha az meydana gelmektedir. Bu yöntemin dezavantaj olarak görülebilecek bir yönü ise, kapsül yapısı ince olduğundan implant malpozisyonu riski pürtüklü yüzey implantlara göre daha fazla olabilir. Öte yandan implant cebini sınırlandırmak üzere uygulanan biyolojik veya sentetik greft materyallerinin de erken dönem komplikasyonları arttırabildiği bilinmektedir. Bu malzemelerin onarım maliyetlerini ciddi ölçüde arttırması, ruhsat ve erişim kısıtlamaları, kullanım oranlarını azaltmaktadır. (1)

Bu çalışma ile mesh veya asesüler dermal matriks kullanımı olmaksızın meme koruyucu mastektomi sonrası nano yüzey implant ile prepektoral meme rekonstrüksiyonu yapılan 33 hastanın erken dönem komplikasyon oranlarını, kozmetik sonuçları ve hasta memnuniyetini değerlendirdiğimiz çalışmayı sunmayı amaçlamaktayız.

Bu çalışmada Eylül 2023- Ocak 2024 tarihleri arasında meme kanseri tanılı, meme koruyucu mastektomi sonrası nano yüzey implant ile prepektoral meme rekonstrüksiyonu yapılan 33 hastanın postoperatif takipleri yapılmıştır. Postoperatif 6. Aylarında hastaların memnuniyetinin değerlendirilmesi için bağımsız bir gözlemci tarafından BREASTQ skorlaması uygulanmıştır. Hastalar estetik başarı açısından işlem yapan cerrah tarafından puanlandırılmıştır.

Çalışmamıza toplam 33 vaka alınmış olup vakaların yaş ortalaması 46,3±8,9, BMI ortalaması 23,7 ±3,4'tür. Hastaların 5'i (%15) sigara kullanmaktaydı. Hastaların 2'sinin (%6) meme küçültücü cerrahi, 5'inin (%15) augmentasyon, 4'ününde (%12) meme koruyucu cerrahi öyküsü mevcuttu. Hastaların 23 tanesine (%69) çift taraflı mastektomi, 10 tanesi (%30) tek taraflı mastektomi yapıldı. Çıkaran mastektomi materyalinin ortalama piyes ağırlığı 318±146 gramdı. 8 hastanın (%24) aksiller lenf nodu işaretlemesi pozitifti. Hastaların 31'ine (%93) meme başı koruyucu mastektomi, 2'sine (%6) deri küçültücü mastektomi uygulandı. 14 hasta (%42) preoperatif kemoterapi, 2 hasta (%6) ameliyat öncesi radyoterapi almış olup 10 hasta (%30) ameliyat sonrası radyoterapi almıştır. Erken dönem komplikasyonlarda hiçbir hastada implant kaybı görülmedi. 1 (%3) hastada hematom görüldü, 1 (%3) hastada ise minör yara revizyonu gerekliliği doğdu. Seroma ve majör revizyon gerekliliği görülmedi. Geç dönem değerlendirilmesinde Baker sınıflamasına göre kapsül kontraktür derecesi 3 veya 4 olan hasta sayısı toplam 4 (%12) idi. Cerrah tarafından yapılan geç dönem kozmetolojik değerlendirmede 17 hasta (%51) mükemmel, 14 hasta (%42) iyi ve 2 (%6) hasta kabul edilebilir olarak değerlendirildi. Zayıf olarak değerlendirilen hasta yoktu.

BREASTQ ölçeği ile yapılan değerlendirmede hastaların psikososyal iyilik hali ölçeğinde ortalama eşdeğer rasch skoru 69±18, cinsel iyilik hali ölçeğinde ortalama eşdeğer rasch skoru 48±19, preoperatif meme memnuniyeti ölçeğinde ortalama eşdeğer rasch skoru 77±15, postoperatif meme memnuniyeti ölçeğinde ortalama eşdeğer rasch skoru 62±13, implant memnuniyeti ölçeğinde ortalama skoru 6.4±1.7, göğüs fiziksel iyilik hali ölçeğinde ortalama eşdeğer rasch skoru 38±18'dı.

Mastektomi sonrası nano yüzey implantlar ile aselüler dermal matriks kullanılmadan yapılan tek seanslı onarım tekniğimizin erken dönem komplikasyonlar açısından güvenilir olduğunu gördük. Kozmetik sonuçlar ve hasta memnuniyeti açısından değerlendiğinde yüksek maliyetli ve çok seanslı tekniklere alternatif olabileceğini düşünmekteyiz.

**Referanslar:**

(1) Plotsker, E. L., Graziano, F. D., Rubenstein, R. N., Haglich, K., Allen, R. J., Coriddi, M. R., Dayan, J. H., Poulton, R., McKernan, C., Mehrara, B. J., Matros, E., Disa, J. J., & Nelson, J. A. (2023). Early complications in prepectoral breast reconstructions with and without acellular dermal matrix: A preliminary analysis of outcomes. Plastic & Reconstructive Surgery, 153(4), 786–793. https://doi.org/10.1097/prs.0000000000010712

(2) di Pompeo, F. S., Firmani, G., Paolini, G., Amorosi, V., Briganti, F., & Sorotos, M. (2023). Immediate prepectoral breast reconstruction using an ADM with smooth round implants: A prospective observational cohort study. Journal of Plastic, Reconstructive & Aesthetic Surgery, 80, 56–65. https://doi.org/10.1016/j.bjps.2023.02.014

(3) Urban, C., González, E., Fornazari, A., Berman, G., Spautz, C., Kuroda, F., Furlan Anselmi, K., Rabinovich, I., Dória, M., Nissen, L., Schünemann, E., Sobreiro, B., & Lima, R. (2022). Prepectoral direct-to-implant breast reconstruction without placement of acellular dermal matrix or mesh after nipple-sparing mastectomy. Plastic & Reconstructive Surgery, 150(5), 973–983. https://doi.org/10.1097/prs.0000000000009618

**Anahtar Kelimeler:** Meme rekonstrüksiyonu, prepektoral, direkt implant, nano yüzey

# POSTER BİLDİRİLER

## PB-001

# Burun Subünitlerinde Sekonder İyileşme Sürecinin Değerlendirilmesi

Mohammed Seyam, Ceyhun Uzun, Emrah Kağan Yaşar, Murat Şahin Alagöz

*Kocaeli Üniversitesi Tıp Fakültesi Hastanesi, Plastik, Rekonstrüktif ve Estetik Cerrahi Anabilim Dalı, Kocaeli*

**Amaç:** Bu çalışmanın amacı, burun subünitlerindeki sekonder iyileşme sürecini değerlendirmek ve bu iyileşme sürecinin hızını, şeklini, avantajlarını ve dezavantajlarını karşılaştırmaktır.

**Materyal ve Metod:** Burunda sekonder iyileşmeye bırakılan defektler retrosepektif olarak tarandı. Hastların, cinsiyeti, yaşı, lezyon yeri, etiyolojisi ve defekt boyutu incelendi. Burnun subünitlerindeki defektlerin epitelizasyon süresi, komplikasyonları ve skar değerlendirilmesi karşılaştırldı. Ayrıca, hastaların skar iyileşme sonuçları 3. ay, 6. ay ve 1. Yılda karşılaştırıldı. Hastaların takip süresi 12 aydır.

**Bulgular:** 2021-2024 yılları arasında kliniğimize başvuran ve burunlarında farklı etiyolojilere bağlı defekti olan 31 hasta değerlendirildi. Hastaların 19'u erkek, 12'si kadındı ve yaş ortalaması 61 idi. Eksizyon sonrası değerlendirilen defektlerin boyutları 7x6 mm ile 35x25mm arasında değişmekteydi. İncelenen 31 hastada eksizyon sonrası zeminde periost ve perikondrium korundu. Hastalar postoperatif erken dönemde gün aşırı kontrole çağırıldı. Hastaların %80'i skar memnuniyetini iyi, %15'i orta, %5'i kötü olarak değerlendirdi. Alar bölgede defekti ikincil iyileşmeye bırakılan 12 hastanın 4'ünde alar retraksiyon gelişti. Defekt boyutu 1.5x1 cm'den büyük olan ve alar rime 0.5 cm'den daha yakın olan hastalarda retraksiyon riski arttı.Tüm hastalara masaj önerildi. 31 hastada enfeksiyon veya aşırı skarlaşma gibi komplikasyonlar gözlemlenmedi. Defekt lokalizasyonları; 6 tip, 12 alar, 6 dorsum ve 7 lateral bölge şeklinde dağılım gösterdi.

**Sonuç:** Burun sekonder iyileşme sürecinde epitelizasyon süreleri lokalizasyon veya defekt boyutuna bağlı olarak 2-7 hafta arasında değişiklik gösterebilir. Alar bölgede defekt alanı 15 mm2'den büyük ise, defekt alar rime 5mm'den yakın ise sekonder iyileşme seçeneğini uzaklaştırmaktadır. Dorsum ve tip bölgelerinde diğer burun subünitelere göre skarın daha kısa sürede ve daha iyi iyileştiği gözlemlendi. Burnun tüm subünitlerinde sekonder iyileşmnin uygun bir rekonstrüktif seçenek olması ile birlikte alar bölge defektlerinde retraksiyon riskinden dolayı belirli boyuttan büyük defeklerde uygun olmadığı görüldü. Alar bölgedeki defektler için masaj önerilerine uyum sağlayan tüm hastalarda retraksiyon gelişmediği görüldü. Lateral subünitteki defektlerin iyileşmesi, mimik kas hareketlerinden olumsuz etkilendiği gözlemlendi.

**Tartışma:** Burun bölgesi, yüz mozaiğinde kilit bir konuma sahiptir ve rekonstrüksiyonu hem işlevsel hem de estetik kaygılar nedeniyle zorlaştırmaktadır. Genellikle ileri yaş hastalarda estetik kaygıların az olduğu gözlemlenmiş ve bu hastaların sekonder iyileşmeye daha uygun olduğu düşünülmüştür. Çalışmamız, sekonder iyileşmenin uygun hasta gruplarında etkili bir rekonstrüksiyon yöntemi olabileceğini göstermektedir. Literatürde tanımlanan potansiyel komplikasyonlara rağmen, çalışmamızda bu tür olumsuzluklara rastlanmamıştır. Bu rekonstrüksiyon yönteminin daha iyi anlaşılabilmesi için flep ve deri grefti gibi diğer rekonstrüksiyon seçenekleriyle ek karşılaştırma çalışmalarına ihtiyaç vardır.

**Anahtar Kelimeler:** Alar, Burun subünitleri, Dorsum, Sekonder iyileşme, Tip

*Olgu sunumu*

*1: Preop, 2: Perop, 3: Postop*

*Burun subünitlerinin karşılaştırılması*

| Özellik | Tip | Alar | Dorsum | Lateral |
|---|---|---|---|---|
| Hasta Sayısı | 8 | 12 | 6 | 7 |
| Yaş Ortalaması | 65 | 61 | 63 | 62 |
| Cinsiyet Dağılımı (Erkek/Kadın) | 5/3 | 7/5 | 4/2 | 3/4 |
| Etiyoloji | Benign& Neoplazi | Benign& Neoplazi | Benign& Neoplazi | Benign& Neoplazi |
| Defekt Boyutu (mm) | 7x6-12x10 | 12x10-35x25 | 7x6-11x8 | 15x12-18x14 |
| Epitelizasyon süresi (Hafta) | 2-4 | 4-7 | 2-3 | 5 |
| Komplikasyon | Yok | Alar retraksiyon (4) | Yok | yok |
| Skar memnuniyeti | İyi (8) | İyi (6), Orta (3), Kötü (3) | İyi (6) | İyi (7) |

## PB-002

# Baş-Boyun Rekonstrüksiyonunda Serbest Anterolateral Uyluk Flebi ve Radial Ön Kol Serbest Flebi Kullanımı: komplikasyon ve estetik sonuç karşılaştırılması

Tuğçe Ata, Özenç Devrim Polat,
Ahmet Şamil Güvel, Hasan Murat Ergani,
Ramazan Erkin Ünlü

*Ankara Bilkent Şehir Hastanesi*

**Giriş:** Baş ve boyun bölgesindeki yumuşak doku defektlerinin rekonstrüksiyonunda hastanın estetik beklentileri ve fonksiyonellik önemlidir.Serbest vaskülarize doku transferi özellikle geniş defektlerin kapatılmasında güvenilirlik, estetik ve fonksiyonel sonuç açısından oldukça başarılıdır.Anterolateral uyluk flebi (ALT) ve Radial ön kol flebi baş boyun rekonstrüksiyonunda sıklıkla kullanılan fleplerdir.

Yapmış olduğumuz çalışmada baş-boyun bölgesi defekti olan hastalaramızda kullandığımız bu iki serbest flep tekniğini komplikasyon ve estetik sonuç açıdan karşılaştırdık.

**Metot:** Bilkent Şehir Hastanesi Plastik Rekonstrüktif ve Estetik Cerrahi kliniğinde Ocak 2023 ve Temmuz 2024 tarihleri arasında baş boyun bölgesindeki geniş defektlerine yönelik anterolateral uyluk flebi ile rekonstrüksiyon sağladığımız 3 ve radial önkol flebi ile rekonstrüksiyon sağladığımız 3 hasta üzerinde çalışma yapıldı.Hastalar yaş, cinsiyet,etyoloji, alıcı damar, postop hastane yatışı, ek operasyon ihtiyacı, operasyon süresi, komplikasyon (hematom, seroma, fail),estetik tatmin açısından değerlendirildi.

**Bulgular:** 6 hasta çalışmaya dahil edildi. Hastaların 3'ü(%50) erkek 3'ü(%50) kadındı. Yaş ortalamaları 42'di (20-80). Etyoloji; 2 hastada(%50) yassı hücreli kanser, bir hastada (%10) fibrosarkom, 3 ateşli silah yaralanmasıydı. Radial ön kol flebi tercih edilen hastalarda komplikasyon olarak;bir hastada parsiyel nekroz, bir hastada seroma bir hastada donör alan graft lizisi görüldü.ALT flebi tercih edilen hastalarda komplikasyon olarak; bir hastada seroma, bir hastada hematom gelişti.

**Tartışma ve Sonuç:** Serbest Anterolateral Uyluk Flebi genellikle daha büyük doku transferi sağlayabilirken,uzun pediküllü olması avantajıyken anatomik varyasyonun görülebilmesi ve donör sahanın kapatılmasında deri grefti ihtiyacı olması dezavantajlarıdır.

Radial Ön Kol Serbest Flebi daha ince yapıya sahip olması ve genellikle daha kolay şekillendirilebilir olması nedeniyle estetik sonuçlar ve intraoral rekonstrüksiyon açısından avantaj sağlayabilir. Radial arter gibi kolun önemli bir arterin kullanılması ve serbest anterolateral uyluk flebinde de olduğu gibi donör sahanın kapatılmasında deri grefti ihtiyacı olması dezavantajları arasında sayılabilir.

Sonuç olarak her iki flepte baş-boyun rekonstrükisyonunda güvenle kullanılabilir.Hangi flep türünün kullanılacağına karar vermeden önce cerrahın detaylı bir değerlendirme yapması ve hasta ile beklentilerini net bir şekilde paylaşması önemlidir. En uygun serbest doku nakli seçeneğine karar verirken hem fonksiyonel hem de estetik sonuçlar üzerinde düşünmek önemlidir.

**Anahtar Kelimeler:** anterolateral uyluk flebi, baş ve boyun, flep, radial ön kol, rekonstrüksiyon

*Vaka 1- Vaka 2*

*Bulgular*

| HASTA | FLEP | CİNSİYET | YAŞ | ETİYOLOJİ | KOMPLİKASYON |
|---|---|---|---|---|---|
| 1 | Anterolateral uyluk flebi | Erkek | 48 | Yassı Hücreli Kanser | Seroma |
| 2 | Anterolateral uyluk flebi | Erkek | 32 | ASY | Parsiyel Nekroz |
| 3 | Anterolateral uyluk flebi | Erkek | 28 | Fibrosarkom | Greft Lizisi |
| 4 | Radial ön kol flebi | Kadın | 60 | ASY | Seroma |
| 5 | Radial ön kol flebi | Erkek | 54 | Yassı Hücreli Kanser | Hematom |
| 6 | Radial ön kol flebi | Kadın | 49 | ASY | - |

## PB-003
## Burun Tip Rekonstrüksiyon Seçenekleri

Fatih Berk Ateşşahin, Mustafa Yılmaz,
Tahir Babahan, Ahmet Özdemir, Alkan Çetin

*Dokuz Eylül Üniversitesi, Plastik, Rekonstrüktif ve Estetik Cerrahi Anabilim Dalı, İzmir*

Giriş: Nazal tip, kompleks anatomisi, yüzdeki projeksiyonu itibarı ile yüzün estetik harmonisinde benzersiz bir konuma sahiptir. Nazal tip rekonstrüksiyonunda defektin etiyolojisi çok çeşitli olmakla beraber nazal tip defektlerinin büyük çoğunluğunu malignite ve travma başlıklarında ele alabiliriz. Nazal tip rekonstrüksiyonunda çok çeşitli spesifik teknik tanımlanmıştır. Rekonstrüksiyonda temel olarak göz önüne alınması gerekenler defektin lokalizasyonu, kıkırdak çatısı durumu ve cilt yapısıdır.

Bu çalışmada 2004-2024 tarihleri arasında 57 hastada yapılan nazal tip defekti rekonstrüksiyonunun lokalizasyonları, etiyolojisi, onarım teknikleri, revizyon ihtiyaçları konusunda tecrübelerimizi paylaşmaktayız.

Materyal-Metod: Defektin etyolojisi, lokalizasyonu, hastanın yaş, sosyal durumu ve beklentilerine bağlı olarak rekonstrüksiyon seçenekleri değişmekle beraber temel amaç solunum zorluğu yaratmayacak şekilde normal nazal projeksiyona yakın kıkırdak çatısı ile beraber cilt örtüsünü sağlamak, kabul edilebilir bir estetik görünüm elde etmektir. 2004-2024 yıllarında 57 hastada kazanılmış parsiyel nazal tip defektlerinin rekonstrüksiyonuna yönelik olarak hastaları yaş, komorbidite, maruziyet (güneş ışığı, immunsupresan), primer patoloji, KT/RT öyküsü, sigara kullanımı, onarım tekniği, revizyon ihtiyacı ve teknik verilerini sunmaktayız.

Bulgular: 57 hasta (23 kadın 34 erkek) üzerinde yapılan çalışmada defekt etyolojisinde 28 hastada bazal hücreli karsinom, 8 hastada skuamöz hücreli karsinom, 7 hastada travma, 6 hastada tanısı olmayan tümöral lezyon ve birer adet olmak üzere arteriovenöz malformasyon, hemanjiyom, konjenital deformite, nazal anjiosentrik T hücreli lenfoma, merkel hücreli karsinom, fibröz papül, yanık skarı, Bowen hastalığı saptandı. Onarım methodları açısından incelendiğinde her bir hastada kendine özgü onarım tekniklerinden birinin veya birkaçının kombinasyon halinde kullanıldığı görüldü. Bu bağlamda 33 hastada flep ile onarım uygulandı. Tercih edilen flep tekniklerinde limberg flebi, banner flep, nazolabial flep, alın flebi, bilobe flep veya ada flebi saptandı. 8 hastada kıkırdak grefti ile onarım uygulandı. Greft donör alanlarının nazal kartilajlar, helikal kartilaj veya kostakondral kartilaj olduğu görüldü. 14 hastada deri defektlerinin onarımı için postaurikular veya supraklavikular tam kalınlıkta deri grefti alınarak rekonstrüksiyonda kullanıldığı görüldü. 57 hastalık incelememizde 20 hastada revizyon cerrahisi ihtiyacı doğduğu tespit edildi.

Tartışma: Nazal tip rekonstrüksiyonlarının büyük bir kısmı malignite cerrahisi sonrası gelişse de rekonstrüksiyon seçenekleri etiyolojiden kısmen bağımsızdır. Kıkırdak yapılarının eksizyonu durumuna göre kıkırdak grefti gerekliliği ve cilt defektlerinin giderilmesi adına flep/greft seçenekleri defekt lokalizasyonu, hastanın cilt yapısı ve olası komplikasyonlar göz önünde bulundurularak değerlendirilmelidir. Hasta popülasyonu, defekt lokalizasyonlarını ve onarım tekniklerinin kullanım yaygınlığını anlamak adına veriler ortaya konmuştur.

**Anahtar Kelimeler:** Burun rekonstrüksiyonu, edinilmiş deformite, tip rekonstrüksiyonu

*Resim 1*

*nazal tipte insizyonel biyopsisi BCC tanılı hastanın preop(A) tarafımızca eksizyon ve alın flebi ile defekt onarımı 1. seans operasyonu sonrası postop 20. Gündeki görünümü(B) alın flebi 2. Seans sonrası postop 3. ay(C)*

## PB-004
## Mandibulektomi Sonrası Çoklu Rekonstrüksiyon Uygulanan Ağız İçi Nüks Scc Tanılı Hastada Alternatif Mandibula Rekonstrüksiyonu: Dcıa Osteomiyokütan Flep İle Onarım

Ramazan Furkan Akman, Özlenen Özkan,
Ali Emre Korkut, Abdülhadi Özsüren,
Mustafa Fırat Genç, Ömer Özkan

*Akdeniz Üniversitesi Tıp Fakültesi, Plastik, Rekonstrüktif ve Estetik Cerrahi Ana Bilim Dalı, Antalya*

**Giriş:** Skuamöz hücreli baş boyun kanserleri dünyada sık görülen kanserlerin başında gelmektedir. Başvuruda olguların üçte ikisi ileri evrededir. Lokal ileri evre hastalıkta tedavi sonrası ortalama iki yıl içerisinde %50-60 oranında lokal nüks ve %20-30 oranında uzak metastaz gözlenir. Ağız içi skuamöz hücreli karsinom, çeşitli klinik sunumlara sahip yaygın bir ağız karsinomudur. Ağız boşluğundaki tüm malign lezyonların %90'ından fazlasını oluşturur. Mandibular bölgede yer alan skuamöz hücreli karsinomun, diğer tüm oral karsinomlarla karşılaştırıldığında en yüksek mortaliteye sahip olduğu izlenmiştir. Baş boyun kanserlerinde standart tedavi cerrahi ve/veya radyoterapi olup, tedavi modalitesinin seçimi tümörün lokalizasyonuna, evresine, operabilitesine ve hekimin klinik deneyime bağlı olarak değişebilir. Bölgesel lenf nodu tutulumu olmayan erken evre tümörlerde cerrahi veya RT tek başına kullanılabilir, tümörün anatomik yerleşimi ile yayılımının cerrahi girişimi kısıtladığı durumlarda ise eş zamanlı kemoradyoterapi en uygun seçenek olarak görülür.

Cerrahi alana ulaşımın ve oluşan defektin rekonstrüksiyonunun zorluğu hastaların çoğunlukla inoperabl olarak değerlendirilmesine sebebiyet verir. Özellikle ağız tabanı ve mandibula bölgesinden SCC nedeni ile majör eksizyon sonrası serbest flep ile onarım öyküsü olup lokal nüks ile başvuran hastaların tedavi yöntemleri oldukça zor ve çoğunlukla inoperabl olarak değerlendirilse de hastaların alternatif flep cerrahileri ile reopere olmaları klinik deneyimi yüksek ehil ellerde mümkün olabilmektedir.

**Olgu:** Ağız tabanı SCC nedeniyle dış merkezde kitle eksizyonu, parsiyel mandibulektomi, 2 kez serbest fibula flep ile mandibula onarımı ve pediküllü sol kostalı pektoral flep, sağ deltopektoral flep ve iliak kemik greft ile defekt onarımı op öyküsü olan 34 yaş erkek hasta; nüks SCC nedeniyle tarafımıza başvuruyor. Hastanın çekilen MR görüntülemesinde sağ mandibula rezidü korpus medialinden retromolar trigona uzanan 3 cm çaplı şüpheli kitle saptanması üzerine hasta, eksizyon planıyla operasyona alındı. Şüpheli mandibula segmenti, motor testere yardımıyla kitle dahil edilecek şekilde en-blok eksize edildi. Dil anterioru, frenulum hizasından pektoral flebin cilt adası ile kesişim yerinde ağız tabanından eleve edildi ve dil inferioru pektoral flep cilt adasını 2 cm dahil edecek şekilde enblok parsiyel eksize edildi. Operasyonda frozen materyali gönderildi ve benign olarak sonuçlandı. Ağız tabanı anterior ve sağ tarafta oluşan yaklaşık 4*3 cm boyutundaki defekt her iki bukkal mukozadan eleve edilen 3 adet 2*2 cm boyutundaki mukozal flep ile onarıldı. Daha sonra ana patoloji spesimeninde yeterli temiz cerrahi sınırlar izlenmediğinden sınır genişletme ve iliyak krest DCIA osteomiyokutanöz serbest flep planlandı. Ağız tabanı mandibulanın her iki kondili hizasına kadar boyun superolaterallerinden yapılan diseksiyonlarla eksplore edildi. Yapılan diseksiyon sırasında sağ mandibula yanı, sağ boyun seviye 2'den seviye 5'e uzanan şüpheli lenf nodları, sol ve sağ mandibula ramusları, sol dil arkası, dil anteriorda genişliği 1 cm olacak şekilde distalden rezeke edilerek sınır genişletme cerrahisine başlandı. Eksizyon sınırları sağ tonsil lojundan başlanarak dilin anterior 1 cm segmenti dahil edilerek solda mandibula kondilinin rezeksiyonu sonrasında mastoid processe uzanıldı. Rezeksiyon sırasında sol SCM kası orta hatta yaklaşık 3 cm segmenti eksizyona dahil edildi. Frozen materyallerinin malign olarak değerlendirilmesi üzerine sol ve sağ mandibula iç sınırları hizası yumuşak doku, sol mandibula ön hizasında bulunan yumuşak doku ve sol mandibula kondili de dahil edilerek eksizyon sınırları genişletildi. Takiben eksplore edilen sağ lingual arter ve seçilen juguler ven dallarından biri alıcı damar olarak hazırlandı. Sınırları sağda mandibula ramusu, solda mastoid procces arasındaki kemik gap ve oral iç mukozada dil tabanı, bilateral iç bukkal mukoza ve her iki lateralde boyun cildi anterioruna da uzanım gösteren yaklaşık 20*15 cm boyutundaki cilt defektinin onarılması amacıyla sağ taraflı kemikli iliac krest DCIA serbest flep planlandı. Planlanan flep; uygun diseksiyonlar sonrası distalden muskulokutan planda eleve edilmeye başlandı. Eksternal oblik kas myotomisi sonrası ulaşılan iliac krest'ten, motor testere yardımıyla yaklaşık 10*3 cm lik kemik doku da flebe dahil edildi. Takiben diseksiyonlar pedikül bazı yönünde ilerletilerek derin sirkumfleks iliac arter ve konkomitan veni görüldü. Takiben hazırlanan DCIA flep, cilt adası ağız tabanını döşeyecek şekilde orta hatta dile ve laterallerde her iki lateralde eleve edilen bukkal mukozal fleplere inset edildi. Takiben oluşan kemik gapin onarılması amacıyla flebe dahil edilen 10*3 cm boyutundaki kemik dokusuna proksimalden 1 cm üçgen şeklinde çıkartılarak ramus hizasına oturtuldu. Takiben DCIA flebin kemik dokusu sağ mandibula ramusuna plak ve vidalarla fikse edildi. Boyun sol inferolateralindeki 5*4 cm'lik üçgen şeklindeki defekt öncesinde eleve edilen ciltadalı pektoral flebin insetiyle onarıldı. Ardından boyun anteriorundaki mevcut 15*10cm boyutundaki defekt, DCIA flebin iliak kas dokusu superiorda flebin cilt adasına, inferiorda ise boyun cilt flebinin superioruna ve her iki lateralde ise boyun cilt fleplerinin medialine ve ağız köşelerine inset edilmesi ile onarıldı. Ardından boyun anteriordaki yaklaşık 15*10 cm lik DCIA flebe ait kas dokusuna, sağ uyluktan STSG inset edildi. Takiben DCIA flep arter perforatörü ve konkomitan venin; sağ taraflı lingual artere end to end ve internal juguler venin dalına end to end olacak şekilde 8,0 ethilon yardımıyla anastomozları yapıldı.

**Tartışma:** Ağız tabanı SCC nedeniyle çoklu operasyon öyküsü olan hastalarda lokal nüks varlığında, tıbbi onkolojik tedavi öncesi cerrahi negatif sınırlara ulaşmak için tekrardan rezidü kitlenin agresif eksizyonu düşünülebilir. Mandibula rekonstrüksiyonu için her iki fibula, 4.costa, sağ iliac crest, sol pektoral kası kullanılan ve ağız içi nüks SCC ile başvuran bu hastada agresif eksizyon sonrası serbest DCİA osteomiyokutan flep kullanılmıştır. Agresif seyirli ve lokal nüks ile başvuran hastada cerrahi sınırları geniş tutarak R0 rezeksiyonu sağlandıktan sonra oluşan defekt için osteomiyokutan flep ile onarım optimal anatomik uyumu sağlayacaktır. Çoklu rekonstrüksiyon öyküsünün varlığı hastayı sadece cerrahi dışı tedaviye yönlendirmemelidir. Hızlı lokal nüks sıklıkla görülebilmekte olup tedaviye bağlı morbiditeyi en aza indirmek ve optimal hastalık yönetimini sağlamak için denge gözetilmelidir.

**Sonuç:** Yüksek lokal nüks oranları bu hastaların yönetimi için zorluk teşkil etmektedir. Bu vaka, multidisipliner yaklaşımın gerekliliğini vurgulayarak klinik ve cerrahi kararların karmaşıklığını vurgulamaktadır. Bu vakada onkolojik temizliğin sağlanmasında ve estetik-fonksiyonel sekellerin en aza indirilmesinde geniş eksizyonun önemli rolünün altı çizilmektedir. Rekonstrüksiyon teknikleri bu zorlukların üstesinden gelmede hayati bir rol oynamaktadır.

**Anahtar Kelimeler:** DCIA serbest flep, iliak krest serbest flep, oral SCC, osteomiyokütan flep, nüks SCC

*DCIA osteomiyokütan flep*

**A:** Preoperatif görünüm;
**B:** İntraoperatif görünüm;
**C:** DCIA donör saha; **D, E:** DCIA Flep;
**F:** Postoperatif görünüm

## PB-005

## Ağız İçindeki Maksiller Bölge Defektlerinde FAMM Flep kullanımı

Mohammed Seyam, Ferhat Kızılay, Ceyhun Uzun, Emrah Kağan Yaşar, Murat Şahin Alagöz

*Kocaeli Üniversitesi Tıp Fakültesi Hastanesi, Plastik, Rekonstrüktif ve Estetik Cerrahi Anabilim Dalı, Kocaeli*

**Amaç:** Bu çalışmanın amacı, ağız içi maksiller bölge defektlerinde fasiyal arter musculomucosal (FAMM) flep kullanımını değerlendirmektir.

**Giriş:** FAMM flebi, özellikle oral kavite defektlerinde kullanımı artan bir lokal flep yöntemidir. Bu flep, ağız tabanının rekonstrüksiyonunda, alveolar yarık cerrahisinde ve dil kusuru onarımında kullanılır. Damak ve alveolar bölge gibi maksiller bölgelerdeki defektler, fonksiyonel soruınlar yaratabilir. Bu defektler genellikle travma, tümör rezeksiyonu ve konjenital anomaliler nedeniyle ortaya çıkar. FAMM flebi, bukkal mukoza, submukoza, buccinator kası ve orbicularis oris kasının yüzeysel tabakasını içeren bir ağız içi yanak flebidir.

**Materyal ve Metod:** Daha önce ağız defekti için opere edilip FAMM flebi kullanılan hastalar retrospektif olarak tarandı. Hastaların yaşı, cinsiyeti, defektin yeri ve sebebi, defektin boyutu, flebin kaldırılış şekli, flebin boyutu ve donör sahadaki gelişen komplikasyonlar araştırıldı. Hastaların ortalama takip süresi 12 aydı.

**Cerrahi Teknik:** Maksiller bölgedeki mukozal defektler için tüm hastalarda retrograd olarak superior bazlı FAMM flebi kullanıldı. Defekt boyutu ölçüldü ve flep disseke edilerek pedikül retrograd süperior bazlı olarak ayrıldı. Flebin rotasyon arkı belirlenip uygun şekilde defekte adapte edildi. Donör saha primer şekilde kapatıldı.

**Bulgular:** Maksiller bölge defektlerin rekonstrüksiyonu için, 2021-2024 yılları arasında kliniğimize başvuran 5 hasta değerlendirildi. 5 hastamızda FAMM flebi kullanıldı. Hastaların preoperatif süreçte şikayetleri tespit edildi ve uygun endikasyon konuldu. Hastaların postoperatif süreçte gün aşırı kontrolü yapıldı. 5 hastanın tamamında flep veya dönor sahada detaşman, kısmi veya tam nekroz gözlemlenmedi. Bir hastada enfeksiyon geliştiği görüldü. 3. ay, 6. ay ve 1. yılda geç postoperatif takipleri gerçekleştirildi.

**Tartışma ve Sonuç:** Ağız içi maksiller defektlerinde farklı rekonstrüksiyon seçenekleri mevcuttur. Küçük damak fistül onarımında Dil flebi, bukkal yağ yastığı flebi ve FAMM flebi gibi lokal flepler tercih edilir. Fistül boyutu büyük ise free flep seçenekleri değerlendirilir. Lokal interpolasyon dil flebi 2 aşamalı uygulanması bir dezavantajdır. Büyük defektlerde bukkal yağ yastığı flebinin bilateral kullanılmalıdır. FAMM flebi, ağız içi maksiller defektlerin rekonstrüksiyonunda etkili bir yöntemdir. Önceki çalışmalar yüz rekonstrüksiyonları için FAMM fleplerinin kullanımını tartışmıştır. Bununla birlikte, Çalışmamızda daha sepisifik olarak maksiller bölge defektlerinde FAMM flep kullanımı araştırıldı.

**Anahtar Kelimeler:** FAMM flebi, Maksiller defekt, Fistül, Bukkal

*Olgu Sunumu*

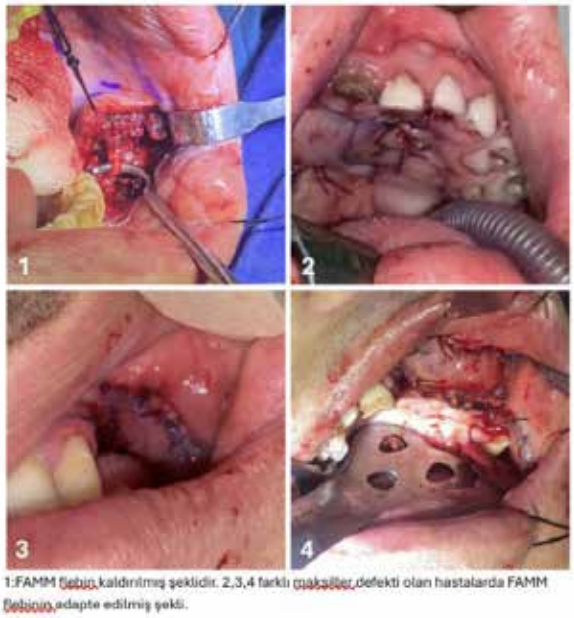


*1:FAMM flebin kaldırılmış şeklidir. 2,3,4 farklı maksiller defekti olan hastalarda FAMM flebinin adapte edilmiş şekli.*

## PB-006

## Kondil Komşuluğundaki Mandibula Kırıklarında Non-İnvaziv Bir Yaklaşım: Lateral Pterigoid Kasa Ultrason Rehberliğinde Botulinum Toksin Enjeksiyonu

Şahin Atakan Bayır, Alp Öksüz, Abdullah Karapınar, Oğuzhan Temiz, Bora Burakhan Çetin, Yağız İsmail Alagöz, Murat İğde

*Gülhane Eğitim ve Araştırma Hastanesi, Plastik, Rekonstrüktif ve Estetik Cerrahi Kliniği, Ankara*

**Giriş:** Kondil ve subkondil seviyelerdeki mandibular fraktürlerde klasik fiksasyon teknikleri ile onarım fonksiyonel kayıplara yol açmaktadır. Lateral pterigoid kas mandibulanın horizontal hareketlerinde önemli bir rol oynar. (Lateral- protrüzal-depresyon). Lateral pterigoid kas, m. digastricus venter anterior ve m. mylohyoideus yardımıyla mandibulayı aşağı indirir ve ağzı açar. Lateral pterigoid kasa yapılan non-invaziv müdahaleler klasik fiksasyon yöntemleri ile fonksiyonel kayıplara yol açabilecek tekniklere güncel bir alternatif sunmaktadır. Bu bildiride subkondiler seviyede mandibula fraktürü olan hasta serisinin diğer mandibula bölümlerindeki fraktürlerin klasik fiksasyon yöntemleri ile onarımını takiben lateral pterigoid kasa ultrason rehberliğinde yapılan onabotulinum toksin tip-A uygulamasının operasyon sonrası fonksiyonelliğini ve başarısını raporluyoruz.

**Anatomi:** Lateral pterigoid kas iki başlıdır. Superior baş temporomandibular eklem kapsülüne ve eklem diskine yapışır. İnferior baş mandibula boynunda fovea pterygoidea ve subkondiler seviyeye yapışır. İnnervasyonu Mandibular sinir tarafından gerçekleştirilir (V3). Kas superiordan A.sphenopalatina ile komşudur. İnferiorunda Mandibular sinir bulunur. Anterior komşuluğunda Maksiller arter pterigoid pleksus bulunur. Posteriorunda parotis bezi

konumlanır. Kasın lateralinde M.massetericus ve bukkal yağ yastıkçıkları bulunur.

Bölgenin anatomisini anlamak cerrahi müdahaleler ve non-invazif girişimlerin uygulanmasında kritik öneme sahiptir.

**Vaka Serisi Sunumu:** Bu raporda Haziran 2024-Temmuz 2024 tarihlerinde araç içi trafik kazası ve araç dışı trafik kazası geçiren mandibula fraktürlü 4 hasta çalışmaya dahil edildi. Çalışmaya dahil edilen hasta popülasyonu 2 kadın ve 2 erkek hastadan oluşmaktadır. Bütün hastalar aynı merkezde bir operatör tarafından değerlendirildi. Dışlama kriteri olarak subkondiler fraktüre sahip olmama kullanıldı. Raporda değerlendirilen hastaların ortalama yaşı 34.25 olarak hesaplandı. Raporlanan hastalardan birisinde sol mandibular gövdede deplase fraktür ve sağ subkondiler fraktür mevcuttu. Mandibular corpus deplase fraktürün onarımını ve maksillomandibular fiksasyonu takiben ultrason rehberliğinde intraoral erişim yoluyla lateral pterigoid kasa onabotulinum toksin-A enjeksiyonu yapıldı. Diğer bir hastada sol mandibular angulus fraktürüne intermaksiller fiksasyon yapılmasını takiben sağ subkondiler fraktüre yönelik ultrason rehberliğinde intraoral erişim yoluyla lateral pterigoid kasa onabotulinum toksin-A enjeksiyonu yapıldı. İki hastada izole sağ subkondiler fraktüre yönelik ultrason rehberliğinde intraoral erişim yoluyla lateral pterigoid kasa onabotulinum toksin-A enjeksiyonu yapıldı. İşlem sonrası toksin enjeksiyonunun pik etkisinin başlaması ile beraber hastalar ortognatik ve yüzün dental anatomisi olmak üzere değerlendirildi. İşlem sonrası dört hastada trismus saptanmadı, oklüzyon Angle-Class 1 olarak değerlendirildi. Dört hastanın da işlemini takiben herhangi bir komplikasyon gelişmedi.

**Tartışma:** Mandibula fraktürleri yüksek ve düşük enerjili travmalarla ortaya çıkabilen, simetrik anatomisi ve basit fizik kurallarıyla (kuvvet yönü ve şiddet) multiple kırıkların oluşabildiği, dinamik anatomisiyle statik fiksasyonların her zaman mümkün olmadığı zorlayıcı bir patoloji oluşturmaktadır. Subkondiler fraktürlerin güncel literatürde tedavi seçenekleri arasında maksillomandibular fiksasyon, açık redüksiyon internal fiksasyon ve kapalı redüksiyon gibi teknikler yer almaktadır. Bu bildiri mevcut literatüre alternatif olarak ultrason eşliğinde lateral pterigoid kasın onabotulinum toksin-A ile blokajının başarısını ortaya koymaktadır. Lateral pterigoid kasa onabotulinum toksin-A enjeksiyonun, bölgenin zorlayıcı nörovasküler ve musküler anatomisi nedeniyle ultrason rehberliğinde güvenle yapılması major ve minör komplikasyon riskini en aza indirmektedir.

**Referanslar**

Rodríguez-Gimillo P, Valverde-Navarro A, Margaix-Muñoz M, Poveda-Roda R, Delgado-Navarro C, Puig-Bernabeu J. Lateral pterygoid muscle ultrasound-guided injection: A technical note. J Stomatol Oral Maxillofac Surg. Published online June 30, 2023.

**Anahtar Kelimeler:** botulinum toksin, mandibula, lateral pterygoid

*Enjeksiyon tekniği*

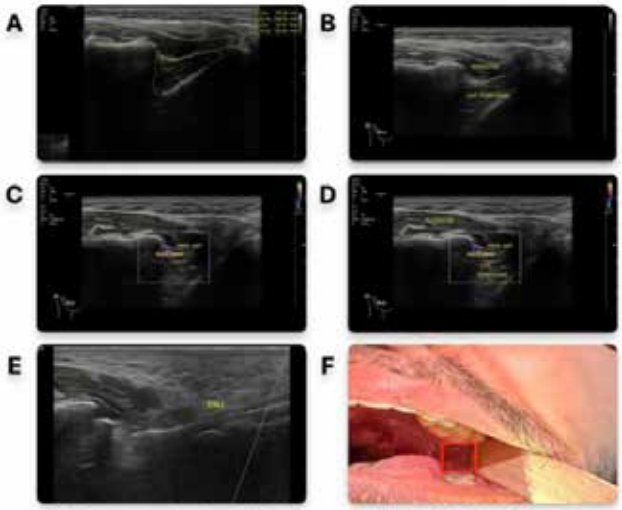


Şekil A-B : Masseter ve lateral pterigoid kasların ve sınırlarının ultrason görüntüsü Şekil C-D : Masseter ve lateral pterogiod kas arasında konumlanmış Maksiller arter ve ven yapıları Şekil E: Lateral pterigoid kasa ulaştırılmış enjektör ucu Şekil F : Intraoral yaklaşımda invazyon bölgesi, Retromolar trigon

## PB-007

## Skalpte Dev Yuvarlak Hücreli Sarkom: Olgu Sunumu

Haydar Perdeci[1], Ragıp Ruhat Balık[1], Abdullah Yavuz[1], Deniz Arjen Baran[1], Fatma Kilvan[1], Dilara Soykan[1], Muhammed Mustafa Demirok[1], Cem Yılmaz[1], Pakize Pelin Üzbe[1], Ayşe Selin Üzbe[1], Fatma Yılmazer[2], Merdan Serin[1]

*[1]Medeniyet Üniversitesi Tıp Fakültesi Plastik, Rekonstrüktif ve Estetik Cerrahi Ana Bilim Dalı, İstanbul*
*[2]Medeniyet Üniversitesi Tıp Fakültesi Tıbbi Patoloji Ana Bilim Dalı, İstanbul*

**Giriş:** Yumuşak doku sarkomları insanda nadir tanı alan tümörlerdir. Yine nadir olarak skalpte görülürler. Tersine, benign yumuşak doku tümörleri kist, lipom vb. skalpte oldukça sık görülür. Benign tümör olarak sınıflanan bazı kitleler lokal agresif seyir gösterebilir. Bu olgu sunumunda oksipital bölgesindeki dev tümöral kitleye yuvarlak hücreli sarkom tanısı histopatolojik olarak konan hastamızın tanı ve tedavi sürecini anlatmayı amaçladık.

**Olgu:** 29 yaşında yabancı uyruklu kadın hasta 2023 yılı kasım ayında oksipital bölgede kitle şikayeti ile hastanemiz acil servisine başvurdu. Kitle oksipital bölgenin tamamını içine alacak basketbol topu büyüklüğünde protrüde, kanama odakları olan ve heterojen görünümde izlendi.

Hastanın ilk olarak 2013 yılında oksipital bölgede leblebi büyüklüğünde kitle şikayeti ile dış merkeze başvurduğu fakat in-op olarak değerlendirildiği öğrenildi. 2013 yılına ait eksizyonel biyopsi sonucu yuvarlak hücreli sarkom olarak raporlanmış. Onkoloji bölümü tarafından kemoterapi ve radyoterapi önerilen hasta tedaviye uyum gösterememiş.

2023 yılında kitlesi progresyon gösteren hastaya dış merkezde 18F-FDG PET/BT tetkiki yapılmış. Oksipital bölge saçlı deride 3.7x3 cm boyutunda artmış FDG tutulumu gösteren ( SUVmax:15.2) egzofitik yerleşimli yumuşak doku lezyonu izlenmiştir. Tanımlanan lezyonun

komşuluğundaki kraniyal kemiği infiltre etmediği ve serebral uzanım göstermediği dikkat çekmiştir.

Kitlesi agresif büyüme gösteren hasta, Kasım 2023'te tekrarlayan transfüzyonlara rağmen hemoglobin düşüşü devam ettiğinden anemisinin önüne geçilmesi amacıyla kitlenin eksizyonu + oluşan defektin kısmi kalınlıkta deri grefti ile onarımı planıyla operasyona alındı.

Bölgeye yönelik preop BT tetkikinde oksipitalde cilt altında egzofitik 20 cm boyutunda kitle lezyonu izlendi. Kranium kemik yapısı tabii olarak raporlandı.

**Cerrahi Teknik:** Kitle 2 cm temiz cerrahi sınırla subperiosteal plandan enblock rezeke edildi. İşaretlenerek patolojiye gönderildi. Ardından oksipital kemiğe invaze olduğu görüldü. Beyin cerrahisi ekibi operasyona dahil oldu, oksipital kemik ve pariyetal kemiklerin posteriorundaki anterior tabulaları tur motoru ile rezeke edildi. Taban cerrahi sınır patolojiye gönderildi. Oluşan 20x15cm defektin onarımı amacıyla sol uyluk posteriorundan 3 adet 10x10cm boyutunda STSG alındı. Meshlendikten sonra defekt alanına adapte edildi. Uygun pansuman ile operasyon sonlandırıldı.

Hasta post-op YBU'de iki gece takip edildikten sonra servisimize devir edilmiştir.

**Patoloji:** Patolojik incelemede CD99 (+) ve FLI1 (+) saptanan tümör CIC-rearranged sarkom olarak değerlendirilmişti. CIC-rearranged sarkomu, küçük yuvarlak hücreli sarkomlar grubundan olup oldukça nadir ve son derece agresif seyirli tümördür. Bu sarkomlar, kemoterapiye dirençli olup ve Ewing sarkomundan daha kötü bir prognoza sahiptirler.

Bu sarkomlar, spesifik histomorfolojik ve immünohistokimyasal özellikler içerse de tanının kesinliği ve diğer yuvarlak hücreli sarkomlardan ayrımı için karakteristik bir genetik yeniden düzenlemenin belirlenmesi gereklidir.

**Sonuç:** Yumuşak doku sarkomları nadir görülen tümörler olup agresif progresyon gösterebilir. Olgu sunumumuzda histopatolojik olarak CIC- rerranged sarkomu tanısı alan kitlenin yol açtığı transfüzyon gerektiren anemi nedeniyle acil operasyona alınan hastamızın tanı ve tedavi süreci anlatılmıştır.

**Anahtar Kelimeler:** genetik yeniden düzenleme, küçük yuvarlak hücreli sarkom, onkoloji

*Skalpte Dev Yuvarlak Hücreli Sarkom*

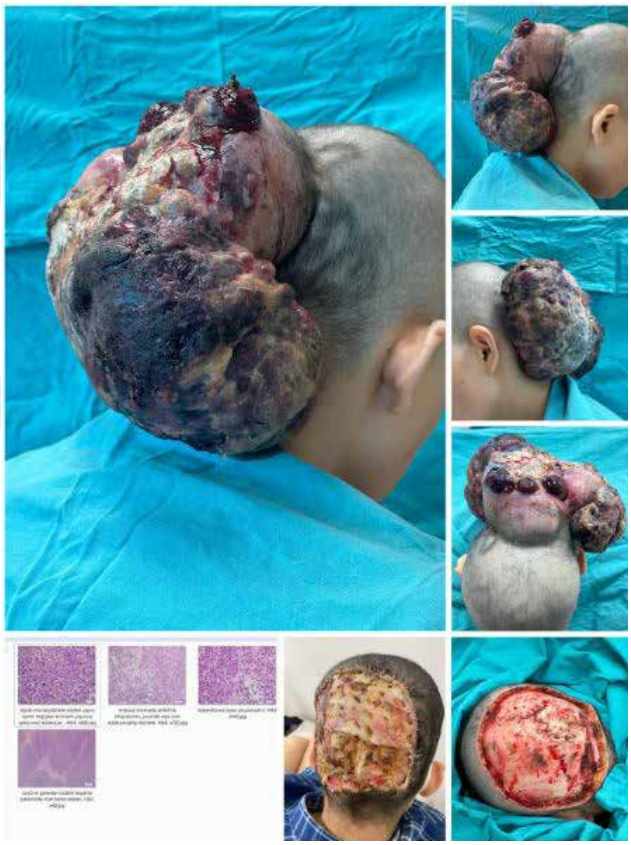

*29 yaş kadın hastanın oksipital bölgede agresif büyüme gösteren ve undiferansiye yuvarlak hücreli sarkom - cıc yeniden düzenlenim sarkomunun preoperatif - intraoperatif ve postoperatif görüntüleri ve patoloji bölümünün mikroskopik görüntüleri*

## PB-008

## Kulak Defektlerinin Postauriküler Flep İle Rekonstrüksiyonu

Azime Sinop, Merve Demirelli, Ahmet Şamil Güvel, Burak Yaşar, Hasan Murat Ergani, Ramazan Erkin Ünlü

*Ankara Bilkent Şehir Hastanesi, Plastik Rekonstrüktif Ve Estetik Cerrahi, Ankara*

**Giriş:** Kulak yüzün estetik görünümünde büyük bir öneme sahip olduğundan ve kendine özgü anatomisi nedeniyle defektlerinin onarımını zorluklar içerir.Kulak defektlerinin onarımı için posterior auriküler bölge kendine has yapısı sebebiyle flep kaldırmak için oldukça uygun bir bölgedir. Bu bölgenin kanlanmasını inferiordan gelen ve karotis eksternanın dalı olan posterior aurikuler ve süperfisyal tempoyla arterin süperior aurikuler dalı sağlamakta ve bu bölgede her iki arter arasında yoğun anastomozlar bulunmakta. Bu damarsal yapı posterior auriküler alanda farklı şekillerde flep tasarlanmasına izin vermektedir. Kulak defektlerinin tedavisi plastik cerrahinin ilgilendiği bir alan olup Konjenital sebepler, tümör, travma, enfeksiyon, yanık ve donma nedeni ile kulakta oluşabilecek defektlerin onarımı oldukça zordur.Kulak defektlerinin tedavisinde; defekte neden olan sebebin defektin lokalizasyon boyutu ve kıkırdak durumu göz önünde bulundurulmalıdır.Bu oluşan defetkler Primer,Greft veya flep ile onarılabilir.

**Materyal Metot:** Çalışmamızda 2023 Eylül 2024 Haziran ayında Ankara Bilkent Şehir Hastanesi Plastik Cerrahi Kliniğine acilden veya poliklinikten başvuran kulak defekti olup postaurikuler flep ile onarılan 10 Hastanın sonuçlarını ortaya koymaktadır.Hastaların hepsi erkek olup 6 tanesi travmaya bağlı, 4 tanesi non melanom deri kanseri nedeniyle oluşmuştur.Hastaların defektlerinin hepsi postaurikuler flep ile onarılmış olup donör sahada oluşan defekt deri greftiyle onarılmıştır. 2.seans planları 3 hafta sonra oluşturulmuştur.Hastalar poliklinikte 0.1.ve3.ay olarak takip edilmiştir.

**Bulgular:** 10 Hasta Çalışmaya dahil edildi.Hastaların hepsi erkek (%100) cinsiyetten oluşmaktadır.Hastaların 6 sı travma nedeniyle kulak defekti oluşmuş olup 4 tanesi non melanom deri kanseri nedenli eksizyon sonrası kulakta defekt oluşmuştur.Hastaların yaş ortalaması 52 tir.Hastaların tümünde hematom veya herhangi bir komplikasyon gelişmemiş olup flep başarılı olmuştur.Postaurikuler ada flebi tekniği literatürde "döner kapı" (revolving door), "gizli kapı" (trap door) ve "takla atan flep" (flip-flop flap) olarak isimlendirilmektedir. Temel prensip postaurikuler arter bazlı bir cilt flebinin aurikula arka yüzünden ve mastoidden kaldırılıp 180 derece döndürülerek defekt bölgesinin kapatılmasıdır. Postaurikuler arterin hasara uğramaması için flep kaldırılırken inferiorunda dikkatli olunmalıdır. Matris sütürlere rağmen hematom gelişmesi durumunda drenaj ve antibiyoterapi önerilmektedir. Postaurikuler bölgede his kaybı bildirilen komplikasyonlar arasındadır. Flep bölgesinde his kaybı gelişmemesi için nörovasküler flep olarak kullanılması önerilmiştir. Bu nedenle postaurküler arterle beraber greater auriküler sinirin posterior dalının da pedinküle katılması önerilmektedir.

VAKA 1; 70 Yaş Erkek Hasta Trafik kazası sonucu sol heliks anteriorda 3x2 cm doku defekti, postaurikular flep ile rekonstrukte edildi.Flep 3.hafta 2.seansı yapıldı.Herhangi bir komplikasyon gelişmedi.

VAKA 2; 50 yaş erkek hasta sağ kulak heliksinde keratoakantom ön tanılı kitle eksizyonu yapıldı. Patoloji sonucu iyi diferansiye skuamoz hücreli karsinom gelen hastanın eksizyon sonrası oluşan doku defekti postaurikuler flep ile onarıldı. Yara yerinde hematom, venöz konjesyon veya inflamasyon görülmedi.

VAKA 3; 33 Yaş erkek hasta, yaralanması insan ısırğı sonucu oluşmuş. Sağ kulak heliksindeki defekti posterior auriküler flep ile rekonstrükte edildi. Yare yerinde herhangi bir komplikasyon gelişmedi. Flep 3 hafta sonra ayrıldı. Donor saha deri grefti ile rekonstrükte edilmiştir.

**Tartışma:** Kulak konkasında oluşan defektlerin tamirinde postaurikuler ada flebi ve rotasyon flebi benzer tekniklere ve özelliklere sahiptir. Lokal anesteziyle yapılabilmeleri, defekt bölgesine yakınlığı nedeniyle kolaylıkla uygulanabilmeleri tekniklerin başlıca avantajlarıdır. Donör bölgenin sütürleri postaurikuler sulkus bölgesinde gizlenerek hastanın rahatsızlık duyabileceği bir skardan kaçınılmış olmaktadır. Flep yaklaşık 6x6cm büyüklüğe kadar hazırlanabilir.Bu özelliğiyle büyük defektlerde bile kartilaj greft desteği olmaksızın, kontraksiyona ve kontür düzensizliğine yol açmamaktadırSerbest cilt greftlerine önemli bir üstünlüğü ise dış kulak yolu girişinde daralmaya yol açmamasıdır. Postaurikuler rotasyon flebinde pedinkülün ikinci seansta kesilmesi tekniğin dezavantajını oluşturmaktadır. Ancak lokal anestezi altında yapılabilmesi ve kısa süreli bir işlem olması nedeniyle kolaylıkla tolere edilebilmektedir.

**Anahtar Kelimeler:** Kulak defekti, flep, rekonstrüksiyon

*Sağ Kulak Heliks Doku Defekti Postauriküler Flep İle Onarım*

*A:Sağ Kulak Helikste Keratoakantom ?Ön Tanılı Kitle Preop Fotoğrafı B:Sağ Kulak Heliks Doku Defektinin Postauriküler Flep Adaptasyon Sonrası İntraop Fotoğrafı C:Sağ Kulak Heliks Doku Defektinin Postauriküler Flep İle Onarım Sonrası Postop Fotoğrafı*

*Kulak Defektlerinin Postauriküler Flep İle Onarımının Karşılaştırılması*

| HASTALAR | YAŞ CİNSİYET | BÖLGE | YARALANMA ŞEKLİ | KOMPLİKASYON |
|---|---|---|---|---|
| 1.VAKA | 70 YAŞ/E | HELİKS | ARAÇ İÇİ TRAFİK KAZASI | MİNİMAL DEHİSSANS |
| 2.VAKA | 50 YAŞ/E | HELİKS-ANTİHELİKS BİLEŞKESİ | KİTLE EKSİZYONU | GELİŞMEDİ |
| 3.VAKA | 33 YAŞ/E | HELİKS-ANTİHELİKS BİLEŞKESİ | İNSAN ISIRĞI | MİNİMAL DEHİSSANS |

## PB-009

## Nervus Vagusa İnvaze Skuamöz Hücreli Karsinomda Sural Sinir Grefti İle Sinir Onarımı

Ramazan Furkan Akman, Özlenen Özkan, Mustafa Fırat Genç, Mehmet Furkan Ulaş, Ömer Özkan

*Akdeniz Üniversitesi Tıp Fakültesi, Plastik, Rekonstrüktif ve Estetik Cerrahi Ana Bilim Dalı, Antalya*

**Giriş:** Skuamöz hücreli baş boyun kanseri (SHBBK) dünyada sık görülen kanserlerin başında gelmektedir. Başvuruda olguların üçte ikisi ileri evrededir. Lokal ileri evre hastalıkta tedavi sonrası ortalama iki yıl içerisinde %50-60 oranında lokal nüks ve %20-30 oranında da uzak metastaz gözlenir. Baş boyun kanserinde standart tedavi cerrahi ve/veya radyoterapi olup tedavi modalitesinin seçimi tümörün lokalizasyonuna, evresine, operabilitesine ve hekimin klinik deneyime bağlı olarak değişebilir. Bölgesel lenf nodu tutulumu olmayan erken evre tümörlerde cerrahi veya RT tek başına kullanılabilir, tümörün anatomik yerleşimi ile yayılımının cerrahi girişimi kısıtladığı durumlarda ise eş zamanlı kemoradyoterapi en uygun seçenek olarak görülür. Cerrahi alana ulaşımın ve oluşan defektin rekonstrüksiyonunun zorluğu hastaların çoğunlukla inoperabl olarak değerlendirilmesine sebebiyet verir. Özellikle boyun bölgesinde lokal invaze tümörlerde carotis kılıfına yakınlığı nedeni ile cerrahi komplikasyon riski oldukça fazladır. Söz konusu bölgenin cerrahi eksiyonu sonrası onarımı amacı ile primer kapama, greft ile onarım, çeşitli lokal flepler ile onarım veya serbest flepler ile onarımı mümkündür.

**Olgu:** 67 yaşında erkek hasta boyun sol lateralinde daha önce dış merkezde SCC eksizyonu ve sol modifiye radikal boyun diseksiyonu op öyküsü sonrası tekrar sol boyun bölgesinde yaklaşık 5 cm boyutunda nüks SCC tanılı ülsere lezyon ile tarafımıza başvuruyor. Boyun sol lateralinde 5 cm çaplı fiks ülsere nüks kitle 1.5 cm cerrahi marjin ile eksize edildi. Sol carotis kılıfından kitle süperioruna doğru diseke edildi. Süperiorda angulus hizasında

yapılan diseksiyon sonrası ECA,İCA ve bifurkasyo izlendi, N.hypoglossus görülüp korundu. ECA bifurkasyo hizasında bağlandı. Kitlenin diseksiyonu esnasında CCA kılıfıyla illişkili izlendi. Tümör karotis kılıfından rezeke edilerek enblok olarak eksize edildi. N.vagus, karotis kılıfı, tiroid sınırından, prevertebral fasyadan, CCA inferiorundan frozen matertali gönderildi. N.vagusta malignite izlendi. Sinir 4 cm rezeke edildi. Sinir gap onarımı amacıyla sol lateral malleol posterior seviyesinden yapılan insizyon ve diseksiyon sonrası 6 cm sural sinir grefti gap'a koapte edildi. Boyun sol lateralde yaklaşık 15*12 cm boyutunda damar, kas sinir ekspoze defekt sol deltoid bölgeden deltopektoral flep ile onarıldı. Hastanın sonrasında takipleri servis şartlarında sağlandı. Tek taraflı sural sinir greftli ile onarım yapılan hastamızda postoperatif dönemde ilerleyici herhangi belirgin bir fonasyon bozukluğu olmadı. Disfaji tarif etmedi. Hastamızın KT tedavileri sürmekte olup vokal kord hemiparalizi gelişip gelişmediği, disfaji veya fonasyonda bozulma olup olmadığı periyodik olarak videolu takip edilmektedir.

**Tartışma:** Boyun bölgesinde lokal ileri evre kanserlerde kritik damar sinir paketlerine invazyon olması hastanın direkt cerrahi dışı tedaviye yönlendirilmesini gerektirmemektedir. Kafa tabanını İJV ile birlikte terk eden ve boyunda karotis kılıfı içerisinde seyreden X. kranyal sinir N. Vagus en sık olarak İJV'nin diseksiyonu sırasında hasarlanır. Vagal sinirin yaralanmalarında N.laringeus süperior ramus süperior ve inferiorundan kaynaklı laringeal paraliziye bağlı ses kısıklığı ve aspirasyon, faringeal paraliziye bağlı da sekresyon göllenmesi ve disfaji görülür. Aynı zamanda Servikal sempatik zincir yaralanmaları sıklıkla karotis kılıfının retraksiyonu sırasında meydana gelir. Tam sempatik denervasyonda izlenen pitozis, miyozis, anhidrozis, flushing ve nazal konjesyonla karakterize Horner Sendromu izlenebilir.

**Sonuç:** Vagal sinir yaralanmaları veya tümör invazyonu sonrası vagektomi yapılan hastalarda sural sinir grefti oluşan gapi onarmak için bir seçenek olabilir. Böylelikle boyun bölgesinde sinir dokuya invaze tümörlerde cerrahi rezeksiyon sonrası onarım mümkün olmakta ve hastalığın tedavisine dramatik katkı sunulabilir. Vagus sinir greftinin viablitesinin değerlendirilmesi için fonasyon, vokal kord değerlendirlimesi, kardiyak, solunum ve sindirim sisteminin paresempatik aktivitesi ile uzun süreli sonuçları değerlendirilebilir.

**Anahtar Kelimeler:** baş boyun kanserleri, scc, sural sinir grefti, vagal sinir

*Nervus vagusa invaze skuamöz hücreli karsinomda sural sinir grefti ile sinir onarımı*

## PB-010

## Alt Göz Kapağı Defektlerinin Onarımında Nazal Mukokondriyal Kompozit Greft İle Beraber V-Y İlerletme Flebiyle Rekonstrüksiyon Deneyimlerimiz

İsmail Bülbüloğlu, Burak Bilgiç, Umut Tuncel, Ataberk Aydın

*Samsun Üniversitesi Tıp Fakültesi Plastik Rekonstrüktif ve Estetik Cerrahi Ana Bilim Dalı, Samsun*

**Giriş:** Göz kapağı rekontrüksiyonunda hem estetik hem de fonksiyonel ünitenin onarımı hedeflendiği için özellikle de geniş defektlerin varlığında tars rekonstrüksiyon ihtiyacı olduğu durumlarda karmaşık bir süreç haline gelmektedir. Tam göz kapağı defektlerinde fonksiyon ve estetik görünümü korumak için posterior ve anterior lamella rekonstrüksiyonu birlikte ele alınmalıdır.

Bu bildirideki amaç, alt göz kapağında tümör olan ve travmaya bağlı tam kat alt göz kapağının yüzde 70 ini içeren tam kat defekti mevcut olan hastalarımızın rekonstrüktif tedavi süreçleri hakkında deneyimlerimizi aktarmaktı. Çalışmaya 2 hasta dahil edildi. Hastalar genel anestezi altında tümör eksizyonu sonrası veya doku travması sonrası oluşan defekt alanına rekonstrüksiyon amaçlı posteriror lamella için burun septumundan alınan mukokondriyal kompozit greft ile birlikte posteriror lamella için V-Y ilerletme flebiyle tedavi edildi.

Postoperatif takiplerde ilk 3 gün geçici tarsorafi suturasyonu sonrasında 1 hafta göz bandı, antibiyotikli pomadlar ve steri-strip bant kullanıldı. Ortalama takip süresi 6 aydı. Hastalarımızda alt göz kapağında yapılan rekonstrüksiyonda. Çalışmanın sonuçlarına göre tars hasarının olduğu alt göz kapağı defektlerinde mukokondriyal kompozit greft ile birlikte V-Y ilerletme flebiyle yapılan rekonstrüksiyon tedavisi göz kapağının tam kapanması anlamında önemli ölçüde faydalı etkileri olduğu bulundu.

**Yöntem-Gereçler:** Bu retrospektif çalışmaya 2 hasta dahil edildi. 2 hasta da erkekti ve hastaların yaş ortalaması 60 idi. Takip süresi bir hastada 1 yıl, diğer hastada 2 aydır. Tüm veriler geriye dönük olarak hastaların tıbbi kayıtlarından ve fotoğraflarından toplandı. Bir hastanın alt göz kapağında bazal hücreli karsinom, diğer hastada ise trafik kazasına bağlı alt göz kapağı ve üst göz kapağı yaralanması vardı. Trafik kazası olgusuna ilk etapta alt göz kapağı rekonstrüksiyonu yapıldı.

Tüm işlemler ameliyathanede genel anestezi altında gerçekleştirildi. Kitle eksizyonu ve travma sonucu oluşan defekt için burun septumdan killian insizyonu ile alınan kompozit mukokondriyal greft posterior lamella rekonstrüksiyonu amaçlı kullanıldıktan sonra lokal V-Y ilerletme flebi anteriror lamella onarıldı. Tümör sonrası rekonstrüksiyon için 2 x0,8 cmlik mukokondriyal greft, Travma sonrası rekonstrüksiyon için 2,5x 0,8 cmlik mukondriyal greft donor bölgeden elde edildi.Mukokondrial greft konjonktivaya 6-0 emilebilir sütur ile süture edildi.

Postoperatif dönemde hastalara 1 hafta göz bandı kullanmaları ve belli aralıklarla göz yıkama ve pansumanı yapılması söylendi ve ikinci haftada günlük aktivitelerine dönmelerine izin verildi.

**Bulgular:** Tüm hastalarda intraoperatif olarak alt göz kapağı yapısı tam olarak sağlandı ve hastaların göz kapağı hareketleri olağan saptandı.İstenilen fonksiyonel ve estetik sonuca ulaşıldı.

Bununla birlikte postoperatif ektropion riski oluştuğu için alt göz kapakları eleve edilecek şekilde steri-strip bant ile bantlama yapıldı. İntraoperatif hiçbir hastada herhangi bir konjonktiva ve cilt yaralanması, sinir hasarı oluşmamıştır.

Ortalama takip süresi 6 aydı. Ameliyat öncesi alt göz kapaklarında oluşan defekt sonucu tarslar tam kapanmıyordu. Ameliyat sonrası tam alt göz kapağı yapısı oluşturuldu. Enfeksiyon, ektropiyon veya donör alan morbiditeleri gibi komplikasyonlar kaydedilmedi.

**Tartışma:** Göz kapağı defekti oluşan hastaların, göz kapaklarının sadece kozmetik değil aynı zamanda fonksiyonunun da korunması için özel dikkat göstermesi gerekir [1]. Alt göz kapağı defektlerinde en sık rastlanan etiyoloji kanserlerdir ve bunların içinde de bazal hücreli karsinomlardır [1].

Alt göz kapağı defektlerini tedavi etmek için çeşitli yöntemler tanıtılmıştır. Tedavi yönteminin seçimi defekt alanının büyüklüğü ve katmanlarına bağlıdır. Tipik olarak kapak genişliğinin %25'ine kadar olan küçük, tam kalınlıktaki göz kapağı kusurları sıklıkla 2 serbest kenarın primer süturasyonu ile doğrudan kapatılabilirken, kapak genişliğinin %25 ila %50'si arasındaki defektler için, ek gevşeklik sağlamak üzere lateral kantotomi ve alt kantolizi ve ardından doğrudan kapatmak veya tenzel semisirküler flep ile lokal ilerletme flebi tercih edilebilir [1]. Fakat bu yöntemler ek morbiditeye sebep olurken Tenzel semisirküler rotasyon flebi ile arka lamellayı kapatmak mümkün değildir. %50'den fazla doku kaybının olduğu olgularda Hewes işlemi veya Hughes işlemi yapılabilirken tars onarımının gerektiği %50'den büyük defektlerde kompozit greft ile ilerletme flepleri tercih edilebilir [2][3]. Hughes işlemi gibi yöntemlerde ikinci operasyona gerek duyulması, yine ek morbiditeye neden olması, ektropiyon riski ve iyileşme süresinin uzaması gibi sebeplerden dolayı tercih etmedik.

Bizim hastalarımızda alt göz kapağında %50'den fazla tam kalınlıkta doku defekti vardı (Fig. 1). Biz rekonstrüksiyon için burun içinden killian insizyonu ile mukokondriyal kompozit grefti tars onarımı için kullandık ve bu greftin üzerini örtmek ve anterior-lid oluşturmak için lokal V-Y ilerletme flebi tercih ettik. Bu teknik ile alt göz kapağında tars defekti olan hastaların kapak fonksiyonlarında anlamlı iyileşme sağladığı görülmüştür. Bu yöntemle karşı göz kapağından doku alınmadığı için ek morbidite yaratmamış olduk. Çalışmamızda hastaların ilk haftada günlük aktivitelerine dönmelerine izin verildi ve hastalar ameliyattan sonraki 4 hafta içerisinde normal hayatlarına dönebildiler. Ameliyat öncesi ve diğer dönemler arasında fonksiyonel olarak anlamlı farklılıklar vardı. Hastalarda enfeksiyon, ektropiyon veya donör alan morbiditeleri olmadı.

**Sonuç:** Bu çalışma, alt göz kapağı defektlerinde tüm katmanları sağlamak adına nazal septumdan alınan kompozit kıkırdak defektlerinin sonuçlarını bildirmektedir. Bu çalışmanın sonuçlarına dayanarak tars dahil alt göz kapağı defektlerinde kompozit mukokondriyal greft ile beraber V-Y ilerletme flebinin onarım tekniğin kullanılmasını tavsiye ediyoruz.

**Kaynaklar:**

[1] Ozgur O, Kothapudi VN, Rostami S. Lower Eyelid Reconstruction. In: StatPearls. Treasure Island (FL): StatPearls Publishing; September 12, 2022.

[2] Garces JR, Guedes A, Alegre M, Alomar A. Double mucosal and myocutaneous island flap: a one-stage reconstruction for full-thickness lower eyelid defect. Dermatol Surg. 2009;35(5):779-785. doi:10.1111/j.1524-4725.2009.01128.x

[3] Cannon PS, Madge SN, Kakizaki H, Selva D. Composite grafts in eyelid reconstruction: the complications and outcomes. Br J Ophthalmol. 2011;95(9):1268-1271. doi:10.1136/bjo.2009.170548

**Anahtar Kelimeler:** göz kapağı, kıkırdak grefti, tars rekonstrüksiyonu

*Hastaların preop, perop, postop fotoğrafları*

*Fig. 1: Trafik kazasına bağlı sağ alt ve üst göz kapağının tam kat defekti olan hastanın intraoperatif fotoğrafları (1-4). Postoperatif 1. hafta (5-6). Sağ alt göz kapağında BCC eksizyonu yapılan hastanın preoperatif görüntüsü (7), İntraoperastif (8) ve 6. ay kontrolü (9-10).*

## PB-011

## Mandibula Rekonstrüksiyonlarında İlk Tercih: Serbest Osteoseptokutanöz Fibula Flebi

Yasin Canbaz, Ömer Büyükkaya, Kurtuluş Öz, Agit Sulhan, Yalçın Akbulut, Osman Onaç, Perçin Karakol

*İstanbul Başakşehir Çam ve Sakura Şehir Hastanesi*

Giriş: Karmaşık mimarisi ve mekaniğiyle çok işlevli bir yapı olan mandibula; normal çiğneme, yutma ve konuşma fonksiyonları ile yüzün alt 1/3 kısmı için estetik olarak önemli bir yer tutar. Mandibulanın devamlılık kaybı, kemik ve ilişkili yumuşak dokuların mekaniğinde dengesizliğe neden olup fonksiyon kaybı ve asimetriye yol açar. Serbest fibula osteoseptokutanöz flep eşsiz şekillendirilebilirliği, büyük mandibula defektlerini dahi kapatabilecek kadar büyük tasarlanabilmesi, düz ve eşit kalınlıkta kemik kaynağı olması, büyük ve uzun pediküllü olması, güvenilir olması, beraberinde yumuşak doku rekonstrüksiyonuna da olanak sağlaması ve minimal donör saha komorbiditesiye sahip olması nedeniyle mandibula rekonstrüksiyonlarında ilk tercih olmaktadır. Mandibula defektleri tümör ve travma gibi etiyolojilere sekonder karşımıza çıkmaktadır. Serbest fibula osteoseptokutanöz flebi peroneal arterden segmental olarak vaskülerize olmaktadır ve çoklu osteotomilere periostal sistem sağlam kaldığı sürece beslenmeye devam etmektedir. Bu çalışmada amaç kliniğimizde uygulanan serbest osteoseptokutanöz fibula flep deneyimlerimizi aktarmaktır.

Materyal ve Metot: Bu çalışmada Şubat 2023 – Haziran 2024 tarihleri arasında hastanemiz polikliniğine başvuran; tümöre ve travmaya sekonder mandibular defekte sahip olan 9 olguda serbest osteoseptokutanöz fibula flep ile onarım deneyimlerimiz ele alındı. Olguların 4'ü erkek ve 5'i kadındı. Hastaların yaş ortalaması 52.5(22-74); erkeklerde 53, kadınlarda 52 idi. Vücut kitle indeksi ortalama 27.2 idi. Sekiz vakada defektin nedeni tümör rezeksiyonu, bir hastada travmaydı. Hastaların fibula flebinin osseöz paterninin ortalama boyutu 10x2 cm, cilt adası boyutu ortalama 5x3 cm idi. Fleplerin tamamı mandibula rekonstrüksiyonu için kullanıldı, alt ekstremite travması olan ve nabızsızlık gibi muayene bulgusu olan hastalarda alt ekstremite bilgisayarlı tomografi anjiyografi ve Doppler ultrasonografi ile planlandı. Hasta operasyon esnasında supin pozisyona alındı. Peroperatif dönemde flebi tasarlamak için cilt adasına verdiği septokutanöz dallar el doppleri yardımıyla belirlendi. Flepler disseke edildi ve fleplere kas segmenti dahil edilmedi. Tüm hastalarda cilt adasıyla beraber flep kaldırıldı. Kemik segmenti masada uygun osteotomilerle şekillendirildikten sonra monokortikal olarak rekonstrüksiyon plağıyla rijid fikse edildi. Operasyon süresi ortalama olarak 300 dakika idi. Toplam 9 serbest osteoseptokutanöz fibula flebi hastanemizde en az 6 ay süreyle takip edildi.Demografik veriler, tasarlanan flebin anatomisi, cerrahi teknik ve operasyon sonrası sonuçlar değerlendirildi. Dönor saha 6 hastada primer sütüre edildi, 3 hastada kısmi kalınlıkta deri greftiyle kapatıldı ve donör saha komplikasyonu görülmedi. Total flep kaybı yaşanmadı. Bir vakada iskemi nedenli revizyon operasyonuna ihtiyaç duyuldu. Hastalardan ikisinde detaşman gelişti ve sekonder süturasyon uygulandı. Uzun dönemde herhangi bir komplikasyon görülmedi.

Tartışma: Serbest fibula osteokutanöz fibula flebi ilk olarak 1975'te Hidalgo ve arkadaşları tarafından tanımlanmıştır. Serbest fibula osteoseptokutanöz flebi peroneal arterden segmental olarak vaskülerize olmaktadır ve çoklu osteotomilere periostal sistem sağlam kaldığı sürece beslenmeye devam etmektedir. Flep avantajları arasında; fibula kemiğinin şekillendirilmeye uygun olması, büyük mandibula defektlerini dahi kapatabilecek kadar büyük tasarlanabilmesi, düz ve eşit kalınlıkta kemik kaynağı olması, büyük ve uzun pediküllü olması, güvenilir olması, beraberinde soleus kas segmentinin dahil edilip yumuşak doku rekonstrüksiyonuna da olanak sağlaması, cilt adası sayesinde monitorize edilebilmesi, minimal donör saha komorbiditesi ve sonraki süreçte dental implantasyon için uygun kemik yapısına sahip olması sayılabilir. Dezavantajları ise deneyimli bir cerrah gerektirmesi ve tekniğinin zor olmasıdır.

Sonuç: Mandibula rekonstrüksiyonları Plastik, Rekonstrüktif ve Estetik Cerrahinin zor alanlarından biri olmaya devam etmektedir. Olgu serimiz serbest osteokutanöz fibula flebinin mandibula defektlerinde kullanımını göstermektedir. Diğer fleplere göre birçok avantajı olması nedeniyle serbest osteokutanöz fibula flebinin mandibula defektlerinin rekonstrüksiyonlarında optimal sonuçlar elde edebilmek için ilk ve güvenilir seçenek olduğunu düşünüyoruz.

Anahtar Kelimeler: Baş boyun rekonstrüksiyonu, Mandibula Rekonstrüksiyonu, Serbest Fibula Flebi

## PB-012

## Travmatik Total Skalp Avülziyon Yaralanmasında Replantasyon Sonrası Daha İyi Venöz Drenaj

Ali Emre Korkut, Ömer Özkan, Ege Bora Özpar, Bilge Kaan Ulutaş, Ramazan Oğuz, Özlenen Özkan

*Akdeniz Üniversitesi Tıp Fakültesi, Plastik, Rekonstrüktif ve Estetik Cerrahi Ana Bilim Dalı, Antalya*

**Giriş:** Travmatik scalp avülziyonları klinik olarak nadir rastlanan ve tedavisi zor olan olgu gruplarıdır. Uzun yıllardır birçok tedavi yöntemi gelişmiştir. Bunların başında deri grefleri, kas flep transferleri, omentum flepleri ve ekspansiyon yöntemleri ön sıralarda yer almaktadır. Fakat sonuçlar saç gelişiminin olmaması ve skar nedeniyle hastaların beklentilerini karşılamaktan uzak kalmıştır. Ancak, ekstremite amputasyonlarındakinin tersine kulak, burun, skalp gibi dokuların replantasyonu vasküler yapıların boyutlarının küçüklüğü ve bunların yaralanmalarının natürüne bağlı zedelenmeleri nedeniyle, birçok mikrocerrahi kliniğinde elde edilen tecrübelere rağmen, günümüzde halen zorluk arzeder. Travmatik ve trombojenik damarlar anastomoz sonrası viabiliteyi güçleştirmekte, venöz yetmezliğe neden olabilmektedir. Ven anastomozlarının güvenirliğini artırmak amacıyla ven grefti ile onarım iyi bir çözüm olarak görülmektedir.

**Olgu:** 15 yaş kadın hasta, 09.08.2023 tarihinde go-kart aracı hareket halindeyken tekerine saçlarının takılması sonrası scalp total avülsiyon nedeniyle hastanemiz acil servisine başvurdu. Hasta acil serviste yapılan muayenesinde suboccipital bölgeden başlayıp frontal saç çizgisine kadar uzanım gösteren total saçlı deri avülziye izlendi. Replantasyona engel olacak ek bir durumu olmayan hasta acil olarak operasyona alındı. Avülziye scalp traş edildi. Amputat materyalinde mikroskop altında damarlar eksplore edildi. Her iki a.Temporalis süperficialis ve v. Temporalis süperficialis'in hasarlı kısımları intimaya kadar eksize edildi ve bulunan damarlar işaretlendi. Anastomozlar ampute parçanın a.v temporalis süperficialis ile A.V. temporalis

süperficialis arasında mikroskop altında 8.0 ethilon ile yapıldı. Flep takiplerinde postop 1. gün takiplerinde scalp sol yarımın venöz drenajının bozuk izlenmesi üzerine revizyona alındı. Revizyon ameliyatında anastomoz hattı eksplore edildi. Sol v.temporalis süperficialisler arasında bulunan anastomoz tromboze izlenmesi üzerine sol cruris medialinden safen ven grefti alınarak v. Jugularis eksterna ile amputat v. temporalis süperficialis arasına 9.0 ethilon ile anastomoz edildi. Postoperatif takiplerinde flep total viabilitesinin iyi olduğu izlendi, suboksipital ve sağ temporal bölgedeki 1 cm çaplı yüzeyel nekrotik alanların debridmanı ve pansumanla takibi yapıldı. Takiplerinde yara iyileşmesinin iyi olduğu, estetik sonuçların iyi olduğu ve saç görünümünün de iyi olduğu izlendi.

**Tartışma:** Skalp replantasyonunun saçların tekrar gelişimi, skalp innervasyonunun geri kazanılması sebebiyle kozmetik ve psikolojik yararları düşünüldüğünde diğer yöntemlere üstünlüğü tartışılmazdır. Skalpte damarlar arasındaki zengin kollateral bağlantılar sayesinde tek bir arter ve ven anastomozu ile total skalp perfüzyonunun sağlanabileceği gösteren yayınlar mevcuttur. Bazıları ise birden fazla damarın anastomozunu savunmaktadır. Sınırlı sayıda damar anastomoz sayısı nedeniyle damar anastomoz sayısı hakkında kesin bir çalışma yapmak zordur. Avülsiye bir skalpte ilk baslangıçta dikkat çekmeyen yaralanmalar anastomozlardan sonra parsiyel dolaşım bozukluklarına neden olabilmektedir, bu da sıklıkla parsiyel flep kayıplarına neden olarak sekonder girişimler gerektirmektedir. Bizim sunduğumuz olguda da ilk olarak yapılan eksplorasyon sonrası 2 temporal ven arasına anastomoz yapma kararı verdik. Postop yaptığımız flep takiplerinde venöz drenajın bozuk izlenmesi üzerine daha önceki klinik deneyimlerimizden yola çıkarak ampute parçadaki temporal ven ile eksternal juguler ven arasına safen ven grefti ile anastomoz yaparak venöz drenajın artırılması amacıyla revaskülarizasyon kararı aldık. Postop yapılan takiplerinde venöz drenajın efektif şekilde olduğunu gözlemledik. Başarılı bir scalp replantasyonunda anahtar nokta teknik olarak venöz drenaj sıkıntısı yaşanılacağı düşünüldüğü noktalarla ven grefti kullanarak daha yüksek venöz drenaj sunacak venlere anastomozlar yapılarak venöz drenajın güvenilirliği arttırılabilir.

**Sonuç:** Günümüzde çoklu ven anastomozunun tekli ven anastomozuna olan üstünlüğü hala tartışma konusudur. Hangi yöntem tercih edilirse edilsin skalp replantasyon vakalarında venöz yetmezliğin önlenmesi amacıyla gerekli vakalarda ven grefti kullanılarak drenajın yüksek debili damarlar ile sağlanıp venöz drenajın arttırılarak flep viabilitesinin yükseltilmesi asıl amaç olarak izlenmektedir.

**Anahtar Kelimeler:** go-kart yaralanması, saçlı deri avülziyonu, saçlı deri replantasyonu, venöz drenaj

saçlı deri avülziyon yaralanması ve replantasyonu

## PB-013]

## Tümör eksizyonu Yapılan Olgularda Total Alt Göz Kapagi Onarimi: 58 vakadan çikarlacak dersler ve Rekonstrüksiyon Yöntemlerinin karşılaştırılması

Can Düzen, Erol Kesiktaş, İbrahim Tabakan, Ömer Kokaçya, Umut Dalgıç, Gazi Kutalmış Yaprak

*Çukurova Üniversitesi Tıp Fakültesi Plastik Rekonstrüktif ve Estetik Cerrahi, Adana*

**Giriş:** Alt göz kapağında tümör eksizyonu veya travma sonrası meydana gelen defektlerin rekonstrüksiyonu, gözün korunması açısından önceliklidir ve özellik arz eder. Alt göz kapak defekti pek çok etiyolojik sebeple olmakla birlikte,en sık sebep tümör eksizyonu ve travmadır. Tümör eksizyonu veya travma sonrası alt göz kapağında farklı büyüklüklerde defektler oluşabilmektedir.

**Amaç:** Bu çalışmada amaç, alt göz kapak defektlerinde defektin botuyu ve durumuna göre uyguladığımız teknikleri değerlendirmektir.

**Materyal Metod:** 2014-2024 yılları arasında 54 ü tümör eksizyonu,4 ü travma olan 58 hastanın alt göz kapağında oluşan defektlerinin rekonstrüksiyonu çeşitli teknikler ile gerçekleştirildi.54 tümör hastasının 6 sı nüks lezyondu.

**Bulgular:** Hastaların 32'si kadın 26'sı ise erkek ve ortalama yaş 46.5 di.Onarım için 8 Mustardé flebi ve kondromukozal greft, 7 bipediküllü Tripier flebi,9 Tenzel flebi 2 Bipediküllü Tenzel ve 3 adet glabellar flep buccal mukoza grefti,2 hughes tarsokonjoktival flep 1 infraorbitalden hazırlanan bipediküllü flepler kullanıldı.

**Sonuç:**Hastalar ameliyat sonrası ortalama 10 ay ( 18-47 ) süresince takip edildi. 4 Hastada Ektropion, 1 hastada lagoftalmus hiçbir hastada flep nekrozu gözlenmedi.

**Tartışma:** Alt göz kapak defektlerinin rekonstrüksiyonunda; defektin boyutu ve göz çevresindeki dokuların durumu değerlendirilmeli ve onarım bu kriterlere göre yapılmalıdır.

**Anahtar Kelimeler:** Alt göz kapağı rekonstrüksiyonu, Kondromukozal greft, Mustarde flep, Tenzel flep

*Resim 1*

*Total alt göz kapağı defekti oluşan hastada Mustardé flebi, arka lameli oluşturmak amaçlı nazal septumdan alınan kondromukozal greft kullanıldı.*

## PB-014

## Serbest Flep ile Baş-Boyun Rekonstrüksiyonu Olgularında Erken Dönem Komplikasyon ve Mortalitenin Araştırılması

Can Ege Yalçın[1], Emre Gök[1], Alper Günel[1], Alp Ercan[1], Berrak Karatan[2], Anıl Demiröz[1], Semih Bağhaki[2], Hakan Arslan[1], Arif Türkmen[3], Yağmur Aydın[1], Oğuz Çetinkale[1]

*[1]İstanbul Üniversitesi - Cerrahpaşa, Cerrahpaşa Tıp Fakültesi, Plastik, Rekonstrüktif ve Estetik Cerrahi Ana Bilim Dalı, İstanbul*
*[2]Koç Üniversitesi, Koç Üniversitesi Tıp Fakültesi, Plastik, Rekonstrüktif ve Estetik Cerrahi Ana Bilim Dalı, İstanbul*
*[3]Özel Klinik, İstanbul*

**Amaç:** Bu çalışmanın amacı serbest flep ile baş-boyun rekonstrüksiyonu uygulanan hastalarımızın sonuçlarını mortalite odaklı incelemek ve tecrübelerimizi sunmaktır.

**Yöntem-Gereçler:** Bu retrospektif çalışmada, Ocak 2012 ile Mayıs 2024 tarihleri arasında tek bir kurumda serbest doku nakilleri uygulanarak rekonstrükte ve tedavi edilen 114 hastanın sonuçları incelenmiştir. Değerlendirilen faktörler arasında hasta yaşı, cinsiyeti, eşlik eden hastalıklar, onkolojik cerrahilerde tümör özellikleri, ameliyat öncesi durum, cerrahi veriler (rekonstrüksiyon zamanlaması, flep ayrıntıları ve ek prosedürler), komplikasyonlar ve uygulanan tedaviler yer almıştır.

**Bulgular:** Çalışmaya yaş ortalaması 50,5 (3-86) olan 71 (%62.3) erkek ve 43 (%37.7) kadın hasta dahil edildi. Rekonstrüksiyon çoğu hastada onkolojik cerrahi (%76.3) sonrasında gerçekleştirildi. Bu vakaların ise büyük çoğunluğu skuamöz hücreli karsinom (%77) nedenli idi. Radial önkol serbest flebi %26.3'ünde kullanılmış olup, en sık tercih edilen serbest flep seçeneği idi. Alıcı damar olarak en sık (%43.9) fasyal damarlar kullanıldı. Serbest flep başarı oranı %93.9 idi. Hastaların 8'sinde anastomoz revizyonu gerekirken, revizyon gerektiren hastaların 4'ünde yeni flep ihtiyacı gerekti. Baş-boyun rekonstrüksiyonu olgularında erken dönem mortalite oranı %8.8 olarak saptandı. Mortalite çoğu hastada klinik izlemde bozulma sonucu yoğun bakım yatışı esnasında izlenirken, 2 hastada servis yatışı esnasında ani kardiyak ölüm izlendi. Mortal seyreden olguların yaş ortalaması 73.8 (55-86) iken, hastaların %70'i erkekti. Hastaların %50'sinde operasyon bölgesi alt dudak ve mandibulayı içermekte idi.

**Sonuçlar:** Onkolojik sebepler sonucunda serbest doku nakilleri ile gerçekleştirilen baş-boyun rekonstrüksiyonunda ileri yaş ve erkek cinsiyetin mortalite üzerine etkili faktörler olduğu saptanmıştır.

**Anahtar Kelimeler:** Mikrocerrahi, baş-boyun rekonstrüksiyonu, mortalite, serbest flep

## PB-015

# İhmal Edilmiş Baş ve Boyun Bölgesi Deri Kanserlerine Yönelik Tedavi Yaklaşımlarımız

Ömer Faruk Dilek, Mehmet Fatih Çamlı, Burak Arkan, Egehan Güngörmez, Doğu Papatya, Kamuran Zeynep Sevim

*Sağlık Bilimleri Üniversitesi, Şişli Hamidiye Etfal Eğitim ve Araştırma Hastanesi, Plastik Rekonstrüktif ve Estetik Cerrahi Kliniği, İstanbul*

**Giriş ve Amaç:** Geç tanı almış baş ve boyun bölgesini içeren deri kanserleri, ileri derecede klinik zorluklar içermesi, zorlu tedavi süreçleri ve taşıdıkları morbidite riskleri sebebiyle klinik pratikte büyük bir ciddiyetle değerlendirilmelidir (1). Deri kanserlerinin, özellikle baş ve boyun bölgesinde geç tanı alması ve tedavi sürecine başlanmasında çeşitli sebepler vardır. Hastaların kanser teşhisi ve tedavisinden korkmaları sebebiyle ilgili sağlık tesisine başvuruda bulunmamaları, yavaş ilerleyen tümörlere alışmaları, düşük sosyoekonomik düzeyde bulunulması ve hijyen şartlarının yetersizliği gibi faktörler bu duruma katkıda bulunur (2). Ayrıca, bu bölgede oluşan tümörler genellikle ileri yaşlardaki bireylerde görülür ve metastatik potansiyeli düşük olan yavaş büyüyen bazal hücreli karsinomlar (BCC) gibi tümörler, erken dönemde göz ardı edilebilmektedir (3). Bu çalışmanın amacı göz ardı edilmiş ve geç tanı almış baş ve boyun bölgesinde oluşmuş deri kanserlerinin karakteristiklerinin ve tedavilerinin incelenmesidir.

**Materyal-Metod:** Çalışmaya 2018-2023 tarihleri arasında Şişli Hamidiye Etfal Plastik Cerrahi kliniğine baş ve boyun bölgesinde boyutu 5 cm2 üzerinde malign tümör nedeniyle başvuran ve cerrahi eksizyon uygulanan 20 hasta dahil edilmiştir.

**Bulgular:** Çalışmaya dahil edilen 20 hastanın yaş ortalaması 70.9 yıl idi. Hastaların 17 tanesi SCC, 2 tanesi BCC ve 1 tanesi malign melanom tanılıydı. Hastaların veya hasta yakınlarının ifadesine göre kitleyi ilk fark ettiklerinden itibaren kliniğimize başvuru sürelerinin ortalaması 29.1 aydı (en az 3 ay, en çok 240 ay). Geniş eksizyon ve defekte uygun rekonstrüksiyon seçenekleri uygulandı. 9 hastada boyun diseksiyonu uygulandı. Bu hastaların 7'sinde unilateral, 2'sinde bilateral boyun diseksiyonu yapıldı. 4 hastada oluşan doku defekti primer olarak onarıldı. Hastaların eksizyon sonrası oluşan doku defekti 8'inde lokal fleple, 3'ünde serbest fleple ve 4'ünde deri grefti ile kapatıldı. Hastaların bir tanesinde insizyonel biyopsi sonrası SCC tanısı konuldu ve kitle çok büyük olduğu için konsey kararıyla hasta onkolojiye yönlendirildi. Gecikmenin sebebi hastaların 5'inde yanlış yönlendirme, 15'inde ise ihmaldi. Ameliyat sonrası takiplerinde 3 hastada nüks izlendi.

**Tartışma:** Baş ve boyun bölgesindeki deri kanserlerinin geç tanı alması klinik olarak ciddi sonuçlara neden olmaktadır ve primer tümörün neden olabileceği morbidite ve mortaliteyi ağırlaştırmaktadır. Erken evrelerde tanı konularak tedaviye başlanmadığı durumda, bu kanserler lokal olarak ileri evrelere ulaşabilir ve cerrahi müdahaleler daha komplike hale gelir. BCC gibi yavaş büyüyen metastaz potansiyeli düşük olan tümörler bile, ihmal edildiğinde büyük boyutlara ulaşabilir ve çevre dokulara invazyon gösterebilir (4). Ek olarak, malign melanom gibi daha agresif deri kanserlerinde erken tanı, hastalığın seyrini ve prognozunu önemli ölçüde etkilemekte ve tedavi prosedürünü ciddi şekilde değiştirebilmektedir. Erken teşhis ve tedavi lokal yayılımın yanısıra nodal ve uzak metastaz riskini azaltarak sağkalım oranlarını arttırmaktadır (5).

Geç tanı konulan kanser vakalarında hastalar ön planda olan bulgulara rağmen tıbbi yardım aramaktan kaçınabilir. Bu durum, tedavi seçeneklerini daraltmakta ve sağkalımı olumsuz etkilemektedir. Özellikle baş ve boyun bölgesindeki tümörler, sağkalıma ek olarak görünüm ve işlev bakımından önemli olduğu için, geç tanı konulan vakalarda daha radikal ve karmaşık cerrahi müdahale gerekliliği ortaya çıkabilmekte, hastanede takip süreleri artmakta çeşitli ek ameliyat gereklilikleri doğabilmektedir (6).

**Sonuç:** Geç tanı almış baş ve boyun bölgesindeki deri kanserlerinin başvuru sırasındaki durumu, erken tanı konulmasının, şüpheli lezyonlardan biyopsi alınmasının ve riskli kategorideki bireylerin düzenli dermatolojik kontrollerinin gerekliliğini göstermektedir. Hastaların ve risk gruplarının doğru bilinçlendirilmesi ve gerekli durumda sağlık hizmetlerinden faydalanmak açısından başvuruları, deri kanserlerinin erken evrede tanınmasını ve tedavi edilmesini kolaylaştırabilir (7). Erken tanı ve tedavi, hastaların yaşam kalitesini ve surviyi arttırmakta ve morbiditeyi azaltmaktadır. Bu sebeple, deri kanserlerine karşı bilinçlendirme ve riskli grupların düzenli taramalardan geçmesi teşvik edilmelidir.

**Kaynakça:**

1) Blum A, Brand CU, Ellwanger U, Schlagenhauff B, Stroebel W, Rassner G, Garbe C. Awareness and early detection of cutaneous melanoma: an analysis of factors related to delay in treatment. Br J Dermatol. 1999 Nov;141(5):783-7. doi: 10.1046/j.1365-2133.1999.03196.x. PMID: 10583157.

2) Ricci F, Paradisi A, Fossati B, Mancini M, Curatolo P, Guerriero C, Capizzi R. Giant neglected squamous cell carcinoma of the skin. Dermatol Ther. 2015 Jul-Aug;28(4):230-4. doi: 10.1111/dth.12214. Epub 2015 Mar 5. PMID: 25754304.

3) Varga E, Korom I, Raskó Z, Kis E, Varga J, Oláh J, Kemény L. Neglected Basal cell carcinomas in the 21st century. J Skin Cancer. 2011;2011:392151. doi: 10.1155/2011/392151. Epub 2010 Nov 25. PMID: 21151693; PMCID: PMC2993023.

4) Kaminska-Winciorek G, Cybulska-Stopa B, Gajda M, Pawełczak-Szastok M, Gęga-Czarnota A. Neglected malignant neoplasms with cutaneous involvement. Postepy Dermatol Alergol. 2021 Oct;38(5):916-920. doi: 10.5114/ada.2021.108457. Epub 2021 Aug 15. PMID: 34849146; PMCID: PMC8610055.

5) Richard MA, Grob JJ, Avril MF, Delaunay M, Gouvernet J, Wolkenstein P, Souteyrand P, Dreno B, Bonerandi JJ, Dalac S, Machet L, Guillaume JC, Chevrant-Breton J, Vilmer C, Aubin F, Guillot B, Beylot-Barry M, Lok C, Raison-Peyron N, Chemaly P. Delays in diagnosis and melanoma prognosis (I): the role of patients. Int J Cancer. 2000 May 20;89(3):271-9. PMID: 10861504.

6) Wax MK, Burkey BB, Bascom D, Rosenthal EL. The role of free tissue transfer in the reconstruction of massive neglected skin cancers of the head and neck. Arch Facial Plast Surg. 2003 Nov-Dec;5(6):479-82. doi: 10.1001/archfaci.5.6.479. PMID: 14623684.

7) Garcovich S, Colloca G, Sollena P, Andrea B, Balducci L, Cho WC, Bernabei R, Peris K. Skin Cancer Epidemics in the Elderly as An Emerging Issue in Geriatric Oncology. Aging Dis. 2017 Oct 1;8(5):643-661. doi: 10.14336/AD.2017.0503. PMID: 28966807; PMCID: PMC5614327.

**Anahtar Kelimeler:** baş ve boyun, deri kanseri, geç tanı, ihmal

*Preoperatif ve Postoperatif Karşılaştırma*

A. Alt Dudak SCC Hastası Preoperatif; B. Alt Dudak SCC, Radial Onkol Serbest Flep ile Rekonstrüksiyon; C. Sol Oksipital BCC, Trapezius Müsküloküten Ada Flebi ile Rekonstrüksiyon; D. Sol Oksipital BCC Hastası Preoperatif

## PB-016

## Yüz Bölgesi Dokuları Kullanılarak Burun Rekonstrüksiyon: Klinikte Lokal Anesteziyle Rekonstrüksiyon Yaklaşımlarımız

Emrah Işıktekin, Hatip Dağ, Betül Gözel

*Balıkesir Üniversitesi Tıp Fakültesi, Plastik Rekonstrüktif ve Estetik Cerrahisi Ana Bilim Dalı, Balıkesir*

**Giriş:** Burun, yüzün orta hattında yer alan ve çıkıntılı yapısıyla dikkat çeken, estetik ve fonksiyonel açıdan büyük öneme sahip bir organdır. Travma, konjenital deformiteler ve tümör cerrahisi sonrası meydana gelen burun defektlerinin rekonstrüksiyonu, plastik cerrahinin en zorlu ve karmaşık alanlarından biridir. Burun rekonstrüksiyonu, plastik cerrahinin tarihsel gelişiminde de önemli bir yer tutmaktadır. Bu bağlamda, kliniğimizde günübirlik lokal anestezi ile yaptığımız direkt, aşamalı ve erken dönem burun rekonstrüksiyon cerrahilerimiz ve elde ettiğimiz deneyimleri paylaşmak bununla birlikte literatüre katkı sağlamak amacıyla bu bildiri hazırlandı.

**Metot:** Balıkesir Üniversitesi Plastik, Rekonstrüktif ve Estetik Cerrahi Kliniği'ne 2022-2024 yılları arasında başvuran travma ve tümör cerrahisi sonrası oluşan akut izole burun defektleri, erken dönemde yüzde bulunan dokular kullanılarak onarıldı. Rekonstrüksiyon süreçlerinde burun subünitleri (örneğin, nasal dorsum, nasal tip, alar bölgeler) total olarak değil, mevcut defektin özelliklerine uygun kompozit bir yaklaşımla rekonstrükte edildi. Defektin boyutuna, lokalizasyonuna ve kalınlığına, donör sahanın uygunluğuna ve de eksik olan ünite yapısına göre rekonstrüksiyon işlemleri tek veya birden çok seansta gerçekleştirildi. Kullanılan yöntemler arasında, lokal flepler, bölgesel flepler ve gerektiğinde prefabrike edilmiş lokal ve bölgesel dokular yer aldı. Bütün cerrahi girişimlerimiz, hastalarımızın en az morbidite, mortalite ve hospitalizasyon zamanı için lokal anestezi altında yapıldı ve gereken ek tedavi ve yaklaşımlara hızlıca yönlendirildi.

**Uygulanan Teknikler:** Lokal Flepler: Küçük (0.5 cm' e kadar olan) defektler ve orta büyüklükteki ( en geniş çapı 1 cm'e kadar olan) defektler için kullanıldı.

Bölgesel flepler: Orta ve büyük defekler için kullanıldı.

Prefabrike edilmiş lokal ve bölgesel flepler: Karmaşık, kompozit ve geniş defektlerde, lokal dokuların başka dokularla prefabrike edilmesi yoluna gidildi.

Her bir olguda, defektin boyutu, lokalizasyonu, eksik olan doku yapıları, fonksiyonel ünite desteği, donör saha uygunluğu, hastanın genel sağlık durumu ve estetik uyumluluk dikkate alınarak en uygun rekonstrüksiyon yöntemi seçilmeye çalışıldı.

**Bulgular:** Kliniğimizde tetkik, takip ve tedavi edilen 163 hasta lokal anestezi altında ve günübirlik operasyonlar sonrası dönemde, kliniğimizde 1. Gün, 7. Gün ve sonrasında 1. Ay ile birlikte aylık takiplere alındı. Klinik takiplerinde gelişen hematom, seroma, dehisens, iskemi ve nekroz ve enfeksiyon gibi komplikasyonlar yine ayaktan takip ile yönetildi. Fonksiyonel ve estetik açıdan istenilen sonuç elde edilmeyen hastalara 3-6 aylık dönemlerle revizyon cerrahileri gerçekleştirildi.

**Sonuçlar:** Burun rekonstrüksiyonu, hem fonksiyonel hem de estetik açıdan önemli bir organ olduğundan dolayı plastik cerrahinin en zorlu alanlarından biridir. Burun rekonstrüksiyonu vakalarında, yüz bölgesi dokuların tek başına veya başka dokularla birlikte prefabrike edilmesi yoluyla rekonstrüksiyon planlandı. Defektin boyutu, kalınlığı, lokalizasyonu fonksiyonel ve estetik olarak optimal sonuç sağlanması, cerrahi deneyim, hasta tercihi gibi kriterler göz önünde bulundurularak uygun teknik belirlendi. Revizyon cerrahilerinde tekli ve çoklu Z-plasti, flep defatting ve readaptasyonu, w-plasti gibi kısa ve etkili işlemler ile revizyonda istenilen sonuçlar elde edildi. 25 hasta patoloji sınır devamlılığı ve skar revizyon ihtiyacı ile yeniden lokal anestezi altında operasyon alınıp, tedavi edildi.Uygulanan yöntemlerin etkinliği ve hasta memnuniyeti değerlendirilmiş, rekonstrüksiyon sonrası fonksiyonel ve estetik sonuçlar açısından olumlu geri bildirimler alındı. Hastaların günlük hayatına devam etmeleri için ortalama istirahat süresi ortalama 3 gün tutuldu. Aktif çalışan mavi yaka işçilerde çalışma yaşamına dönüş için ortalama 2. Hafta uygun bulundu. Antikoagulan ve antitrombotik kullanması zaruri hastalarda ilaç kesilmeden cerrahiler gerçekleştirildi ve 3 hastada minimal hematom görüldü. Burun rekonstrüksiyonunda yüz bölgesi dokularının kullanımı, genel anestezi gerektirmemesi, günübirlik bir işlem olarak yapılabilmesi nedeniyle cerrahi risklerini azaltmakta ve iyileşme sürecini hızlandırdığı görüldü. Hastane yatışı gerektirmemesi ve gündelik hayata dönüşün hızlı olması nedeniyle ekonomi üzerine olumlu etkileri bulundu.

**Tartışma ve Sonuç:** Yüz bölgesi dokuları kullanılarak yapılan burun rekonstrüksiyonları, uygun teknikler ve

dikkatli planlama ile hem estetik hem de fonksiyonel açıdan tatmin edici sonuçlar sağlamaktadır. Burun rekonstrüksiyonu, gerek lokalizasyonu, gerek fonksiyonu ile oldukça zor ve sonuçlarının öngörülebilirliği düşük olması nedeniyle uzun bir süreç gerekmektedir.

Deneyimlerimiz, ameliyathane ve altyapıdaki eksiklikler nedeniyle hasta sayı ve cerrahi girişimlerin kısıtlı kaldığı bizim gibi kliniklerde lokal anestezi altında, hastane yatışı gerektirmeden, hastanın günlük ve iş hayatından uzun süre geri bırakılmadığı akut burun defektinin yüz dokuları ile rekonstrüksiyon ve takibinin güvenilir ve etkili olduğunu göstermektedir. Daha geniş hasta grupları üzerinde yapılacak prospektif ve karşılaştırmalı çalışmalarla, tercih ettiğimiz bu yöntemlerin uzun dönem sonuçları ve etkinlikleri daha kapsamlı bir şekilde değerlendirilebilir. Bu bildiride kliniğimizde yüz bölgesi dokuları kullanılarak yapılan flepler ile burun rekonstrüksiyon vakaları sunulmuş olup çok daha kompleks, geniş defektler için uzak/serbest flepler, riskli hasta gruplarında, burnun tip projeksiyon noktası gibi bazı bölgelerinde sekonder iyileşme ya da deri greftleri kullanılarak optimal sonuçlar da elde edilmektedir.

Bu bildiri, burun rekonstrüksiyonu alanında elde ettiğimiz klinik deneyimlerin paylaşılması, hasta ve hekim iletişimi ile rekonstrüksiyon yönetimi açısından literatüre katkı sağlanması amacıyla hazırlanmıştır. Ülkemiz hasta popülasyon ve sirkülasyonu göz önünde bulundurulduğunda, günlük klinik pratiklerimizde daha az invaziv (genel anestezi riskleri açısından), aşamalı ve kısa süreli cerrahiler, hastanede yatış süresinin kısaltılması ve iş hayatına dönüşün hızlandırılması öncelenmesi gerektiği düşünülmektedir.

**Anahtar Kelimeler:** Burun rekonstrüksiyonu, prefabrike flep, skar revizyonu, lokal flep

## PB-017

## Baş-Boyun Bölgesi Dermatofibrosarkoma Protuberans Deneyimlerimiz

Fatih Berk Ateşşahin, Mustafa Yılmaz, Safa Eren Atalmış, Merve Terzi, Esra Aydın

*Dokuz Eylül Üniversitesi, Plastik, Rekonstrüktif ve Estetik Cerrahi Anabilim Dalı, İzmir*

**Giriş:** Dermatofibrosarkoma protuberans (DFSP), ilk kez 1890 yılında Taylor tarafından tanımlanan nadir görülen düşük dereceli bir kutanöz malignitedir. DFSP gelişimi için kesin bir risk faktörü tanımlanmamıştır. DFSP'nin yıllık insidansı milyonda 0,8 ila 4,2 vakadır. Tüm malignitelerin %0,1'ini ve kutanöz yumuşak doku sarkomlarının %18'ini temsil eder. DFSP en sık yaşamın üçüncü ile beşinci dekadında görülür, ancak bebeklik döneminde veya yaşlılarda da ortaya çıkabilir. Bu tümörlerin anatomik dağılımı çalışmaya göre değişmekle birlikte, DFSP en sık gövdede (%42), üst ekstremitelerde (%23), alt ekstremitelerde (%18) ve baş ve boyunda (%13) ortaya çıkar. Seyrek görülen hastalık bölgeleri arasında meme, vulva ve penis bulunur.

Biz de bu çalışmamızda kliniğimizde 2001-2024 yılları arasında opere ettiğimiz baş boyun bölgesinde yerleşimli DFSP olgularını retrospektif olarak inceledik. Baş boyun bölgesinde yerleşimli DFSP olgularının çoğunluğunda tümörün agresif özelliği nedeniyle greft ile onarımı tercih ettik. Çalışmamız bu tercihin sonuçlarını içermektedir.

**Materyal ve Method:** Merkezimizde 2001-2024 tarihleri arasında tarafımızca opere edilen 8 adet baş boyun bölgesinde olan DFSP vakası; yaşa, cinsiyete, komorbidite, sigara kullanım öyküsü, aile öyküsü, tümör lokalizasyonu, patolojik tanı, tümörün eksizyon sonrası nüks etme durumu, eksizyon sonrası defekt onarımında kullanılan operasyon yöntemleri ve re-opere olan hastaların reoperasyon nedenleri değerlendirilerek retrospektif şekilde incelendi.

**Bulgular:** Merkezimizde 2001-2024 tarihleri arasında tarafımızca opere edilen 8 adet baş boyun bölgesinde olan DFSP vakası retrospektif şekilde incelendi. Çalışmaya dahil edilen hastaların tümör lokalizasyonları skalp seviyesinde olmak üzere 2 hastada frontal bölgede, 2 hastada oksipital bölgede, 1hastada verteks bölgesinde 3 hastada pariyetal bölgedeydi.

Hastaların operasyonlarında 2-4 cm cerrahi sınır ile kitlelerin eksizyonu gerçekleştirildi. Tümörün karekteri, nüks etme sıklığı, lokal agresif özellik göstermesi nedeniyle 1 hasta harici tüm hastalarda greft ile onarım gerçekleştirildi. Hastalar tümör negatif patoloji raporu ve uzun dönem izlemlerinde nüks görülmemesi ardından sekonder olarak lokal flep, doku genişletici vb. uygulamalar ile rekonstrükte edildi.

**Tartışma:** Çalışmamızın literatürdeki yapılmış olan analizler ile cinsiyet predominansı açısından farklılık gösterdiğini saptandık, yaş açısından benzerlik gösterdiğini saptadık. Literatürdeki çalışmalara ek olarak tümör nüks istatistiğini, tümör eksizyonu sonrası defekt onarımı methodlarını ve hastaların tekrar başvuru nedenlerinin, primer takibini yaptığımız hastalar üzerinden tartışıldığı kapsamlı retrospektif bir çalışma ile değerlendirdik.

**Anahtar Kelimeler:** Dermatofibrosarkoma protuberans, DFSP, Greft

*Resim 1*

## PB-018

## Erişkin Hastada Kalvaryumda Sık Nüks Eden Nadir Bir Olgu Sunumu: Hemanjioendotelyoma ve Skalp Rekonstrüksiyonu

Erkan Yanıkoğlu, Can Ekinci, Furkan Özdoğan, Gülsen Özşahin, Ahmet Baran Günaydın, Aydan Ayşe Köse

*Osmangazi Üniversitesi Tıp Fakültesi, Plastik, Rekonstrüktif ve Estetik Cerrahi Ana Bilim Dalı, Eskişehir*

**Giriş:** Kalvaryal tümörler kafatası kemiklerinden, özellikle de kafatasının kubbe benzeri üst kısmı olan kalvaryadan kaynaklanan neoplazmları ifade etmektedir. Kalvaryal tümörlerin yönetimi, tümör tipi, boyutu, yeri ve iyi huylu veya kötü huylu olup olmadığı gibi çeşitli faktörlere bağlıdır. Semptomları hafifletmek ve komplikasyonları önlemek için genellikle hem iyi huylu hem de kötü huylu tümörler için birincil tedavi cerrahi olmaktadır. Kalvaryal tümörlerin eksizyonunun ardından cerrahiyle eş zamanlı ya da sekonder olarak kemik ve skalpteki doku defektleri için rekonstrüksiyon ihtiyacı olmaktadır. Kalvaryal rekonstrüksiyonda, kraniyodural yapıların korunması, normal BOS basıncının ve kan akışının yeniden oluşturulması, donör saha morbiditesi gibi hususlar preoperatif planlamayı zorunlu kılar. Olgumuzda sık tekrarlayan hemanjioendotelyoma nedeniyle çoklu kraniotomi, kalvaryal rekonstrüksiyon ve skalp rekonstrüksiyonu uygulanan 39 yaşında erkek hasta tanıtılacaktır.

**Olgu Sunumu:** 39 yaşında erkek hasta 2014 yılında travmaya sekonder farkettiği oksipital bölgede yer alan cilt altı kitlesi nedeniyle beyin cerrahi kliniğine başvurdu. Primer kitle eksizyonu yapılan hastanın patoloji sonucu epiteloid hemanjiom olarak raporlandı. Ardından hastanın postop 6. ayında aynı lokalizasyonda yeniden agresif seyirli ve BT de kemiği destrukte eden kitle görülmesi üzerine hastaya yeniden kitle eksizyonu planlanarak yatışı yapıldı. Operasyonda kitlenin duraya kadar ilerlediğinin görülmesi üzerine eş zamanlı olarak duraplasti, miniplak ile kranioplasti ve oluşan skalp defekti için pariatooksipital alandan rotasyon flebi yapıldı. Patoloji sonucu ve radyolojik incelemeler doğrultusunda kitlenin iyi diferansiye anjiosarkomatoz kompenenti de bulunan komposit hemanjioendotelyoma olduğu sonucuna varıldı. Postop takiplerinde eş zamanlı RT ve KT tedavisi alan hastanın oksipital bölgedeki kitlesinin remisyonu sağlandı fakat takiplerinde 2017 yılında eski lezyon komşuluğunda kemiği destrukte eden kitle saptanması üzerine hastaya tekrardan kranioplasti, duraplasti ve oluşan skalp defekti için eş zamanlı latissumus dorsi flebi (LDF) ile rekonstrüksiyon uygulandı. Postop takiplerinde yeniden KT ve RT alan hastada kitlenin remisyonu sağlandı. Ardından 2021 yılında sol frontal bölgede yeni nüks odağı saptanarak tekrardan miniplak ile kranioplasti ve duraplasti uygulandı. 2022 yılına kadar eş zamanlı KT RT tedavileri alan ve metastaz lehine bulgu saptanmayan hastanın takiplerinde eksizyon cerrahi alanının temiz olduğundan emin olunduktan sonra frontal bölgedeki skalp defekti için tarafımızca anterolateral uyluk flebi (AUF) uygulandı. Takiplerinde eş zamanlı KT ve RT tedavisi alarak herhangi bir nüks bulgusu görülmeyen hastanın postop takiplerine devam edilmektedir.

**Tartışma:** Kalvaryumun intraosseöz lezyonları genellikle şişlik, lokal ağrı veya duyu kusurları ile kendini gösteren yavaş ilerleyici lezyonlardır. Belirtiler genellikle kademeli olarak gelişir ve tıpkı olgu sunumumuzda bahsedildiği gibi iyi huylu kemik lezyonları veya enfeksiyonlar gibi diğer durumlarla karıştırılabilir. Kalvaryal kitlelerin eksizyonunun ardından kemik ve yumuşak dokuda genellikle doku defektleri ile karşılaşılabilir ve bu durum skalp rekonstrüksiyonu ihtiyacını doğurabilir. Skalp rekonstrüksiyonu ve kalvaryal rekonstrüksiyon, özellikle intrakraniyal içeriğin korunması ve kozmetik sonuçlar göz önüne alındığında, rekonstrüktif cerrahlar için zorlu bir görevdir. Rekonstrüksiyonda otolog veya allogreft olarak alınan kemik greftleri, fasya ve kas dokusu ile birlikte alınabilecek komposit greftler, temporal ve galeal-perikranial olarak uygulanabilecek lokal flepler, pektoralis majör ve latissumus dorsi bölgesel flepleri, radial ön kol, rektus abdominis, skapular, anterolateral uyluk ve gastroomental serbest doku flepleri ile titanyum mesh ve çeşitli materyallerden yapılan kemik yedekleri kullanılabilir. Olgumuzda oluşan skalp defektlerinde rotasyon flebi, serbest LDF ve AUF'leri uygulanmış, oldukça iyi kozmetik ve fonksiyonel sonuçlar alınmıştır. Fakat hastanın altta yatan hastalığının bölgesel nüks göstermesi ve multipl odaklar halinde olması çoklu operasyon gerekliliğini de beraberinde getirmiştir.

**Sonuç:** Rekonstrüktif seçeneğin seçimi, defekt boyutu, yeri, hastanın sağlık durumu, altta yatan sebep, önceki ameliyatlar ve kozmetik beklentiler dahil olmak üzere çeşitli faktörlere bağlıdır. Multidisipliner bir yaklaşım ile bireysel hasta ihtiyaçlarına göre de belirlenmiş çeşitli tekniklerin birleştirilmesinin genellikle en iyi sonuçları vereceği açıktır.

**Anahtar Kelimeler:** Anterolateral Uyluk Serbest Flebi, Hemanjioendotelyoma, Latissumus Dorsi Serbest Flebi, Skalp Rekonstrüksiyonu

*Frontoparietal Bölgede Hemanjioendotelyoma Eksizyonu Sonrası Oluşan Scalp Defektine Yönelik Anterolateral Uyluk Flebi Uygulaması*

## PB-019

## Travma Sonrası Kranyektomili Hastada Scalp Ve Calvarium Defektinin Serbest Alt Flep İle Onarımı

Vedat Can İşler, Özlenen Özkan, Ege Bora Özpar, Yaşar Şavk, Mehmet Çelik, Ömer Özkan

*Akdeniz Üniversitesi Tıp Fakültesi, Plastik, Rekonstrüktif ve Estetik Cerrahi Ana Bilim Dalı, Antalya*

Giriş: Saçlı deri, çok katmanlı yapısı, yüksek vaskülaritesi ve üzerini örttüğü yapılar nedeniyle plastik ve rekonstrüktif cerrahlarca kritik öneme sahip bölgelerden biridir. Saçlı deri defektleri travma, tümör rezeksiyonu ve yanıklar gibi çeşitli nedenlerle oluşabilir. Scalp internal ve eksternal karotid sistemden ayrılan dört farklı arter ile beslenir. Bu arteriyal yapılar arasındaki yaygın vasküler kollateralizasyonlar nedeniyle total saçlı deri replantasyonu tek vasküler anastomoz ile dahi mümkün olabilmektedir.

Saçlı deri rekonstrüksiyonunun amaçları arasında kranyum, dura mater ve beyni korumak, saç çizgisini ve kas simetrisini korumak, gerilimsiz bir şekilde defekti kapatmak yer almaktadır. Rekonstrüksiyonda öncelik benzer dokunun benzer doku ile onarılmasıdır. Bunun mümkün olmadığı durumlarda daha üst rekonstrüksiyon basamaklarına başvurularak onarım amaçlanır. Scalpte meydana gelen geniş doku defektlerinin onarımında latissimus dorsi kas flebi, omental flep, radial önkol fasiyokutanöz flebi, anterolateral uyluk flebi gibi yöntemler kullanılabilir. Kas flepleri kontürü genelde kafatasının yapısına uygundur ancak zamanla atrofi, incelme ve kemik ekspozisyonu izlenebilir. Scalp ve kranyal defektlerin birlikte görüldüğü büyük defektlerde serbest ALT flep onarım seçeneklerinden biri olarak kullanılabilir.

Bu olgu sunumunda 2023 yılında kliniğimizde Anterolateral Thigh (ALT) serbest flep ile saçlı deri defekt onarımı yapılan bir olgudan bahsedilmektedir.

**Olgu:** 2022 yılında araç dışı trafik kazası sonrası subdural hematom nedeniyle beyin cerrahisi tarafından sol parietal kemik dekompresif kraniyektomi ve abdominal implantasyon operasyonu öyküsü olan, operasyondan altı ay sonra abdominal bölgedeki kemik grefti sol parietal bölgeye reimplante edilen 55 yaşında erkek hasta scalpte açık yara nedeniyle polikliniğimize başvurdu. Kemik greftinin reimplantasyonu sonrası saçlı deri cilt fleplerinde total nekroz geliştiği öğrenilen hastanın yapılan fizik muayenesinde, sol parietotemporal bölgede 25x10 cm boyutunda kemik ve plak-vida ekspoze, akıntılı açık yara izlendi. Ekspoze kemiğin nekrotik görünümde olduğu gözlendi. Beyin cerrahisi hekimleri ile ortak operasyona alınan hastanın beyin cerrahisi hekimleri tarafından enfekte kemik dokusu ve ekspoze plak-vidalarının çıkarılmasının ardından tarafımızca operasyona intraop dahil olunarak oluşan scalp ve calvarium defektinin onarımı için 30x15 cm boyutunda serbest ALT flep planlandı. Sol uyluğun pedikül diseksiyonu sonrası eleve edilen serbest ALT flep, sol superfisyal temporal arter ve konkomitan vene anastomoz edildi ve dura mater ekspoze defekt onarıldı. Serbest ALT flep donör sahası sağ uyluktan alınan STSG ile onarılarak işlem sonlandırıldı. Postoperatif takiplerinde komplikasyon izlenmeyen hasta postoperatif 14. günde taburcu oldu.

**Tartışma:** Kompleks dura mater ekspoze calvarium ve scalp defekti bulunan açık yaraların onarımı; scalp altında yer alan kranyum, dura mater ve beyin gibi hayati öneme sahip yapıların bulunması ve onarım sonrası saç kaybı, saç çizgisinde bozulma ve kontür düzensizlikleri gibi estetik açıdan tatmin edici olmayan sonuçlar nedeniyle plastik ve rekonstrüksiyon cerrahları açısından hemen her zaman zorlayıcı olmuştur. Travma sonrası serbest flep ile rekonstrüksiyonlarda alıcı damarlarda harabiyet görülmesi, anastomozu zorlu bir hale getirmektedir. Ancak internal ve eksternal karotid sistemlerden ayrılan vasküler yapılar arasındaki yaygın vasküler kollateralizasyonlar nedeniyle total saçlı deri replantasyonu dahi tek vasküler anastomoz ile mümkün olabilmektedir.

Dura mater ekspoze geniş cranium doku defektlerinin onarımında serbest ALT flebi kullanılmasının başarılı sonuçlar verdiği takiplerimizde izlenmiştir.

**Sonuç:** Kompleks dura mater ekspoze calvarium ve scalp defekti bulunan açık yaraların onarımı; scalp altında yer alan kranyum, dura mater ve beyin gibi hayati öneme sahip yapıların bulunması nedeniyle plastik ve rekonstrüksiyon cerrahları açısından hemen her zaman zorlayıcı olmuştur. Kranyum dokusunun ve scalpin bulunmadığı dura mater ekspoze geniş doku defektlerinde serbest ALT flebi uygulanabilecek rekonstrüksiyon seçeneklerinden biridir. Buna ek olarak tarafımızca takip edilmekte olan olguda görüldüğü üzere, beynin korunması için kalvaryum önemli bir yapı olsa da geniş kalvaryal defektlerin yumuşak doku kullanılarak onarımı kalvaryumun beyin yapısının korunması ve beyin işlevlerinin yürütülmesi için yaşamsal olmayabileceğini desteklemektedir.

**Anahtar Kelimeler:** calvarium, dura mater, serbest ALT flep, scalp

*Travma Sonrası Kraniyektomili Hastada Scalp Ve Calvarıum Defektinin Serbest Alt Flep İle Onarımı*

Şekil 1. Preoperatif Görünüm

Şekil 2. Postoperatif Görünüm

Şekil 3. ALT flep intraoperatif görünüm

Şekil 4. Postoperatif 4. ay görünüm

## PB-020

## Multipl Myelomlu Hastada Nazal Tip ve Kolumella Rekonstrüksiyonu

Özgür Agdoğan

*Tekirdağ Namık Kemal Üniversitesi Tıp Fakültesi Plastik Rekonstrüktif ve Estetik Cerrahi AD, Tekirdağ*

**Giriş:** Burundaki defektler deri, kıkırdak, kemik ve mukozayı içerecek şekilde tam kat yada sadece deri defekti şeklinde de olabilir.defektin nedeni Cilt ve yumuşak doku enfeksiyonu, travma, kanser cerrahisi sonrası, rinoplastiye sekonder de olabilir. Sekonder iyileşme, primer kapama, deri greftlemesi, lokal flepler, serbest flepler ile rekonstrüksiyon sağlanır. Rekonstrüksiyondaki amaç kabul edilebilir estetik görünüm, nazal simetri ve fonksiyonel bir hava yolu açıklığını sağlamaktır. Multiple myeloma (MM) monoklonal immunoglobulin salgılayan bir plazma hücresi klonunun neoplastik proliferasyonu ile karakterize

bir hastalıktır. Multipl Myelom tüm kanserlerin %1'ini ve hematolojik kanserlerin %10'unu oluşturur. Tedavide yaşanan pek çok olumlu ilerlemeye rağmen multipl myelom halen kür elde edilebilen bir hastalık değildir. 5 Yıllık yaşam beklentisi tedavideki gelişmelere rağmen %30 civarındadır.

**Hasta ve Yöntem:** Kliniğimize uzun süreden beri hematolojide takipli multipl myeloma tanılı erkek hasta burun ucundaki nekrotik doku ve yarası nedeniyle başvurdu. Nazal tip ve kolumellada tam nekrozu olan hastanın yara yerinin rekonstrüksiyonunu sunuyoruz.

**Bulgular:** Yaklaşık 8 yıldır multipl myeloma tanıılı 46 yaşındaki hasta hematolojiden takipli olduğunu belirtti. Yarasının 1 aydan beri var olduğunu ve nasıl oluştuğunu anlayamadığını belirti. Burnuna bir travma almadığını, durup dururken yara oluştuğunu ifade etti. Nazal tipte 1,5x1,5 cm ` lik ve nazal kolumellada 1x2 cm lik tam kat, demarkasyon hattı oturmuş, cilt nekrozu tespit edildi. kıkırdak ve mukozal dokularda patoloji görülmedi. Etraf dokular iyi ve sağlıklı.

Nekrotik dokular debride edildi. sağlıklı dokuya ulaşıldı. nazal tip rekonstrüksiyonu için nazal dorsumdan bilobe flep planlandı. Kolumella rekonstrüksiyonu için üst dudak sağ nazal giriş ve nazal kanat sınırından 1x2 cm lik tek loblu lokal deri flebi planlandı. Her iki flep insize edilip eleve edildi. tek loblu lokal deri flebi ile nazal kolumella; bilobe flep ile nazal tip rekonstrükte edildi. donör alanlar primer onarıldı. Postoperatif dönemde total veya parsiyel flep kaybı gözlenmedi. Yara yeri açılmadı. Nazal fonksiyonellik iyi idi.

**Tartışma:** Multipl myelomlu hastalar genel ortopedik şikayetlerle başvurmaktadır. Tedavide altın standart kemoterapidir. Multipl myelomlu hastaların enfeksiyona yatkınlığı bilinmektedir. Hem enfeksiyona yatkınlık hem de almış olduğu kemoterapi burun cildinde enfeksiyon ve doku kaybına neden olmuş olabilir. Burundaki defektler sıklıkla kanser cerrahisi sonrası oluşmaktadır. Erişkin burun defektlerinde etyolojik faktörler genellikle kanser cerrahisi ve travma sonrası iken; çocuklarda konjenital nevüs ya da semptomatik vasküler lezyonların eksizyonu ve travma kaynaklıdır. Bizim sunduğumuz vakada altta multip myeloma tanılı hastanın nazal defekt nedeni bilinmemektedir. Burun rekonstrüksiyonunda cilt renk uyumu, kontür, skarın planlanması, defektin yeri ve boyutu, fonksiyonel kazanç, hastanın genel durumu gibi etken faktörler mutlak suretle dikkate alınmalıdır. Sunduğumuz vakada kolumella rekonstrüksiyonu için bıyık bölgesi kıllı üst dudak dokusunu kullandık. Kolumellanın kıllı olması devavantaj olarak görülebilir. Fakat lazer ile üstesinden gelinebilir. Tip defektini onarmak için lokal blobe flebi kullanıldı. Alın flebi gibi morbiditeye yol açabilecek bir flep seçeneğinden sakınmış olduk. Yara tabanında iyi ve sağlıklı bir granulasyon dokusu veya yara yatağı olmasına rağmen genç hasta olduğu için tam kalınlıkta deri grefti kullanmadık. Mevcut hastalığından dolayı greftleme yerine flep cerrahisini tercih etmek; temelinde daha büyük doku defektine veya morbiditeye neden olabilirdi. Fakat postoperatif dönemde bir komplikasyon görülmedi. Sonuç olarak bir kanser cerrahisi öyküsü ve travma öyküsü olmayan multipl myelomlu hastanın nazal tip ve kolumellasında oluşan defektin onarımını sunmuş olduk. Altta yatan hematolojik bir hastalığın buna neden olabileceğini düşündük.

**Anahtar Kelimeler:** Multipl Myelom, Nazal Tip, Kolumella

*Resim 1*

*postoperatif 1. ay nazal tip ve kolumella rekonstrüksiyon görünümü.*

## PB-021

## Total Glossektomi Defekti Rekonstrüksiyonunda Serbest Fasyokutan Anterolateral Uyluk Flebinin Katlama Tekniği ile Kullanımı

Ahmet Biçer, Nergiz İbrahimli, Recep Atakan Göktürk

*Ege Üniversitesi Tıp Fakültesi, Plastik, Rekonstrüktif ve Esteik Cerrahi Anabilim Dalı, İzmir*

**Giriş:** Total glossektomi defektleri, dil ucunu ve dili anteriora ve posteriora hareket ettiren motor üniteyi barındıran dil kökü rezeksiyonunu içermektedir. Bu defekt, işlevsel açıdan dilin tamamen çıkartılmasını ifade etmektedir. Bu tür defektlerde birincil amaç, hava yolunun korunması ve salgıların yönetimi için oral kavitenin doldurulmasıdır. Anterolateral uyluk flebi özellikle ülkemizdeki popülasyonda buna olanak sağlamaktadır. Biz de total glossektomi ve bilateral supraomohyoid boyun diseksiyonu sonrası oluşan defektin rekonstrüksiyonunda ALT flebinin inset öncesi masada deepitelize edilmesi ve kendi üzerine katlanarak şekillendirilmesi ile total glossektomi defektinde kullanıldığı bir olguyu sunmayı amaçladık.

**Vaka:** 61 yaş bilinen kronik hastalığı olmayan, aktif sigara kullanımı mevcut olan erkek hasta, 4-5 aydır mevcut olan dilde ülsere lezyon nedenli hastanemiz Kulak Burun Boğaz kliniğine başvurdu(Resim A). Yapılan insizyonel biyopsi sonrası dilde skuamoz hücreli karsinom tanısı konulan hastaya total glossektomi ve bilateral supraomohyoid boyun diseksiyonu, oluşan defektin rekonstrüksiyonunda ise serbest anterolateral uyluk flebi planlandı. Kulak

burun boğaz ekibince yapılan tümör eksizyonu ve boyun diseksiyonu sonrası dil, ağız tabanı ve farenkste defekt görüldü (Resim B) ve fasyokutan ALT flebi 22x12 cm olarak tasarlandı. Sol taraflı ALT flebi deri insizyonları sonrası uygun muskulokutan perforatör bulunarak, lateral sirkumfleks arterin desendan dalı pedikül yeterli uzunluğa ulaşana dek diseke edildi ve lateral femoral kutanöz siniri ile diseke edilip pediküllünden ayrıldı. Daha sonra flep üzerinde 8x6 cm lik alan ağız tabanında mandibula ve hyoid kemik arasında oluşan boşluğu doldurmak üzere deepitelize edildi. Flep hacim oluşturmak üzere dili oluşturacak şekilde kendi üzerinde katlandı ve 2/0 monokril ile suture edildi. (Resim C) Flep insetine epiglottisten başlandı lateral farenks duvarlarına insete devam edildi. Ardından flep mandibula çevresine ağız tabanını örtmek üzere inset edildi ve flep inseti tamamlandı. Ardından sol taraflı süperior tiroidal arter ve vene 9/0 ethilon ile mikroskop altında anastomoz edildi. Boyunda lingual sinir,ALT flebinin duyu siniri olan lateral kütanöz femoral sinire 9/0 ethilon ile mikroskop altında epinöral teknik ile koapte edildi. Hastaya KBB ekibince perop trakeotomi açıldı. Hastaya post-operatif dönemde 1X0,4 düşük molekül ağırlıklı heparin ve ilk üç gün antiödem dozdan prednol başlandı. Postoperatif 4.haftasında hasta KBB ekibince dekanüle edildi ve trakeotomisi kapatıldı. Hastanın postoperatif takiplerinde(Resim D(post operatif 3. Hafta)) yara iyileşme sorunları, salya akması veya solunum problemleri görülmedi. Ancak NG ile beslenen hastanın post operatif 2.haftasında oral alımı tolere edemediği ve yutma eylemini başlatamadığı görüldü. Hastaya post operatif dönemde gastrostomi(PEG) açıldı ve beslenmesine bu şekilde devam edildi. Post operatif kontrollerine yaşadığı yerin uzaklığı sebebi ile dış merkezde devam etmek isteyen hasta kontrollerine gelmedi.

**Tartışma ve Sonuç:** Anterolateral uyluk flebinin, sınırlı donör saha morbiditesi, kolay flep elevasyonu ve fazla miktarda yumuşak doku elde edebilme açısından birçok avantajı mevcuttur. Bununla birlikte, total glossektomi sonrası solunum yolu güvenliği ve yutma fonksiyonlarını sürdürebilmek için gerekli doku hacmini sağlayamayabilir. ALT fold-over flep tekniği, flebin yumuşak doku kalınlığını iki katına çıkarır, bu da uzun vadede ağız içerisinde flep hacmi sağlayarak salya akması aspirasyon gibi sorunlardan korunmasına katkı sağlar.

**Anahtar Kelimeler:** dil rekonstrüksiyonu, fasyokutan anterolateral uyluk flebi, katlama tekniği, total glossektomi

*Resim A,B,C ve D yi tek şekilde içermektedir.*

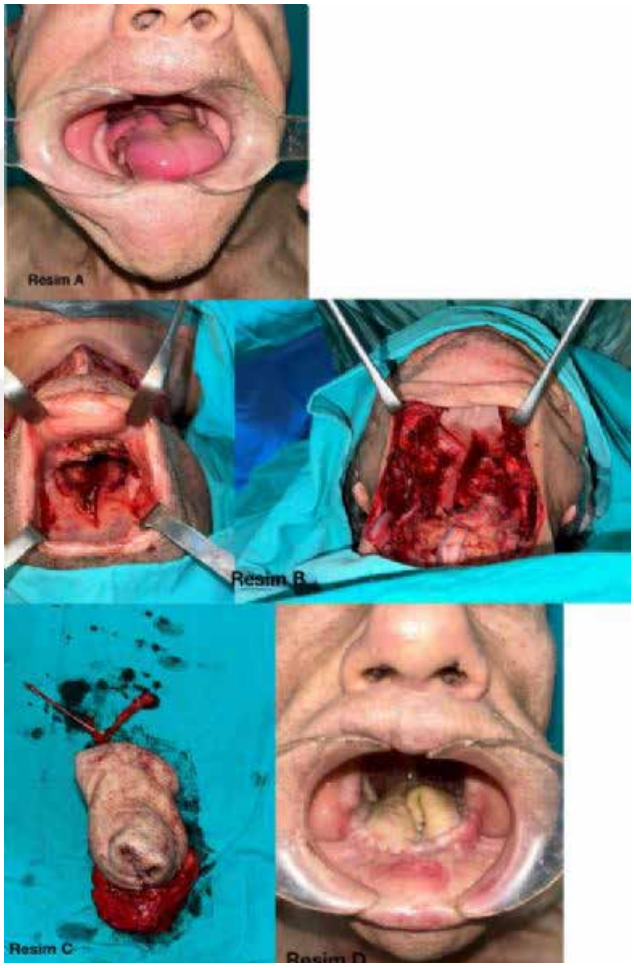


*Total glossektomi sonrası defektin rekonstrüksiyonunda serbest ALT flebinin üzerine katlama tekniği ile rekonstrüksiyonu preop perop ve post operatif fotoğrafları (metinde değinilmiştir.)*

## PB-022

## Adipodermal Greft İçine Subkutan Doku Flebinin İlerletilmesi İle Skar Revizyonu Vaka Sunumu

Fatih Berk Ateşşahin, Alper Geyik, Merve Terzi, Kasım İlker Sandıkçı, Hasan Can Çevik

*Dokuz Eylül Üniversitesi, Plastik, Rekonstrüktif ve Estetik Cerrahi Anabilim Dalı, İzmir*

**Giriş:** Yüzdeki izler, estetik bozukluklara neden olarak hastalarda psikolojik sorunlara neden olabilir. Bu tür sıkıntılar, hastanın özsaygısında azalmaya, kötü beden imajına, iş performansında düşüklüğe ve yaşam kalitesinde azalmaya yol açabilir. Yumuşak doku deformiteleri, travma, yanıklar, enfeksiyonlar ve deri hastalıkları gibi çeşitli nedenlerle ortaya çıkabilir. Maksillofasyal travmalar yüzde kemik kırıklarına ve yumuşak dokuda hasara neden olarak kontur bozukluğu yaratır ve bu hasar edinilmiş yüz deformiteleri ile sonuçlanır. Dermal yağ grefti (DFG), rekonstrüktif cerrahide kontur kusurlarının düzeltilmesinde 70 yılı aşkın süredir iyi bilinen bir yöntemdir. Yaşlanma, travma, enfeksiyon, neoplazmlar ve doğum gibi nedenlerle oluşan baş ve boyun bölgesindeki orta dereceli kontur eksikliklerinin düzeltilmesinde kullanımı kanıtlanmıştır.

Vaka sunumumuz travma sonrası frontoorbital bölgede kontur deformitesi olan bir hastanın onarımında, inguinal bölgeden alınan dermal yağ greftini özgün bir yöntemle kullanılarak yapılan cerrahi müdahalenin sonuçlarını göstermektedir. Hastanın öyküsünde, yüzüne düşen ahşap bir malzeme sonucu frontal kemik, orbita lateral duvarı yüzde multipl kırıklar meydana gelmişti. İki yıllık bir süreçte, hastaya yapılan cerrahiler ve uygulanan tedaviler sonrası yumuşak doku deformiteleri ve gözde distopi devam etmekteydi. İlk ameliyatta sentetik kemik materyali kullanılarak yapılan düzeltme başarısız olmuş, enfeksiyon ve kayıptan dolayı ikinci bir ameliyat planlanmıştır. Bu ameliyatta, inguinal bölgeden alınan dermal yağ grefti, özgün bir yöntemle defekte yerleştirilmiş ve operasyon sonrası iyi sonuçlar alınmıştır. Greft, subkutan doku ile desteklenmiş ve çevre dokulara sütürlerle sabitlenmiştir. Postoperatif dönemde, pansuman ve sütürler zamanında çıkarılmış, hastanın fotoğraflarıyla sonuçlar belgelenmiştir.

**Anahtar Kelimeler:** Adipodermal flep, Dermal yağ grefti, kontur deformitesi

*Resim 1*

## PB-023

## Yüz Defektlerine Yaklaşımımız

İnanç Doğan Çiçek, Oğuzhan Kaya, Rafet Özbey

*İnönü Üniversitesi Tıp Fakültesi*

**Giriş:** Yüz defektleri en sık Onkolojik rezeksiyonlar ve travma sebebi ile oluşmaktadır.Şüphesiz vücudun en önemli estetik bölümü olan yüzün bir çok fonksiyonel organ bulundurması ve alanın nispeten dar olması nedeniyle zamanla farklı cerrahi teknikler geliştirilmiştir. Bu tekniklerin en iyisi yoktur.Her birinin avantaj ve dezavantajları bulunmaktadır.Hangi hastaya hangi tekniğin seçileceği birden çok parametreye bağlıdır.Bu çalışmada kliniğimizin karşılaştığı yüz defektleri ve defektlere yaklaşımı anlatılması amaçlanmıştır.

**Hastalar-Yöntem:** Ocak 2020-Haziran 2024 tarihleri arasında yüz bölgesinde defekti bulunan ve rekonstrüksiyonu yapılan hastalar çalışmaya dahil edildi.Yaş,cinsiyet,öykü,cerrahi yöntem,ek hastalık olup olmaması,sigara içiçilik durumu,defektin lokalizasyonu,boyutu ve patolojik tanısı tarandı.

**Bulgular:** Çalışmaya dahil edilen 151 hastanın 82'si erkek 69'u kadındı.En küçüğü 10,en büyüğü 99 olmak üzere hastaların ortalama yaşı 69,3 olarak hesaplandı. Tümörlerin en büyüğü 8x8x2 cm,en küçüğü 0.7x0.7 cm olarak hesaplandı.Hastaların 7 tanesi travmaya bağlı,144 tanesi tümör veya kitleye bağlı olduğu raporlandı.144 hastanın 38'si Skuamöz Hücreli Karsinom (SHK), 4 tanesi Lentigo Maligna,86'sı Bazal Hücreli Karsinom (BHK),1 Solar Keratoz, 1 Seboreik Keratoz, 1 Malign İğsi Hücreli Tümör,1 Malign Epitelyal Tümör,1 Hipertrofik. Skar dokusu,1 Hemanjiyom,1 ATipik Menenjiyom, 1 Angioinvaziv Mukor Mikozis, 1 Aktinik Cheilitis, 1 Atipik Skuomaploriferatif Lezyon, 1 Konjenital Nevüs olarak patoloji tarafından raporlanmış.5 hastanın net bir patolojik tanısı bulunmamaktadır.Defektlerin 15 tanesi alın bölgesinde, 68 tanesi nazalde, 2 tanesi çene bölgesinde,15 tanesi dudakta, 1 tanesi burun ve maksillada, 1 tanesi dudak kolumella ve alar tabanda,1 tanesi dudak mentum ve malar bölgede,18 tanesi orbitada, 6 tanesi göz kapağında,1 tanesi orbital ve malar bölgede,5 tanesi kaş bölgesinde,1 tanesi orbital malar bileşkede,4 tanesi kulakta,7 tanesi malar bölgede,5 tanesi mandibulada,1 tanesi yüzün neredeyse sol yarısını kaplayacak lokalizasyondaydı.36 hastanın sigara içtiği öğrenildi.7 tanesinin içmediği öğrenildi.Kalan hastaların içip içmeme bilgisine ulaşılamadı.99 hastanın ek hastalığı bulunduğu ve en sık hipertansiyon,diabet ve koroner arter hastalığı olduğu öğrenildi.52 hastanın ise ek hastalığı yoktu ve bilgisine ulaşılamadı.Cerrahi yöntem olarak 3 hastaya A TO T flep,9 hastaya Abbe flep, 24 hastaya Alın flebi(Resim 1), 1 hastaya ALT free flep, 1 hastaya Bilateral Karapadznic flep, 1 hastaya bilateral ilerletme flebi, 13 hastaya Bilobe flep, 1 hastaya dorsal nazal hatched flep, 2 hastaya Estlander flep, 2 hastaya Fricke flep, 1 hastaya Free Fibula,29 hastaya Full Tickness skin greft,9 hastaya Glabellar flep,5 hastaya Limberg flep,2 hastaya Mustarde flep,12 hastaya Nazolabial flep (Resim 2),3 hastaya O TO H flep, 3 hastaya Pektoralis major kas flebi, 1 hastaya postauriculer interpolasyon flep, 1 hasta primer kapama, 4 hastaya V-Y flep (Resim 3),1 hastaya transpozisyon galeal flep,2 hastaya Tensel semisiküler flep,1 hastaya temporal arter bazlı ada flebi, 1 hastaya radikal ön kol free flep (Resim 4),19 hastaya lokal flep uygulandı.

**Tartışma:** Başvuran hastalar incelediğinde yüz defektlerinin major çoğunluğunun Onkolojik rezeksiyonlar sonrası oluştuğu, buna en sık sebep olan malignitenin ise

Bazal hücreli Karsinom olduğu görülmektedir.Bu da en sık deri malignitesi olmasını desteklemektedir.(1). Yüz bölgesi kendi içinde değerlendirildiğinde en sık nazal bölgede daha sonra malar ve dudak bölgesi gelmektedir.Bu da güneş ışınlarına en sık maruz kalan nazal bölgesi olması deri kanserleri etyogenezinde UV güneş ışığının etkisini kanıtlamaktadır.(2). Yüz bölgesinde estetik ve fonksiyonel optimum sonuç için cerrahi şartlar el verdiği sürece fleple rekonstrüksiyon tercih edilmelidir.Lakin yüz defetkleri gelişen çoğu hasta yaşlı,komorbit hastalığı bulunan ve sigara içimi olmaları ve defektin boyutunun fazla arttığı gibi durumlarda flep rekonstrüksiyonu uygun görülmeyip greftleme tercih edilmiştir.(3

**Sonuç:** Yüz bölgesi, hem estetik hem fonksiyonel açıdan vücudumuzun en önemli bölgesi olduğundan rekonstrüksiyonu ekstra önem arz etmektedir. Uygun cerrahi seçiminde efektin boyutu ve yerinin yanı sıra kalan tüm parametreler detaylıca incelenmeli güncel veriler ışığında rekonstrüksiyon basamağına uygun tedavi algoritması düzenlenmelidir.

**Kaynakça:**

1)McDaniel B, Badri T, Steele RB. Basal Cell Carcinoma. [Updated 2024 Mar 13]. In: StatPearls [Internet]. Treasure Island (FL): StatPearls Publishing; 2024 Jan-. Available from: https://www.ncbi.nlm.nih.gov/books/NBK482439/

2)Wollina U, Bennewitz A, Langner D. Basal cell carcinoma of the outer nose: overview on surgical techniques and analysis of 312 patients. J Cutan Aesthet Surg. 2014 Jul;7(3):143-50. doi: 10.4103/0974-2077.146660. PMID: 25538434; PMCID: PMC4271293.

3)Lee KS, Kim JO, Kim NG, Lee YJ, Park YJ, Kim JS. A Comparison of the Local Flap and Skin Graft by Location of Face in Reconstruction after Resection of Facial Skin Cancer. Arch Craniofac Surg. 2017 Dec;18(4):255-260. doi: 10.7181/acfs.2017.18.4.255. Epub 2017 Dec 23. PMID: 29349050; PMCID: PMC5759659.

**Anahtar Kelimeler:** deri kanserleri, flep, yüz rekonstrüksiyonu

*Resim 1-3*

*Resim 1: sağ medial kantustaki skuamoz hücreli kanserin (SCC) eksizyonu sonrası oluşan defektin alın flebiyle kapatılması 2: sol yanaktaki SCC'nin eksizyonu sonrası oluşan defektin V-Y ilerletme flebiyle kapatılması 3: burun sol alar kanattaki bazal hücreli kanserin (BHK) eksizyonu sonrası oluşan defektin nazolabial fleple kapatılması 4: üst dudaktaki SCC'nin eksizyonu sonrası oluşan defektin radiyal önkol flebiyle kapatılması*

## PB-024

## Serbest Latissimus Dorsi Kas Deri Flebi Post-operatif 18. Saatte Salvage Deneyimi

Şahin Atakan Bayır, Abdullah Karapınar, Alp Öksüz, Oğuzhan Temiz, Murat İğde, Nesrin Tan Başer

*Gülhane Eğitim ve Araştırma Hastanesi, Plastik, Rekonstrüktif ve Estetik Cerrahi Kliniği, Ankara*

Giriş: Serbest flep rekonstrüksiyonu, %95'in üzerinde başarı oranıyla geniş yumuşak doku ve kemik defektlerinin rekonstrüksiyonu için altın standarttır. Serbest flep başarısızlığı nadir olmakla birlikte anlamlı morbiditeye neden olabileceğinden, erken tanı ve zamanında eksplorasyon büyük önem taşımaktadır. Bu vaka raporu, yüksek voltaj elektrik yaralanmasına sekonder gelişen skalp defekti ile başvuran hastada defekt onarımı için kullanılan serbest latissimus dorsi muskulokütan flebinde görülen geç-dönem oklüzyonun erken tanı ve başarılı salvage'ı deneyimini aktarmaktadır

**Olgu:** Yüksek voltaj elektrik yaralanmaları serbest doku nakli prosedürleri gerektiren ciddi doku hasarlarına neden olabilir. Elektrik yaralanmalarında serbest flepler nispeten daha yüksek yetmezlik oranlarına sahip olmakla birlikte mevcut literatür serbest flepler ile onarımın başarıyla gerçekleştirilebileceğini ortaya koymaktadır. Bu vaka raporunda yüksek voltaj alternan akım elektrik yaralanması sonucunda oluşan skalp defekti nedeniyle yanık merkezimize başvuran 48 yaşında bir hastanın defektinin serbest latissimus dorsi kas deri flebi ile onarımı süreci deneyimini paylaşıyoruz. Frontal ve temporoparietal skalpe lokalize 13 cm x 13 cm tam kat dairesel defekt ve ekspoze kalvarium ile başvuran hastada yaralanmanın boyutu ve kalvarial ekspozisyon nedeniyle rekonstrüksiyon için serbest latissimus dorsi MC flep tercih edildi. Sağ taraflı latissimus dorsi flebi eleve edildi ve süperfisiyal temporal arter ve vene anastomoze edildi. Flep gerginlik olmadan adapte edildi ve donör saha dren yerleştirilerek primer olarak kapatıldı. Doppler USG ile anastomotik patensi doğrulandı. Hastanın servise transferinin ardından saatlik flep kontrolü başlatıldı. 79. saatte flepte turgor azalması, soluk renk, pinprick testiyle kanama olmaması ve Doppler sinyalinin kaybolması üzerine pedikül kompresyonundan şüphelenilerek acil cerrahi eksplorasyonla birlikte pediküle bası yapan hematom görüldü, evaküasyonun ardından, post-operatif 82. saatte Doppler sinyali alındı. Post-operatif 89. saatte Doppler sinyali alınamaması ve flebin arteriyel yetmezlik belirtileri göstermesi üzerine hastanın eksplorasyon amacıyla ameliyathaneye alınması kararlaştırıldı. Postoperatif 98. saatte, ilk salvage müdahelesinden 18 saat sonra, flep salvage için bir kez daha cerrahi eksplorasyona alındı. Arter ve ven anastomoz hatlarında ve distallerinde yaygın tromboz olduğu gözlendi. Arter ve ven anastomozları transekte edildi, uçlar No: 3 Fogarty embolektomi kateterleriyle kanüle edildi. Flep başlangıçta 10 cc 100 I.U./ml heparinli yıkama solüsyonu ile yıkandı, ardından her iki uçtan da 10 cc alteplaz (toplam 20 mg) uygulandı. Her iki uç Acland mikrodamar klempleri ile 15 dakika boyunca klemplendi; klemplerin açılmasını takiben flep tekrar heparinli yıkama solüsyonu ile yıkandı. İşlem bir kez daha tekrarlandı ve anastomozlar yenilendi. Alteplaz dozu olarak 65 kg'dan zayıf hastalarda akut miyokard enfarktüsünde kullanılan doz (1mg/mL) tercih edildi. Toplamda 40 mg (20 mg + 20 mg) alteplaz uygulandı. Anastomotik patensi, milking patensi testi (MPT) ve Doppler sinyali ile doğrulandı. Salvage işleminin ardından flep rengi ve kapiller dolumunda iyileşme görüldü. Salvage işlemi sonrasında Doppler USG takibi ve SPY sistemi ile flebin perfüzyonu doğrulandı. Nihai kurtarma

operasyonu sonrası yapılan SPY görüntülemesinde flebin kas dokusunda parsiyel nekroze alanlar görülmekle birlikte, flebin cilt adasının flebe komşu cilt bölgelerinin %88'i oranında kanlandığı tespit edildi. Ancak, postoperatif 8. günde, ikinci salvage operasyonunu takip eden 4. gün flepte venöz konjesyona sekonder olarak Doppler sinyali alınamadı ve takip eden dönemde total nekroz gelişmesi sebebiyle flep alıcı alandan ayrıldı.

**Tartışma:** Nispeten geç ortaya çıkan bu flep başarısızlığı vakası, erken tanı ve hızlı müdahalenin önemini vurgulamaktadır. Flep komplikasyonlarının erken tanınması ve tedavisi, sonuçların optimize edilmesi ve flep canlılığının sağlanması için esastır. Bu olguda Doppler ile sinyalin kaybedildiği andan 18 saat sonrasında bile uygun müdahale ile flep kurtarmasının başarı ile uygulanabileceği ortaya konulmuştur. Tekrarlayan trombüs ve flebin kurtarılmasına rağmen geç dönemde yeniden kaybedilmesinin altında alıcı bölgenin yaralanma bölgesi içerisinden seçilmiş olması yatabileceği düşünülmekle birlikte kesin sebebin bilinebilmesi için koagülasyon bozuklukları gibi diğer etiyolojik nedenlere yönelik ek araştırma gerekmektedir.

**Referanslar:**

1. Odorico SK, Reuter Muñoz K, J Nicksic P, et al. Surgical and demographic predictors of free flap salvage after takeback: A systematic review. Microsurgery. 2023;43(1):78-88. doi:10.1002/micr.30921

2. Khoo, Kimberly & Bashour, Laura & Peterson, Joshua & Padilla, Pablo & Mulay, Sagar & Dziewulski, Peter. (2021). 635 Free Versus Pedicled Flaps for Primary Reconstruction of Electrical Injuries: A Systematic Review and Observational Meta-Analysis. Journal of Burn Care & Research. 42. S173-S174. 10.1093/jbcr/irab032.285.

3. PRACTIVASE® rt-PA (alteplase for injection) PRODUCT MONOGRAPH

**Anahtar Kelimeler:** latissimus dorsi, salvage, serbest flep, yanık rekonstrüksiyonu

*Salvage süreci*

## PB-026
## Dermoid Sinus Kistleri

Can Ekinci, Can Akın, Ahmet Şahan, Davut Ercan, Hacı Musab Kıymaz, Aydan Ayşe Köse

*Eskişehir Osmangazi Üniversitesi Tıp Fakültesi Plastik Rekonstrüktif ve Estetik Cerrahi AD*

Dermoid sinus kistleri bir sinus açıklığı ve altında pulsatil ve mobil olmayan kitle barındıran doğumsal lezyonlardır. Sinüs ağzı zaman zaman enfekte olarak fronkül görünümünü alabilir. İçinden kıl çıkıyorsa aksi ispatlanana kadar dermoid sinus kisti olduğu düşünülebilir. Dermoid sinus kistleri daha çok burun orta hattında olmakla beraber farklı bölgelerde görülebilir. Bu kistlerin intrakranyal uzantısı olabileceği için tanısal amaçlı kanülize edilmeleri sıkıntılı sonuçlar doğurabilir.

Olgu 1: 8 yaş erkek hasta burun kökünde orta hatta doğuştan beri var olan son bir yıldır şişerek akıntı yapan sinus ağzı nedeni ile getirildi. Sinüs ağzından kıllar çıktığı belirtilmekte idi. Fizik muayenede glabellanın yaklaşık 1 cm kadar altında 6mm ortasında sinus ağzı olan krater görünümlü lezyon mevcuttu. BT ve MR da krista galli anterior komşuluğundan başlayıp frontonasal bileşke düzeyinden geçerek nazal dorsumda cilde açılan dermal sinus traktına ait olabilecek sinyal değişikliği görüldü.

Olgu 2: 3.5 yaş erkek hasta temporal bölgede doğuştan beri var olan sinus ağzında aniden enfeksiyon gelişmesi nedeni ile çocuk doktoru tarafından yönlendirildi. Tetkiklerinde sağ frontosfenoidal bileşkede dış tabulada 2.5 mm çaplı fokal defekt ve intradiploik alanda defekte komşu 4.5x2.5mm boyutlarında iyi sınırlı litik lezyon ve cilde uzanan fistül traktı izlendi. ( Şekil 1)

Her iki hastada genel anestezi altında opere edilerek sinus traktları altlarındaki kistik yapılar ile çıkarıldı.

Dermoid kist ve sinüsler intrakranyal bağlantıları olabilen doğumsal yapılardır. Sinus şeklinde cilde açılanları daha az görülür; temporalde yer alanlar daha da nadirdir. İntrakranyal uzanım olasılığı nedeni ile manyetik rezonans gerekebilir. Cerrahi tedavilerinde sinus, kist ile beraber tam olarak çıkarılmadığı taktirde tekrarlaması söz konusu olabilir.

**Anahtar Kelimeler:** Dermoid kist, Nazal dermoid sinüs kist, Temporal dermoid kist

*Frontosfenoidal bileşkede intradiploik alanda yer alan dış tabulayı erode etmiş kitle ve cilde uzanan sinüs*

## PB-027

## Kutanöz cSCC'li Hastalarda Sentinel Lenf Nodu Biyopsisi'nin Pozitifliğini Etkileyen Faktörler Ve Sentinel Lenf Nodu Biyopsisi'nin Metastaz Ve Sağkalım Üzerine Etkisi: Retrospektif Klinik Bir Çalışma

Batuhan Arslan, Gökberk Çavuşoğlu, Murat Kara

*Hacettepe Üniversitesi Tıp Fakültesi, Plastik Rekonstrüktif ve Estetik Cerrahi Anabilim Dalı, Ankara*

**Amaç:** Bizim bu çalışmadaki amacımız, cSCC hastalarında nodal metastaz üzerinde hasta yaşı, lezyonun yeri,tümör kalınlığı,desmoplazi varlığı,perinöral invazyon,tümör çapı,diferansiyasyon derecesi etkilerini incelemektir. Böylece lenf nodu metastazı için yüksek riskli olarak görülen hastalara SLNB önerilebilirken düşük riskli olan hastalar gereksiz tedaviye maruz kalmaktan korunacaktır. Ayrıca SLNB pozitif ve negatif gelen hastalarda sistemik metastaz,hastalığa özgü ve total sağkalım değerlendirilecektir.Hem literatürdeki kısıtlı ve çelişkili verilere katkı sağlamak hem de metastaz ve sağkalım verileri göz önünde bulundurularak eksik veya gereksiz tedavilerin önüne geçmek, hastalara ve hekimlere cSCC'nin yönetimiyle ilgili daha kapsamlı bilgi vermeyi amaçlamaktadır.

**Yöntem:** Çalışmamızda kliniğimizde 01.01.2014 – 31.12.2023 yılları arasında cSCC tanısı almış ve operasyon geçirip sentinel lenf nodu biyopsisi yapılmış hastalar retrospektif olarak taranmıştır. Taramada bu hastaların yaşı,tümör kalınlığı ve çapı,tümörün yerleşim yeri,perinöral invazyon ve desmoplazi varlığı,diferansiyasyon derecesi,takiplerinde metastaz gelişimi,nüks etmesi,sağ kalım durumları incelenmiştir.

**Bulgular:** Kliniğimize cSCC nedeniyle opere edilen ve SLNB yapılan 33 erkek ve 20 kadın hasta kliniğe başvurdu.Bu hastaların SCC'si %53'ü baş boyunda %47'si ekstremite ve gövdedeydi.Bu hastaların %7.5(4 kişi) SLNB pozitif geldi. Pozitif SLNB gelen hastalarda ortalama tümör kalınlığı 6.5 mm'dir. SLNB yapılan ve sonucu negatif gelen hastalarda tümör kalınlığı 5.1mm'dir. Yine hastaların %24'ünde orta diferansiyasyon ve %5.6(3 hasta)'sında perinöral invazyon saptanmıştır.SLNB pozitif ve negatif gelen hastalar arasında perinöral invazyon ve diferansiyasyon açısından anlamlı bir fark bulunamamıştır. Uzun dönem sağkalımlara bakıldığında 3 hasta SCC dışı sebeplerle hayatını kaybetmiştir.Pozitif SLNB ve negatif SLNB arasında anlamlı bir fark bulunamamıştır.Yine SLNB pozitif hastaların metastaz durumları incelendiğinde uzun dönem metastaza rastlanmamıştır.

**Sonuç:** Skuamöz hücreli karsinomlar en sık görülen deri tümörleri arasındadır ve tümör kalınlığı, lokalizasyonu, histolojik alt tipi gibi çeşitli faktörlere bağlı olarak metastaz riski içerir. Sentinel lenf nodu biyopsisi (SLNB) lokal lenf nodu durumunu değerlendirmek için bir önemli bir araçtır. Bu çalışmamızda SLNB'nin hasta grubu seçimine ve SLNB'nin uzun dönem metastaz ve sağkalım üzerine etkileri incelenmiştir.SLNB'nin sağkalım ve metastaz üzerine anlamlı etkileri görülmemiştir.SLNB yapılması gereken hasta seçimindeki kriterler incelendiğinde tümör kalınlığı daha anlamlı bulunmuştur.Patolojik olarak tümör diferansiyasyonu,perinöral invazyon varlığı gibi yüksek riskli cSCC bulguları SLNB açısından anlamlı bulunmamıştır. SLNB lenf nodu durumunu belirlemek için temel olarak uygun bir yöntem olmasına rağmen, mevcut veriler daha fazla metastaz veya tümöre özgü sağkalım açısından herhangi bir fayda sağlamamaktadır. SLN pozitifliğinin prognostik değeri ve cSCC'de ilişkili risk faktörleri hakkında daha fazla çalışmaya ihtiyaç vardır.

**Anahtar Kelimeler:** Skuamöz Hücreli Kanser, Sentinel Lenf Nodu Biyopsisi, Sağkalım, Metastaz

## PB-028

## Yanak Medial Subunitini İçeren Defektlerin Rekonstrüksiyonu

İsmail İnce, Aleyna Bulat, Rüçhan Okutan, Ömer Faruk Dilek

*SBÜ Şişli Hamidiye Etfal Eğitim ve Araştırma Hastanesi Plastik, Rekonstrüktif ve Estetik Cerrahi Kliniği, İstanbul*

**Giriş:** Yanaktaki önemli defektlerin onarımı, yanağın son derece görünür bir bölgede olmasının yanı sıra, yanağın sınırlı lokal doku kaynağı nedeniyle rekonstrüktif bir zorluk teşkil eder. Ek olarak yanak, göz, ağız ve yüz kasları gibi ifade işlevi olan çeşitli yapılara bitişiktir. Tatmin edici fonksiyonel ve estetik sonuçlara ulaşmak için, bu tür kusurların yeniden yapılandırılması, tüm eksik bileşenlerin dikkatli bir şekilde üç boyutlu restorasyonunu ve yeterli doku eşleşmesinin yanı sıra fonksiyonel restorasyonunu da gerektirir. Yanak 4 subüniteye ayrılır. Bunlar medial, lateral, zigomatik ve bukkal subünitlerdir 1-2. Medial ünitedeki defektlerin rekonstrüksiyonu sıklıkla periorbital, lateral nazal duvar ve medial kantus bölgesini içerir. Bu bölgede oluşturulan defektler genellikle alt periorbital, medial kantus ve lateral nazal duvar defektlerini de içerir ve bu defektler için planlanan lokal flepler de ektropion riski, birden fazla estetik subunite rekonstrüksiyon ihtiyacı, donör skarların gizlenmesi gerekliliği gibi zorluklar barındırır. Ayrıca bu bölgenin yüze bakıldığında direkt görünür

lokasyonda bulunması nedeniyle estetik kaygıların da özellikle göz önünde bulundurulması gerekir 3. Yüzdeki defektlerin estetik rekonstrüksiyonu, öncelikli olarak fonksiyonun korunması ve ikinci olarak kozmetiğin sağlanması öncelikli hedeflerine bağlı kalmalıdır 3. Defektin boyutuna, yanaktaki konumuna, komşu yapılarla ilişkisine, mevcut donör dokusuna ve mevcut cilt gerginlik hatlarına göre kapatma için birçok teknik mevcuttur. Yüz rekonstrüktif cerrahisinde köklü bir prensip olarak, renk ve kontur restorasyonu için en iyi dokuyu sağlamak amacıyla mümkün olduğunca lokal doku kullanılmalıdır. Bununla birlikte, doğrudan kapatma, deri grefti, lokal flep oluşturulması, bölgesel flep yerleştirilmesi ve serbest flep onarımı dahil olmak üzere "rekonstrüktif merdivene" dikkatli bir şekilde güvenilmelidir. Superior bazlı nazolabial transpozisyon flebi (SBNTF), nazolabial fold boyunca insizyon yapıldıktan sonra SMAS üzerinden eleve edilen ve geniş superior dermoadipofasyal bir pedikül ile medial kantus yönünde rahatlıkla transpoze edilebilen bir fleptir. Nazolabial katlantı alt ucundan yapılan back-cut ile de rotasyon arkı rahatlıkla glabella ve burun orta hattına ulaştırılabilir. Bu flep literatürde nazolabial flep varyasyonları içerisinde 4 veya diğer flepler kombine şekilde örneklense de 5-8 geniş bir vaka serisi örneği ile günümüze dek paylaşılmamıştır. Biz bu çalışmamızda yanak medial subunitini içeren defektlerde en sık başvurduğumuz flep olarak karşımıza çıkan SBNTF flebini, kullanım örneklerini ve ektropion gibi komplikasyonlara yol açmaması için başvurduğumuz modifikasyonları paylaşıyoruz.

**Materyal-Metot:** Kliniğimizde Mayıs 2022-Mayıs 2024 tarihleri arasında yanak medial subunitini içeren alanda doku defekti, tümör vb nedeniyle yanak rekonstrüksiyonu yapılan toplam 61 hasta derlenmiş ve en çok tercih edilen flebin SBNTF olduğu görülmüştür.

- 25 hastaya superior bazlı nazolabial transpozisyon flebi ile onarım,

15 hastaya TKDG ile onarım,

9 hastaya limberg flebi ile onarım,

2 hastaya nota flebi ile onarım,

5 hastaya mustarde flebi ile onarım,

3 hastaya nazolabial v-y ilerletme flebi ile onarım,

2 hastaya primer süturasyon ile onarım yapıldı.

**Tartışma:** SBNTF nazolabial kıvrım boyunca yapılan superior bazlı bir transpozisyon flebidir. Teknik olarak zorlayıcı değildir, çevredeki nörovasküler yapıların derinliği nedeniyle yüksek bir güvenlik profiline sahiptir. Bu flep çok çeşitli orta yüz cerrahi defektlerinin rekonstrüksiyonunda kullanılabilir. Özellikle medial kantus ve lateral nazal duvara uzanan defektler için elverişlidir. Ektropiyona yol açılmaması için flebin tansiyonu medial kantusa doğru bir vektörle, alt göz kapağı periorbital sınırına hiçbir kuvvet yüklemeden derin dikişlerle periost veya kemiğe aktarılmalıdır. Bu fleple 5cm'e kadar olan defektler rahatlıkla örtülebilir ve donör izler nazolabial kıvrım üzerinde bırakılır. Getirilen cilt bölgeyle mükemmel uyum sağlar. Bu nedenle post operatif skar dokusu iyileşmesi açısından avantaj sağlar. Özellikle geniş defektlerde erkek hastalarda sakal çizgisini yukarı taşıması gibi dezavantajlı yönleri de mevcuttur.

**Sonuç:** Kliniğimizdeki yanak rekonstrüksiyonu yapılan toplam 61 hastada en sık kullanılan rekonstrüktif seçenekler toplamda 25 hasta (%40) ile SBNTF olarak bulunmuştur. Literatürde geniş örnek sayıları ile sunulmayan bu flebin yüksek güvenilirlik profili, tekniğin basit ve uygulanabilir olması, orta büyüklükteki defektlere tek seanslı çözüm sunması, doku uyumunun mükemmel olması, donör skarın nazolabial katlantıda gizlenebilmesi, postoperatif komplikasyon oranının az olması gibi nedenlerle yanak rekonstüksiyonunda oldukça etkili rekonstrüktif seçeneklerden biridir.

**Anahtar Kelimeler:** nazolabial, rekonstrüksiyon, transpozisyon flebi, yanak

*Şekil 1:SBNTF ile rekonstrüksiyon yapılan hastanın peroperatif görüntüleri*

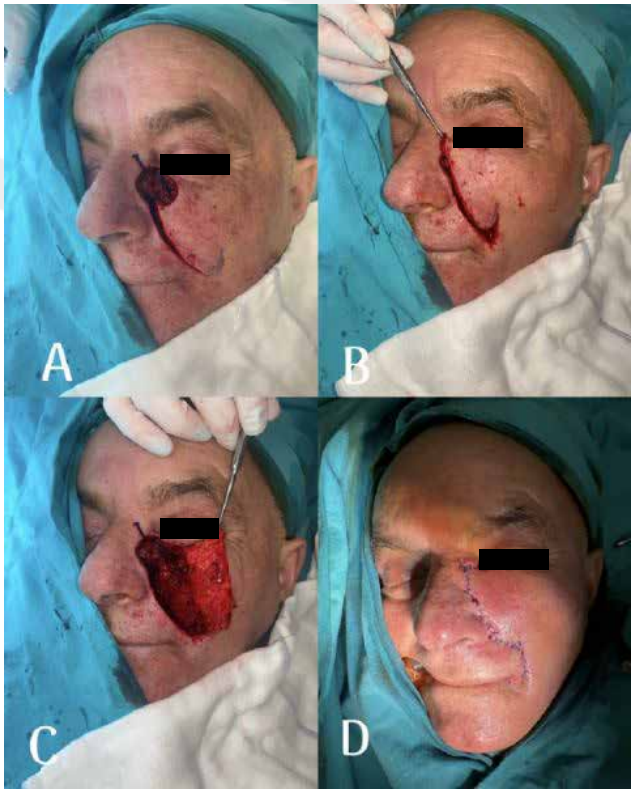


*A: Tümör eksizyonu sonrası B:Cilt flebi tasarlanması C:Cilt flebi kaldırılması D: Erken postoperatif görüntü*

## PB-029

## Tam Kat Nazal Alar Kanat Defektlerinin Rekonstrüksiyonunda "Sandviç" Perforatör Nazolabial Flep Kullanımı

Haydar Perdeci, Ragıp Ruhat Balık, Abdullah Yavuz, Deniz Arjen Baran, Fatma Kilvan, Dilara Soykan, Muhammed Mustafa Demirok, Cem Yılmaz, Ayşe Selin Üzbe, Pakize Pelin Üzbe, İkram Esen, Merdan Serin

*Medeniyet Üniversitesi Tıp Fakültesi Plastik, Rekonstrüktif ve Estetik Cerrahi Ana Bilim Dalı, İstanbul*

**Giriş:** Burun insan vücudunda cilt kanserlerinin en sık görüldüğü yerlerden biridir. Bu sebeple burundan eksize edilen tümörlerin ardından oluşan defektlerin rekonstruksiyonu önem arz etmektedir. Burun rekonstruksiyonunda pek çok farklı flep kullanılmaktadır.

Nazolabial flep nazal rekonstruksiyon için uzun yıllardır kullanılmaktadır. Özellikle alar bölge rekonstruksiyonunda

sıklıkla kullanılmakla birlikte burun, ağız içi, dudak ve dil için de iyi bir seçenektir.

Bu bildiride 2024 yılında tarafımızca opere edilen iki adet burun alar kanat lokalizasyonlu malign deri tümörü olan hastada oluşan tam kat defektlerin(deri,kıkırdak,muk oza) nazolabial ilerletme flebi ile konkal kıkırdak grefti kullanılarak rekonstruksiyonu tecrübemizi anlatmayı amaçladık. Olgularımızda rutin nazolabial flep kullanımından farklı olarak deri, kıkırdak ve mukozayı içeren tam kat defektlerin rekonstrüksiyonu sağlanmıştır. Aynı zamanda burun iç kısmının rekonstruksiyonu için ikincil bir mukozal flebe ihtiyac duyulmadan nazolabial flep şekillendirilerek iç duvar onarımı sağlandı.Bu flebin üçüncü avantajı ise tek aşamalı olması ile alın flebine üstünlük sağlayabilir.

**Olgu Raporu:** 2024 yılında tarafımızca opere edilen iki adet burun alar kanatta malign tümörü olan hastaya nazolabial ilerletme flebi ile kıkırdak grefti uygulandı.

**Cerrahi Teknik:** 79 yaşında kadın hasta, burun sağ alar kanatta BCC tanısıyla 0.5 cm sınır ile sınır genişletme yapıldı. Hastanın burun sağ alar kanadı tam kat eksize edildi.Defektin onarımı amacıyla sağ nazolabialden 6x2.5 cm büyüklüğünde ilerletme flebi çizimleri yapıldı. Doppler kullanılarak flebe ait perforatörler bulundu ve işaretlendi. Ardından loupe eşliğinde diseksiyona başlandı.Perforatörler iskeletize edildi. Birden fazla perforatör varlığında mobilizasyon ve rotasyona engel olacak perforatörler feda edildi. Flep elevasyonuna distalden başlanıp perforatörler identifiye edildikten sonra proksimale ilerlendi. Sağ kulaktan 2x3 cm boyutunda konkal kıkırdak grefti alındı. Sağ alar kanadın mukozasını oluşturmak amacı ile tasarlanan nazolabial flebin proksimali mukozaya, distali burun cildine adapte edildi. Araya kıkırdak destek amacı ile yerleştirildi. Donor saha primer onarıldı.

Post op dönemde ilk 5 gün tampon sonrasında ilk 1 ay gece-gündüz, 2. ayda sadece gece retainer kullandırıldı. Süturlar 7. günde alındı. Burun içi kuruluk için nazal sprey başlandı.

**Sonuç:** Nazolabial flep tam kat alar kanar defektlerin rekonstruksiyon ve nazal yan duvar rekonstruksiyonları için elverişlidir. Alar destek için kıkırdak grefti kullanımına izin verir. Tek seansta transpozisyon flebi olarak tasarlanabilmesi sebebiyle burun rekonstruksiyonunda en kullanışlı flep olarak bilinen alın flebine alternatif hatta daha avantajlı olabilir. Bu olgu sunumu 2024 yılında kliniğimizde yapılan iki adet nazolabial flep ve kıkırdak grefti kullanarak burun alar kanat rekonstruksiyonu tecrübemizi anlatmaktadır.

**Anahtar Kelimeler:** kıkırdak grefti, nazal rekonstrüksiyon, nazolabial flep, sandviç flep

*Sandviç Flep*

*Sandviç perforatör nazolabial flep yaptığımız 2 hastanın preoperatif - intraoperatif - postoperatif görüntüleri*

## PB-030
## Pigmente Epiteloid Melanositoma: Bir Olgu Sunumu

İnanç Doğan Çiçek, Muhammed Emin Yeksek, Rafet Özbey

*İnönü Üniversitesi, Tıp Fakültesi*

**Giriş:** Pigmente Epiteloid Melanositoma (PEM) hayvan tipi melanom veya epiteloid blue nevüs olarak adlandırılan ve klasik melanom ile karışabilen bir melanositik tümördür. Nadir görülmekte olup literatürde 200 hasta bildirilmektedir (1). Genellikle genç hastalarda görülebilen bu tümör, makroskopik olarak koyu renkli, pigmente, yavaş büyüyen nodül veya plak şeklinde başvurmaktadır. Bu lezyonun histopatolojisinde atipik pigmente melanositler, dendritik / iğsi epiteloid hücreler ve bunlarla karışık melanofajlar görülür (2). Klasik malign melanoma göre daha düşük grade olan PEM, tanı anında genellikle Clark evre IV veya V olarak saptanmaktadır. Aynı Clark evresindeki malign melanomdan daha iyi prognozludur (3,4).

**Olgu Sunumu:** Sekiz yaşında kız çocuğu kliniğimize gluteal bölgedeki koyu renkli lezyon için başvurdu. Anamnezinde doğuştan itibaren olduğu belirtilen lezyonda son birkaç ayda kanama, kaşıntı ve aralıklı olarak akıntı şikâyeti mevcuttu. Aile öyküsü yoktu. Fizik muayenede sağ gluteal

bölge superomedialinde 1,5*1,5 cm boyutunda, ciltten kabarık, sınırları düzenli, koyu renkli lezyon mevcuttu, lenfadenopati görülmedi (Şekil 1). Lezyon blue nevüs ön tanısıyla total eksize edildi. Histopatolojisinde dermisin büyük kısmını kapsayan ağırlıklı olarak melanofajlar ve dağınık melanositler görüldü. Mitoz ve nekroz görülmedi. Histopatolojik olarak PEM tanısı kondu. Takiplerinde rekürrens veya lenfadenopati gelişmedi. Eksizyon alanından hipertrofik skar geliştiği görüldü.

**Tartışma:** PEM Carney kompleksi ile birliktelik gösterebildiği gibi sporadik olarak ta görülebilmektedir (4). Düşük grade, sağkalımı çok yüksek bir tümördür (6). Fakat %22 dolaylarında lenf nodu metastazı bildirilmiştir. Organ metastazı ve uzak metastaz ise buna göre çok daha düşük oranlardadır (4). Sentinel lenf nodu biyopsisinin mutlak endike olmadığı ve avantaj sağlamadığı bildirilmiş olup lenf nodu metastazı araştırılması için kesin bir algoritma bulunmamaktadır (6). Olgumuzda lenfadenopati mevcut değildi. Lenf nodu metastazının olup olmamasının prognozu etkilemediğini ileri süren çalışmalar mevcuttur (7). Pigmente lezyonlarla başvuran çocuk ve genç hastalarda blue nevüs ile birlikte PEM ayırıcı tanı olarak akılda tutulmalıdır.

**Anahtar Kelimeler:** pigmente epiteloid melanositoma, epiteloid blue nevüs, carney kompleks, melanoma

*Şekil 1*

*Sekiz yaşında kız çocuğunun sağ gluteal bölgesinde pigmente, ciltten kabarık, simetrik ve düzgün sınırlı lezyon.*

## PB-031
## Skalpte Primer Müsinöz Karsinom: Nadir Görülen Bir Olgu

Rafet Özbey, Ahmet Aksoy, İnanç Doğan Çiçek

*İnönü Üniversitesi Tıp Fakültesi*

**Giriş:** Primer kutanöz müsinöz karsinom (PKMK) derinin nadir görülen malign bir tümörüdür (1,2). Ekrin ter bezlerinden kaynaklanan bu tümör tipik olarak baş bölgesinde yerleşir. İlk olarak Lennox ve arkadaşları tarafından tanımlanan bu neoplazm kadınlara göre erkekleri (2:1) daha çok etkilemektedir (3,4). Daha çok 5-7. dekatlar arasında görülür. Literatürde saçlı deri, periorbital bölge ve aksillayı tutan örnekler mevcuttur. Karsinom olmasına rağmen prognozu nisbeten iyidir. Lokal olarak destrüktiftir ve bazen tekrar edebilir (5-7).

**Olgu Sunumu:** Ellisekiz yaşında kadın hasta tarafımıza saçlı deride bulunan kitle nedeniyle başvurdu. Hastanın öyküsünden ilk kez 9 sene önce oksipital bölgesinde 1 cm'ye yakın büyüklükte deriden kabarık bir lezyon oluştuğu, eksize edilerek tedavi edildiği, aynı bölgede 5 sene sonra 3 cm büyüklükte bir kitlenin tekrar ettiği ve her iki lezyonun patolojik incelemesinin müsinöz karsinom olarak raporlandığı, sonraki lezyonun daha önceki lezyonun nüksü olduğu öğrenildi.

Hastanın son başvurusunda yapılan fizik muayenede sağ oksipital bölge saçlı deride 4 cm çaplı ülsere, kanamalı, egzofitik tümöral bir kitlenin olduğu görüldü. Bölgesel lenfadenopati saptanmadı. Çekilen PET/BT'de metastatik bir odak saptanmadı. Kitle geniş cerrahi sınırla periostu da içerecek şekilde eksize edildi. Oluşan defekt lokal fleplerle tedavi edildi. Çıkarılan spesmen histopatolojik olarak incelendi. Makroskopik olarak kirli beyaz renkli, yer yer kahverengi kanamalı görünümde, solid özellikte tümöral lezyon izlendi. Mikroskopik kesitlerde yer yer ince fibröz kapsülasyon gösteren cerrahi sınırla devamlılık gösteren müsinöz tümör gözlendi. İmmünohistokimyasal belirteçlerinde GATA3, ER VE PR yaygın pozitif, CK7 yamalı pozitif, p63 çok seyrek zayıf pozitif, CK20, CDX2, Kromogranin A, Sinaptofizin, Cerb-B2 (skor 1+) negatif olarak tespit edildi. Lenfovasküler ve perinöral invazyon mevcuttu. Yapılan taramalarda metastatik bir odağın bulunmayışı nedeniyle klinik ve histopatolojik tanısı PKMK olarak yorumlandı (Resim1-3).

**Tartışma:** PKMK derinin en nadir görülen tümörlerindendir. Sıklıkla yüzde ve skalpte küçük, soliter ve asemptomatik bir papül, kist, ülser veya nodül şeklinde ortaya çıkar. Boyutları farklılık göstermekle birlikte genelde 1-8 cm olarak gözlemlenmiştir (5-8). Bu tümörler, ortalama 37,4 aylık takip süresi boyunca cerrahi tedaviden sonra lokal nüks (%19,6) ve metastaz (%6,1) eğilimi gösteren, indolent seyirli, düşük dereceli malign neoplazmlar olarak kabul edilir ve metastazların çoğu bölgesel lenf nodlarına olur (9-11). Vakamızda primer tümörün ve nüksünün büyüklükleri 1-4 cm arasında değişmekteydi. Primer tümörden 60 ay sonra 1. nüks ve 48 ay sonra da 2. nüks meydana geldi. Bölgesel lenf nodları veya organ metastazı görülmedi.

Deri veya göz kapağındaki primer müsinöz adenokarsinomun, diğer primer bölgelerden metastatik müsin üreten adenokarsinomdan ayırt edilmesi tanısal bir ikilemdir. Müsin üreten adenokarsinomlar daha sık olarak kolon, mide, apendiks, meme, pankreas, over ve prostatta bulunur ve primer cilt lezyonları olarak daha

az sıklıkla bulunur. Bu nedenle, ciltte primer müsinöz adenokarsinom şüphesi olan bir hastada, cilde metastaz yapan ekstrakutanöz primer tümör olasılığı ekarte edilmelidir (12). Yaptığımız taramada cilt dışında herhangi bir tümör odağına rastlanmadığından olgumuz PKMK olarak değerlendirildi.

PKMK için tedavi geniş marj ile eksizyondur. Bu tümörler genellikle radyoterapi ve kemoterapiye dirençlidir. Tümörün lokal nüksü sıktır, daha önce yayınlanmış vakaların %51'inde görülmüştür. Bu tümörün patogenezi tam aydınlatılamamış olup ekrin bezlerden kaynaklandığına dair güçlü kanıtlar bulunmuştur. Bu tümöre bağlı ölümler önceki çalışmalarda düşük olarak (<%2) gözlemlenmiştir. Bu tümörler lokal nükse neden olduğundan nadiren de olsa lenfatik metastaz yapabildiğinden klinik,radyolojik ve patolojik takip önem arz etmektedir (2,13,14).

Skalpte görülen kitlelerde PKMK da akılda tutulmalı ve vücudun diğer kısımlarından kaynaklanan cilde metastaz yapabilen müsinöz karsinomları ekarte etmek için onkolojik değerlendirme yapılmalıdır. Lokal nüksler ve metastaz açısından düzenli hasta takibi önem arz etmektedir.

Referanslar:

1-Beteddini OS, Sheikh S, Shareefi F, Shahab R. Primary mucinous adenocarcinoma of the scalp: A case report and literature review. Int J Surg Case Rep. 2015;10:241-4. doi: 10.1016/j.ijscr.2015.02.006. Epub 2015 Feb 7.

2-Breiting L, Christensen L, Dahlstrøm K, Breiting V, Winther JF. Primary mucinous carcinoma of the skin: a population-based study. Int J Dermatol. 2008 Mar;47(3):242-5.

3- I.M. Scholz, W. Hartschuh, Primary mucinous eccrine carcinoma of the skin-a rare clinical tumor with many differential diagnoses, J. Deutschen Dermatol. Gesellschaft 8 (6) (2010) 446–448

4- B. Lennox, A.G. Pearse, H.G. Richards, Mucin-secreting tumours of the skin with special reference to the so-called mixed-salivary tumour of the skin and its relation to hidranoma, J. Pathol. Bacteriol. 64 (4) (1952) 865–880

5- B.C. Kelly, J. Koay, M.S. Driscoll, S.S. Raimer, M.I. Colome-Grimmer, Report of a Case: primary mucinous carcinoma of the skin, Dermatol. Online J. 14 (6) (2008) 4.

6- T. Brenn, P. McKee, Tumors of sweat glands, in: P. McKee, E. Calonje, S. Granker (Eds.), Pathology of the Skin with Clinical Correlations, 3rd Edition, Elsevier Mosby, 2005.

7-Adefusika JA, Pimentel JD, ChavanRN, Brewer JD. Primary mucinous carcinoma of the skin: the Mayo Clinic experience over the past 2 decades. Dermatol Surg. 2015 Feb;41(2):201-8.

8-Wright JD, Font RL. Mucinous sweat gland adenocarcinoma of eyelid: a clinicopathologic study of 21 cases with histochemical and electron microscopic observations. Cancer 1979;44:1757–68.

9- L. Kamalpur, R.T. Brindise, M. Nodzenski, D.Q. Bach, E. Veledar, M. Alam, Primary cutaneous mucinous carcinoma: a systemic review and meta-analysis of outcomes after surgery, JAMA Dermatol. 150 (4) (2014) 380–384.

10-A. Chauhan, M. Ganguly, P. Takkar, V. Dutta, Primary mucinous carcinoma of eyelid: a rare clinical entity, Indian J. Ophthalmol. 57 (2) (2009) 150–152

11-C.E. Cabell, K.F. Helm, P.J. Sakol, E.M. Billingsley, Primary mucinous carcinoma in a 54-year-old man, J. Am. Acad. Dermatol. 49 (5) (2003) 941–943.

12-Durairaj VD, Hink EM, Kahook MY, Hawes MJ, Paniker PU, Esmaeli B. Mucinous eccrine adenocarcinoma of the periocular region. Ophthalmic Plast Reconstr Surg. 2006 Jan-Feb;22(1):30-5.

13-L. Requena, H. Kutzner, A.B. Ackerman, Neoplasms with Apocrine Differentiation, Lippincott Williams & Wilkins, Philadelphia, 1998

14- E. Coan, A. Doan, A. Calliope, Mucinous eccrine carcinoma: a rare case of recurrence with lacrimal gland extension, Ophthalmol. Plast. Reconstruct. Surg. 28 (5) (2012) e109–e111.

**Anahtar Kelimeler:** ekrin, müsinöz karsinom, skalp

*Resim 1-3*

*Resim 1: Musin gölçükleri içinde küçük bazofilik atipik hücre kümelerinden oluşan tümöral proliferasyon (A H&Ex 40), (B H&Ex 100). Tümöre ait in situ odağı (C H&Ex 40 ). Progesteron reseptör pozitifliği (D PR x100), Östrojen reseptör pozitifliği (E ER x100), GATA-3 pozitifliği (F GATA-3 x100). Resim 2: GCDFP-15 pozitifliği (A GCDFP-15 x100), CDX2 negatifliği (B CDX-2 x100), CK5/6 negatifliği (C CK5/6 x100), CK7 pozitifliği (D CK7 x100), CK20 negatifliği (E CK20 x100), p63 negatifliği (F p63 x100), TTF-1 negatifliği (G TTF-1 x100). Resim 3: a) sağ oksipital bölge saçlı deride 4 cm çaplı tümöral lezyonun preop görünümü b) postop görünüm*

## PB-032

## Kutanöz Malign Melanomda Sentinel Lenf Nodu Biyopsisinin Değerlendirilmesi ve Yanlış Negatif Sentinel Lenf Nodu Biyopsisinin Belirleyicileri: Tek Merkezli Bir Çalışma

Ali Kıvanç Şahin, Çağla Çiçek, Deniz Esenyel, Gaye Taylan Filinte

*Kartal Dr.Lütfi Kırdar Şehir Hastanesi Plastik, Rekonstrüktif ve Estetik Cerrahi Anabilim Dalı*

**Giriş:** Bu retrospektif çalışma, malign melanomlu hastalara uygulanan sentinel lenf nodu biyopsilerinin (SLNB) sonuçlarını etkileyen faktörleri araştırdı.

**Materyal-Metod:** Primer kutanöz malign melanomlu 85 hasta, histopatolojik verileri, cerrahi kayıtları ve klinik takip bilgileri ile analiz edildi. Breslow kalınlığı, Clark seviyesi, mitotik hız, lenfatik ve vasküler invazyon, negatif prediktif değer (NPV) ve SLNB sonuçları gibi değişkenler değerlendirildi.

**Sonuçlar:** İstatistiksel analizler, artan Breslow kalınlığı, lenfatik veya vasküler invazyon ve ülserasyon varlığının SLNB pozitifliği üzerinde anlamlı bir etkiye sahip olduğunu gösterdi. Ancak, Clark seviyeleri ile SLNB sonuçları arasında bir ilişki bulunamadı. Testin negatif prediktif değeri (NPV), artan Clark seviyesi ve mitotik hızın yanı sıra lenfatik veya vasküler invazyon ile azalmaktadır. Çalışmamızda NPV %81 olarak hesaplanmıştır. Ayrıca yanlış negatif oranı (FNR) %19 olarak bulunmuştur.

**Sonuç:** Amacımız, SLNB'nin kısıtlamalarını belirlemek ve hassasiyetini artırmak için ek araştırma gerekliliğini optimize etmektir. SLNB metodolojilerini optimize etmek, tanımlanmamış risk faktörlerini araştırmak ve gizli lenf nodu metastazlarının tespitini iyileştirmek için ileri araştırmalar gereklidir. Malign melanomda SLNB sonuçlarını etkileyen faktörlerin anlaşılması, etkili tedavi ve takip geliştirilmesi için hayati öneme sahiptir. Nodal tutulum olasılığı belirlenirken Breslow kalınlığı, lenfatik veya vasküler invazyon ve diğer ilgili değişkenler dikkate alınabilir.

**Anahtar Kelimeler:** malign melanom, sentinel lenf nodu biyopsisi, yanlış negatif değer, yanlış pozitif

**figure 1**



*Malign Meleanom Histopatolojik Özelliklerinin Negatif Prediktif Değer Üzerine Etkileri*

## PB-033

## Burundan Malign Deri Tümörü Eksizyonu Sonrası Oluşan Defektlerin Rekonstrüksiyonunda Dorsal Nazal Flep Kullanımı: Olgu Sunumu

Fatma Kilvan Cansı[1], Pakize Pelin Üzbe[1], Ayşe Selin Üzbe[1], Abdullah Yavuz[1], Hikmet Can Doğruel[1], Uğur Kaan Kalem[2], Ragıp Ruhat Balık[1], Mehmet Göktuğ Esmer[1], Cem Yılmaz[1], Merdan Serin[1]

*[1]İstanbul Medeniyet Üniversitesi, Plastik, Rekonstrüktif ve Estetik Cerrahi Ana Bilim Dalı, İstanbul*
*[2]Kastamonu Eğitim ve Araştırma Hastanesi, Plastik, Rekonstrüktif ve Estetik Cerrahi Ana Bilim Dalı, Kastamonu*

**Giriş:** Burun yüzde deri tümörlerinin en sık görüldüğü lokalizasyonlardan biridir. Bu sebeple burundan tümör eksizyonu sonrası oluşan defektlerin rekonstrüksiyonu önem arz etmektedir. Lokal flepler ile rekonstrüksiyon defekt çevresine renk ve doku uyumunu greftlere göre daha iyi sağladıklarından sık tercih edilirler. Dorsal nazal flep uzun süredir yaygın olarak burundaki defektlerin rekonstrüksiyonunda tercih edilen, iyi estetik sonuç sağlayan, tek aşamalı bir modifiye rotasyon flebidir. Güvenli bir flep olup donör saha morbiditesi minimaldir. Bu olgu sunumunda kliniğimizde burun bölgesindeki histopatolojik olarak malign olarak sınıflanan tümörlerin tedavi sürecinde dorsal nazal flep ile rekonstrüksiyon yaptığımız 7 olguyu sizlerle paylaşmayı amaçladık.

**Metod:** 2022-2024 yılları arasında kliniğimizde gerçekleştirilen burundan malign deri tümörü eksizyonu sonrası dorsal nazal flep ile rekonstrüksiyon yapılan vakalar retrospektif olarak değerlendirildi. Hastaların 4'ü kadın 3'ü erkektir. Ortalama yaş 72'dir. Hastaların tamamı lokal anestezi altında opere edilmiştir. Vakaların hepsi (%100) BCC nedeniyle opere olmuştur. Tümörlerin 3 tanesi burun tip, 4 tanesi burun dorsumda lokalizedir. Cerrahi sonrası, postop 1. günde penrose dren çekilmesi, 10.gün süturların alınması, postop 3.haftada patoloji değerlendirmesi, postop 3. ve 6. ayda kontrol ardından senelik kontrol olacak şekilde kontrol planı uygulandı. Post-op takiplerde hiçbir hastada komplikasyon gelişmedi. Hastaların takip süreçlerinde kabul edilebilir skar izleri izlendi. Tüm vakalarda flepte duyu restorasyonu sağlanmış izlendi.

**Cerrahi Teknik:**

Olgu 1: 58 yaşında kadın hastanın, lokal anestezi altında burun tipte insizyonel biyopsi sonucu BCC olan lezyonu 0,5 cm temiz cerrahi marjinle eksize edildi. Oluşan defektin onarımı amacıyla defektin sağ superolateralinden dorsal nazal flep tasarlanarak sağ lateraldeki insizyondan eleve edildi. Glabellar bölgede back cut uygulandı. Flep inferiora ve sol laterale ilerletilerek defekte adapte edildi.

Olgu 2: 85 yaşında kadın hastanın, lokal anestezi altında burun dorsumda insizyonel biyopsi sonucu BCC olan lezyonu 0,5 cm temiz cerrahi marjinle eksize edildi. Oluşan defektin onarımı amacıyla defektin sol superolateralinden dorsal nazal flep tasarlanarak sol lateraldeki insizyondan eleve edildıı. Flep inferiora ve sağlaterale ilerletilerek defekte adapte edildi.

Olgu 3: 80 yaşında erkek hastanın, lokal anestezi altında burun tipte punch biyopsi sonucu BCC olan lezyonu 0,4 cm temiz cerrahi marjinle eksize edildi. Oluşan defektin onarımı amacıyla dorsal nazal flep tasarlanarak eleve edildi. Flep defekte adapte edildi.

Olgu 4: 60 yaşında kadın hastanın, lokal anestezi altında burun dorsumda insizyonel biyopsi sonucu nodüler BCC olan lezyonu 0,5 cm temiz cerrahi marjinle eksize edildi. Oluşan defektin onarımı amacıyla dorsal nazal flep tasarlanarak eleve edildi. Flep defekte adapte edildi.

Olgu 5: 69 yaşında erkek hastanın, lokal anestezi altında burun dorsumda ön tanısı BCC? olan lezyonu 0,5-1 cm temiz cerrahi marjinle eksize edildi. Oluşan defektin onarımı amacıyla dorsal nazal flep tasarlanarak eleve edildi. Flep defekte adapte edildi. Biyopsi sonucu nodüler tip BCC olarak raporlandı. Cerrahi sınırlarda tümör izlenmedi.

Olgu 6: 68 yaşında erkek hastanın, lokal anestezi altında burun dorsumda BCC tanılı lezyonu 0,5 cm temiz cerrahi marjinle eksize edildi. Oluşan defektin onarımı amacıyla defektin sağ superiorundan anguler arter bazlı dorsal nazal flep tasarlanarak sağ lateraldeki insizyondan eleve edildi. Glabellar bölgede back cut uygulandı. Flep inferiora ve sağ laterale ilerletilerek defekte adapte edildi.

Olgu 7: 85 yaşında kadın hastanın, lokal anestezi altında burun tipte ön tanısı BCC? olan lezyonu 0,5 cm temiz cerrahi marjinle eksize edildi. Oluşan defektin onarımı amacıyla dorsal nazal flep tasarlanarak eleve edildi. Flep defekte adapte edildi. Biyopsi sonucu nodüler+infiltratif tip BCC olarak raporlandı. Cerrahi sınırlarda tümör izlenmedi.

**Sonuç:** Kliniğimizde 2022-2024 yılları arasında 7 adet burunda BCC tanılı lezyon eksizyonu sonrası dorsal nazal flep ile rekonstrüksiyon yapılan hasta çalışmaya dahil edilmiştir. Dorsal nazal flep burun defektleri rekonstrüksiyonunda sık kullanılan, tek aşamalı, iyi estetik sonuç sağlayan bir fleptir.

**Anahtar Kelimeler:** dorsal nazal flep, malign deri tümörü, bcc, bazal hücreli karsinom, burun rekonstrüksiyonu, lokal flep

*Olgu*

*Olgularımız*

| Cinsiyet | Yaş | Patoloji | Lezyon Çapı | Lokalizasyon | Cerrahi Sınır |
|---|---|---|---|---|---|
| K | 58 | BCC Nodüler | 1 mm | Burun Tip | 5 mm |
| K | 85 | BCC Nodüler | 10 mm | Burun Dorsum | 5 mm |
| E | 80 | BCC Nodüler | 9 mm | Burun Tip | 4 mm |
| K | 60 | BCC Nodüler | 5 mm | Burun Dorsum | 5 mm |
| E | 69 | BCC Nodüler | 8 mm | Burun Tip | 5-10 mm |
| E | 68 | BCC Nodüler | 16 mm | Burun Dorsum | 5 mm |
| K | 85 | BCC Nodüler + İnfiltratif | 10 mm | Burun Tip | 5 mm |

## PB-034

## Rekonstrüktif Merdivende İki İleri Bir Geri Dermatofibrosarkoma Protuberans Olgusu

Alperen Pala, Ege Genç, Çağla Çiçek, Gaye Filinte

*Sağlık Bilimleri Üniversitesi Kartal Dr.Lütfi Kırdar Şehir Hastanesi, Plastik Rekonstrüktif ve Estetik Cerrah Anabilim Dalı, İstanbul*

**Giriş:** Rekonstrüktif merdiven tüm plastik cerrahların en temel olarak referans aldığı bir konsept olarak literatürde yerini almaktadır. Rekonstrüktif merdivenin en alt basamağını sekonder iyileşmedir ve sadece topikal pansuman ile takip gerektirmekte iken arada kalan basamaklarda en sık cerrahlar tarafından kullanılan primer yara kapatılması, sonrasında greft ile onarım ve plastik cerrahların en aşina olduğu lokal flep ve doku transferleri şeklinde ilerlemektedir. En üst basamağı ise mikrocerrahi ve tecrübe gerektiren en komplike basamak olan serbest doku nakilleri oluşturmaktadır.(1) Dermatofibrosarkoma protuberans nadir görülen fibroblast kökenli olan dermisten çevre subkutan dokuya yayılım gösteren lokal agresif ve metastaz yapabilen low grade bir tümör olarak tanımlanmaktadır. Dermatofibrosarkoma protuberans low grade olmasına rağmen rezeksiyon sonrası cerrahi sınır pozitiliği %60 kadar çıkan bir oranla çok sık görülmektedir ve bu yüzden ilk aşamada bile geniş bir eksizyon yapılması gerektirmektedir. Cerrahi sınır için 1-3 cm sınır konulması gerekse bile bazı olgularda 4 cm'e kadar cerrahi sınır ile eksizyon yapıldığı görülmüş. Oluşan doku defektleri geçici olarak kısmi veya tam kalınlıkta greftler ile kapatılabileceği gibi nihai olarak serbest flep ile aynı seansta rekonstrükte edilebilmektedir.(2)

**Olgu:** KP 58 yaş erkek hasta 07.10.2020 sol malardaki dermatofibrosarkom tanılı kitlesine yönelik geniş eksizyon ve sağ alt serbest flebi ile onarımı yapılmış. Geniş lokal eksizyon sonrasında patoloji sonucu dermatofibrosarkoama protuberans gelmiş ve cerrahi sınır temiz olarak yorumlanmış.İnferior sınır mikroskopik olarak 1 mm olarak yorumlanmış fakat sonrasında gönderilen patolojide ise tümör izlenmemiştir. Ardından flep nekroza gitmesi üzerine flep debridmanı ve sol pektoral bölgeden myokutanöz flep ile onarım, 26.10.20'de pektoral flep distali nekroza gitmesi üzerine superfisiyal temporal arter bazlı alın flebi adapte edilmiş ardından 04.12.20'de alın flebi ayrılması, sol malar angüler bölgedeki defekte yönelik sağ retroangüler lokal flep ile onarım sonrasında 15.12.20'de malar bölgedeki tüm lokal fleplerin nekroza gitmesi üzerine debride edilen hastaya son çare olarak radial ön kol flebi ile onarim yapilan hasta takiplerinde flep viabl izlenip adaptasyonu tamamlanmış ancak ilerleyen süreçte sol alt göz kapağında ektropiyon ve sol oral komissürde yetmezlik olmasi üzerine kommisüre yönelik lokal flep ile onarım,ektropiyona kantopeksi ve tam katli deri grefti ile onarım yapılmıştır. Özet olarak primer tümör eksizyonuna ek 3 kere doku debrimanı, 2 tane serbest flep, 4 tane lokal flep ve 1 kere de tam kalınlıkta deri grefti doku defektine uygulamış ve nihai olarak serbest flep ile hastanın doku defekti kapatılmıştır.

**Tartışma:** Rekonstrüksiyon merdiveni her ne kadar plastik ve rekonstrüktif cerrahinin temelini oluşturan bir kavram olsa da literatürde birçok çalışma ile geçerliliği sorgulanmış. Bunun nedeni flep ile rekonstrüksiyon sonrası daha iyi fonksiyonel sonuç alınması ve majör travma ya da kanser gibi geniş doku kaybı olan durumlarda rekonstrüksiyon merdiveninin ilk basamaklarının yetersiz kalması olarak görülmektedir. Rekonstrüksiyon asansörü gibi en üst basamaktan başlanan, rekonstrüktif üçgen

ya da rekonstrüktif alet çantası gibi uygun seçeneğin tercih edildiği terimler de rehber olarak tanımlanmıştır. Buna rağmen her hasta birbirinden farklı yönetilmesi gerektiği için bu rehberlere günlük klinik şartlarda yetersiz kalmakta ve uygun olamamaktadır. (3,4) Rekonstrüksiyon merdiveninde aşağıdan yukarı gidilmesinde başka bir sorun da her anatomik bölgeye her rekonstrüksiyon seçeneğinin uygun olmaması ve bu yüzden opsiyonların kısıtlı olması yine rekonstrüksiyon merdiveninin klasik olarak uygulanmasına engel olmaktadır. Aynı şekilde travma sonrası ya da damar invazyonu olan tümörlerde serbest flep için uygun alıcı alan bulunmaması durumunda yine hasta için serbest flep için uygun olsa bile lokal flep opsiyonları değerlendirilmektedir.(5)

**Sonuç:** Rekonstrüktif merdiven ne kadar en basitten komplikeye doğru sıralanıyor olsa da hasta ihtiyacına göre en yukarıdan başlanabilmekte fakat serbest flep gibi komplike teknikler başarısız olduğunda yeniden merdiven alt basamaklarındaki rekonstrüksiyon teknikleri ile yeniden yara kapama yapılması gerekebilir. Yine aynı şekilde daha iyi sonuç ya da lokal fleplerin yetersiz kalması ile yeniden en üst basamağa başvurulması gerekebilir. Bu yüzden rekonstrüksiyon merdiveni hastaya göre modifiye edilip en uygun teknik uygulanmalıdır.

**Kaynakça**

1.stephen m. weber, shan r. baker,management of cutaneous nasal defects,facial plastic surgery clinics of north america,volume 17, ıssue 3,2009,pages 395-417,ıssn 10647406,https://doi.org/10.1016/j.fsc.2009.05.005. (https://www.sciencedirect.com/science/article/pii/s1064740609000662)

2.lauren m. janczewski, jeffrey d. wayne,contemporary management of dermatofibrosarcoma protuberans,advances in oncology,volume 4, ıssue 1,2024,pages 1-8,ıssn 2666-853x,ısbn 9780443247002,https://doi.org/10.1016/j.yao.2023.12.001.

3.ınge j. veldhuizen, philip brouwer, abdullah aleisa, nicholas r. kurtansky, stephen w. dusza, kishwer s. nehal, maarten m. hoogbergen, rené r.w.j. van der hulst, erica h. lee,nasal skin reconstruction: time to rethink the reconstructive ladder?,journal of plastic, reconstructive & aesthetic surgery,volume 75, ıssue 3,2022,pages 1239-1245,ıssn 1748-681 https://doi.org/10.1016/j.bjps.2021.11.028.

4.hari venkatramani, jeremy n. rodrigues, s. raja sabapathy,revisiting the reconstructive surgery framework: the reconstruction supermarket,journal of plastic, reconstructive & aesthetic surgery,volume 72, ıssue 4,2019,pages 529-531,ıssn 1748-6815,https://doi.org/10.1016/j.bjps.2019.01.022.

5.sharda p. narinesingh, jason wong, duncan a. mcgrouther, ahmed z. babar,descending the reconstructive ladder with tube pedicles,journal of plastic, reconstructive & aesthetic surgery,volume 63, ıssue 2,2010,pages e217-e219,ıssn 1748-6815,https://doi.org/10.1016/j.bjps.2009.06.017.

**Anahtar Kelimeler:** rekonstrüksiyon, rekonstrüktif merdiven, dermatofibrosarcoma protuberans, serbest flep

*figure 1*

*Olgumuzun en son hali post op 1. yıl*

## PB-035

## Kalkaneal Bölgede Malign Melanom Eksizyonu Sonrası Oluşan Defektin Reverse Sural Arter Flebi ile Onarımı

Burak Hüseyin Uçar, İlker Üsçetin

*Prof. Dr. Cemil Taşçıoğlu Şehir Hastanesi, İstanbul*

**Giriş:** Reverse sural arter flebi; kalkaneal bölge, ayak ve ayak bileğinin çeşitli bölgelerindeki defektleri kapamada kullanılan, tek veya iki aşamalı olarak uygulanabilen bir prosedürdür.

**Amaç:** Kalkaneal bölgede malign melanom eksizyonu sonrası oluşan defektin reverse sural arter flebi ile onarımı ve tedavi süreci, olası komplikasyonlar ve sürecin yönetimi hakkında bilgilendirme yapmak.

**Materyal-Metod:** 74 yaşındaki kadın hastanın 3 yıl önce sağ kalkaneal bölgede başlayan koyu renkli, ciltten kabarık kitlesine yönelik Eylül 2023'te dermatoloji tarafından yapılan punch biyopsi sonucunun akral tip malign melanoma in situ gelmesi üzerine tarafımıza başvuran hastanın pet ve yüzeyel usg tetkikleri yapılmış, ayrıntılı preop değerlendirmenin ardından servisimize yatışı gerçekleştirilmiş olup delay, inguinal diseksiyon, debridman vs. prosedürleri gerçekleştirilmiş olup günlük seyiri ayrıntılı şekilde kaydedilmiştir.

**Bulgular:** 74 yaşındaki kadın hastanın 3 yıldır var olan sağ kalkaneal bölgedeki lezyonun Haziran 2023'te karakter değiştirmesi üzerine Eylül 2023'te dermatoloji tarafından yapılan punch biyopsi sonucunun akral tip malign melanoma in situ gelmesi üzerine hasta, plastik cerrahi polikliniğimize başvurdu. Yüzeyel usg ve pet taramasının ardından preop hazırlıkları tamamlanarak servisimize yatışı yapıldı. Yapılan fizik muayenede sağ kalkaneal bölgede 3x2 cm boyutlarında akıntılı, koyu renkli, kötü koku içermeyen, ciltten kabarık lezyon izlendi. Bilateral popliteal ve inguinal bölgede palpabl lenf noduna rastlanmadı. İlk operasyonunda kitle eksizyonu, sağ inguinal diseksiyon ve reverse sural arter flebi delay prosedürü gerçekleştirildi. Taburculuğun ardından patoloji sonucu takip edildi ve 2. seans için servisimize yatışı tekrar gerçekleştirildi. Operasyonda flep tamamen eleve edilerek defekt alanına adapte edildi. Flep çevresi ve pedikül üzerindeki defekt alanları sol uyluk anterolateralinden alınan STSG ile kapatıldı. Sağ inguinal

bölgedeki önceki operasyona ait detaşman alanı revize edildi. Takiplerinde kalkaneal bölgedeki greft alanında akıntı ve lizis gelişmesi üzerine doku biyopsi kültürü alındı. Sonucun pseudomonas gelmesi üzerine enfeksiyon hastalıkları birimine konsulte edilerek antibiyotik tedavisi değiştirildi ve tarafımızca aralıklı multipl debridman, irigasyon yapıldı. Patoloji sonucunun tümör negatif gelmesi üzerine kültür negatifliğinin ardından taburcu edildi.

**Tartışma:** Reverse sural arter flebi, ayak ve ayak bileğinin çeşitli bölgelerinin defektlerinde kullanılabilen fasyokutan bir fleptir. Bu bölgelerin defektlerinde kullanılabilecek serbest flep, kas flebi, perforatör flep gibi birçok seçenek mevcutken reverse sural arter flebinin mikrocerrahi gerektirmemesi uygulamanın avantajları arasındadır. Ancak venöz konjesyon ve nekroza eğiliminin olması, genel olarak delay prosedürü gerektirmesi işlemin dezavantajlarındandır.

**Sonuç:** Reverse sural arter flebi; ayak, ayak bileği, topuk gibi alt ekstremite defektlerinde kullanılabilen, tek veya iki aşamalı olarak uygulanabilen, mikrocerrahi gerektirmeyen kullanışlı bir fleptir.

**Anahtar Kelimeler:** Delay, kalkaneus, melanom, sural

*Reverse sural arter flebi, perop*

## PB-036

## Malign Melanom Tanılı Hastalarda Cerrahi Tedavi Yaklaşımları

Yavuz Demir, Nazım Gümüş, Ege Sak,
Recep Okan Üstün, Toprak Geçgel, Oktay Erkan,
Nazım Aydemir, Elif Öz Demirgil

*Mersin Üniversitesi Tıp Fakültesi, Plastik Rekonstrüktif ve Estetik Cerrahi Ana Bilim Dalı, Mersin*

**Giriş:** Malign melanom melanositlerden köken alan deri ve mukozanın agresif tümörlerindendir. Cilt kanserlerinin %5'inden daha azını oluşturmasına rağmen cilt kanseri nedenli ölümlerin en sık sebebidir. Malignanside görülecek klinik özellikler şüpheli lezyonda; asimetri, sınır düzensizliği, renk değişikliği, lezyon çapının 6 mmden büyük olması ile boyut, şekil değişiklikleri görülmesi sayılabilir. Histopatolojik alt tiplerden yüzeyel yayılan, nodüler, lentigo maligna, akral lentiginöz malign melanom sayılabilir. Klinik şüpheyi takiben tanısal yaklaşım 1-2 mm güvenli cerrahi sınırla eksizyonel biyopsidir.Bu çalışmada malign melanom tanılı hastalardaki cerrahi yaklaşımımızı paylaşmak istiyoruz.

**Materyal-Metod:** Çalışmamıza 2010-2024 yılları arasında kliniğimize başvuran ve cilt malignitesi şüphesi ile biyopsi yapılan patoloji sonucu malign melanom olarak raporlanan 81 hasta dahil edildi. Hastaların 42 tanesi kadın 39 tanesi erkekti. Hastaların ortalama yaşı 56 olarak belirlendi. Lezyonların yerleşimi 26 hastada baş boyun, 28 hastada alt ekstremite, 11 hastada üst ekstemite 16 hastada gövdede izlendi. 77 hastaya cerrahi eksizyon uygulandı. 16 hastada sınır genişletme amacıyla reeksizyon yapıldı. Cerrahi yaklaşımda ortalama güvenli cerrahi sınır 2cm olarak belirlendi. 37 hastada kısmi kalınlıkta deri grefti, 7 hastada tam kalınlıkta deri grefti, 23 hastada lokal flep, 1 hastada perforatör flep, 13 hastada primer süturasyon ile onarım sağlandı. 29 hastada sentinel lenf nodu biyopsisi yapıldı. 9 hastada inguinal lenf nodu disekiyonu, 6 hastada aksiller lenf nodu diseksiyonu kliniğimizce gerçekleştirildi. Hastalara lenf nodu diseksiyonu önerilse de daha önceki çalışmalarla ortalama sürvi üzerine etkisi olmadığı belirlenmiştir.

**Tartışma:** Geniş lokal eksizyon primer hastalık tedavisinde öncelikli tedavi seçeneğidir. Rekürrens ve metastaz için en önemli risk faktörleri tümör kalınlığı, tümör ülserasyonu ve sentinel lenf nodu pozitifliğidir. Cerrahi sınır tümörün Breslow evresine göre belirlenmektedir. Breslow 1. evre lezyonlarda 1cm, Breslow 2 evre lezyonlarda 1-2 cm, Breslow 3 ve 4 evre lezyonlarda 2 cm güvenli cerrahi sınır önerilmektedir. Klinik lenf nodu negatifliği ve 1mmden fazla lezyon kalınlığı varlığında sentinel lenf nodu biyopsisi önerilmektedir. Sentinel lenf nodu biyopsisinin pozitif raporlanması durumunda hastalığın bölgesel kontrolü için lenfadenektomi yapılması önerilmektedir.

**Sonuç:** Malign melanom yıllar içinde artan insidansıyla dikkat çeken agresif seyirli bir cilt kanseridir. Genellikle ileri evre primer hastalığın tedavisi sırasında subklinik mikrometastazlar mevcut olduğu için kür oranlarında anlamlı bir gerileme izlenmemiştir. Metastazlar klinik bulgu verdiği zaman cerrahi tedavi, kemoterapi, radyoterapi kombine tedavilerine kullanılmasına rağmen kür şansı son derece düşüktür. Yeni geliştirilen akıllı ilaçlarla metastaz görülen hastalarda uygulanabilecek molekül hedefli tedavilerin başarısı ve kişiye özgü gen tedavileri gelecek için umut oluşturmaktadır.

**Anahtar Kelimeler:** malign melanom, greft, flep

## PB-037

# Eş Zamanlı Ventral Herni Onarımı Ve Abdominoplasti Ameliyatı Yapılmasının Güvenliği

Onur Kutlar, Servet Elçin Alpat, Burak Kaya, Savaş Serel

Ankara Üniversitesi Tıp Fakültesi,Plastik Rekonstrüktif ve Estetik Cerrahi Ana Bilim Dalı, Ankara

**Giriş:** Karın duvarı hernileri sıklıkla obeziteyle ilişki olup bunun yanında kronik öksürük, ağır kaldırma, diyabet, gebelik, geçirilmiş cerrahi de risk faktörleri arasındadır. Karın duvarı hernisi bulunan hastaların çoğunda eşlik eden obezite nedeniyle hastalarda karın duvarı laksitesi, cilt ve cilt altı yağ doku fazlalığı mevcuttur ve bu hastaların ventral herni onarımlarını abdominoplasti ile kombine etmek gerekmektedir. Yapılan çalışmalarda kombine ameliyatın daha fazla komplikasyonla ilişkili olduğu bulunmuştur. Bu komplikasyonlar: kanama, hematom, seroma, abse, fistül oluşumu, yara yeri ayrılması ve enfeksiyonu, cilt nekrozudur. Bu çalışmanın amacı Plastik, Rekonstrüktif ve Estetik Cerrahi Anabilim Dalı ve Genel Cerrahi Anabilim Dalı eş katılımıyla ventral herni onarımı ve abdominoplasti yapılan 10 hastanın ameliyat sonrası sonuçlarını sunmaktır.

**Yöntem:** Bu çalışmada 2017- 2024 yılları arasında Genel Cerrahi Anabilim ve Plastik, Rekonstrüktif ve Estetik Cerrahi Anabilim Dalları tarafından eş zamanlı ventral herni onarımı ve abdominoplasti yapılan 10 hasta yaş, boy, kilo, vücut kitle indeksi, sigara kullanımı, ek hastalık, geçirilmiş operasyonlar ve gebelik sayısı açısından incelenmiştir.

**Bulgular:** Ventral herni onarımına eş zamanlı olarak abdominoplasti ihtiyacı olan hastalar sıklıkla ileri yaştaki hastalardan oluşmaktadır. Hastaların yaş ortalaması 54,6 bulunmuştur. En yüksek yaş 65, en düşük yaş 45'tir. Vücut kitle indeksleri (VKİ) incelendiğinde sıklıkla morbid obez ve obez hastalar bulunmasının yanı sıra VKİ'si normal hastalarda da ameliyat ihtiyacı gözlenmiştir. Bu çalışmada ortalama VKİ 33,84 olarak bulunmuştur. Hastalarda ek hastalık olarak tansiyon ve diabet sıklıkla mevcuttur. Sigara kullanımı hastaların yarısında mevcuttur. Hastaların hepsinde karın bölgesinden cerrahi işlem öyküsü mevcuttur. Kadın hastaların hepsinde doğum öyküsü bulunup en çok 4 en az 1 doğum öyküsü mevcuttur. Hastaların büyük çoğunluğunda normal doğum öyküsü olup, sezaryen öyküsü 2 hastada mevcuttur.

Hastaların takiplerinde sadece bir hastada yara yeri açılması ve yara yeri enfeksiyonu gelişmiştir. Defekt uygun antibiyotik tedavisi sonrası sekonder suturasyon ile onarılmıştır. Diğer hastaların hiçbirinde başka bir komplikasyon gözlenmemiştir.

**Tartışma:** Yapılan çalışmalarda ve bunları inceleyen bir meta analizde eş zamanlı ventral herni onarımı ve abdominoplasti operasyonunda yara yeri komplikasyon oranları tek başına ventral herni onarımı yapılan gruplardan daha yüksek bulunmuştur. 917 hastanın verilerinin incelendiği aynı meta analizde eş zamanlı yaklaşımda komplikasyon oranı %27,9 olarak saptanmıştır. Bu komplikasyonlar sırasıyla %15,8 oranla yara yeri enfeksiyonu, %11.2 oranla seroma oluşumu, %7.8 oranla sistemik komplikasyonlar, %1.2 oranla tromboemboli ve %0.4 oranla ölümdür. 10 hastayı inceleyen çalışmamızda tek komplikasyon yara yeri açılması olup sekonder suturasyonla giderilmiştir.

**Sonuç:** Obezite, karın duvarında geçirilmiş operasyon, hipertansiyon, diabet gibi metabolik hastalıklar ve bunlar gibi birçok risk faktörü karın duvarı defektlerine neden olmaktadır. Yapılan çalışmalarda eş zamanlı onarımda komplikasyon oranı sadece karın duvarı defekti onarımına göre daha fazla bulunmuşsa da cilt ve yağ doku fazlalığı bulunan seçilmiş hastalara eş zamanlı olarak karın duvarı defekti onarımı ve abdominoplasti operasyonu güvenle uygulanabilir.

**Anahtar Kelimeler:** ventral herni, abdominoplasti, kombine operasyon, morbid obezite, karın duvarı defekti

*ventral herni onarımı + abdominoplasti hasta örneği*

*Ventral herni onarımı ve Fleur-de-Lis Abdominoplasti yapılan hastanın preop, postop ve intraop görüntüleri*

*ventral herni + abdominoplasti yapılan hasta bilgileri*

| hasta no | yaş | boy | kilo | vki | sigara | gebelik |
|---|---|---|---|---|---|---|
| 1 | 45 | 157 | 75 | 30,4 | 15 py | 3 normal |
| 2 | 51 | 171 | 110 | 37,6 | yok | 2 normal |
| 3 | 48 | 158 | 70 | 28 | 15 py | 2 normal 1 cs |
| 4 | 46 | 156 | 59 | 24,2 | yok | 2 cs |
| 5 | 62 | 160 | 110 | 42,9 | 25 py | 2 normal |
| 6 | 61 | 160 | 94 | 36,7 | yok | 4 normal |
| 7 | 45 | 164 | 69 | 25,6 | yok | 1 normal |
| 8 | 59 | 155 | 103 | 42,8 | yok | 3 normal |
| 9 | 65 | 150 | 85 | 37,7 | 40 py | 4 normal |
| 10 | 64 | 177 | 102 | 32,5 | 35 py | yok |

*hastaların yaş, boy, kilo, vki, sigara kullanımı ve gebelik öykülerine ait bilgilere tabloda yer verilmiştir.*

## PB-038

## Plastik Cerrahide Hayvan Kaynaklı Travmalara Yaklaşım: Balıkesir Üniversitesi Tıp Fakültesi Plastik, Rekonstrüktif Ve Estetik Cerrahi Klinik Deneyimlerimiz

Emrah Işıktekin, Emre Babaarslan, Betül Gözel

*Balıkesir Üniversitesi, Plastik, Rekonstrüktif ve Estetik Cerrahi Ana Bilim Dalı, Balıkesir*

**Giriş:** Günümüzde hem şehirlerde hem de kırsal kesimlerde insanlar ve hayvanlar sürekli iletişim halindedir. Bugün çoğunlukla evlerde ya da çiftliklerde birlikte yaşadığımız kedi, köpek, kuş, tavuk, inek, at, eşek gibi canlıların yanında doğadaki vahşi hayvanlar veya çeşitli böcekler de yaşamın bir parçası olarak sürekli karşımıza çıkar. Arılar olmasaydı tüm ekosistem kaç gün içinde sona ererdi? Ya da yılanlar olmasaydı ekolojik denge nasıl bir yok oluşla veya yeni ihtimallerle yüzleşirdi? Her bir canlı ırkı ekolojik bir ardışık düzenin önemli parçasıdır. Bunlarla birlikte evlerde, çiftliklerde düzenli beslenen, veteriner bakımları, aşı kontrolleri yapılan evcil canlıların yanında sokakta yaşayan vahşi olmayan hayvanlar da insanlarla sürekli temas halindedir. Bu nedenle hayvanlarla birlikte uyum içinde yaşamayı öğrenmeli, diğer yandan da günümüzde sıkça karşılaşılan hayvan kaynaklı yaralanmalara karşı da önlemimizi almalıyız.

Hayvan kaynaklı yaralanmalara baktığımızda; delici yaralanmalar, laserasyon, ezilme ve kopma tarzındaki yaralanmalar olup, hafif yaralanmalardan enfeksiyon, şekil bozukluğu, zoonotik hastalık gelişimi ve ölümle sonuçlanabilen ciddi komplikasyonlara neden olabilir.

**Materyal-Metod:** Balıkesir Üniversitesi Sağlık Uygulama ve Araştırma Hastanesine temmuz 2023 ile temmuz 2024 arasında hayvan kaynaklı yaralanma sonucu 195 hasta başvurmuştur. Bunlar içerisinde en sık karşılaşılan yaralanma şekli köpek ısırmasıdır. Bu hastalardan 32 tanesi Plastik, Rekonstrüktif ve Estetik Cerrahi Kliniğimize başvurmuş ve lokal yara bakımı, lokal anestezi altında debridman ve kesi onarımı ve genel anestezi altında rekonstrüktif cerrahi işlemler yapılmıştır.

Çalışmamıza Balıkesir Üniversitesi Sağlık Uygulama ve Araştırma Hastanesi Plastik, Rekonstrüktif ve Estetik Cerrahi Kliniğine son 1 yılda başvurup tedavi edilen hastalar dahil edilmiş, bu hastalardan 3 tanesi sunumumuza olgu olarak eklenmiştir. Hastaların tıbbi kayıtları hastane sistemi ve arşivleri kullanılarak retrospektif olarak incelendi. Veri yetersizliği olan hastalar çalışma dışında tutuldu.

**Olgu-1:** 46 yaş kadın hasta; arkadaşının köpeği tarafından ısırılma sonucunda tarafımıza başvurdu. Yapılan muayenesinde üst dudak orta hattan sola doğru uzanan, yaklaşık 3x4cm büyüklüğünde, vermilio-kutanöz hat ve dudak epitelini içeren doku kaybı mevcut. Yara yeri bol SF ile irige edildi. Ağız içi mukozasına yaklaştırma süturları atıldı. Üst dudak bölgesindeki dermise kadar uzanan defekt alanına gümüşlü yara örtüsü (aquacell) uygulandı. 0-4 hafta-6 ay-1 yıl-1yıl aralıklarla 5 doz Tetanoz aşısı, kuduz IG ve 0-3-7 ve 14. günlerde Kuduz aşısı profilaksisine başlandı. Her 3 günde bir aquacell pansumanı yenilendi ve takiplerinde defekt alanının sekonder iyileştiği görüldü. Oluşan minimal deformatif görünüm için 6 aylık iyileşme süreci tamamlandıktan sonra Z-plasti ile skar revizyonu planlandı.

**Olgu-2:** 22 yaş erkek hasta; bir çiftlik ziyareti sırasında bindiği attan düşüp sürüklenme sonucunda tarafımıza başvurdu. Yapılan muayenesinde yüzde multiple epidermo-abrazyonlar, sağ kaş lateralinin 2cm süperiorunda 2cm uzunluğunda kesi, sol zigomatik bölge lateralinde 3cm uzunluğunda kesi mevcut. Motor muayenesinde sağ kaşını kaldıramıyor. Yara yerleri bol SF ile irige edildi. Abrazyonlara antibiyotikli pomad ile pansuman önerildi. Yapılan eksplorasyonda sağ fasyal sinir-frontal dal ve frontal kas parsiyel kesileri izlendi. Kesileri onarıldı. 0-4 hafta-6 ay-1 yıl-1yıl aralıklarla 5 doz Tetanoz profilaksisine başlandı. Ayaktan antibiyoterapisi başlandı. Antibiyoterapi başlama endikasyonu ilk 8 saat içindeki başvurularda ödem ve ezilme varlığında Amoksisilin-Klavulanat tablet 875-125mg 2x1 veya 500-125mg 3x1 şeklinde belirlendi. Postoperatif takip ediliyor.

**Olgu-3:** 5 yaş, çocuk hasta; kendi köpekleri tarafından ısırılma sonucunda tarafımıza başvurdu. Hastanın yapılan fizik muayenesi yaşı (kooperasyonu zayıf) nedeniyle suboptimaldir. Sağ süpersillium inferolateralinden pinna superomedialine uzanan düzensiz sınırlı, aktif kanamanın olmadığı, tam kat periostun sıyrıldığı, subkutan doku ve fasyaların düzensiz hasarlandığı yaklaşık 7-8 cm uzunluğunda parçalı kesi; frontal alan sol taraf saçlı deri bileşiminde oblik-düzensiz sınırlı, yaklaşık 6 cm uzunluğunda, periostu hasarlayıp kemiğe ulaşan, aktif kanama saptanmayan tam kat kesi; frontal alan sol taraf orta hatta yer alan oblik seyirli, kemiğe kadar uzanan, 2 cm uzunluğunda kesileri mevcut. Boynunda, saçlı deride ısırık izleri ve yer yer abrazyonlar mevcut. Sağ periorbital alanda belirgin ekimoz ve şişliğe eşlik eden abrazyonu mevcut olan hastanın görme muayanesi yapılamadı. (ödem nedeniyle gözü açılamamakta, görme keskinliğinde kayıp? hareket kısıtlılığı?). Sağ supersillium hareketlerinde kısıtlılık mevcut. Çekilen tomografisinde yüzeyel serbest kemik fragmanları izlendi. Yara yerleri bol SF ile irige edildi. Yapılan eksplorasyonda sağ fasyal sinir-frontal dal total kesisi ve periostu da içeren derin kesileri izlendi. Kesileri onarıldı. Kuduz IG ve 0-3-7 ve 14. günlerde Kuduz aşı profilaksisine başlandı. Yatırılarak ikili antibiyoterapi tedavisine başlandı. Çocuk hastalarda baş-boyun bölgesini içeren hayvan kaynaklı derin kesilerde IV Ampisilin-Sülbaktam 200 mg/kg/gün, 6 saatte bir olacak şekilde ve IV Klindamisin 30 mg/kg/gün, 8 saatte bir olacak şekilde standardize edildi. Postoperatif takip ediliyor.

**Tartışma ve Sonuç:** Günümüzde hayvan kaynaklı travmalar çok sık karşılaştığımız bir hasta grubunu oluşturmaktadır. Bu hastaların yönetiminde acil servis, enfeksiyon ve plastik, rekonstrüktif ve estetik cerrahi bölümlerinin birlikte multidisipliner yaklaşımına ihtiyaç duyulmaktadır. Karşılaşılan bazı vakalardın tedavisinde Plastik, Rekonstrüktif ve Estetik Cerrahinin 3 uzmanlık dalının da becerilerini kombine etmek gerekmektedir. Fakat bu kadar sık karşılaştığımız ve basit abrazyonlardan ciddi nörovasküler ve muskulo-tendinöz yaralanmalara kadar geniş yaralanma şekli ile karşımıza gelen bu hasta gruplarına multidisipliner yaklaşım konusunda kolay ulaşılabilir kaynaklar maalesef yeterince bulunmamaktadır.

Hayvanlar bu dünyanın ekosisteminin olmazsa olmaz parçalarıdır. Onlarla uyum içinde birlikte yaşamayı öğrenirken, bir yandan da olası tehlikelere karşı kendimizi korumayı da öğrenmemiz gerekmektedir. Olası yaralanma durumlarında da aşı uygulaması, antibiyoterapi ve Plastik, Rekonstrüktif ve Estetik Cerrahi becerilerinin kombine edildiği uygun tedaviler en kısa sürede sağlanmalıdır.

Kliniğimizdeki 1 yıllık vaka sayılarına bakıldığında hayvan kaynaklı travmalar çok sık karşılaşılan bir hasta popülasyonunu oluşturmaktadır. Bu nedenle bu hastalara

Plastik, Rekonstrüktif ve Estetik Cerrahi yaklaşımları standardize edilmeli, textbooklarda bu konuya daha çok yer verilmeli ve sadece hayvan kaynaklı travmalara yaklaşımın konuşulduğu ve uzmanlık bölümleri arası bilgi aktarımının yapıldığı bilimsel toplantı ve kongreler daha çok düzenlenmelidir.

**Anahtar Kelimeler:** Hayvan, travma, rekonstrüktif

*Resim-1*

*Fasyal sinir-Frontal dal total kesi olan defekt alanı*

## PB-039

## Aksilla Defektlerinin Rekonstrüksiyonunda Perforatör Flep Kullanımının Retrospektif Değerlendirilmesi

Ahmet Özgür Alkan, Abdullah Demirel, Süleyman Çeçen, Güzin Yeşim Özgenel, Selçuk Akın

*Bursa Uludağ Üniversitesi Tıp Fakültesi, Plastik Rekonstrüktif ve Estetik Cerrahi Anabilim Dalı*

**Giriş:** Aksillayı içeren yumuşak doku defektlerinin tedavisi genellikle karmaşıktır ve birden fazla anatomik yapıyı barındıran ve üst ekstremiteyi gövdeye bağlayan piramidal şekilli bir "sanal boşluk"tur. Bu defektlerin karmaşıklığı, yüzeysel cilt hasarından lenfatik drenaj bozukluğu olan büyük doku kaybına kadar son derece farklı olabilir. Koltuk altı defektlerinde bölgesel perforatör flepleri, bu ortamda geçerli bir prosedürü temsil eder. Hastanın ihtiyaçlarına göre uyarlanabilir ve intraseptal pedikülü geniş bir hareket aralığı ile hızlı bir diseksiyona izin verir.

Akne inversa olarak da bilinen hidradenitis suppurativa (HS), kasık, aksiller, genital, perineal ve perianal alanlar gibi vücudun intertriginöz bölgelerindeki folikülo-pilo-sebasöz ünitelerin foliküler segmentini etkileyen kronik inflamatuar bir cilt rahatsızlığı olduğu gibi tümör, yanak, travma vb nedenlerden sonra aksillar bölgede oluşan defektlerde nörovasküler yapılar açığa çıkabilir ve ikincil olarak iyileşmeye bırakılması veya kısmi kalınlıkta deri grefti ile tedavi edilmesi ile postop morbidite oranının yüksek olduğu gözlenebilir. İkincil skar kontraktürleri, objektif olarak azalmış hareket açıklığı (ROM) ile birlikte omuz sertliği ve uzamış iyileşme süresi tanımlanmıştır.

Aksiller defektlerin rekonstrüktif seçenekleri arasında deri greftleri, lokal random plastiler, bölgesel aksiyel flepler, V-Y adası, torakodorsal arter perforatörü (TDAP), lateral interkostal arter perforatörü, serbest stil perforatör bazlı ve serbest flepler vardır. Perforatör flepler arasında TDAP flebi aksiller yumuşak doku defekti rekonstrüksiyonunda cesaret verici sonuçlar sağlar.

Bu makalede bizim kliniğimizde koltuk altı defektlerde perforatör fleplerin kullanımını gösteren prospektif bir çalışmayı sunuyoruz.

**Yöntem-Gereçler:** Çalışmamıza retrospektif olarak kliniğimizde Ocak 2018-Şubat 2023 yılları arasında 11'i hidradenitis supurativa, 1'i yanak ve 1'i tümör olmak üzere farklı nedenlerden dolayı oluşan aksilla doku defekti oluşan 13 hasta çalışmaya dahil edildi. Çalışma anabilim dalı elektronik arşivinden yapılmıştır. Hastalar yaş, cinsiyet, etiyoloji, ek hastalıkları, defektin özellikleri, flep seçenekleri açısından değerlendirildi. Hastalar ameliyat öncesi planlama aşamasında BT anjiyografi ve Doppler USG ile olası flep seçenekleri açısından ve uygun primer tedavisi sonucu oluşan nihai defekte göre uygun flep seçenekleri değerlendirildi.

Hastaların uygun primer tedavisini takiben oluşan doku defektler, toracodorsal arter perforatör (TDAP) flep ile rekonstrüke edilmiştir. İki hastada bilateral aksiller hidradeniti mevcuttu. Her hastanın bir taraf HS'lı dokusu eksize edilip rekonstrükte edildikten diğer taraf rekonstrükte edildi. Yara kültüründe üremesi olan hastalara uygun geniş spektrumlu İV antibiyotik başlandı. Ameliyat sahasına dren koyuldu. Ameliyattan 12-20 ay süre içinde estetik memnuniyet, gelişen komplikasyon ve iyileşme süresi ile değerlendirildi.

**Bulgular:** Hastaların hepsi erkekti. Yumuşak doku defekt boyutları 10-12 cm2 arasında değişmekteydi. Yaş ortalaması 35,6. Hiç bir hastada total flep kaybı yaşanmadı. Bir hastanın flep proximal ucunda parsiyel nekroz görüldü. Eksize edilip primer kapatıldı ve sorunsuz iyileşti. Bütün hastalar sonuçtan memnun kaldı.

**Sonuç ve Tartışma:** Koltuk altında oluşan patolojinin cerrahi sonrası yaranın kapatılması da zamanlama, yöntem ve sonuçları açısından bireysel farklar göstermektedir. Primer onarım, sekonder iyileşme, greft veya flep ile rekonstrüksiyon uygulanan temel yara kapama metotlarıdır; hastaya ve yaraya göre seçimi gerekmektedir.

Öncelikle bu durumun zemininde tekrarlayıcı apse kliniği olduğu unutulmamalıdır, bu sebeple klinik alevlenme dönemlerinde enfeksiyon hastalıkları ve dermatoloji ile koordineli çalışarak, uygun antibiyoterapi verilmeli ve takip edilmelidir. Ardından lezyonun eksizyonu sonrası ilk olarak olası, en basit ve hastaya en faydalı olabilecek yöntem düşünülmelidir.

Fakat uzun süre bu problem ile uğraşmış hasta örneklerinde ise etkilenmiş bölgede yaygın, fibrotik bir yapı ile karşılaşılabilir. Bu durumlarda ise agresif davranılarak tüm ilişkili yapıların geniş eksizyonu tek ve nihai yol olarak karşımıza çıkar. Bunun yanı sıra uzun süreli bu tip yaraları

olan örneklerde eksizyon materyalinin patolojik incelemeye de yollanmalı ve olası malign transformasyon, skuamöz hücreli kanser(scc )oluşması akıldan çıkarılmamalıdır. Bazı çalışmalarda aksillar bölgede nörovasküler yapılarının etkilenmediği HS gibi durumlarda aksillar defektlerinin STSG ile rekonstrüke edilmesi, flep ile rekonstrüke edilmesi ile anlamlı bir fark olmadığı gösterilmiş.

HS, travma, yanak, tümör vb nedenlerden koltuk altında defekt oluşabilmekte olup skar kontraktürü, omuz sertliği, fizik tedavi süresi gibi avantajlara sahip olan perforatörlü fleplerin, Flebin kalınlığından dolayı omuzun tam adduksiyona gelmemesi gibi dezavantajları sayılabilir.

Kliniğimizde farklı nedenlerden dolayı oluşan aksiller defektli hastalara ön planda perforatörlü flepler uygulanmaktadır. Uzun dönem sonuçlarında greftleme sonrası görülen kontraktür ve renk değişimleri, perforatörlü fleplerin operasyonlarından sonra görülmemektedir. Bu nedenle özellikle aksilla gibi eklem bölgelerinin rekonstrüksiyonunda flep ile onarımın daha etkili olduğunu düşünmekteyiz.

**Anahtar Kelimeler:** aksilla, defekt, perforatör flep

*Resim 1*

*Aksiler defekt için hazırlanan flep ve inseti*

## PB-040

## Aksiller Bölge Rekonstrüksiyonunda Deneyimlerimiz

Sabri Öztürk, İbrahim Akpınar, Selahattin Galyan, Mehmet Fatih Çamlı, Hüseyin Emre Ulukaya, Kamuran Zeynep Sevim, Selami Serhat Şirvan

*Sağlık Bilimleri Üniversitesi, Şişli Hamidiye Etfal Eğitim ve Araştırma Hastanesi, Plastik, Rekonstrüktif ve Estetik Cerrahi Kliniği, İstanbul*

**Giriş:** Aksilla, üç boyutlu piramit şeklinde benzersiz bir oyuktur. Aksiller bölge anatomik olarak özellikle major damar ve sinirler başta olmak üzere önemli yapıları içerir.(1) Hidradenitis süpürativa, yanık skarları, tümörler vb. gibi çeşitli sebeplerden dolayı bu bölgede defektler meydana gelebilir. Bu defektlerin, bölgedeki önemli yapıların açıkta olması ve omuz hareket açıklığının kısıtlanabilmesinden dolayı titizlikle rekonstrükte edilmesi gerekmektedir.(2,3) Bu yazımızda kliniğimizde aksiller bölge defektlerinin rekonstrükte edilmesinde kullandığımız posterior arm perforatör flep (PAPF), pediküllü latissimus dorsi flep (LD), propellar paraskapular flep (PPSF), Z-plasti/K-M plasti ve lokal flep deneyimlerimizden bahsedeceğiz. Ayrıca bu bölgenin rekonstrüksiyonunda kullanılabilecek diğer alternatif seçeneklere de değineceğiz.

**Metod:** Ocak 2021 – Ocak 2024 tarihleri arasında kliniğimize başvuran ve aksiller defekt onarımı yapılan hastalar retrospektif tarandı. Tüm hastalar tek bir merkezde ve farklı cerrahlar tarafından opere edildi. Defekt onarımında kullanılan flep-greft seçenekleri not edildi. Takip süresi 6 aydan kısa olan hastalar çalışma dışı bırakıldı. Toplamda 30 hasta çalışmaya dahil edildi. Hastaların yaşları 25-52 arasında değişmekteydi. Hastaların yaşları, cinsiyetleri, ek hastalıkları, etiyolojik nedenleri, sigara içme durumları ve post operatif komplikasyonları not edildi. Çalışmada yer alan 8 hastaya PAPF, 14 hastaya Z-plasti/K-M plasti, 4 hastaya pediküllü LD flep, 3 hastaya PPSF ve 1 hastaya da lokal flep ile aksiller bölge rekonstrüksiyonu yapıldığı not edildi. Tüm hastalarda flep kaybı olmadan tek bir cerrahi prosedür uygulanmıştır.

**Bulgular:** Dokuz hasta hidradenitis süppürativa (HS) nedeniyle, 16 hasta yanık kontraktürü nedeniyle ve kalan beş hasta da tümör cerrahisi sonrası oluşan defekt nedeniyle opere edildi. Hastalardan PAPF yapılanların operasyon süresi ortalama iki saatti. Flep subfasyal plandan kaldırıldı. Brakial arter, ven ve brakial pleksus gibi önemli yapılar görüldü ve korundu. Pediküllü LD flep yapılan hastaların ise operasyon süresi yaklaşık üç saatti. Flep defekte uygun şekilde planlanan cilt adasını içeren miyokutan flep şeklinde kaldırıldı. Torakodorsal arter pediküllü görüldü ve proksimaline doğru subskapular artere kadar diseke edilerek flebin rotasyon arkı sağlandı. Daha küçük defektlerde lokal transpozisyon flebi tasarlanarak cilt altı yağlı plandan eleve edilen flep defekte adapte edildi. Kontraktür açılması nedeniyle Z-plasti ile rekonstrüksiyon yapılan hastalarda kontraktür bandı boyunca planlanan Z-plasti insizyonu ile flepler yağlı plandan kaldırıldı ve transpoze edildi. Tüm hastalarda operasyon sonrası takip süresi en az altı ay kadardı. Otuz hastanın sekizinde yara dehisansı gelişti. Pansumanla takip edildi. Kalan yirmi iki hastada herhangi bir komplikasyon gelişmedi.

**Tartışma:** Aksiller bölge rekonstrüksiyonunda tercih edilebilecek birden fazla tedavi seçeneği mevcuttur. Rekonstrüksiyon merdiveninin en basit sekonder iyileşme basamağından en kompleks mikrocerrahi onarıma kadar tüm tedavi basamakları hastaya özel operasyon öncesi değerlendirilmelidir.

Biz kendi vakalarımızda PAPF, PPSF, pediküllü LD flep, Z-plasti ve lokal flep seçeneklerinden bahsettik. Peki bu bölgenin onarımında daha farklı neler yapılabilir? Literatürde aksiller rekonstrüksiyonda kullanılagelmiş diğer tedavi seçenekleri ise, torakodorsal arter perforatör flep, fasiyokutan V-Y flep, özellikle tümör cerrahisi ve yanık sonrası doku kaybıyla sonuçlanan geniş aksiller defektlerde tercih edilen serbest flep seçenekleri (anterolateral thigh flep, süperior sirkümfleks iliak arter perforatör flebi vb gibi.) mevcuttur. Ayrıca küçük defektlerde kısmi kalınlıkta deri grefti uygulanabilir. Her bir seçenek hasta bazlı değerlendirilmelidir ve uygun olan rekonstrüksiyon seçeneği planlanmalıdır.(2) Tedavi planlanırken minimal donör alan deformitesi, görünür bölgede izin minimumda tutulması, omuz hareketleri açısından kontraktür olmaması göz önünde bulundurulmalıdır. Deri greftleri ise, aksiller alandaki vital yapıları örtmek için yeterli yumuşak doku sağlayamaması ve iyileşme sonrası ileri zamanda kontraktür gelişimiyle beraber omuz hareket açıklığını kısıtlayabilmesi nedeniyle büyük defektlerde tercih edilmemelidir.

**Sonuç:** Aksiller bölge rekonstrüksiyonunda birden fazla tedavi seçeneği mevcuttur. Her operasyonun kendine ait

avantaj ve dezavantajları mevcuttur. Hasta için hangi tedavi planının uygun olduğunu değerlendirmek için defektin boyutu, major yapıların ekspoze olup olmama durumu, etraf yumuşak dokunun durumu, hastanın genel sağlık durumu ve beklentileri gibi birden fazla faktör değerlendirilmeli ve hastaya en uygun operasyon planı yapılmalıdır.

**Anahtar Kelimeler:** aksiller rekonstrüksiyon, latissimus dorsi flep, perforatör flep, posterior arm, propellar flep

## PB-041

## Plastik Cerrahide Fotoğraf Çekimi Standardizasyonu Ve Önemi

Perçin Karakol, Kurtuluş Öz, Ali Can Aydın, Mehmet Albayrak

*Çam ve Sakura Şehir Hastanesi, Plastik, rekonstrüktif ve estetik cerrahi kliniği, İstanbul*

**Giriş:** Tekrarlanabilirlik, ameliyat öncesi ve ameliyat sonrası geçerli karşılaştırmalara olanak sağlamak için klinik fotoğraflar her zaman aynı kamera merceği, mercek ayarı, ışıklandırma, film ve hasta konumuyla çekilmelidir.(1)

Plastik cerrahide fotoğraf plastik cerrahlar arasında ortak bir dildir. Her dilin belli başlı kuralları olduğu gibi plastik cerrahide fotoğraf çekimi de kendine özgü kurallarla standardize edilmeye çalışılmaktadır. Asistan hekimlerin eğitiminde, yapılan kongrelerde cerrahların birbirlerine bilgi aktarımında bu dil çok büyük önem arz etmektedir. Bunun dışında günümüzde başta medikolegal açıdan hekimi koruması dışında, internet aracılığıyla insanların birbirini takip etmesi, hasta hekim seçimi, hekim hekim iletişimi daha da kolay hale gelmiştir. Hastaların hekim seçiminde sosyal medya, web siteleri gibi sanal kuruluşlar çok önemli bir yer edinmiştir. Buna bağlı olarak cerrahlar da bu tür medya organlarında kendi yaptıkları işleri fotografik ve videografik olarak yayınlamakta ve ciddi kitlelere ulaşabilmektedir. Ne var ki bu fotoğraflar incelendiğinde plastik cerrahlar arasında tamamı ile ortak bir standardizasyon izlenmemektedir. Klinik fotoğraflar cerraha göre farklılık gösterebilmekte hatta literatürde bile kaynaklar arasında ciddi farklılıklar izlenmektedir.

**Materyal Metod:** Bu çalışmada 1 adet makale (2), 4 farklı plastik, rekonstrüktif ve estetik cerrahi kaynak kitabı (3,4,5,6) ve 1 adet tez çalışması incelenmiştir. Hastalar 5 yönlü temel fotoğraflama ve yapılacak operasyona yönelik çekilen ek fotoğraflamalarla değerlendirilmiştir. Her kaynak 35 mm SLN kamera kullanımı, baş fotoğraflamada 1 metreden 90-105 mm optik lens, vücut fotoğraflamada da 1 metreden 50 mm optik lens kullanılması gerektiğini beyan etmiştir. Ek olarak çalışma plastik cerrahiden bağımsız fotoğraf teknikleri ile de kıyaslandı. (10)

**Bulgular:** Değerlendirmeye göre hastaların fotoğraflamalarında kaynaklara göre değişiklikler saptanmıştır. Plastik cerrahide kullanılan temel 5 yönlü fotoğraf çekimi dahil kaynaklara göre farklı örneklendirilmiştir. Çekilen fotoğrafların mesafe, kadraja alınan bölge, arka plandaki farklılıklar, ışıklandırma farklılıkları ve hastaların duruş pozisyonu olarak her kaynak farklı örneklendirmede bulunmaktadır. Rinoplasti fotoğraflarında, bir kaynak kitap verteksin 2 cm üstü ile suprasternal çentiğin arasında fotoğraf çekilmelidir derken, başka bir kaynak saçlı deri ile mentum arasını örnek göstermekte, başka bir kaynak ise sadece glabellar bölge ile filtrum arasını örnek olarak göstermektedir. Yine meme bölgesine yönelik kaynak kitaplarda gösterilen fotoğraflamalarda, bir kaynak suprasternal çentik ile umblikus üstü 5 cm sınırı örnek göstermekte iken, başka bir kaynak umblikusun da fotoğrafta gösterilmesi gerektiğini savunmaktadır.

**Tartışma:** Plastik cerrahide fotoğraf çekimi ve düzenli olarak kontrollerin fotoğraflarla takibi, hekimin kendini değerlendirebilmesi ve hasta takibi açısından çok önemlidir. Farklı ortam, kamera, hatta fotoğrafı çeken kişinin değişmesi bile çekilen fotoğrafı etkilemektedir. Yanlış açıyla çekilen bir fotoğraf dahi cerrahı yanıltmaya sebebiyet verebilmektedir. Bu sebeple operasyon öncesi ve sonrasında çekilen her pozun aynı şekilde çekilmeye çalışılması bu süreci yönetmede esas faktörlerdendir. Halbuki plastik cerrahinin temel kaynak kitaplarında dahi örnek fotoğraf çekimleri farklılık göstermektedir. Literatürde hem deneysel hem de klinik çalışmaları en iyi şekilde fotoğraflama amacıyla çeşitli teknik ve standartlara değinen yayınlar mevcuttur ancak bu çalışmalara rağmen standartlara uygun çekilmemiş fotoğraflara günümüzde halen pek çok yayında rastlanabilmektedir.(7,8) Asistan eğitiminin temeli olan kaynak kitaplardaki farklılıklar eğitim aşamasında ciddi kafa karışıklıkları ve hatalara sebebiyet verebilmekte ve her kliniğin kendi standardizasyonlarını oluşturmasına neden olmaktadır. Bu farklılıklar da ortak dil oluşumuna engel olmakta ve plastik cerrahlar arasında bilgi aktarımının sekteye uğramasına neden olabilmektedir.

Örneğin rinoplasti çekiminde kaynaklarda oluşan temel farklar değerlendirmede de çeşitli sonuçlara sebebiyet verebilmektedir. Glabellar bölge ile filtrum arasını baz alan rinoplasti fotoğraflarında yüz estetiğinde temel problemin mentuma bağlı olabileceğinin göz ardı edilmesine sebebiyet verebilmektedir. Ek olarak, sadece memenin kadraja alınması, abdominal bölgenin değerlendirilememesine ve vücut estetiği gerekliliğinin bir bütün olarak gözlemlenememesine sebebiyet verebilmektedir.

**Sonuç:** Günümüzde plastik cerrahide fotoğraf çekimi cerrahın yaptığı ameliyatların önemli bir parçası haline gelmiştir.

Bir Plastik Cerrah'ın en önemli desteği iyi düzenlenmiş bir fotoğraf arşividir. Plastik Cerrahi'de sonuçları bilimsel olarak ortaya koyup bunları tartışabilmenin ve iyi bir arşiv oluşturabilmenin en iyi yolu standardize edilmiş fotoğraf çekimleri ile mümkün olmaktadır. Standart fotoğraf tekniğini oluşturmak için gerekli şartlar; sabit film formatı, sabit lens odak uzaklığı-ışıklandırma ve aynı anatomik sınırları kullanarak fotoğraf çekimidir. Bu nedenle sonuçlarını objektif olarak değerlendirmeyi amaçlayan her Plastik Cerrah standart fotoğraf tekniğini bilmeli ve tüm çekimlerinde uygulamalıdır. Aksi takdirde farkında olmaksızın pek çok yanılgıya sebep olunacaktır.(2,9)

**Kaynakça**

1)WEISSLER, Jason M., et al. The evolution of photography and three-dimensional imaging in plastic surgery. Plastic and reconstructive surgery, 2017, 139.3: 761-769.

2)Ellenbogen R., Jankauskas S., Collini F, Achieving Standardized Photographs in Aesthetİc Surgery. Plast Reconstr Surg 86(5):955, 1990.

3)ESSENTİALS of Plastic Surgery

4)EVANS OPERATİVE Plastic Surgery

5)GRABB and SMİTH Plastic Surgery

6)NELİGAN Volume One Plastic Surgery

7)DIBERNARDO, Barry E., et al. Photographic standards in plastic surgery. Plastic and reconstructive surgery, 1998, 102.2: 559-568.

8)ZAREM, Harvey A. Standards of photography. Plastic and reconstructive surgery, 1984, 74.1: 137-144.

9)AVETA, Achille; FILONI, Angela; PERSICHETTI, Paolo. Digital photography in plastic surgery: the importance of standardization in the era of medicolegal issues. Plastic and Reconstructive Surgery, 2012, 130.3: 490e-491e.

10) A'dan Z'ye FOTOĞRAF, Kanburoğlu Ö.

**Anahtar Kelimeler:** Fotoğraf, standardizasyon, teknik

## PB-042

## Rotasyon Flepleri ile Onarım Sağlanan Sonrasında Nekroz Gelişen ve Kifoskolyoz Sonrası Rekonstrüksiyon Gereken Meningomyelosel Hastalarında İkincil Prosedürlerde Dorsal İnterkostal Arter Perforatör Flep ile Onarım

Nazım Gümüş, Göktekin Tenekeci, Ege Sak, Toprak Geçgel, Oktay Erkan, Orhan Zorluer, Kamil Alkan

Mersin Üniversitesi Tıp Fakültesi, Plastik Rekonstrüktif ve Estetik Cerrahi Ana Bilim Dalı, Mersin

**Giriş:** Meningomyelosel meninkslerin spinal kord ile birlikte vertebradan herniasyonuyla karakterize nöral tüp defektlerinin en sık alt grubu olan konjenital bir malformasyondur. Hastalara genelde motor ve duyu kayıpları gibi morbiditeler ile hidrosefeli, tethered cord deformitesi gibi diğer anomaliler de eşlik eder. Meningomyelosel defektlerinin tedavisinde ekspoze spinal yapıların üzerinin erken kapatılması ile birlikte enfeksiyonun ve beyin omurilik sıvı kaçağının önlenmesi temel esastır. Defekt rekonstrüksiyonunda kullanılan primer onarım, deri greftleri, kas ve deri flepleri, random paternli fasiyokütan flepler ve perforatör flepler aracılığıyla yumuşak doku korumasının sağlanması dura onarımınında sağlamlık ve devamlılığını arttırır. Çalışmamızda kliniğimizde rotasyon flepleri ile onarım yapılan meningomyelosel hastalarında ileri dönemde gelişen komplikasyonlara yönelik gerçekleştirilen defekt onarımında dorsal interkostal arter perforatör flep ile onarım yapılan hastaları ele aldık.

**Materyal-Metod:** Çalışmamıza 2019-2024 yılları arasında meningomyelosel kesesi ile doğan, beyin cerrahi kliniğince nöral yapıların onarımı sonrası tarafımızca rotasyon flepleri ile rekonstrüksiyon gerçekleştirdiğimiz ve sonraki takiplerinde kısmi nekroz ve dehissens gelişen 15 hastayı dahil ettik. Opere edilen hastaların 6 tanesi erkek 9 tanesi kız olup ortalama defekt boyutu 35 santimetrekare (18-64) olarak ölçüldü.

**Bulgular:** Hastaların rotasyon flebi ile primer rekonstrüksiyonu sonrası yara yeri takipleri tarafımızca yapıldı. Tarafımızca rotasyon flebi ile rekonstrükte ettiğimiz hastalardan 15 tanesinde fleplerde kısmi nekroz ve dehissens gelişmesi sebebiyle debridman yapıldı. 1 hastada sekonder iyileşme görülürken 14 hastada takiplerde ikincil cerrahi prosedür uygulandı. Bu hastalardan 8 tanesinde flep uçları ilerletilip resüture edilerek onarım sağlanırken, 1 hastada kısmi kalınlıkta deri grefti ile onarım, 5 hastada ise dorsal interkostal arter perforatör flep ile onarım sağlandı. Dorsal interkostal arter perforatör flep ile onarım sağlanan 5 hastada yara yeri problemi izlenmedi ve ikincil cerrahi prosedür ihtiyacı görülmedi.

**Tartışma ve Sonuç:** Konjenital olarak gelişen ve sıklıkla nöral yapıların onarımı sonrası yumuşak doku rekonstrüksiyonu gerekliliği oluşan meningomyelosel defektlerinde özellikle geniş olmayan defektlerin onarımında bilateral rotasyon flepleri hem kliniğimizde hem de güncel pratikte sıklıkla kullanılmaktadır. Yeterli cerrahi debridman sonrası yapıldığında ve intraoperatif diseksiyon esnasında fazla rotasyon ve gerginlikli onarım ile flep dolaşımına zarar verilmediği sürece takiplerde başarılı sonuçlar gelişmekte olup, flep uçlarında nekroz, yara yerinde dehissens gelişmesi gibi durumlarda da flep uçlarının debride edilip ilerletilerek resüturasyonun yeterli olmadığı durumlarda aksiyel paternli bir flep olan dorsal interkostal arter perforatör flep ile defekt onarımı sağlanabilmektedir. Besleyici damarın belli olması nedeniyle meningomyelosel defekti olan hastalarda random paternli flep kullanmak yerine dorsal interkostal arter perforatör flebin 1. tercih olarak kullanılmasını öneriyoruz. İlk tercih farklı sebeplerden rotasyon flebi olarak belirlenmiş ise planlanacak rotasyon flebinin dorsal interkostal arter perforatörlerini sakrifiye etmeyecek şekilde planlanmasını ilerde nekroz ihtimaline karşı bir yedek plan olarak önermekteyiz.

**Anahtar Kelimeler:** meningomyelosel, perforatör, flep

## PB-043

## İskial Basınç Yaralarının Rekonstrüksiyonunda Superior Gluteal ve Parasakral Perforatör Arter Bazlı Pervane Fleplerinin Kullanımında Klinik Tecrübelerimiz

Semih Bağhaki, Melike Taşlıpınar, Merve Hürmüz, Seha Yankı Sezgin, Nuri Efe Aydın, Javidan Osmanlı, Tuğrul Berk Çınar

*Koç Üniversitesi Tıp Fakültesi, Plastik, Rekonstrüktif ve Estetik Cerrahi Anabilim Dalı*

**Giriş:** İskial bölge, özellikle paraplejik hastalarda tekerlekli sandalye kullanımına bağlı olarak basınç yaralarının sık görüldüğü bir alandır. İskial basınç yarasına bağlı yumuşak doku ve iskiumda doku kaybı, yumuşak dokuda enfeksiyon ve ostemyelit gözlenebilir. Cerrahi dışında takip ve tedavi seçenekleri olsa da, titizce bir debridmanın ardından flep ile rekonstrüksiyon ideal ve definitif tedavi yöntemidir. İskial basınç yaralarının onarımında çeşitli flep seçenekleri mevcuttur, bunlara örnek olarak inferior gluteal arter, süperior gluteal arter veya internal pudendal arter bazlı perforatör flepler, gluteus maksimus ada flebi, lokal fasyokutan veya muskulokutan V-Y ilerletme veya rotasyon flepleri ve serbest flepler gösterilebilir. Bu çalışmada, kliniğimizde süperior gluteal arter perforatör (SGAP) pervane flebi ve parasakral perforatör pervane flepleri ile iskial basınç yarası rekonstrüksiyonu gerçekleştirilen hastalar retrospektif olarak incelenmiş, SGAP ve parasakral perforatör pervane fleplerinin diğer rekonstrüksiyon seçeneklerine kıyasla avantajları ve dezavantajları tartışılmış ve bu konudaki klinik tecrübelerimiz sunulmuştur.

**Yöntem:** 2022-2024 yılları arasında Koç Üniveristesi Hastanesi Plastik Cerrahi kliniğinde gerçekleştirilen, SGAP ve parasakral perforatör pervane flepleri ile iskial basınç yarası rekonstrüsiyonu gerçekleştirilen 9 hasta incelendi. Hastalara ait demografik bilgiler, tip 2 diyabet ve hipertansiyon gibi komorbid hastalıklar, mobilizasyon olanağı ve etiyoloji gibi parametreler ortaya kondu. Erken dönemde hematom, parsiyel veya total flep kaybı, insizyon hatlarında detaşman, cerrahi alan enfeksiyonu gibi komplikasyonlar; geç dönemde rekürens oranları incelendi.

**Sonuçlar:** İncelenen 9 hastada 2 parasakral, 7 SGAP perforatör pervane flebi ile rekonstrüksiyon uygulandı. Flep boyutları 17x11 cm ve 15x9 cm arasında değişmekte idi. Hepsi propeller flep idi ve hepsi tek perforan üzerinden kaldırılarak, 90 ila 120 derece döndürüldü. 1 hastada donör alanda detaşman meydana geldi. Yara bakımı ile tedavi edildi. Hastaların yaşı 21 ile 75 arasında değişmekteydi. Takip sürecinde iskial bası yaralarında nüks gözlenmedi. En kısa takip süresi 6 ay idi.

**Tartışma:** İskial basınç yaralarının rekonstrüksiyonunda flep seçimi hastanın genel durumu ve yaranın tekrarlama olasılığı da göz önünde bulundurularak titizlikle yapılmalıdır. Bu bölgede en sık tercih edilen flepler fasyokutan veya muskulokutan V-Y ilerletme flepleri veya inferior gluteal arter bazlı perforator (IGAP) fleplerdir. Lokal ilerletme flepleri sık tercih edilse de, flep defektin hemen komşuluğundan ilerletildiği için yara bölgesindeki kronik enflamasyona bağlı gelişen perfüzyonda azalma, elastikiyet kaybı ve fibrozis gibi süreçlerden etkilenmiştir. Bu etki, tekrarlayan basınç yaralarında birden fazla operasyona bağlı daha da belirgindir. Benzer şekilde, bu süreç defekt alanına yakın bir perforan olan IGA perforatörünü de etkilemiş olabilir, damar çevresindeki fibrozis nedeniyle yeterli pedikül mobilizasyonu sağlanamayabilir. Kas flepleri veya muskulokutan flepler güvenilirlikleri nedeniyle sık tercih edilirler ancak en büyük dezavantajları, özellikle ambulatuar hastalarda kas fonksiyonunun sakrifiye edilmesidir. Buna ek olarak kas dokusu basınca daha hassas olduğu için, ölü boşluğu oblitere etmek için uygun bir hacim sağlasa da rekürens riski daha yüksektir. Bu seride uygulanan SGAP ve parasakral perforatör fleplerle ise kası sakrifiye etmeden, iyi perfüze olan ve yeterli hacimde doku elde edilebilir. Pervane dizaynı ile defekte nispeten daha uzak ve dolayısıyla defekt alanındaki enflamasyon ve fibrozisten etkilenmemiş doku ile defekt onarımının sağlanması da bir diğer avantajdır. Bununla birlikte cerrahi teknik açısından diğer seçeneklere göre daha çok tecrübe gerektirir ve pedikül torsiyonu ve venöz konjesyonun önüne geçmek için yeterli pedikül diseksiyonu ve iskeletizasyonu kritik öneme sahiptir. Kliniğimizde uygulanan SGAP ve parasakral perforatör pervane flepler ile iskial basınç yaraları efektif bir şekilde ve aynı alanda rekürens gözlenmeksizin onarılmıştır. Bu flepler, iskial basınç yaralarının rekonstrüksiyonunda efektif ve faydalı seçenekler arasındadır.

**Anahtar Kelimeler:** basınç yarası, iskial, perforatör flep

## PB-044

## Skrotal Rekonstrüksiyon Seçeneklerimiz – Tek Merkezli Retrospektif Çalışma

Bilgen Can, Yusuf Furkan Kırış

*Balıkesir Üniversitesi Tıp Fakültesi Plastik Rekonstrüktif ve Estetik Cerrahi Ana Bilim Dalı, Balıkesir*

Genital ve perineal bölgelerdeki defektler genellikle fournier gangreni, trafik ve iş kazaları, ateşli silah yaralanmaları, tümör eksizyonları,yanık sekelleri, intihar girişimleri, bası yaraları ve uygunsuz yapılan sünnetler sonucu oluşur. Defektin özelliğine göre değişik rekonstrüksiyon seçenekleri kullanılabilir. Tedavi planında özellikle fournier gangreninde ve başka nedenle oluşan defektlerde geniş debridman ve iv antibiyoterapi ile hastanın vital stabilizasyonu sonrası rekonstrüksiyon aşamasında cilt greftleri, rezidü skrotal cilt ve cilt altı dokusu, testislerin uyluğun medialine geçici veya kalıcı fiksasyonu, lokal fasyokutanöz flepler, muskülokutanöz flepler veya serbest doku nakilleri kullanılabilir. Rekonstrüksiyon için mevcut çok çeşitli seçeneklere rağmen, tek bir yöntem tüm vakalar için ideal ve uygulanabilir değildir. Bu çalışmada, merkezimizde skrotal rekonstrüksiyon ameliyatı geçiren vakaları sunuyor ve literatürde bildirilen rekonstrüksiyon yöntemlerini tartışıyoruz.

2018 – 2024 yılları arasında Balıkesir Tıp Fakültesi Plastik Cerrahisi tarafında skrotal rekonstrüksiyon yapılan 18 hasta retrospektif olarak incelendi. Ortalama yaş, defektin büyüklüğü ve yeri, eşlik eden hastalıklar, ortalama rekonstrüksiyon süresi, rekonstrüksiyon yöntemi, rekonstrüksiyon sonrası ortalama hastanede kalış ve komplikasyon oranları değerlendirildi. Tüm hastalardan bilgilendirilmiş onam alındı.

Hastaların ortalama yaşı 54.3'tü. %86'sında diyabet eşlik ediyordu. Skrotal defektin oranının ortalaması %70'ti. Rekonstrüksiyon için geçen ortalama zaman 37 gündü. Rekonstrüksiyon yöntemi olarak 11 hastada skrotal flep kullanıldı. 4 hastada superomedial thigh flep (SMTF) kullanıldı. 3 hastada ise skrotal flep + gracilis muskülokutanoz flep kullanıldı. Rekonstrüksiyon sonrası hastanede kalma süresi ortalama 8 gündü. Komplikasyon olarak 2 hastada dehissans gelişti. Yara bakımı sağlanarak tekrardan suture edildi. 1 hastada da skrotal flepler kısmi olarak tutmadı. Tutmayan yerler debride edilerek kısmi kalınlıklı cilt grefti ile onarımı sağlandı.

Genital ve perineal bölgelerdeki defektlerin en sık nedeni fournier gangreni, trafik ve iş kazalarıdır. Genelde erkeklerde görülür. Fournier gangreninde polimikrobiyal enfeksiyonla beraber subkutan arteriyal mikrotromboz nedenli doku kaybıyla sık karşılaşılır. Nekroz hızlı ilerlerse mortalite oranları %3-%67 arasında değişebilir. Hastalarda en sık görülen komorbidite kontrolsüz diyabet olup literatürde immün sistemi zayıflatan malignitelerinde hastalığın gelişiminde etkili olduğu bulunmuştur. Bu hastaların yönetiminde geniş debridman geniş sprektrumlu antibiyoterapi ve sıvı replasman tedavisi önemlidir. Defekt alanı rekonstrüksiyon için uygun halene gelene kadar hasta takip edilirken yara bakım metodları uygulanabilir. Vacuum-assisted closure (VAC) tedavisinin bu hastalarda rekonstrüksiyona kadar geçen zamanı kısalttığı, yara bakım maliyetini düşürdüğü ve analjezik tedavi ihtiyacını azalttığı gösterilmiştir. Hiperbarik oksijen tedavisi Fournier gangreninde adjuvan tedavi olarak kullanılır. Optimal doku oksijenasyonunu arttırır ve böylece Fournier gangreninde anaerobik ve aerobik bakterilerden etkilenen dokulardaki anaerobik bakteriler üzerinde bakterisidal

etkiye sahip olduğu vurgulanır. Midrup ve ark., hiperbarik oksijen tedavisi alan hastaları almayanlarla karşılaştırdı. Hiperbarik oksijen tedavisi alan hastalarda artmış mortalite ve morbidite gösterdiler; bu nedenle, Fournier gangreninde hiperbarik oksijen tedavisinin rutin olarak kullanılmaması gerektiği önerilmektedir.Benzersiz esnek yapısı nedeniyle, skrotal derinin %50'sine kadar olan kayıplar skrotal muskulokutanöz flepler ile onarılabilir. Bu en kozmetik ve fonksiyonel rekonstrüksiyondur. Ancak, %50'sinden fazla skrotal deri kaybı olan tüm hastalar için spesifik bir rekonstrüksiyon yöntemi uygulanamamaktadır. Demir ve ark. yaptığı deneysel çalışmada cilt flebi ile rekonstrüksiyonun spermatogenezi azaltmadığını, greftlerle rekonstrüksiyonun ise testis hacminin ve spermatogenezin önemli ölçüde azalmasına yol açtığını ve cilt flebi ile rekonstrüksiyonu önerdiklerini göstermektedir.

Bu çalışmada, skrotal defekt skrotal derinin ortalama %70'ini içeriyordu. Sadece dört hastada totale yakın skrotal defekt vardı. Böylece hastalarımızın çoğunda tek başına skrotal flep ile ideal rekonstrüksiyonu sağladık (%61,1). Toplama yakın cilt defekti olan dört hasta için SMTF kullandık. Hiçbir komplikasyonla karşılaşmadık. Literatürde, skrotum rekonstrüksiyonu için ideal yöntem, esnek, hassas, travmaya dayanıklı, estetik olarak kabul edilebilir ve hacimli oluşuma yol açmayacak bir yöntem olarak fasiokutanöz flepler, ideale en yakın rekonstrüksiyon seçeneği olarak tavsiye edilir. SMTF'nin tek aşamalı rekonstrüksiyon gerektirmesi, güvenilir vasküler beslenme sağlaması ve hastanın cerrahi masada pozisyon değişikliği gerektirmemesi en büyük avantajıdır. Total ve totale yakın skrotal deri defektleri için ilk tercihimiz de SMTF'dir. Özetle klinik yaklaşımımız olarak Avülsiyon şeklinde travma vakalarında varsa skrotal cildi greft olarak kullanmayı ve ya kısmi kalınlıklı cilt grefti kullanmayı; founier gangreni gibi enfeksiyon kaynaklı vakalarda skrotal flep, fasiokutanoz flep ve ya muskulokutanöz flepleri klinik yaklaşımıız olarak tercih ediyoruz.

**Anahtar Kelimeler:** Fournier gangreni, skrotal flep, skrotal rekonstrüksiyon

*Resim-1*

*Tarım makinesiyle skrotal ve peniste totale yakın cilt cilt altı avülsiyon gelişen hastada amputatdan alınan skrotal doku ile greft uygulaması postop 2. gün*

## PB-045
## Pudental Perforatör Flepler

Muhammet Acar, Perçin Karakol, Mert Noyan Dabak

*Sağlık Bilimleri Üniversitesi, Çam ve Sakura Şehir Hastanesi, Plastik, Rekonstrüktif ve Estetik Cerrahi Ana Bilim Dalı, İstanbul*

**Giriş:** Perine bölgesindeki defektler travma enfeksiyon gibi birçok nedene bağlı olabilmekte olup, defektin kapatılması ve kapatılan defektin takibi açısından son derece zorlu bir bölge olarak değerlendirilir. Pudental arter internal iliak arterin dalıdır. Sakrotüberöz ligamentin altından ve transvers perineal kasın derininden geçerek perineal membranın derininden devam eder. Bu membranı delen cilt perforatörleri aracılığıyla perine cildini besler.(1)

2004 yılında Hashimato ve ark(2) tarafından farklı tipte pudental arter perforatör flepleri tanımlanmış ve yapılan anatomik incelemelerde 3-5 arasından perforatörün varlığı ortaya konulmuştur(3). Günümüzde pudental arter perforatör flepleri perinenin yumuşak doku rekonstrüksiyonunda güvenilir bir alternatif olarak görülmektedir.

Fournier ganreni,perinede cilt ve ciltaltı dokuların ilerleyici enfeksiyonu ile seyreden bir nekrotizan fasiit türüdür. Acil cerrahi olarak debridman ve geniş spektrumlu antibiyotik kullanımı tedavinin temel yapı taşlarıdır. Bunun yanında

vacuum assisted closure(VAC) gibi tedaviler de kullanılabilir. Bu çalışmanın amacı skrotal ve perineal defektlerin rekonstrüksiyonunda internal pudental arter perforatör flebinin kullanımıyla ilgili deneyimimizi paylaşmaktır.

**Metod:** Bu çalışmada Çam ve Sakura Şehir Hastanesinde Ocak 2023–Ocak 2024 yılları arasında perine defekti olan 11 hastada IPAP flebi ile defekt onarımı, retrospektif olarak yaş, yapılan debridman sayısı, yatış süresi, defektin boyutu ve ek hastalıklar göz önünde bulundurularak değerlendirildi. Hastaların debridman ve VAC tedavisi ile rekonstrüksiyona hazır hale gelinceye kadar takip ve tedavisi sağlandı. Hasta litotomi pozisyonundayken iskiorektal fossa cilt işaretleyicisi ile işaretlendi. Defektin boyutuna ve perforanların lokalizasyonuna göre flep tasarlandı. Mevcut defektleri kapatmaya yönelik ortalama 10.2x6.4 cm boyutlarında cilt flepleri internal pudental arter perforatörlerinin uylukta lokalize olduğu noktalara göre tasarlandı. Perforatörlerin belirlenmesinde preoperatif ve intraoperatif el doppleri kullanıldı. İki hastada mevcut defekti kapatmaya yönelik bilateral IPAP flebi tasarlandı. İpsilateral bacak her zaman addüksiyonda tutulmuştur. Hastaların, genel durumları göz önünde bulundurularak anestezi yoğun bakım ünitesinde değil, plastik cerrahi servisinde takip edildiği görülmüştür. Ameliyat sonrası flep izlemi klinik gözlem ve geleneksel Doppler ultrasonografi veya ikisinin kombinasyonuyla yapıldı. Flepler takibinde renk, kanama, kapiller dolum, turgor ve sıcaklık açısından değerlendirildi.

**Bulgular:** Rekonstrüksiyon seçiminde lezyonların yaygınlığı, hastanın uyumu ve cerrahın deneyimi önemli yer tutmaktadır. Deri greftleri basit bir yöntem olmakla birlikte greft kontraksiyonu ve travmaya yatkınlığı endişe kaynağıdır. Öte yandan flep testiküler alan için daha iyi bir koruma sağlar ve kontraksiyonu daha azdır. İncelenen 11 hastanın'sı 7 fournier gangreni nedeniyle opere edildi. Hastaların hepsinin erkek olduğu saptandı. Ortalama yaş 58 olarak görüldü. (en küçük:43, en büyük:74) Hastaların ortalama hastaneden kalış sürelerinin 20.2 gün olduğu saptandı. (en kısa:8 gün, en uzun:50 gün) Opere edilen 8 hastanın DM hastalığına sahip olduğu görüldü.(%75) Opere edilen 11 hastanın 1 inde flep distalinde kısmi nekroz izlendi. Kısmi nekroz izlenen hastanın yaşlı, DM ve Hipertansiyon gibi ek hastalıklara sahip olduğu görüldü. Bir hastada seroma ve bir hastada hematom izlenmiş olup hiçbir hastada total nekroz izlenmedi.

Hastalar postoperatif dönemde hemovac dren ile takip edilip, drenlerinden geleni<20 cc olduğunda drenler çekildi ve hastalar poliklinik takibe alındı.

**Sonuç:** IPAP flebi, postoperatif komplikasyon riskinin düşük olması, flep için güvenilir bir perfüzyon sağlaması, kolay uygulanabilir cerrahi olması, minimal donör alan deformitesi ve cilt dokusunun ince olması sebebiyle testise benzer bir doku olması ile skrotal ve perineal defekti olan olguların rekonstrüksiyon seçenekleri arasında uygulanabilecek güvenli bir seçenek olarak ortaya çıkmaktadır.

**Anahtar Kelimeler:** Pudental perforatör flepler, fournier, perine, rekonstrüksiyon

## PB-046

## 6 Şubat Deprem Felaketinde Ezilme Sendromlu Hastalarda Fasyotomi Sonuçları Ve Amputasyon Nedenleri

Rana Kapukaya[1], Gazi Kutalmış Yaprak[2]

*[1]Sbü Adana Tıp Fakültesi Şehir Eğitim ve Araştırma Hastanesi Plastik Cerrahi Servisi*
*[2]Çukurova Üniversitesi Tıp Fakültesi Balcalı Eğitim ve Araştırma Hastanesi*

**Amaç:** Deprem felaketi nedeniyle gelişen yaralanmalarda yapılan ekstremite fasyatomi sonuçları ve amputasyon nedenleri incelendi.

**Gereç Yöntem:** 6 Şubat deprem felaketinde, yaralanma nedeniyle merkezimize başvuran hasta verileri retrospektif olarak incelendi. Ekstremitede ezilme sendromu, travmatik total /subtotal amputasyon nedeniyle fasyatomi, amputasyon yapılmış hastalar çalışmaya dahil edildi. Hastaların yaş, enkaz altında kalma süreleri, fizik muayene bulguları, uygulanan tedaviler ve erken dönem klinik sonuçları incelendi.

**Bulgular:** Hastaların ortalama yaşı 29,3 (min 40 gün, max 64 yıl) idi. Hastaların 83'ü kadın, 72'si erkek idi. Hastaların hepsinde en az bir ekstremitede aşırı basınç altında kalma nedeniyle ezilme yaralanması mevcut idi. Hastaların ortalama enkazdan kurtarılma süreleri ortalama 24 saat (min 6 saat-max 220 saat) idi. Elli beş hastaya; fasyatomi, transfer öncesi merkezlerde yapılmıştı. Yetmiş iki hastaya; fasyatomi, ekibimiz tarafından yapıldı. Otuz üç hastada; fasyatominin, yetersiz olduğu izlendi. İlk 24 saat içinde, kritik ekstremite iskemisi olan ve yetersiz fasyatomi açıldığı tespit edilen 21 hastaya efektif fasyatomi yapıldı. Otuz beş hastaya farklı seviyelerde amputasyon yapıldı.

**Tartışma:** Deprem felaketi nedeniyle yaralanmada prognoz; travmanın direk etkisi ile olan hayati organ yaralanmaları, kompresyon şiddeti, kurtarılma zamanı, kas kütlesi, tedaviye başlama zamanı gibi bir çok parametreye bağlı olarak ölümle bile sonuçlanabilir. Depremin akut döneminde ( ilk 24 saat) yapılan fasyatomi hayati önem arzeder. Ancak bir çok sistemi etkileyen ezilme sendromunda fasyatomi doğru zamanda ve doğru yapılsa dahi amputasyon kaçınılmaz olabilir.

**Sonuç:** Ezilme sendromunun tedavi ve bakımı depremzedenin kurtarılma anı ile başlar. Aşırı basınç altında kalan bir uzvun rehabilitasyonu oldukça önemlidir. Kurtarılma anı, göçük altında geçirdiği süre göz önüne alınarak tecrübeli bir ekip ile tedavi planlanmalıdır. Akut dönemde fasyatomi önemi yeniden gözden geçirilmeli. Yapılan yetersiz fasyatomilerin ekstremite dolaşımına katkısı olmadığı hatırlanmalıdır.

**Anahtar Kelimeler:** deprem, ezilme sendromu, fasyatomi, amputasyon

## PB-047

## Kliniğimizde Fournier Gangreni Sebebi ile Takip Edilen Hastaların Retrospektif Taranması

Emine Parlak Kapucu, İnanç Doğan Çiçek, Rafet Özbey

*İnönü Üniversitesi Turgut Özal Tıp Merkezi, Plastik Rekonstrüktif ve Estetik Cerrahi AD, Malatya, Türkiye*

**Giriş:** Fournier gangreni genital, perineal veya perianal bölgeleri etkileyen nadir, hızlı ilerleme gösteren ve hayatı tehdit eden, kutanöz ve subkutan arteriyollerin mikrotrombozları ve bakterilerin perifasiyal yayılımı ile obliteratif endarterite ilerleyen ve bu arterlerin beslediği dokuların nekrozuna sebep olan polimikrobiyal bir nekrotizan fasiit şeklidir [1,2,3].

FG erkek cinsiyette daha sık görülmekle birlikte nadir olarak etkilenen kadın hastalarda mevcuttur. İnsidansı 100.000'de 1.6 vaka olarak tanımlanmış olup bu oran predispozan faktörlerin yoğunluğuna göre değişiklik gösterebilir [4]. Risk faktörleri arasında diyabetes mellitus, kanser gibi komorbideteler, immunsupresif ilaç ve kronik alkol kullanımı, düşük sosyoekonomik durum yer alır [5,6].

Yapılan çalışmalarda tedavide altın standart cerrahi debridman, geniş spektrumlu antibiyoterapi ve sıvı replasmanı verilmesi olarak bulunmuştur. Oluşan defektin rekonstrüksiyonunda seri debridmanlar sonrası primer kapama, cilt grefti ve flep ile onarım yer alır [7].

**Materyal-Metod:** Bu çalışmada İnönü Üniversitesi Tıp Fakültesi Plastik, Rekonstrüktif ve Estetik Cerrahi anabilim dalında 2009-2024 yılları arasında Fournier gangreni sebebi ile opere edilen 61 hasta retrospektif olarak incelenmiştir.

Hastaların demografik özellikleri, tıbbi öyküleri, ilk başvuru sırasında mevcut olan semptom, kullanılan antibiyotik tedavisi, patoloji ve kültür sonuçları, yatış süreleri, kullanılan cerrahi yöntem, komplikasyonlar ve laboratuvar sonuçları hastane bilişim sistemi, epikrizler ve ameliyat notları retrospektif olarak incelenerek kayıt altına alınmıştır.

Hastane bilişim sistemindeki bilgileri yetersiz olan olgular ve skrotal defekti sekonder iyileşmeye bırakılan olgular çalışmaya dahil edilmemiştir.

**Bulgular:** Çalışmamıza dahil edilen 61 hastanın 50'si erkek(%81), 11'i kadındı (%19). Hastaların ortalama yaşı 56.4±16,44 yıldır (5-95).

En sık görülen komorbiditeler sırasıyla DM (%32), kanser (%12) ve hipertansiyondu (%7). Ek hastalıklar içerisinde koroner arter hastalığı, astım, koah, hidradenitis süpürativa, ülseratif kolit, primer amiloidoz, multiple skleroz bulunmaktaydı. Hastaların %22'sinde ek hastalık saptanmadı.

Hastaların şikayetleri arasında ağrı (59%), ele gelen şişlik (%50), akıntı (%27) ve krepitasyon (%13) bulunmaktaydı.

Kültürler incelendiğinde, hastaların %31'inde üreme olmadığı tespit edilmiştir. En sık gözlenen mikroorganizma %20 oranla E.coli olarak belirlenmiştir. Acinetobacter (%11), Psödomonas (%7), Klebsiella (%7), Candida tropikalis, (%3),S.aureus (%3) kültürde üreyen diğer mikroorganizmalardır.

14 hastadan patoloji örneği gönderilmiş olup bu hastalardan 1 tanesinde SCC tanısı raporlanmıştır. Kalan 13 hastanın patolojisi ise nekrotize dokularla akut nekrotizan iltihap olarak raporlanmıştır

Hastaların hastanede ortalama kalış süreleri 27 gündür (3-170)

Takip süreleri boyunca hastaların %65 inde komplikasyon gelişmemiştir. 7 hastada ( %11) hastada sekonder operasyon gerekmiştir. Ayrıca, 2 hastada enterik fistül ve abse gelişimi izlenmiştir.

42 hastada bulunan defekt primer olarak kapatılmıştır, 8 hastada KKDG, 8 hastada lokal flepler (fasyokutan-müskülokutan) 3 hastada ise TKDG ile onarım yapılmıştır.

**Tartışma ve Sonuç:** Fournier gangreni genellikle ek hastalıkları bulunan orta yaşlı erkeklerde görülen enfeksiyöz bir tablodur. Etkilenen hastaların çoğunlukla erkek olduğu yapılan birçok çalışmada gösterilmiştir ancak etkilenen kadın hasta sayısı azımsanamaz. Bu çalışmada da literatürle uyumlu olarak erkek cinsiyet yoğunluğu mevcuttur [8]

Sorenzo ve arkadaşlarının yaptığı çalışmada her yaş ve her cinsiyetten hastanın etkilenebileceği belirtilmiş olup 50- 79 yaş arasında pik yaptığı belirtilmiştir [9]. Bu çalışmada da ortalama yaş 56.4 olarak bulunup literatür ile uyumludur.

Huayllani ve arkadaşlarının yaptığı çalışmada %31.7 oranla diyabetes mellutusun ek komorbiditeler içinde ilk sırada olduğu bunu takiben hipertansiyon (%26.1) ve obezitenin (%12.1) diğer sebepler olduğu belirtilmiştir [10]. Bu çalışmaya dahil edilen hastalarda %32 oranla DM ve %12 oranla kanser en sık kormorbiditeler olarak bulumuştur.

Huayllani ve arkadaşlarının yaptığı çalışmada skrotal şişlik, ateş, ağrı, nekroz, eritem ve ödem değişiklikleri en sık başvuru semptomlar olarak ifade edilmiştir [10]. Bizim çalışmamızda incelediğimiz hastalarda %59 oranla ağrı en sık semptom olup, %50 oranla şişlik ağrıyı takip etmektedir.

Literatürdeki çalışmalar incelendiğinde, enfeksiyona sebep olan ajan en yaygın olanı Escherichiacoli, Proteus, Enterococcus ve anaeroblar olarak görülmüştür [11]. Bizim çalışmamızda E.coli %20 hastada enfeksiyondan sorumlu tutulmuştur.

Jdaini ve arkadaşlarının yaptığı bir çalışmada fournier gangreni ile kendini belli eden yassi hücreli karsinom vakası bildirilmiştir. Mevcut çalışmada perianal akıntı ile başvurup fournier gangreni teşhisi konulan bir hastanın alınan patolojisinde yassı hücreli karsinom görülmüştür [12]

FG'nin başarılı tedavisinin ilk unsuru erken tanı, agresif cerrahi debridmanlar, uygun antibiyoterapi, uygun yara bakımıdır. Oluşan doku defektinin kapatılması için seçilecek yöntem hastanın genel durumuna da bakılarak karar verilir %60'dan az oranda deri kaybı olan küçük skrotal yaralar genellikle primer olarak kapatılabilir. Zeminin granülasyonu uygunsa deri greftleri ile kapama iyi bir seçenek olabilir.

Büyük defektlerde flep cerrahisi altın standart olarak uygulanmalıdır [7].

**Kaynakça:**


1-Laucks, S S 2nd. "Fournier's gangrene." The Surgical clinics of North America vol. 74,6 (1994): 1339-52. doi:10.1016/s0039-6109(16)46485-6

2- Eke, N. "Fournier's gangrene: a review of 1726 cases." The British journal of surgery vol. 87,6 (2000): 718-28. doi:10.1046/j.1365-2168.2000.01497.x

3- Shyam, Devajit Chowlek, and Amy Grace Rapsang. "Fournier's gangrene." The surgeon: journal of the Royal Colleges of Surgeons of Edinburgh and Ireland vol. 11,4 (2013): 222-32. doi:10.1016/j.surge.2013.02.001

4- Sorensen, Mathew D et al. "Fournier's Gangrene: population based epidemiology and outcomes." The Journal of urology vol. 181,5 (2009): 2120-6. doi:10.1016/j.juro.2009.01.034

6-Iacovelli, Valerio et al. "The role of vacuum-assisted closure (VAC) therapy in the management of FOURNIER'S gangrene: a retrospective multi-institutional cohort study." World journal of urology vol. 39,1 (2021): 121-128. doi:10.1007/s00345-020-03170-7

7- Chennamsetty, Avinash et al. "Contemporary diagnosis and management of Fournier's gangrene." Therapeutic advances in urology vol. 7,4 (2015): 203-15. doi:10.1177/1756287215584740

8-Lewis, Gregory D et al. "Fournier's Gangrene Diagnosis and Treatment: A Systematic Review." Cureus vol. 13,10 e18948. 21 Oct. 2021, doi:10.7759/cureus.18948

9-Rodríguez Alonso, A et al. "Gangrena de Fournier: aspectos anátomo-clínicos en el adulto y en el niño. Actualización terapéutica" [Fournier's gangrene: anatomo-clinical features in adults and children. Therapy update]. Actas urologicas espanolas vol. 24,4 (2000): 294-306. doi:10.1016/s0210-4806(00)72452-1

10-Ekingen, Gülsen et al. "Fournier's gangrene in childhood: a report of 3 infant patients." Journal of pediatric surgery vol. 43,12 (2008): e39-42. doi:10.1016/j.jpedsurg.2008.09.014

11-Huayllani, Maria T et al. "Practical Review of the Current Management of Fournier's Gangrene." Plastic and reconstructive surgery. Global open vol. 10,3 e4191. 14 Mar. 2022, doi:10.1097/GOX.0000000000004191

12-Morua, Alejandro García et al. "Fournier's gangrene: our experience in 5 years, bibliographic review and assessment of the Fournier's gangrene severity index." Archivos espanoles de urologia vol. 62,7 (2009): 532-40.

13-Jdaini, Ahmed et al. "Fournier's gangrene revealing an aggressive squamous cell carcinoma of the penis: An exceptional case report." Urology case reports vol. 50 102503. 13 Jul. 2023, doi:10.1016/j.eucr.2023.102503


**Anahtar Kelimeler:** Fournier Gangreni, Skrotal Defekt, Nekroz

*Tablolar*

## PB-048

## Yapay Zeka Destekli Preoperatif ve Postoperatif Özbakım Yönergeleri: Prospektif Bir Çalışma

Tunahan Kılıç, Melih Çakaroğlu, Uğur Koçer

*Ankara Eğitim ve Araştırma Hastanesi, Plastik Rekonstrüktif ve Estetik Cerrahi Bilim Dalı, Ankara*

Plastik, rekonstrüktif ve estetik cerrahi alanında cerrahi prosedürlerin başarısı, yalnızca cerrahın becerisine ve ileri teknolojiye değil, aynı zamanda hastalara sunulan preoperatif ve postoperatif özbakım talimatlarının niteliğine de sıkı sıkıya bağlıdır. Bu bağlamda, günümüz tıbbında hem standardizasyonun hem de kişiselleştirmenin önemi giderek artmaktadır. İşte bu noktada yapay zeka teknolojileri devreye girmektedir; hasta özbakımının kalitesini iyileştirmek ve kişiye özel özbakım sağlamak amacıyla kritik bir rol üstlenmektedir. Bu çalışma, plastik cerrahide hasta memnuniyetini artırmak amacıyla, yapay zeka kullanarak preoperatif ve postoperatif özbakım yönergelerini optimize etmeyi hedeflemektedir.

Ankara Eğitim ve Araştırma Hastanesi'nde gerçekleştirilen bu prospektif çalışmada, rinoplasti operasyonu geçirmiş 100 hasta yer almıştır. Katılımcılar, yapay zeka destekli preoperatif ve postoperatif özbakım yönergelerini anketler aracılığıyla değerlendirmiştir. Bu yönergeler, hastaların demografik bilgileri, tıbbi geçmişleri ve yaşam tarzlarına göre kişiselleştirilmiştir. Toplanan veriler, hastalar ve cerrahlar tarafından doldurulan anketler yardımıyla derlenmiş ve ardından SPSS yazılımı ile analiz edilmiştir. İstatistiksel analizlerde t-testi kullanılmıştır.

Elde edilen sonuçlar, yapay zeka destekli özbakım yönergelerinin hasta deneyimlerini ve iyileşme süreçlerini olumlu yönde etkilediğini göstermektedir. Hasta memnuniyeti anketinde, preoperatif bilgi açıklığı ve yeterliliği 4.5, postoperatif özbakım talimatlarının açıklığı ve yeterliliği ise 4.6 olarak belirlenmiştir. Cerrah geri bildirim anketinde ise yapay zeka destekli yönergelerin genel faydası 4.6, preoperatif hasta hazırlığında ise etkinlik 4.5 olarak belirlenmiştir. İstatistiksel analizler, yapay zeka destekli özbakım yönergelerinin hem hasta memnuniyeti hem de cerrahlar açısından anlamlı bir fark yarattığını ortaya koymuştur ($p<0.05$).

Bu çalışma, yapay zeka destekli preoperatif ve postoperatif özbakım yönergelerinin plastik cerrahide hasta memnuniyetini önemli ölçüde artırdığını göstermektedir. Hem hastalar hem de cerrahlar, yapay zeka destekli yönergelerin açık, kapsamlı ve son derece faydalı olduğunu belirtmiştir. Yapay zeka teknolojisi sayesinde, her hastanın ihtiyaçlarına uygun şekilde kişiselleştirilmiş bir yaklaşım sağlanarak memnuniyet ve genel iyileşme sonuçları artırılabilir. Bu bulgular, yapay zeka teknolojilerinin hasta özbakımında kullanımında büyük bir potansiyel taşıdığını gözler önüne sermektedir.

**Anahtar Kelimeler:** ChatGPT, Plastik Cerrahi, Özbakım Yönergeleri, Yapay Zeka

*Yapay zeka tarafından hastalar ve cerrahlar için hazırlanmış anketler*

*Şekil 1: Yapay zeka tarafından hastalar ve cerrahlar için hazırlanmış anketler (ilk anket hastalar için hazırlanmış anket, ikinci anket cerrahlar için hazırlanmış anket)*

*Hasta Geri Bildirim Anket Sonuçları*

| Soru | Ortalama Puan | Standart Sapma |
|---|---|---|
| Preoperatif bilgi açıklığı ve yeterliliği | 4.5 | 0.7 |
| Preoperatif bilgi güven seviyesi | 4.4 | 0.8 |
| Preoperatif soru yanıtlarından memnuniyet | 4.3 | 0.9 |
| Riskler ve faydalar hakkında bilgi | 4.5 | 0.7 |
| Postoperatif bakım talimatlarının açıklığı | 4.6 | 0.6 |
| Postoperatif talimatların iyileşmede yardımcı olması | 4.4 | 0.8 |
| Sağlık personelinden destek | 4.3 | 0.9 |
| Postoperatif sorunlar için bilgiye erişilebilirlik | 4.3 | 0.8 |
| Preoperatif ve postoperatif bilgi kalitesi | 4.5 | 0.7 |
| Yapay zeka destekli yönergelerin başkalarına tavsiye edilmesi | 4.6 | 0.6 |
| Genel iyileşme sürecinden memnuniyet | 4.4 | 0.8 |
| Ameliyat sonrası yaşam kalitesinde iyileşme | 4.4 | 0.8 |

## PB-049

## Penis Büyütmeye Yeni Bir Yaklaşım: Penil Disassembly Tekniğinin Turkish Delight Modifikasyonu

Şahin Atakan Bayır, Abdullah Karapınar, Oğuzhan Temiz, Alp Öksüz, Murat İğde

*Gülhane Eğitim ve Araştırma Hastanesi, Plastik, Rekonstrüktif ve Estetik Cerrahi Kliniği, Ankara*

**Giriş:** Penis büyütme cerrahisi kozmetik, psikolojik ve fonksiyonel nedenlerle son yıllarda ilgi görmektedir. Bu bildiride, estetik amaçlarla augmentasyon talep eden 31 yaşındaki bir hastada penil augmentasyon cerrahisi deneyimimizi ve sonuçlarını sunmaktayız. Ameliyat öncesi değerlendirmede ayrıntılı anamnez ile beden dismorfik bozukluğu (BDB) ve küçük penis anksiyetesi (KPA) ekarte edildi. Hastaya modifiye penil disassembly tekniğine ek olarak suspansör ligaman serbestlenmesi ve simfisiz pubis ile korpora kavernoza arasına spacer yerleştirilmesini içeren kombine bir prosedür uygulandı. Subjektif değerlendirme hastanın cinsel fonksiyonunda iyileşme ve özsaygıda artış, objektif ölçümlerde penil uzunlukta artış görüldü, intraoperatif ve postoperatif komplikasyon izlenmedi. Bu bildiride sunduğumuz yaklaşım Perovic ve ark. tarafından tanımlanan geleneksel disassembly tekniğine bir iyileştirme sunmakta olup, daha iyi penil kontur ve kıkırdak grefti vaskülaritesi sağlamaktadır. Bu bildiri, ortalama boyutta penise sahip olup kozmetik amaçlı cerrahi talep eden hastalarda penis büyütmenin güvenli bir şekilde gerçekleştirebileceğine dair kanıt sunmaktadır.

**Amaç:** Penis büyütme için tanımlanan çoğu cerrahi ve cerrahi olmayan teknik, hastaların veoperatörlerin beklentilerini karşılamamaktadır. Penis büyütme prosedürlerine olan talebin artmasıyla birlikte, minimal iyileşme süresine sahip, etkin bir tekniğe ihtiyaç doğmuştur. Bu olgu sunumunda tanımlanan augmentasyon prosedürüne ilişkin deneyimimizi ve cerrahi sonuçları paylaşarak mevcut literatüre katkıda bulunmayı amaçlıyoruz.

**Operasyon Tekniği:** Genel anestezi altında, hasta litotomi pozisyonuna yatırıldı (şekil A), silikon foley kateter yerleştirildi, glans penise traksiyon süturu konuldu. Sirkumferensiyal subkoronal kesi ile operasyona başlandı. Penil cilt proksimal yönde "deglove"landı, vasküleriteyi korumak için degloving 4 santimetre ile sınırlandırıldı ve Dartos fasyası daha sonra ayrı bir flap olarak kaldırılmak üzere penil şaftta bırakıldı. Cilt flebinin kaldırılmasını takiben, penil cildin alt yüzeyi ile Buck fasyası arasında diseksiyon yapılarak sirkumferensiyal bir dartos flebi oluşturuldu ve nörovasküler bundle, penisin dorsal yüzeyinde dartos flebine dahil edildi. Üretra ve çevresindeki spongiozal doku, tunika albuginea üzerinden medial diseksiyonu takiben ventralden dorsale yapılan bilateral insizyonlarla korpora kavernozadan ayrıldı. Glans penis ve şaft arasındaki bağlantılar subkoronal seviyede bölünerek, glans cap ile penil şaft arasında bir boşluk oluşturuldu. Boşluğun oluşturulmasının ardından, sağ yedinci kostadan 6 cm uzunluğunda kostal kartilaj alındı, kartilajın bir kısmı simfisiz pubis ile korpora kavernoza arasında spacer olarak kullanılmak üzere ayrıldı. Kalan kısım bölünerek şekillendirildi (şekil B) ve 3-0 PDS dikişlerle modifiye Kessler tekniği kullanılarak proksimalde korpora kavernozaya, distalde glans cap'e süture edildi. (şekil C) Şekillendirmeden arta kalan kartilaj grefti morselize edilerek Surgicel'e sarıldı (şekil D) ve kıkırdak greftinin ventral tarafına yerleştirilerek ventral kontur ve stabilite sağlandı. (şekil E) Dartos flebi 4-0 PGA süturlerle kartilaj greftini örtecek şekilde resüture edildi. Penrose dren

yerleştirilmesini takiben cilt onarıldı. Suspansör ligamana V-Y insizyon ile ulaşıldı ve ligaman serbestlendi, korpora kavernoza simfizisten mobilize edildi ve kartilaj grefti, simfizis pubis ile korpora kavernoza arasına spacer olarak yerleştirildi. Subkutan doku ve cildin anatomik olarak kapatılmasını takiben operasyona son verildi. (şekil F)

**Tartışma:** Penis büyütme prosedürleri artan popülerliklerine karşın etik kaygılar ve potansiyel komplikasyonlar nedeniyle tartışmalı olmaya devam etmektedir. Bu vaka sunumunda ligamentolizis ile kombine edilmiş modifiye penile disassembly tekniği kullanılarak gerçekleştirdiğimiz penil augmentasyon cerrahisinin başarılı sonucunu sunuyoruz. Bu bildiride tanımlanan prosedürün güvenliği ve etkinliğini belirlemek için daha büyük örneklem boyutlarına sahip ek çalışmalara ihtiyaç duyulmasına rağmen, bildirimiz mevcut tekniklere bir alternatif sunmakta ve penis büyütmenin kozmetik amaçlarla güvenli bir şekilde gerçekleştirilebileceğini göstererek mevcut literatüre katkıda bulunmaktadır.

**Kaynaklar:**

1. Sharp, G., Fernando, A. N., Kyron, M., Oates, J., & McEvoy, P. (2022). Motivations and Psychological Characteristics of Men Seeking Penile Girth Augmentation. Aesthetic surgery journal, 42(11), 1305–1315. https://doi.org/10.1093/asj/sjac112

2. Veale, David et al. "Sexual Functioning and Behavior of Men with Body Dysmorphic Disorder Concerning Penis Size Compared with Men Anxious about Penis Size and with Controls: A Cohort Study." Sexual medicine vol. 3,3 (2015): 147-55. doi:10.1002/sm2.63

3. Perovic, S.V. and Djordjevic, M.L.J. (2000), Penile lengthening. BJU International, 86: 1028-1033. https://doi.org/10.1046/j.1464-410x.2000.00970.x

**Anahtar Kelimeler:** augmentasyon falloplasti, penil disassembly, penis büyütme, turkish delight

*Operasyon tekniği*

Şekil A: preoperatif, Şekil B: şekillendirilmiş kartilaj grefti, Şekil C: greftin glans cap ve kavernozaya sütürasyonu, Şekil D: Turkish delight'in hazırlanması, Şekil E: Turkish delight'in yerleştirilmesi, Şekil F: postoperatif fotoğraf

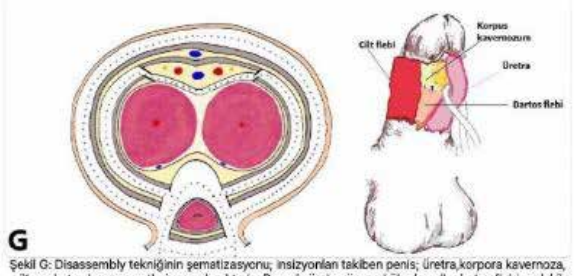


Şekil G: Disassembly tekniğinin şematizasyonu; insizyonları takiben penis; üretra,korpora kavernoza, cilt ve dartos komponentlerine ayrılmaktadır. Dorsal yüzde nörovasküler bundle dartos flebine dahil edilmiştir.

## PB-050

## Meningomyelosel Defektlerinin Bilateral Fasiyokutan Rotasyon İlerletme Flepleri ile Onarımı

Özgür Agdoğan

*Tekirdağ Namık Kemal Üniversitesi Tıp Fakültesi Plastik Rekonstrüktif ve Estetik Cerrahi AD, Tekirdağ*

**Giriş:** Miyelomeningosel kemik ve cilt defektinden dolayı nöral yapıların dışarıya herniasyonudur.

Genetik ve çevresel faktörler bu anomalinin oluşmasında etkilidir. Maternal beslenme spina bifida açısından potansiyel öneme sahiptir. Folik asitin nöral tüpün kapanmasında etkin rolü olduğu gösterilmiştir. Embriyolojik olarak nörülasyon sonrası kapanması gereken nöral tüpün herhangi bir nedenden dolayı belirli bir seviyede açık kalmasıdır. Genellikle ilgili segment ve sinir kökü nonfonksiyoneldir. Günümüzde canlı doğumlarda meningomyelosel insidansı prenatal dönemdeki erken tanı yöntemleri ile düşme eğilimindedir. Meningomyeloselde en sık eşlik eden anomalinin hidrosefalinin olduğu görülmektedir. Meningomyelosel defektlerinde açıkta kalan nöral yapıların ve yumuşak dokuların örtülmesi, cildin rekonstrüksiyonu hastayı sepsisten korumak için zorunludur. İdeal cerrahi yaklaşım ilk 24 saat içerisinde meningomyelosel kesesinin kapatılması ve hidrosefali gibi eşlik eden patolojilerin tedavisidir. Meningomyelosel vakalarının

rekonstrüksiyonunda; primer onarım, fasiyokutan flepler, kas-deri flepleri gibi seçenekler mevcuttur. Geniş defektlerde ve kifoid kemik yapı anomalilerinin söz konusu olduğu durumlarda rekonstrüksiyon da zor olmaktadır. Tüm onarımlarda ortak hedef, açıktaki omuriliği koruyabilecek, beyin-omurilik sıvısının kaçışına engel olabilecek, sağlam bir yumuşak doku örtüsü sağlamaktır. Bu çalışmadaki amacımız meningomyelosel defektlerinin onarımında kullandığımız bilateral fasiyokutan rotasyon ilerletme flepleri ile onarımı deneyimlerimizi paylaşmaktır.

**Hasta Ve Yöntem:** 2017-2024 yılları arasında tarafıma konsulte edilen 14 meningomyelosel vakası opere edildi. Defektlerin en büyüklüğü 4x6 cm ile 7x10cm boyutlarında olup torakolumbosakral yerleşimli idi. Tüm hastalar 4 haftadan küçük idi. Beyin cerrahisi tarafından kese onarımı yapıldı. Sonrasında loop eşliğinde çizime uygun olarak karşılıklı bilateral fasiyokutan rotasyon ilerletme flepleri kas fasyası üzerinden eleve edildi. Kanama kontrolü bipolar ile sağlandı. Defekt eleve edilip ilerletilen bilateral fasiyokutan rotasyon ilerletme flepleri ile rekonstrükte edildi. İki hastamızda yara yeri açıldı. Biri sekonder iyileşmeye bırakıldı. Diğeri 2x3 cm' lik bir tam kalınlıkta deri grefti ile onarıldı. Flep kaybı görülmedi. Yara yeri enfeksiyonu ve beyin omurilik sıvısı kaçağı görülmedi.

**Tartışma:** Meningomyelosel defektli bir hastadaki amacımız açıkta olan nöral yapının onarılması ve sağlıklı fonksiyonel bir doku ile defektin onarılmasını sağlamaktır. Literatürde rekonstrüksiyon için birçok flep seçenekleri başarılı bir şekilde bildirilmiştir. Geniş defektlerde fasyokütan fleplerin vaskülarizasyon sorunları olabileceği bildirilse de yenidoğanlarda bu flep seçeneği oldukça başarılı sonuçlar vermektedir. Karşılıklı flep onarımını dura sütür hattının lateralinde tutmaya özen gösterdik. Kas dokusunu flebe dahil etmeuyerek morbiditenin önüne geçmiş olduk. Ayrıca olası doku kaybı yada ileri derecede yara açılması söz konusu olabileceğini göz önünde tutarak kas flebi seçeneklerini harcamamış olduk. Bu fasiyokutan flep seçeneğinde donör defekti de söz konsu değil. Loop eşliğinde yapmamızın amacı yenidoğan döneminde kas dokusu ile yağ dokusunu makroskopik olarak ayırt etmenin zorluğu ve kas dokusuna zarar vermemek idi. Erken rekonstrüksiyon morbidite ve mortaliteyi azaltmakta, uzun dönemde fonksiyonel kazanımı artırmaktadır. Gıdalardaki folik asid miktarının arttırılması, kadınların eğitim ve sosyokültürel düzeylerinin yükseltilmesi meningomyelosel defektlerinin önlenmesinde konservatif bir yaklaşımdır. Bizim hastalarımızın ailelerin eğitim ve sosyokültürel durumları oldukça düşük idi. Fakat folik asit kullanımı ile ilgili bir sorgulama yapılamadı. Ayrıca sağlıklı ve düzenli bir gebelik takibinde olmadıklarını bildirdiler. Unutulmamalıdır ki hayatlarına devam eden vakaların %75'i normal zeka (IQ>80) sahiptir ve şant bağımlı olanların hastaların da % 60' ı normal zekaya sahiptirler.

Sonuç olarak; geniş meningomyelosel defektleri onarımında bilateral fasiyokutan rotasyon ilerletme flepleri güvenle tercih edilebilecek, kanlanma sorunu olmayan, fonksiyonel bir onarım sağlayan bir rekonstrüksiyon seçeneğidir.

**Anahtar Kelimeler:** Meningomyelosel, Fasiyokutan, Rotasyon İlerletme Flebi

*resim 1.*

*postoperatif bilateral fasiyokutan rotasyon ilerletme flebi ile defekt onarımı*

## PB-051

## Zorlayıcı Perine Defektlerinde Farklı Onarım Seçenekleri

Mehmet Can Nergizoğulları

*İstanbul Üniversitesi İstanbul Tıp Fakülteltesi,Plastik Rekonstrüktif ve Estetik Cerrahi Ana Bilim Dalı, İstanbul*

**Giriş:** Perineal doku defektleri birçok etyolojik nedenden dolayı ortaya çıkabilirler. Bu çalışmada travma, enfeksiyon anorektal veya vajinal/skrotal kanserli hastaların abdominoperineal rezeksiyon veya pelvik ekzenterasyon sonucu oluşan defektlerinin onarımı için Vertikal Rektüs Abdominis Miyokutan Flebi(VRAM), Profunda Arter Perforatör Flebi(PAP), Transvers Üst Grasilis Miyokutan Flebi (TUG) gibi pediküllü bölgesel fleplerin kullanılması ve sonuçları karşılaştırıldı.Bu çalışmanın amacı perinedeki açık yaralanmaların onarımında ve rekonstrüksiyonunda farklı flep çeşitlerinin kullanmanın sonuçlarını değerlendirmektir.

**Hastalar ve Yöntem:** Kurumumuzda 3 yıllık bir süre içinde (2021-2024) anorektal, vajinal, skrotal kanserler, travma veya enfeksiyon nedeni ile pelvik defekti olan 8 hasta cerrahi olarak tedavi edildi.4 hastaya Transpelvik VRAM flebi 1 hastaya kombine TUG-PAP 1 hastaya bilateral Gracilis,1 hastaya VRAM flebi uygulandı. Hastaların verileri toplandı ve karşılaştırıldı. Hastalar yaş, cinsiyet, meslek, doku kaybının etyolojisi, uygulanan ameliyat ve kullanılan flebinin boyutları, drenaj miktarı ve postop dönem tedavi ve morbiditeleri ve komplikasyonları değerlendirildi ve kaydedildi.Hastalar obezite, herni, sigara kullanımı, steroid tedavisi gibi yara yeri komplikasyonlarını artıracak risk faktörleri açısından da değerlendirildi.

**Bulgular:** 2021-2024 tarihleri arasında anabilim dalımızda Genel Cerrahi, Üroloji ve Kadın Doğum ile kombine olarak 5 hastadan dördüne anorektal kanser, birine vulva kanseri nedeni ile perine rekonstrüksiyonu uygulandı.Anorektal kanser nedeni ile bir hastaya kombine PAP- TUG,diğer dört hastaya VRAM ile perine onarımı yapılmıştır. Bu hastaların 4ü kadın 3 ü erkektir. Bu hastaların ortalama yaşı 42dir. Ortalama takip süresi 2-12 aydır. Hastaların defektlerinin boyutları sırasıyla 3x3 cm, 10x8 cm, 4x5 cm, 10x7 cm, ve bir hastanın dışardan görünen cilt defekti olmamasına rağmen flep ölü boşluğu doldurmak için içeri gömüldü.

Çalışmamızda beş hastanında flep viyabilitesi iyi olarak değerlendirildi. Kombine PAP-TUG flebi uygulanan hastanın radyoterapi öyküsü ile bağlantılı olarak takiplerinde yara yerinde ayrışma görüldü ve 1 ay sonrasında Gluteal rotasyon flebi yapıldı. Sonuçlar; Perinedeki açık yaralar farklı etyolojiler ile oluşmakla birlikte farklı onarım yöntemleri ile de tedavi edilebilirler.VRAM flebi, sağladığı yüksek hacim, kütle ve güvenilir kan dolaşımı sayesinde geniş perine doku defektlerinin onarımında temel seçeneklerden biridir. Bunun yanında PAP ve TUG flepleri gibi mikrocerrahi diseksiyon gerektiren diğer fleplerde akılda tutulmalıdır.

Majör donör saha komplikasyonları, Flebe özgü perineal yara komplikasyonları ve hastaların mortalitesi ve morbiditesi değerlendirildi. VRAM/PAP/TUG flebi, pelvik ekzenterasyon ve KT/RT gerektiren ilerlemiş hastalığı olan hastalarda pelvik rekonstrüksiyon için nispeten düşük oranda donör ve alıcı bölge komplikasyonları ile güvenilir ve güvenli bir yöntemdir.Tümör vakalarında rezeksiyonla oluşturulan büyük pelvik/perineal defektler için flep rekonstrüksiyonunun primer kapatma yöntemlerine göre daha az yara komplikasyonuna neden olduğu gösterilmiştir. Flepler, pelvik ölü boşluğu yok ederek, ışınlanmış ve yaygın olarak kontamine olan bölgeye sağlıklı, iyi vaskülarize doku sağlar. Pelvik egzenterasyon sonrası peroneal yara komplikasyonu %25 ve % 50 arasındadır. Pelvik egzenterasyon defektleri primer kapatılan hastaların komplikasyon oranları, VRAM flepleri ile kapatılanlara göre daha fazladır. Oluşan yara komplikasyonlarının iyileşme hızı primer kapatılanlara göre daha yüksektir. Pelvik egzenterasyon sonrası radyasyon alan hastalarda primer kapama rahatlıkla yapılabilse bile flep yapılması daha faydalıdır. Bu hastalarda anlamlı olarak perineal apse oranı, yara ayrılması ve sıvı kolesksiyonu nedeniyle drenaj öyküsü daha düşüktür. Bu hastalarda defekt rekonstrüksiyonu açısından ek olarak İnferior Gluteal Arter Perforatör Flebi, İnternal Pudental Arter Perforatör Flebi, izole unilateral/bilateral Grasilis Kas Flebi, DIEP flebi kullanılabilir, literatürde kullanımları vardır.

**Anahtar Kelimeler:** Flep, PAP, Perine Defektleri, TUG, VRAM

*Pelvik egzenterasyon sonrası defektin VRAM flebi ile onarımı*

*Pelvis; mesane, rektum ve üreme organlarını içeren oval bir boşluktur. Kadın anatomisinde yumurtalıklar, fallop tüpleri ve rahim üreme organlarını oluştururken, erkeklerde prostat ve çeşitli kanallar ve bezler mevcuttur. Pelvik ekzenterasyon, diğer tedavi yöntemlerine yeterli yanıt vermeyen kanserli dokuyu yukarıda belirtilen organları da içine alacak şekilde radikal bir cerrahi operasyon ile çıkarma yöntemidir. Rektus abdominis kasi 6-7-8. Kostal kıkırdaklardan başlar ve pubik kemiğe yapışır.Iki dominant pedikülü vardır. Süperiorda internal torasik arterin dahi olan süperior epigastrik arterden, inferiorda eksternal iliak arterin dalı olan derin inferior epigastrik arterden beslenir.derin inferior epigastrik arter, eksternal iliak damarlardan inguinal ligamentin 6 cm üzerindeki noktadan köken alır. Damar posterior rektus kilifina arcuat çizgiden ve ASIS seviyesinden girer. Genellikle medial ve lateral dallanna aynlarak kasın medial ve lateralini besler. VRAM flap cilt adası genellikle paraumblical kas ve deri perforatörleri içerecek şekilde tasarlanır.*

## PB-052

## Yapay Zeka Plastik Cerrahi Eğitiminde Kullanılabilir Mi?: Chat GPT-3.5 ve Chat GPT-4 Modellerinin Karşılaştırması

Sare Demirtaş, Hande Akdeniz, Gökçe Yıldıran, Zekeriya Tosun

*Selçuk Üniversitesi Tıp Fakültesi, Plastik Rekonstrüktif ve Estetik Cerrahi Anabilim Dalı, Konya*

**Giriş:** Yapay zeka artık hayatın her anında çalışmaları kolaylaştırmakta ve insan hayatına yön verebilmektedir. Dil biliminden, finansa, tasarımdan tıbba pek çok farklı alanda kullanılabilen yapay zeka platformu günden güne gelişmekte ve içerdiği bilgiler her yeni çıkan sürümü ile birlikte sürekli güncellenmektedir. Bu çalışmanın amacı yapay zekanın Plastik Cerrahi alanında ne kadar bilgili olduğunu keşfederek plastik cerrahi eğitiminde kullanılabilirliğini ölçmektir.

**Materyal Method:** Plastik cerrahi stajı alan Dönem 5 tıp öğrencilerine sorulan çoktan seçmeli soru havuzundan her bir konuda rastgele seçilerek hazırlanan sorular aynı gün aynı kişi tarafından yapay zekanın en sık kullanılan chatgpt 3.5 ve 4 sürümlerine soruldu ve doğru cevapları vermesi istendi. Sorular plastik cerrahinin en temel kategorilerinden ve benzer zorlukta hazırlandı. Başarı ölçütü olarak sorulara %50 ölçüde doğru cevap verebilme kriteri belirlendi.

**Bulgular:** Plastik cerrahinin dokuz temel konusuna ait toplam 100 adet çoktan seçmeli sorudan chat GPT 3.5 soruların 47 sine doğru cevap verirken Chat GPT 4 ise soruların 72 sine doğru cevap verebildi. Sonuç olarak Chat GPT-3.5 in başarısı %47 iken Chat GPT-4 ün sınav başarısı %72 idi ve Chat GPT-4 ün Chat GPT-3.5 sürümüne göre elde ettiği başarı üstünlüğünün istatistiksel olarak anlamlı derecede yüksek olduğu görüldü.($p<0.05$)

Konu başlıklarında Chat GPT 3.5 ve 4 ün sırası ile doğru cevaplayabildiği sayılar ektedir:

Greftler ve Flepler(n=10): Chat GPT-3.5:(n=5), Chat GPT-4:(n=5)

Yara İyileşmesi(n=10): Chat GPT-3.5:(n=4), Chat GPT-4:(n=8)

Biyolojik Yara Örtüleri ve VAK(n=10): Chat GPT-3.5:(n=6), Chat GPT-4:(n=8)

Yanık(n=8): Chat GPT-3.5:(n=3), Chat GPT-4:(n=4)

Cilt Tümörleri(n=15): Chat GPT-3.5:(n=8), Chat GPT-4:(n=11)

Yüz Kırıkları (n=15): Chat GPT-3.5:(n=6), Chat GPT-4:(n=12)

Yarık Dudak-Damak(n=10): Chat GPT-3.5:(n=4), Chat GPT-4:(n=7)

El Cerrahisi(n=20): Chat GPT-3.5:(n=9), Chat GPT-4:(n=15)

Süturlar(n=2): Chat GPT-3.5:(n=2), Chat GPT-4:(n=2)

**Tartışma:** Chat GPT-4 özellikle greft ve flepler konusu ve yanık konusu haricindeki tüm konularda %70-80 arası bir başarı gösterirken Chat GPT-3.5 bu konuların pek çoğunda %50 barajının altında kalmıştır. İki farklı sürümün birbirine benzer oranda başarı gösterdiği ve yeterince başarılı olmadığı iki konu ise "greftler ve flepler" ile "yanık" konusudur. Plastik cerrahinin temelini oluşturan bu konularda chat GPT-4 modeli yine %50 başarı gösterebilmiş ve barajı geçmiştir ancak ilerleyen

yıllarda daha da geliştirilmesi gerektiği düşünülmektedir. Literatürde ortopedi, göz hastalıkları, nöroşirürji, üroloji gibi cerrahi branşlarda yapay zekanın çoktan seçmeli sorulardaki başarısını ölçen çalışmalar mevcuttur. Bu çalışmaların büyük bir kısmında genellikle ilgili branşın asistanlarına yöneltilen ileri düzey Avrupa board ya da USMLE tipi sınavların soruları yapay zekaya yöneltilmiş olup bu çalışmada plastik cerrahi stajını alan tıp fakültesi öğrencilerinin çözmesi gereken çoktan seçmeli sorular sorulmuş; ona rağmen Chat GPT-3.5 sürümü başarısız olmuştur. Yudovich ve arkadaşları tarafından yapılan bir çalışmada bu çalışmaya benzer şekilde Chat GPT-3.5 ve GPT-4 sürümleri üroloji soruları sorularak karşılaştırılmış ve Chat GPT-4 sürümünün anlamlı derecede üstün başarı gösterdiği sonucuna ulaşılmıştır. Bu da yapay zeka modellerinin sürümleri güncellendikçe tıbbın farklı branşlarına dair bilgi düzeyinin arttığını göstermektedir.

**Sonuç:** Mevcut datalarına göre kıyaslanacak olursa Chat GPT-3.5 henüz plastik cerrahi stajı alan öğrencilerin bile temel eğitiminde kullanılabilecek düzeyde değilken Chat GPT-4 sürümü öğrenci eğitiminde ve hatta plastik cerrahi temel asistan eğitiminde güvenle kullanılabilecek bilgi düzeyine erişmiş durumdadır ve kullanımı önerilmektedir.

**Anahtar Kelimeler:** chat gpt, plastik cerrahi, yapay zeka

## PB-053

## Kalp Pili Ekspozisyonlarında Submusküler Repozisyon

Kurtuluş Öz, Mert Noyan Dabak, Agit Sulhan, Bilge Kaan Kılıçoğlu, Hüseyin Ulaş, Perçin Karakol

*Başakşehir Çam ve Sakura Şehir Hastanesi, Plastik, Rekonstrüktif ve Estetik Cerrahi, İstanbul*

**Giriş:** İlk implante edilebilir kalp pilinin yerleştirilmesinden bu yana plastik cerrahi hep iki ana problem ile karşı karşıya gelmiştir. Bunlardan biri bölgenin lokal enfeksiyonu ve diğeri de kalp pilinin jeneratörünün veya elektrodlarının bası nekrozuna bağlı olarak ekspozisyonudur. Jeneratör arızası, elektrodların yerinden oynaması gibi mekanik ve teknik problemler mühendisliğin ve biyouyumlu materyallerin gelişimi nedeniyle azalmış olsa da pacemakerların ekspozisyonu ve enfekte olması, vücudun içerisinde büyük bir "yabancı cisim" olarak bulunduğu için halen hastalar ve doktorlar için önemli bir sorun teşkil etmektedir.

Bu durum için yapılabilecekler arasında enfeksiyonu geçirmek için antibiyoterapi, yabancı cisim reaksiyonunu ve bası nekrozunu gidermek için pacemakerın çıkarılması olsa da bu metodlar bazı hastalar için bir seçenek olarak görünememektedir. Bu durumda pacemakerın güncel bulunduğu alandan başka bir yere repozisyonu ve oluşan doku defektlerinin kapatılması hem kardiyak patolojiye bağlı pacemaker kullanımının sürdürülebilmesini sağlamakta hem de bölgedeki varsa lokal enfeksiyonun debridmanı için fırsat oluşturmaktadır.

**Materyal ve Metod:** Ocak 2020 ve Mart 2024 arasında değerlendirilen 7'si kadın 17 adet hasta opere edildi. Hasta yaşları, komorbiditeleri, kültür sonuçları, antibiyoterapi ihtiyaçları, anestezi skorları ve vücut kitle indeksleri kriter olarak seçildi. Hastaların hepsinin üçüncü derece AV blokları vardı. Operasyon sürecinde ekspoze olmuş kalp pili jeneratör ve bataryaları disseke edildi ve çıkarıldı. Alandaki inflamasyon için cerrahi ve hidrodebridman uygulandı. Daha sonra jeneratör ve elektrotlar önceki yerlerinin karşısında sternum üzerinden subkutan tünelize edilen yeni bir subpektoral cep açılarak yeni yerlerine adapte edildi. Daha sonrasında önceki nekroz eğiliminde olan cep debride edilerek fasyokütan fleplerle rekonstrükte edildi.

**Sonuç ve Tartışma:** Hastaların ikisinde Pseudomonas Aeruginosa yeniden üremesi görüldü. 17 hasta da ameliyat sürecinden sonra 12 ay takip edldi ve tedavi sonrası takibinde herhangi bir komplikasyon gözlenmedi. Bu açıdan bakıldığında pacemaker repozisyonu pacemaker kaynaklı cilt nekrozu ve enfeksiyon gibi durumlarda etkili bir tedavi olarak değerlendirilmelidir. Kas dokusunun da flep olarak pacemakerın üstüne dahil edilmesi nekrozun baskıya bağlı ortaya çıkış ihtimalini azaltmaktadır. Bu cerrahi tekniğin tecrübe gerektiriyor olması ve elektrotların cilt altından hissedilebiliyor, fark edilebiliyor olması bu tekniğin dezavantajları arasında belirtilebilir.

**Anahtar Kelimeler:** Ekspozisyon, Pacemaker, Rekonstrüksiyon, Repozisyon

*Pacemaker Repozisyonu*

## PB-054

# Hidradenitis Suppurativa Hastalarında Cerrahi Tekniklerin Karşılaştırılması

Muhammet Yarkın Haklı, Buğra Akman, Mustafa Kürşat Evrenos

*Celal Bayar Üniversitesi Tıp Fakültesi, Plastik, Rekonstrüktif ve Estetik Cerrahi Anabilim Dalı, Manisa*

**Giriş:** Hidradenitis suppurativa(Akne Inversa) apokrin ter bezlerinin yoğunlukta olduğu aksiller, inguinal ve anogenital bölgelerde görülen tekrarlayıcı nodül, abse ve sinüs traktlarıyla karakterize kronik inflamatuar cilt hastalığıdır.Hastaların ana şikayetlerini kötü kokulu akıntı, ağrı ve skar dokusu oluşturmaktadır.Hastalığın etiyolojisi net olarak aydınlatılamamış olsa da immün ve hormonal disregülasyon, sigara kullanımı, genetik faktörler, diyet ve obezite belirlenmiş etiyolojik faktörlerdir.Genellikle puberte sonrası görülmekte olup çoğu hasta geç tanı almaktadır.Hastalığın kontrolünü ve tedavisini sağlamak için multidisipliner bir yaklaşım izlemek gereklidir.Tedavide cerrahi ve medikal yaklaşımlar birlikte kullanılmaktadır. Erken evre lezyonlar medikal tedavi seçenekleriyle kontrol altına alınabilse de ileri evrelerde genellikle cerrahi yaklaşım tercih edilmektedir.Tanı ve tedavi süreci hastalığın kronik ve tekrarlayıcı kimliği nedeniyle düşük yaşam kalitesi ile ilişkilidir.Cerrahi, hastaların yaşam standartlarını yükseltmek için gerekli bir enstrümandır.

**Yöntem-Amaç:** Retrospektif çalışmamızda kliniğimizde Ocak 2018- Mayıs 2024 tarihleri arasında hidradenitis suppurativa nedeniyle opere olmuş 14 hastanın yaş, cinsiyet, aile öyküsü ve sigara kullanımına göre dağılımını belirleme,sigara kullanımının hastalık seyrine etkisi,postoperatif takip sürecinde rekürrens oranlarının karşılaştırılması, cerrahi tekniklerin izlenen komplikasyonlar ve birbirlerine üstünlükleri açısından karşılaştırılması hedeflenmiştir.

**Bulgu:** Çalışmaya 14 hasta dahil edildi(8 erkek, 6 kadın). Hastaların operasyon zamanındaki yaş aralığı 15-60 olup yaş ortalaması 35,7'dir.14 hastanın 11'inde aktif sigara içme öyküsü olduğu ve sigara başlangıç zamanlarının hastalık aktivasyonundan geçmişe dayandığı bilgisi öğrenildi. Hastaların 2'sinin 1.derece akrabalarında hidradenit öyküsü saptandı.Hastaların tamamı preoperatif dönemde akıntı ve enfektif sürecin gerilemesi için antibiyotik tedavisi aldı.Preoperatif dönemde 2 hasta izotretinoin, 5 hasta TNF-α inhibitörü, 1 hasta IVIG tedavisi aldı.Debridman sonrası defektlerin onarımında 8 hastada primer onarım, 7 hastada lokal flep ile onarım, 3 hastada deri grefti ile onarım yapılmıştır.Multiple lezyonu olan 3 hastada farklı rekonstrüksiyon teknikleri birlikte kulllanılmıştır.

**Sonuç:** Aksiller bölgede 10 farklı defekte yönelik yapılan 5 primer onarım sonucunda herhangi komplikasyon/ rekürrens izlenmedi, 1 greft ile onarım sonucunda oluşan kontraktür bandı ve hiperabduksiyon kısıtlılığına yönelik Z-plasti ihtiyacı, 4 adet lokal flep ile onarım yapılan farklı hastalarda flepte dolaşım bozukluğu, rekürrens ve dehise alan izlendi.İntermammarian bölgede 1 adet lezyon izlenmiş olup debridman ve primer onarım sonrası komplikasyon/rekürrens izlenmedi.İnguinal bölgede izlenen 4 farklı defekte primer onarım uygulandı ve 1 tanesinde rekürrens izlendi.Gluteal/Perianal bölgede farklı 7 defekte yönelik 1 adet primer onarım uygulanıp komplikasyon/ rekürrens izlenmedi.Greft ile onarım yapılan 2 defektin 1'inde rekürrens izlendi,4 adet lokal flep ile onarım yapılan hastanın 2'sinde rekürrens izlenmiştir.Preoperatif TNF-α inhibitörü uygulanan hastalarda akıntı gerileyip aktif lezyonlar regrese olmuştur.Sigara kullanmayan 4 hastanın operasyon sahalarında herhangi bir komplikasyon izlenmedi.Tüm hastaların debridman doku örnekleri patolojide çalışılmış olup hidradenit suppurativa ile uyumlu raporlanmıştır, 1 hastada ise gluteal bölgede eksizyon materyelinde hidradenit sinüs traktı zemininden gelişen SCC ile uyumlu sonuçlanmıştır.Hastaların postoperatif takip sürecinde 4 hastada rekürrens, 6 hastada farklı bölgelerde yeni oluşan hidradenit lezyonları izlenmiştir.4 hastada ise aktif/rekürrens lezyon izlenmemiştir.Aktif hastalık sürecinde 1 hasta gebe kalmış olup lezyonlarda belirgin regresyon izlenmiştir.Yapılan çalışmalara göre hastalık aktivitesi gebelikte artıp azalabilirken hastaların yaklaşık yarısında semptomlarda belirgin bir değişiklik izlenmedi. [1]

**Tartışma:** Hidradenitis suppurativa, kronik ve tekrarlayıcı yapısı nedeniyle multidisipliner yaklaşım uygulanması gereken bir hastalıktır.Uygulanan antibiyoterapi, izotretinoin takviyelerine ek olarak güncel tedavide popülerleşen TNF-α inhibitörlerinin kullanılması; yara progresyonunu engellemek ve hastayı cerrahi prosedüre hazırlamak için hızlandırıcı bir etken olabilir. Lezyon zemininde gelişebilecek malignite potansiyeli nedeniyle özellikle gluteal/perianal bölgelerde görülen ve uzun dönem var olan lezyonlara şüpheli yaklaşmakta yarar vardır.[2]Cerrahi teknik seçenekleri göz önüne alındığında, aksiller bölge gibi mobilizasyonun yüksek olduğu bölgelerde greft ile onarım planlaması yapılırken gelişebilecek kontraktür riski göz önünde tutulmalıdır.Klinik tecrübemize dayanarak primer onarım yapılan hastalarda rekürrens ve cerrahi komplikasyonun greft/lokal flep ile yapılan rekonstrüksiyon ile kıyaslandığında çok daha az olduğu görülmüştür.Bu sebeple hidradenit hastalarının geç başvuruları süreleri de düşünülerek, rekonstrüksiyon merdiveninde alt basamakları tercih etmek ve bu amaca yönelik seri debridmanlarla yarayı operasyona hazır hale getirmek akılcı olabilir.

### Referanslar

1-Sabat R, Jemec GBE, Matusiak Ł, Kimball AB, Prens E, Wolk K. Hidradenitis suppurativa. Nat Rev Dis Primers. 2020 Mar 12;6(1):18. doi: 10.1038/s41572-020-0149-1. PMID: 32165620.

2-Kohorst JJ, Shah KK, Hallemeier CL, Baum CL, Davis MDP. Squamous Cell Carcinoma in Perineal, Perianal, and Gluteal Hidradenitis Suppurativa: Experience in 12 Patients. Dermatol Surg. 2019 Apr;45(4):519-526. doi: 10.1097/DSS.0000000000001713. PMID: 30608295; PMCID: PMC6449199.

**Anahtar Kelimeler:** Flep, Greft, Hidradenitis suppurativa, Rekürrens

*Gluteal Bölgede İzlenen Hidradenit Lezyonlarının Bilateral V-Y İlerletme Flepleri ile Onarımı*

*Preop-Perop-Postop Fotoğraflamalar*

## PB-055

## Piyoderma Gangrenosum: Tanıda Zorluklar ve Yönetim Stratejileri

Çağlar Yılmaz, İsmail Özpür, Berat Çalışkan, Berrak Karatan

*İstanbul Üniversitesi-Cerrahpaşa, Cerrahpaşa Tıp Fakültesi, Plastik, Rekonstrüktif ve Estetik Cerrahi Ana Bilim Dalı, İstanbul*

Giriş: Piyoderma gangrenosum derinin nadir görülen, ciltte inflamasyon ve ülserasyon ile karşımıza çıkan, nötrofilik dermatozdur. Klinik olarak en sık karşımıza çıkma şekli inflamatuar püstül veya papülün hızlaa ilerleyerek pürülan tabanlı ağrılı kenarları menekşe renginde ülseratif ağrılı lezyon şeklinde dönüşmesidir. Piyoderma gangrenosumun ne histolojik ne de klinik patognomonik özelliği yoktur, tanı esas olarak dışlama ile konulmaktadır. Her yaşta görülebilmekle birlikte genellikle genç ve orta yaşlı erişkinlerde görülmektedir. Kadınlarda daha sık gözlenmektedir.Klinik olarak farklı şekilde karşımıza çıkmakla birlikte toplam 4 major subtipi vardır; Ülseratif (Klasik), Büllöz (Atipik), Püstüler, Vejetatif görülen tiplerdir. Paterji bu hastalığın karakteristik özelliklerindendir. Tedavi medikal ve cerrahi olarak düzenlenmektedir. İnflamasyon farmakolojik olarak kontrol altında tutulmaya çalışılırken, cerrahi ile uygun yara bakımı yapılmaktadır. Başlangıç tedavisi kortikosteroid olmakla birlikte inflamatuar süreç ve immunsupresyon sağlanırken, uygun yara bakımı ile yara yeri cerrahiye uygun hale getirilir ve uygun zamanda cerrahi ile açık yara kapatılır. Paterji pozitif olması nedeni ile debdriman nazikçe yapılmalı ve greft, flep, allojenik dermal substitisyonlar, keratinosit allogreftleri, greft üzerine negatif basınçlı kapama kullanılabilir. Bazı hastalarda hiperbarik oksijen tedavisi faydalı olmala birlikte rutin kullanımı önereceğimiz kadar yeterli veri elimizde yoktur. Tedavisinde altın standart olarak belirlenmiş bir yöntem yoktur. İnflamasyonu azaltmak, uygun yara bakımını sağlamak ve varsa altta yatan hastalığı kontrol altına almak tedavideki önemli noktalardandır. Bu çalışmada pyoderma gangrenosum tanısı konulan vaka serimizde tanı süreci, medikal ve cerrahi tedavide kullanılan yöntemler sunulacaktır. Çalışmamızda, geniş bir spekturuma yayılan belirtileriyle piyoderma gangrenozum hastaları incelenmiştir.

Yöntem: Çalışmamıza 2017-2024 tarihleri arasında piyoderma gangrenosum tanısı ile takip edilen hastalar dahil edildi. Hastaların demografik özellikleri, ek hastalıkları, piyoderma gangrenosum tanısı almadan önceki tanıları, tanı aldıklarındaki ülserlerin lokalizasyonu, boyutu ve takipleri incelendi.

Bulgular: Toplam 8 hasta çalışmaya dahil edildi (Tablo 1). Çalışmamıza dahil edilen hastaların yarısı erkek yarısı kadındı. Yaş ortalamaları 47.3 idi (25-83). Hastaların üçü cerrahi alan enfeksiyonu, ikisi yumuşak doku enfeksiyonu, biri immun dermatolojik hastalık, biri malign deri tümörü tanıları ile bir süre takip edildikten sonra piyoderma gangrenosum tanısı alan hastalardı. Bir hasta ise, önce yumuşak doku enfeksiyonu nedeniyle takip edilmiş, takibinde piyoderma gangrenosum tanısı konmuş ancak şikayetlerinin geçmemesi üzerine tekrarlanan biyopside Diffüz B Hücreli Lenfoma tanısı almıştı. Piyoderma gangrenosum tanısı alan hastaların ikisi topikal steroid ile, ikisi topikal ve sistemik steroid ile diğer üçü ise topikal ve sistemik steroid ile diğer sistemik ajanlar ile tedavi edildi. Takiplerinde yeni bir ülser saptanmadı.Bir hastamız epidermolisiz bülloza hastalığına sahip olmakla birlikte çıkan lezyonu mevcut hastalık tablosu ile açıklananamamış olup pyoderma gangrenosum tanısı almıştır, negatif basınçlı yara tedavisi ve deri grefti ile hastanın açık yarası kapatılmıştır.

Tartışma: Piyoderma gangrenosum nadir gözlenen kompleks bir nötrofilik reaksiyon ile birlikte olan, hastaya göre çok farklı şekillerde seyredebilen bir hastalıktır. Pyoderma gangrenosum bir dışlama tanısıdır ve tanısı için Delphi konsesunda kabul edilen kriterlerden 1 major 4 minör özellik bulunmalıdır. Bu kriterler temel olarak patolojik incelemede nötrofilik infiltrasyonun varlığı, ülser yapan cilt hastalıklarının ve enfeksiyonun dışlanması, paterji pozitif olması, inflamatuar hastalıkların varlığı, steroide hızlı cevabı kapsar. Çalışmamızda patolojik inceleme dört hastada yapılmış, bir hastada malignite bu yolla ekarte edilmiştir. Ancak bir hastada nötrofilik infiltrasyon gösteren non-spesifik bulguları olan hasta, takibinde lenfoma çıkmıştır. Patolojik inceleme için alınacak biyopsinin, bu alanda deneyimli uzmanlarca alınması önemlidir. Diğer hastalarda tanı ise klinik olarak konulmuş, steroide cevap ile piyoderma gangrenosum tanısı doğrulanmıştır.

Piyoderma gangrenosum tedavisinde steroidler, kemoterapi ajanları, immünsupresif ilaçlar ve biyolojik ajanlar da kullanılmaktadır. Çalışmamızda biyolojik ajanlar hiçbir hastada kullanılmamıştır. Literatürde bu ajanların başarılı çalışmalarının varlığı tedavi protokolümüzü gözden geçirmemizi sağlayacaktır.

**Anahtar Kelimeler:** Nötrofilik Dermatoz, Otoimflamatuar, Kortikosteroid, Delphi Konsensusu

*Resim 1*

*Resim-1 1-2:Preop dönem görüntüleri, 3-6:Postop erken -dönem görüntüleri, 7-8:Postop takip görüntüleri, 9-10:Postop geç dönem görüntüleri*

*Tablo 1*

| Hasta No | Yaş Cinsiyet | Ek hastalık | Bulgu | İlk Tanı | Asıl Tanı | Biyopsi | Tedavi | Takip | Komplikasyon |
|---|---|---|---|---|---|---|---|---|---|
| 1 | 83-Erkek | Diyabetes Mellitus | Oksipital bölgede 3x3 cm ülser | Enfeksiyon, Piyoderma gangrenosum | Diffüz B hücreli lenfoma | 1.Lenfositik infiltrasyon 2.Lenfoma | Tanı sonrası Hematoloji | 6 ay | (Yanlış Tanı) |
| 2 | 26-Kadın | - | Sezaryen sonrası insizyon hattında 15x15 cm ülser + sol uyluk lateralinde enjeksiyon yerinde 5x5 cm ülser | Cerrahi alan enfeksiyonu | Piyoderma gangrenosum | - | Topikal steroid, sistemik steroid + azathioprin | 6 ay | Minimal Skar |
| 3 | 69-Erkek | Diyabetes Mellitus | Oksipital bölgede 7x7 cm püstüler ülser | Skuamoz hücreli karsinom | Piyoderma gangrenosum | Lenfositik infiltrasyon | Topikal steroid | 24 ay | Minimal Skar |
| 4 | 65-Erkek | Kronik Miyeloid Lösemi | Sağ el dorsalinde 5x5 cm mor renkli lezyon | Yumuşak doku enfeksiyonu | Piyoderma gangrenosum | - | Topikal steroid + hematoloji (Steroid + Imatinib) | 41 ay | Elde Kontraktür |
| 5 | 30-Erkek | - | Travma sonrası sol tibia ön yüzünde 4x4 cm püstüler ülser | Yumuşak doku enfeksiyonu | Piyoderma gangrenosum | - | Topikal steroid | 46 ay | - |
| 6 | 25-Kadın | - | Meme küçültme insizyonlarının hepsinde ayrışma | Yara dehisansı + cerrahi alan enfeksiyonu | Piyoderma gangrenosum | - | Topikal steroid + sistemik steroid | 60 ay | Skar |
| 7 | 36-Kadın | - | Abdominoplasti operasyonu sonrasında insizyon hattının tamamına yakının ayrışması | Yara dehisansı | Piyoderma gangrenosum | Nötrofilik infiltrasyon | Topikal steroid + sistemik steroid | 2 ay | Takibi devam etmektedir |
| 8 | 45-Kadın | Epidermolizis Büllosa | Spontan sağ kruris anteromedialinde meydana gelen bül ve sonrasında ortaya çıkan açık yara | Epidermolizis Bullosa | Epidermolizis Bullosa Pyoderma gangrenosum | Lenfositik infiltrasyon | Topikal steroid, sistemik steroid + azathioprin +Greft | 27 ay | Fistül |

*Çalışmamazı dahil edilen hastalarımıza ait veriler*

## PB-056

## Flep Cerrahisinde Venöz Yetersizlikte Mekanik Negatif Basınçlı Drenaj Yönteminin Kullanımı

Majid Ismayilzada[1], Mehmet Dadacı[2], Münür Selçuk Kendir[3], Hayri Ahmet Burak Nurşen[2], Bilsev İnce[4]

*[1]İstinye Üniversitesi Tıp Fakültesi, Plastik Rekonstrüktif ve Estetik Cerrahi Anabilim Dalı, İstanbul*
*[2]Necmettin Erbakan Üniversitesi Meram Tıp Fakültesi, Plastik Rekonstrüktif ve Estetik Cerrahi Anabilim Dalı, Konya*
*[3]Ankara Onkoloji Eğitim ve Araştırma Hastanesi, Plastik Rekonstrüktif ve Estetik Cerrahi Anabilim Dalı, Ankara*
*[4]Özel Sağlık Hastanesi, Plastik Rekonstrüktif ve Estetik Cerrahi Anabilim Dalı, İzmir*

**Giriş:** Rekonstrüktif cerrahinin alt yapısını oluşturan flep konsepti onarım teknikleri arasında en çok tercih edilen işlemdir. Flepler zorlayıcı ve komplike defektlerin fonksiyonel rekonstrüksiyonunun yanı sıra uygun vakalarda iyi kozmetik sonuçlar elde etmek için de tercih edilmektedir.Flep cerrahi teknikleri tarihsel olarak uzun deneyimlerin sonucunda gelişmekte olsa da sonuçların öngörülebilirliği hala yetersiz kalmaktadır.Yara iyileşme sorunları, eşlik eden hastalıklar, sigara kullanımı gibi hastaya bağlı faktörler; yaralanmanın türü, yaranın derinliği ve travma enerjisinin etkisi gibi travma ilişkili parametreler; flep elevasyonu sırasında pedikülün yaralanması, anjiyozomdan daha geniş flep planlaması vb. cerrahiye bağlı faktörler flep başarısızlığının nedenleri arasında ele alınmalıdır (1-3).

Venöz yetmezlik flep operasyonları sonrasında flep kaybına kadar gidebilen öngörülemeyen bir komplikasyondur.Venöz drenaj yetersizliği teorik olarak arteriyel perfüzyonun bir süreliğine sağlıklı şekilde devam etmesine rağmen venöz çıkışın engellenmesi olarak tanımlanır.Düşük kan akış hızına bağlı tromboz eğilimi ve pedikülün rotasyon manevraları sırasında kollapsı venöz yetmezlik sorunlarının etiyolojik faktörlerinden birkaçıdır. Çözümlenmediği takdirde artan venöz basınç, arteriyel akışı ve doku perfüzyonunu geri döndürülemez şekilde etkiler.

Fleplerde venöz drenaj yetersizliğini araştıran birçok çalışma olsa da venöz yetmezliğin klinik olarak ortaya çıkış

zamanlaması hakkında hiçbir veri bilinmemektedir. Klinik takipte leylak rengi-mor renk değişiklikleri, kapiller dolum süresinin kısalması ve ödemin artması flepteki venöz çıkışın tıkandığını gösteren ana bulgulardır. Erken tanı konulduktan sonra doku gerginliğinin ortadan kaldırılması (dikişlerin alınması vb.), flebin donör alana geri adaptasyonu veya flepten venöz kanın drenajının sağlanması sıklıkla uygulanan yaklaşımlardır.Dokuyu kanattıktan sonra heparin uygulanması veya sülük tedavisi sıklıkla uygulanan çözüm yöntemlerindendir (4,5).Ancak özellikle doku hacmi fazla olan fleplerde bu tedaviler venöz yetmezlik ve flep kaybının çözümünde yetersiz kalabilmektedir.

Bu çalışmada kupa tedavisinde kullanılan negatif drenaj araçlarının venöz kan drenajını sağlamak amacıyla venöz yetmezlikli fleplerde uygulanabilirliğini göstermeyi amaçladık. Amacımız sülük vb. işlemlere göre daha steril ve kontrollü bir drenaj elde etmek ve bu yöntem sayesinde tek seferde daha fazla venöz kan boşaltarak işlem sayısını ve süresini kısaltmaktır.

**Hastalar ve Yöntem:** Çalışmaya venöz yetmezlik nedeniyle fleplerine mekanik negatif basınçlı drenaj uygulanan hastalar dahil edildi. Tromboz, hematom veya anastomoz problemlerinden kaynaklanan venöz yetmezlik vakalarını dışlamak için yalnızca pediküllü ada flepleriyle yapılan prosedürler çalışmaya dahil edildi. Serbest flepler, perforatör flepler ve cilt bağlantılı flepler olan hastalar da çalışma dışı bırakıldı. Yazılı ve sözlü onamları alındı. Postoperatif dönemde mekanik negatif basınçlı drenaj yöntemi aynı cerrah tarafından uygulandı ve takip edildi.

**Mekanik Negatif Drenaj Yöntemi**: Geleneksel ve tamamlayıcı tıpta kupa tedavisinde sıklıkla kullanılan alet, negatif basınç oluşturan pistonlu kısım ve venöz kanı toplayan hazneden oluşmaktadır (Resim 1a). Öncelikle venöz perfüzyon problemi olan bölge povidon iyot ile temizlenerek işleme hazırlanmaktadır. 11 no'lu bistüri ile küçük bir kesi yapıldıktan sonra kupanın haznesi kesi olan kısım santrale denk gelecek şekilde yerleştirilmektedir (Resim 1b). Aletin parçaları birleştirildikten sonra piston geri çekilerek vakumlama işlemine geçilmektedir. Hazneye dolan kan miktarının artması ve doku ödeminin azalması ile birlikte kupa- doku teması gevşemekte ve dokudan ayrılmaktadır. Venöz yetmezliğin klinik belirtileri drenaj ihtiyacını ve günlük işlem sıklığını belirleyen ana parametreydi.

**Bulgular:** Bu retrospektif çalışmaya Kasım 2020-Mayıs 2021 tarihleri arasında flep venöz perfüzyon sorunu nedeniyle mekanik negatif drenaj yöntemi uygulanan 5 hasta dahil edildi. Hastaların ikisine hidradenitis suppurativa rezeksiyonu sonrasında aksiller defektleri nedeniyle paraskapular flep ameliyatı uygulandı (Resim 1c-f); iki hastaya ise mastektomi sonrası pediküllü transvers rektus abdominis kas (pTRAM) flebi uygulandı. Bir hastada ise diz rekonstrüksiyonu için medial gastroknemius kas-deri flebi sonrasında venöz drenaj yetersizliği ile karşılaşıldı.

K:E oranı 3:2 olup yaş ortalaması 44,6 olarak bulundu. Hastaların tamamında postoperatif 1. günde venöz drenaj problemine ait klinik bulgularla karşılaşıldı. Mekanik negatif drenajın ortalama süresi 2,8 gün ve ortalama uygulama sıklığı günde 3,5 idi. Yüksek doku hacmi nedeniyle pTRAM flebinde her uygulamada birden fazla alan kullanıldı (Resim 1g-l).

Ameliyat sonrası 5. günde lokal anestezi altında debridman yapılarak paraskapular flepte oluşan marjinal nekroz revize edildi. Diğer hastalarda herhangi bir komplikasyona rastlanmadı.

**Tartışma:** Flep ameliyatlarından sonra erken dönemde venöz hasarın belirlenmesine yönelik araştırmalar yapılmaktadır. Yapılan araştırmada, sistemik ve flep kan şekeri düzeyleri arasındaki farklılıkların intraoperatif venöz konjesyonu öngörebileceği iddia edilmiştir. Ayrıca flepten ölçülen kan şekerinin >62 mg/dL olmasının, ameliyattan sonraki 48 saat içinde venöz yetersizlik olasılığını %90 duyarlılıkla bildirebileceği rapor edilmiştir (6).Bunun dışında, fleplerdeki perfüzyon sorunlarının dijital yüzeyleri tarayan farklı yazılımlar kullanılarak fotoğraflar aracılığıyla analiz edilebileceği gösterilmiştir (7).Bununla birlikte, yaklaşımların neredeyse tamamı venöz yetersizlik ortaya çıktıktan sonra flepten venöz kanın drenajını amaçlamaktadır.En sık uygulanan yöntemlerden biri iğne veya bistüri kullanarak flebin kanamasını sağlamak ve heparinize solüsyonla yıkamaktır (8). Sülük tedavisi de dokudan sürekli venöz kan çıkışını sağlamak amacıyla cerrahların çoğunluğu tarafından tercih edilmektedir (9). Bu çalışmada yukarıda bahsedilen yaklaşımlardan daha pratik olan mekanik negatif basınçlı drenaj yöntemiyle de kontrollü kanamanın sağlanabileceği ortaya konulmuştur.

Koh ve ark. fleplerin kupa yöntemiyle ön hazırlığı yapıldıktan sonra postoperatif komplikasyonlara karşı daha dirençli hale getirilebileceğini rapor etmişlerdir (10).5 gün boyunca sürekli -25 mmHg negatif basınçla 30 dakika süren kupa uygulaması sonrasında vasküler ağlardan zenginleşen fleplerde nekroz oluşumunun minimuma indirildiği gösterilmiştir. Diğer çalışmada ise aralıklı modla yapılan negatif basınç uygulamasının (5 gün boyunca günde bir kez aralıklı mod ile 30 dakika boyunca 0 ila -25 mmHg basınç) fleplerin viabilitesini arttırmada sürekli uygulamaya göre daha etkili olduğu bulunmuştur (11).Araştırmamızda venöz kan biriken bölgeden kupa yöntemiyle kanın drenajının sağlanabildiğini ortaya koymayı hedefledik. Bu çalışma klinik kategoride bir ön çalışma olup, bu alanda yapılacak karşılaştırmalı çalışmalar istatistiksel açıdan anlamlı verilerle literatüre katkı sağlayabilir.

Yapılan sistematik derlemede fleplerin venöz yetmezlik probleminde uygulanan kurtarma protokolleri ele alınmış olup sülük tedavisinin diğer protokollere göre daha güvenli bir yöntem olduğu vugulanmıştır (4).Sülük tedavisi cerrahlar tarafından sıklıkla tercih edilmesine rağmen birçok dezavantajı bulunmaktadır.Hasta uyumu ve tedavi sırasında hastaların sülüklere adaptasyonu eğitilmesi gereken en önemli hususlardandır. Dezavantajları arasında sülük temini, barınma koşulları, hedef alanın dışına migrasyon, enfeksiyona neden olması ve kontrolsüz kanama sayılabilir.Çalışmamızda sunulan yöntem ile fleplerde ortaya çıkan venöz tıkanıklığa yukarıda belirtilen sorunların önüne geçerek daha pratik ve hızlı bir çözüm sunmayı amaçladık.

Bu çalışmada venöz perfüzyon sorununu çözmek için uyguladığımız yaklaşımın çeşitli kısıtlamaları vardır. Öncelikle kupa yöntemi, kullanımı pratik olmasına rağmen uygulayıcıya bağımlı bir tedavi olarak nitelendirilebilir. Diğer vakum destekli makinelerden farklı olarak ölçüm bazlı değerlendirme yapılamamakta ve basınç haznede toplanan kan miktarıyla ters orantılı olarak azalmaktadır. Bu tür drenaj yöntemlerinde özellikle TRAM veya DIEP flepleri gibi doku hacmi fazla olan olgularda kan sayımının düzenli kontrolü büyük önem arz etmektedir.

**Anahtar Kelimeler:** flep cerrahisi, kupa yöntemi, mekanik negatif basınçlı drenaj, venöz yetersizlik

*Resim 1*

*Resim 1. a- kupa yönteminde kullanılan alet; b- aletin venöz yetersizlik olan flepte kullanım şekli; c-f- hidradenitis süpürativa sonrasında paraskapular flep uygulanan ve distal venöz yetmezlik sorunu nedeniyle kupa yöntemiyle drenaj uygulanan hastanın flep perfüzyonundaki değişiklik; g-l- meme rekonstrüksiyonu amacıyla pediküllü transvers rektus abdominis kas flebi uygulanan ve venöz yetmezlik sorunu nedeniyle kupa yöntemiyle drenaj uygulanan hastanın flep perfüzyonundaki değişiklik.*

## PB-057
## Beklenmedik Bir Komplikasyon!

Alper Derviş

*Muaynehane Hekimliği, İzmir*

**Amaç:** Ameliyat sırasındaki cerrahi yanık kazaları kimyasal, elektriksel ya da termal kaynaklı oluşabilmektedir. Bu tarz yaralanmalar genelde major cerrahi işlem sahası dışında kaldığı zaman geç farkedilebilmektedir. Yaralanma sıklığı düşük olmasına rağmen gerçekleştiğinde hem hasta hem de cerrahi ekip açısından katastrofik olabilir. Bu beklenmeyen kazalar sadece hasta için psikolojik bir travma değildir aynı zamanda hastanın hastanede yatış süresini uzatabilmekte, hasta-doktor arasındaki güven ilişkisini bozabilmektedir. Bu çalışmanın amacı; ameliyat sırasında oluşabilecek yanıklar ve alarm bulguları hakkında farkındalığı arttırmak aynı zamanda risklerini azaltmak için yapılabileceklerden bahsetmek ve konunun medikolegal boyutu hakkında bir tartışma-fikir ortamı oluşturmaktır.

**Olgu:** Ekim 2023 de 45 yaşındaki kadın hastaya yapılan redüksiyon mamoplasti hastasında hastanın ilk taraf eksizyonu tamamlanmış ve key sütürler atılmışken hastanın bacak bölgesindeki steril yeşil örtülerin kenarından gözüken dumanın ardından cerrahi saha steril bir şekilde korunarak kontrol için hasta ivedilikle örtüleri açıldı. Bacak üzerindeki örtülerin açılması sırasında birden bacak üzerindeki son örtünün havaya teması ile alev belirdi. Temas eden yana materyaller uzaklaştırıldı. Koter ciğazı ivedilikle fişten çıkarıldı. Hastanın koter plağı kablosunda kısa devre oluşması nedeniyle alevlenme olduğu düşünüldü. Hastanın tüm vücudu kontrol edildi. Koter plağının yapıştığı bölgede (lateral krural bölgede ) orta alanda 15x7cm lik 3. Derece (dermal kanama olmayan) etrafında yer yer 2. ve 1. Derece yanık alanları olduğu görüldü(Resim 1). İlk müdahale soğuk uygulama yapıldı. Bacak dolaşımı kontrol edildi. Postop ağrıyı engellemek için intralezyoner bupivakain infiltrasyon anestezisi uygulandı. Pansumanı yapıldı. Yarıda kalan cerrahi saha hazırlanarak operasyon tamamlandı.

**Sonuç:** Ameliyat sonrası başarılı bir meme küçültme ameliyatı yapılmasına rağmen hastaya gelişen komplikasyon anlatıldı. Hastaya ayak muaynesi yapıldı. Motor muayne olağandı fakat ayak 5. Parmak metatars düzeyinden başlayan dorsolateral hipoestezi tariflemekteydi. Yüzeyel kutanöz sinirin etkilendiği düşünüldü. Ardından po 1. Günde hasta meme drenleri çekilerek taburcu edildi fakat bacak için demarkasyon hattı oturması, iskemik alanın kurtarılabilmesi için hiperbarik oksijen tedavisi başlandı. 10 seans hiperbarik oksijen tedavisi ardından spinal anestezi altında debritman uygulandı. 7x15 cm lik subkutan yağ doku ile sınırlı tam kat deri nekrozu saptandı. Bölgede granülasyonu sağlamak deri grefti için uygun zemin sağlamak için VAC( vakum destekli pansuman ) tedavisi başlandı. 10 seans daha hiper barik oksijen tedavisi başlandı. VAC değişim günlerinde hastanın lateral krural cutanöz duyu sinirlerinde hassasiyet nedeniyle yüksek düzey ağrısı olmaktadı. Her pansuman değişiminde hastaya midazolam enjeksiyonu yapılması gerekti. Süreçte hastanın psikolojik durumu bozuldu. Her pansuman günü ağlamaya başladı. Hastaya psikiyatri konsultasyonu istendi. Anksiyetesini ve depresif durumunu azaltmak için SSRI başlandı. Yeterli granülasyon sağlandıktan sonra hasta tekrar spinal anestezi ile alınarak kasıktan 6x13 cm lik FTSG (tam kalınlıkta deri grefti) alınarak defekt kapatıldı. Dönor saha primer onarıldı. 6 gün sonra bohça pansuman açıldı. Greftin tamamen canlı olduğu gözlendi. Çevre granüle alanlar sekonder iyileşmeye bırakıldı. 2 ayın sonunda yara tamamen kapandı. Skar için silikon bazlı krem ve silikon kılıf uygulaması önerildi. Süreçte

hastanın memesi ile ilgili hiçbir şikayeti olmadı tamamen memnundu. Fakat hasta yaşadığı süreç ile ilgili hastaneye dolayısıyla da tarafımıza dava açtı.

Tartışma: Elektro cerrahi aygıt (ECA) dokudan yüksek frekanslı elektriğin geçmesi ile çalışır. Akım dokuyu ısıtır ve yakar. Dokuyu incecik kesmesinden büyük alanları yakmasına kadar geniş bir etki aralığı vardır. Elektrokoter ise aslında eski tarz olan, pilli koter ciğazlarında halen kullanılan iletken telden geçen akımın teli ısıtması ve ısınmış tel ile dokunun termal olarak yakıldığı cihazdır. Hastalara ameliyatta günümüzde birçok iletken materyal takılabilmektedir ekg elektrodu vs. Fakat modern monütörüzasyon cihazları elektrokoter akımına karşı yüksek dirençli olarak üretilmişlerdir. ECA pedleri de çıkan akımın dokuyu ısıtmadan dağılmasını sağlayacak boyutta ve yapıda üretilmektedir.

İnsan hatası ya da ekipman eksikliği dışında ameliyatlarda meydana gelen yanıkların en sık nedeni ECA bozulması yada koter plağının doğru yere takılmamasına bağlıdır. Ameliyat masasının fazla ıslanması, ısıtıcı battaniyelerdeki iletken teması nedeniyle alternatif akım yolu oluşarak (kısa devre ) bu tarz yanıklara yol açabilmektedir. Ek olarak ECA daki kablolardaki kırılma ve soyulmalarda yanığa neden olabilmektedir. Retrospektif bir çalışmada en sık operasyon masasına bulaşmış salin, diğer yıkama suları ve kanın kısa devre oluşturarak yanığa neden olduğu saptanmıştır.

Hasta yönetim sürecinde ele alınabilecek, tartışılabilecek birçok konu bulunmaktadır:

1) İntraoperatif süreçte ilk müdahale,tutanak ve fotoğraf çekimi dışında yapılması gereken ek müdahale var mıdır? Acilen teknik ekip çağırılması cihazların incelenmesi ? Süreçte hastaneye ne kadar güvenilebilir?

2) Hastaya komplikasyonu açıklama süreci nasıl olmalı? Bu bir ihmal mi diye sorulduğunda süreç nasıl yönetilmeli? Kaza denebilir mi ?

3) Bu bir ihmal midir? Komplikasyon mudur? Malpraktis midir? İhmal ise kimler sorumlu tutulabilir? Cerrah sorumlu mudur?

4) Hasta dava açtıktan sonra hastaya karşı yükümlülüklerimiz nelerdir ? Hasta doktor güven ilişkisi bozulmakta dolayısıyla tedavisini sonlandırmakta mıyız ?

Buna benzer elektrokoter yanıklarının önlenmesi için dikkat edilebilecek noktalar:

- Cihaz cerrahi için gerekli mminmum güçte kullanılmalı.
- Kullanılmadığı zaman koter kalemi hastaya temas etmeyecek şekilde konulmalı.
- Yetersiz gelen durumlarda, cihaz gücü arttırılmadan önce cerrahi sahayı kurutulup kandan arındırılmalı.
- Koter plağı cerrahi sahaya olabildiğince yakın takılmalı
- ECA nın tüm alarmları açık olmalı.
- Koter kalemine basıldığında kalemin sadece istediğimiz kısmının dokuya temas ettiği kontrol edilmeli.
- Soyulmuş ya da kırılmış kablo ya da aygıt kullanılmamalıdır

**Anahtar Kelimeler:** elektrik, yanık, cerrahi, koter, monopolar

*Resim 1*

*Bacağında yanık oluşan hastanın yara yeri progresyonu.*

## PB-058

# Vücudun Farklı Bölgelerinde Yumuşak Doku Defeklerinde Propeller Properatör Fleplerin Kullanımı

Haluk Göktuğ Altınok, Özenç Devrim Polat, Ahmed Şamil Güvel, Hasan Murat Ergani, Burak Yaşar, Ramazan Erkin Ünlü

*Ankara Bilkent Şehir Hastanesi, Plastik Rekonstrüktif ve Estetik Cerrahi Kliniği*

Giriş: Propeller perforatör flepler, plastik ve rekonstrüktif cerrahide yumuşak doku defektlerinin onarımında yenilikçi ve etkili bir yöntem olarak kabul edilmektedir. İlk olarak 1991 yılında Koshima ve Soeda tarafından tanımlanan perforatör flepler, minimal donör alan morbiditesi ile geniş doku transferi sağlamaktadır. 2006 yılında, Hallock'un "propeller flep" terimini kullanarak, bu fleplerin klinik uygulamalarını ve avantajlarını vurgulaması, bu yöntemin yaygınlaşmasında önemli bir rol oynamıştır. Propeller flepler, perforatör damar etrafında 180 dereceye kadar döndürülerek defekt bölgesine taşınmakta ve çeşitli anatomik bölgelerde başarılı sonuçlar elde edilmektedir. Günümüzde, propeller perforatör flepler, estetik ve fonksiyonel sonuçları optimize etmek amacıyla sıkça tercih edilen bir rekonstrüktif cerrahi tekniği haline gelmiştir.

**Amaç:** Çalışmanın amacı olgu sunumları ile propeller perforatör flepler hakkındaki klinik tecrübelerimizi paylaşmaktır.

**Materyal Metot:** Çalışmaya son bir yılda tarafımızca opere edilen farklı bölgelerinde defekti olan 8 adet hasta dahil edilmiştir. Hastalar defekt büyüklüğü, defekt oluşum mekanizması ve postoperatif komplikasyonlar açısından değerlendirilmiştir. 1 hasta da olgu sunumu olarak hazırlanmıştır.

**Sonuçlar:** Propeller perforator flepler tanımlandığı tarihten itibaren serbest flepler dışında alternatifi olmadığı anatomik lokasyonlar için güzel bir seçenek olmakla beraber hem donör saha morbiditesi hem de düşük komplikasyon oranlarıyla rekonstrüksiyon algoritmalarını değiştiren bir prosedür olmuştur. Gelişen teknoloji ile ilerleyen zamanlarda perforazom kavramının daha iyi anlaşılması ve varyasyonel anatomideki gelişmeler ile daha sık tercih edileceğine inanıyoruz.

**Anahtar Kelimeler:** Perforatör flep, propeller flep, rekonstrüksiyon

*Olgu 1*

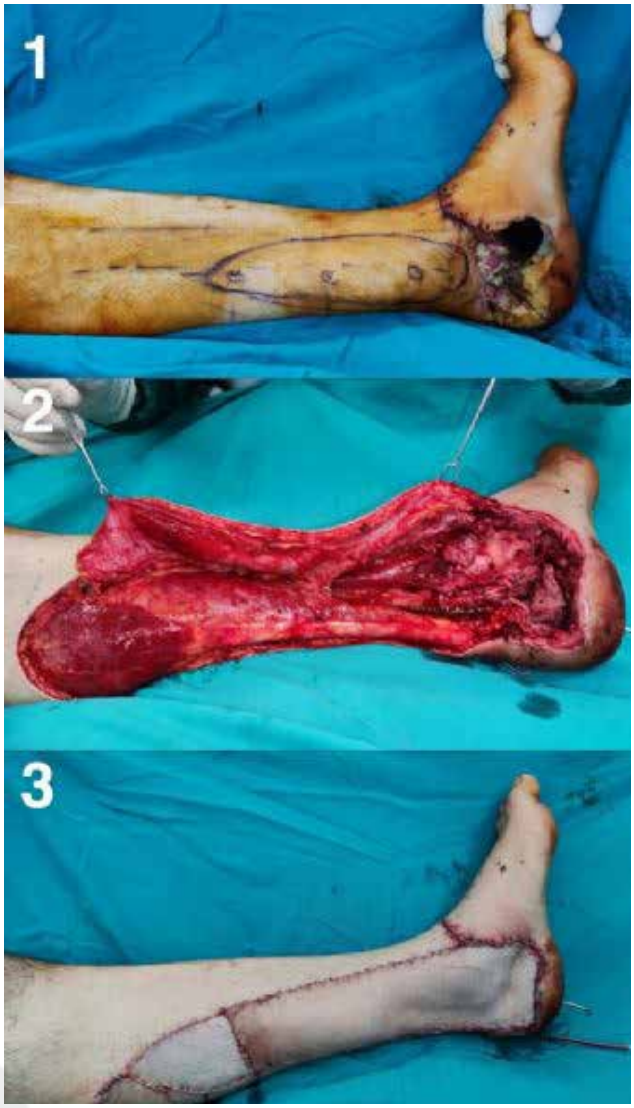


*31 yaş erkek hasta, 6. Kattan düşme sonucu calcaneus ve talus fraktürleri sebebiyle ortopedi tarafından opere edilen hasta. Bize medial malleol düzeyindeki kemik ekspoze defekt sebebiyle konsülte edildi. Posterior Tibial Arter Perforatör fleple rekonstrüksiyon yapıldı. Hasta komplikasyonsuz taburcu edildi. Fotoğraf 1: preop defekt ve çizimler. Fotoğraf 2: intraop eleve edilen flep ve pedikülü. Fotoğraf 3: flep insetini takiben postop fotoğrafı.*

*Bulgular*

| Yaş/Cinsiyet | Defekt Boyutu ve Yeri | Defektin Oluş Mekanizması | Tercih Edilen Perforatör | Postoperatif Komplikasyon Durumu |
|---|---|---|---|---|
| 63E | 3*3 cm Sol lateral malleol | ARİF sonrası enstrüman ekspozisyonu | Peroneal Arter | Yok |
| 48E | 3*4 cm Sol el bileği volari | Elektrik yanığı | Dorsal Ulnar Arter | Yok |
| 59E | 4*2 cm Sağ medial malleol | Açık tibia fraktürü | Posterior Tibial Arter | Yok |
| 22K | 1*1 cm Sol el 2. parmak Ekstansör Zon 4 | ARİF sonrası enstrüman ekspozisyonu | Dorsal Metakarpal Arter | Yok |
| 18K | 10*3 cm Sternal bölge | Kardiyak transplantasyon sonrası dehissans | İnternal Mammarian Arter | Hematom |
| 31E | 3*5 cm Sol medial malleol | Açık kalkaneus fraktürü | Posterior Tibial Arter | Yok |
| 58E | 3*2 cm Sol lateral malleol | ARİF sonrası enstrüman ekspozisyonu | Peroneal Arter | Parsiyel cilt nekrozu |
| 69E | 3*3 cm Sol krural bölge distal 1/3 anteromediali | Açık tibia fraktürü | Posterior Tibial Arter | Yok |

## PB-059

## Mecburi Hizmet Kapsamında Plastik Cerrahi Polikliniğine Başvuru Sayısı ve Sebeplerinin Sınıflandırılması ve Karşılaştırılması

Hüseyin Can Yücel

*Kırklareli Eğitim ve Araştırma Hastanesi, Plastik Rekonstrüktif ve Estetik Cerrahi*

Giriş: Ülkemizin batı sınırında yer alan Kırklareli şehrinde mecburi hizmet kapsamında tek Plastik Cerrahi hekimi olarak görev yaptığım ilk 9 haftadaki poliklinik başvurularının sebeplerini estetik ve estetik harici olarak sınıflayarak toplumumuzun plastik cerrahi poliklinik başvuru sebepleri geriye dönük olarak değerlendirildi. Görev süresinin başlangıcı ile ilerleyen zamanlarında poliklinik başvuru sebeplerinde herhangi bir farklılık eğilimi olup olmadığı ve son yıllarda artan estetik cerrahi taleplerinin büyükşehirler dışındaki şehirlerde hangi seviyede olduğu incelendi.

Gereç-Yöntem: 19 Nisan-2 Temmuz tarihleri arasında tüm poliklinik başvuruları hastanemiz veri tabanında incelendi. Poliklinik başvuruları incelenirken hastaların sadece ilk başvuru verileri ele alındı. Kontrol muayeneleri, konsultasyonlar ve acil poliklinik başvuruları çalışmaya dahil edilmedi. Başvuru sebepleri estetik ve estetik haricindeki sebepler olmak üzere ikiye ayrıldı. Estetik cerrahi talepleri ameliyathane ortamında anestezi ekip desteği ile birlikte planlanan işlemler olarak tanımlandı. Estetik haricindeki talepler malign cilt tümörleri, benign kistik/solid tümörler, nevüs, el cerrahisi, diyabetik ayak, maksillofasial kırıklar, yanıklar, diğer branşları ilgilendiren talepler ve diğer talepler olmak üzere sınıflandırıldı.

Bulgular: 9 haftalık süreçte plastik cerrahi polikliniğine ilk başvuruların toplam sayısı 664'idi. Bunların arasında ameliyathane ortamında cerrahi işlem gerektirecek 130 (%19.5) estetik talep bulunmaktaydı. Estetik cerrahi haricindeki başvuruların sayıları malign cilt tümörleri için 48, benign kistik/solid tümörler için 124, nevüs eksizyonları için 101, el cerrahisi için 65, diyabetik ayak için 13, maksillofasial kırıklar için 7, yanıklar için 8, diğer branşları ilgilendiren talepler için 110 ve diğer talepler için 21'idi (Tablo 1).

Estetik talepler içerisinde en fazla yer alan cerrahi talep 40 (%30.7) ile Septorinoplasti'ydi, ikinci sırada 30 (%23) ile meme küçültme gelmekteydi. Malign cilt tümörleri başvuru sayıları BCC için 45, Malign Melanom için 2 ve Lentigo Maligna için 1'idi.

Tartışma: Verilerimiz incelendiğinde poliklinik başvurularının %19.5'ini estetik cerrahi talebi olduğu saptanmıştır. Estetik cerrahi işlemler hastalar tarafından hekim güveni ve referans değerlendirilmesinin belki de en yüksek oranda yapıldığı işlemler olması sebebiyle ilk 9 haftalık süreçte şehire yeni gelmiş bir plastik cerrahi uzmanına olan bu talebin oldukça yüksek olduğu söylenebilir. Estetik taleplerin Edirne, Tekirdağ ve İstanbul gibi büyükşehirlerin mesafe olarak yakın olması sebebiyle ilgili şehirlerde karşılanabileceğinden dolayı daha az olması beklenirdi. Estetik taleplerin zamanlaması incelendiğinde ilk görev tarihi ile 9. hafta arasında başvuru yoğunluklarının değişmediği ve benzer oranlarda olduğu saptanmıştır.

En sık estetik talep olan Septorinoplasti için başvuran hastaların %40'ı şehirde üniversite öğrenimine devam eden öğrencilerden oluşmaktaydı. Hatta ilk iki Septorinoplasti ameliyatının üniversite öğrencilerine uygulanmasının ardından polikliniğe öğrenci başvuru sayısı artmaya başladı. Bu bulgu genç bireyler arasında sosyal çevrenin ve sosyal medyanın etkisinin estetik taleplerde büyük yere sahip olduğunu desteklemektedir.

En sık ikinci estetik talep olan meme küçültme talebi ile başvuran hastaların yaklaşık %30'unun vücut kitle indeksi 30 ve üzerindeydi hatta bir tanesinin 45'idi, bu sebeple ameliyata uygun değillerdi. Vücut kitle indeksi 35 ve üstü olanlar obezite cerrahisine yönlendirildi. Meme küçültme talebi ile başvuran 30 hastadan 4'ü 18-19 yaşlarındaydı ve hepsinin vücut kitle indeksleri 30'un üzerindeydi. Bu durum toplumsal obezite oranımızın yüksek olması ile açıklanabilir. Yine o yaşlarda ergenlik dönemi ile birlikte akran zorbalığının küçük yaşlarda olmalarına rağmen

hastaları poliklinik başvurusu yapacak kadar etkilediği söylenebilir.

Malign cilt tümörlerinin poliklinik başvuruları kronolojik olarak incelendiğinde ilk haftalarda çok yüksek oranlarda başvuru olduğu ve ilerleyen haftalarda başvuruların azaldığı saptanmıştır. Bu durumun sebebi benim görevimden önceki yaklaşık 6 aylık süreçte şehirde Plastik Cerrahi hekiminin olmamasına bağlı olabilir. Malign deri tümörleri arasında Malign Melanom sayısının oldukça az olması şaşırtıcıydı. Bu durum ileri düzeyde patoloji incelenmesi, Onkoloji desteği gibi sebeplerden ötürü hastaların direkt olarak üniversite hastanelerine yönlendiriliyor olması ile açıklanabilir.

El cerrahisi talebiyle poliklinik başvuru oranı %9.7 ile önemli bir yere sahip olduğu saptandı. Bu durum Ortopedi hekimlerinin büyükşehirlere göre el cerrahisi ile daha az oranda ilgilenmesi ile açıklanabilir.

Diğer branşları ilgilendiren başvuruların oranı %16.5'idi ve bu oranın oldukça yüksek olduğu saptandı. Hastanemiz diğer branşları da benzer oranlarda diğer branşları ilgilendiren başvuruların farklı polikliniklere yapılıyor olduğunu belirttiler. İlgili hastaların yaklaşık yarısı diğer branşlardan randevü bulamadıkları için başvurduklarını belirttiler. Maalesef oranın yüksek olması polikliniklerin efektif olarak kullanamayışımızın en büyük sebebini oluşturmaktadır.

**Anahtar Kelimeler:** Estetik Cerrahi, Mecburi Hizmet, Poliklinik Başvuruları

*Poliklinik Başvuru Talepleri*

| Talep Sebebi | Talep Sayısı |
|---|---|
| Estetik | 130 |
| Malign Cilt Tümörleri | 48 |
| Benign kistik/solid Neoplaziler | 124 |
| Nevüs | 101 |
| El Cerrahisi | 65 |
| Sebepsiz | 110 |
| Diyabetik Ayak | 13 |
| Maksillofasial Kırık | 7 |
| Diğer | 21 |
| Adli Muayene | 14 |
| Diyabetik Ayak | 11 |
| Keloid | 8 |
| Yanık | 8 |
| Malüliyet Tespiti | 4 |

## PB-060

## Lipom Eksizyonu Sonrası Seroma Gelişiminin Anatomik Lokalizasyon ile İlişkisi

Ali Veli, Servet Elçin Alpat, Serhat Katı, Ali Osman Tuncer, Burak Kaya, Savaş Serel

*Ankara Üniversitesi Tıp Fakültesi, Plastik Rekonstrüktif ve Estetik Cerrahi Ana Bilim Dalı, Ankara*

**Giriş:** Lipomlar, yağ dokusundan oluşan yaygın iyi huylu tümörlerdir. Eksizyon, standart tedavi yöntemi olmakla birlikte, cerrahi sonrası seroma oluşumu bir komplikasyon olarak karşımıza çıkabilir. Bu çalışma, lipom büyüklüğü ve anatomik lokalizasyon ile eksizyon sonrası seroma gelişimi arasındaki ilişkiyi araştırmayı amaçlamaktadır.

**Yöntem:** Çalışmada kliniğimize 2018-2024 yılları arasında lipom tanısı ile başvuran, lipom büyüklüğü 5 cm üzerinde cerrahi eksizyon endikasyonu bulunan, tarafımızca eksizyon ve primer onarım yapılan 28 hastanın retrospektif analizi gerçekleştirildi. Hastaların yaşı, cinsiyeti, lipomun anatomik lokalizasyonu, lipomun büyüklüğü ve hastalarda postoperatif dönemde seroma gelişip gelişmediği incelendi. Lipom büyüklüğü eksize edilen patolojik spesimene göre üç boyutta (uzunluk, genişlik ve yükseklik) ölçüldü ve hacim hesaplandı. Anatomik lokalizasyonlar kategorize edildi. Seroma tanısı postoperatif dönemde eksizyon sonrası bölgede sıvı birikimi ve şişlik gözlenen hastalara klinik değerlendirme ile konuldu. Hastalarda penröz dren kullanıldı ve postoperatif 1. gün dren çekildi.

**Bulgular:** Çalışmaya toplamda 28 hasta dahil edildi. Hastaların ortalama yaşı 43,2 olarak bulundu. Hastaların 12'si (%42,9) kadın, 16'sı (%57,1) erkektir. Anatomik lokalizasyonlara göre seroma gelişimi incelendiğinde, ense bölgesinden eksizyon yapılan hastalarda 1 seroma vakası (%20), sırt bölgesinden eksizyon yapılan hastalarda 1 seroma vakası (%33), alt ekstremiteden eksizyon yapılan hastalarda 2 seroma vakası(%33) postoperatif dönemde gözlenmiştir. Gluteal bölgeden, ön gövdeden ve üst ekstremiteden yapılan eksizyonlarda seroma izlenmemiştir. Lipomların ortalama hacmi seroma gelişmeyen vakalarda 278,72 $cm^3$, seroma gelişen vakalarda ise 381,63 $cm^3$ olarak bulunmuştur. Tüm hastalarda lipomların genel ortalama hacmi ise 293,42 $cm^3$ olarak hesaplanmıştır.

**Sonuç ve Tartışma:** Anatomik lokalizasyon, lipom eksizyonu sonrası seroma gelişimini etkileyen önemli bir faktördür. Literatürde, büyük lipom eksizyonlarının seroma riskini artırdığı ve özellikle sırt ve ense gibi bölgelerde bu riskin daha yüksek olduğu belirtilmiştir. Çalışmamızda da ense ve sırt bölgelerinde seroma gelişiminin daha yüksek oranlarda gözlenmesi, bu bulguları desteklemektedir. Ense, sırt ve alt ekstremite bölgelerinde seroma gelişim oranları diğer bölgelere göre daha yüksektir. Ayrıca, seroma gelişen vakalarda lipom hacmi ortalamasının daha yüksek olduğu gözlenmiştir. Seroma gelişen vakalarda lipom hacminin ortalama olarak daha yüksek olması, literatürdeki bulgularla uyumludur. Bu bulgular, cerrahi planlama ve hasta bilgilendirmesinde dikkate alınmalıdır.

**Anahtar Kelimeler:** Lipom, Komplikasyon, Seroma

*Lipom Eksizyonu Yapılan Vakalarda Anatomik Lokalizasyon ve Seroma Gelişimi*

| Anatomik Lokalizasyon | Seroma Yok | Seroma Var |
|---|---|---|
| Ense | 4 | 1 |
| Gluteal Bölge | 5 | 0 |
| Ön Gövde | 4 | 0 |
| Alt Ekstremite | 4 | 2 |
| Sırt | 2 | 1 |
| Üst Ekstremite | 5 | 0 |

## PB-061

## Travmaya Bağlı Burun ve Kulak Defektinin Paramedian Alın Flebi ve Kostal Kartilaj Grefti ile Çok Aşamalı Rekonstrüksiyonu

Burak Hüseyin Uçar, İlker Üsçetin

*Prof Dr Cemil Taşçıoğlu Şehir Hastanesi, Plastik Cerrahi Kliniği, İstanbul*

**Giriş:** Çeşitli nedenlere bağlı burun tipi, ala, kolumella; kulak heliks defektleri çok aşamalı rekonstrüksiyon gerektirir.

**Amaç:** Fiziksel şiddete bağlı travma sonucu tarafımıza başvuran, burun ve kulakta major defekti bulunan hastanın ekspander, paramedian alın flebi ve kostal kartilaj grefti ile aşamalı rekonstrüksiyonunun, tedavi sürecinin ve sürecin hasta üzerindeki psikososyal etkilerinin detaylı olarak anlatılması.

**Materyal-Metod:** Keskin cisimle travmaya bağlı tarafımıza sevk edilen hastanın servise yatışında preop detaylı muayenesi yapıldı. Burun tipi, ala, columella; sol kulak heliksinde major defekt tespit edildi. Detaylı tetkiklerin ardından hasta frontal ekspander yerleştirilmesi için multipl opere edildi. Alın bölgesinde yeterli doku elde edilmesinin ardından hastanın burun defektine yönelik paramedian alın flebi ve kostal kartilaj grefti prosedürü gerçekleştirildi. Ayrıca alınan greft ile sol kulak heliks defekti 2 aşamalı olarak rekonstrükte edildi. Postop dönemde günlük seyri detaylı olarak kaydedildi ve pansumanların değişimi düzenli olarak yapıldı.

**Bulgular:** Fiziksel şiddete bağlı keskin ve künt travma sonucu acil servisimize başvuran kadın hastada burun tipi, ala ve columellada; sol kulak heliksinde major defekt tespit edildi. Hastanın acil tıp ekibi ve ilgili diğer tüm branşlar ile korele çalışılarak vital bulgularının stabil hale getirilmesinin ardından preop hazırlıkları tamamlanarak servise yatışı yapıldı. Yapılan detaylı muayene sonucu burun rekonstrüksiyonu için paramedian alın flebi planlanan hastada yeterli alın dokusu tespit edilmemesi üzerine hasta ekspander işlemi için birçok kez opera edildi. Alın bölgesinde yeterli doku elde edilmesinin ardından hasta burun rekonstrüksiyonu için operasyona alındı. Kostal kartilaj grefti ile tip ve columelladaki kartilaj defektinin giderilmesinin ardından paramedian alın flebi için operasyona devam edildi. Eleve edilen flep şekillendirilerek tip, columella ve aladaki doku defekti kapatıldı. Son olarak kalan kartilaj grefti ile kulak rekonstrüksiyonunun ilk aşaması gerçekleştirildi. Takiben hastanın alın flebi nedeniyle postop takibi yapıldı. Flep dolaşımının iyi ve hastanın durumunu stabil görülmesinin ardından taburcu edildi. Birkaç hafta sonra flep ayrılması için tekrar opere edildi. Birkaç hafta sonra flebin stabil hale gelmesinin ardından hasta kulak rekonstrüksiyonu için tekrar opere edildi. Heliks ayrılması ve defektin FTSG ile kapatımı gerçekleştirildi. Postoperatif dönemde greft alanında yer yer lizis görülmesi sebebiyle hastanın greft pansumanı düzenli ve sık aralıklarla değiştirildi. Ardından hasta son olarak estetik kaygı ile tarafımıza burun ucundaki flebin inceltilmesi istemi ile başvurdu. Flep inceltilmesi operasyonu gerçekleştirilen hasta, yara yerinin stabil hale gelmesinin ardından taburcu edildi.

**Tartışma:** Burun rekonstrüksiyonunda bayrak flebi, bilobe flep, nazolabial flep, paramedian alın flebi, dorsal nasal flep ve çeşitli ilerletme flepleri kullanılabilirken; flep seçimi defektin şekli, boyutu ve lokalizasyonu gibi birçok faktöre bağlıdır. Genellikle burun ucundaki 2.5 santimetreden daha büyük defektlerin onarımında paramedian alın flebi oldukça kullanışlı bir seçenektir. Kulak rekonstrüksiyonunda kısmi ya da tam kalınlıklı deri grefti, postauriküler flep ve antia-buch flepleri seçenekler arasında yer alırken defekt bileşenine kartilaj da dahilse kartilaj defektini gidermek için kostal kartilaj greftleri oldukça kullanışlı bir seçenektir.

**Sonuç:** Çeşitli nedenlere bağlı burun ve kulak major defektleri, çok aşamalı rekonstrüksiyon gerektirir. Burunda çeşitli lokalizasyonlardaki 2.5 cmden büyük defektlerde paramedian alın flebi; burun ve kulaktaki major kartilaj defektlerinde kostal kartilaj greftleri oldukça kullanışlı seçeneklerdir.

**Anahtar Kelimeler:** Ekspander, kartilaj, flep, burun, kulak, paramedian

*Alın flebi ayrılması perop*

## PB-062
## Bilateral Aksesuar Tragus: Olgu Sunumu

Rafet Özbey, Yusuf Mert Güleş, İnanç Doğan Çiçek

*İnönü Üniversitesi Plastik,Rekonstrüktif ve Estetik Cerrahi Anabilim Dalı, Malatya*

**Giriş:** Aksesuar tragus oldukça yaygın karşılaşılabilen selim bir konjenital anomalidir. Dış kulağın cilt ile cilt altı yağ dokusunun kartilaj içererek yada içermeyerek küçük bir çıkıntı şeklindeki lezyonu olarak tanımlanabilmektedir.

Yaygın olarak tragusun önünde lokalize olduğundan aksesuar tragus olarak anılsada orta kulak, glabella, yanak ve boyun laterali gibi farklı yerleşimleride mevcuttur. Her 1000 canlı doğumun 5-6'sında görülen aksesuar tragus, cinsiyet dağılımı olarak benzer oran göstermektedir (1). Etyopatogenez olarak intrauterin 5-6. haftalarda 1.ve 2. brankial arktan kaynaklanan ve tepecik adı verilen yumuşak doku yapılarının heliks, antiheliks ve tragusu oluşturma sürecindeki anormalliklere bağlı geliştiği düşünülmektedir (1,2).

Genellikle yumuşak veya sert, küçük ve cilt renginde nodül olarak prezantasyon gösteren aksesuar tragus saplı veya sesil olabilmektedir. Sıklıkla tek bir kulakta veya anatomik bölgede tek bir lezyon olarak ortaya çıkar. Nadiren multipl ve çeşitli lokalizasyonlarda prezente olabilmektedir.

Bu olgu sunumunda bilateral aksesuar tragus lezyonu mevcut olan hasta değerlendirilmiştir.

**Olgu:** 9 aylık erkek çocuğu, sağ preaurikuler bölgede 1 er cm çapında 2 adet, sol preaurikuler bölgede 2 cm çapında 1 adet cilt renginde, yumuşak, küçük ve saplı 3 adet lezyonu mevcuttu. Hastanın mevcut kitleleri genel anestezi altında eksize edilip, primer sütüre edildi (Şekil 1). Patolojik incelemeye gönderildi. Patolojik değerlendirme aksesuar tragus olarak raporlandı. Özgeçmisinde göz hastalıkları tarafından rutin kontrolde Goldenhar sendromundan şüphelenilip genetik tarama için yönlendirildiği fakat teknik imkanlar nedeniyle yapılamadığı öğrenildi. Hastanın diğer sistem muayenelerinde ve radyolojik değerlendirmelerinde patoloji gözlenmemiş.

**Tartışma:** Aksesuar tragus ilk kez 1858 yılında Birkett tarafından tanımlanmıştır (4). Her 1000 canlı doğumun 5-6'sında görüldüğünü bildiren yayınlar olduğu gibi prevelansını 1.7/1000 gibi daha düşük veren yayınlarda mevcuttur (3,4). Genellikle izole benign bir konjenital anomali olarak prezentasyon göstermekle beraber oküloaurikülorvertebral displazi (Goldenhar sendromu) gibi diğer sendromların bir işareti de olabilmektedir (2). Bizim olgumuzda da 1 haftalık iken yapılan göz taramasında Goldenhar sendromundan şüphelenilmiş fakat genetik tarama yapılamamıştır. Aksesuar tragus bu sendromun değişmez bir özelliği olduğundan aksesuar tragusu olan hastalarda ileri görüntüleme yöntemleriyle vertebral anomaliler açısından değerlendirilme, göz muayenesi ve genetik çalışma yapılması gerekebilir.

Aksesuar tragusun özellikle polipoid olanları skin tag lezyonlar ile karışabilmektedir. Bu iki lezyon karışabileceği için ayrımının yapılmasının gerekliliğine çeşitli makale çalışmalarında değinilmiştir. Skin tag lezyonlarda sıklıkla kullanılan tıraş eksizyonu, kıkırdağı açığa çıkarabilir ve yavaş iyileşmeye veya kondrodermatitis nodularis kronika helicise neden olabilir (5). Bu olgu çalışmasında da iki ön tanı göz önünde bulundurulmuş olup eksizyon planı ve çizimi ona göre yapılmıştır.

**Anahtar Kelimeler:** Aksesuar tragus, benign, Goldenhar

*Şekil 1*

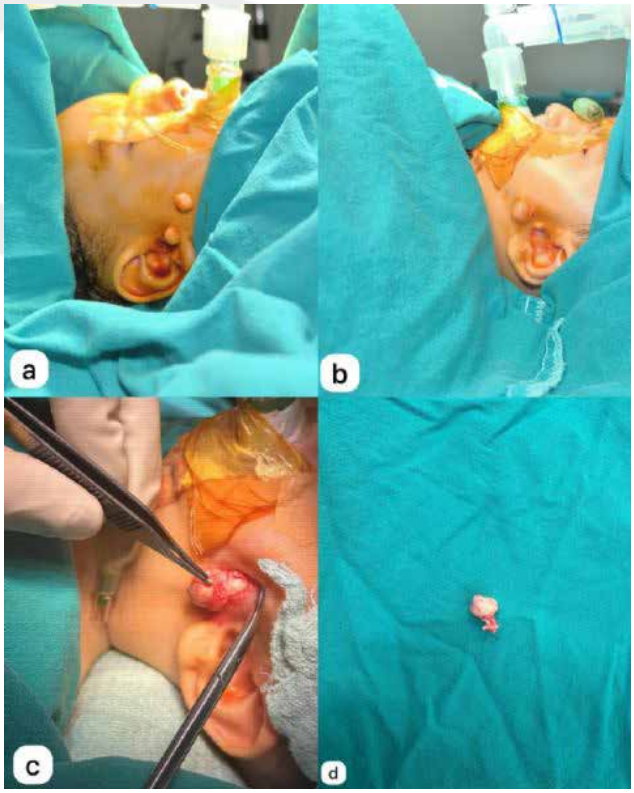


*Şekil 1: a: Sağ kulakta preaurikuler bölgede 1 cm çapında 2 adet aksesuar tragus b: Sol kulakta preaurikuler bölgede 2 cm çapında aksesuar tragus c: Sol preaurikuler bölgede kitlenin eksizyon d: Sol preaurikuler bölgeden çıkarılan kitlenin görüntüsü*

## PB-063
## Plastik Cerrahide Sosyal Medya Yönetimi; Sosyal Medya İnfluencer Mı Yoksa Akılcı İçerik Üretimi Mi?

Özcan Öcük

*Hatem Hastanesi, Plastik, Rekonstrüktif ve Estetik Cerrahi Kliniği, Gaziantep*

Sosyal medya, günümüzde çok yaygın kullanılan insanların çok fazla vakit geçirdiği ve kendisini ifade ettiği sanal interaktif platformdur. Dünya nüfusunun neredeyse yarısından fazlası bu platformda ve kendi yaşam alanının her anında bu sanal uygulamalarda vakit harcamaktadır. Çeşitli uygulama platformlarında (instagram, tiktok, youtube vb.) her gün on binlerce içerik üretilmektedir. Plastik cerrahi açısından bu içeriklerde ön planda olmak, dikkat çekmek, kendini tanıtmak ve yeniliklerin insanlara daha hızlı yayılmasını sağlamada önemlidir. Bu nedenle sosyal medya yönetimi son yıllardaki yeni yönelimler ve sosyolojik olarak insanların algısal bilincine hitap etmek, bu sektörde ön plana çıkmak için doğru bir adımdır. Hazırlanan içeriklerin süre veya konusu algısal bilince etki gücüne

göre insanların dikkatini çekebilmektedir. Diğer taraftan son yılların popüler konusu olan sosyal medya influencerlar algısal yönlendirme etkisinin gücü ile belirli içerikleri daha ön plana çıkarabilmektedir. Bu çalışma sosyal medya uygulama platformlarındaki içeriklerin etki gücü ve bu sanal platformlarda yer alan sosyal medya influencerlarının yönlendirme etkisini analiz eden bir çalışmadır.

**Anahtar Kelimeler:** içerik, influencer, platform, sosyal medya, uygulama

## PB-064

## Damak Yarığı Nedeni İle Opere Edilen Hastalarda Preoperatif Albümin Değerlerinin Yorumlanması: Tek-Merkezli, Retrospektif Ve Kontrollü Bir Analiz

Cemal Burak Sirkeci[1], Can Ege Yalçın[1], Şerife Kartal Erdost[2], Yağmur Aydın[1]

*[1]İstanbul Üniversitesi- Cerrahpaşa, Cerrahpaşa Tıp Fakültesi, Plastik, Rekonstrüktif ve Estetik Cerrahi Ana Bilim Dalı*
*[2]İstanbul Kültür Üniversitesi, Sağlık Bilimleri Fakültesi, Hemşirelik Ana Bilim Dalı*

**Amaç:** Damak yarığı olan bebekler doğumdan sonra beslenme zorluklarıyla karşılaşabilir. Bu nedenle, bu çocuklar besin eksikliklerine son derece yatkındır. Yarığa bağlı beslenme bozukluğu cerrahinin gerçekleşmesini riske atabilir, ancak cerrahi olmayan bir onarım alternatifi bulunmamaktadır. Serum albümin seviyesi geleneksel olarak hastaların, çocuk popülasyonu dahil olmak üzere, beslenme durumunu değerlendirmek için kullanılabilir. Bu çalışma, üçüncü basamak merkezimizde yarık damak nedenli opere edilmiş hastaların preoperatif albümin seviyelerinin genel beslenme durumunu değerlendirmekte ve ameliyat sonrası komplikasyonları öngörmekteki rolünü araştırmak amacı ile yürütülmüştür.

**Yöntem:** Çalışmamız tek merkezli olarak yürütülmüştür. Ocak 2017- Ocak 2023 tarihleri arasında opere edilen hastalar retrospektif olarak incelenmiştir. Bu hastalar arasından sekonder damak yarığı nedenli opere edilen hastalar çalışma grubunu oluşturmuş, kontrol grubu olarak ise genel anestezi altında yüzeyel eksizyonel biyopsi uygulanmış hastalar dahil edilmiştir. Primer ve sekonder damak dudak yarığı hastaları çalışmaya dahil edilmemiştir. Sendromik hastalar çalışmaya dahil edilmemiştir. Çalışmaya dahil edilen hastalara ait demografik (yaş ve cinsiyet), preoperatif klinik (yarık tipi) ve laboratuvar (hematokrit, albümin seviyeleri) incelenmiş ve postoperatif takiplerinde operasyon gerektiren fistül gelişimi kayıt altına alınmıştır. İlk başvuru itibarı ile tüm hastalar merkezimizdeki beslenme eğitimine yönlendirilmiştir.

**Bulgular:** Çalışmaya sekonder damak yarığı nedeni ile opere edilen 109 kız (%48,7) ve 115 erkek olmak üzere 224 hasta dahil edildi. Kontrol grubunda ise 44 (%52,3 erkek) hasta yer almaktaydı. Sekonder damak yarığına sahip 224 hastanın 136'sı (%60.7) inkomplet yarıklara sahipti. Yarık damak nedeni ile opere edilen hastaların hematokrit ve albümin değerleri kontrol grubuna göre anlamlı olarak daha düşüktü (sırası ile p= 0.05 ve 0.033). Yarığın sekonder inkomplet veya komplet olması ile bu değerlerin arasında istatistiksel anlamlı bir fark saptanmadı (p= 0.387 ve 0.163). Postoperatif fistül gelişimi gözlenen hastalar (n:12) gözlenmeyenlere kıyaslandığında, albümin ve hematokrit değerleri arasında herhangi bir anlamlı farklılık görülmedi (p= 0.564 ve 0.885). Fistül gelişimi ile cinsiyet veya yarık tipi arasında anlamlı bir ilişki kurulamadı (p=0.618 ve 0.435).

**Sonuç:** Damak ve dudak yarıklarına sahip bebeklerin beslenme ile ilgili yaşadıkları problemler bilinen bir gerçektir. Beslenme problemleri, düşük kilo alımı ile beraber cerrahiyi geciktirebilir ve ortaya bir kısır döngü çıkarabilir. Albümin malnütrisyon tayininde erişkin popülasyonda yaygınlık ile kullanılan bir parametredir. Ancak prognostik açıdan pediatrik hastalarda rolü tartışılmış olsa da literatürde yeterli kanıt bulunmamaktadır. Çalışmamızda, damak yarığı dışında operasyonlar geçiren pediatrik popülasyonda bildirilene benzer olarak, albüminin malnütrisyon açısından damak yarığına sahip bebeklerde güvenilir bir parametre olabileceğini, ancak postoperatif takip ve komplikasyon gelişimi açısından prediktif özelliğe sahip bir laboratuvar değeri olmadığını göstermiş olduk.

Anahtar Kelimeler: albumin, damak yarığı, malnütrisyon

## PB-065

## 3 Aşamalı Bilateral Asimetrik Yarık Dudak Damak Onarımı

Merve Kaplanlı Sarıdoğan, Fatih Osman Demir, Kemalettin Yıldız

*Bezmialem Üniversitesi Tıp Fakültesi, Plastik Rekonstrüktif ve Estetik Cerrahi Anabilim Dalı, İstanbul*

**Giriş:** Yarık damak dudak (DDY) kraniyofasiyal anomaliler arasında en sık rastlanılan deformitedir. Uygun tedavi ve takip ile hasta için oldukça tatmin edici sonuçlar elde etmek mümkündür. DDY hastanın estetik görünüşün yanı sıra beslenme ve ilerleyen dönemlerde konuşma açısından ciddi fonksiyonel sorunlar oluşturur. Bu yüzden erken dönemde multidisipliner yaklaşım ve onarım ile çocuğun normal gelişiminin sağlanması DDY'ye yaklaşımın temelini oluşturmaktadır. Günümüzde artan mülteci sayısı ile birlikte DDY hususunda bilinçsiz aile sayısı da artmaktadır. Aileler tedavi merkezlerine başvuruda geç kaldıkları için deformitenin boyutu artmakta ve tedavi açısından yaklaşım zorlaşmaktadır.

**Amaç:** Bu çalışmada tedavi için geç kalınan ve 20 aylık iken merkezimize başvuran fırlak premaksiller segmentli bilateral asimetrik komplet DDY'nin onarım süreci sunulmaktadır.

**Materyal-Method:** 20 aylık erkek hasta tarafımıza bilateral asimetrik komplet dudak damak yarığı ile başvurdu. Hasta savaş dönemi dünyaya geldiği ve aile Türkçe bilmediği için daha önce herhangi bir tedavi almamıştı. Fizik muayenede sol taraftaki yarığın sağa oranla daha geniş ve kolumellar segmentin kısa olduğu izlendi. Hastanın premaksiller segmenti anteriora protrüzyon göstermekte ve premaksiller alveolar bölgede bir adet geçici diş bulunmaktaydı. Hasta kulak muayenesi ve ventilasyon tüpü uygulanması açısından KBB'ye konsülte edildi. Hastanın kolumellar ve premaksiller segment açısından operasyon öncesi diş hekimliği ortodonti bölümüne konsülte edildi. Vakanın gecikmiş başvurusu nedeni ile ortodonti tarafından ek öneri sunulmadı.Asimetrik dudak yarığı onarımı açısından operasyon planlandı.

Dudak yarığı asimetrik olduğu ve premaksiller segmentin dolaşımı bozulabileceği için operasyon iki aşamalı olarak planlandı. Lipadezyon tekniği yerine öncelikle daha geniş yarık olan sol tarafa modifiye manchester yarık dudak tekniğiyle onarılarak asimetrik bilateral yarık unilateral hale getirildi. Cupid yayı ve tüberkülün rekonstrüksiyonu için prolabiyumdaki white roll ve vermilion kullanıldı. Lateral dudak segmentinden diseke edilen orbikularis oris kası prolabium subkutan dokuya suture edildi. Ardından KBB tarafından bilateral ventilasyon tüpü uygulandı. Hastanın takiplerdeki iyileşmesi ve flep adaptasyonu normal izlendi. İlk operasyondan 2 ay sonra sağ tarafın da onarımı aynı teknik ile gerçekleştirildi. Postoperatif takiplerinde iyileşmesi doğal olarak değerlendirilen,premaksiller segmentte nekroz gelişmeyen hastanın ikinci operasyondan 5 ay sonra komplet yarık damak Veau-Wardill-Kilner V-Y pushback palatoplasti tekniği ile onarıldı. Poliklinik kontrollerinde flep adaptasyonları doğal gözlendi,fistül izlenmedi. İleri dönemde gerekecek cerrahiler ile ilgili hasta yakınına bilgi verilerek hasta rutin poliklinik takibine alındı.

**Tartışma-Sonuç:** Bilateral DDY tedavisi;premaksiller segmentin anteriora protrüzyonu,kolumella hipoplazisi,premaksiller segment yumuşak dokuda kas yapısı bulunmaması,prolabiumun yetersiz boyutta olması gibi sebeplerden ötürü unilateral DDY tedavisinden zordur.[1]Bilateral DDY onarımı her ne kadar zor olsa da,günümüzdeki modern multidisipliner yaklaşım iyi cerrahi sonuçları mümkün kılmıştır.

Nazoalveolar molding(NAM), bilateral DDY'de alveolar segmentlerin seviyelenmesi ve alar kıkırdak şeklinde önemli bir iyileşme sağlamakta,alveolar yarık genişliğini azaltmakta,kolumella uzunluğunu arttırmaktadır.Doğumu takiben 3-4 gün içerisinde NAM tedavisine başlanır. Hastamızın tarafımıza gecikmiş başvurusu nedeni ile NAM tedavisi uygulanamadı,aşamalı cerrahi onarım ile tedavi edildi.

Bilateral yarık dudak onarımı tek yada iki aşamalı yapılabilir. Bilateral dudak yarıklarının ¼'ü asimetrik dudak yarığıdır.Asimetrik bilateral yarık dudak,tek aşamalı onarımı zorlaştırmaktadır. Prolabium vertikal uzunluğunun <=6mm olması, asimetrik bilateral yarık dudak ve disloke projekte premaksilla durumunda 2 aşamalı cerrahi endikedir. [2] 2 aşamalı onarım;dudağın lateralinden gelen ek kan akımı ile prolabiumun büyümesinin uyarılmasını, böylece 2.aşamada defektin kapatılması için daha büyük bir doku hacmi üretilmesini ve dudağın tüm orta kısmının gerilim olmadan rekonstrüksiyonunu kolaylaştırır.[3] Özellikle küçük prolabiumu ve protrüde premaksillası olan hastalarda aşırı dudak gerimini önler.

Sonuç olarak artan göçmen sayısı ile birlikte tedavi merkezlerine başvuruda gecikme tedavi yaklaşımını güçleştirmektedir. Bu durum tedavi maliyetinin artmasına yol açmakla beraber sağlık harcamalarında sosyo ekonomik yük oluşturmaktadır.DDY hastalarının tedavi planlaması prenatal dönemde başlar.Prenatal dönem takiplerinde ailelerin bilinçlendirilmesi,Göçmen Sağlığı Merkezleri tarafından yenidoğan döneminden itibaren bebek taramalarının yapılarak yarık damak dudak hastalarının referans merkezlere yönlendirilip uygun zamanda opere edilmesi optimum fonksiyonel ve estetik sonuç elde edilmesini sağlayacak,komplikasyon oranını düşürecek ve en iyi erken onarım ile elde edilen konuşma sonuçlarını uygun hale getirerek bu hasta grubunu topluma kazandıracaktır.

**Referanslar**

1-Manchester, W. M. "The repair of bilateral cleft lip and palate." Journal of British Surgery 52.11 (1965): 878-882.

2-Xu, H., K. E. Salyer, and E. R. Genecov. "Primary bilateral two-stage cleft lip/nose repair." Part II 2009: 20.

3-Xue, Amy S., Edward P. Buchanan, and Larry H. Hollier Jr. "Bilateral cleft lip repair: lessons from history." Plastic and Reconstructive Surgery 150.1 (2022): 201e-210e.

**Anahtar Kelimeler:** aşamalı onarım, bilateral asimetrik komplet yarık dudak damak, manchester tekniği

*Resim 1*

*Figür A ve B: Hastanın preoperatif görüntüleri Figür C: Sol taraf dudak yarığı onarımı peroperatif görüntü Figür D: Sağ taraf dudak yarığı onarımı öncesi preoperatif görüntü Figür E: Sağ taraf dudak yarığı onarımı sonrası postoperatif görüntü Figür F: 1.yıl postoperatif görüntü*

## PB-066

## Yarık Damak Onarımında Karşılaşılan Erken Dönem Komplikasyonları

Şakir Ünal, Göktekin Tenekeci, Zeynel Tulgar, Yunus Emre Gökçe, Erdi Kaya, Bayram Berkan Toker, Hakan Fahri Soylu

*Mersin Üniversitesi Tıp Fakültesi, Plastik Rekonstrüktif ve Estetik Cerrahi ABD.,Mersin*

**Giriş:** Yarık dudak ve damak deformiteleri konjenital anomaliler arasında en sık karşılaşılan anomalilerden biridir. Hastalar en sık ağızdan alınan besinlerin burundan gelmesi şikayeti ile kliniklere başvurmaktadır.Prevalansı ırk,ülke ve sınıflar arasında farklılık göstermekle birlikte orofasiyal yarıkların görülme oranı 500-550 doğumda 1 'dir.Bunların %46 sı damak yarığı ile beraber olan dudak yarığı,%33 ü izole damak yarığı ve %21 izole dudak yarığıdır.İzole yarık damak kadınlarda,yarık dudak ile birlikte olan damak yarığı erkeklerde sıktır.Bu çalışmamızda kliniğimizde opere

edilen yarık damak hastalarının komplikasyon oranlarını karşılaştırdık

**Materyal-Metod:** Çalışmamıza 2014-2024 yılları arasında yarık damak sebebiyle opere edilen 73'ü kız,102'si erkek,175 hasta dahil edildi.Bu hastaların 56'sı komplet,119'u inkomplet damak yarığına sahipti. Hastaların opere edildiği yaş aralığı 11 ay -52 ay arasında değişmekteydi. Operasyon tekniği olarak 8 hastada Furlow, 3 hastada Bardach, 1 hastada Von Langebach, 2 hastada Sommerland, 161 hastada V-Y Pushback tekniği uygulandı.161 V-Y Pushback tekniği uygulanan hastaların 21 tanesinde tekniğe ilaveten vomer flebi de uygulandı.

**Bulgular:** Hastalar postop ortalama 11 ay takip edildi. Çalışmamızda 9'u komplet damak yarığı,2'si inkomplet damak yarığı sebebiyle opere edilen 11 hastada komplikasyon görüldü. 8 hastada posterior fistül,3 hastada dehisens saptandı. 3'ü dehisens,3'ü posterior fistül sebebiyle 6 hasta reopere edildi.Takiplerinde ek komplikasyon saptanmadı.

**Tartışma:** Literatürde damak yarığı onarımı için farklı teknikler tanımlanmıştır.Çoğu klinikte damak yarığı onarımı için en sık kullanılan teknikler V-Y Pushback ve Furlow palatoplastidir. Operasyon öncesinde hastanın yaşı,vücut ağırılığı,damak yarığının tipi ve eşlik eden ek hastalıklar birlikte değerlendirilmelidir. Preoperatif gereklilik halinde operasyon öncesinde ilgili branşlara konsültasyon sağlanmalıdır. Çalışmamızdaki komplikasyon oranları literatürde yapılan diğer çalışmalara oranla benzer olarak saptanmıştır.

**Sonuç:** Yarık damak operasyon tekniği seçimi damak yarığının tipine,büyüklüğüne ve hastanın anatomisine göre değişmektedir.Operasyon sonrasında en sık gözlenen komplikasyonlar oronazal fistüllerdir. Komplikasyonları önlemek için operasyon öncesinde iyi bir planlama yapılması gereklilik halinde büyük defekti olan hastaların ortodontik tedaviye yönlendirilmesi önemlidir.

**Anahtar Kelimeler:** Damak yarığı, Oronazal fistül, Vomer flebi

## PB-067

## Anatomik Subunite Yaklaşımı İle Dudak Yarığı Onarım Sonuçlarımız

Can Ekinci, Ahmet Baran Günaydın, Harun Ünersoy, Mehmet Şengül, Erkan Yanıkoğlu, Aydan Ayşe Köse

*Eskişehir Osmangazi Üniversitesi Tıp Fakültesi Plastik Rekonstrüktif ve Estetik Cerrahi AD*

Anatomik subunite yaklaşımı son yıllarda popülarite kazanan bir dudak yarığı onarım tekniğidir. 2005 yılında Fisher tarafından tarif edilmiştir. Millard döndürme -ilerletme tekniğine göre öğrenme eğrisi daha zor olsa da,yazar, skarın karşı taraf filtral kolonu daha iyi taklit ettiğini savunmaktadır. Bu çalışma 2019 yılından beri uyguladığımız bu teknikteki sonuçlarımızı değerlendirmeyi hedeflemektedir.

Ocak 2019- Temmuz 2024 tarihleri arasında 24 komplet ve inkomplet yarık dudaklı olguya Fisher anatomik subünite yaklaşımı ile onarım yapıldı. Olguların 13ü komplet, 11i inkomplet dudak yarığına sahipti. Hastaların değerlendirmeleri fotoğraf üzerinden yapılarak filtral kolonlar, kupid yayı, kırmızı dudak ve skar görünümü değerlendirildi.

Dudak yarığı onarımları sonrası sonuçları etkileyen pek çok faktör vardır. Yarığın iki tarafında yeterli doku bulunması, cerrahi planlama, gergin olmayan onarım, cerrahi zamanlaması bunlardan en önemlileridir. Ayrıca cerrahiden hemen sonra masada görülen sonuçlar yanıltıcı olabilmektedir. Skar olgunlaştıkça estetik skor azalabilmektedir. Bu amaçla anatomik subunite tekniğinde kendi sonuçlarımız gözden geçirmek üzere planladığımız bu çalışmada ilk sonuçlarımıza göre burun tabanı onarımı, filtral kolon yüksekliği yeterli bulunmakla beraber yarık tarafta kırmızı dudak yüksekliğinin daha fazla olduğu dikkat çekmiştir.

**Anahtar Kelimeler:** dudak yarığı, yarık dudak, anatomik subunite onarımı, Fisher tekniği

## PB-068

## Yarık Dudak, Yarık Damak Onarımına Yaklaşımlarımız-Eğitim Araştırma Hastanesi Tecrübeleri

Büşra Güçlü, Saruhan Mahmutoğlu, Burak Tunahan Ekincikli, Ömer Faruk Dilek, Kamuran Zeynep Sevim

*Şişli Hamidiye Etfal Eğitim Araştırma Hastanesi Plastik, Rekonstrüktif ve Estetik Cerrahi, İstanbul*

**Giriş:** Yarık dudak damak (YDD) yüz estetiğini ve çene-yüz fonksiyonlarını bozan hastanın uzun süreli takip ve tedavisini gerektiren doğumsal bir anomalidir. İntrauterin hayatın 12. haftasından önce oluşan dudak ve damak yarıkları embriyolojik dönemde çeşitli faktörlerin etkisi ile oluşmaktadır. Bunlar; enfeksiyon, toksisite, kötü beslenme, hormonal dengesizlikler, folik asit eksikliği, antiepileptik ilaç kullanımı, yüksek doz retinoik asit, B6 ve B12 vitamin eksikliği, nikotin ve alkole maternal maruz kalma, annenin yaşı, ozon gazı artışıdır.1

Erkek bebeklerde YDD kız bebeklerin iki katı kadar daha fazla sıklıkta görülmektedir. Buna karşın sekonder damak yarıkları kızlarda erkeklerin iki katı kadar sıklıkta görülmektedir. Sol taraftaki tam YDD sağ taraftaki tam YDD'den iki kat daha sık görülmektedir. Ancak bu sonuncu durumun nedeni bilinmemektedir.

Yarık damak terimi, orta hat kusurlarını ifade eder. Prealveolar arktan uvulaya uzanan ve bu defektler değişen derecelerde mevcuttur. Yarık damak komplet olabilir, inkomplet olabilir, tek taraflı, iki taraflı veya submukozal olabilir. Sıklıkla dudak yarığı ile görülür.Çeşitli çalışmalarda, izole insidansı 1000 doğumda 1,3 ila 25,3 arasında olduğu bildirilmiştir.2

Komplet olan damak yarıkları uvuladann insisiv foremende kadar uzanır. İnkomplet damak yarıkları ise bifid uvula ve submukozal yarık ile kendisini gösterebilir. 3

Bu çalışmada yarık damak ve dudak hastalarının demografik verileri ve tedavi seçimleri tartışılması amaçlanmıştır.

**Materyal Method:** Bu çalışmada Şişli Hamidiye Etfal Eğitim ve Araştırma Hastanesine Ocak 2019- Haziran 2024 tarihleri arasında başvuran toplam 28 kız, 21 erkek olmak 49 çocuk hasta dahil edilmiştir. Yaş aralığı 2 ay-3 yaş arasındadır. 27 çocuk dudak yarığı, 22 çocuk damak yarığı, 3 çocuk (dudak ve damak operasyonlarının ikisinide bizde olan) hasta ise hem damak hem dudak yarığı ile tarafımıza başvuruda bulunmuştur. Dudak Yarığı olan çocuklardan 11 tanesi kız 17 tanesi erkektir.

**Bulgular:** Dudak yarığı olan çocuklardan 16 tanesi sol,3 tanesi bilateral 8 tanesi ise sağ dudak yerleşimlidir. Dudak yarıklarından 21 tanesi inkomplet 7 tanesi ise komplettir. Çocuklardan 16 tanesinde sekonder yarık damak bulunurken 6 tanesinde primer+sekonder yarık damak bulunmaktadır. Kliniğimizde dudak yarığı olan hastalarda 10'lar kuralı gözetilerek 3-6 ay arasında opere edilmektedir. Damak yarıklı hastalarımız ise 12 ay civarında opere edilmektedir. Dudak yarığı olan tüm hastalarda Modifiye-Millard tekniği ile onarım tercih edilmiştir. Damak yarığı olan 10 hastada Veau-Wardill-Killner Yöntemi, 2 hastada Furlow Double-Opposing z-plasti, 6 hastada Von Langenback palatoplasti, 2 hastada Bardach İki Flep Tekniği, 2 hastada ise Dorrance tekniği onarım için tercih edilmiştir.

**Tartışma Ve Sonuç:** Yarık damak ve dudak (YDD) üst çene kemiği ve ağız tavanını oluşturan yumuşak doku ve kemik dokuları oluşturan embriyonik uzantıların yetersiz birleşmesinden ileri gelmektedir. Dudak yarıklarına neden olan gelişimsel anomaliler gebeliğin 4-7. Haftalarında, damak yarıklarına neden olan gelişimsel anomaliler ise gebeliğin 7-12. Haftalarında etkilerini göstermektir. 4

Dudak damak yarıklarında en iyi sonuca ulaşmak için ve çoğu hastaya eşlik eden konjenital anomaliler olabileceği için multidisipliner yaklaşım çok önemlidir. Plastik cerrahın yanı sıra, ortodonti, pedodonti, kulak burun boğaz, genetik, pediatrik kardiyoloji, anestezi, psikiyatri, dil konuşma uzmanlarıyla birlikte bir takım olunmalıdır. Hasta postoperatif süreçte erken ve geç dönem komplikasyonları, dil ve konuşma terapisi açısından da takip altında olmalıdır. Çünkü tedavi sonrası bakım süreci operasyonun başarısına yüksek katkı sağlamaktadır. Yarık dudak onarımında kliniğimizde en çok Millard tekniği ya da Millard'ın Möhler modifikasyonu ile rekonstrüksiyon yapılmaktadır. Yarık damak hastalarında ise güncel literatürden farklı olarak Von Langenback tekniği yanında sekonder inkomplet yarık damaklı hastalarda Double Opposing Z plasti ( furlow palatoplasti) ve Dorrance ( atnalı flep) teknikleri ile Push-Back palatoplastiler daha sıklıkla uygulanmaktadır. Her iki teknikte de sekonder palatal fistüllerin daha az sıklıkta olduğu ve uzun dönem takipte fonksiyonel testlerde ve konuşma sırasında daha iyi anatomik sonuçlar alınmaktadır.

**Kaynakça:**

1. Coleman JR Jr, Sykes JM. The embryology, classification, epidemiology, and genetics of facial clefting. Facial Plast Surg Clin North.Am 2001 Feb;9(1):1-13

2. Anastassov GE, Joos U. Comprehensive management of cleft lip and palate deformities. J Oral Maxillofac Surg 2001 Sep;59(9):1062-75; discussion 1075-7

3. Rajesh P, Rajesh R, Narayanan V, Baig MF, Prabhu VR, Venkatesan A.A clinical profile to assess the potential risk factors for cleft lip and palate. J Indian Soc Pedod Prev Dent 2000 Dec;18(4):147-50 4. Borcbakan C. An analysis of 1000 cases of clef)

4. Sadler TW. Langman's medical embriology. 6th ed.:Williams & Wilkins, Baltimore 1990: 115-138.

5. Matthews MS, Cohen M, Viglione M, Brown AS. Prenatal counseling for cleft lip and palate. Plast Reconstr Surg 1998;101(1):1-5 Comment in: Plast Reconstr Surg. 1998 Jul;102(1):278

**Anahtar Kelimeler:** yarık damak, yarık dudak, furlow palatoplasti, modifiye millard, dorrance

## PB-069
## Geç Dönemde Yarık Damak Onarımı: Olgu Sunumu

Fatma Kilvan Canşı[1], Dilara Sabur[1], Pakize Pelin Üzbe[1], Ayşe Selin Üzbe[1], Şeyda Güray[2], Merdan Serin[1]

*[1]İstanbul Medeniyet Üniversitesi, Plastik, Rekonstrüktif ve Estetik Cerrahi Ana Bilim Dalı, İstanbul*
*[2]Marmara Üniversitesi, Plastik, Rekonstrüktif ve Estetik Cerrahi Ana Bilim Dalı, İstanbul*

**Giriş:** Türkiye'de dudak ve damak yarıkları için görülme sıklığı %0,95, bu oranın içerisindeki izole damak yarıkları anomalisinin görülme sıklığı ise %0,77 olarak bildirilmiştir. Yarık damak deformitesi erken dönemde tedavi edilmediği takdirde geç dönem onarımdan sonra pre-operatif dönemdeki bulguların tamamında düzelme görülmeyebilir. Bu olgu sunumunda geç dönem yarık damak onarımı gerçekleştirilen hastada tedavi ve takip tecrübemizi paylaşmayı amaçladık.

**Olgu:** 43 yaşında yarık damağı olan kadın hasta 2021 yılında regürjitasyon ve konuşmada bozukluk şikayeti ile operasyon isteği ile başvurdu. Preoperatif muayenede yarık dudağın eşlik etmediği VEAU 1 yumuşak damak yarığı izlendi. Konuşmada bozukluğu şikayeti ' Jale'nin Dünyası' isimli metin okutularak algısal olarak değerlendirildi. Mislearning tespit edildi. Hastada facial grimacing olduğu görüldü.

**Cerrahi Teknik:** Genel anestezi altında Bardach 2 Palatoplasti tekniğine uygun olarak gingivomukozal sınır insize edildi. Uvula sütur ile sabitlendi ve insize edildi. Mukoperiosteal flep eleve edildi ve serbestleştirilerek mobilize edildi. Kas, nazal mukoza ve oral mukoza diseksiyonla üç tabaka haline getirildi. Kanama kontrolü ve irrigasyon sonrası nazal mukoza- kas- oral mukoza primer ve matress süturlarla orta hatta süture edildi. Nazal mukozanın onarımı amacıyla vomer flebi uygulandı. Uvuloplasti gerçekleştirildi. Laterallerde oluşan sekonder defektlere surgicell yerleştirildi ve sabitleyici sütur atıldı. İrrigasyon ile operasyon sonlandırıldı.

**Takip:** Post-op 3 gün berrak R1 rejim ile, ardından 2 hafta yumuşak kıvamlı ve 6 hafta yumuşak katı rejim ile takip edildi.

Post-op dönemde regürjitasyon ortadan kalktı, algısal değerlendirmede nazone konuşma azalmış tespit edildi. Facial grimacing azalmış izlendi. Fakat nazone konuşma ortadan kaldırılamadı ve mislearning yenilemedi.

**Sonuç:** Geç dönemde onarılan yarık damak deformitesi olgusunda nazone konuşma azalmış olsa da devam etti ve mislearningin düzeltilemedi. Bu olgu nazone konuşmanın düzeltilmesi açısından erken dönemde cerrahinin önemini

göstermekle birlikte hastanın asıl şikayeti olan regürjitasyon açısından geç dönemde onarımın yeterli olduğunu ortaya koymuştur.

**Anahtar Kelimeler:** yarık damak, yarık damak dudak, nazone konuşma, regürjitasyon

*Olgu*

*preoperatif- intraoperatif- postoperatif görüntüler*

## PB-070

## Dudak-Damak Yarığı Olan Olgularda Tedavi Ve Takip Sonuçlarının Değerlendirilmesi

Engin Çetinkaya, Minel Nur Ulukan, Ahmed Şamil Güzel, Hasan Murat Ergani, Burak Yaşar, Ramazan Erkin Ünlü

*Ankara Bilkent Şehir Hastanesi, Plastik Rekonstrüktif ve Estetik Cerrahi Ana Bilim Dalı, Ankara*

**Giriş:** Yarık dudak - damak plastik cerrahlar tarafından en sık tedavi edilen kraniyofasial anomalidir. Bu hasta grubuna pediatristler, kbb uzmanları, ağız-çene cerrahları, ortodontistler, konuşma terapistleri, odyologlar ve plastik cerrahların içinde bulunduğu multidisipliner bir ekip tarafından tedavi sağlanmalıdır. Yarık dudak damak insidansı etnisite, coğrafi konum ve sosyoekonomik faktörlere göre değişmektedir. Dudak damak yarıkları nonsendromik ve sendromik görülebilmektedir. En sık eşlik eden sendromlar ise Van der Woude sendromu, Velokardiyofasiyal sendrom, Stickler sendromu ve Pierre Robin sekansıdır.

Dünyada dudak damak yarığı insidansı farklı coğrafi konumlarda çeşitlilikler göstermekle beraber 7-10/10.000 olarak değerlendirilmektedir. Yarık damak dudak erkeklerde daha sık görülürken (E/K:2) izole yarık damak için ise 1:2 kadın predominansı mevcuttur. İzole yarık damaklar içerisinde ise en sık görüleni sol unilateral inkomplet yarıklardır.

Dudak damak yarığına sahip hastalarda rekonstrüksiyon sonrası amaçlarımız hastanın düzgün konuşma ve beslenmesinin sağlanması, normal yüz ve diş gelişiminin sağlanması, sıklıkla tekrarlayan otit ve üsyenin engellenmesidir.

**Materyal ve Yöntem:** Ankara Bilkent Şehir Hastanesi Plastik Rekonstrüktif ve Estetik Cerrahi Kliniğinde 2019-2024 yılları arasında dudak damak yarığı olan 65 hasta retrospektif olarak yaş, cinsiyet, sendrom tanıları, damak yarığı ve tipleri, operasyon teknikleri ve postoperatif komplikasyonlar açısından değerlendirilmiştir. Bu incelemeye ilk onarım operasyonları dış merkezde yapılan ve komplikasyon gelişmesi üzerine tarafımızca opere edilen 14 hasta dahil edilmemiştir.

**Bulgular:** Çalışmaya 51 adet hasta dahil edildi. Hastaların 21 tanesi kadınken 30 tanesi erkek idi. Hastaların 1 tanesinde Keratitis-İchtiyosis-Deafness Sendromu, 1 tanesinde 8q 24 bölgesinde heterozigot duplikasyon, 1 tanesinde 4q 24 bölgesinde heterozigot duplikasyon mevcut idi. Hastaların 3 tanesi yarık damak ve dudak deformitesine sahipti. 17 tanesi izole yarık dudak deformitesine sahipti ve ortalama operasyon yaşları 9,35 ay olarak bulundu. 31 tanesi izole yarık damak deformitesine sahipti ve ortalama operasyon yaşları 18.44 ay olarak bulundu. Hastaların 6 tanesinde patent foramen ovale, 1 tanesinde vsd, 1 tanesinde vsd, asd ve pulmoner stenoz saptandı.

Yarık damak onarımında 10 hastaya bilateral v-y pushback palatoplasti,15 hastaya furlow palatoplasti, 7 hastaya von langenbeck palatoplasti, 1 hastaya hem furlow hem de von langenbeck tekniği, 1 hastaya two flap palatoplasti tekniği kullanıldı. Bilateral v-y pushback palatoplasti tekniği ile onarım sağlanan 10 hastanın 3 tanesinde fistül geliştiği saptandı. Von langenbeck tekniği ile onarım sağlanan 7 hastanın 1 tanesinde fistül geliştiği saptandı. Furlow

palatoplasti tekniği ile onarım sağlanan 15 hastanın 6 tanesinde dehisans geliştiği saptandı.

Yarık dudak onarımında 17 hastaya modifiye millard tekniği, 1 hastaya Manchester, 1 hastaya mir's two flap, 1 hastaya mulliken tekniği kullanıldı. Modifiye millard tekniği ile onarım sağlanan hastaların takiplerinde 2 hastada dehisans geliştiği saptandı.

Yarık damak deformştesi olan hastalar incelendiğinde; 25 hastanın Veau tip I, 6 hastanın Veau tip II, 3 hastanın Veau tip III deformiteye sahip olduğu saptandı.

Yarık dudak deformitesi olan hastalar incelendiğinde; 3ü bilateral, 9u unilateral olmak üzere toplam 12 hastanın komplet yarık dudak deformitesine, 1i bilateral, 7si unilateral olmak üzere toplam 8 hastanın inkomplet yarık dudak deformitesine sahip olduğu saptandı.

**Tartışma-Sonuç:** Yarık dudak-damak ülkemizde sık rastlanan ve dünya genelinde de oldukça sık görülen bir anomalidir. Bu vakaların rekonstrüksiyonunda yukarıda bahsettiğimiz gibi birçok seçenek mevcuttur. Çalışmamızda Furlow palatoplasti sonrası postoperatif dönemde fistül gelişme prevelansının daha düşük olduğunu saptanmış olup literatüre baktığımızda da Furlow z plastinin von langenbeck yönteminden daha düşük oranlarda fistül gelişimi ile ilişkili olduğu ve nazalite, nazal kaçış ve konuşma foksiyonlarında daha iyi sonuçlar sağladığı tespit edilmiştir. Furlow z plastinin dezavantajlarından biri ise geniş defektlerin kapatılmasında yeterleri olamamakta ve daha geniş diseksiyon gerektirmektedir.

Kliniğimizde opere ettiğimiz hastaların postoperatif sonuçları oldukça umut vericidir. Bu yöntemleri daha iyiye götürmek, komplikasyon yönetimini optimize etmek ve tedavi yöntemlerini çeşitlendirmek için vaka sayımızı arttırarak çalışmamızı ilerletmeyi ve literatüre daha fazla katkı sağlamayı amaçlamaktayız.

**Anahtar Kelimeler:** yarık damak, yarık dudak, Furlow palatoplasti, Von Langenbach palatoplasti, bilateral v-y pushback palatoplasti

*yarık dudak damak*

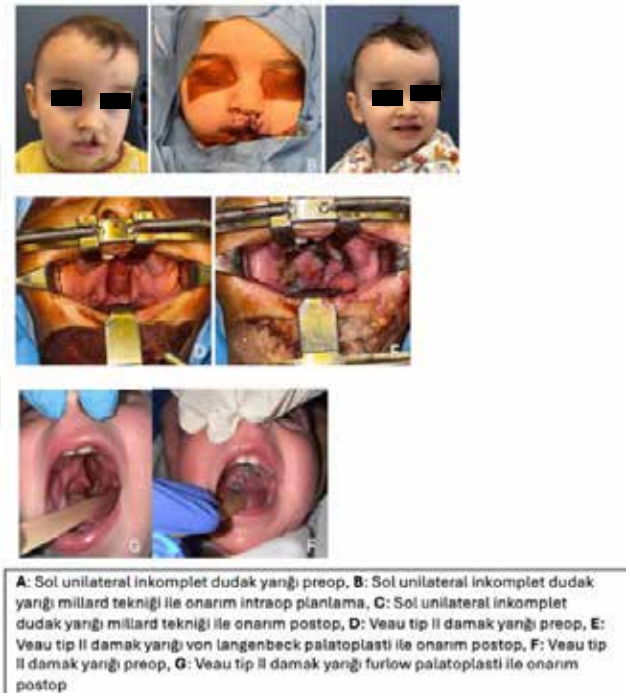

**A**: Sol unilateral inkomplet dudak yarığı preop, **B**: Sol unilateral inkomplet dudak yarığı millard tekniği ile onarım intraop planlama, **C**: Sol unilateral inkomplet dudak yarığı millard tekniği ile onarım postop, **D**: Veau tip II damak yarığı preop, **E**: Veau tip II damak yarığı von langenbeck palatoplasti ile onarım postop, **F**: Veau tip II damak yarığı preop, **G**: Veau tip II damak yarığı furlow palatoplasti ile onarım postop

*A: Sol unilateral inkomplet dudak yarığı preop, B: Sol unilateral inkomplet dudak yarığı millard tekniği ile onarım intraop planlama, C: Sol unilateral inkomplet dudak yarığı millard tekniği ile onarım postop, D: Veau tip II damak yarığı preop, E: Veau tip II damak yarığı von langenbeck palatoplasti ile onarım postop, F: Veau tip II damak yarığı preop, G: Veau tip II damak yarığı furlow palatoplasti ile onarım postop*

## PB-071

## Acil Servis Ve Ameliyathanede Onarılan Zone 2 Fleksor Tendon Yaralanmalarının Post Operatif Komplikasyonlar Açısından Karşılaştırılması

Alper Batman, Cem Aydın, Samed Oğuzhan Akın, Çağla Çiçek

*Kartal Dr. Lütfi Kırdar Şehir Hastanesi, Plastik, Rekonstrüktif ve Estetik Cerrahi Kliniği, İstanbul*

**Giriş:** El travmaları acil servislere sık başvuru nedenleri arasında olup fleksör tendon yaralanmaları el travmalarının önemli bir kısmını oluşturmaktadır. Fleksor tendon yaralanmaları, tüm el yaralanmaları arasında 6/100.000 oranında görülmektedir. Onarım sonrası meydana gelen rüptür, adezyon gibi sık karşılaşılan komplikasyonlar kişi, toplum ve sağlık sistemi açısından yük oluşturmaktadır. Tendon onarımlarındaki başarı oranı tanının doğru konulmasına, erken uygun müdahaleye ve cerrahi sonrası rehabilitasyonun iyi planlanmasına bağlıdır. Günümüzde "zone 2" olarak adlandırılan bölge, Bunnell tarafından tedavisinin ve cerrahi onarımın zorluğu sebebiyle "no man's land" olarak adlandırılmıştır. Fleksor digitorum profundus (FDP) ve fleksor digitorum superficialis (FDS) tendonlarının ortak tendon kılıfı içerisinde bulunduğu bu bölge, fleksor tendon cerrahilerinde onarım sonrasında komplikasyonları nedeniyle en problemli bölgedir. Çalışmamızda, acil servis ve elektif şartlarda ameliyathanede onarılan zone 2 fleksor tendon yaralanmalarının post-operatif komplikasyonlarının karşılaştırılması amaçlanmıştır.

**Materyal ve Metot:** Ocak 2023 - Aralık 2023 dönem aralığında acil servis ve ameliyathanede izole zone 2 fleksor tendon yaralanması nedeniyle tendon onarımı yapılan hastalar retrospektif olarak incelendi. Hastaların yaş, cinsiyet gibi demografik özellikleri kaydedildi. Kronik hastalık tanısı olan hastalar çalışmaya dahil edilmedi. 18-65 yaş aralığındaki toplam 70 hasta çalışmaya dahil edilmiş olup hastalar 35 kişilik 2 gruba ayrılmıştır. İlk grup acil serviste başvuru anında tendon onarımı yapılan, ikinci grup ise elektif koşullarda ameliyathanede tendon onarımı yapılan hastalardan oluşmuştur. Onarım sonrası her iki grupta aynı rehabilitasyon prosedürü uygulanmıştır. Hastalar post-operatif 3 aylık süreç boyunca takip edilmiştir. Takipleri boyunca her iki grup tendon rüptürü, adezyon, fleksiyon kontraktürü, enfeksiyon, cilt flep nekrozu açısından karşılaştırılmıştır.

**Bulgular:** Post-operatif takiplerde ilk grupta 13, ikinci grupta 4 hastada rüptür saptanmıştır. Cerrahi müdahale gerektiren tendon adezyonu her iki grupta da 2'şer hastada izlenmiştir. İlk gruptan 1, ikinci gruptan 5 hastada post-operatif takip süreçlerinde fleksiyon kontraktürü saptanmıştır. Takipler boyunca her iki gruptaki hastalarda enfeksiyon izlenmemiştir. İlk grupta 3 ikinci grupta 2 hastada parsiyel cilt flep nekrozu izlenmiş olup bunların tümü cerrahi müdehale ihtiyacı olmadan yara bakımı ile tedavi edilmiştir.

**Sonuç:** Acil serviste başvuru anında fleksor tendon onarımı yapılan hastalarda rüptürün anlamlı olarak yüksek olmasının nedeni olarak cerrahın prosedür esnasındaki konforunun ameliyathaneye kıyasla daha az olması, genel anestezi ve rejyonel anesteziye göre hastaların lokal anestezi altında uyumsuzluğunun fazla olması gibi sebeplerin cerrahi işlemin başarısını azalttığı düşünülmektedir. Bunun bir sonucu olarak da tendon rüptür oranlarında artış görülmektedir. Hastanemiz konum itibariyle sanayi bölgelerine yakın olup el travması nedeniyle acil servise çok sık başvuru yapılmaktadır. Yoğun hasta yükü nedeniyle prosedüre izin veren hastalarda bu sebeple fleksor tendon onarımları acil serviste gerçekleştirilmekte ve ameliyathane hasta yükü azaltılması hedeflenmektedir. Hastanın yatış süresi ve tedavi maliyeti gibi diğer özellikleri azaltması açısından sağlık sistemini destekleyen bir prosedürdür. Ancak tendon rüptürü gibi re-operasyonun en önemli sebeplerinden olan bir komplikasyonu arttırması nedeniyle de hasta seçimi ve uygun cerrahi ortamın sağlanmasına oldukça dikkat edilmesi gerekmektedir.

**Kaynaklar:**

Weissman JP, Sasson DC, Chappell AG, Moran SL, Gosain AK. Practice Patterns in Operative Flexor Tendon Laceration Repair: A 15-Year Analysis of Continuous Certification Data from the American Board of Plastic Surgery. Plast Reconstr Surg Glob Open. 2022 Oct 7;10(10):e4558. doi: 10.1097/GOX.0000000000004558. PMID: 36225846; PMCID: PMC9542854.

Yalçın MB, Şener K. Evaluation Of Clinical And Cost Analysis Of Patients Applying To The Emergency Service With Extensor Tendon Incision In The Upper Extremity. J Contemp Med. March 2024;14(2):101-105. doi:10.16899/jcm.1442209

**Anahtar Kelimeler:** Adezyon, Fleksiyon kontraktürü, Fleksor tendon onarımı, Rüptür

## PB-072

## Tibia Distal Kemik Ve Yumuşak Doku Defektlerinde Bipediküllü Fibular Flep

Rana Kapukaya[1], Gazi Kutalmış Yaprak[2]

*[1]Sbü Adana Tıp Fakültesi Şehir Eğitim ve Araştırma Hastanesi Plastik Cerrahi Servisi*
*[2]Çukurova Üniversitesi Tıp Fakültesi Balcalı Eğitim ve Araştırma Hastanesi*

**Amaç:** Tibia distal kemik ve yumuşak doku defekti olan hastalarda bipediküllü fibular flep ile rekonstrüksiyonun etkinliğini değerlendirmek.

**Gereç-Yöntem:** Çalışmaya tibia distal kemik ve yumuşak dokuya ait defekti olan 10 hasta dahil edildi. Tedavinin amacı enfeksiyon kontrolü ve defektif kemik bütünlüğünü sağlamak idi. Fonksiyonel ve radyografik sonuçlar ve komplikasyonlar Paley kriterlerine göre değerlendirildi.

**Bulgular:** Hastalar 6 erkek ve 4 kadından oluşmakta idi. Hastaların yaş ortalaması 33 yıl (aralık, 25-50) idi. Hastalar ortalama 24 ay (min 6, max 36 ay) takip edildi. Hastaların derin doku kültürlerinde; Staphylococcus aureus (n:5), pseudomonas aeruginosa (n:3) üredi, 2 hastada ise bakteri üremedi. Postoperatif bir hastada yüzeysel cilt nekrozu gelişti. Bir hastada ise kaynama sağlanmasına rağmen enfeksiyon devam ediyordu. Hastaların tamamında 12 ay (min 7-max 11 ay) sonunda kaynama gözlendi. Paley kriterlerine göre 6 hastada (%60) mükemmel, 2 hastada (%20) iyi, 2 hastada (%20) makul radyolojik skor vardı. Tibial fonksiyon açısından ise 6 (%60) hastada mükemmel sonuç elde edildi.

**Sonuç:** Distal tibia, rekonstrüksiyon seçeneklerinin oldukça sınırlı olduğu bir bölgedir. Tibia distal 1/3 kemik ve yumuşak doku defektlerinin onarımında, bipediküllü fibular flebin güvenilir bir teknik olduğunu düşünüyoruz. Minimal kanama, operasyon süresinin kısa olması ve öğrenme eğrisinin kısa olması bu tekniğin avantajları arasındadır.

**Anahtar Kelimeler:** Distal tibia, kemik defekti, bipediküllü fibular flep

## PB-073

## Pulpa Defektlerinde İlk Seçenek Serbest Doku Nakilleri Mi Olmalı?

Ali Can Aydın, Agit Sulhan, Yasin Canbaz, Kadir Barış Tiryaki, Ongun Alanlı, Perçin Karakol

*Başakşehir Çam ve Sakura Şehir Hastanesi, Plastik Rekonstrüktif ve Estetik Cerrahi, İstanbul*

**Giriş:** El yaralanmaları plastik cerrahi acil başvurularında sıkça karşılaşılan durumlardan biri olup bunların büyük çoğunluğunda parmak pulpa yaralanmaları ve pulpa defektleri eşlik etmektedir. Pulpa defekftlerinin onarımında deri greftleri, lokal flepler ve serbest flepler kullanılabilmektedir. Özellikle pulpa defektinde ekspoze tendon veya kemik varsa ideal olarak flepler ile tedavi edilmelidir. Rekonstrüksiyonda iki temel hedef vardır; ilki parmak pulpa konturunu sağlamak, ikincisi duyusal inervasyonunu sağlamaktır. Parmakların duyusu, özellikle parmak pulpasına bağlı olarak kavrama yüzeylerinin bütünlüğüne bağlıdır. Optimal tedavi, hasta tercihi, ulusal

kültür, sağlık bakım sistemi ve tedavi eden cerrahın deneyimi gibi birçok faktöre bağlıdır.

Rekonstrüksiyon asansörü prensiplerince; parmak rekonstrüksiyonlarında özellikle glabröz dokuyu rekonstrükte etmek ve cilt defektinin onarımını sağlamak amacıyla literatürde serbest SUPBRA ve ayak parmak pulpa flepleri yaygınlaşmıştır. Her iki flebin de donör saha morbiditesinin az olması; iyi, ince ve glabröz bir doku örtümü sağlaması önemli özelliklerindendir. Bu çalışmada da serbest doku nakli seçenekleri arasında SUPBRA (superficial palmar branch of radial artery) ve ayak parmak pulpa flepleri değerlendirilmiştir.

**Materyal-Metod:** Bu çalışmada kliniğimizde Şubat 2023 - Haziran 2024 tarihleri arasında acil servise el parmak pulpa defekti sebebiyle başvuran ve serbest doku nakli uygulanan 12 hasta çalışmaya dahil edildi. Hastalar; yaralanma etyolojileri, demografik özellikler, ek komorbiditeleri ve sigara öyküsü açısından araştırıldı.Tüm hastalara ihtiyaç halinde servis takipleri sırasında sıvı tedavisi, analjezi ve antikoagülan tedavileri düzenlendi. Hastalar taburculuk sonrası 1. hafta, 1. ay ve 6. ay kontrollerine çağrıldı.

**Bulgular:** Hastaların 12'si de erkek ve yaş aralığı 23-61 yaş idi. Tüm hastaların etyolojisinde crush yaralanma mevcuttu. Hastaların 10 tanesinde 4-25 paket/yıl arasında değişim gösteren sigara kullanım öyküsü mevcuttu. Hastaların 6 tanesinde ek komorbiditeler (hipertansiyon, diabet vs) bulunmaktaydı. 12 hastanın 4'ünde free pulpa flebi 8'inde ise free SUPBRA flebi ile onarım yapıldı. Tüm operasyonlarda donör saha deri grefti gerektirmeksizin primer olarak kapatıldı. İlk 24 saatte flep takibine alınan hastalardan iki tanesi revaskülarizasyon için acil operasyona alındı. Hastaların servis takiplerinde bir hastada total flep nekrozu izlendi. Hastaların 2'sinde venöz konjesyon sonrası sütur açılması ve sekonder süturasyon işlemleri uygulandı.

**Tartışma ve Sonuç:** Parmak yaralanmalarının rekonstrüksiyonu fonksiyonel sonuçların kabul edilebilir düzeyde iyileştirilmesini gerektirir. Serbest pulpa ve serbest SUPBRA operasyonları ile iyi renk ve doku uyumu sağlayan glabröz bir ciltle rekonstrüksiyon imkanı sağlanabilmektedir ve benzeri benzer ile onarma prensibine uygun bir onarım sağlamaktadır. Donör sahanın, deri grefti gerektirmeksizin primer olarak kapatılması ve düşük donör saha morbiditesi bu fleplerin en büyük avantajlarındandır. Özellikle serbest pulpa fleplerine digital sinir dahil edilerek nörotizasyon sağlanabilmektedir. Duysal iyileşme potansiyelleri yüksek olup çalışmamıza katılan hastalara uzun dönem iki nokta diskriminasyon ölçümleri ile duysal değerlendirmeleri yapılabilir. Bununla birlikte literatürde serbest pulpa flebi sonrası nöroma gelişen hastalar da bildirilmiştir. Ayrıca serbest pulpa operasyonlarında cerrahi prosedürün genel anestezi gerektirmesi bu flebin diğer rekonstrüksiyon seçeneklerine göre dezavantajlarındandır. Serbest SUPBRA flebinde ise aksiller blok gibi lokorejyonel anestezi teknikleri ile operasyon yapılabilmektedir. Serbest pulpa ve serbest SUPBRA fleplerinin; cross finger, tenar flep gibi lokal fleplere karşı en büyük avantajlarından biri de uzun süreli bir immobilizasyon gerekmemesidir. Serbest fleplerin teknik olarak zor olması, uzun operasyon süreleri ve belli bir öğrenme eğrisi olması önemli bir dezavantaj olarak sayılabilir ancak artık rekonstrüksiyonda kullanılan rekonstrüksiyon asansörü terimi gereği ilk seçenek olarak en zor olan teknik tercih edilebilir. Free pulpa ve free SUPBRA flebinin, anatomik ve fiziksel olarak dijital pulpa ile doğal benzerliği sebebiyle dijital pulpa rekonstrüksiyonu için optimal bir seçim olduğunu düşünmekteyiz.

**Anahtar Kelimeler:** serbest doku nakilleri, pulpa defekti, free supbra flebi, free pulpa flebi

## PB-074

## Tendon Onarımı Sonrasında Rüptür Gelişen Hastalardaki Klinik Deneyimlerimiz

Ali Fuat Görgülü, Safa Eren Atalmış, Erk Evren, Alkan Çetin, Onat Ger, Alper Geyik

*Dokuz Eylül Üniversitesi Hastanesi, Plastik, Rekonstrüktif ve Estetik Cerrahi Anabilim Dalı, İzmir*

**Giriş:** El cerrahisi alanında künt veya keskin travmalar sonrasında oluşan arter tendon sinir yapılarında sıklıkla hasarlanan yapılar olan tendonlar için yaralanmanın mekanizması, eşlik eden yaralanmalar, hastanın komorbideleri, gereklilik durumunda erken dönemde yapılan ameliyat, yapılan ameliyat tekniği, operasyon sonrasında fizik tedavi ve rehabilitasyon süreci önem teşkil etmektedir. El yaralanmalarının ardından tendon rüptürleri en sık görülen komplikasyonlar arasında yer almakta olup bu durumu önlemek için hızlı teşhis, uygun tedavi ve titiz rehabilitasyon çok önemlidir. Hastaların, en iyi sonucu elde edebilmek için cerrahlarının ameliyat sonrası talimatlarını dikkatlice takip etmeleri gereklidir. Bazı durumlarda, onarımlardan sonra tendon rüptürleri meydana gelebilir ve bu riskleri ve olası komplikasyonları sağlık hizmeti sağlayıcınızla tartışmak önemlidir. Çalışmamızda 2010-2024 yılları arasında kliniğimize tendon onarımı yaptığımız ve sonrasında tendon rüptürü ile başvuran vakalar incelenmektedir.

**Method-Yöntem:** Kliniğimizde 2010-2024 yılları arasında el travması sonrasında tarafımızca onarım yapıldıktan sonra tendon rüptürü ile başvuran 26 hasta incelenmektedir. Çalışma grubu 4 kadın 22 erkek hastadan oluşmakta olup bu çalışmada hastaların travma nedenleri, travma süresi ve ilk onarım zamanı, onarım ve tendon rüptürü arasındaki süre, onarım tekniği, travmanın seviyesi, rüptüre olan tendonlar, hastaların ek komorbiditeleri dahil edilmiştir.

**Sonuç:** Onarım sonrasında rüptür gelişen hastaların yaş ortalaması 45.5 olarak saptandı. Onarım sonrasında rüptür gelişen hastalarda en sık laserasyon mekanizması bıçakla olan yaralanmalarda saptandı. En sık laserasyon saptanan ve onarım sonrasında en sık rüptür görülen tendon EPL, 2. Sıklıkla da EPB olarak saptandı. Onarım ve rüptür arasındaki ortalama süre yaklaşık 32,35 gündür. Fleksör bölge yaralanmalarında rüptür görülen en sık fleksör zon 2 ve T2 olarak, ekstensor bölge yaralanmalarında rüptür görülen en sık ekstensor zon 6 ve 4 olarak saptandı.

**Tartışma:** El yaralanmalarında tendon laserasyonları sıklıkla karşılaşılan bir durum olup erken dönemde onarım ve onarım sonrasında fizik tedavi ve egzersiz protokolü ileri dönemde oluşabilecek komplikasyonları önlemede elzem rol teşkil etmektedir. Çalışmamızda en sık tespit edilen rüptüre olan tendonun EPL- EPB olması başparmak ekstensor tendon onarımında daha dikkatli fizik tedavi programı ve daha sağlam onarım tekniklerinin kullanılmasının önemli rol aldığını düşünmekteyiz.

**Anahtar Kelimeler:** El cerrahisi, Tendon onarımı, Tendon rüptürü

*Tablo 1*



## PB-075

## Suriyeli Mültecilerde Görülen Ekstremite Yumuşak Doku Sarkomlarının Öne Çıkan Özellikleri

Rana Kapukaya[1], Gazi Kutalmış Yaprak[2]

*[1]Sbü Adana Tıp Fakültesi Şehir Eğitim ve Araştırma Hastanesi Plastik Cerrahi Servisi*
*[2]Çukurova Üniversitesi Tıp Fakültesi Balcalı Eğitim ve Araştırma Hastanesi*

**Giriş:** Sarkom, mezenkimal kökenli olup heterojen bir grup malign tümörü tanımlar. Yetişkin kanserlerin %1'den azını, ergen ve genç yetişkin kanserlerinin %10-20'sini oluşturur. Bizim toplumumuzda sarkom alt tiplerinin insidansı ve dağılımı hakkında kısmi veriler olsa da, göçmen Suriyeli hastalar hakkında elimizde hiçbir veri bulunmamaktadır. Bu çalışmada hastaların demografik özellikleri, sarkom alt tipleri, lokalizasyonları ve öne çıkan özellikleri hakkında verileri sunmaya amaçladık.

**Metaryal ve Metod:** Adana Şehir Hastanesi'ne ortopedi ve plastik cerrahi polikliniklerine 2018-2023 yılları arasında başvuran Suriyeli göçmen hastaların sarkom dağılımını çıkarttık. Bu hastaların verilerine bilgi-işlem arşivi, hastane konvansiyonel arşiv sistemi ve ameliyat defterleri kullanılarak ulaşıldı. Histopatolojik olarak tanısı doğrulanmış ve tüm bilgilerine ulaşabildiğimiz hastalar bu çalışmaya dahil edildi.

**Bulgular:** Sarkom tanısı histopatolojik olarak doğrulanmış 56 hasta çalışmaya dahil edildi. Bu hastaların yaş ortalaması 22.4 (min 3-max 46) olup, 32'si bayan 24'ü erkekti. Sarkomlar içinde en sık olanı sinovyal sarkomdu(17/56, %30). En az görülen sarkom ise İnfantil fibrosarkomdu (7/56, %12). Alt tipi ayrımı yapmaksızın sarkomların en sık görüldüğü bölge alt ekstremitelerdi(40/56, %71). Lokalizasyon ise uyluk proksimali ve gluteal bölge (trunka yakın bölge) idi (25/40, %62). Tüm sarkomların 16/56'sı(%28) üst ekstremitede lokalize idi. Tüm sarkomların ortalama boyutu 18 (min 9-max 24) cm idi.

**Sonuç:** Bu hastalarda öne çıkan en bariz özellik, hastaların ilk müracaatında kitlenin oldukça büyük hacimli olmasıdır. Ancak bu hastaların ilk müracaatında sadece 7'sinde metastaz tespit edildi. Geri kalan tüm olgular "lokal ilerlemiş hastalık" grubunda idi. İkinci önemli özellik ise görüntüleme yöntemlerinde malign ve agresiv tümör bulgusu vermesine rağmen bir çok tümörün benign olduğu histopatolojik olarak teyit edildi. Üçüncü önemli özellik ise bu hastaların yaş ortalaması normalden çok aşağıda idi.

**Anahtar Kelimeler:** Sarkom, ekstremite, suriyeli mülteci

## PB-076

## Alt Ekstremitede Kas Flepleri Deneyimlerimiz

Tuba Avcı, Berk Tahhan, Servan Dağ, Mehmet Fatih Akkoç

*Dicle Üniversitesi Tıp fakültesi,Plastik Rekonstrüktif Ve Estetik Cerrahi Ana Bilim Dalı, Diyarbakır*

**Giriş:** Alt ekstremitedeki yumuşak doku defektlerinin rekonstrüksiyonu, uzun süre hastanede kalış, çok aşamalı cerrahi tedavi ve uzun süreli rehabilitasyon gerektiğinden cerrahlar için oldukça zorlayıcı bir süreç olabilir. Bu zorluklar arasında alt ekstremitenin anatomik yapısı, yumuşak dokuların sınırlı hareket kabiliyeti, yüksek enerjili travmalar sonrası oluşan enfeksiyonlar ve kemik kırıkları da bulunmaktadır. Yumuşak doku defektlerinin kapatılmasında en sık kullanılan kas flepleri arasında gastroknemius, soleus ve sartorius flepleri bulunur. Büyük defektlerin kapatılmasında genellikle serbest flepler kullanılır, lokal flepler yetersiz kalabilir. Kas fleplerinin enfekte bölgelere antibiyotik dağılımını artırdığı gösterilmiş olup, çalışmamızda bazı orta ve küçük boyutta yumuşak doku defektlerinin rekonstrüksiyonu için kas flepleri kullandık.

**Metot-Yöntem:** 2021-2024 tarihleri arasında alt ekstremitedeki yumuşak doku defekti nedeniyle opere edilen ve defekt pozisyonuna göre çeşitli kas flepleri ile onarım sağlanan 26 hasta çalışmaya dahil edildi. Bu hastaların etyolojisi, ateşli silah yaralanması, trafik kazalarına bağlı travma, tümörler ve plak sonrası yara yeri enfeksiyonu ve plak ekspozisyonundan kaynaklanmaktaydı. Tüm hastalar en az 6 ay süreyle takip edildi.26 hastanın 8 i kadın 18 i erkekdi.En genç hasta 23 yaşında, en yaşlı hasta ise 72 yaşındaydı.

**Cerrahi Teknik:** Kas flep seçimine rehberlik etmek amacıyla alt ekstremite sıklıkla proksimal, orta ve distal olarak üçe bölünür. Medial ve lateral gastroknemius kasları proksimalde popliteal arterden çıkan sural arterler tarafından beslenir. Flep, tibial plato bölgesini kolaylıkla kaplar ve kasın distalinden serbestleştirilmesiyle patella ve suprapatellar bölgelere kadar genişletilmesi sağlanır. Soleus kas flebi, bacağın orta üçte birlik kısmının iş gücüdür ve kanlanması esas olarak posterior tibial arter ve peroneal arterin proksimal dallarından sağlanır. İkincil perfüzyon posterior tibial arterin distal dalları tarafından sağlanır. Önemli bir travma veya vasküler hastalığı olmayan iyi seçilmiş hastalarda, soleus kasının ayrılması ve distal 1/3 defektlerin kapatılması için ters transpozisyon yapılıp, distal bazlı kaldırılması mümkündür. Bununla birlikte, bacağın distal üçte birlik kısmındaki defektlerin büyük çoğunluğu mikrocerrahi serbest doku transferi (serbest flepler) ile en iyi şekilde tedavi edilir ancak ters nörofasiyokütanöz flepler (ters sural flepler) ve distal bazlı peroneus brevis kas flebi seçilmiş hastalarda makul bir alternatif sağlayabilir.

Ameliyata, antiseptik ve aseptik tekniklerin gözlemlenmesiyle, kas transpozisyonunun gerçekleşeceği tüm alt ekstremitenin ve ayrıca aynı prosedürde deri greftini kullanmak istediğimizde kontralateral uyluk hazırlanmasıyla başlıyoruz. Kesi, kullanılacak kasa göre çizilir ve cilt ve deri altı doku da dahil olmak üzere ameliyat öncesi yaralanmaya göre değiştirilebilir. Kasların tanımlanmasının ardından, cerrahi debridman (osteomiyelitli hastalarda) ve iç veya dış fiksasyonla kırıkların stabilizasyonu ile defekt alanını hazırlıyoruz. Tümör nedeniyle opere edilen hastalarda uygun cerrahi marj bırakılarak defekt oluşturup ve aynı seansta rekonstrüksiyon işlemi gerçekleştiriyoruz.

Gastroknemius kas flebi için uygun lokalizasyonda 10-15 cm longitudinal insizyon planlanıp, kas altı derin diseksiyon, kasın uzunluğu boyunca aşil tendonuna kadar yapılmalıdır. Soleus kas flebi için de tibianın medial sınırının 2 cm medialine tibiaya paralel olacak şekilde longitudinal

insizyon yapılıp, kas kısmı flep olarak kaldırılıp, tendon kısmı sağlam bırakılır. Peroneus brevis kası, fibulanın lateral yüzeyinden proksimalden distale doğru diseke edilir, ancak peroneal arterden gelen en distal vasküler pedikülün kasa girdiği lateral malleolün proksimalinde yaklaşık 3-6 cm'den fazla olmamalıdır. Bu kasın daha distal lezyonlara ulaşmasını sağlar. Daha sonra, flebi sıkıştırmamaya ve vaskülarizasyonunu tehlikeye atmamaya özen göstererek, kasın alıcı bölgeye geçmesi için deri altı dokusundan bir tünel açılır, kas tranpoze edilir. Transpoze kas kütlesini örtmek için elektrikli dermatom veya greft bıçağı ile karşı uyluğun lateral bölgesinden bir deri grefti alınır. Pansuman, antibiyotikli pomad veya vazelin gazlı bez pedleri ile yapılır. Donör alanlara 1 adet hemovac dren yerleştirip ve post operatif dönemde 1 hafta alçı-atel yapılarak immobilizasyon uygulanır.

**Bulgular:** Bizim çalışmamızdaki 10 hastamızda diz çevresi ve tibia proksimalinde oluşan defektlere gastroknemius kas flebi (8 medial gastroknemius, 2 lateral gastroknemius), 9 hastada tibia orta 1/3 ve distal 1/3'teki defekt için proksimal hemisoleus kas flebi, 3 hastada distal hemisoleus kas flebi, 4 hastamızdaki lateral distal 1/3 defekt için distal bazlı peroneus brevis kas flebi yapıldı. Toplam 26 hasta opere edilerek 26 kas flebiyle yumuşak doku rekonstrüksiyonu yapıldı. Ortalama defekt büyüklüğü 6.7x7.5 cm (en-boy) olarak bulundu. Ortalama operasyon süresi 70 dakika ile 150 dakika arasında değişti. 11 hastanın eşlik eden komorbid hastalığı (diyabet, hipertansiyon, koroner arter hastalığı) bulunmaktaydı. Opere edilen 6 hastada minör komplikasyon (parsiyel yara yeri ayrışması, parsiyel flep nekrozu) görülürken, 2 hastada majör komplikasyon (tam kat flep nekrozu) gözlendi. 2 majör komplikasyon, 1 peroneus brevis kas flebi ve 1 distal bazlı medial hemisoleus kas flebinde meydana geldi. Hastalar post-op dönemde 7-20 gün arasında serviste yatırılarak takip edildi. Hastalar en az 6 ay takip edildi, ancak 1 hastamız 2. ay kontrolünden sonra takiplere devam etmedi.

**Tartışma:** Alt ekstremite, özellikle de kemik ve tendonların açıkta olduğu distal yumuşak doku defektlerinin rekonstrüksiyonu, lokal dokuların sınırlı olması nedeniyle zorlayıcı bir süreç olabilmektedir. Rekonstrüksiyonda defektin lokalizasyonuna göre kullanılabilecek lokal flep seçenekleri değişkenlik göstermektedir. Proksimal 1/3 defektlerde gastroknemius kas-deri flebi, orta 1/3 defektlerinde soleus kas flebi, distal 1/3 defektlerde ise pediküllü perforatör flepler, sural flep ve peroneus brevis kas flebi sık tercih edilen fleplerdir. Özellikle lokal dokuların yeterli olmadığı geniş defektlerde serbest fleplerin kullanılması kaçınılmazdır. Ancak, uzamış operasyon süresi, mikrocerrahi deneyimi olan bir ekibin gerekliliği ve özellikle travmalı ekstremitede anastomoz bölgesinde tromboz riskinin yüksek olması gibi dezavantajları vardır.

**Sonuç:** Kas fleplerinin, kompleks yaraların tedavisinde lokal deri fleplerine ve fasyokütanöz fleplere göre hem klinik hem de deneysel olarak çeşitli avantajlar sunduğu gösterilmiştir. Kasın şekillendirilebilirliği, ölü boşlukları etkili bir şekilde ortadan kaldırırken, yoğun kapiller ağa antibiyotik birikimini artırır. Ayrıca, kas flepleri, farklı seviyelerde bakteriyel kolonizasyon ve enfeksiyonu kontrol etmede diğer seçeneklere göre daha etkilidir. Ancak, bakteriyel kontrol yeteneklerine rağmen, kas flepleri yetersiz hazırlanmış yara yerlerinde kullanılmamalıdır. Lokal yara bakımı, antibiyotik tedavisi ve negatif basınçlı yara tedavisi ile birlikte seri debridman, kontaminasyonu azaltmak ve kesin kapamadan önce yaranın durumunu en üst düzeye çıkarmak için kullanılmalıdır.

**Anahtar Kelimeler:** kas flepleri, gastroknemius, soleus, alt ekstremite

## PB-077

## Distal Ekstremite Defektlerinde Propellar Fleplerin Yeri:

Yusuf İnan Nakipoğlu, Mahmut Can Karatoprak, Mehmet Fatih Akkoç, Ahmet Tuncer Taşçı, Nuh Arven, Aslı Odabaşı

*Dicle Üniversitesi Plastik, Rekonstrüktif Ve Estetik Cerrahi Ana Bilim Dalı*

**Giriş-Amaç:** Tarihsel olarak,pediküllü ve serbest fleplerdeki çok sayıda ilerlemeye rağmen alt ekstremite distal 1/3 bölümünün yumuşak dokunun rekonstrüksiyonum bu bölgenin yumuşak dokusunun sınırlı ve gergin olmasından dolayı bir hayli zordur.Bir çok nörovasküler yapının bulunması,kemik çıkıntıları ve biyomekanik olarak önemli bir sorun teşkil edebilmektedir.. Etyolojisinde sıklıkla travma, geçirilmiş operasyon ve tümör bulunmaktadır Serbest flepler bu tip defektlerde rekonstrüktif cerrahide devrim yaratmış olsa da bazı hasta gruplarında serbest flep dışı seçenekler göz önünde bulundurulmalıdır. Propellar flep tanımı ilk kez 1991 Hyakusoku tarafından tanımlanmıştır.İlerleyen süreçlerde tarif edilmiş olan perforatör flepler değişik tanımlamalar altında tüm vücut bölümlerinde yaygın olarak kullanılmaktadır Alt ekstremite yumuşak doku defektlerinin rekonstrüksiyonu için lokal, perforatör bazı fleplerin kullanılması; karmaşık ve zaman alan mikrocerrahi rekonstrüksiyonlarına karşı uygulanabilir ve güvenli bir alternatiftir.Bunula beraber ana arter ve alltaki kas yapısının korunması bu durumu destekler. Özellikle uygun dissekisyon tekniği uygulandığı taktirde kaldırılması kolay ve hızılıdır.Cerrahisi sürede büyük bir avantaj sağlamaktadır.Bu çalışmada amacımız kliniğimizde ve ekstremite defekti vakalarında uyguladığımız perforatör flepler hakkındaki klinik tecrübelerimizi aktarmak amaçlanmaktadır.

**Materyal-Metod:** Kliniğimizde son bir yıl içerisinde 4 hastada perforatör fleplerle alt ekstremitede bulunan kompleks yumuşak doku defektlerinin rekonstrüksiyonu gerçekleştirildi. Hastaların yaşları ortalama 22 bulundu.2 hasta erkek, 2 hasta kadındı.Flepler subfasiyal plan üstünden eleve edildi. Perforatörler elevasyon sırasında hiçbiri tamamen iskeletize edilmedi.Hastların perforatörleri doppler aracılığıyla işaretlenmenin ardından,çizimler yapıldı.Loop altında dikkatli ve sabırlı diseksiyon sonucunda perforatörlerin zarar görmemesi mutlak suretle gereklidir. Perforatörler,çevredeki derin fastadan kaynak damara kadar 2,3 mm disseke edildi.Spazmı önlemek amacı ile herhangi bir gerilim uygulanmamalı,mümkün olduğunca az manipüle edilmelidir.Flep rotasyonu sonrası pedikülün bükülmesi en sık endişe duyulan durumlardandır.İnserte edimenin ardından Flep donör sahaları uyluk bölgesinden alınan kısmi kalınlıktaki deri greftleriyle onarıldı.Post operatif dönemde hastalara ekstremite elevasyonu,anti koagulan tedavi uygulandı.

**Tartışma ve Sonuç:** Perforatör flepler, diğer lokal rekonstrüktif seçeneklerin mümkün olmadığı durumlarda, serbest flep seçeneklerine güvenilir bir alternatif olabilir. Serbest doku nakline göre önemli üstünlüklerinden biri donör alan morbiditesinin tek bir vücut bölgesinde sınırlı olarak kalmasıdır.Yapılan perforatör fleplerin 4'ünde intraoperatifve post-operatif flep alıcı ve verici sahalarında komplikasyon gelişmedi. Alt ekstremite distal 1/3 bulunan yumuşak doku defekt kaynaklı fleple onarılan 1 vakada erken dönemde distal bölümünde yüzeyel nekroz gelişti. Gelişen nekroz yatak başı debridman ve pansumanla takip sekonder iyileşti.Vakaların yapılma sıklığı ve sayısının artmasına bağlı cerrahi süresinin kısaldığı gözlendi.Perforatör flepler düşük morbiditeler

ve aynı bölgenin benzer dokuyla rekonstrükte edilmesi nedeniyle rekonstrüktif cerrahide önemli bir seçenek haline gelmiştir. Ancak sigara, ileri yaş ve multiple risk faktörüne sahip hastalarda parsiyel flep kaybı yaşanma riski normal popülasyona göre yüksek olması durumu nedeniyle hasta seçiminde dikkatli olunmalıdır. Pediatrik ektremite defektlerinde serbest fleplerin kullanmadığı durumlarda propellar flepler güçlü bir seçenek olarak akılda tutulmalıdır.Genel litaratüre bakıldığında özellikle son yıllarda popülerleşmektedir.Bunun sonucu olarakta propellar flepler optimum fonkisyonel ve estetik sonuçlar vaad etmektedir.

**Anahtar Kelimeler:** Propellar Flep, Alt ekstremite rekonstrüksiyonu, Yumuşak doku onarımı, Ayak defektleri

*Vaka Takibi*

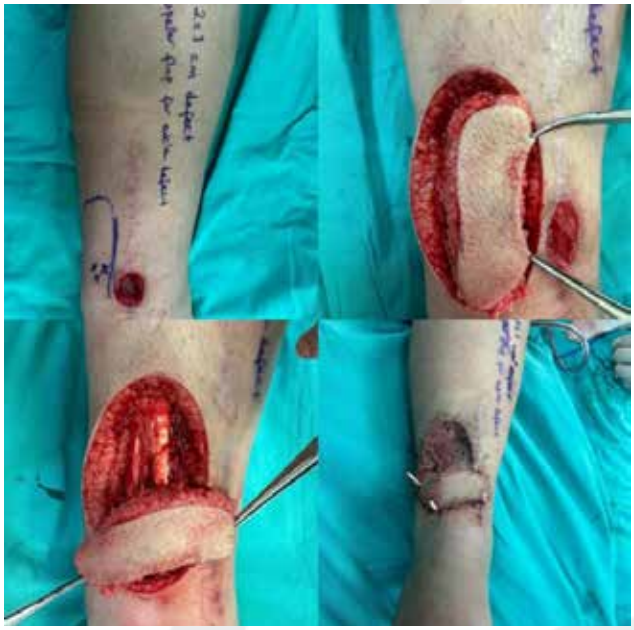

## PB-078

## Üst Ekstremite Parmak Travmalarında SUBPRA ve Homodigital Ada Flebi ile Onarımlarda Taktil Duyunun Geri Kazanılmasının Karşılaştırılması

Hüseyin Görkem Kazaz, Semih Güner, Dağhan Dağdelen, Zeynep Deniz Akdeniz Doğan

*Marmara Tıp Fakültesi Plastik Rekonstrüktif ve Estetik Cerrahi Anabilim Dalı*

**Giriş:** Parmak ucu defektleri gerek kemik defektlerinin ve fonksiyonel kayıpların oluştuğu kompleks yaralanmalardan gerekse sadece yumuşak doku defektlerinin oluştuğu daha basit yaralanmalara kadar geniş aralıkta karşımıza çıkabilir. Kompleksten basite tüm yaralanmalar için serbest doku aktarımları ve sinir anastamozlarının komponente dahil olduğu zor ve kompleks onarım yöntemleri mevcuttur. Kendi kliniğimizde özellikle SUBPRA flebi ve homodigtal ada flebi ile onarım yöntemlerini sıkça uygulamaktayız. Özellikle taktil duyunun kazanılması fonksiyonel sonuçlar açısından önemli olduğu için sinir anastomozlarını tedavi komponentine dahil etmekteyiz.Bu yüzden parmak ucu defektlerinde gerek radial arterin superfisyal dalını pedikül olarak kullandığımız SUBPRA flebi gerekse homodigital ada flebi ile rekonstrüksiyonu sinir anastamozu ile parmak ucunun taktil duyusunun tekrar kazandırılması açısından avantajlı onarım seçeneklerdir.Bu çalışmanın amacı, Semmes Weinstein testi ve iki nokta ayrım testi kullanılarak her iki onarım seçeneğinin sinir onarımları açısından sonuçlarının geriye dönük karşılaştırılmasıdır.

**Materyal ve Metod:** 2023 Ocak-2024 şubat ayları arasında 6 hastaya homodigital ada flebi ile 2 hastaya ise SUBPRA flebi ile beraber sinir anastomozunun dahil edildiği parmak ucu rekonstrüksiyonu uygulandı.6 hastanın hepsinde ulnar taraflı oblik ampütasyonlar sonrası replantasyon operasyonu gerçekleştirildi.Takiben replante edilen amputatların nekroza gitmesi sonucu 6 hastada da ulnar taraflı digital arter bazlı Lai'nin modifiye tekniğine uygun olarak flepler eleve edildi ve onarım sağlandı.2 tane hastada ise replantasyon sonrası nekroza giden parmak defektlerine sinir anastomozlarının dahil edildiği SUBPRA flebi ile onarım sağlandı.

**Bulgular:** Her iki onarım seçeneğindeki hastalarda toplam takip süresi en az 6 ay idi.1 hastada romatoid artrit(RA) tanısı mevcuttu diğer hastaların ek hastalığı yoktu. Homodigital grubunda 1 kadın 5 erkek hasta arasında takiplerde herhangi bir flep kaybı yaşanmadı.Hastaların post-op takiplerinde yara yeri sorunu yaşanmadı ve tüm hastaların donör alanları komplikasyonsuz iyileşti.3 adet SUBPRA flebi ile onarım yapılan hastaların hepsi erkek idi.Hastalara yapılan Semmes Weinstein testlerinde homodigital grubunda 3 hastada mor renkli 2 gr güç uygulayan mor monofilaman ile taktil duyu oluştuğu görüldü.2 hastada kırmızı renkte 4 gr ağırlığındaki monofilaman ile diğer hastada ise 0.4 gr mavi renkli monofilaman ile taktil duyu görüldü.Bu hastalara yapılan iki nokta ayrımında 3 hastada 4 mm aralıkta 2 hastada 6 mm aralıkta diğer hastada ise 3 mm aralıkta iki nokta ayrımı yapılabildiği izlendi.SUBPRA grubunda ise 1 hastada 0.4 gr 1 hastada ise 2 gr monofilaman ile taktil duyu sağlandı ve her iki hastada 3 mm aralıkta iki nokta ayrımı yapıldığı görüldü.Hastaların monofilaman testleri normal parmakları ile karşılaştırıldığında ise RA tanılı hasta hariç hastaların diğer parmaklarında monofilaman testi sonuçları normal bulunmuş olup 0.07 gramlık yeşil monofilaman ile taktil duyularının olduğu görülmüştür.

**Sonuç:** Gerek SUBPRA flebi ile gerekse homodigital ada flebi ile rekonstrüksiyonunun, parmak ucu yaralanmalarını takiben dokunma duyarlılığında dikkate değer iyileşmelere yol açtığını görülmektedir.SUBPRA flebi serbest doku aktarım yöntemi olması nedeniyle homodigital ada flebine göre daha zor bir seçenek olmasının yanında homodigital ada flebinin bir dezavantajı olan parmak dorsumunun duyusual innervasyonunun korunamaması SUBPRA flebinin bir dezavantajı olmayıp sinir anastomozlarının sonuçlarını bakarak da taktil duyu kazanılması açısından avantajlı bir seçenek olduğu inancındayız ancak daha kolay bir onarım seçeneği olan homodigital ada flebi de taktil duyunun kazanılması açısından başarılı bir onarım seçeneği olarak görünmektedir.

**Anahtar Kelimeler:** Duyu, Homodigital, subpra, taktil

## PB-079

# Piyojenik Fleksör Tenosinovit Hastalarında Kliniğimizde Kullanılan Tedavi Algoritması ve Hastaların Değerlendirilmesi

Süleyman Yıldızdal, Aybüke Büşra Karahan, Uğur Koçer

*Ankara Eğitim ve Araştırma Hastanesi, Plastik Rekonstrüktif ve Estetik Cerrahi Ana Bilim Dalı, Ankara*

Piyojenik fleksör tenosinovit elin tendon kılıflarında gelişen, kapalı, önemli bir el enfeksiyonu olup acil bir durumdur. Tüm el enfeksiyonlarının hemen hemen %10'unu oluşturur. Tanı ve tedavide gecikildiğinde doku nekrozları, fonksiyonel kayıplar hatta ampütasyona dahi yol açabilir. Güncel tanı algoritmalarına bakıldığında en sık kullanılan yöntemlerden birisi Kanavel klinik bulgularıdır. Bununla beraber artmış beyaz küre, artmış sedimentasyon hızı(ESH) ve CRP gibi akut faz reaktanları tanıyı destekler. Tedavide IV antibiyotik tedavisi, minimal kesi kullanılarak drenaj ve yıkama ile Brunner insizyonları ile tüm tendon kılıfının rahatlatılması kullanılır. Ancak günümüzde etkin, güvenilir ve net bir tedavi algoritması bulunmamaktadır. Bu çalışmada amaç; bir hasta serisinde fleksör tenosinovit için tanı ve tedavide kullanılacak bir algoritma elde etmektir.

Retrospektif olarak kliniğimizde 2019-2023 yılları arasında tedavi gören fleksör tenosinovit hastalarını değerlendirdik. Hastalara ait demografik özellikler, klinik bulgular, tedavi algoritmaları ve prognoza yöntelik bilgiler medikal kayıtlardan derlendi. Fleksör tenosinovit olarak en az 1 Kanavel bulgusu olan ve el enfeksiyonu anamnezi olan hastalar kabul edildi. Tekrarlayan enfeksiyonlar, farklı tanı alanlar, 2 günden geç başvuru olanlar, immün yetmezliği olanlar, yeterli medikal kaydı olmayanlar ve kan parametresi takibi olmayan hastalar çalışmaya dahil edilmedi. Toplam 23 fleksör tenosinovit hastası değerlendirildi ancak kriterlere uyan 11 hasta çalışmaya dahil edildi.

Çalışmaya katılan hastaların ortalama yaşı 47 (17-74) olarak saptandı. Hastaların 7'si (%63,7) erkek ve 4'ü (%36,3) kadındı. Hastaların 6'sı (%54,5) sigara kullanıyordu. Hastaların ortalama IV antibiyotik tedavi süresi 10 (7-17) gündü. Tüm hastalar yatarak tedavi edildi. 2 hastada Tip 2 diyabet, 5 hastada hipertansiyon, 2 hastada koroner arter hastalığı, 1 hastada serebrovasküler hastalık öyküsü vardı. 6 hastada ek bir komorbidite yoktu. En sık tutulan parmaklar sırasıyla 2. parmak ve 3. parmaktı. 2 hasta oral hijyen sırasında kendi oral florasına maruz kalmış, 2 hasta insan ısırığına maruz kalmış ve 7 hastada yabancı cisim penetrasyonu sonrasında fleksör tenosinovit gelişmişti. En sık mikrobiyal ajanlar stafilokok türleri ve ardından streptokok türleri olarak gözlendi. 4 hastada tek etken üremesi, 2 hastada iki etken üremesi görülürken 3 hastanın kültürlerinde multiple ajanların üremesi gözlendi, 2 hastada insizyon olmadığından ampirik tedavi yapıldı ve kültür alınmadı. Tüm hastalar çoklu IV antibiyotik tedavisi aldı. 2 hastada herhangi bir insizyon yapılmadı ve sadece IV antibiyotik tedavisi verildi. 3 hastada geniş insizyon ve yıkama yapıldı. 6 hastada minimal insizyon ve yıkama tedavisi yapıldı. Başvuru sırasında ortalama beyaz küre değeri 12.5x109, ESH değeri 69 ve CRP değeri 117 idi. Taburculuk sırasında ortalama beyaz küre 7.8x109, ESH değeri 21 ve CRP değeri 7 idi. Hastalarda takip döneminin sonunda fonksiyonel kayıp görülmedi.

Tedavi seçimine bakıldığında Kanavel bulgusu 1-2 olan hastalarda sadece antibiyotik tedavisi yapıldı. Bu hastalarda kan parametrelerinde ve klinik semptomlarda gerileme 48 saat içinde gözlenirse tedaviye o şekilde devam edildi. Kan parametrelerinde düzelme olmayan hastalarda minimal invaziv yöntemlerle yıkama tedavisi yapıldı, kültür alındı ve ampirik tedavi hedefe yöntelik tedavilere çevrildi. Kanavel bulgusu 3-4 olan hastalarda minimal invaziv yöntemle yıkama tedavisi ile IV antibiyotik tedavisi başlandı. Klinik tabloda ve kan parametlerinde 48 saat içinde yeterli gerileme olmayan hastalarda geniş Brunner insizyonları ile yıkama tedavisi yapıldı. Bu algoritma kullanılarak tüm hastalarda klinik ve biyokimyasal düzelme sağlandı. Piyojenik fleksör tenosinovit erken tedavi edilmediği takdirde morbiditeye yol açabilen önemli bir el acilidir. Klinik olarak hafif bulguları olan hastalar non-invaziv olarak antibiyotik ile tedavi edilebilirken, bulgularında gerileme olmayan ve ileri klinik bulguları olan hastalarda invaziv yöntemler tedaviyi geciktirmemek adına elzemdir. Biyokimyasal parametreler ve klinik semptomlar hastaların prognozunda ve takibinde beraber değerlendirilmelidir.

**Anahtar Kelimeler:** Brunner, El enfeksiyonları, Fleksör tenosinovit, Kanavel, Yabancı cisim penetrasyonu

*C.Ş fleksör tenosinovit*

## PB-080

## Spiral Testere Yaralanmalarının Klinik Değerlendirilmesi ve Literatür Karşılaştırılması

Batuhan Özmen, Hasan Hüseyin Aşkın, Melih Çakaroğlu, Uğur Koçer

*Ankara Eğitim ve Araştırma Hastanesi,Plastik,Rekonstruktif ve Estetik Cerrahi, Ankara*

Spiral testere ile el veya ön kol yaralanmaları, acil serviste sık karşılaşılan ancak literatürde detaylı bir şekilde incelenmemiş ve de bu yaralanmaların sonucunda bireylerde hem fiziksel hem de psikolojik sonuçları gözlenilebilen ciddi travmalardır. Bu tür yaralanmalar ciddi fonksiyonel,pskilojik kayıplar yaptığı gibi hem yaralanan bireyde hem de çalışılan iş yerlerinde aynı zamanda da hastanelerde sosyo-ekonomik zararlara neden olabilmektedir. Literatürde bu konuda yapılan çalışmalar sınırlı sayıda olup, elde edilen veriler genellikle küçük örneklemlerden oluşmaktadır. Bu yaptığımız çalışmada, Ankara Eğitim ve Araştırma Hastanesi'ne başvuran hastaların verileri kapsamlı bir şekilde incelenmiş ve literatürdeki benzer çalışmalarla karşılaştırılarak daha kapsamlı bir değerlendirme yapılmıştır. 2018 Ocak - 2022 Aralık tarihleri arasında Ankara Eğitim ve Araştırma Hastanesi Acil Servisi'ne spiral testere ile el veya önkol yaralanması ile başvuran hastalar retrospektif olarak incelenmiştir. Veriler hastaların demografik özellikleri (cinsiyet, yaş, meslek, sigara-alkol-madde kullanımı, testere kullanım tecrübesi), yaralanma tipi (kaç parmak,hangi parmak, total-subtotal, vb.), eşlik eden diğer yaralanmalar (fraktür vb.), yaralanma zamanı (saat, ay, mevsim), başvuru süresi, kesik yapılar, yapılan operasyonlar, yatış süresi ve postop fizik tedavi süreci gibi kriterlere göre değerlendirilmiştir. Spiral testere yaralanmaları ciddi sonuçları olan travmalar olup, bu çalışmada Ankara Eğitim ve Araştırma Hastanesi'ne başvuran hastaların verileri incelenmiştir. Çalışmamızda erkek hastaların oranının %94.2 olduğu ve ortalama yaşın 42.4 olduğu belirlenmiştir. Bu bulgular, literatürde yer alan çalışmalarla paralellik göstermektedir. Erkeklerde yaralanma oranının yüksek olması, bu tür yaralanmaların genellikle erkeklerin daha çok tercih ettiği mesleklerde görülmesi literatürde de vurgulanan bir noktadır. Fikry ve arkadaşlarının 2004'te yaptıkları çalışmada spiral testere ile yaralanmalardaki erkek cinsiyetinin belirgin fazlalığından ve de yüksek oranlarda genç ve aktif bireylerde yaralanma ihtimalinin fazlalığından bahsedilmektedir.Bununla beraber aynı zamanda Sabongi ve arkadaşlarının 2019'da yaptıkları çalışmada üst ekstremite yaralanmlarının %98.5 oranında erkek cinseyetinde görüldüğü belirtilmiştir.Spiral testere ile yaralanan bireylerin hastaneye başvuru süreleri kapsamlı bir şekilde incelendiğinde, hastaların büyük çoğunluğunun yaralanma sonrası 1 saat içinde hastaneye başvurduğu görülmüştür (%38.8). Hastaneye erken başvuru, spiral testere ile meydana gelen yaralanmaların tarafımızca hızlı müdahale gerektirdiği ve hastaların bu konuda bilinçli olduğu sonucunu ortaya koymaktadır. Literatürde de benzer şekilde erken başvurunun tedavi sonuçlarını olumlu etkilediği bildirilmiştir.Kesik yapılar ve yapılan operasyonlar değerlendirildiğinde, en sık görülen kesik yapılar doku defekti (%16) ve total ampute (%6) olarak belirlenmiştir. Operasyonların %30'u tendon onarımı, %20.79'u primer onarım şeklinde gerçekleşmiştir. Bu bulgular, literatürdeki diğer çalışmalarla uyumlu olup, spiral testere yaralanmalarında en sık yapılan cerrahi müdahalelerin tendon ve sadece primer onarımlar olduğunu göstermektedir.Çalışmamız, spiral testere yaralanmalarının ciddiyetini ve bu tür yaralanmaların tedavi edilmesinde cerrahi müdahalelerin önemini vurgulamaktadır. Ayrıca, bu tür yaralanmaların önlenmesinde koruyucu ekipman kullanımının ve güvenlik önlemlerinin artırılmasının önemi de ortaya çıkmaktadır. Literatürde yer alan diğer çalışmalarla karşılaştırıldığında, çalışmamızın bulguları genel olarak benzerlik göstermektedir. Ancak, çalışmamızın kapsamı ve örneklem büyüklüğü, literatüre farklı bir bakış açısı sağlamaktadır.Sonuç olarak, spiral testere yaralanmaları ciddi ve karmaşık travmalardır. Bu çalışmanın bulguları, bu tür yaralanmaların tedavisinde ve önlenmesinde önemli bilgiler sunmakta ve gelecekteki araştırmalara ışık tutmaktadır. Spiral testere yaralanmalarının tedavisinde cerrahi müdahalelerin yanı sıra, koruyucu önlemlerin de artırılması gerektiği vurgulanmalıdır. Chung ve Shauver'in 2013'teki çalışmasında spiral testere ile meydana gelen yaralanmalarda maliyetlerin 2 milyar doları aştığı belirtilmiştir. Bu bağlamda, otomatik koruma sistemlerinin kullanımının yaygınlaştırılması, yaralanma riskini önemli ölçüde azaltabilir ve medikal maliyetleri düşürebilir.

**Anahtar Kelimeler:** el, kesi, spiral testere

*resim-1*

## PB-081

## Ters Palmaris Longus: Olgu Sunumu

Menekşe Kastamoni[1], Selçuk Akın[2]

*[1]Özel Medicana Bursa Hastanesi, Plastik, Rekonstrüktif ve Estetik Cerrahi Ana Bilim Dalı, Bursa*
*[2]Uludağ Üniversitesi Tıp Fakültesi Hastanesi, Plastik, Rekonstrüktif ve Estetik Cerrahi Ana Bilim Dalı, Bursa*

**Giriş:** Normal anatomik yapıdaki palmaris longus (PL) kası uzun ince silindirik bir kastır. Humerus'un medial epikondilinden başlar, ön kolun alt yarısında kiriş olarak devam eder ve flexör retinakulumun yüzeyelinden geçtikten sonra palmar aponevrozda sonlanır. Palmaris longus, insanda en sık varyasyon gösteren kastır. Bunlar arasında komplet agenezi, distal orjinli ters kaslar ve iki başlı kaslar bulunmaktadır. Ters PL yapısı, proximalde tendinöz bir kısma ve distalde ise kaslı bir kısma sahiptir. Ters PL, nadir görülen bir kas anomalisidir. Çalışmamızda median sinir bası bulguları ile gelen ve ters PL anomalisi saptadığımız olgumuzdan bahsedeceğiz.

**Olgu:** 36 yaşında kadın hastamız polikliniğimize sağ el bilekte şişlik, ağrı, parmaklarda uyuşma ve ağırlık kaldırırken güç kaybı şikayeti ile başvurdu. Hastamız ameliyathane hemşiresiydi. Muayenesinde sağ el bileği volar yüzde şişlik mevcuttu, Phalen testi negatifti. Şişlik üzerine basmakla Tinnel testi şüpheli pozitifti. Çekilen MR'ında flexör retinakulum üzerinde kitle görünümü mevcuttu. Hastamıza operasyon planlandı.

**Bulgular:** Operasyon sırasında MR'da görülen kitle yapısının ters PL kasının iki başlı yapısı olduğu görüldü. Palmaris longus kası, proximalde tendinöz yapıda distalde ise iki

başlı olacak şekilde kas yapıda olup palmar aponevroza yapışmaktaydı. Bu kas yapısı alttaki median sinire bası yapmaktaydı, hastanın yakınmalarının buna bağlı olduğu düşünüldü. Bu nedenle kas yapısı aponevrozdan ayrılarak temizlendi.

**Sonuç:** Hastamızın ameliyat sonrası tüm yakınmaları sonlandı, uzun süreli takiplerinde herhangi bir problem görülmedi. El bileğinde şişlik olup median sinir bası bulguları bulunan hastalarda ters PL olabileceği de göz önünde bulundurulmalıdır.

**Anahtar Kelimeler:** Median Sinir Basısı, Palmaris Longus, Ters Palmaris Longus

*Çift Başlı Ters Palmaris Longus Kasının Operasyon Sırasındaki Görüntüsü*

## PB-082

## Alt Ekstremite Açık Yarasının Serbest Flep İle Rekonstrüksiyonu Sonrasında Ayak İskemi Yönetimi

Ege Bora Özpar, Ömer Özkan, Emre Tanay, Ömer İmran Şahin, Özlenen Özkan

*Akdeniz Üniversitesi Tıp Fakültesi, Plastik, Rekonstrüktif ve Estetik Cerrahi Ana Bilim Dalı, Antalya*

**Giriş:** Alt ekstremite rekonstrüksiyonunun amacı açık yaranın kapatılması ve fonksiyonel olarak iyileşmedir. Alt ekstremite defekt vakalarında lokal yumuşak doku ve vasküler doku temininde yetersizlik mevcuttur. Bu durum cerrahlar için zorlu problemler oluşturmaktadır. Özellikle ekstremite travmalarının mevcut olduğu yüksek enerjili kazalarda, yanık gibi durumlarda vasküler problemler daha sık görülmektedir. Alt ekstremite defektlerinin rekonstrüksiyonuna yönelik yöntemler arasında primer sütürasyon, deri greftleri, lokal flepler ve serbest flepler yer almaktadır. Diğer yöntemlerin kullanılamadığı durumlarda ise mikrocerrahi serbest flep hala günümüzde en önemli rekonstrüksiyon silahı olarak elimizde bulunmaktadır. Rekonstrüktif mikro cerrahideki son gelişmelerin birçoğuyla, alt ekstremitenin yumuşak doku rekonstrüksiyonunda sıklıkla başarılı bir serbest doku transferi sağlanabilmektedir. Kompleks travmatik yarası olan hastalarda alt ekstremiteye serbest doku transferi, uzuv kurtarma amacıyla tek seçenek olabilir. Fakat serbest flepler, mikrocerrahi teknikler gerektirmesi, deneyim gerektirmesi, alıcı damar bulunmasında zorluklar gibi dezavantajlara da sahiptir, ayrıca ameliyat süresini uzatabilir. Alt ekstremiteye serbest doku transferinin genel başarı oranı, ülkedeki en iyi mikrocerrahi merkezlerinin bazılarında bile baş, boyun veya memeye yapılan transferlerden önemli ölçüde daha düşüktür; bunun birkaç önemli faktörü olabilir, örneğin bacakta travma sonrası ödem olması, anormal veya trombojenik alıcı damarlar yaygın görülen önemli sorunlardır.

**Olgu:** 51 yaşında bilinen hastalığı olmayan erkek hasta, 12.10.2023 tarihinde motor trafik kazası sonrası kaldırıldığı dış merkez devlet hastanesinden hastanemiz acil servisine sevk oluyor. Acil servis değerlendirilmesinde sağ tibia ve fibula şaft fx mevcut, cruris distali orta hattan lateral malleolü katedip aşil bölgesine uzanan yaklaşık 15x10 cm kas, tendon ekspoze açık yaranın onarımı amacıyla tarafımızca serbest TFL flep ile onarım planlanarak sağ uyluk lateralinden doppler ile pedikül tespiti sonrasında yapılan diseksiyonlarla pedikülün diseksiyonu yapılarak proksimalinden ayrılıp alıcı damar olarak cruris anteriorda tibialis anteriora anastomoz sağlanmış. Post op yoğun bakım takibinde ayakta iskemik bulgular izlenmesi üzerine yapılan el doppleri ile incelemede tibialis posteriorda akım olmadığı gözlenmiş olup KVC hekimleriyle acil olarak eksplorasyon ve revizyon amaçlı ortak operasyona alınmış. Bu sırada destek tedavi amacıyla ektremite ısıtılması, iliomedin ve milrinon infüzyonları tedaviye dahil edilmiş. KVC hekimleri tarafından medial malleol hizasında TPA'da akım olmadığının izlenmesi üzerine safen ven grefti ile uç-uca anastomoz sağlanmış, 12 saat sonrasında ayakta iskemik değişikliklerin devam etmesi üzerine tarafımızca tekrar operasyona alınarak ven greftinde akımın olmadığı izlenmiş ve tekrar yaklaşık 10 cm safen ven grefti alınarak TFL flep anastomoz distali ile anterior tibial arter arasına anastomoz sağlanmış ve ayak dolaşımı sağlanmıştır. Sonrasında ise takiplerimizde flep ve ayak dolaşımları olağan seyretmiş ve hasta postop 17. Gününde taburcu olmuştur.

**Tartışma:** Kompleks alt ekstremite açık yaralarının onarılması plastik cerrahlar arasında her zaman yönetimi zor ve meşakatli olmuştur. Özellikle travma sonrasında, açık yara bölgesindeki damarlarda yaygın hasar bulunması durumunda ekstremitenin kurtarılması amacıyla mikrocerrahi serbest flep uygulanması başarı oranını düşüren bir neden olmasına rağmen hastanın açık yarasının onarılması ve fonksiyonel işlevin devamı amacıyla uygulanmaktadır. Travma sonrası serbest flep uygulanan hastalarda alıcı damara anastomoz sağlanması sonrası diğer ana damarlarda mevcut harabiyet nedeniyle distal ekstremitede iskemi sık olmasa da görülebilecek nadir bir komplikasyondur. Bu komplikasyonun erken fark edilmesi ve yönetimi işte bu sebeple plastik cerrahlar arasında önem arz etmektedir. Flep operasyonu sırasında intraop damarların değerlendirilmesi, doppler ile akımların değerlendirilmesi önem arz etmektedir. Operasyon sonrasındaki takiplerde ise sadece flep viabilitesinin değil aynı zamanda distal iskeminin de takibi bu nedenle önem arz etmektedir. Anastomoz sonrasında ekstremite iskemisinin fark edildiği ilk anda tekrar revaskülarizasyon açısından hastanın değerlendirilmesi, gerekmesi halinde milrinon, ilioprost gibi vazodilatörlerin de tedaviye eklenmesi,

ekstremite ısıtılması gibi destek yöntemlerin de tedaviye dahil edilmesi önem arz etmektedir. İntraoperatif olarak damar değerlendirilmesinde damar onarımı başarısızlığı sonrası pedikül anastomoz sahasından hasarlı olan damara da anastomoz sağlanarak flep ile eşzamanlı distal ekstremitenin de revaskülarizasyonu uzuv kurtarılmasında seçenek olarak her zaman düşünülmelidir.

**Sonuç:** Kompleks alt ekstremite açık yara serbest flep ile rekonstrüksiyon onarımı uygulanan hastalarda anastomoz sonrasında distal ekstremite iskemi komplikasyonu gelişmesi durum yönetiminde erken teşhis, sık takip ve erken müdahale plastik cerrahların her zaman dikkat etmesi gereken nadir fakat çok önemli bir durumdur.

**Anahtar Kelimeler:** alt ekstremite, ayak iskemi, mikrocerrahi, serbest TFL flep

*alt ekstremite TFL serbest flep*

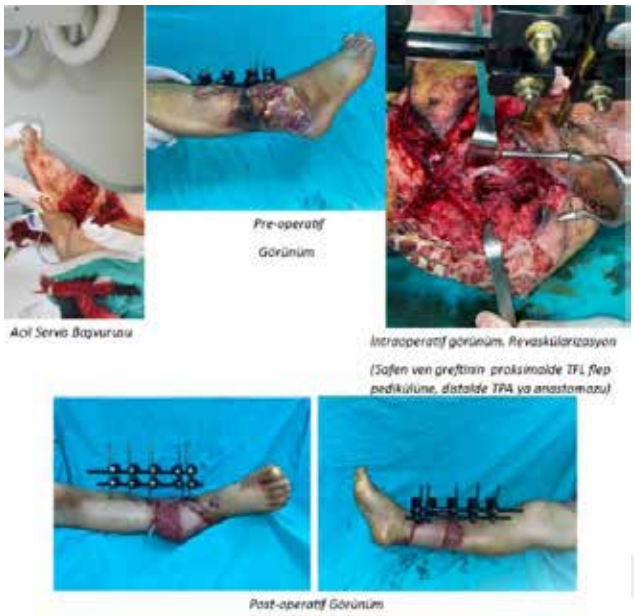


## PB-083

## Ateşli Silah Yaralanması Sonucu Alt Ekstremitede ALT-TFL Kimerik Flebi İle Aşil Tendonu Ve Doku Defekti Rekonstrüksiyonu Olgumuz

İsmail Bülbüloğlu, Doğukan Can Öztürk, Umut Tuncel

*Samsun Üniversitesi Tıp Fakültesi Plastik Rekonstrüktif ve Estetik Cerrahi Ana Bilim Dalı, Samsun*

**Giriş:** Aşil tendonunu içeren ve çevre yumuşak dokulardaki büyük defektlerin onarımı rekonstrüktif bir zorluk olmaya devam etmektedir.Rekonstrüksiyon ihtiyacı hem fonksiyonel hem de doku defekti olduğu için peroperatif işlem süresine uzatmakta ve postoperatif dönemde daha detaylı bir takip süreci gerektirmektedir.Aşil tendonu onarımında hem güçlü hem de ince bir doku kullanılmalıdır. Bu bildirideki amacımız ateşli silah yaralanması sonucu gelişen sol ayak bilek posterioru ve tibia 1/3 distalinde aşil tendonunu da içeren doku defektinin ALT-TFL kimerik serbest flebi ile rekonstrüksiyonu sonrası fonksiyonel ve kozmetik sonuçların retrospektif olarak incelenmesidir.

Ameliyat sonrası hasta izole edilerek üç gün boyunca flep dolaşımı saatlik el doppleri ile takip edildi. ALT Flep sağ femur lateralinden subfasyal planda 21x11 cm beraberinde muskulasfasyal TFL flepi 18x 4cm olacak şekilde şimerik olarak kaldırıldı. Flep kaldırılması sonrası donör saha sağ femur lateralinden alınan kısmi kalınlıkta deri grefti ile kapatıldı. Greft yeri postop 5. Gün açıldı.

Yöntem-Gereçler: Bu vakadaki hastamız 24 yaşında ve erkekti. Veriler hasta kayıtlarından toplandı. Ateşli silah yaralanması sonrası sol ayak bileği posterioru ve tibia distal 1/3'lük kısımda aşil tendonunun subtotal rüptüre olduğu, geniş doku defektinin bulunduğu yara yeri mevcuttu. Defekt boyutu aşil tendonunda 8x 3 cm, yumuşak dokuda ise 20x10 cmdir. Hastanın plantar fleksiyon hareketi kısıtlıydı(10 derece).Bu sebeple hasta normal bir düzlemde yürüyemiyordu.

Hastanın mevcut kliniği, yaşı, optimal fonksiyonel ve kozmetik beklentiler dikkate alınarak operasyon planlandı. Mevcut yara yeri hasta yatışı sonrası nekrotik dokular nedeniyle bir kez debride edildi. Daha sonra günlük antibiyotikli pomatla pansuman ve parenteral antibiyoterapi eşliğinde yara yeri takibi yapıldı. Yara yerinde enfektif bulgular olması sonucu alınan ilk kültürde MDR Pseudomonas aureginosa izole edildi. Kültüre göre antibiyoterapi düzenlenmesi sonrası pomatlı pansumana devam edildi. 10 gün sonra alınan yara yeri kültüründe üreme olmadı.

Preop serviste flep planlanması yapıldı. Perforatörler SIAS'dan patella süperolateraline çekilen lineer seyirli çizgi üzerinde işaretli. Yaklaşık olarak lineer hattın orta noktası merkez olacak şekilde çizilen 2 cm yarı çaplı daire içinde 3 adet perforatör işaretlendi. Preop op defekt ölçümleri yapıldı. Yapılan ölçümlere uygun olarak ALT-TFL kimerik flebi ALT flep 21x11 TFL flep 18x4 cm olacak şekilde planlandı.

Operasyona preop işaretlenen perforatörlerin el doppleri ile doğrulanmasıyla başlandı. Planlanan flebin medial kenarından açılan insizyon ile subfasyal plana inildi. LCFA'nın inen dalı ve perforatörler görülene kadar subfasyal planda diseksiyona devam edildi. 1 arter 2 ven olacak şekilde perforatörler iskeletize edildi. Aşil tendonu defekti göz önünde bulundurularak TFL flebi 2 cm daha uzun olacak şekilde kaldırıldı. Takiben ALT-TFL kimerik flebi LCFA inen dalı üzerinden ayrılarak flep kaldırma işlemi tamamlandı.

Defekt bölgesinde a.tibialis posterior iskeletize edildi. Flebin arteri a.tibialis posteriora uç yan, 2 adet eşlikçi ven uç uca olacak şekilde mikro cerrahi tekniklere uygun olacak şekilde anastomoz yapılarak flep defekte inset edildi. Donör saha sağ bacaktan alınan kısmi kalınlıkta deri grefti ile kapatıldı.

Operasyon sonrası 10 gün serviste izole olarak yatan hastanın flebi ilk üç gün el doppleri ile saatlik sonra ki yedi gün boyunca iki saatlik periyotlarla olacak şekilde takip edildi.Donör sahaya konulan greft postop 4. Günde açıldı. Greft doğal olarak görüldü.Hasta 10. Gün taburcu edildi. Operasyon sonrası hastanın sol bacağı 4 hafta boyunca diz eklemine kadar olan bacak atelinde tutuldu. Serviste yattığı süre boyunca flepte herhangi bir komplikasyon görülmedi.

**Bulgular:** Hasta taburculuk sonrası ilk bir ay haftalık sonra ki üç ay iki haftada bir olacak şekilde takip edildi. El doppleri ile yapılan takiplerinde anastomozların çalıştığı doğrulandı arterial ve venöz yetmezlik saptanmadı. Hematom bulgusu yoktu. Medikal tedavi olarak sistemik antibiyoterapi uygulaması ve operasyon bölgesine günlük pansuman uygulamalarıyla takiplerine devam edildi. Dördüncü haftadan sonra ateli alınan hasta fizik tedaviye yönlendirildi. Son yapılan kontrolde hastanın yürüyüşünde patolojik muayene bulgusu saptanmadı. Sol ayak plantar fleksiyonu 45 derece dorsifleksiyonu 15 derece olarak ölçüldü.

**Tartışma:** Aşil tendonu insan vücudundaki en güçlü tendondur. Bunun yanında aşil tendonu hareket sırasında dengenin sağlanmasında ve güç aktarımında önemli bir rol oynamaktadır. Bu yüzden aşil tendon rüptürü bariz bir şekilde hastanın yürüyüşünü etkilemektedir. Normal yürüme sırasında yaklaşık 30ºlik hareket (10º dorsifleksiyon, 20º plantar fleksiyon) yeterlidir. (1)

Aşil tendonunun ağır yüke maruz kalması, yeterli kan desteği olmaması bu sebeple enfeksiyona yatkın olması rekonstrüksiyonunu zorlu hale getirmektedir. Bu sebeple ALT-TFL kimerik flebi aşıl tendon rüptürünü içeren doku defektlerinin rekonstrüksiyonu için iyi bir seçenektir. (2)

Genel kanaat olarak aşil tendon defektlerinin onarımında kullanılan tendon grefti, fleksör hallucis longus transferi,ve gastrocinemius fasya flebi gibi seçenekler defekt 5 cm' den kısa olduğu durumlarda kullanılabilir(3).

Olgumuzda doku defektinin fazla olması ve aşil tendon defektinin 5 cm'den fazla olması nedeniyle alternatif tedavi seçenekleri denenmemiştir. Bir diğer yandan tendon grefti uygulamalarında greftin beslenmesinde problem yaşanabilir veya yapılacak bir alt ekstremite kas flebiyle defekti tamamen kapatmak mümkün olmayabilirdi. Bu sebeplerden dolayı biz bu vakamızda tendon defektini onarmak için kullandığımız FL flebinin dolaşımının daha iyi olacağı ALT-TFL kimerik flebini terch ettik.Kullandığımız ALT-TFL flebinin en büyük dezavantajıysa kompozit bir flep olması dolayısıyla defekt bölgesinde fazladan hacim kaplayıp estetik kontürü bozması ve ayak bilek hareketini sınırlamasıdır. Bu sebeple flebe operasyon sırasında mikro diseksiyonla inceltme veya op sonrası ikincil bir operasyonla inceltme planlanabilir. Bu vakamızda doku defekti fazla olduğu için inceltmeye ihtiyaç duyulmadı.

**Sonuç:** Bu vakada aşil tendon defektlerinin rekonstrüksiyonunda ALT-TFL kimerik flebinin kullanılmasını sunmak istedik. Sonucun fonksiyonel ve kozmetik açıdan tatmin edici olması özellikle aşil tendonu gibi özel bir bölgenin rekonstrüksiyonunu ciddi oranda sağlaması nedeniyle kullanımını tavsiye ediyoruz.

**Kaynakça:**

(1) Winaikosol, K., & Surakunprapha, P. (2021). Anterolateral Thigh and Vascularized-tensor Fascia Lata Flaps for Long-gap Achilles Tendon Reconstruction. Plastic and Reconstructive Surgery–Global Open, 9(6), e3631.

(2) Ahmed, Z., Cook, H., Anadkat, M., Ioannidi, L., Marmery, H., & Nikkhah, D. (2024). ALT in combination with triple-rolled TFL for reconstruction of a complex tendoachilles defect: technical details and rehabilitation regime. BMJ Case Reports CP, 17(1), e258355.

(3) Eser, C., Karagoz Ceylan, O. I., Gencel, E., Tabakan, I., Kokacya, O., & Yavuz, M. (2021). Reconstruction of Achilles region defects: A single centre experience. International Journal of Clinical Practice, 75(12), e14908.

**Anahtar Kelimeler:** aşil rekonstrüksiyonu, kimerik flep, perforatör flep

*Hastanın preop, perop, postop fotoğrafları*

*Preop defekt alanı (1-3) ALT-TFL kimerik flebi elevasyonu(4-6) Flebin defekt alanına inset edilmiş görüntüsü (7-9)Postop 6. ay kontrolü (10-15)*

## PB-084

## Kurban Bayramında Üst ekstremite Yaralanmalarında Walant Tekniğinin Etkisi

Buğra Mert Aytekin, Murat Deha Uruç, Dağhan Dağdelen

*Marmara Üniversitesi Tıp Fakültesi, Plastik Cerrahi Ana Bilim Dalı, İstanbul*

**Giriş:** Acil servislere en sık başvuru nedenlerinden birisi üst ekstremite yaralanmalarıdır. Basit müdahaleden replantasyona geniş spektrumda operasyon gereksinimi olabilmektedir. Hastaların büyük çoğunluğunda ilk gün içerisinde müdahale gereksinimi bulunmaktadır. Üst ekstremite yaralanmarı acil başvuruları mevsimsel olarak değişebilmektedir. Bununla birlikte kültürel arkaplana bağlı olarak da bu değişikliker olabilmektedir. Ülke nüfüsunun büyük çoğunluğunun Müslüman olduğu ülkemizde de benzer bir durum Kurban bayramı döneminde söz konusudur. Kurban bayramında acil servise en sık başvuru nedeni el kesileri gibi üst ekstremite yaralanmaları olmaktadır. Ülkemizde, Kurban bayramında el yaralanmalarını tedavisi için hastaların Sağlık otoritesi tarafından belirlenmiş yeterli beceriye yetkin sahip merkezlere yönlendirilmesi yapılmakta olup bu da acil başvurularının bekleme süresini arttırdığı bilinen bir gerçektir. Kliniğimiz de bu merkezlerden biridir,bu durum kliniğimizin operasyonlarının planlanmasını ve yürütülmesini işleyiş olarak zor ve yoğun bir program içerisinde bırakmaktadır.

Walant yöntemi hastanın anestezi etkisinde olmadan lokal anestezik ve hemostatik madde kullanılarak turnike kullanılmadan yapılan bir cerrahi operasyon tekniğidir. Bu yöntem ameliyathane odası, acil servis gibi çoğu yerde uygulanmaya imkan tanıyan genellikle üst ekstremite ve sıklıkla el yaralanmalarında kullanılmaktadır. Walant yaklaşımı kliniğimizde de son dönemlerde giderek artan bir şekilde kullanılmaktadır.

Bu çalışmada amacımız 9 günlük Kurban bayramı tatilinde tek icapcı olan merkezimize başvuran hastaların tedavisinde Walant yaklaşımının etkilerini değerlendirmek,h astaların tedaviye ulaşma süresi, operasyon sonrası mümkün olan en kısa zamanda hastane şartları dışında günlük yaşamlarına devam ederken rehabilite olmalarını sağlamaktır.

**Materyal method:** 24.06.2023-02.07.2023 yılı ile 15.06.2024-23.06.2024 aralıklarında kurban bayram tatili sürecinde hastanemize üst ekstremite yaralanma nedeniyle acil servise başvuruda bulunan hastalar geriye dönük olarak incelendi.

2024 yılı Kurban bayramı tatilinde başvuruda bulunan ve Walant uygulamasını kabul eden hastaların sonuçları ile 2023 yılında başvuran ve cerrahi tedavisi genel anestezi altında yapılan hastalar demografik verileri, cinsiyet,yaş,ek hastalık,vücut kitle indeksi,operasyon için başvurudan itibaren bekledikleri süre, operasyon sonrası taburculuklarına kadar geçen süre,operasyon süresi ve operasyon sonrası komplikasyon yönünden kıyaslandı. Hastalar walant yöntemi ile operasyon yapılmasına,anestezi ve turnike altında operasyon yapılmasına göre iki ayrı gruba ayrıldı.Hastalar yaş komorbid hastalıklar sigara kullanım, operasyona bağlı komplikasyon durumuna göre değerlendirildi. Walant yöntemi ile opere edilen hastaların vücut kitle endeksine göre kullanılan lidokainli solüsyon miktarına koter kullanım gerekliliği azalmaktadır.

Walant uygulaması Lalondenin tarif ettiği üzere %1 lidokain,1/1000 oranında epinefrin kombinasyonu ile kullanıldı. Walant solüsyonu genellikle işlem yapılmasından 30 dk önce uygulandı.

**Bulgular:** Hastaların opere olmak için bekledikleri süre t1, operasyon sonrası taburcu olana kadar geçen süre ise t2 olarak sınıflandırıldı.

2023 yılında el, kol ve ön kol yaralanmaları ile acil servisimize başvuran hasta sayısı 91 olup bu hastaların 15 tanesi operasyona alındı.2024 yılında ise 97 acil servise başvuru sonrası 6 hasta operasyona alındı.2023 yılında hastaların ortalama opere olmak için beklediği süre 1.52 gün, 2024 yılında walant ile yapılan operasyonlarda ise 1 gün olduğu görüldü. 2023 yılında hastaların operasyon sonrası ortalama taburculuk süresi 2.05 gün, 2024 yılında walant tekniği ile yapılan operasyonlarda ise 0.83 gün görüldü.

2024 yılında walant yöntemi ile opere edilen 6 hastanın 4 ü erkek 2 si kadın,ortalama yaş 34.33 standart sapma değeri 12.36 görüldü.Kullanılan walant solüsyonu miktarı ortalama 27.5 ml standart sapması 19.43 olarak görüldü.

**Sonuç:** 21 hasta üzerinde yapılan çalışmada 6 hastanın operasyona alınmak için beklediği sürede anlamlı kısa süre görülmüş olup,6 hastanın tamamının walant tekniği opere edilen hastalar olup ortalama bekleme süresi 1 gün olup anlamlı değişiklik saptanmıştır.Walant yöntemi ile opere olan 6 hastanın t1 süresi:1 gün,genel anestezi altında yapılan 15 hastanın operasyonlarda t1 süresi:1.52 gün olarak görüldü.Walant yöntemi ile opere edilen hastaların t2 süresi:0.83 gün,genel anestezi altında opere olan hastalarda ise t2 süresi:2.05 gün olarak görüldü.Bu veriler altında değerlendirildiğinde t1 süresinde istatiksel olarak anlamlı farklılık saptanmasına rağmen t2 süresinde ise istatiksel olarak anlamlı farklılık saptanmamıştır.

2023 yılı kurban bayram süresi ile karşılaştırıldığında 2024 kurban bayramı sürecinde yapılan walant uygulaması ile hastaların daha az süre bekleyerek operasyona alındığı, operasyon süresinin daha kısa sürdüğü görülmüştür. Bu durumda avantaj sağlayan unsur hastaların anestezi almadan daha erken operasyona alınabilmesi, operasyonun süresinin kısalması ve anestezi etkilerinin olmamasına bağlı olarak komorbiditelerin azalması ve hastaların daha erken taburcu olduğu görülmüştür.

Hastaların erken taburcu olup hastane enfeksiyonlarından ve geç mobilizasyona bağlı oluşabilecek komplikasyonlardan kaçınmak ve en önemlisi ameliyathane şartlarının sağlanamadığı sağlık kuruluşlarında veya bakım evlerinde acil hastalarının gecikme yaşanmadan operasyona alınmasını sağlamak amaçlanmıştır.

**Anahtar Kelimeler:** Walant, Üst ekstremite yaralanmaları, Kurban Bayramı

## PB-085

## El Baş Parmak Defektlerinde İyi Bir Seçenek: Kite Flep (Birinci Dorsal Metakarpal Arter Flebi)

Mehmet Nesim Güney, Mehmet Fatih Akkoç, "Serkan Erbatur, Volkan Özel, Mahmut Can Karatoprak, Ali Haydar Cinbaş, İbrahim Uğur Budak, Muhammed Taha Toprak

*Dicle Üniversitesi Tıp Fakültesi Plastik Rekonstrüktif Ve Estetik Cerrahi Anabilim Dalı*

Giriş: Ekspoze olmuş kemik ve tendon yaralanmalarını içeren, derin doku defektine sahip el başparmak yaralanmaları zorlu vakalardır. Başparmağın el fonksiyonunun büyük çoğunluğunu oluşturduğu düşünüldüğünde; başparmağın uzunluğunu, stabilitesini, duyusal hassasiyetini ve mobilitesini rekonstrükte etmek için titiz bir cerrahi planlama gerekmektedir. Özellikle fonksiyonel açıdan çok önemli olan pulpa defektleri, iyi vaskülarize ve duyusal inervasyonu olan dokular ile mümkün olan en güvenli şekilde rekonstrükte edilmelidir. Başparmak pulpası özellikli bir doku olduğundan dolayı greft ile onarım çoğu cerrah tarafından ilk tercih değildir. Literatürde başparmak doku defektlerinin rekonstrüksiyonu için birçok alternatif tanımlanmıştır. Tüm bu çeşitliliğe rağmen her tekniğin kendi avantaj ve dezavantajları mevcuttur. Bu teknikler arasında Foucher'in birinci dorsal metakarpal arter flebi (BDMAF) donör saha morbiditesinin azlığı, estetik uyumluluğu, duyusal kazanımları, kortikal reoryantasyon imkanı sağlaması ve defekt alanındaki kemik, tendon,nörovasküler açıklıklarını örtmesi sebebi ile günümüzde başparmak yumuşak doku defektlerinde en iyi seçeneklerden biridir(2).

Bu çalışmada; kliniğimizde BDMAF' nin güvenilirliğini, kullanılabilirliğini, avantajlarını göstermeyi amaçladık.

Yöntem-Gereçler: Kliniğimize baş parmakta travma sonrasında amputasyon ve doku defekti nedeniyle çok sık hasta başvurmakta olup BDMAF flebi seçili hastalarda kullanılmaktadır. Baş parmak pulpa defektlerinde rekonstrüksiyon seçeneği olarak BDMAF flebinin daha çok vaka örneğini sunup cerrahi deneyimlerimizi göstereceğiz. Ayrıca cilt köprüsü ekleyerek yaptığımız BDMAF flep modifikasyonunu yaptığımız cilt köprüsü eklenmeden yapılan BDMAF fleplerle kıyaslayayıp deneyimlerimizi aktaracağız.

Bu çalışmada 2023 Mayıs ve 2024 Mayıs ayları arasında kliniğimize başvuran baş parmakta defekti mevcut olan 14 hastayı inceledik. 11 erkek hasta 3 kadın hastadan oluşan bu gurubun yaş aralığı 14-53 arasındaydı. Hastaların yaralanma şekilleri spiralli testere kesileri, bıçak kesileri, iş makinası kazası ve künt travmalara bağlıydı. Hastaların 9'unda sağ el, 5'inde sol el baş parmakta defekt mevcuttu.

Hastaların cerrahileri ortalama 1-14 gün içerisinde yapıldı. Enfektif olmayan yaralanmalarda süre daha kısa olup enfektif parmak ve multitravma hastalarında süre daha fazlaydı.

**Cerrahi Teknik:** Bir hasta (14 yaş kadın hasta genel anestezi altında opere edildi.) hariç tüm hastalar aksiller blok anestezisi altında opere edildi. Tüm vakalarda el doppler yardımı ile birinci dorsal metakarpal arter işaretlendi. Defekt alanı büyüklüğüne göre ikinci parmak ekstensör yüzeyde zon 3 ve 5 arasındaki bölgede uygun çizimler yapılarak flep ekstensör tendon paratenonu korunup ve interosseos kas fasyası altında olacak şekilde subfasyal planda eleve edildi. Tüm vakalarda fasya altında arter lüminasyonu izlendi. Flep ardından ortalama 3-5 mm cilt köprüsü eklenerek veya bazı hastalarda eklenmeden arterin anatomik enfiye çukuru distalinde işaretlendiği noktaya kadar disseke edildi. Doppler yardımı ile akım her hastada kontrol edildi. Hastaların 6'sında flep cilt köprüsü olacak şekilde cilt altından tünelize edilmeden defekt alanına doğru yapılan yeni insizyon yardımı ile inserte edildi. Geri kalan 8 hastada ise flepler cilt altı tünelize edilerek defekt alanına inserte edildi. Hastaların dönor alanları inguinal bölgeden alınan tam kalınlıkta deri grefti ile onarıldı. İkinci parmak dönor alanı için tüm hastalarda atel kullanıldı. Greft pansumanları ortalama 4. Günde açılan hastalar 1 haftalık takipten sonra eksterne edildi. 2 hafta sonra kontrol için hastalar çağrılıp fizik tedavi egzersizleri uygulanmaya başlandı. Hastaların takiplerinde cilt altı tünelize edilen hastaların 2' sinde venöz konjesyon, minimal distal nekroz, yara detaşmanı ve epidermoliz izlendi. Cilt köprüsü eklenerek opere edilen hastaların bir tanesinde ise minimal yara detaşmanı ve epidermoliz izlendi. Komplikasyon gelişen hastalar konservatif şekilde tedavi edilip ek cerrahi uygulanmadı.

**Tartışma-Sonuç:** Başparmak doku defektleri; ekspoze kalmış tendon ya da kemik yapılarının üzerini örtebilen, parmak duyusunu, stabilitesini ve estetiğini iyi ölçüde rekonstrükte edebilecek, kanlanması ve inervasyonu iyi olan deri örtüsüne ihtiyaç duyar. Bu rekonstrüksiyon ihtiyacına cevap verebilecek alternatifler arasından lokal flep transferleri inervasyonu iyi doku sunmasına rağmen, flebin yeterince uzağa taşınamayışı önemli bir dezavantajdır. Diğer bir alternatif, duyu inervasyonu olan çapraz parmak flebidir. Fakat bu flebin mikrocerrahi olarak sinir koaptasyonu gerektirmesi, yaralanan parmağın 3 haftalık pasif immobilizasyonu ve flep ayrılması gibi ikinci bir cerrahi gerektirmesi dezavantajlarını oluşturmaktadır. Littler'in nörovasküler ada flebi kullanışlı ve iyi bir alternatiftir. Fakat bir dijital arterin sakrifiye edilme gerekliliği, donör sahada kontraktür gibi morbiditelere sebebiyet verebilmesi dezavantajlarını oluşturmaktadır. Ayak başparmağından tasarlanan serbest flepler ise el başparmak pulpasında estetik ve duyusal olarak tatmin edici sonuçları olmasına rağmen mikrocerrahi damar ve sinir onarımları gerektirmesi, mikrocerrahi açıdan olası komplikasyonlar ve BDMAF gibi teknik olarak daha basit müdahaleler ile benzer sonuçların edilebilmesi durumlarından dolayı tarafımızca tercih edilmedi. BDMAF; başparmak yumuşak dokusu ile benzer yapıda olması, postoperatif renk uyumu, kaybolan duyusal inervasyonun yüzeyel radyal sinirin terminal dalları ve ana dijital sinirlerin dorsal dalları ile restore edilebilme imkanı sunması sebebi ile başparmak yumuşak doku defektlerinde, özellikle de pulpa defektlerinde iyi bir seçenektir. Klinik pratiğimizde cilt köprüsü eklenerek yapılan BDMAF fleplerinde daha az komplikasyon gözlenmesi ve postoperatif takip dönemlerinde daha iyi bir iyileşme olması cilt köprüsü eklenerek yapılan BDMAF flebini tercih etmemizde etkili olmuştur.

**Anahtar Kelimeler:** Başparmak, BDMAF, Defekt, El Rekonstrüksiyonu, Kite flep

*Cilt köprüsüz ve köprülü BDMAF flebi*

## PB-086

## Pediatrik Grup Hastalarda Parmak Ucu Defektlerinde SUPBRA Flep Deneyimlerimiz

Semih Güner, Ahmet Utku Sun, Dağhan Dağdelen, Zeynep Deniz Akdeniz Doğan

*Marmara Üniversitesi Tıp Fakültesi, Plastik Rekonstrüktif ve Estetik Cerrahi Bilim Dalı, İstanbul*

**Giriş:** Eller vücudun önemli bir organıdır ve yaşam kalitemize hem estetik hem de fonksiyonel açıdan büyük etkisi vardır. Elde doku kayıpları, Plastik Cerrahi acil pratiğinin büyük bir kısmını oluşturmaktadır. Elde doku defektlerinin onarımında kullanılabilecek çok sayıda lokal bölgesel ve serbest flep seçeneği tanımlanmıştır. Radial arter superfisyal palmar dalı (SUPBRA) flebi özellikle palmar yüzdeki kılsız deriyi kullanıyor olması, rejyonel blok ve turnike altında kullanılabilir olması sebebiyle de son yıllarda popülerliği giderek artan ve sıklıkla el yumuşak doku defektleri için hem pediküllü hem de serbest olarak kullanılan bir fleptir. Literatüre baktığımız zaman pediatrik grupta subpra flebinin kullanımı ile çalışmalar sınırlı

durumdadır. Bu çalışma ile pediatrik gruptaki subpra flebi ile parmak ucu doku defekti onarım deneyimlerimizi paylaşmayı amaçladık.

**Hastalar Metod:** Nisan 2024 – Ekim 2024 tarihleri arasında üst ekstremite parmak defektlerinin onarımında SUPBRA serbest flebini kullandığımız pediatrik yaş grubu hastaları geriye dönük olarak değerlendirdik. Değerlendirme kriterleri hastaların demografik verileri, defekt etyolojisi, flep boyutları, flebin oryantasyonu ve kullanım şekli olarak belirlendi. Onarımında pediküllü SUPBRA flebi kullanılan hastalar ile defekt lokalizasyonu parmak dışında olan hastalar çalışmaya dahil edilmedi.

**Bulgular:** Çalışmaya dahil edilen 5 hastanın 1'i kadın idi. Ortanca yaş 14.5 (12– 18) olarak hesaplandı. Hastalardan 4'ünün defekti ezilme tipi yaralanmaya bağlıydı. Ortalama defekt boyutu 6.3 cm2, ortalama flep boyutu 7.96 cm2 olarak hesaplandı. Flep cilt adası oryantasyonu 4 hastada Vertikal olarak planlanmıştı. Ayrıca 1 hastada SUBPRA flebi "flow through" olarak kullanılmıştı. 2 hastada flep komponentine sinir de dahil edilmişti. Hastalara yapılan Semmes Weinstein testlerinde 1 hastada 0.4 gr 1 hastada ise 2 gr monofilaman ile taktil duyu sağlandı ve her iki hastada 3 mm aralıkta iki nokta ayrımı yapıldığı görüldü. Hastaların monofilaman testleri normal parmakları ile karşılaştırıldığında ise hastaların diğer parmaklarında monofilaman testi sonuçları normal bulunmuş olup 0.07 gramlık yeşil monofilaman ile taktil duyularının olduğu görülmüştür.. Bulgular Tablo -1'de detaylı olarak izlenebilir.

**Sonuç:** Pediatrik gruptaki parmak ucu defektleri öncelikle ve hasta için en uygun şekilde tedavi edilmesini gerektirir. Elin parmak defektlerinin onarımında kullanıldığında SUPBRA flebi benzer dokuyu benzeri ile onarma prensibine büyük oranda olanak tanımaktadır. Özellikle kılsız deri içeriği, parmakların volar yüz onarımında öne çıkan bir avantajı olarak görülmektedir. Cilt adasının hem vertikal hem de transvers şekilde planlanabilir olması flebin kullanımında bir esneklik yaratmaktadır. Segmental kayıplarda flebin flow-through olarak kullanılması aynı zamanda parmak vasküler bütünlüğün oluşturulması açısından öne çıkan bir başka özellik olarak sıralanabilir. Bu hasta grubunda sensitif doku transferi sağlamak yaşam kalitesini arttırmada önemlidir. Post operatif bakıma uyum sağlayabilecek pediatrik hasta grubunda SUBPRA flebinin başarı ile kullanılabileceği inancındayız.

**Anahtar Kelimeler:** Defekt, Flep, Parmak, Pediatrik, SUPBRA

*Tablo-1*

| Hastalar | Yaş | Cinsiyet | Etyoloji | Lokalizasyon | Defekt boyutu(cm) | Flep boyutu(cm) | Flep Oryantasyonu | Arter-Ven-Sinir Sayısı | S2D(6.)ay | Flebin kullanımı |
|---|---|---|---|---|---|---|---|---|---|---|
| 1 | 15 | Erkek | Kesici Cisim | Sol el D3 | 2x2 | 2.5x2.5 | Transfers | 1-1-0 | 4mm | Standart |
| 2 | 17 | Kadın | Ezilme | Sol el D1 | 2x3 | 2x3 | Vertikal | 1-1-0 | 5mm | Standart |
| 3 | 16 | Erkek | Ezilme | Sağ el D1 | 2x4 | 2x4.5 | Vertikal | 1-1-1 | 4mm | Standart |
| 4 | 12 | Erkek | Ezilme | Sağ el D3 | 2x3 | 3x3.5 | Vertikal | 1-1-1 | 4mm | Standart |
| 5 | 15 | Erkek | Ezilme | Sol el D2 | 2x4 | 2.5x4.5 | Vertikal | 1-1-0 | 5mm | Flow-Through |

## PB-087

## Post-Viral Unilateral Radiyal Sinir Paralizisi; Klinik Seyir, Tanı ve Tedavi: Olgu Sunumu

Aykan Hatipoğlu, Sema Güven, Ömer Hayri Berköz

*İstanbul Üniversitesi Tıp Fakültesi, Plastik Rekonstrüktif ve Estetik Cerrahi Anabilim Dalı, İstanbul*

**Giriş:** Viral enfeksiyonların klasik tutulumları dışında daha az sıklıkta görülen klinik başvuru şekilleri de olabilmektedir. Bunlar viral enfeksiyonu takiben gelişen immün sinir sistemi tutulumları şeklinde görülebilmektedir, periferik sinir tutulumları da bunların bir kısmını oluşturmaktadır. Parsonage Turner Sendromu (PTS) olarak bilinen idiyopatik brakial pleksopati de bu anormal immün yanıt sonucu gelişen bir durumdur. Vaka insidansı 1,64/100.000 olarak izlenmektedir. SARS-CoV-II enfeksiyonlarını takiben de PTS gelişen olgular bildirilmiştir. Bu olguda COVİD-19 pandemisi sırasında ateşli viral üst solunum yolu enfeksiyonu geçirdikten sonra aniden gelişen sol üst ekstremite motor kusuru olan 10 yaşındaki erkek hastaya yönelik tanı ve tedavi yaklaşımlarını anlatmak hedeflenmektedir.

**Olgu:** Geçirdiği ateşli viral üst solunum yolu enfeksiyonunu takiben sol elinde tam hareket kusuru gelişen 10 yaşındaki erkek hasta çocuk nörolojisi tarafından değerlendirilmiş. Geçmişte Ailevi Akdeniz Ateşi (''Familial Mediterranean Fever''-''FMF'') düşünülerek 2 yıl kolşisin kullanmış, fakat genetik test negatif gelince kolşisin tedavisi sonlandırılmıştır; bunun dışında hastanın bilinen başka kronik hastalık öyküsü yoktur. Ailede herhangi bir nöromüsküler hastalık öyküsü bulunmamaktadır. Kas güçsüzlüğü gelişiminin 2. ayında çekilen servikal ve kranial Manyetik Rezonans Görüntüleme (MRG)'leri normal sınırlarda raporlanmıştır. Kontrastlı brakial pleksus MRG'sinde solda brakial pleksus sağa göre belirgin kalın izlenmiş olup, kronik inflamatuar demiyelinizan polinöropati ya da multifokal motor nöropati tutulumu düşünülmüştür. Elektromiyografi (EMG)'si sol brakial pleksusta (üst, orta ve alt trunkuslarda) kronik (sekel?) ağır akson hasarına yol açan lezyon ile uyumlu görülmüş; sol radial sinir bileşik kas aksiyon potansiyeli düşük amplitüdlü bulunmuş, sol üst ekstremitede incelenen tüm sinirlerin duysal aksiyon potansiyelleri düşük amplitüdlü izlenmiştir. Çocuk hastalıkları tarafından demiyelinizan hastalık ön tanısı ile yatışı yapılmıştır. İlk gün 30 mg/kg olacak şekilde parenteral metilprednizolon tedavisi başlanmış; sonra 0,5 mg/kg (16 mg) oral prednizolon tedavisine geçilmiştir. Daha sonra hasta taburcu edilmiş, oral prednizolon 16+8 mg şeklinde iki hafta tedaviye devam edilmiştir.

Sonraki süreçte hastanın dış merkezlerdeki ayaktan takipleri devam etmiş, yapılan takiplerde yeterli motor iyileşme izlenmeyen hasta kas güçsüzlüğünün 2. yılında tarafımıza başvurmuştur. Başvuru anında sol üst ekstremitede dirsek altı radial sinir motor kusuru (düşük el deformitesi) dışında motor ve duyu kusuru görülmemiştir. Hastaya post-viral radial sinir hasarı ön tanısıyla ''FCR (Flexor Carpi Radialis) to EDC (Extensor Digitorum Communis), PL (Palmaris Longus) to EPL (Extensor Pollicis Longus) ve PT (Pronator Teres) to ECRB (Extensor Carpi Radialis Brevis) tendon transferi'' operasyonu gerçekleştirilmiştir.

Postoperatif üçüncü hafta bitiminde (21. günde); Kol, Omuz ve El Sorunları Anketi (''Disabilities of the Arm, Shoulder and Hand''-''DASH'') ve 8-12 Yaş Çocuklar İçin Yaşam Kalitesi Ölçeği (ÇİYKÖ) ile hastanın değerlendirmesi yapılmıştır. Kol, Omuz ve El Sorunları Anketi ile yapılan değerlendirmede ''DASH'' Semptom Skoru: 51,72 olarak bulunmuştur. ÇİYKÖ ile yapılan değerlendirmede: Ölçek toplam puanı 73,91; fiziksel sağlık toplam puanı 75; duygusal işlevsellik puanı 70; sosyal işlevsellik puanı 80; okul işlevselliği puanı 70 olarak sonuçlanmıştır.

**Tartışma:** Periferik motor sinir hasarları alışkın olduğumuz doğum, travma, bası gibi durumlar dışında daha nadiren idiyopatik olarak da gelişebilir. Bu olguda görüldüğü gibi nedensellik içeren yakın zamanda geçirilmiş viral enfeksiyon gibi faktörler bulunabilse de tanıyı kesinleştirecek tetkik ve yöntemleri bulmak, bulunsa da zamanında kullanabilmek her zaman mümkün olmamaktadır; bu da tanıyı bir miktar öznel hale getirmektedir. Bu olgudaki gibi nedenden bağımsız olarak zamanla iyileşme göstermeyen sinir hasarının cerrahi tedavisi benzer, sonuçları tatminkâr olsa da; nedene yönelik erken kesin tanıyı sağlayacak tetkik ve yöntemleri bulup ilerleyen sinir hasarını engelleyecek tedaviye odaklanmak daha sağlıklı tedavi algoritmaları geliştirilmesini sağlayacaktır. Şu an için takiplerde düzelme olmaması durumunda cerrahi tedavi (tendon transferleri) hastayı gündelik hayata yeniden kazandırmak için elimizdeki en etkili yöntem olmaya devam etmektedir.

**Anahtar Kelimeler:** çocuk, düşük el, periferik sinir, viral infeksiyon, radyal sinir, tendon transferi

*FCR to EDC, PL to EPL ve PT to ECRB tendon transferi operasyonu*

*FCR to EDC, PL to EPL ve PT to ECRB tendon transferi operasyonu (Peroperatif Vaka Fotoğrafı - Transfer edilecek tendonların alıcı tendonlara doğru konumlandırılmış hali)*

## PB-088

## Brakiyal Pleksopatili Olguda Double Oberlin Sinir Transferi

Mertcan Karagül, Ömer Özkan, Seval Tanrıkulu Kirişçi, Ramazan Furkan Akman, Mehmet Furkan Ulaş, Özlenen Özkan

*Akdeniz Üniversitesi Tıp Fakültesi, Plastik, Rekonstrüktif ve Estetik Cerrahi Ana Bilim Dalı, Antalya*

**Giriş:** Brakiyal pleksus yaralanmaları önemli fiziksel kısıtlılığa ağrıya ve psikolojik sıkıntıya neden olabilir. Etyolojide trafik kazaları ilk sırada yer almaktadır. Superior trunkus (C5-C6 sinir kökü) yaralanmaları dirsek fleksiyonunda, omuzun abduksiyonu ve dış rotasyonunda kayba neden olabilir. El fonksiyonu sağlam kalsa da dirsek fleksiyonunun kısıtlanması üst ekstremitenin kullanılabilirliğini önemli ölçüde sınırlayabilir. Sinir transfer prosedürleri dirsek fleksiyonunun restorasyonu için başarılı bir cerrahi tedavi stratejisi olmuştur. Sağlıklı donör sinirler, biceps kasının yeniden innervasyonunu ve dirsek

fleksiyonu elde etmek için muskulokutanöz sinirin motor dallarına transfer edilebilir. Ulnar, medial pektoral, spinal aksesuar ve interkostal sinirler potansiyel sinir donörleri olarak kullanılabilir. Oberlin prosedürü, ulnar sinirin FCU dalının biceps'in muskulokutanöz sinir dalına transferinden oluşur ve dirsek fleksiyonunun restorasyonu için güvenli ve etkili bir prosedür olduğu kanıtlanmıştır. Son yıllarda double Oberlin prosedürü popülerlik kazanmıştır. Bu prosedürde ulnar sinirin FCU dalının muskulokutanöz sinirin biceps dalına koaptasyonuna ek olarak median sinirin FCR (FCR+FDS) dalı muskulokutanöz sinirin brachialis dalına transfer edilir. Yapılan bu ikili transferle klasik tek Oberlin transferinden daha efektif sonuçlar elde edildiği gözlemlenmiştir.

**Olgu:** 28 yaş erkek, motorsiklet kazası sonrası sol üst ekstremitede motor ve duyu kaybı olan ve brakiyal pleksus hasarı nedeniyle takipli hasta, kazadan 9 ay sonra polikliniğimize başvurdu. Muayenesinde sol kol abdüksiyonu ve sol dirsek fleksiyonunda kısıtlılık bulunan, MR miyelografi sonucu C5-6 servikal vertebra seviyesinde yaralanma lehine olan, ENMG sonucu sol brakiyal pleksusta üst ağırlıklı olmak üzere üst ve orta trunkus lezyonu lehine olan ve brakiyal pleksus MR'ı solda brakiyal pleksopati lehine değerlendirilen hasta için Oberlin transferi prosedürü planlandı. Hasta fonksiyonel sinir transferi amacıyla ulnar sinir ve median sinirden fleksör carpi ulnaris ve fleksör carpi radialis'i innerve eden fasikülüslerin muskulokutanöz sinirin m. brachialis ve m. biceps brachii'yi innerve eden dallarına transferi planlandı. Mevcut sinirlerin eksplorasyonu amacıyla sol kol medialinden yapılan yaklaşık 15 cm vertikal insizyon sonrasında yapılan diseksiyonlarla n. ulnaris, n. medianus, n. musculocutaneus, n. cutaneus antebrachii medialis eksplore edildi. M. biceps brachii posteriorunda muskulokutanöz sinirin biceps brachii ve brachialis motor dalları ve lateral antebrakial kutanöz sinir duyu dalı görüldü ve diseke edildi. Muskulokütanöz sinir kılıfı açılarak fasiküllerine ayrıldı. Biceps ve brakialis kaslarını innerve eden dallar proksimale doğru ayrı ayrı diseke edildi ve proksimalde uygun seviyeden kesilerek hazırlandı. Lateral antebrakial kütanöz sinir dalı korundu. Median ve ulnar sinirler eksplore edilip diseke edildi, sinir kılıfları açılarak fasiküller değerlendirildi. Ulnar sinirin FCU kasına giden fasikülü nörostimülatör yardımıyla uyarım sağlanarak bulundu ve proksimale doğru diseke edildi. Median sinirin FCR'ye giden fasikülü nörostimülatör yardımıyla uyarım sağlanarak bulundu ve fasikül proksimale kadar diseke edildi. Ulnar sinirin FCU'ya giden dalı m. biceps brachii'ye giden muskulokutanöz sinirin motor dalına 9,0 ethilon yardımıyla koapte edildi. Median sinirin FCR'yi innerve eden fasikülü m. brachialis'i innerve eden muskulokutanöz sinirin motor dalına 9,0 ethilon yardımıyla koapte edilerek uygun suturasyon ve pansumanı takiben operasyon sonlandırıldı. Hasta bir yıl süresiyle aktif fizik tedavi sürecinde olup takip edilmektedir.

**Tartışma:** Nörotizasyonlar veya sinir transferleri brakiyal pleksus yaralanmaları için uygun bir tedavi seçeneğidir. Kök kopması yaralanmalarında, tek başına kullanılabilen Oberlin prosedürü, onarılabilir yaralanmalarda tendon transferlerinden veya sinir greftlerinden daha iyi sonuçlar vermiştir. Çünkü donör sinirinin alıcı kasın motor son plağa yakınlığı ve dolayısıyla daha kısa reinnervasyon süresi, sinir grefti için gereken iki anastomozun aksine tek anastomoz ihtiyacı olması, tendon transferine kıyasla bir kasın anatomik pozisyonun değişmesinin gerekmemesi, kas vektörlerinin kuvvet yönünün değişmemesi ve kasın gergin olmaması gibi avantajlara sahiptir. Literatürde yaralanma sonrası ikinci yıla kadar yapılan Oberlin prosedürlerinde iyi sonuçlar bildiren yayınlar vardır. Ancak bu cerrahinin yaralanmadan sonra ilk 1 yıl içinde yapılması daha efektif sonuçlar elde edilmesi açısından önemlidir.

**Sonuç:** Brakiyal pleksus yaralanmaları kalıcı ciddi sakatlığa neden olması, tedavi seçeneklerinin kısıtlı olması ve varolan cerrahi tedavi yöntemlerin teknik olarak tecrübe gerektiren prosedürler olması nedeniyle hekimi oldukça zorlayan yaralanmalardır. Yapılan cerrahiler sonrası çok uzun zaman fizik tedavi rehabilitasyonun ve kontrollerle yakın takibin gerekliliği, hastanın bu zorlu süreçte hem tedavi hem takip aşamalarındaki uyumunu olumsuz etkilemektedir. Oberlin transferi gibi yaralanmadan sonra ilk yıl içinde yapılan sinir transferi ameliyatları kısa sürede etkili sonuçlar elde edilmesini sağladığı için en sık tercih edilen tedavi yöntemlerinden biri haline gelmiştir.

**Anahtar Kelimeler:** brakiyal pleksopati, double oberlin, sinir transferi, üst ekstremite cerrahisi

*Double Oberlin Sinir Transferi*

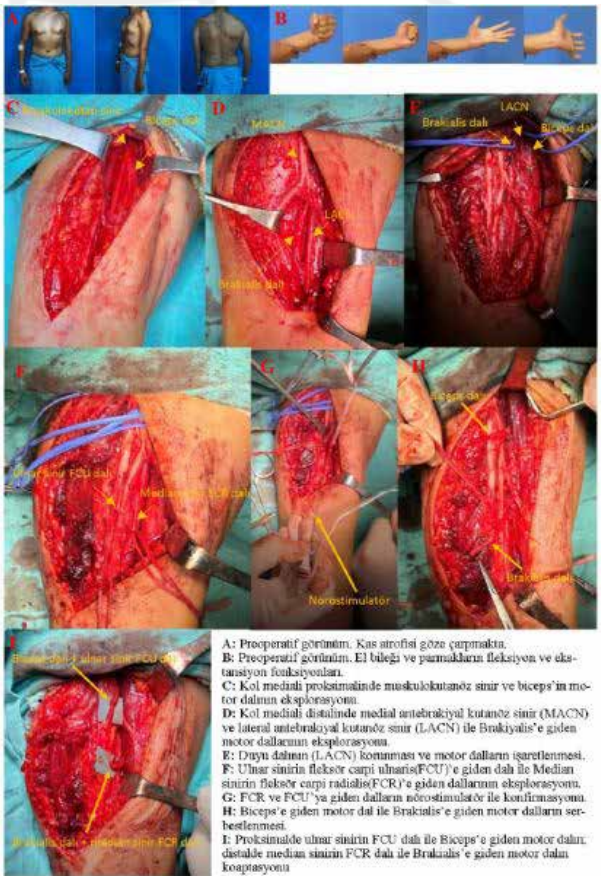


A: Preoperatif görünüm. Kas atrofisi göze çarpmakta.
B: Preoperatif görünüm. El bileği ve parmakların fleksiyon ve ekstansiyon fonksiyonları.
C: Kol medialı proksimalinde muskulokutanöz sinir ve biceps'in motor dalının eksplorasyonu.
D: Kol medialı distalinde medial antebrakiyal kutanöz sinir (MACN) ve lateral antebrakiyal kutanöz sinir (LACN) ile Brakiyalis'e giden motor dallarının eksplorasyonu.
E: Duyu dalının (LACN) korunması ve motor dalların işaretlenmesi.
F: Ulnar sinirin fleksör carpi ulnaris(FCU)'e giden dalı ile Median sinirin fleksör carpi radialis(FCR)'e giden dallarının eksplorasyonu.
G: FCR ve FCU'ya giden dalların nörostimulatör ile konfirmasyonu.
H: Biceps'e giden motor dal ile Brakialis'e giden motor dalların serbestlenmesi.
I: Proksimalde ulnar sinirin FCU dalı ile Biceps'e giden motor dalın; distalde median sinirin FCR dalı ile Brakialis'e giden motor dalın koaptasyonu

## PB-089

## 2023 Türkiye Maraş Depreminde Yaralanan Hastalarda Fasyatomi Zamanlaması, Kritik Ekstremite İskemisinin Değerlendirilmesi

Rana Kapukaya[1], Gazi Kutalmış Yaprak[2]

*[1]Sbü Adana Tıp Fakültesi Şehir Eğitim ve Araştırma Hastanesi Plastik Cerrahi Servisi*
*[2]Çukurova Üniversitesi Tıp Fakültesi Balcalı Eğitim ve Araştırma Hastanesi*

**Amaç:** Bu çalışmanın amacı, 2023 Kahramanmaraş depremi sonrası ilk 24 saat içinde 3. Basamak tedavi merkezine başvuran depremzedelerin tedavi yönetimi ve demografik verilerini değerlendirmektir.

**Gereç-Yöntem:** 7 Şubat 2023 tarihinde başvuran toplam 120 hasta (65 erkek, 55 kadın) verileri retrospektif olarak incelendi. Hastaların yaralanma özellikleri, kurtarılma zamanı, fasyatomi zamanlaması ve amputasyon oranları değerlendirildi.

**Bulgular:** Hastaların ortalama yaşı 36,3 (±17,3 yıl; aralık 85-88 yıl) idi. Hastaların ortalama enkazdan kurtarılma süresi 6 saat (min 3, max 16) idi. Hastaların ekstremite yaralanmalari: uyluk (n:20 ), alt bacak (n:25 ), ayak (n:10 ), kol (n: 11), ön kol (n:20 ), el (n:15 ) bölgesinde idi. Pelvik ve abdominal bölge yaralanması olan hasta sayısı 2 (%2) idi. Enkaz altında kalan 75 hastaya fasyatomi uygulandı. Akut amputasyon 4 hastada (alt ekstremitede 3, üst ekstremitede 1) uygulandı. Ezilme sendromu gelişmesini önlemek amacıyla hastaların perioperatif laboratuvar değerleri yakından takip edildi. Hastaların %20 'si (n:24) konservatif olarak tedavi edildi.

**Sonuç:** Uygun triyaj, uygun fasiyotomi ve uygun cerrahi girişimler amputasyon oranını azaltarak klinik olarak tatmin edici sonuçlar vermektedir.

**Anahtar Kelimeler:** Maraş depremi, fasyatomi, amputasyon

## PB-090

## Hidradenitis Suppurativa'da Pediküllü Perforatör Flep Kullanımı

Aydan Ayşe Köse, Gülsen Özşahin, Can Ekinci

*Eskişehir Osmangazi Üniversitesi Tıp Fakültesi Plastik Rekonstrüktif ve Estetik Cerrahi AD*

Hidradenitis suppurativa, kıl follikül ünitelerinin kronik inflamasyonuna bağlı derin yerleşimli, ağrılı ve akıntılı apseler, fistüller ile karakterize bir hastalıktır. Sıklıkla aksilla ve inguinal bölgede yerleşimli olmakla beraber pilosebase ünitelerin yoğun olduğu her bölgede olabilir. Tedavisinde antibiotikler, lazer ve immunmodulatörler kullanılmaktadır ancak dirençli vakalarda cerrahi çözüm gerekebilmektedir.

**Olgu:** 21 yaş erkek hasta ense, temporal bölge,her iki aksilla ve inguinal bölgelerde Hurley evre 3 lezyonlar nedeni ile Dermatoloji tarafından yönlendirildi. Medikal tedavilerden sonuç alınamayan hastada aksilla ve inguinal bölgelerde geniş alan kaplayan lezyonlar nedeni ile flep ile rekonstrüksiyon düşünüldü. Sağ aksillaya pediküllü torakodorsal arter perforator flep, sağ inguinal bölgeye ise suprafasial superfisyal sirkumfleks iliak arter perforator flep uygulandı.

Aksilla ve inguinal bölgeler, katlantı bölgeleri olmaları nedeni ile rekonstrükyonları ince ve esnek dokular gerektirir. Önceleri bu bölge rekonstrüksiyonunda kullanılagelen primer eksizyon ve greft uygulamaları kontraktürlere neden olabilmektedir. Perforatör flepler özellikle suprafasial kaldırıldıklarında bu bölgelerin gereksinimini hem kozmetik hem de fonksiyonel olarak karşılayabilirler. Esnek ve ince yapıları ile kontraktür ve kitle görünümünü engellerler. Pediküllü olarak kullanılabilmeleri mikrocerrahinin olası risk ve komplikasyonlarından kaçınılmasını sağlarken operasyon süresini de kısaltmaktadır.

**Anahtar Kelimeler:** hidradenitis suppurativa, perforator flep, TAP flep, SCIP flep

*Hastanın operasyon öncesi ve sonrası görüntüleri*

## PB-091

## Pulpa Rekonstrüksiyonu için Kullandığımız Fleplerin İncelenmesi ve Sonuçlarımız

Aydın Bağdat, Kaan Derindere,
Alpagan Mustafa Yıldırım

*Afyon Sağlık Bilimleri Üniveristesi Plastik,Rekonstrüktif ve Estetik Cerrahi Anabilim Dalı,Afyonkarahisar*

Parmak uçları çimdikleme ve kavrama gibi fonksiyonları gerçekleştirmenin yanında en hassas duyusal özellikleri olan bir elin en önemli parçasıdır. Doku kayıplarının rekonstrüksiyonu bu alanda çok sık gözlenen yaralanma şekillerinden biri olması nedeniyle her hasta için karar verilmesi gereken çok sayıda tanımlanmış tekniğin içerisinde en uygunu seçilmeli ve dikkatle uygulanmalıdır.(1)

Pulpa rekonstrüksiyonu için v-y ilerletme flebi (Atasoy), lateral v-y ilerletme flebi (Kutler), tenar flep, çapraz parmak flebi, homodigital dorsal digital arter perforator flebi,ters akımlı digital arter flebi,homodigital,heterodigital flebler gibi teknikler tanımlanmış ve yıllar boyunca yaygın olarak kullanılmıştır(2)

Lokal ilerletme flepler küçük boyutlardaki defektler için oldukça uygun seçeneklerdir. Daha büyük defektlerde çapraz parmak flebi gibi heterodigital flepler ve heterodigital nörovasküler ada flepleri (Littler, Foucher flebi vb.) yaygın olarak kullanılmaktadır (3) Skar oluşumuna bağlı parmak sertleşmesi ve fleksiyon kontraktürü gibi komplikasyonları önlemek için erken evre rekonstrüksiyon çok önemlidir.1 Kemiğin örtülmesi kadar duysal iyileşmenin sağlanması da büyük önem taşımaktadır.(4) Fleplerde duyusal iyileşmenin nasıl gerçekleştiği tam olarak anlaşılmamış ve halen tartışılan bir konudur.

**Materyal Metod:** 2023 yılında kliniğimize başvuran pulpa yaralanması olan hastalara uyguladığımız rekonstrüksiyonların derlemesidir.Hastalar en az 5 ay takip edilmiştir.Pulpa kaybı oblik, trasvers, 0.5 -2cm, kemik tendon açıkta veya olmayan, kemik kaybı olan veya olmayan şeklinde farklılıklar gösteriyordu.Sadece 1 hastada enfeksiyon nedenli olmak üzere diğer hastalarda travmaya bağlı kayıp mevcuttu.9 adet tenar,4 adet hipotenar,14 adet v-y flep,5 adet çapraz parmak, 10 adet homodigital, adet foucher( kite) flep olmak üzere 45 hastaya rekonstrüksiyon uygulandı. Flep seçimleri; kayıp şekli, büyüklüğü, hastanın yaşı, hastanın işe dönme hızı,hastanı genel durumu ve uyumu gözetilerek yapıldı.

**Tartışma:** Parmak ucu doku kayıplarının rekonstrüksiyonunda ana prensipler defektin dayanıklı bir doku ile kaplanması, uygun bir yüzey oluşturulması, duyu ve uzunluğun korunması, rahatsızlık hissinin en aza indirgenmesi ile birlikte günlük hayat ve iş hayatına dönüşün sağlanmasıdır(5). Bu kriterler göz önüne alındığında en basit seçeneklerden karmaşık olanlara kadar tüm seçenekler gözden geçirilerek hasta için en uygun rekonstrüktif seçenek seçilmelidir.

Ampute olan parçanın replantasyon için uygun olmadığı durumlarda kompozit greft ile özellikle çocuklarda yüksek oranda başarılı sonuçlar elde edilebilmektedir. Volar V-Y ilerletme flepleri parmak ucu doku kayıplarının kaplanmasında başarılı bir şekilde kullanılır, ancak boyutları ve ilerletme özellikleri kısıtlıdır.(6) Bunlara ek olarak kısaltma yapmaksızın, volar oblik doku kayıplarının rekonstrüksiyonunda yetersiz kalmaktadırlar. Kutler'in, tanımladığı parmağın her iki tarafından uygulanan V-Y ilerletme flebi çok küçük bir ilerleme özelliğine sahip olduğundan endikasyonları oldukça sınırlıdır.

Çapraz parmak flebi veya tenar flep gibi bölgesel flepler iki aşamalıdırlar. Rekonstrükte edilen parmak uzun süre fleksiyon pozisyonunda kaldığından eklem sertlikleri gelişir. Bu durum hastalar için oldukça rahatsız edicidir. "Cross finger" flebi, verici parmaklarda oluşan sertlik, ağrı, soğuk intoleransı ve alıcı sahadaki iki nokta ayrımındaki farklılıklar yönünden birçok defa incelenmiş olup, 20 yaşın altındakilerde iyi sonuçlar olduğu bildirilmiştir. Dorsal homodigital arter perforator flebi, aynı parmaktan ana arter ve sinir sakrifiye edilmeden hazırlanan fleplerdir. Fakat donör alan morbiditesinin mevcuttur ve pulpa için gerekli dolgunluğu sağlayamamaktadır.(7)

Ters akımlı flepler değişkendirler ve homodijital veya heterodijital olarak olarak uygulanabilirler. Bu fleplerin dezavantajları ise uzun ameliyat süresi, venöz sorunların sık rastlanması, PİF eklem kontraktürleri, soğuk intoleransı görülme olasılığının %41.6'e varan oranda görülebilmesi ve kısmi veya total flep kaybının görece yüksek olmasıdır. (8) Bizim takiplerimizde de venöz sorunların yüksek olduğunu fakat bir müdahale gerekmeden venöz konjesyonun azaldığını ve flep kaybı olmadığını gözlemledik.

Zon IIF e uzanan pulpa kayıplarında ters akımlı homodigital nörovasküler ada flebi ve dorsolateral homodigital ada flebi de seçilecek yöntemlerdendir. Ters akımlı homodigital ada flebi ise DİP eklemi proksimalini aşan pulpa kayıplarının onarımında önerilmemektedir, Heterodigital flep seçenekleri arasında Foucher ve Braun tarafından 1979 yılında geliştirilen Foucher flebi, dorsal metakarpal arter bazlı ilk nörovasküler ada flebi olmakla birlikte, diğer heterodigital fleplere göre 2 nokta ayrımının daha düşük olması, soğuk intoleransı, hiperestezi, kortikal adaptasyonun zor olması gibi önemli dezavantajları vardır.(9) Litter flep duysal iyileşmenin daha iyi olması ile birlikte 1. Parmak defektlerinde parmak uzunluğunun korunmasında iyi bir şeçenek olarak kullanılagelmiştir. Nörovasküler flep oalrak geliştirilen modifiye littler tekniği ile pulpa duyusunun rekonstrüksiyonun iyi sonuçlar verdiği görülmüş ve sıklıkla tercih edilmektedir. Foucher ise, elde edilen sonuçlar bakımından klasik Littler tekniği ile disconnecting-reconnecting teknikleri arasında anlamlı fark olmadığını ve klasik Littler tekniğini tercih ettiğini söylemiştir Litter aynı zamanda 5.parmak defektlerinde diseksiyonu daha kolay olan hipotenar bölge flepleri ile kendi tekniği arasında anlamlı bir fark görememiş ve hipotenar flepin tercih edilmesi gerektiğini savunmuştur.(10) Parmak ucu doku kayıplarının rekonstrüksiyonunda medial plantar arter perforatör flebi, medialis pedis flebi ve venöz flep gibi serbest flepler de kullanılabilir.(11) Ancak bu teknikler zor öğrenme eğrileri olması, mikrocerrahi deneyim gerektirmesi, uzun ameliyat süreleri ve işe dönüş sürelerinin uzun olması nedeniyle kullanışlı değillerdir

**Sonuç:** Kullanılacak flebin; parmak derisine renk ve yapı bakımından uygun, el fonksiyonlarını olumsuz etkilemeyen, güvenilir, basit ve mümkün ise tek seanslı bir flep olması önemlidir. Hastanın ek hastalıkları, soyokültürel düzeyi, dominant eli, hastanın mesleği, hastanın uyumu ve isteği, hastanın bağımlı olduğu alışkanlıklar (sigara vb.) değerlendirilerek optimal seçenek değil hasta bazlı rekonstrüksiyon seçeneğinde subjektif yaklaşım olmalıdır.

**Anahtar Kelimeler:** pulpa rekonstürksiyonu, ada flep, lokal flep

## PB-092

## Parmak Ucu Rekonstrüksiyonunda Ters Akımlı Homodigital Ada Flebinin Yeri

Perçin Karakol, Yasin Canbaz,
Osman Şamil Sevindik, Kadir Barış Tiryaki

*Sağlık Bilimleri Üniversitesi,Başakşehir Çam ve Sakura Şehir Hastanesi, Plastik Rekonstrüktif ve Estetik Cerrahi Kliniği, İstanbul*

**Giriş:** Pulpa defekti olan vakaların rekonstrüksiyonunda hem acil duyu restorasyonu hem de defekt onarımı için kurtarıcı bir metod olarak homodigital ada flebinin hatırlanması amaçlandı. Bu çalışmada kliniğimize pulpa defekti ile başvuran 13 olguda yapılan ters akımlı homodigital ada flebi olgularının, olgu yönetiminde karşılaşılan sorunlar ve uygulanan çözümler ile sunulması amaçlanmıştır.

**Gereç ve Yöntemler:** Ocak 2023 tarihinden haziran 2024 tarihine kadar plastik cerrahi kliniğiniğimize acilden başvuran 13 Hasta değerlendirildi. Hastalara proksimal dorsal cildi içeren ters akımlı homodigital ada flebi doku nakli planlandı.

**Bulgular:** Bu çalışmaya 13 olgu dahil edildi. Olguların 4'ü kadın, 9'u erkekti. Ortalama yaşları kadınlarda 35,3 yaş, erkeklerde 32,5 yaş olarak değerlendirildi.

Elin el becerisi ve duyusal kapasitesi, insanlara çevreyi manipüle etmek için güçlü bir araç sağlar. Eldeki defekti yeniden yapılandırmak için sayısız teknik vardır. Homodigital ada flebi, başlangıçta defekti yeniden yapılandırmak ve travmatik yaralanmayı takiben pulpa hissini yeniden sağlamak için tanımlanmış bir nörovasküler ada flebidir. ada flebinin nörovasküler pedikülü olarak uygun dijital arteri ve uygun dijital siniri kullanır. Flep, ortak dijital arterin bifürkasyonuna ulaşılıncaya kadar distalden proksimale doğru kaldırılır. Daha sonra flep deri altı bir tünelin altından alıcının defektine getirilir. Donör alanı tam kalınlıkta deri grefti ile kapatılır. Homodigital ada flebi, iyi bir kozmetik uyum sağlayan vaskülarize, duyusal, esnek bir cilt sağlayan tek aşamalı bir prosedür olduğundan, eşlik eden sinir yaralanmasının daha büyük defektleri için uygun bir seçimdir. Homodigital ada flebinin dezavantajları arasında duyunun kortikal yeniden düzenlenmesi için gereken süre ve donör saha morbiditesi sayılabilir. Hastaların çoğunda ameliyat sonrası dönemde soğuk intoleransının yanı sıra donör parmağına giden arteriyel akışın azalması da görülür.

**Tartışma ve Sonuç:** Distal falanksın pulpa amputasyonları, özellikle ekspoze kemik varsa yönetimi zor olabilmektedir. Replantasyon mümkün olmadığında, ada flebi kullanımı, gerek güdük yapılması gerekse diğer lokal fleplerle restorasyona göre bazı avantajları olan, literatüre girmiş klasik bir metod olmakla birlikte son senelerde kullanımı azaldığından, hatırlanması ve günlük pratiğimizde yer almaya devam etmesi amacıyla yapılan ve sunulan olguların altını önemle çizmek istiyoruz.

**Anahtar Kelimeler:** Littler flebi, pulpa defekti, homodigital ada flebi

## PB-093

## İnsidental Saptanan Miksofibrosarkom: Nadir Bir Klinik Antiteye Tek Aşamalı Yaklaşım

Şahin Atakan Bayır, Alp Öksüz, Abdullah Karapınar, Oğuzhan Temiz, Murat İğde

*Gülhane Eğitim ve Araştırma Hastanesi, Plastik, Rekonstrüktif ve Estetik Cerrahi Kliniği, Ankara*

**Giriş:** Miksofibrosarkom 100,000'de 0.1 insidansıyla oldukça nadir görülen malign bir yumuşak doku tümörüdür. En sık hayatın 6. dekadında görüldüğü ve ağırlıklı olarak ekstremite yerleşimli bir klinik antite olduğu bilinmektedir. İnfiltratif natürü nedeniyle sıklıkla geniş rezeksiyon gerektirmekte, tanı ve tedavideki gecikmeler amputasyon ihtiyacı doğurabilmektedir. Güncel literatür, hasta yönetiminde 2 santimetre marjin ile rezeksiyonu takiben aşamalı rekonstrüksiyon önermektedir. Bu bildiride, atipik prezentasyon ile başvuran 31 yaşında bir hastada uyluk yerleşimli miksofibrosarkom ön tanılı lezyonun rezeksiyonunu takiben oluşan defektin aynı seansta pediküllü anterolateral uyluk flebi (ALT) ile onarımı deneyimini raporluyoruz.

**Olgu:** Aynı seviyeden düşme sonrası uyluk posteriorunda yabancı cisim nedeniyle tarafımıza yönlendirilen, bilinen anlamlı dahili ve cerrahi öyküsü bulunmayan hastanın yabancı cisim ekstraksiyonu takiben gelişen hematomu nedeniyle istenilen görüntülemelerinde hematom komşuluğunda yumuşak doku tümörüne rastlandı. (Şekil A) Alınan insizyonel biyopsi örnekleriyle miksofibrosarkom tanısı konulması üzerine erken dönemde geniş rezeksiyon ve aynı seansta ALT ile onarım planlandı. 2 santimetre marjin(¹)(²) ile rezeksiyonu (şekil B, şekil C) takiben frozen patolojik incelemede cerrahi sınırlar negatif görüldü. Rezeksiyon sonrası oluşan defekt 15x7 santimetre boyutlarındaydı. Preoperatif plana uygun olarak medial elevasyon, vastus lateralis ve rektus femoris arasındaki plandan septal diseksiyon, deroofing, pedikül diseksiyonu ve lateral elevasyonu takiben ALT flebi suprafasyal olarak eleve edildi. Rezeksiyon sonrası oluşan defektin (şekil D) sağ uyluk posteromedial yerleşimli olması nedeniyle; tünelizasyon sırasında profunda femoris, femoral arter ve vena safena magna korunarak addüktör longus/brevis ile gracilis arasındaki plandan posterior kompartmana transpoze edilerek defekt onarıldı. (şekil E, şekil F) Nihai patolojik inceleme ile negatif marjinler doğrulandı. Post-operatif dönemde kontrol amacıyla çekilen inguinal USG'de PET ile korelasyon gösteren sağ inguinal lenf nodlarında multiple, sağ eksternal iliak lenf nodlarında 1 adet şüpheli kitle saptanması üzerine lenf nodlarına yönelik lenf nodu diseksiyonu ivedilikle planlandı(Sağ eksternal iliak lenf nodu SUVmax: 4.4). Nodal diseksiyonun operasyon sahasının yara iyileşmesini hızlandırmak amacıyla insizyon hattı Prevena (3M™ Prevena™ Kendinden Yapışabilir İnsizyon Yönetim Sistemi) ile takip edildi. Post-operatif dönemde herhangi bir sekel izlenmedi. Nodal diseksiyon operasyon sahasının yara iyileşmesi tamamlandıktan sonra hasta post-operatif adjuvant tedavi ve takip amacıyla onkoloji kliniğine yönlendirildi.

**Tartışma:** Miksofibrosarkom, hayatın en sık hayatın 6. dekadında ortaya çıkan, yavaş büyüme gösteren, ağrısız kitle şeklinde prezentasyon gösteren nadir bir malign bir yumuşak doku tümörü olarak tanımlanmakla birlikte bu bildiride sunduğumuz olgu ile sabitlendiği üzere hayatın erken döneminde ortaya çıkan, hızlı progresyon gösteren, ağrılı lezyonlarda da ayırıcı tanıya dahil edilmelidir. Güncel literatürde aşamalı rekonstrüksiyon önerilmekle birlikte bu

bildiride raporladığımız olgu tek aşamalı rekonstrüksiyonun miksofibrosarkom yönetiminde alternatif bir seçenek olduğunu ortaya koymaktadır.

Referanslar:

1. Mizumatsu S, Ryu H, Nomura K, Yoshikawa S, Inoue N. Treating Low-Grade Myxofibrosarcoma With Stereotactic Body Radiation Therapy Using CyberKnife®. Cureus. 2021;13(7):e16393. Published 2021 Jul 14.

2. Erdoğan K, Karabağ S, Deveci M, Gamli A, Gönlüşen G,Özbarslas H. Clinicalopathological Evaluation of Soft Tissue Myxofibrosarcoma. Cukurova Med J. 2021;46(1):116-124

**Anahtar Kelimeler:** alt ekstremite, anterolateral uyluk flebi, miksofibrosarkoma

*Cerrahi teknik*

Şekil A: kitlenin preoperatif görüntüsü; şekil B: tümör rezeksiyonu; şekil C: tümörün makroskopik görüntüsü; şekil D: rezeksiyon sonrası oluşan defekt; şekil E: ALT flebinin transpozisyonu; şekil F: postoperatif

## PB-095

## Diyabetik Ayak Hastalarında Distal Bazlı Kural Arter Flebinin Vakum Delay Uygulaması Öncesi Ve Sonrası Perforatör Çapının Akımın Ve Rezistif İndeksin Değerlendirilmesi Ön Çalışma

Fırat Yağız, Osman Enver Aydın, Ender Ceylan, Ozan Çay

*Aydin Adnan Menderes Üniversitesi Eğitim Ve Araştirma Hasta*

**Giriş:** Diyabetik ayak ülserleri, diyabet hastalarının yaşam kalitesini önemli ölçüde etkileyen ve tedavi edilmezse ciddi komplikasyonlara yol açan bir durumdur. sural flep diyabetik ayak rekonstriksüyonun da sıkça kullanılır.trk aşamalı cerrahi de diyabetik hastalarda flep nekroz oranı yüksektir. bu nedenle daha önce yazarlarımızdan osman Enver aydın a novel method for flap Delay vacuum assisted flaş Delay: an experimantal Study in rabbit adlı makalesinde tanımlanan negatif basınçlı vakum uygulaması ile flap geciktirmesi amacıyla kural flepte vakum uygulamıştır.Bu çalışmada, distal bazlı sural arter flebinin vakum delay uygulaması öncesi ve sonrası perforatör çapı ve rezistif indeks (RI) değişikliklerinin değerlendirilmesi amaçlanmıştır.

**Amaç:** Çalışmanın amacı, vakum delay uygulamasının, sural arter flebinde perforatör çapı ve kan akımını temsil eden rezistif indeks üzerinde yarattığı etkileri incelemektir.

**Yöntem:** Çalışmaya, diyabetik ayak ülseri bulunan ve distal bazlı sural arter flebi ile tedavi edilmesi planlanan 5 hasta dahil edilmiştir. Hastalara vakum delay uygulaması öncesi ve sonrası, Doppler ultrasonografi ile perforatör çapı ve rezistif indeks ölçümleri yapılmıştır. Ölçümler karşılaştırılarak vakum delay uygulamasının etkisi analiz edilmiştir.

**Bulgular:** Vakum delay uygulaması sonrası perforatör çapında anlamlı bir artış gözlenmiş olup, bu artış flebin kanlanmasını olumlu yönde etkilemiştir. Ayrıca, rezistif indeks değerlerinde de belirgin bir iyileşme tespit edilmiştir, bu da kan akışının arttığını göstermektedir.vakum sonrası perforatör akımlarında 2.5-3.5 artış görülmüştür. fleplerde tam nekroz görülmemiş olup marjinal nekrozlar görülmüştür.

**Sonuç:** Vakum delay uygulaması, diyabetik ayak hastalarında distal bazlı sural arter flebinin kanlanmasını artırarak, perforatör çapında ve rezistif indeks değerlerinde olumlu değişikliklere neden olmaktadır. Bu bulgular, vakum delay uygulamasının klinik olarak anlamlı bir yarar sağlayabileceğini göstermektedir.

**Anahtar Kelimeler:** diyabetik ayak, surat arter lebi, vakum Delay uygulaması, rezistif indeks, distal bazlı flep

## PB-096

## Aynı Elde 5 Parmak Çift Seviye Başarılı Replantasyon Vakası: Neler Öğrendik?

Cansu Yalçın, Hasan Görkem Çay, Hande Bilgiç, Sebat Karamürsel

*Ankara Etlik Şehir Hastanesi Plastik, Rekonstrüktif ve Estetik Cerrahi Kliniği, Ankara*

**Giriş:** Literatürde çoklu parmak replantasyonları raporlanmasına rağmen sayıları sınırlıdır. Çoklu parmak replantasyonlarındaki operasyon süresinin uzunluğu, amputasyonlara eşlik eden değişken seviyelerdeki yaralanmalar, yaralanma mekanizması sebebiyle eşlik eden ezici yaralanmalar ve çok sayıda anastomoz gerekliliği gibi faktörler bu sayının sınırlı olmasına neden olmaktadır. Tüm bu sebeplerle çok seviyeli amputasyonlar, ezici yaralanmalar ve çoklu amputasyonlar hala zorluğunu koruyan olgulardır. Biz bu olgu sunumunda tek ekip tarafından gerçekleştirilen çok seviyeli kesi ve ezici yaralanmanın eşlik ettiği çoklu parmak replantasyonunu anlatacağız.

**Olgu:** 49 yaş erkek hasta elektrikli testere ile yaralanma sonucunda sağ el 2.,3.,4. Ve 5. Parmaklarda total,1. Parmakta subtotal amputasyon nedeniyle hastanemize başvurdu. Yapılan muayenede hastanın palmar yüzde 5 cmlik transvers kesisi mevcuttu. 1. Parmak IP eklemden 2.,3.,4.ve 5. parmak midfalanks distalinden amputeydi. Hasta onamları alındınktan sonra genel anestezi altında ameliyata alındı.

Amputatların debridmanı sonrası kemikler kısaltıldı. Palmar yüzde yapılan eksplorasyonda 4 common dijital arter(CDA) ve tüm fleksör tendonlar kesik izlendi. Amputatların debridmanı sırasında DIP eklemleri debride edildiği için derin fleksör tendon onarımı yapılmadı. Mikroskop altında 4 adet CDA uçları anastomoz yapıldı. Milking testiyle 4 CDA'de akım olduğu izlendi. Parmak amputasyon seviyesinde dijital arter proksimallerinde atım olduğu görüldükten sonra parmak replantasyonu için planlama yapıldı.

Tüm parmaklar 1 adet kircher teli ile fikse edildi. 1. Parmak radyalinde 5mm intakt cilt izlendi. 1. Parmağa Yapılan eksplorasyonda bilateral digital bundle'ın kesik olduğu izlendi. 1. Parmağın radyal dijital arter uçları bulunarak anastomoz yapıldı ancak kanama zayıf izlendi. Bu yüzden 1. Parmak ulnar digital arter onarılması uygun görüldü. Ulnar digital arterinin proksimal ve distal uçları bulundu ancak arterin proksimalinde hasara bağlı atım olmadığı görüldü. 2. Parmak için ulnar taraf dijital arter kullanılmasına karar verilerek 2. parmak radyal digital arteri serbestlenip 1. Web aralığına doğru transpoze edildi. 1. Parmak ulnar arter distali ile uc uca anastomoz yapıldı. 1. Parmak kanamasının istenilen düzeye ulaştığı görüldü. Daha sonra sırasıyla 2,3,4, ve 5. Parmaklarda ulnar lateral dijital arterlere anastomoz yapıldı. Tüm parmaklarda kanama olduğu izlendi. Ardından sırasıyla 2,3,4 ve 5. Parmaklarda birer adet dorsal ven anastomoz yapıldı. 1. Parmakta venöz konjesyon olduğu izlendi ve dorsumda bir adet venin proksimal ve distal uçları bulunarak anastomoz yapıldı. Palmar yüzde common dijital sinirler onarıldıktan sonra parmak seviyesinde de epinöral dikişlerle onarıldı. Tüm parmaklarda istenilen kanama olduğu görüldükten sonra cilt kesileri suture edilerek 18. Saatin sonunda operasyon sonlandırıldı.

Yapılan debridmanlara rağmen postoperatif 5. Günde 3. Parmak dorsalinde nekroze alana bağlı venöz yetmezlik gelişmesi üzerine 3. parmağa hirudoterapi uygulandı.

**Tartışma:** Çoklu parmak replantasyonlarında operasyon süresinin uzunluğu, amputatların iskemi sürelerinin artmasına neden olarak replantasyonun başarısını doğrudan etkilemektedir. Bu nedenle tüm parmakların arter anastomozları tamamlanıp ven anastomozlarına başlanmıştır. Bu teknik 'structure-by-structure' olarak bilinmektedir. Operasyon süresinin uzunluğu sebebiyle derin ven trombozunu önlemek amacıyla hastaya introperatif intravenöz heparin tedavisi uygulanmıştır.

Olgudaki gibi çift seviye replantasyon vakalarında tüm arter anastomozlarının kusursuz olması gerekmektedir ve proksimaldeki anastomozdan emin olmadıkça distal anastomoza geçilmemelidir.

Hastamız postoperatif 8. Haftada fizik tedaviye başladı. Hastanın kavrama hareketi artmasına rağmen PIP eklem hareketleri kısıtlıdır. Hastanın fizik tedavi süreci devam etmektedir.

**Sonsöz:** Günümüzde parmak replantasyon endikasyonları genişlemiş olup yaralanmalanın şekline bakılmaksızın tüm parmakların replantasyonu göz önünde bulundurulmalıdır.

**Anahtar Kelimeler:** çoklu parmak, replantasyon, üst ekstremite

*Resim 1*

*Hastanın preoperatif ve postoperatif görüntüleri*

## PB-097

## Kite FLebi İle Başparmak Rekonstruksiyonunda Klinik Tecrübelerimiz

Ceyda Yayla, Ömer Can Şahin, Ahmet Şamil Güvel, Hasan Murat Ergani, Burak Yaşar, Ramazan Erkin Ünlü

*Ankara Bilkent Şehir Hastanesi Plastik Rekonstruktif ve Estetik Cerrahi*

**Giriş:** Başparmak yaralanmaları, el fonksiyonlarında ciddi azalmaya neden olabilen önemli yaralanmalardır. Tek başına başparmak amputasyonları, %22'lik bir özür oranına sahiptir. El fonksiyonlarında büyük öneme sahip olan başparmak yaralanmalarında çeşitli lokal işlemler ve sayısız mikrocerrahi yöntem tanımlanmıştır. Bu çalışmada, kliniğimizde başparmak yaralanması nedeniyle başvuran iki hastaya uygulanan KİTE (1. Dorsal metakarpal arter flebi) operasyonu ele alınmıştır.

**Materyal Metod:** Çalışmaya, başparmak yaralanması nedeniyle hastanemiz acil servisine başvuran ve KİTE operasyonu uygulanan iki vaka dahil edilmiştir. Vakaların biri 13.06.2024, diğeri ise 27.05.2024 tarihlerinde başvurmuştur. Hastaların biri kadın, diğeri erkek olup, başparmak yaralanmalarının travma nedeniyle oluştuğu belirlenmiştir. Başparmakları onarılan hastalarımızın poliklinik takipleri devam etmektedir.

**Bulgular:** Çalışmada toplamda yedi hasta yer almıştır. Hastaların üçü kadın, dördü erkektir. Yaralanmaların üçü hızarla kesi, ikisi kompres altında kalma ve diğer ikisi spiral taş ile kesi sonucu oluşmuştur. Tüm hastalarda flep başarılı bir şekilde başparmak rekonstrüksiyonunda uygulanmıştır.

**Vaka 1:**37 yaşında kadın hasta, sol el birinci parmağını 13.06.2024 tarihinde kapıya sıkıştırması sonucu parmak ucunda total amputasyon meydana gelmesi nedeniyle acil servise başvurmuştur. Kemik eksplore haldeydi ve hastanın amputatının gelmeyeceği öğrenilmiştir. Kesi yerinde refill iyi olup, hipoestezi mevcut değildi, motor muayene normaldi. Hastaya 1. dorsal metakarpal arter ve konkominant veni, nervus superfisialis radialisin terminal dalı korunarak KİTE flebi uygulanmıştır. İntraoperatif komplikasyon gelişmemiştir.

**Vaka 2:** 20 yaşında erkek hasta, sağ el birinci parmağını 27.05.2024 tarihinde motosiklet zincirine sıkıştırma sonucu yaralamıştır. Sağ el birinci parmakta tam zon 2 seviyesinden total amputasyon mevcuttu. Amputasyon bölgesinde refill iyi, hipoestezi tariflememiş ve motor muayene normaldi. Distal falanks distalinde kemik eksplore haldeydi. Hastaya 1. dorsal metakarpal arter ve konkominant veni, nervus superfisialis radialisin terminal dalı korunarak KİTE flebi uygulanmıştır. İntraoperatif komplikasyon gelişmemiştir.

**Sonuç:** Başparmak yaralanmaları el cerrahisi pratiğinde sık görülmektedir ve başparmak el fonksiyonlarında büyük bir role sahiptir. Bu nedenle başparmak defektlerinin onarımında nörovasküler yapıyı ve estetik algıyı korumaya yönelik çeşitli flep teknikleri geliştirilmiştir. KİTE flebi, bu amaca hizmet etmek üzere tasarlanmış ve klinik pratikte başarıyla uygulanmaya devam eden bir tekniktir.

**Anahtar Kelimeler:** Başparmak, El, Rekonstruksiyon

*vaka 1 ve vaka 2*

*vaka 1 ve vaka 2*

| YAŞ | CİNSİYET | YARALANMA | KOMPLİKASYON |
|---|---|---|---|
| 20 | K | CRUSH | - |
| 27 | E | HIZAR | - |
| 24 | E | HIZAR | - |
| 35 | K | CRUSH | - |
| 42 | K | HIZAR | - |
| 38 | E | SPİRAL | - |
| 24 | E | SPİRAL | - |

## PB-098

## Araç İçi Trafik Kazası Sonrası Alt Ekstremitede Degloving Tarzı Geniş Doku Defektinin Komşu İki Farklı Kas Flebi İle Onarımı

Mertcan Karagül, Özlenen Özkan, Ege Bora Özpar, Abdülhadi Özsüren, Emre Tanay, Ömer Özkan

*Akdeniz Üniversitesi Tıp Fakültesi, Plastik, Rekonstrüktif ve Estetik Cerrahi Ana Bilim Dalı, Antalya*

**Giriş:** Alt ekstremite yaralanmalarında mikrocerrahi ile rekonstrüksiyon, hasarlı dokuların hassas bir şekilde onarılmasını sağlayan cerrahi bir yöntemdir. Bu yöntem, özellikle kemik, tendon, damar ve sinir gibi yapıların açıkta olduğu doku defektlerinin onarımında kullanılır. Bu sayede, hasarlı dokuların daha hızlı ve doğru bir şekilde iyileşmesi sağlanır. Ancak, mikrocerrahi, çok hassas bir işlemdir ve deneyimli bir cerrah gerektirir. Bu yöntem ile yaralı bölgeye minimum zarar verilirken, dokuların doğal yapısının korunması sağlanır. Ayrıca, işlem sonrası uzun bir iyileşme süreci gerektirir ve hasta operasyon sonrası yaralanma bölgesini koruma altında tutmalıdır.

**Olgu:** 8 yaşındaki erkek çocuk hasta; araç içi trafik kazası sonucu sağ cruris anteriordan başlayıp ayak dorsumunu katederek sirküler tarzda calcaneal bölgeye uzanım gösteren yaklaşık 30*15 cm boyutlu tibia, fibula, ekstansor tendonlar, fleksor tendonla, anterior tibial arterin ve safen venin ekpoze olduğu geniş doku defekti sebebiyle acil servisten tarafımıza danışıldı.

Tarafımızca değerlendirilen açık yarada m. ekstansör hallucis longus ve m. tibialis anterior kesik olarak, safen ven ise tromboze olarak değerlendirildi. Defekt alanında tendon-damar-sinir ekspozisyonu görüldü.

Bu olguda öncelikle acil şartlarda yara debridmanı yapılarak demarkasyon hattı oturmamış cilt fleplerinin traksiyon sütürleri ile yaklaştırılması sonucu açık yara geçici olarak kapatıldı. Sonrasında belirli bir süre pansuman ile takip edilen hastanın cilt fleplerinde tam kat nekrozun görülmesi sonrası açık yaranın cilt adası ile birlikte m. latissimus dorsi ve parsiyel m. serratus anteriorun dahil olduğu geniş serbest iki komşu kas flebi ile onarımı planlandı. Bahsedilen 30x15cm boyutundaki açık yaradaki tüm non-viabl kas, tendon, nekrotik ve frajil dokular debride edildi. Debridmanı takiben planlanan kas fleplerine ulaşmak için sağ aksiller fold'dan yapılan insizyonu takiben m.latissimus dorsi inferior sınırına kadar diseke edildi. M. latissimus dorsi kas flebinin distal ve medialinden eleve edilmesi ve lateralden yapılan diseksiyon sonrası m. serratus anterior superıor kısmı parsiyel dahil edilmesi sonrası torakodorsal arterin proksimalde kliplenmesiyle serbest flep eleve edildi. Eleve edilen serbest flep cilt adası tibia anterioru ve ayak dorsumunu örtecek şekilde, kas flepleri ise kruris medial, lateral ve posteriorundaki doku defektlerini örtecek şekilde tibialis anterior arter ve konkomitan vene anastomoz yapılarak inset edildi. Kas fleplerinin üzerinin, sağ uyluktan alınan STSG ile onarılması sonucu operasyon sonlandırıldı.

**Tartışma:** Kompleks alt ekstremite açık yaralarının onarılması her zaman meşakatli ve uğraştırıcıdır. Özellikle travma sonrasında, açık yara bölgesindeki damarlarda yaygın hasar bulunması durumunda, ekstremitenin kurtarılması amacıyla mikrocerrahi serbest flep uygulanması, başarı oranını düşüren bir neden olmasına rağmen, hastanın açık yarasının onarılması ve fonksiyonel işlevin devamı amacıyla uygulanmaktadır. Kompleks alt ekstremite yaralanmalarında rekonstrüksiyonun geleneksel hedefleri, fonksiyonun restorasyonu ve korunmasıdır. Bu hedeflere, sınırlamalarla da olsa, büyük ölçüde kas flepleri ile ulaşılmıştır. Latissimus dorsi, rectus abdominis, gastroknemius ve soleus gibi "işgücü flepleri" fonksiyonel bir donör saha morbiditesi yaratır. Fasiyokütanöz ve perforatör flep anatomisinin anlaşılması, hedefleri doku uyumu, dayanıklılık, görünüm ve donör sahası morbiditesinin azaltılmasını içerecek şekilde genişletmiştir. Alternatif serbest kas flepleriyle benzer hedeflere ulaşılabilir. Özellikle doku defektinin büyük boyutlu olması rekonstrüksiyon seçeneklerini sınırlamaktadır. Bu gibi durumlarda hastada amputasyon kararına varılmadan önce geniş yüzeyli serbest fleplerin kullanılması ile hastanın fonksiyonel kaybının minimuma indirilmesi amaçlanmaktadır. Bu vaka örneğimizde bahsettiğimiz gibi torakodarsal arter proksimalden diseke edildiğinde m.latissimus dorsi kası ile birlikte m. serratus anterior'a verdiği perforatör ile iki kası aynı pedikül üzerinden besler ve geniş yüzeyli serbest kas flebi sağlanmış olur; bu doku ise degloving tarzı geniş yüzeyli yumuşak doku yaralanmalarında rekonstrüksiyon seçeneği olarak kullanılabilir. Bu yüzden uygun cerrahi teknik ve postoperatif hasta takibinin optimal sağlandığı durumlarda geniş yüzeyli serbest flepler kullanılarak rekonstrüksiyon seçeneği değerlendirilebilir.

**Sonuç:** Degloving tarzda kompleks alt ekstremite açık yaralarının onarımında komşu kas flepleri, seçili hasta gruplarında bir arada kullanılabilir. Bu şekilde yüzey alanı geniş serbest flepler geniş yaraların onarımında tercih edilen cerrahi seçeneklerden biri olabilir.

**Anahtar Kelimeler:** alt ekstremite, degloving, latissimus dorsi kas flebi, serratus kas flebi

**latis + serratus kas flebi**

## PB-099

## Sindaktilinin Klinik Özellikleri Ve İlişkili Komplikasyonlarının Cerrahi Tedavisi

Alper Geyik, Özge Eren, Merve Terzi, Esra Aydın, Abdurrahman Ercan Yurttaşer

*Dokuz Eylül Üniversitesi, Plastik, Rekonstrüktif ve Estetik Cerrahi Anabilim Dalı, İzmir*

Sindaktili insidansı 1/2000-3000 olan ve erkek predominansı içeren sık görülen bir konjenital deformitedir. Sindaktilide çeşitli klinik tabloların tedavisinde çeşitli cerrahi yaklaşımlar tanımlanmıştır ve kullanılmaktadır. İyi belgelenmiş tekniklere rağmen mevcut literatürde, komplikasyonların nedenleri ve yönetimi tartışma konusu olmaya devam etmektedir ve genellikle klinik deneyime bağlı olarak değişir. Bu çalışmanın amacı cerrahi sonuçlarımızı özetlemek ve sindaktili operasyonları ile ilgili komplikasyonları literatürde bildirilenlerle karşılaştırmaktır.

**Anahtar Kelimeler:** komplikasyonlar, Sindaktili, sindaktili sınıflaması

## PB-100

## Meme Protez Operasyonlarından Sonra Görülen Enfeksiyon Olgularının Yönetimi

Yiğit Karabıçak, Furkan Yıldırım, Şamil Güvel, Hasan Murat Ergani, Burak Yaşar, Ramazan Erkin Ünlü

*Ankara Bilkent Şehir Hastanesi, Plastik, Rekonstrüktif ve Estetik Cerrahi, Ankara*

Amaç: Meme protez operasyonları ISAPS raporuna göre tüm estetik işlemlerin %15-20sini oluşturan bir operasyonlar bütünüdür. Estetik amaçlı meme protez operasyonları sonrası görülen enfeksiyonların sıklığı dünya genelinde %1-2 olup sıklığı son çalışmalarda belirtildiği üzere artış göstermektedir. Bu çalışmada, 2022-2024 Yılları arasında Meme Protez hastalarında izlenen ve sıklığı artan enfeksiyonların kaynak taramasını yapmak, standardize bir yaklaşımla tedavi etmek ve protez kayıplarını minimalize etmek, koruyucu önlemler ile sıklığını azaltmak ve bulgular ışığında uygun enfeksiyon yönetimini standardize etmek hedeflenmiştir.

Yöntem-Gereç: 2022-2024 yılları arasında kliniğimizde yapılan estetik amaçlı meme protez operasyonlarından sonra 3 ay içerisinde enfeksiyon bulgularıyla başvuran ve kronik inflamatuvar rahatsızlığı olmayan 24 hasta çalışmaya dahil edildi. Tüm hastalara, tek kişilik odalarda, tek refakatçiyle ve yatışı boyunca tek kişi tarafından pansumanı yapılacak şekilde yatış verildi.Tüm hastalara yatış gününden itibaren, kontraendikasyon yoksa, ampirik olarak Seftriakson (2*1000 mg) ve Siprofloksasin (2*400 mg) başlandı ve 1 haftalık IV tedavi uygulandı. IV tedavi akıntıdan alınan kültür ve intraop alınan derin doku kültürünün sonuçlarına göre revize edildi. Akıntı miktarı, fizik muayene bulguları ve akut faz reaktanları günlük kaydedildi. Akıntı izlenen hastalar, debridman ve cerrahi yıkama operasyonuna alındı. Operasyonda; protezler çıkarılarak poştan doku kültürü alındı. Poş; sırasıyla 500 ml SF, 1000 ml Povidine İyot, 500 ml SF ile irrige edildi. Poşun tüm duvarları küret ile debride edildi. Debridman sonrası poş; sırasıyla 500 ml SF, 500 ml Povidine İyot, 500 ml SF ile irrige edildi. Çıkarılan protezler 2000 ml Povidine İyotta bekletildikten sonra %2 Klorheksidinli Brush ile fırçalandı, 2000 ml SF ile irrige edildi. Poş; Vankomisin, Gentamisin, Cezol içerikli yıkama ile irrige edildi. Protezler yeniden yerleştirildi. Akıntı tekrarladığında aynı işlem tekrar edildi. Kaynak taraması amacıyla enfeksiyon komitesi kuruldu. Komite önderliğinde, operasyonların gerçekleştiği odalardan ve operasyon setlerinden kültür alındı. Sizer ve protezlerden kültür alındı. Odalar kapatılarak CDC'nin yayınladığı «Guideline for Disinfection and Sterilization in Healthcare Facilities»e uygun olarak sterilize edildi. Odalardaki HEPA filtreleri değiştirildi.

Bulgular: 24 hastanın 23'ü tam iyileşme gösterdi, 1 hastadan bilateral protez çıkarıldı. Ameliyathaneden ve protezlerden alınan kültür sonuçlarında anlamlı patojen üremesi gözlenmedi.

Tartışma: Dünya genelinde yapılan çalışmalarda, meme protez operasyonları sonrası görülen enfeksiyon oranı, tüm önlem çabalarına rağmen %1-2 arasında değişmektedir. Çalışmamızda, 24 hastanın 23'ünde tam iyileşme sağlanması, kullanılan tedavi protokolünün etkinliğini göstermektedir. Literatürdeki diğer çalışmalarla karşılaştırıldığında, bu iyileşme oranı oldukça yüksektir ve benzer protokollerin diğer kliniklerde de uygulanabilir olduğunu düşündürmektedir. Sadece bir hastada bilateral protez kaybı yaşanmış olup, bu durumun nedenleri üzerinde durulması, olası risk faktörlerinin belirlenmesi açısından önemlidir.

Tedavi protokolünün güçlü yönleri arasında, tek kişilik odalarda ve tek refakatçi ile yatış verilmesi, enfeksiyon kontrolünde önemli bir adım olarak öne çıkmaktadır. Ayrıca, ampirik antibiyotik tedavisinin uygulanması ve kültür sonuçlarına göre tedavinin revize edilmesi, enfeksiyon yönetiminin kişiselleştirilmesini sağlamıştır. Poşun ve protezlerin detaylı temizliği ve sterilizasyonu da enfeksiyon kontrolünde kritik bir rol oynamaktadır. Ancak, çalışmamızın sadece 24 hasta üzerinde gerçekleştirilmiş olması, bulguların genelleştirilebilirliğini sınırlamaktadır. Daha geniş örneklem grupları ile çalışmanın tekrarlanması, bu konuda daha net sonuçlar elde edilmesine yardımcı olacaktır. Ayrıca, çalışmamızın retrospektif olması, belirli yanlılık risklerini de beraberinde getirmektedir.

Gelecekteki araştırmalar için önerilerimiz arasında, daha geniş örneklem grupları üzerinde benzer tedavi protokollerinin uygulanması ve sonuçlarının karşılaştırılması yer almaktadır. Enfeksiyon kontrol protokollerinin ve sterilizasyon yöntemlerinin sürekli olarak güncellenmesi ve iyileştirilmesi gerekmektedir. Ayrıca, antibiyotik direnci ve tedavi etkinliği üzerine daha detaylı araştırmalar yapılması önem arz etmektedir.

Çalışmamızın sonuçları, meme protez enfeksiyonlarının yönetimi konusunda klinik uygulamalara önemli katkılar sağlayabilir. Geliştirilen tedavi protokolü, diğer kliniklerde de standart bir yaklaşım olarak kullanılabilir ve enfeksiyon oranlarının azaltılmasında etkili olabilir. Tüm enfeksiyon olgularında olduğu gibi, protez enfeksiyonlarında öncelikli amaç mortalitenin önüne geçmek olsa da, sekonder hedeflerden biri de protezi çıkarmadan ve komorbidite yaratmadan, enfeksiyonu uygun bir tedavi protokolüyle tedavi edebilmektir. Bu sebeple, bu çalışmada olduğu gibi, meme protez enfeksiyonlarına uygun bir tedavi protokolü ve yaklaşımı geliştirmek, hastaların mortalite ve morbidite oranlarını azaltmakla birlikte, maddi kayıpları da engelleyerek çok yönlü bir kazanç sağlamaktadır.

Benzer tedavi protokolleri ile daha fazla enfeksiyonu tedavi etmek ve sonuçlarını takip etmek, meme protez enfeksiyonlarına evrensel bir tedavi yaklaşımı geliştirmek için elzemdir.

Sonuç: Meme protez enfeksiyonları, protez kaybından ölüme kadar ilerleyebilen ciddi bir enfeksiyon türüdür ve standardize edilmiş bir tedavi protokolü, morbidite ve mortalitenin önüne geçmek için kullanılmalıdır. Çalışmamızda belirtilen tedavi protokolü, kontraendikasyon olmayan durumlarda, tam iyileşme için kullanılabilecek bir protokoldür.

Bu çalışma, enfeksiyon yönetiminde multidisipliner bir yaklaşımın ve standardize edilmiş tedavi protokollerinin önemini vurgulamaktadır. Tedavi protokolümüzün yüksek başarı oranı, benzer enfeksiyon kontrol stratejilerinin diğer kliniklerde de uygulanabileceğini göstermektedir.

Gelecekteki araştırmalar, daha geniş örneklem grupları üzerinde benzer protokollerin uygulanması ve farklı hasta popülasyonları üzerinde etkinliğinin değerlendirilmesi ile enfeksiyon yönetiminde evrensel standartların belirlenmesine katkıda bulunabilir. Ayrıca, enfeksiyon kontrol protokollerinin sürekli olarak güncellenmesi ve iyileştirilmesi gerekmektedir.

Sonuç olarak, meme protez operasyonları sonrası enfeksiyonların yönetiminde standart tedavi protokollerinin kullanılması, hem hastaların sağlık sonuçlarını iyileştirecek hem de sağlık sistemine olan maliyetleri azaltacaktır. Bu nedenle, enfeksiyon kontrolü ve yönetimi konusundaki çalışmaların devam etmesi büyük önem taşımaktadır.

Anahtar Kelimeler: enfeksiyon, meme, protez

*Vaka-1*

## PB-101

## Santral Pediküllü Meme Redüksiyonu Sonrası Üst Pol Dolgunluğu İle Breast-Q Anket Sonuçları Arasındaki İlişkinin Değerlendirilmesi

Anıl Şahin, Adnan Kürşat Yıldırım, Çağla Çiçek, Gaye Filinte

*Kartal Dr. Lütfi Kırdar Şehir Hastanesi, Plastik, Rekonstrüktif ve Estetik Cerrahi Kliniği, İstanbul*

**Giriş:** Santral pediküllü meme redüksiyonu günümüzde sık kullanılan küçültme mammoplastisi tekniklerinden biridir. Emzirme kabiliyetinde kaybın az olması, meme başı duyusunun korunması ve torsiyon nedeniyle nipple areolar complex (NAC) iskemisi gibi risklerin az olması nedeniyle tercih edilmektedir. Bu tekniğin ameliyat sonrası dönemde estetik olarak diğer tekniklere göre daha iyi sonuçlar alındığını düşünerek bu çalışmayı tasarladık.

**Yöntem:** 20-54 yaş arası 20 kadın hasta çalışmaya dahil edildi. Hastaların sternal çentik-meme başı mesafesi 26-32 santimetre arasında tercih edildi. Hastalara ameliyat öncesi Breast-Q anketi uygulandı. Bu hastaların operasyonları kliniğimizde ameliyat öncesi çizimlerin ardından tarafımızca yapıldı. Tüm hastalarda santral pediküllü redüksiyon mammoplastisi uygulandı. Ardından bilateral dren ve kompresyon sütyeni ile operasyon sonlandırıldı. Tüm hastaların drenleri 25cc'nin altında çekildi ve taburcu edildi. Hastalar tarafımızca ikinci hafta, birinci ay, üçüncü ay ve altıncı ay kontrollerinde değerlendirildi. Her kontrolde fotoğraflama yapıldı. Altıncı ay sonunda Breast-Q anketi tekrarlandı. Fotoğraflama sırasında hastaların sol omuzlarına ölçüm amacıyla 1 santimetrelik çizimler yapıldı. Bu çizimlerin yardımıyla altıncı ayda sol memenin üst pol dolgunluğu ölçülerek sonuçlarla Breast-Q anket arasındaki korelasyon araştırıldı.

**Bulgular:** Hastaların ameliyat öncesi ve altıncı ay Breast-Q anket sonuçları karşılaştırıldığında tüm hastalarda pozitif anlamda anlamlı fark saptandı. Ayrıca hastaların üst pol ölçümleriyle Breast-Q anket sonuçları arasında pozitif korelasyon görüldü.

**Sonuç:** Elimizdeki veriler değerlendirildiğinde santral pediküllü meme redüksiyonunun hastaların yaşam kalitesi üzerinde pozitif etkisi olduğunu ve estetik sonuçlar açısından hastaların kendilerini iyi hissetmeleriyle yani Breast-Q anket sonuçları ile meme üst pol dolgunluğu arasında bir korelasyon olduğunu savunmaktayız.

**Anahtar Kelimeler:** santral meme redüksiyonu, breast-q anketi, üst pol dolgunluğu

## PB-102

## Horizontal Pillar Tekniği: Tek Pediküllü Meme Redüksiyonunda Septum Temelli Yaklaşım İle Şekillendirme

Mustafa Akyürek, Güneş Hafız, Çağhan Benli

*Çanakkale Onsekiz Mart Üniversitesi Tıp Fakültesi Plastik, Rekonstrüktif ve Estetik Cerrahi AD*

Makromasti duruş bozuklukları, anksiyete, dermatolojik problemler ve beden algı bozukluğu gibi çeşitli problemlere yol açabilmektedir. Meme küçültme ameliyatı bu problemlerin tedavisinde rol oynadığı gibi her hastanın ihtiyaçları ve anatomik varyasyonları göz önünde bulundurularak kişiye özel planlanıp uygulanması gereken bir ameliyattır.

Tarihsel süreçte meme küçültme ameliyat teknikleri nipple-areola kompleksinin (NAK) üzerinde bulunduğu flep pedikülüne ve nihai yara izinin şekline göre sınıflandırılmışlardır. Literatürdeki meme küçültme tekniklerinde; glandular pillarlar, NAK flebi, ve cilt zarfı ameliyat sonucunu belirleyen 3 temel değişkendir. Bu çalışmamızda superomedial pedikül bazlı kaldırılan tek pediküllü nipple-areola kompleksinin (NAK), Würinger septumunun korunarak, çift taraflı kombine horizontal dermoglandular pillarlar yardımıyla şekillendirilmesi tekniğini anlatmaktayız. Bu teknikte cilt zarfı memeye nihai şeklini sağlarken, cilt zarfının kaudal kısımlarının deepitelizasyonu ile oluşturulan horizontal pillarlar meme tabanını daraltıp memeye prokesiyon vermekte ve yer çekimine karşı sağlam destek oluşturmaktadırlar. Bu teknik istenilen meme şeklini ve boyutunu oluşturmayı

mümkün kılarken, sağladığı projeksiyon kabiliyeti ile vakaların çoğunluğunda superomedial dışındaki alternatif pediküllerin kullanım ihtiyacını ortadan kaldırmaktadır.

Bu sunumda bu tekniğin avantaj ve dezavantajlarını anlatmaktayız. Temmuz 2015 ve Temmuz 2021 arasında kliniğimizde horizontal pillar tekniği ile opere edilen 85 hastanın ameliyat öncesi ve sonrası takip verileri toplanmıştır. Hastaların sternal çentik-nipple mesafeleri 28-40 cm aralığında ölçülmüştür. Çalışmamıza sigara kullanan, iskemik kalp hastalığı ve derin ven trombozu öyküsü bulunan hastalar dahil edilmemiştir. Çalışmada yaş sınırlaması bulunmamaktadır ve hastaların yaşları 17 ile 72 yaş arasında değişmektedir. Ameliyat öncesi çizimlerde yeni nipple pozisyonu Pitanguy manevrası ile belirlenmiştir. Ameliyat esnasında pedikül deepitelize edilmiş, diğer çizim yapılan alanlarda deri tamamen çıkarılmıştır. Deepitelize hattın sınırından kesi yapılarak superfisyal adipoz ve glandular dokular retromammariyan alana kadar insize edilmiş, künt diseksiyon ile Würinger septumu ve lateral ekstansiyonu ekplore edilip korunarak superomedian pedkül üzerinden flep kaldırılmıştır. Pillarların median sınırlarından göğüs duvarına ve K (keypoint) noktası olarak adlandırılan pillarların göğüs duvarına sütüre edildiği noktanın inferioruna insizyonlarlar yapılarak, anterior meme fasyasına ulaşılmıştır. Memeyi küçültmek için, retromammariyan doku ile anterior meme fasyası arasında kalan dokular kaudalden başlanarak kraniyele doğru eksize edilmişlerdir.Alt ve üst lateral kadranlar ihtiyaç duyulması halinde eksize edilmek üzere sona bırakılmışlardır, ve yeterli küçültmenin sağlanabildiği hastalarda dokunulmamıştır. İç medial kadran ve Würinger septumu ise hastaların tamamında bu eksizyonlar sırasında korunmuştur. Kanama kontrolünün ardından her iki horizontal pillar NAK inferioruna gelecek nokta ile K noktası arasında 3-0 Vicryl ile sütüre edilmiştir. Oluşturulan nipple yuvasına NAK flebi iki adet Adson penset yardımıyla torsiyon olmaksızın adapte edilmiştir. Bu sırada deepitelize edilip göğüs duvarına adapte edilecek pillarların inferiordan sağlayacağı desteği simüle etmesi amacıyla NAK'ın 8 cm inferiorundan klemp ile eksize edilecek noktalardan destek sağlanmıştır. NAK'ın 5 cm inferiorunda kalan pillarların birleştiği noktaya K' noktası ismi verilmiş ve bu noktanın altında kalan her iki pillardaki 3 cm uzunluğundaki alan deepitelize edilmiştir. Bu sayede oluşturulan her iki pillara ait dermoglandular flepler K' noktası K noktasına adapte edilecek şekilde göğüs duvarına 0 Vicryl ile tespit edilmiştir. Ciltaltı ve cilt sırasıyla 3-0 Vicryl ve 4-0 Prolene ile sütüre edilmiştir. Post-operatif 1. Günde hastaların tamamı (85/85) drenlerinin çekilmesinin ardından taburcu edilmiş ve 1. ve 3. haftalar ile 3. ay ve 1. sene kontrollerine çağrılmışlardır.

Hastalardan post-operatif 1. yılda basılı olarak verilen Breast-Q, versiyon 2.0 ölçeklendirmesinin yerel versiyonunun küçültme mammoplastisi modülünü yanıtlamaları istenmiştir. Ölçeklendirme ile hastalardan post operatif 1. yılda meme şeklinin ve genel hasta memnuniyetinin değerlendirilmesi istenmiştir. Elde edilen ham veriler Rasch modeliyle eşdeğer puanlara dönüştürülmüştür. Hiçbir hastada NAK nekrozuna rastlanmamıştır. Erken postoperatif dönemde en sık karşılaşılan şikayetler hastaların %90'ında gözlenen; inframammariyan foldda ağrı ve aksillaya kadar uzanan bölgede şişlik olarak tariflenmiştir. Bu şikayetlerin tamamı erken post-operatif dönemde kol abdüksiyonunun kısıtlanması ve non-steroidal antiinflamatuar ilaç kullanımı önerisiyle tedavi edilmiştir. Erken post-operatif dönemde en sık karşılaşılan komplikasyon ise 12 hastada (12/85) post-operatif 10. günde gözlenen ve en büyüğü 1 cm'i geçmeyen K noktasındaki yara dehisansı olmuştur ve standart yara bakımı önerileriyle ile takip ve tedavi edilmişlerdir. Hastalara hipertrofik skarı önlemek adına post-operatif 3. haftadan itibaren silikon jel tedavisi önerilmiştir. Inframammariyan foldda hipertrofik yara izlerinden şikayetçi 2 hastaya (2/85) skar revizyonu gerçekleştirilmiştir. Hiçbir hastada postoperatif meme veya NAK asimetrisi şikâyeti olmamıştır. Post-operatif 1. yılda NAK ve inframammariyan fold arasındaki mesafe > 435 gr doku ekziyonu gerçekleştirilen hastalarda 8.2 cm iken, < 435 gr doku eksizyonu yapılan hastalarda 7.1 cm ortalama olarak ölçülmüştür. Nipple hissiyatı hastaların nipple bölgesine 2.83 Semmes-Weinstein monofilament testi uygulanarak hastalardan sözel geri bildirim alınması şeklinde gerçekleştirilmiştir. Hastların 77'sinde (77/85) nipple hissiyatı korunurken, 8 hastada (8/85) unilateral hissiyat kaybı gözlenmiştir. Breast-Q ölçeklendirmesinde elde edilen puanların ortalama ve standart sapma değerleri hesaplanmıştır. Postoperatif meme şekli memnuniyeti ortalama puanı 84.11 ± 12.86 iken, postoperatif genel sonuç memnuniyeti 81.08 ± 9.97 olarak puanlanmıştır.

Meme redüksiyonunda en kritik adımlardan bir tanesi yeterli eksizyon sağlandıktan sonra NAK dolaşımını korurken, NAK flebinin daha kranial bir noktaya adapte edilebilmesidir. Daha sonrasında estetik yönden NAK fleplerinin küresel ve projekte edilmiş meme dokusuna simetrik adaptasyonu ve simetrik postop meme görünümü hasta memnuniyeti açısından kritik bir rol oynamaktadır. Tekniğimizin en basit açıklaması, meme şeklini oluşturmak ve simetri elde etmek için iki vertikal glandüler pillar kullanmak yerine süperomedial pediküllü NAK flebi ve horizontal dermoglandüler pillarların kullanılmasıdır. NAK flebi eleve edildikten sonra, lateral dolgunluğa neden olan dokular kaudalden kraniale doğru çıkarılmıştır. Normalde ters T ameliyat tekniğinde çıkarılacak olan, vertikal pillarların kaudal kısımları de-epitelize edilmiştir; daha sonra medial ve lateral horizontal pillar flepleri oluşturmak için inframammariyan fold seviyesinde insize edilmiştir. Lateral horizontal pillar dermis ve yüzeysel yağ dokusundan oluşurken, medial kısım iç alt kadranda bulunan glandüler dokuyu içerir. Bu kranial tabanlı dermoglandüler flepleri şekillendirilmesi, gerektiğinde meme tabanını daraltarak hacim ve projeksiyon desteği sağlanarak ameliyatın final aşamasında gerekli simetriyi sağlamaya da yardımcı olmaktadır.

Septum bazlı flep seçimleri NAK hissinin korumasında daha iyi sonuçlar verirken, superomedial pedikül seçimi NAK dolaşımı için oldukça güvenlidir. Ayrıca NAK'ın yerçekimine karşı direncini yine kendi üstüne katlanan dermoglandüler flepler sağlamaktadır.

Horizontal pillar tekniği ile gerçekleştirilen meme redüksiyonu, güvenilir ve kolay öğrenilebilir ve uygulanabilir bir tekniktir. Her ne kadar bu tekniğin ilk bulguları oldukça cesaret verici olsa da tekniğin geliştirilebilmesi ve işlevsel sınırlarının belirlenebilmesi için uzun soluklu anatomik ve klinik çalışmalara da ihtiyaç duyulmaktadır.

**Anahtar Kelimeler:** Horizontal pillar, superomedial pedikül, Würinger septum, redüksiyon mammoplasti, Breast-Q

*Horizontal Pillar Tekniği*

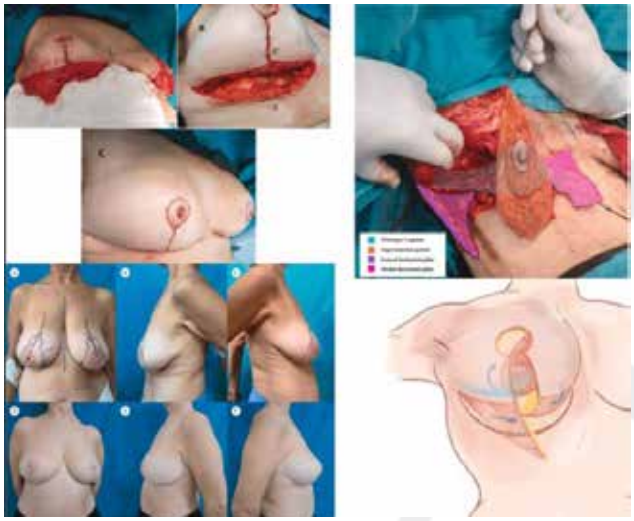

*Pre-op, per-op, post-op fotolar ve Horizontal pillar tekniği küçültme mamoplastisindeki temel anatomik yapılar ve ameliyat illüstrasyonu*

## PB-103

## Lipoabdominoplasti:UAL/PAL Tekniklerinin Komplikasyon Profili ve Hastan Güvenliğine Etkisi

Alpay Duran, Hasan Büyükdoğan

*Özel muayenehane, Plastik, Rekonstrüktif ve Estetik Cerrahi, İstanbul*

**Amaç:** Bu çalışmanın amacı, karın germe işlemi sırasında UAL (LIPO SAVER, LHbiomed Co, Gangnam-gu, Kore) kullanımı ile UAL ve PAL (Microaire, Charlottesville, VA, ABD) kombinasyonu ile ilişkili komplikasyonları ve sonuçları değerlendirmektir.

**Materyal ve Metod:** Bu retrospektif çalışma lipoabdominoplasti uygulanan olguların verileri ve dosya incelemelerini kullanılarak gerçekleştirildi. Çalışmaya, Ekim 2017'den Aralık 2022'ye kadar UAL ve UAL/PAL kombinasyonu (Fig. 1) ile lipoabdominoplasti tekniği uygulanan hastalar dahil edildi. Cilt fazlalığı, rektus diastazı ve lipodistrofi nedeniyle standart (n: 258) veya fleur-de-lis abdominoplasti (n: 22) geçiren toplam 280 hasta (272 kadın, sekiz erkek) çalışmaya dahil edildi. Mikrodolaşımı etkileyen hastalıklara sahip hastalar (tip I ve II diyabet, kardiyopulmoner hastalıklar, oral kontraseptif kullanımı, kalıtsal kanama ve trombotik bozukluklar) ve revizyon abdominoplastisi geçirenler çalışmadan çıkarıldı.

**Bulgular:** BMI değeri 30 kg/m2'nin üzerinde olan bireylerde, UAL karın germe grubunda hem minör hem de majör komplikasyon riski artmıştır (sırasıyla P = 0.005 ve 0.001). Diğer yandan, BMI değeri 30 kg/m2'nin üzerinde olan bireylerde, UAL/PAL karın germe grubunda majör komplikasyon riski artmıştır (P = 0.011). BMI değeri 30 kg/m2'nin üzerinde olan bireylerde, hem UAL hem de UAL/PAL gruplarında genel olarak minör ve majör komplikasyon oranı artmıştır (sırasıyla P = 0.001 ve 0.001). Komplikasyonlarla ilgili olarak, UAL ve UAL/PAL grupları arasında istatistiksel bir fark bulunmamıştır, ancak genel komplikasyon oranında UAL grubunda hafif bir artış gözlemlenmiştir (P = 0.061). Ayrıca, yaş, cinsiyet, ameliyat süresi, liposaspirat hacmi ve kombine ameliyatlar ile komplikasyon riski ile ilgili gruplar arasında bir ilişki bulunamamıştır.

**Tartışma ve Sonuç:** Eş zamanlı liposuction işlemleri, karın germe operasyonları sırasında uzun süredir birçok cerrah tarafından dikkatli bir şekilde ele alınmıştır. Geçmişteki çalışmalar liposakşın ve karın germe operasyonlarının birlikte yapılmasının ek morbiditeye neden olmadığını göstermiştir. [1,2] Liposakşın karın germe ile eş zamanlı uygulandığında güvenlik önlemlerini önceliklendirmek, komplikasyonları en aza indirmek için kritiktir. [3-5] Çalışmamızda vücut kitle indeksi 30 kg/m2'nin üzerinde olan bireylerde her iki grupta da artmış komplikasyon oranları gösterilmiş olup hem majör ve minör komplikasyonlar için artmış riskle sonuçlanmıştır.

**Kaynaklar**

1. Huger WE Jr (1979) The anatomic rationale for abdominal lipectomy. Am Surg 45(9):612–617

2. Stevens WG, Cohen R, Vath SD, Stoker DA, Hirsch EM (2005) Does lipoplasty real-ly add morbidity to abdominoplasty? Revisiting the controversy with a series of 406 cases. Aesthet Surg J 25(4):353–358

3. Ribeiro Saldanha O, De Souza Pinto EB, Novaes Mattos Jr W, Eduardo Pazetti C, Mo^nica Lopes Bello E, Rojas Y, Ramos dos Santos M, de Carvalho AC, Filho O (2003) Lipoabdominoplasty with selective and safe undermining. Aesthet Plast Surg 27:322–327

4. Saldanha OR, Federico R, Daher PF, Malheiros AA, Carneiro PR, Azevedo SF, Saldanha Filho OR, Saldanha CB (2009) Lipoabdominoplasty. Plast Reconstruct Surg 124(3):934–942

5. Troell RJ (2002) Lipoabdominoplasty: comparing ultrasoundassisted and power-assisted techniques. Am J Cosm Surg 15:07488068221099153

**Anahtar Kelimeler:** UAL, PAL, abdominoplasti, komplikasyon, BMI, liposakşın

*Fig. 1*

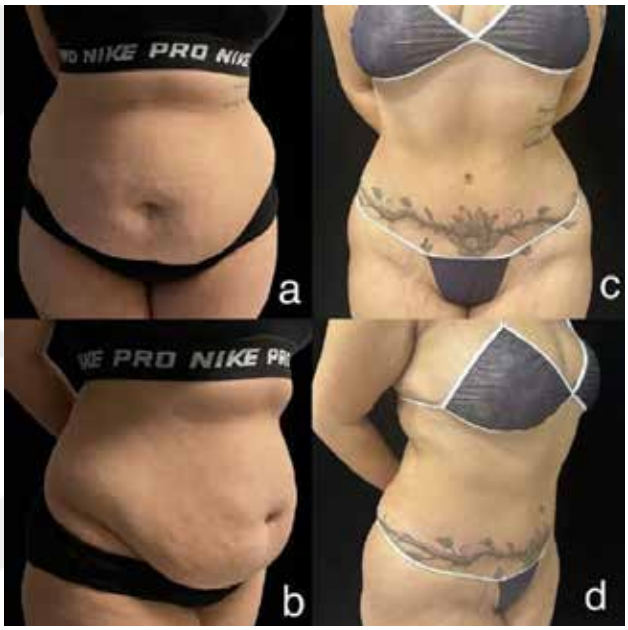


*34 yaşında bir kadın, UAL/PAL ile abdominoplasti, preoperatif anterior ve sağ oblik (a-b) ve postoperatif 1 yıl sonrası görünüm (c-d).*

## PB-104

## 2022-2023 Yıllarında Jinekomasti Hastalarındaki Tecrübelerimiz

Abdullah Yavuz, Ayşe Selin Üzbe, Pakize Pelin Üzbe, Ragıp Ruhat Balık, Merdan Serin

*İstanbul Medeniyet Üniversitesi, Plastik Rekonstrüktif ve Estetik Cerrrahi Ana Bilim Dalı, İstanbul*

**Amaç:** Bu çalışma 2022 – 2023 yıllarında kliniğimizde cerrahi tedavi yapılan jinekomasti hastalarının geriye dönük taranarak, nüks, skar izi, hasta memnuniyeti ve cerrahi tekniklerinin kıyaslanmasını amaçlamaktadır.

**Yöntem-Gereç:** Bu çalışmada 2022 – 2023 yıllarında jinekomasti tanısıyla opere edilen 73 hasta tarandı. Hasta kayıtları retrospektif olarak incelenerek simon evreleri, demografik bilgileri, preoperatif ve postoperatif fotoğrafları toplandı. Ardından hastalarla iletişime geçilerek tekrar kontrole çağırıldı. 73 hastanın 35'i kontrol muayenelerine gelerek taramaya katıldı. Nüks, simetri, komplikasyonlar ve Manchester Skar Skoruna(MSS) göre skarları değerlendirildi. Likeart skalasına göre oluşturulan hasta memnuniyet anketi ve beden memnuniyet ölçeği anketleri hasta tarafından dolduruldu.

**Bulgular:** Çalışmaya 35 hasta dahil edildi. Hastaların en küçüğü 19.yaşında en büyüğü 57 yaşında olup yaş ortalaması 27.4 olarak saptanmıştır. Hastaların ortalama vücut kitle endeksi 26,65 olup hastaların tamamı bilateral jinekomasti şikayeti ile başvurmuştur. 23 hastaya liposuction, 12 hastaya liposuction + periareolar insizyonla gland eksizyonu uygulanmıştır. Hiçbir hastadan cilt eksizyonu yapılmamıştır. Yapılan taramalarda hastaları cerrahi olmaya götüren en önemli sebebin özgüven eksikliği olduğu (% 74) saptanmıştır. Operasyon sonrası genel memnuniyetleri ve areola sensivitesi Likeart ölçeğine göre incelendiğinde ameliyatın genel sonucundan memnuniyet 4,08/5; areola hissinden memnuniyet 3,94/5; simetri 3,5/5 ve skar izinden memnuiyet 3,6/5 olarak saptamıştır. Cerrahın skar değerlendirmesinde ise Manchester Skar Skoruna göre ortalama 7,8 Puan elde edildi. Operasyon sonrası nüks/yetersiz rezeksiyon Simon evrelerine göre incelendiğinde evre 1 ve evre 2a hastalarda saptanmazken evre 2b hastalarda 2/15 (%13), evre 3 hastalarda 4/6 (%66) saptanmıştır. 2 hastada trokar giriş insizyonunda keloid saptanmıştır. Evre 2a hastaların ise 2/11'inde fazla rezeksiyon saptanmıştır. 1 hastada akut hematom gelişmiş olup drene edilmiştir.

**Sonuç:** Feminen görünümlü meme erkeklerde ciddi özgüven eksikliği yaratmakta olup cerrahi sonrası hasta memnuniyeti oldukça yüksektir. Güncel literatür liposakşının yalnız veya peri areolar insizyodan teknikle glandüler eksizyon ile kombinasyonunu desteklemektedir. Evre 3 hastalarda liposuction + gland eksziyonu yeterli olmayıp mastektomi seçeneği değerlendirilmelidir.

**Anahtar Kelimeler:** jinekomasti, liposuction, meme

*Evre 2A Jinekomasti Postop 1. Yıl Sonuç*

*Evre 2A Jinekomasti Postop 1. Yıl Sonuç*

*Simon Evrelemesine Göre Cerrahi Sonrası Genel Memnuniyet, Nüks ve Yetersiz Rezeksiyon Karşılaştırması*

| Simon Evresi | Genel Memnuniyet Ortalaması | Nüks/Yetersiz Rezeksiyon | Fazla Rezeksiyon |
|---|---|---|---|
| EVRE 1 (3 HASTA) | 4,33/5 | 0 | 0 |
| EVRE 2A (9 HASTA) | 4,2/5 | 0 | %22 (2/9) |
| EVRE 2B (15 HASTA) | 4,2/5 | %6 (1/15) | 0 |
| EVRE 3 (7 HASTA) | 3,6/5 | %57 (4/7) | 0 |

*Simon Evrelemesine Göre Cerrahi Sonrası Genel Memnuniyet, Nüks ve Yetersiz Rezeksiyon Karşılaştırmasını İçeren Grafik*

## PB-105

## Evre 3 Jinekomastide Meme Küçültme ve Dikleştirme

Özgür Agdoğan

*Tekirdağ Namık Kemal Üniversitesi Tıp Fakültesi Plastik Rekonstrüktif ve Estetik Cerrahi AD, Tekirdağ*

**Giriş:** Fizyolojik, patolojik nedenlere bağlı olarak erkek memesinin iyi huylu büyümesine jinekomasti denmektedir. Erkek meme dokusunda duktal dokunun, stromanın ya da yağın artmasıyla meydana gelir. Glandüler doku ve yağ dokusundaki artış meme hacminin artışı ile sonuçlanmaktadır. Fizyolojik olarak erkek hayatının 3 döneminde görülmektedir. Bunlardan ilki yenidoğan dönemi, ikincisi puberte dönemi ve üçüncüsü yaşlılık dönemidir. Jinekomastinin patofizyolojik mekanizmasında östrojenlerin artması, androjenlerin azalması, androjen reseptör duyarsızlığı ya da defekti söz konusudur. Temelinde östrojen ve androjen hormonlarının meme dokusuna olan etkileri arasındaki bozukluk yatmaktadır. Jinekomastinin en sık nedeni idyopatiktir. Jinekomasti Simon Evrelemesi; evre 1: hafif volum artışı mevcut, cilt fazlalığı yok; evre 2a: orta derecede volum artışı mevcut, cilt fazlalığı yok; evre 2b: orta derecede volum artışı mevcut, cilt fazlalığı var ve evre 3: belirgin volum artışı mevcut, cilt fazlalığı var şeklindedir. Evre 1 ve 2' de cerrahi tedavi genellikle liposakşın, gland eksizyonu, yada ikisinin kombinasyonudur. Evre 3 cerrahi tedavi nipple areolar kompleksinin (NAK) elevasyonu, deri

ve gland eksizyonunu içermektedir. Bizim sunduğumuz bu çalışmada Evre 3 jinekomastisi olan hastalara yaptığımız meme küçültme ve dikleştirme tekniğinin sonuçlarını sunmaktayız.

**Hasta ve Yöntem:** Mayıs 2017-Nisan 2024 yılları arasında tarafıma başvuran bilateral evre 3 jinekomastili 16 hasta çalışmaya dahil edilmiştir. Hastaların yaşı, meme büyümesinin başlama zamanı, ilaç kullanım öyküsü, alkol kullanımı, kronik karaciğer hastalığı, böbrek yetmezliği, malign hastalıklar, endokrin bozukluklar, sendromlar ve malnutrisyon sorgulandı. Hastalar öncesinde endokrin polikliniğine yölendirildi. Altta yatan bir neden görülmedi. Tamamen gelişime bağlı yapısal jinekomasti olduğu tespit edildi. Fizik muayenede palpasyonla meme dokusu glanduler tarzda mı lipomatöz tarzda mı olduğu tespit edildi. Tüm hastalara preoperatif meme ultrasonografisi çekildi ve memede kitle görülmedi. Meme başının juguler mesafeden uzaklığı, iki meme başı arasındaki mesafe ve pitozisin derecesi de tespit edildi.

Hem glanduler hem de lipomatöz tarzdaki tüm evre 3 jinekomastili hastalar superior tabanlı dermal pediküllü meme küçültme ve dikleştirme tekniğine uygun olarak opere edilmiştir.

**Cerrahi Teknik:** İşaretlemeler hasta ayaktayken sedasyon yapılmadan yapıldı. Superior tabanlı dermal pediküllü meme küçültme ve dikleştirme tekniğine uygun olarak çizimler yapıldı. Meme başının juguler mesafeye uzaklığı ve her iki meme başının birbirine uzaklığı 21 cm olarak belirlendi. Tüm hastalarda pitozis 8 cm' nin altında, tip1 ve tip 2 meme pitozisi şeklinde idi. Hastalar genel anestezi altında opere edildi. İlk olarak sağ meme için çizime uygun olarak superior tabanlı dermal pedikül tekniğine uygun olarak de-epitelizasyon yapıldı. NAK çapı 3,5 cm olarak planlandı. NAK flebi 1 cm kalınlığında eleve edildi. Fazlalık cilt, yağ ve gland dokusu eksize edildi. Lateral ve medial flepler 1 cm kalınlığında olacak şekilde planlandı. Kanama kontrolü yapıldı. NAK yeni yerine oturtuldu. Lateral ve medial flepler orta hatta birleştirildi. Hemovak dren konuldu. Aynı işlem sol meme için de uygulandı. Simetrisi ve uygun görüntüsü sağlandı. Fasya, cilt altı ve cilt sütüre edildi. Pansumanla vaka sonlandırıldı.

**Bulgular:** Hastaların yaş ortalaması 32 olup eksize edilen meme dokusu miktarı bir meme başına ortalama 350 gram olarak tartıldı. Her iki memeden ortalama 700 gram doku eksize edilmiş oldu. Ortalama operasyon süresi 3 saat olup, postoperatif servisimizde takip edildi. Hastaların drenleri ortalama üçüncü günde çekildi. Postoperatif dönemde hematom, enfeksiyon, NAK kaybı görülmedi. İki hastada lateral ve medial flep alt orta hat birleşim yerinde gerginlikten dolayı 1 cm' nin altında yara açılması görüldü. Fakat yakın yara takibi ile sekonder iyileşme sağlandı. Skar dokusundan rahatsızlık duyan hasta olmadı.

**Tartışma:** Jinekomastinin tedavisinde altta yatan sorunun düzeltilmesi, hormonal düzenin sağlanması, medikal tedavi ve cerrahi yöntemler mevcuttur. Jinekomasrti cerrahisinde uygulanabilecek birçok eksizyon ve liposakşın yöntemleri bulunmaktadır. Lipomatöz tarzda ve ileri derecede pitozisi olmayan jinekomastili hastalarda liposakşın tek başına etkili olabilmektedir. Liposuction glandüler dokuyu ortadan kaldırmada etkili olamamaktadır. Bu durumda farklı tekniklere dayanan eksizyon yöntemleri kullanılmaktadır. İleri derecede evre 3 jinekomastili hastalarda tek başına liposuction yeterli olamamaktadır. Öyle ki pitotik olan NAK' nin elevasyonu gerekmektedir. Biz de makromastik ve pitotik jinekomasti vakalarımızda superior tabanlı dermal pediküllü meme küçültme ve dikleştirme tekniğine uygun yaklaşım ile uygun kontür ve görünümü sağladık. Açık bir cerrahi söz konusu olduğu için diğer meme ile uygun simetrisi de sağlanmaktadır. Meme lateralinden aksillaya kadar uzanan fazlalık yağ dokusu da eksize edilebilmektedir. Pitozis derecesi de 8 cm' den az olduğu için NAK kaybı ihtimali de oldukça düşüktür. NAK flebini ince tutmaktan kaçınmadık. Tek handikabı meme başının etrafında yuvarlak ve ters T şeklinde skar görünümüdür. Bazı vakalarda skar dokusu laterale doğru L şeklinde planlandı. Fakat meme dokusuna da müdahale edilip şekillendirildiği için belirgin bir skar görülmedi. Ayrıca yara takibi sürecinde lateral ve medial fleplerin alt birleşim yerinde deplesyon görünmesidir. Bu durum da kendi içinde katlanan NAK flebinin görece dolgun görünümü idi. Fakat bu durum da güçlü bir pektoral kas imajını yaratmakta idi.

**Sonuç:** Sonuç olarak ileri derecede makromastik ve pitotik tip 3 jinekomastili hastalarda superior tabanlı dermal pediküllü meme küçültme ve dikleştirme tekniği ile ideal bir kozmetik görünüm elde edilebilmektedir. Sanıldığının aksine kötü bir skar görünümüne yol açmamaktadır.

**Anahtar Kelimeler:** Evre 3 jinekomasti, meme küçültme ve dikleştirme, superior pedikül

*resim 1*

*postoperatif evre 3 jinekomasti*

## PB-106

## Üst Gözkapağı Blefaroplastisinde Colorado Elektrokoter ve Bipolar Koagülasyonunun Postoperatif Ödem ve Ekimoza Etkilerinin Karşılaştırılması

Bilgen Can, Duygu Karakayalı Turan, Betül Güzel

*Balıkesir Üniversitesi Tıp Fakültesi, Plastik, Rekonstrüktif ve Estetik Cerrahi Ana Bilim Dalı*

**Giriş:** Üst gözkapağı blefaroplastisi fonksiyonel ve estetik sonuçları nedeniyle popüler bir cerrahidir. Operasyon bistüri, çeşitli elektrokoterler, CO2 lazer gibi farklı yöntem ve aletler ile yapılabilir.1 En iyi sonuç için; kullanılan yöntem iyi bir hemostaz sağlamalı, çevre dokulara zarar vermemeli, daha az postoperatif ödem, ekimoz ve ağrıya neden olmalı, hızlı iyileşme görülmeli ve daha kaliteli bir skar ile sonuçlanmalıdır. Çalışmamızda üst gözkapağı blefaroplastisi ameliyatında Colorado elektrokoter ekziyonu ve koagülasyonu ve bistüri ile eksizyonu takiben bipolar elektrokoter koagülasyonu yapılmış olup postoperatif gözkapağı ödemine ve periorbital ekimoza etkileri karşılaştırılmıştır.

**Materyal-Metod:** Çalışmamıza Balıkesir Üniversitesi Sağlık Uygulama ve Araştırma Hastanesi Plastik, Rekonstrüktif ve Estetik Cerrahi Kliniğinde 2022 ile 2023 yılları arasında üst gözkapağı blefaroplastisi yapılıp takibi yapılabilen 20 hasta dahil edildi. Veri yetersizliği olan hastalar çalışma dışında tutuldu. Hastaların tıbbi kayıtları hastane sistemi ve arşivleri kullanılarak retrospektif olarak incelendi. Klasik büstüri ile eksizyonu takiben bipolar koagülasyon destekli blefaroplasti (2. Grup) uygulanan 10 hasta ile Colorado monopolar eksizyon ve koagülasyon destekli blefaroplasti (1. Grup) uygulanan 10 hasta postoperatif göz kapağı ödemi ve periorbital ekimoz açısından karşılaştırıldı. Değerlendirilmesi ve skorlanması, çalışmaya kör bir plastik cerrah tarafından postoperatif 3. ve 7. günlerde çekilmiş fotoğraflar aracılığı ile yapıldı. Skorlamada Gürler ve ark. tarafından geliştirilen gözkapağı ödemi ve periorbital ekimoz skalası kullanıldı.2

**Bulgular:** Bu çalışmaya toplam 40 göz kapağı (20 hasta) dahil edilmiştir. Hastaların yaşları 76 ile 38 arasında değişmekte olup ortalama yaş 46 idi. Tüm hastalara bilateral dermatochalasis tanısı konuldu. Tüm hastalarda cerrahi her iki göz kapağına uygulandı. Ortalama periorbital ekimoz skoru 1. Grupta 3. gün 1,4, 7. gün 1 olarak değerlendirildi. Ortalama periorbital ekimoz skoru 2. Grupta ise 3. gün 2.6, 7. gün 2 olarak değerlendirildi. Göz kapağı ödem skor ortalaması 1. Grupta 3. gün 2,2, 7. gün 1,2 olarak değerlendirildi. 2. Grupta ise 3. gün 2.4, 7. gün 1,4 olarak değerlendirildi. Ortalamalara bakıldığında ve hastalar incelendiğinde 1. Grupta belirgin olarak ekimoz az izlendi ancak ödem açısından belirgin fark yoktu.

**Tartışma:** Colorado elektrokoter ile eksizyonun yapılması görece olarak daha kansız ve hızlı bir eksizyon sağlamaktadır.1,3 Çalışmamız, üst blefaroplasti sırasında eksizyonun Colorado elektrokoter ile yapılmasının intraoperatif kanamanın az olması nedeniyle postoperatif ekimozun daha az olduğunu gösterdi. Aynı zamanda Colorado mikrodiseksiyon iğnesi ile yapılan eksizyonlarda kanama kontrolü eş zamanlı olarak sağlandığı için adrenalinli lokal anestezik kullanımının azaltılabileceğini düşünmekteyiz. Bizim çalışmamızda çalışma dışı tutulmuş olsa da antikoagülan kullanımı olan ve kesilmesi önerilmeyen hastalarda özellikle kullanımı faydalı olabilir. Çoğu cerrah insizyonların Colorado ile düşülmesinin belirgin skar dokusuna neden olabileceğini düşünsede yapılan çalışmalarda kozmetik sonucu etkilemediği görülmüştür.4

**Referanslar:**

1) Pruksapong, Chatchai et al. "Comparison of Colorado Needle Electrocautery and Traditional Scalpel for Upper Eyelid Blepharoplasty Incision: A Randomized Controlled Trial and Systematic Review." Plastic and reconstructive surgery. Global open vol. 11,6 e5045. 9 Jun. 2023, doi:10.1097/GOX.0000000000005045

2)Gurlek, Ali et al. "Effects of different corticosteroids on edema and ecchymosis in open rhinoplasty." Aesthetic plastic surgery vol. 30,2 (2006): 150-4. doi:10.1007/s00266-005-0158-1

3) Arat, Yonca O et al. "Comparison of Colorado Microdissection Needle Versus Scalpel Incision for Aesthetic Upper and Lower Eyelid Blepharoplasty." Ophthalmic plastic and reconstructive surgery vol. 33,6 (2017): 430-433. doi:10.1097/IOP.0000000000000820

4)González-López, Julio J et al. "Long-term cicatrization analysis in periocular incisions for oculoplastic surgery performed with cold blade and Colorado needle." Ophthalmic plastic and reconstructive surgery vol. 30,3 (2014): 225-8. doi:10.1097/IOP.0000000000000054

**Anahtar Kelimeler:** blefaroplasti, colorado, ekimoz

*Resim 1*

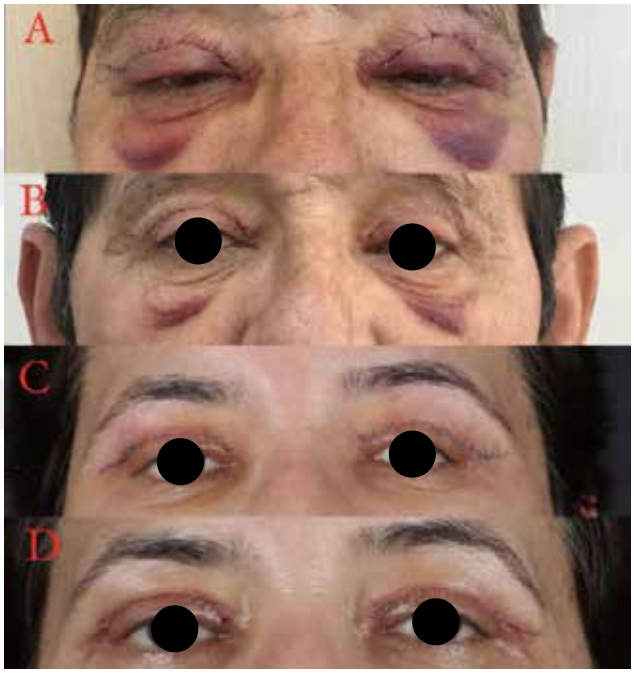


*Standart bistüri ile eksizyonu takiben bipolar elektrokoter koagülasyonu yapılan hastanın 3.(A) ve 7.(B) gün fotoğrafları, Colorado mikrodiseksiyon iğnesi ile eksizyon ve koagülasyon yapılan hastanın 3.(C) ve 7.(D) gün fotoğrafları*

## PB-107

## Redüksiyon Mammoplasti Operasyonu Geçiren Hastaların Operasyon Öncesi ve Sonrası Yaşam Kalitelerinin SF36 Anketi ile Karşılaştırılması

Burak Tunahan Ekincikli, Alper Taşan, Rüçhan Okutan, Kamuran Zeynep Sevim

*Sağlık Bilimleri Üniversitesi, Şişli Hamidiye Etfal Eğitim ve Araştırma Hastanesi, Plastik, Rekonstrüktif ve Estetik Cerrahi Kliniği, Sarıyer, İstanbul*

**Giriş:** Memenin hipertrofisi, ülkemizde oldukça sık karşılaşılan ve hastaların iskelet sistemi ile yaşam kalitesi hakkındaki rahatsızlıklarının çözümü için cerrahi girişimler gerektiren bir patolojidir. Hastaların şikayetleri arasında genellikle her iki memede sarkıklık, sırt, omuz ve boyun ağrısı ile inframammarian alanda kızarıklık bulunurken fizik muayenede kifoz ve nöropati gibi bulgular dikkat çekebilir. Meme redüksiyonunun hem fiziksel hem de kozmetik sonuçları bulunan rekonstrüktif bir operasyon olduğu göz önünde bulundurulduğunda, hastaların operasyon sonrası memnuniyetinin değerlendirilmesi ayrı bir önem taşımaktadır. [1] Bu çalışmada, tarafımıza meme hipertrofisi nedeniyle başvuran ve tarafımızca opere edilen hastaların operasyon öncesi ve sonrası yaşam kaliteleri SF-36 anketi kullanılarak karşılaştırılmıştır.

**Materyal Metot:** Bu çalışmada 2023 - 2024 yılları arasında Şişli Hamidiye Etfal Eğitim ve Araştırma Hastanesi Plastik Rekonstrüktif ve Estetik Cerrahi Kliniğine meme hipertrofisi nedeniyle başvuran 15 hasta dahil edilmiştir. Tüm hastalar operasyonları öncesinde meme USG veya mamografi ile değerlendirilmiş, operasyon öncesi beklentileri ve fizik

muayene sırasında not edilen ölçümlerine uygun pediküller seçilerek ameliyat edilmişlerdir. Hastalardan operasyondan 2 hafta önce ve 2 ay sonra Short Form 36 (SF-36) formu doldurarak yaşam kalitelerini çeşitli alanlarda değerlendiren soruları cevaplamaları istenmiştir. Ardından, hastaların sorulara verdikleri yanıtlardaki değişim üzerine çalışılarak geçirdikleri redüksiyon mammoplasti operasyonlarının hayat kalitelerini nasıl etkilediğinin analiz edilmesi amaçlanmıştır.

**Bulgular:** Çalışmaya dahil edilen hastaların 7'sinde superomedial (%46.7), 4'ünde superior (%26.7) ve 4'ünde (%26.7) de inferior pediküllü redüksiyon mammoplasti operasyonları planlanarak uygulandı. Hastaların ortalama yaşı 35.8 olurken, en fazla hasta (4 kişi) 20-30 yaş arası grupta bulunmaktaydı. Hastaların başvuru esnasındaki en sık şikayeti her iki memede sarkıklık ve boyun ağrısıydı. Bu çalışma içerisinde tarafımızca opere edilen hastaların ortalama JN mesafesi 28.9 cm (26-36.6 cm) iken ortalama BMI 27.7 (24.4-29.4) idi. Hastaların birisinde santral, ikisinde superior, ikisinde inferior, altısında ise superomedial pediküllü redüksiyon mammoplasti tasarlandı ve uygulandı. Operasyon esnasında hastalardan ortalama her memeden 510 (125-1474 gram) gram fazla meme dokusu eksize edildi. Operasyonların herhangi birisinde erken post-op komplikasyon (hematom, seroma vs.) gözlemlenmedi. Hastalar ortalama olarak 3 gün serviste yatırılarak takip edilmişken post-op takiplerde bir hastada meme ucu hissinde kayıp gözlemlendi.

SF-36 anket cevaplarının bulguları SPSS (Statistical Package for the Social Sciences) 27 programı kullanılarak değerlendirilmiştir. Çalışma sırasında nicel değişkenler medyan, ortalama, standart sapma ile, nitel değişkenler ise frekans ve yüzde gibi daha tanımlayıcı istatistiksel metodlarla gösterilmiştir. Normal dağılım göstermeyen değişkenlerin değerlendirilmesinde Wilcoxon Signed Rank kullanılmıştır. Sonuçlar %95'lik güven aralığında, anlamlılık $p<0.05$ düzeyinde analiz edilmiştir. Sonuçlar incelendiğinde, pedikül seçiminden bağımsız olarak hastaların her birinde formda yer alan 8 parametrenin tamamında (fiziksel fonksiyon, fiziksel rol güçlüğü, vücut ağrısı, genel sağlık, enerji / canlılık / vitalite, sosyal işlevsellik, emosyonel rol güçlüğü, ruhsal sağlık) istatistiki olarak anlamlı bir değişim gözlemlendi. Operasyon öncesi ve sonrası en büyük fark ise fiziksel rol güçlüğü parametresinde görüldü.

**Tartışma:** Redüksiyon mammoplastisi, estetik olduğu kadar fonksiyonel sonuçlarıyla da değerlendirilmesi gereken, meme hipertrofisinin özellikle ülkemizde sık görülmesi sebebiyle hastalar tarafından yoğun talep gören bir operasyondur. Operasyonu geçiren hastalarda, meme hipertrofisinin tedavisinin bir sonucu olarak fiziksel aktivitede artış ile genel sağlık durumunda ilerleme görülebileceği gibi redüksiyon mammoplastisi sonrası hastalardaki benlik algısının olumlu yönde değişebileceği ve bu durumun sosyal işlevsellik ve ruhsal sağlığa da katkıda bulunabileceği akıldan çıkarılmamalıdır. Meme redüksiyonundaki temel prensip, meme hacmi olabildiğince düşürülürken NAC'ın (nipple areolar kompleks) dolaşımının ve innervasyonunun korunabildiği daha yüksek bir pozisyona tekrardan yerleştirilmesidir. [2] Operasyon sonrasında hacim olarak küçültülmüş, eleve edilmiş, simetrik ve projekte memelerin oluşturulması amaçlanır. Redüksiyon mammoplasti için kendi avantaj ve dezavantajları bulunan, farklı pediküllerden beslenen çeşitli teknikler bulunmuştur. Cerrahi komplikasyonların minimize edilmesi ve hasta memnuniyetinin sağlanabilmesi adına operasyonda tercih edilecek pediküle asıl başvuru nedeni, fizik muayene ve hastanın ameliyattan beklentisi değerlendirilerek karar verilmesi büyük önem taşımaktadır. [3] Redüksiyon mammoplastisi operasyonu ardından meme asimetrisi, selülit, hematom ve seroma, meme ucunun nekrozu, meme ucunda his ve renk kaybı gibi komplikasyonlarla karşılaşılabilmektedir. [4]

**Sonuç:** Redüksiyon mammoplastisi, operasyona alınan hastaları tıbbi ve estetik açıdan tatmin ederken aynı zamanda fiziksel, mental ve sosyal parametrelerde yaşam kalitesine katkı sağlayabilen bir ameliyattır.

**Kaynakça:**

1. Lonie, Sarah, et al. "A systematic review of patient reported outcome measures for women with macromastia who have undergone breast reduction surgery." Gland surgery 8.4 (2019): 431.

2. Makboul, Mohamed, Mahmoud Abdelhamid, and Ghada Al-Attar. "Long term follow up and patient satisfaction after reduction mammoplasty: superomedial versus inferior pedicle." World Journal of Plastic Surgery 6.1 (2017): 82.

3. Eggert, Erik, Rebecca Schuss, and Åsa Edsander-Nord. "Clinical outcome, quality of life, patients' satisfaction, and aesthetic results, after reduction mammaplasty." Scandinavian Journal of Plastic and Reconstructive Surgery and Hand Surgery 43.4 (2009): 201-206.

4. CÔRREA, MARILIA DE PÁDUA DORNELAS, et al. "Assessment of the quality of life in patients with breast hypertrophy before and after reduction mammoplasty." Revista Brasileira de Cirurgia Plástica 34 (2023): 204-209.

**Anahtar Kelimeler:** Memenin hipertrofisi, redüksiyon mammoplasti, SF36 anketi, yaşam kalitesi

*Redüksiyon Mammoplasti Operasyonu Öncesi ve Sonrası SF36 Anketine Verilen Cevapların İstatistiki Analizi*



## PB-108

## Labioplasti ve Vajinoplasti Prosedürleri ve Prosedürlerin Psikososyal Etkileri Literatür Taraması

İzel Kübra Akmeşe, Savaş Serel, Servet Elçin Alpat, Burak Kaya

*Ankara Üniversitesi Tıp Fakültesi Prec Ana Bilin Dalı, Ankara*

**Amaç:** Bu çalışmanın amacı, labioplasti ve vajinoplasti prosedürlerinin cerrahi tekniklerini, hasta seçimini, ameliyat öncesi ve sonrası bakım süreçlerini, hasta memnuniyetini ve olası komplikasyonları inceleyerek, bu cerrahi müdahalelerin hem estetik hem de fonksiyonel boyutlarını kapsamlı bir şekilde değerlendirmektir. Ayrıca, bu prosedürlerin kadınlar üzerindeki psikososyal etkileri de sorgulanmıştır.

**Yöntem:** Bu çalışmada, labioplasti ve vajinoplasti üzerine yapılan mevcut literatür taranmış ve analiz edilmiştir. Çeşitli cerrahi tekniklerin etkinliği, hasta seçim kriterleri ve ameliyat öncesi ve sonrası bakım süreçleri detaylı olarak incelenmiştir.Literatür taraması kapsamında,

2000-2023 yılları arasında yayımlanan bilimsel makaleler, derlemeler ve klinik raporlar incelenmiştir.6 çalışma metaanaliz olmakla beraber yayımlanma sıklığı 2015-2023 yılları arasında olan 14 çalışma incelenmiştir.

Bu taramalarda hasta memnuniyeti, komplikasyon oranları ve psikososyal etkiler üzerine odaklanan klinik çalışmalardan elde edilen verilerle karşılaştırılarak sonuçlara ulaşılmıştır.

**Bulgular:** Labioplasti ve vajinoplasti uygulamaları sonrasında hastaların büyük bir çoğunluğu estetik ve fonksiyonel sonuçlardan memnun kalmıştır. Labioplasti sonrası hastalar, özellikle fiziksel rahatsızlıkların azaldığını, cinsel ilişki sırasında rahatsızlık hissinin kaybolduğunu ve genel özgüvenin arttığını bildirmiştir. Vajinoplasti prosedürlerinde ise, doğum sonrası vajinal gevşeme sorunlarının etkili bir şekilde giderildiği, cinsel tatminin arttığı ve idrar kaçırma problemlerinin büyük ölçüde çözüldüğü tespit edilmiştir. Psikososyal açıdan, bu prosedürlerin kadınların beden algısı ve genel yaşam memnuniyetini olumlu yönde etkilediği gözlemlenmiştir. Ancak, her iki prosedürde de enfeksiyon, kanama, skar dokusu oluşumu ve cinsel işlev bozuklukları gibi komplikasyonların meydana gelebildiği belirlenmiştir. Bu komplikasyonların yönetimi, cerrahi deneyim ve uygun postoperatif bakım ile büyük ölçüde minimize edilebilmektedir.

**Tartışma:** labioplasti ve vajinoplasti prosedürlerinin bazı komplikasyon riskleri taşıdığı unutulmamalıdır. Enfeksiyon, kanama, skar dokusu oluşumu ve cinsel işlev bozuklukları gibi komplikasyonlar, cerrahi deneyim ve uygun postoperatif bakım ile büyük ölçüde minimize edilebilse de, bu riskler tamamen ortadan kaldırılamamaktadır. Bu nedenle, doğru hasta seçimi, cerrahi tekniklerin titizlikle uygulanması ve ameliyat sonrası bakım süreçlerinin dikkatle yönetilmesi büyük önem taşımaktadır.Gelecekte yapılacak uzun dönemli çalışmalar, bu cerrahilerin uzun vadeli sonuçlarını daha iyi anlamamıza ve komplikasyon oranlarını azaltmamıza yardımcı olacaktır. Ayrıca, labioplasti ve vajinoplasti uygulamalarının farklı hasta gruplarında ve değişik cerrahi tekniklerle karşılaştırmalı olarak incelenmesi, bu prosedürlerin etkinliğini ve güvenliğini daha kapsamlı bir şekilde değerlendirmemizi sağlayacaktır.Labioplasti ve vajinoplasti prosedürlerinin başarılı olması, uygun hasta seçimine büyük ölçüde bağlıdır. Hastaların fiziksel ve psikolojik durumları dikkate alınarak yapılan seçimin, cerrahi sonuçları olumlu yönde etkilediği görülmektedir. Hasta beklentilerinin gerçekçi olması ve prosedürlerin potansiyel riskleri hakkında bilgilendirilmeleri önemlidir. Ayrıca, ameliyat öncesi danışmanlık hizmetlerinin sağlanması, hastaların bilinçli karar vermelerini ve cerrahi sonrası memnuniyetlerini artırabilir.Labioplasti ve vajinoplasti prosedürlerinde kullanılan cerrahi teknikler, sonuçların kalitesini doğrudan etkiler. Farklı cerrahi teknikler (örneğin, wedge rezeksiyonu, trim yöntemi, vs.) ve bu tekniklerin uygulanma biçimi, hem estetik hem de fonksiyonel sonuçlar üzerinde belirleyici olabilir. Cerrahın deneyimi ve cerrahi tekniklerdeki ustalığı, komplikasyon risklerini azaltmakta ve iyileşme sürecini hızlandırmaktadır. Labioplasti ve vajinoplasti prosedürlerinin psikososyal etkileri, bu cerrahilerin başarısında önemli bir rol oynamaktadır.

Çalışmalar, bu prosedürlerin kadınların beden algısı, cinsel özgüven ve genel yaşam memnuniyetini olumlu yönde etkilediğini göstermektedir. Hastaların ameliyat sonrası artan özgüvenleri ve azalan fiziksel rahatsızlıkları, sosyal yaşamlarına ve ilişkilerine pozitif yansımaktadır. Ancak, cerrahi müdahaleden sonra psikolojik desteğin devam etmesi, hastaların iyileşme sürecini ve genel memnuniyetini artırabilir.

**Sonuç:** Labioplasti ve vajinoplasti, kadın genital estetiğini ve fonksiyonunu iyileştirmede etkili cerrahi müdahalelerdir. Hastaların büyük çoğunluğu, ameliyat sonrası estetik ve fonksiyonel sonuçlardan memnun kalmakta ve yaşam kalitelerinde belirgin bir artış gözlenmektedir. Bu cerrahilerin psikososyal etkileri de dikkate alındığında, hastaların beden algısı ve genel yaşam memnuniyetinin iyileştiği görülmektedir. Ancak, bu prosedürlerin başarılı sonuçlar vermesi için doğru hasta seçimi, cerrahi tekniklerin titizlikle uygulanması ve ameliyat sonrası bakım süreçlerinin dikkatle yönetilmesi gerekmektedir. Gelecekte yapılacak uzun dönemli çalışmalar, bu cerrahilerin sonuçlarını daha iyi anlamamıza ve komplikasyon oranlarını azaltmamıza yardımcı olacaktır.

**Anahtar Kelimeler:** Estetik, Labioplasti, Vajinoplasti

## PB-109

## Aquafilling Dolgu Uygulamaları Komplikasyonları Yönetimi

Büşra Güçlü, Yunus Emre Atmaca, Larasu Yıldıran, Kamuran Zeynep Sevim

*Şişli Hamidiye Etfal Eğitim ve Araştırma Hastanesi Plastik Rekonstrüktif ve Estetik Cerrahi, İstanbul*

**Giriş:** Vücut estetiğini iyileştirmek için olan ameliyatlar uzun zamandır dünya çapında kullanılmaktadır. Meme büyütme estetiği dünya çapında en sık yapılan estetik ameliyatlardandır. Ancak ameliyatların komplikasyonlarının olması, maliyeti ve revizyonların gerekebilmesi sebebiyle hastalar cerrahi olmayan alternatifler aramaktadır. Son yıllarda kullanımı yaygınlaşan Aquafilling dolgusu en sık yapılan estetik cerrahi işlemlerden olan meme ve gluteal augmentasyonda kullanılmaktadır.1 Aquafilling dolgu maddesinin insan dokusuyla biyouyumlu olduğu belirtilmesine rağmen, buna bağlı komplikasyonların sayısı artmaya devam etmektedir. Bu çalışma, Aquafilling dolgu maddesinin meme ve gluteal alan gibi geniş alanlarda

kullanımının olası uzun dönem komplikasyonlarının ve bu komplikasyonların yönetiminin ciddiyetini vurgulamaktadır.

**Materyal Ve Method:** Bu çalışma Sağlık Bilimleri Üniversitesi Şişli Hamidiye Etfal Eğitim ve Araştırma Hastanesi Plastik, Rekonstrüktif ve Estetik Cerrahi Kliniğine 2021- 2024 yılında başvurmuş olan, meme ve gluteal augmentasyon amacıyla Aquafilling dolgu enjeksiyonu öyküsü bulunan ve uzun dönem majör komplikasyonlar yaşayan üç kadın hasta ele alınmıştır. Kadınların yaş ortalaması 37.7'dir. İki kadın hastada meme augmentasyon sebebiyle bir kadın hastada gluetal augmentasyon sebebi ile dış merkezde Aquafilling dolgusu yaptırmıştır. Meme augmentasyon amacıyla Aquafilling dolgu uygulaması yaptıran iki hasta sonrası dört sene içinde başlayan memede ağrı ve akıntı ile gluteal augmentasyon için Aquafilling yaptıran hasta ise dolgu eritme işleminden üç ay sonra başlayan akıntı ile tarafımıza başvurdu. Hastalar benzer semptomlarının yıllardır tekrar tekrar ortaya çıktığını ve antibiyoterapi ile konservatif şekilde tedavi edildiğini ifade etmekteydi. Hastalarda görüntüleme tetkikleri olarak USG, BT, MRG yararlanılmıştır. Memede Aquafilling uygulaması olan hastamızın birisi tarafımıza başvurmadan önce dış merkezde eritme işlemleri yaptırmıştır. Ancak eritme işlemi sonrası sağ meme başında çökülük ve akıntı devam etmiştir. Her iki hastadan meme parankiminden dolgunun temizlenmesi sonrası eş zamanlı protez ile meme augmentasyonu yapılmış olup postoperatif iki sene kontrollerinde herhangi bir komplikasyona rastlanmadı. Gluteal Aquafilling uygulaması yapılan hastada ise Ultrasonik debridman işlemi sonrası antibiyotik tedavisi ile takip altına alınmıştır.

**Tartışma-Sonuç:** Aquafilling ( BİOTRH s.r.o, Prag Çek Cumhuriyeti; Los Deline adı altında satılmaktadır) 2005 yılından beri yüz, göğüs ve kalçalarda yumuşak doku dolgusu olarak kullanılmaktadır.2 3 Üreticiye göre aquafilling %98 fizyolojik salin ve % 2 poliamidden oluşmaktadır ancak bazı literatür verileri poliakrimid de içerdiğini göstermektedir. Aquafilling parankime invazyonu endişe vericidir çünkü dolgu maddesinin ana malzemesi olan poliakrilamidin toksisitesi ve onkojenitesi belirsizliğini korumakla beraber ileri araştırmalara ihtiyaç duymaktadır.4 Kronik inflamatuar süreci de tetiklediğini gözlenen Aquafilling kanser gelişimini tetikleyebilir. Aquafilling jelin farklı radyolojik görüntüleme tetkikleri altında çeşitli şekillerde görülmesi büyük ölçüde karışıklığa sebep olabilir. Migrasyon yapmış materyalin MRG bulguları bazen parazitik enfeksiyonlar ve granülamatoz hastalıklarla karışabilir. Hasta öyküsü bu durumda yol göstericidir. Dolgu maddelerinin kullanımı gözle görülebilir bir belirti olmasa bile mastalji, dolgu maddesinin migrasyonu, ele gelen kitleler, meme ve kalçalarda hassasiyet, meme bezleri enfeksiyonu, meme fistülü ile ilgili birçok komplikasyonla ilişkilendirilmiştir. Bu durumlarda Aquafillingin temas ettiği tüm dokulardan çıkartılması tavsiye edilmektedir. Aquafilling meme olgularında dolgu materyalinin kas invazyonu nedeniyle meme ve kalça uygulamalarında ultrason eşliğinde liposuction kullanılması literatürde tavsiye edilmiştir. Meme olgularında skar dezavantajı olmasına rağmen cerrahi olarak parankimin temizlenmesi liposuctiona oranala daha güvenilir yöntemdir. Namgoong ve ark. Aquafilling temizlenmesiyle meme ve kalçada protez ile rekonstrüksiyon arasında en az altı ay olmasını savunmaktadır. Bu konu hala literatürde tartışma yaratmaktadır.5 Hastaların tekrarlayan sempotomlarla hayat kalitesinde düşmeye sebep olan ve günümüzde çoğu ülkede yasaklanmasına rağmen komplikasyon oranlarının çok olduğu aquafilling uygulamalarında laboratuvar, görüntüleme sonuçları birlikte değerlendirilmeli ve cerrahi olarak dolgu materyalinin çıkartılmalıdır.Özellikle meme vakalarında eş zamanlı implant uygulamasında olumlu sonuçlar elde ettiğimizi vurguluyoruz.

**Kaynakça:**


1. The Aesthetic Society Aesthetic Plastic Surgery National Databank: Statistics 2019. Accessed August 25, 2022 at:https://cdn.theaestheticsociety.org/media/statistics/2019-TheAestheticSocietyStatistics.pdf

2. Harrison D, Selvaggi G. Gluteal augmentation surgery: indications and surgical management. J Plast Reconstr Aesthet Surg. 2007;60(08):922–928. [PubMed] [Google Scholar]

3. Atiyeh B, Ghieh F, Oneisi A. Safety and efficiency of minimally invasive buttock augmentation: a review. Aesthetic Plast Surg. 2023;47(01):245–259. [PubMed] [Google Scholar]

4. Namgoong S, Kim H K, Hwang Y. Clinical experience with treatment of Aquafilling filler-associated complications: a retrospective study of 146 cases. Aesthetic Plast Surg. 2020;44(06):1997–2007. [PubMed] [Google Scholar]

5. Nomoto S, Hirakawa K, Ogawa R. Safety of copolyamide filler injection for breast augmentation. Plast Reconstr Surg Glob Open. 2021;9(02):e3296. [PMC free article] [PubMed] [Google Scholar]


**Anahtar Kelimeler:** Aquafilling Dolgusu, Meme Augmentasyonu, Gluteal Augmentasyon, Komplikasyonlar

*Şekil 1*

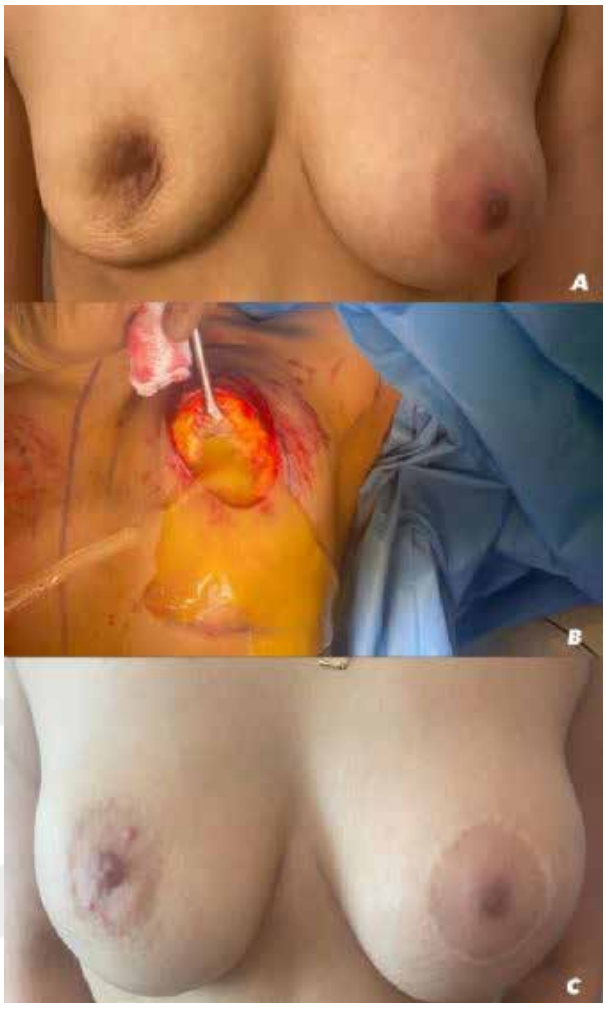


*A: Preoperatif Ön Fotograf B: Peroperatif Fotograf C: Postoperatif 2. Yıl Ön Fotograf*

## PB-110

## Brezilya Kalça Büyütme Ameliyatı Hakkında En Çok Atıf Alan 75 Makalenin Bibliyometrik Analizi

Serhat Demir[1], Çağla Çiçek[1], Ahmet Mert Toprak[1], Azmi Can Ofluoğlu[1], Gaye Filinte[2]

*[1]Kartal Dr. Lütfi Kirdar Şehir Hastanesi,Plastik,Rekonstrüktif Ve Estetik Cerrahi Ana Bilim Dali, İstanbul*
*[2]Sağlik Bilimleri Üniversitesi Tip Fakültesi, Plastik, Rekonstrüktif Ve Estetik Cerrahi Ana Bilim Dalı, İstanbul*

**Arka Plan:** Brezilya Kalça Büyütme (BBL) ameliyatı, karın, kalça, bel veya uyluk gibi bölgelerden kalçalara yağ taşıyarak vücudu şekillendiren cerrahi bir teknik olarak özetlenmektedir. Bu prosedür sadece bir doku transferinden daha fazlasıdır; kalça bölgesini geliştirmek için liposakşın ile alınan yağı kullanarak silueti şekillendiren ve 'gluteal lift' olarak bilinen daha şehvetli bir görünüm yaratan bir sanattır.

**Yöntem:** Thomson Reuters Web of Science (WOS) atıf indeksleme hizmeti sorgulandı. Araştırma algoritması "autolog fat grafting", "bbl", "body contouring", "brazilian butt lift", "butt lift", "buttock augmentation", "buttock enhancement", "gluteal augmentation", "gluteal fat grafting", "gluteal lipofilling", "gluteal lipoinjection" ve "gluteoplasty" kelimelerine göre tasarlanmıştır. Bu anahtar kelimeler kullanılarak literatürde en çok atıf alan 75 makale seçildi ve analiz edildi.

**Bulgular:** Buna göre en çok atıf alan 75 makale sıralandı. Makalelerin en sık yayınlanma tarihlerinin 2010-2019 yılları arasında olduğu görüldü. Çalışmaların %96'sının yazarlarının Plastik, Rekonstrüktif ve Estetik Cerrahi uzmanları olduğu anlaşıldı. İncelediğimiz 75 makalenin yüzde 42'si (n=32) tek merkezli, yüzde 58'i(n=43) ise çok merkezli çalışmalardı. En çok atıf alan makalelerin yüzde 34'ü (n=26) 'Plastıc and Reconstructıve Surgery' dergisinde yayınlanmıştır. Bu durumda çalışmamızdaki makalelerin en çok yayınlandığı dergi olarak dikkat çekmektedir. En çok atıf alan 75 makale incelendiğinde yüzde 72'si (n=54) klinik makaledir. Bu klinik makalelerin de yüzde 55'i (n=30) klinik-vaka serisi ve yüzde 31'i (n=17) klinik-uzman görüşüdür. Aynı zamanda en çok atıf alan 75 makalenin yazıldığı ülkelere bakacak olursak, Amerika Birleşik Devletleri 38 makale ile listenin başını çekerken, bu cerrahi prosedüre adını vermiş olmasına rağmen Brezilya'dan sadece 9 makale listede yer almaktadır. Makalelerin konularını yüzde 85'ini (n=64) cerrahi teknik oluşturmaktadır. Sadece komplikasyon üzerine yazılmış makaleler incelediğimiz makalelerin yüzde 9'unu (n=7) oluşturmaktadır.

**Sonuç:** Sonuç olarak, Brezilya Kalça Büyütme (BBL) ameliyatı tüm dünyada popüler bir estetik operasyondur. Ancak son zamanlarda literatürde bu konu ile ilgili yeterli çalışma bulunmamaktadır. Var olan çalışmalar vaka serisi çalışmalarından oluşmaktadır. Kanıt değeri yüksek randomize kontrollü çalışmaların yetersiz olduğu görülmektedir. Kanaatimizce bu kadar popüler bir ameliyatla ilgili kanıt değeri daha yüksek çalışmaların literatürde yer alması gerektiğini düşünmekteyiz. Aynı zamanda en çok atıf alan makaleler içinde sadece komplikasyon üzerine yazılan makale sayısının yetersiz olduğunu düşünmekteyiz. Bu yüzden günümüzde ''Brezilya Kalça Büyütme operasyonu güvenli mi?''sorusu hala sorulmaktadır. Brezilya kalça büyütme ameliyatı ile ilgilenen araştırmacıların dikkatini literatürdeki bu eksikliklere çekmek isteriz.

**Anahtar Kelimeler:** Bbl, otolog yağ grefti, vücut şekillendirme

## PB-111

## Lipobrakioplasti: UAL/PAL ile Kombine Medial Skar Fish Tail Brakioplasti Tekniği

Alpay Duran, Hasan Büyükdoğan

*Özel Muayenehane, Plastik, Rekonstrüktif ve Estetik Cerrahi, İstanbul*

**Amaç:** Bu çalışma, Teimourian derecesi III ile IV arasındaki kol sarkmasının tedavisinde kullanılan medial skar Fish-Tail brakioplasti tekniğinin, UAL (LIPO SAVER, LHbiomed Co, Kore) ve PAL (Microaire, ABD) ile gerçekleştirilen cerrahi sonuçları ve komplikasyonlarını tartışmaktadır.

**Materyal ve Metod:** Gerçekleştirilen retrospektif çalışma, yazarların özel kozmetik pratiğinden hasta verileri ve dosya incelemeleri kullanılarak yürütülmüştür. Medipol Üniversitesi girişimsel olmayan etik kurul onayı sonrası çalışma planlanmıştır. Çalışma, Ekim 2020'den Nisan 2023'e kadar UAL/PAL ile kombine Fish Tail brakioplasti ameliyatı geçiren hastalara odaklanmıştır. Çalışmada 31 sağlıklı katılımcı bulunmaktadır. Tüm hastaların demografik verileri, cerrahi kayıtları, komplikasyonları, lipoaspirat hacimleri ve hasta memnuniyetini kapsayan kapsamlı bir inceleme yapılmıştır.

**Bulgular:** Ekim 2020'den Nisan 2023'e kadar, UAL/PAL kullanılarak toplam 31 Fish-Tail brakioplasti prosedürü gerçekleştirilmiştir. Ortalama yaş 36.3 ± 15.2 yıl, vücut kitle indeksi (VKİ) 27.3 ± 4.3 kg/m2 ve tüm hastalar kadındı. Hastaların 9'u (%29) yalnızca UAL/PAL ile Fish-Tail brakioplasti uygulanmışken (Resim-1), 22 hastanın (%71) ek prosedürleride tercih ettiği belirlenmiştir. Komplikasyonlar açısından, 7 hasta (%22.5) sorunlar yaşamıştır. Medial skar Fish-Tail brakiyoplasti ile UAL/PAL uygulanmış hastalarda en yaygın görülen komplikasyonlar arasında 3 hastada (%9.6) T kesişiminde küçük yara açılması, 2 hastada hipertrofik yara izi (%6.4), 1 hastada seroma (%3.2), 1 hastada cerrahi bölge enfeksiyonu (%3.2) bulunmaktadır. Genel komplikasyon oranı %22.5 olarak belirlenmiştir.

**Tartışma ve Sonuç:** Brakioplasti prosedürleri sonrası ideal skar yerleşimi konusunda değişen görüşler bulunmaktadır. [1-4] Bazı cerrahlar, posterior skar yerleşimini tercih ederken, bazıları postero-medial yaklaşımı, diğerleri ise medial skar yerleşimini tercih etmektedir. Ancak, Samra ve ark. tarafından yapılan bir çalışmaya göre, genel nüfus, plastik cerrahlar ve brakioplasti hastaları arasında düz medial skar yerleşimi tercih edilen seçenek olduğu geniş çapta kabul görmektedir. Bu skar yerleşimi tercihi, tüm yaş gruplarındaki erkekler ve kadınlar arasında en yüksek sıralamaya sahiptir. [5] Ancak yinede evrensel olarak kabul görmüş bir brakioplasti tekniği bulunmamaktadır. Kol liposakşını bilimsel literatürde detaylı bir şekilde ele alınmıştır. [6-8] Bazıları bu işlemi kol incelmesinin ana tekniği olarak tanımlarken, diğerleri bunu eksizyon cerrahisinden önce atılacak ilk adım olarak önermişlerdir.

Medial skar Fish-Tail brakioplasti, UAL/PAL ile birleştirildiğinde güvenli ve etkili bir yöntemdir. Bu kombinasyon, kolun estetik bileşenlerini tanımlamak için bir bakış açısı sağlar. Çalışma, eksizyon bölgesi dışındaki alanlarda UAL/PAL kullanmanın üst kol deformiteleri ile başa çıkmak için güvenli ve etkili bir yöntem olduğunu göstermektedir.

**Kaynaklar:**

1-Correa-Iturraspe M, Fernandez JC (1954) Dermolipectomia braquial. Prensa Med Argent 34:2432

2-Teimourian B, Malekzadeh S (1998) Rejuvenation of the upper arm. Plast Reconstr Surg 102:545–551 (Discussion 552–553)

3-Richards ME: Minimal-incision Brachioplasty: A first-choice option in arm-reduction surgery. Aesth Surg J 21:301–310, 2001

4-Hill S, Small KH, Pezeshk RA, Rohrich RJ (2016) Liposuction-assisted short-scar Brachioplasty: technical highlights. Plast Reconstr Surg 138:447e–450e 19.

5-Samra S, Samra F, Liu YJ, Sawh-Martinez R, Persing J (2013) Optimal placement of a brachioplasty scar: a survey evaluation. Ann Plast Surg 71(4):329–332.

6-Gilliland MD, Lyos AT (1997) CAST liposuction of the arm improves aesthetic results. Aesthet Plast Surg 21:225–229

7-Vogt PA. Brachial suction-assisted lipoplasty and brachioplasty. Aesthet Surg J. 2001;21:164–167.

8-Lillis PJ. Liposuction of the arms. Dermatol Clin. 1999;4:783– 797.

**Anahtar Kelimeler:** UAL, PAL, kol pitozu, liposakşın, brakioplasti

*Resim- 1*

*Medial skar UAL/PAL Brakioplasti tekniği a-preoperatif anterior görünüm b-1 yıl sonraski postoperatif anterior görünüm*

## PB-112

## En Az Bir Memede 35cm ve Üzerinde Nipple Seviyesi Olan Hastalarda Süperomedial Pedikül Tekniği İle Yapılan Meme Küçültme Operasyonunun Güvenilirliği

Yavuz Demir, Göktekin Tenekeci, Zeynel Tulgar, Bayram Berkan Toker, Hakan Fahri Soylu, Nesrin Karakaya, Ahmet Mert Tanyeri

*Mersin Üniversitesi Tıp Fakültesi,Plastik Rekonstrüktif ve Estetik Cerrahi ABD., Mersin*

**Giriş:** Ağır memeler boyun ve sırt ağrısına; sütyen askılarının baskısından kaynaklanan kızarıklıklara ve deformasyonlara, meme altı kıvrımında maserasyona neden olur. Meme dokusu, ağır memelerle ilgili neredeyse tüm semptomları gidermek için yeterince küçültülmeli ve aynı zamanda meme başı-areola kompleksine yeterli kan akışı sağlanmalıdır. Superomedial pedikül tekniği ile yapılan meme küçültme ameliyatlarının literatürde üstün estetik sonuçlar ve uzun ömürlülüğün yanı sıra daha kısa ameliyat süreleri sağladığı belirtilmiştir. Çalışmamızda 35cm ve üzerinde nipple seviyesi olan ve superomedial pedikül tekniği ile meme küçültme ameliyatı yapılan hastalarda ameliyat sonrası komplikasyon görülme sıklığını araştırdık.

**Materyal-Metod:** Çalışmamıza 2021-2024 yılları arasında nipple seviyesi 35cm ve üzeri olan ve superomedial pedikül tekniği ile meme küçültme ameliyatı yapılan 57 hastada 109 meme dahil edildi. Hastaların ortalama yaşı 42 (21-62), ortalama nipple seviyesi sağ 38cm (35-40), sol 37cm (35-41), ortalama vücut kitle endeksi 31.87 kg/m2 (27.04-36.73) ölçüldü.Ek hastalık olarak 12 hastada diyabet,8 hastada hipertansiyon,3 hastada hipotiroidi mevcuttu.5 hasta aktif sigara içicisi olduğunu 8 hasta operasyondan en az 1 yıl önce sigara kullanımını bıraktığını belirtti. Operasyon süresi ortalama 290 dakika (200-390) olup tek memeden eksize edilen doku miktarı ortalama 985 gram (530-1450) olarak hesaplandı.

**Bulgular:** Hastalar ortalama postop 3 ay takip edildi.57 hasta ve 109 memede takipler sonrasında 7 hasta - 8 memede pansuman ile sekonder iyileşen dehissens alanları görüldü. 2 hastada hematom gözlendi.1 hastada kısmi meme başı-areola nekrozu görüldü.Hastalarda seroma, enfeksiyon, tam meme başı-areola nekrozu görülmedi.

**Tartışma:** Literatürde farklı vasküler pediküller tanımlanmıştır. Ancak çoğu klinikte meme küçültme ameliyatları için en sık kullanılan teknik hala inferior pedikül tekniğidir. Bununla birlikte, çalışmamızdan ve literatürden elde edilen veriler, cerrahlara 35cm ve üzerinde nipple seviyesi olan hastalarda meme küçültme için tercih ettikleri vasküler pedikül olarak alternatif bir teknik olan süperomedial pedikülü denemeleri ve benimsemeleri için iyi sonuçlar göstermektedir. Çalışmamızdaki komplikasyon oranları literatürde yapılan diğer çalışmalara oranla daha düşüktü.

**Sonuç:** 35cm ve üzeri nipple seviyesi olan hastaların meme küçültme ameliyatlarında superomedial pedikül tekniğinin kullanılması sarkan meme dokusunun inferior pedikür tekniğine kıyasla bu teknikte daha fazla uzaklaştırılması sebebiyle inferior pedikül tekniğine görsel olarak üstün olduğunu düşünmekteyiz.Aynı zamanda güvenilirliği de inferior teknik ile karşılaştırıldığında benzerlik göstermektedir.Bu yüzden dolayı bu hastalarda süperomedial pedikül tekniğinin kullanımını önermekteyiz.

**Anahtar Kelimeler:** İnferior, Meme küçültme, Süperomedial

## PB-113

## Yüz Bölgesinden Nevüs Eksizyonu Yapılan Hastalarda Postoperatif Skar Oluşumunda Opere Olduğu Mevsimin Etkisi

Ali Veli, Servet Elçin Alpat, Burak Kaya, Savaş Serel

*Ankara Üniversitesi Tıp Fakültesi, Plastik Rekonstrüktif ve Estetik Cerrahi Ana Bilim Dalı, Ankara*

**Giriş:** Nevüsler, deri üzerinde yaygın olarak görülen ve genellikle iyi huylu olan lezyonlardır. Ancak, estetik kaygılar veya malignite şüphesi nedeniyle cerrahi olarak çıkarılmaları gerekebilir. Yüz bölgesi, estetik açıdan en hassas alanlardan biridir ve bu bölgede yapılan cerrahi işlemler sonrası skar oluşumu, hastaların memnuniyetini ve yaşam kalitesini etkileyebilir. Skar oluşumu, cerrahi teknikler, hasta faktörleri ve çevresel faktörler gibi birçok değişkenden etkilenmektedir. Özellikle operasyonun yapıldığı mevsim, çevresel faktörler arasında önemli bir yer tutmaktadır. Güneş ışınlarının yoğunluğu, cilt iyileşme süreçlerini ve skar oluşumunu etkileyebilir. Bu nedenle, nevüs eksizyonu yapılan hastalarda postoperatif skar oluşumuna operasyon mevsiminin etkisini araştırmak, cerrahi planlamada önemli bir kriter olabilir. Bu çalışmanın amacı, yüz bölgesinden nevüs eksizyonu yapılan hastalarda postoperatif skar oluşumuna operasyon mevsiminin etkisini incelemektir.

**Yöntem:** Kliniğimize başvuran 2020-2023 yılları arasında yüz bölgesinden nevüs eksizyonu ve primer onarım yapılan toplam 27 hastanın verileri retrospektif olarak incelendi. Hastaların yaş, cinsiyet, güneş kremi kullanımı ve Vancouver Skar Skalası'na göre postoperatif 1.yıl skar puanları belirlendi. Operasyon mevsimlerine göre hastalar gruplara ayrıldı ve postoperatif skar puanları karşılaştırıldı.

**Bulgular:** Hastaların yaş ortalaması 33,3 olup, 27 hastanın 18'i kadındır (%66,7). İlkbaharda yapılan operasyonlarda skar puanı ortalama 5,5 olarak belirlenmiştir. Sonbaharda yapılan operasyonlarda skar puanı ortalama 4,0 iken, kış aylarında bu değer ortalama 3,75 olarak saptanmıştır. Yaz mevsiminde yapılan operasyonlarda skar puanı ise ortalama 4,5 olarak belirlenmiştir. Güneş kremi kullanan hastaların skar puanlarının, kullanmayanlara göre daha düşük olduğu saptandı (sırasıyla 3,86 ve 5,5). Güneş kremi kullanan hastaların mevsimlere göre skar puanları da analiz edilmiştir. Kış mevsiminde güneş kremi kullanan 7 hastanın ortalama skar puanı 3,3, kullanmayan 3 hastanın ise 5,0 olarak bulunmuştur. İlkbaharda güneş kremi kullanan 5 hastanın ortalama skar puanı 5,0 iken, kullanmayan 3 hastanın skar puanı da 5,8 olarak saptanmıştır. Sonbaharda yalnızca güneş kremi kullanan 3 hastanın ortalama skar puanı 4,0 olarak belirlenmiştir. Yaz mevsiminde ise güneş kremi kullanan 3 hastanın ortalama skar puanı 5,0 iken, kullanmayan 3 hastanın skar puanı da 4,0 olarak bulunmuştur.

**Sonuç ve Tartışma:** Yüz bölgesinden nevüs eksizyonu yapılan hastalarda operasyon mevsiminin postoperatif skar oluşumu üzerinde belirgin bir etkisi bulunmaktadır. Özellikle kış aylarında yapılan operasyonlarda skar puanlarının daha düşük olduğu gözlemlenmiştir. Ayrıca, güneş kremi kullanan hastalarda skar puanlarının daha düşük olduğu görülmüştür.

Literatürde, UV ışınlarının yara iyileşmesi üzerindeki olumsuz etkileri ve güneş koruyucularının skar oluşumunu azaltmadaki potansiyel faydaları iyi belgelenmiştir. Bazı çalışmalar, yaz aylarında artan UV maruziyetinin skar hipertrofisine yol açabileceğini öne sürmektedir. Ayrıca, güneş kremi kullanımının skar olgunlaşma sürecini iyileştirdiği ve pigmentasyon sorunlarını azalttığı bildirilmiştir. Bu nedenle, nevüs eksizyonu planlanan hastalarda operasyon zamanlamasının ve güneş kremi kullanımının dikkate alınması, postoperatif skar oluşumunun minimize edilmesi açısından önem arz etmektedir.

**Anahtar Kelimeler:** Nevüs, Skar, Zamanlama

*Mevsimlere Göre Vancouver Skar Puanları*

| Mevsim | Ortalama Skar Puanı |
|---|---|
| Kış | 3.75 |
| İlkbahar | 5.50 |
| Sonbahar | 4.00 |
| Yaz | 4.50 |

## PB-114

## Plastik Cerrahi Kliniğinde Ultrasonografi Yardımlı Uygulamalar

Mehmet Hakan Bulam[1], Sibel Şahin Bulam[2]

*[1]Serbest Hekim, Plastik Rekonstrüktif ve Estetik Cerrahi Uzmanı*
*[2]Serbest Hekim, Radyoloji Uzmanı*

**Giriş:** Plastik Cerrahi alanında ultrasonografi (USG) kullanımı her geçen gün artmaktadır. Biz de kliniğimizde ameliyat öncesinde, ameliyat sırasında ve ameliyat sonrasında birçok alanda kullanmaktayız. Bu çalışmada klinikte USG kullanımı ile ilgili deneyimlerimizi paylaşmaktayız.

**Materyal-Metod:** Kliniğimizde Şubat 2022- Mayıs 2024 tarihleri arasında USG yardımlı olarak takip ettiğimiz 148 hasta çalışmaya dahil edilmiştir. Samsung RS85 USG cihazı kliniğimizde bulunmaktadır ve bu çalışmada kullanılmıştır. Tüm ultrasonografi tetkikleri Radyoloji Uzm. Dr. S.Ş.B. tarafından yapılmıştır.

**Bulgular:** 148 hastanın 143'ükadın 5'i erkekti. Yapılan işlemlere göre dağılımları 56 Liposuction 37 Meme Büyütme, 34 Karın Germe ve Liposuction, 16 Kalçaya Yağ Enjeksiyonu olgusu ultrason yardımlı olarak muayene ve takip edildi. 5 olguya USG yardımlı hyalurinidaz uygulaması yapıldı. Kombine ameliyatlar öncesinde venöz doppler USG ile venöz sistem değerlendirmesi yapıldı. 4 hastaya liposuction sonrası ultrason eşliğinde seroma boşaltılması, 2 hastaya şüpheli meme hematomu nedeniyle kontrol muayenesinde meme usg uygulandı (Şekil 1). Kalçaya yağ enjeksiyonu öncesinde yağ doku kalınlığı ve kas-yağ doku kalınlık farkları belirlendi.

**Sonuç:** USG gerek muayene kalitesini arttırması, ameliyat sırasında daha güvenli bir işleme olanak sağlaması ve ameliyat sonrası kontrollerde olası komplikasyonların tanı ve tedavisine yol göstermede yardımcı olması nedeniyle her plastik cerrahi kliniğinde sıklıkla kullanılabilecek bir uygulamadır.

**Anahtar Kelimeler:** plastik cerrahi, radyoloji, ultrasonografi

*Şekil 1. Memede Hematoma USG Görüntüsü*

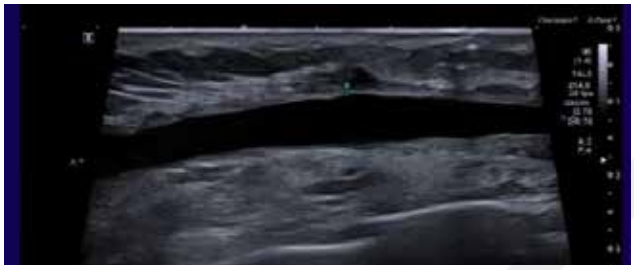

*Memede Hematom*

## PB-115

## Sütür Provalı Otoplasti Tekniğinde Hasta Tarafından Raporlanmış Sonuçların (HTRS) Değerlendirilmesi

Ahmet Biçer, Gizem Şule Ateş, Esat İman, Ahmet Fırat Yangın, Ayberk Şahin

*Ege Üniversitesi Tıp Fakültesi, Plastik Rekonstrüktif ve Estetik Cerrahi Anabilim Dalı,İzmir*

**Giriş:** Kepçe kulak deformitesi zayıf gelişen antihelikal katlantı ve/veya aşırı büyümüş konka nedeniyle meydana gelmektedir. Baş boyunda sık rastlanan konjenital deformitedir. Yenidoğan döneminden sonra bir kısmı gerilemekle birlikte toplumun yaklaşık %5'nde görülmektedir.1-2Bu deformite çocukluk, ergenlik ve yetişkinlik dönemlerinde kişinin davranışsal ve psikososyal gelişiminde önemli roller oynamaktadır.3-4 Bu yüzden Kepçe kulak deformitesinin düzeltilmesi amacıyla otoplasti ameliyatı için pek çok farklı cerrahi yöntem geliştirilmiştir. Bu cerrahi teknikleri temelinde altta yatan baskın deformiteye göre şekillenmekte olup; anti helikal katlantıyı oluşturmak için skafo-konkal sütür (Mustarde) veya kıkırdak skorlama (Stenstrom tekniği), hipertrofik konkanın düzeltilmesi amacıyla konka-mastoid sütür (Furnas) veya kıkırdak eksizyonu tercih edilmektedir. Günümüzde bu yöntemler hasta bazında değerlendirilerek kombinasyonları kullanılabilmektedir. 5-7Skafokonkal ve konkamastoid sütürasyon sırasında sütüre edilecek kısmın belirlenmesi ve süturun gerginliği, ameliyatın uzun dönem sonuçlarına, başta nüksler olmak üzere etki etmektedir.Bu yüzden sütüre edilecek kısmın seçimi önem kazanmaktadır.

**Amaç:** Prova sütür kullanılan Mustarde-Furnas tekniği ile gerçekleştirilen otoplasti uyguladığımız hastaların hasta bazlı anket ile sonuçlarının değerlendirilmesi.

**Materyal-Metod:** Bu retrospektif çalışmaya 2019-2024 yılları arasında kliniğimize başvurup otoplasti ameliyatı olan 26 hasta dahil edildi. Takipleri devam etmeyen hastalar çalışmaya dahil edilmedi. Hastalara, preop şikayetler, post op memnuniyet ve operasyonun sosyal hayata etkisini irdeleyen 10 soruluk anket yöneltildi.8

**Cerrahi Teknik:** Lokal anestezi altında Skafokonkal sütürler ile açı daraltılmadan önce anteriordan uygulanan ipek prova dikişleriyle sütüre edilecek kısımlar ve sütürlerin gerginliği ayarlanır.Kulak arkasından eliptik deri eksizyonu uygulanır. Ardından konkal kıkırdak posteriordan subperikondrial olarak diseke edilir. Konkal kıkırdak birbirine 4.0 prolen ile dikilir. Konkomastoid açının sütürler ile daraltılıp cilt sütürasyonu ile operasyon sonlandırılır. (Resim 1)

**Bulgular:** Hastaların ortalama takip süresi 25,6 ay (5-64 ay) olarak görüldü. 26 hastanın 8'i erkek 18'i kadındı. Hastaların %54 ünün temel şikayeti şekil bozukluğu, %35inin asimetri,%12'sinin sosyal fobi olarak görüldü. Operasyon sonrası duygudurum değişikliğinde hastaların %69'u mutluluk, %19'u özgüven artışı olarak tarifledi. Hastaların %61 inin post-op temel şikâyeti ağrı, %15inin kanama olarak görüldü. Hastaların %92'si bu şikayetine yönelik ameliyat olmayı doğru karar olarak değerlendirdi. Hastaların %70'i ameliyat öncesi şikayetlerinin tamamen geçtiğini belirtti.Hastalar operasyona dair mutluluk indeksini likert ölçeğinde (1-5) %38'i 3,%34'ü 4 olarak belirtti. Hastalar operasyona dair diğer insanların tepkisini likert ölçeğinde (1-5) %46'sı 3, %15'ü 4 olarak belirtti.

**Tartışma ve Sonuç:** Skafokonkal ve konkamastoid sütürasyon sırasında sütüre edilecek kısmın belirlenmesi ve süturun gerginliği, ameliyatın uzun dönem sonuçlarına, başta nüksler olmak üzere etki etmektedir. Bu nedenle sütüre edilecek kısmın seçimi önem kazanmaktadır. Operasyon sırasında kullanılan anteriordan yerleştirilen prova sütürleri sütüre edilecek kısmın belirlenmesi ve sütür gerginliğinin ayarlanmasında cerraha yardımcı olmanın yanı sıra hastaların uzun dönem sonuçlarına olumlu etkileri bulunmaktadır.

**Kaynaklar:**

1- Zhao H, Ma L, Qi X, et al. A morphometric study of the newborn ear and an analysis of factors related to congenital auricular deformities. Plast Reconstr Surg.2017;140(1):147-155.

2-Matsuo K, Hayashi R, Kiyono M, et al. Nonsurgical correction of congenital auric-ular deformities. Clin Plast Surg. 1990;17(2):383-395.

3-Coltro PS, Alves HR, Gallafrio ST, Busnardo FF, Ferreira MC. Sensibility of the ear after otoplasty. Ann Plast Surg. 2012;68(2):120-124. 2. Limandjaja GC, Breugem CC,

4-Mink van der Molen AB, Kon M. Complications of otoplasty: a literature review. J Plast Reconstr Aesthet Surg. 2009;62(1):19-27

5-Mustarde JC.Correction of prominent ears using buried mattress sutures. Clin Plast Surg. 1978;5:459-464.

6-Furnas DW. Correction of prominent cars by conchamastoid sutures. Plast Reconstr Surg. 1968;42(3):189-193.

7-Bauer BS, Song DH, Aitken ME. Combined otoplasty technique: chondrocutane-ous conchal resection as the cornerstone to correction of the prominent ear. Plast Reconstr Surg. 2002;110(4):1033-1040.

8- Klassen AF, Longmire NM, Bulstrode NW, Fisher DM, Kasrai L, O'Hara J, Panchapakesan V, Pusic AL, Stewart K, Tsangaris E, Ziolkowski N, Wong Riff KWY. Development of a New Patient-reported Outcome Measure for Ear Conditions: The EAR-Q. Plast Reconstr Surg Glob Open. 2018 Aug 7;6(8):e1842.

**Anahtar Kelimeler:** otoplasti, mustarde-furnas tekniği, prova sütürasyon

*Resim 1*

*Cerrahi Teknik*

## PB-116

## Karın Germe Hastalarında Rezeksiyon Öncesi Masaj İle Sağma Yönteminin Post Operatif Kan İhtiyacına Etkisi

Fatih Çınar[1], Uğur Çelik[2]

[1]*Başakşehir Çam ve Sakura Şehir Hastanesi*
[2]*Haseki Eğitim ve Araştırma Hastanesi*

Günümüzde en sık yapılan estetik operasyonlardan birisi karın germe ameliyatlarıdır. Artan ameliyat sayıları komplikasyon oranlarını arttırdığı gibi kan transfüzyonu ihtiyacı olan hasta sayısını arttırmaktadır. Çalışmaya 2 yıl içerisinde toplamda 136 karın germe hastası incelenmiştir. 2 gruba ayrılan hastalardan birinci gruba klasik abdominoplasti işlemi yapılırken ikinci gruba abdominoplastiye ek olarak doku eksizyonu önce çıkarılacak dokuda geriye sağma işlemi yapılarak venöz dönüşün sağlanması amaçlanmıştır. Her iki grubun post operatif kan transfüzyonu ihtiyaçları değerlendirilmiştir. İlk gruba ortalama 0.18 ünite kan transfüzyonu yapılırken ikinci gruba 0.02 ünite kan transfüzyonu uygulanmıştır. Anlamlı olarak sağma yapılan grubun transfüzyon ihtiyacı azalmıştır. Sonuç olarak karın germe işlemi sırasında venöz dönüşü eksizyon öncesi sağma yöntemi ile sağlamak post operatif dönemde kan transfüzyo ihtiyacını azaltmaktadır.

Anahtar Kelimeler: karın germe, komplikasyon, transfüzyon

## PB-117

## Meme İmplantı İçin Yeni Bir Plan: Kestane Tekniği

Mert Demirel

*Özel Muayenehane*

**Arka Plan:** Meme büyütme, dünya genelinde en sık yapılan estetik cerrahilerden biri olmaya devam etmekte, memnuniyet oranları artmakta ve cerrahi teknikler ile malzemelerde ilerlemeler kaydedilmektedir. Bu gelişmelere rağmen, subpektoral ve subglandüler gibi geleneksel implant yerleştirme yöntemleri, kapsüler kontraktür, palpabilite ve yer değiştirme gibi komplikasyonlarla ilgili zorluklarla karşılaşmaya devam etmektedir.

**Yöntemler:** Bu çalışma, implant ile meme büyütme tekniklerinden, Triplane, Dualplane ve Subfasyal plan yöntemlerinin bir modifikasyonu olup, her yöntemin en iyi yanlarını tekniğinde barındırmaktadır. İmplantın yerleştiği seviye nedeniyle 'Chestnut Tekniği' olarak adlandırılmıştır. İmplant superior ve inferiorunda kas, medial seviyesinde subfasyal dokuların arkasındadır. Yeni bir cerrahi yaklaşımdır. Bu yöntem, özellikle alt kutupta yapısal bütünlüğü desteklemekte, estetik sonuçları iyileştirmeyi amaçlamaktadır.

**Sonuçlar:** Chestnut Tekniği, kas, meme dokusu ve cilt arasındaki uyumu korumada potansiyel iyileştirmeler göstermektedir. Bu teknik, özellikle alt kutup sarkması, palpabilite, dalgalanma, asimetri, implantın superiora yer değiştirmesi ve malpozisyon gibi yaygın postoperatif komplikasyonları ele almaktadır. Bu yaklaşım ayrıca meme dokusu ile doğrudan implant temasını önleyerek, palpabilite ve diğer deformitelerin riskini azaltarak inframamarian foldu desteklemektedir.

**Tartışma:** Ön sonuçlar, tekniğin bir öğrenme eğrisi ve belirli anatomik hususlar içerdiğini, ancak mevcut yöntemlerin sınırlamalarına karşı sağlam bir çözüm sunduğunu ve birincil ve revizyon meme büyütme ameliyatları için umut verici sonuçlar sunduğunu göstermektedir. Tekniğin inframamarian foldu koruma ve alt kutuptaki yapısal desteği artırma vurgusu, meme büyütme cerrahisinde gelecekteki cerrahi uygulamaları önemli ölçüde etkileyebilir.

**Sonuç:** Chestnut Tekniği, meme büyütme cerrahisinde önemli bir ilerlemeyi temsil etmekte, estetik sonuçları iyileştirmekte ve komplikasyonları azaltmaktadır. Bu yöntemin sürekli uygulanması ve değerlendirilmesi, etkinliğini doğrulamakta ve klinik uygulamalarda kullanımını genişletmekte beklenmektedir.

**Anahtar Kelimeler:** Meme, augmentasyon, estetik

*Şekil 1*

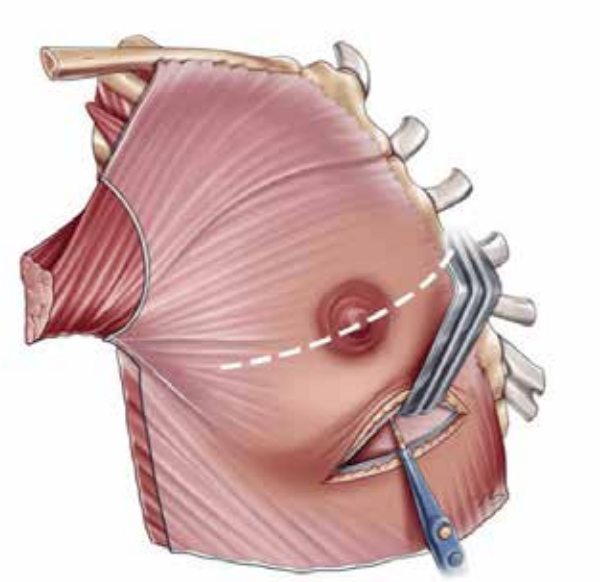

*İnframammarian insizyon ile direkt fasya altına inilir ve diseksiyon superiora doğru ilerletilir. 4. Kaburga üst hizasında diseksiyon bitirilir.*

## PB-118

## Tüm Yüz Bölgeleri Dolgu Uygulamaları "7625 MI/adet" Dolgu Vaka Serisi

Ensar Zafer Barın, Önder Tan, Hakan Çinal

*Serbest Muayenehane*

Yüz bölgesinin gençleştirilmesi ve güzelleştirilmesi için en sık yapılan estetik işlem dolgu uygulamalarıdır. Görece kolay, daha az invaziv ve daha çabuk uygulanabilir olmalarının yanı sıra, bu uygulamaların hasta tarafından kolayca ulaşılabilir olmaları ve diğer yöntemlere göre daha ekonomik olmaları tercih sebeplerindendir. Bu nedenlerle dünya üzerinde estetik amaçla en sık talep edilen ve yapılan uygulamalardır.

Bu çalışmada 2021 – 2024 yılları arası kliniğimize başvuran hastalarda, yüzün farklı bölgelerine, birçok farklı teknikle gerçekleştirdiğimiz dolgu uygulamalarında ortaya çıkan sonuçları, hasta memnuniyeti açısından değerlendirdik. Ortaya çıkan etkileri, varsa komplikasyonları ve bu komplikasyonların yönetiminde uyguladığımız tedavi protokollerini aktarmayı amaçladık.

Retrospektif olarak değerlendirdiğimiz hastalara toplam "7625 ml" dolgu uygulandı. Hastaların %96'sı kadın ve ortalama yaş 42 idi. Tüm hasta grupları içerisinde en çok yapılan uygulama %32 ile dudak dolgusu uygulaması iken, bunu % 24 ile çene dolgu uygulaması ve % 18 ile orta yüz dolgu uygulaması takip etti. Bu süre zarfında kliniğimizde en az uygulamasını yaptığımız işlem ise göz çukuru dolgusu (%0.06) olarak tespit edildi. İşlemler, tüm hastalardan 'Dolgu Uygulaması Aydınlatılmış Rıza Formu' alındıktan sonra gerçekleştirildi. Tüm hastaların öncesi/ sonrası fotoğrafları fotoğraf stüdyomuzda standartize şartlar, ışık ve zeminde çekildi ve dijital veri bankasına hastaya ait tüm dosyalarla beraber aktarıldı. Tüm işlemler uygun asepsi, antisepsi koşulları altında, ruhsatlı/onaylı ürünler kullanılarak gerçekleştirildi. Dolgu uygulaması alanına göre kanül ve/veya iğne ucu kullanılarak işlemler gerçekleştirildi. İşlem sonrası kontrol ve takipleri yapılan hastalarda en sık şikayet morluk oldu. (%12) Bunu sırasıyla ödem, ağrı ve geçici asimetri takip etti. 6 hastada ciddi manada alerjik reaksiyon bulguları ortaya çıktı ve bu hastalar anti-alerjik tedavi protokolleri ile tedavi edildi. Bu hastalardan 2 tanesinde bu alerjik semptomlar geç dönem (işlem sonrası 6 ay ve 1 yıl) olarak ortaya çıktı. Hiçbir hastada alerjik reaksiyona bağlı devam eden şikayet olmadı, şikayetler tedavi ile geriledi. Alerjik sebeplerle 3 hastada ve kendi istekleri ile de 7 hastada uygulanan dolgu kısmen veya tamamen Hyaluronidaz sıvı enzim solüsyonu ile eritildi. Hiçbir hastada ciddi bir komplikasyon ile (vasküler) karşılaşılmadı.

Dolgu uygulamaları görece kolay, ekonomik ve hızlı uygulanabilir olmaları sebebiyle tüm dünyada en sık tercih edilen estetik işlemler olarak yer almaktadır. Uygun kiloya sahip, uygun yaştaki hastalara makul dozlar ile yapılacak dolgu uygulamalarının gözle görülür sonuçlar ortaya çıkardığı görülmekle beraber ortaya çıkabilecek en ciddi durum olan vasküler komplikasyonlardan kaçınmak adına ayrıntılı anatomik bilgi birikimi ve yeterli cerrahi tecrübe bu uygulamaların güvenle gerçekleştirilmesindeki en önemli etkenlerden biridir. Bütün azami gayret ve tedbire rağmen yine de ortaya çıkabilecek bir vasküler komplikasyon geliştiğinde ise komplikasyonu düzeltebilmek için revaskülarizasyonu tekrar sağlamak amacıyla uygulanacak tedaviler konusunda aşırı duyarlı olunmalı ve aciliyetin gerekliliği akıldan çıkarılmamalıdır. Komplikasyon sonrası olası rekonstrüksiyonun da yine cerrahi olarak tedavi edilme gerekliliği, bütün bu dolgu uygulamalarının plastik cerrahlar tarafından gerçekleştirilmesinin daha uygun olacağını düşündürmektedir.

**Anahtar Kelimeler:** dolgu, vasküler komplikasyon, yüz gençleştirme güzelleştirme

## PB-119

## Kepçe Kulak Cerrahisinde Flep Tekniği

Servan Dağ, Berk Tahhan, Tuba Avcı, Feryal Tunç, Baran İşliyen, Mehmet Fatih Akkoç

*Dicle Üniversitesi Tıp Fakültesi, Plastik Rekonstrüktif ve Estetik Cerrahi Anabilim Dalı, Diyarbakır*

Giriş: Otozomal dominant kalıtımla aktarılan kepçe kulak deformitesi beyaz ırkta %5 oranında görülmektedir. Kepçe kulak deformitesi antihelikal katlantının yeterli gelişmemesi ve konkal duvarın aşırı gelişmesiyle karakterizedir. Bu fiziksel değişikliklerin yanı sıra kepçe kulak deformitesinin çocuklarda olan duygusal travmalar, davranış bozuklukları gibi psikolojik etkileriyle ilgili çok sayıda çalışma da bulunmaktadır. Bu etkiler nedeniyle doğru cerrahi zamanlamanın okul çağı öncesi olduğu savunulmaktadır. Kulak gelişiminin neredeyse tamamlandığı yaş olan 6-7 yaş dönemi cerrahi için uygun bir zaman olmaktadır.

Amaç: Kepçe kulak cerrahisinde evrensel olarak kabul edilen tek bir cerrahi yaklaşım bulunmamaktadır. Yıllardan beri perikondroplasti, endoskopik yaklaşım, perkutan yaklaşım da dahil olmak üzere 200'ün üzerinde cerrahi teknik tanımlanmıştır. Cilt nekrozu, hematom, şekil bozukluğu gibi komplikasyonlar nedeniyle kıkırdak eksizyonu yöntemlerinden uzaklaşılmaktadır. Son yıllarda daha düşük rekürrens oranları, daha az komplikasyon gelişmesi gibi sebeplerle distal tabanlı flep tekniği sıklıkla kullanılmaktadır. Çalışmadaki amacımız geleneksel yöntemler ile distal tabanlı flep tekniğini komplikasyonlar ve rekürrens yönünden karşılaştırmaktır.

Gereç-Yöntem: Olgu serimizde 2012 ile 2023 yılları arasında yaşları 6 ila 35 arasında değişen 8 hasta takip ve tedavi edildi bunlardan 5'i bilateral 3'ü ise unilateral kepçe kulak deformitesine sahipti. Operasyon çocuk hastalarda genel anestezi altında erişkin hastalarda ise lokal anestezi altında gerçekleştirildi. Hastalar operasyon sonrası 1. Gününde taburcu edildi. Taburculuk sonrası 3,7,14. günlerde ve 1,2. aylarda kontrole çağrıldı daha sonrasında ise 6 aylık aralıklarla hastalar takip edildi. Kafa bandı operasyon sonrası ilk 1 ay gece ve gündüz ikinci ay ise sadece gece olacak şekilde kullanıldı. Hastaların uzun dönem takiplerinde hiç bir hastada rekürrens ya da cilt nekrozu gibi bir komplikasyon ile karşılaşılmadı.

Tartışma: Otoplasti tekniklerinin amacı en az doku travması yaratarak olabildiğince hızlı ve güvenli bir cerrahiyle doğal görünüme kavuşabilmektir. Distal tabanlı flep tekniği perikondrium, cilt altı yağ dokusu ve dermis olmak üzere 3 katmanlı olup bu sayede düşük rekürrens oranı sağlamaktadır. Kıkırdak şekillendirici yöntemlerin daha geniş diseksiyon ve kıkırdak yapıda meydana gelen değişiklikler nedeniyle kanama, hematom ve buna bağlı cilt nekrozu gibi komplikasyonlar gelişebileceği bilinmektedir. Distal tabanlı flep tekniği ile yapılan cerrahileri konu alan çalışmalarda da belirtildiği gibi distal tabanlı flep tekniğinde düşük rekürrens oranı görülmektedir bununla birlikte cilt nekrozu ve hematom gibi komplikasyonlara

pek sık rastlanılmamaktadır. Bu teknik ile keskin hatlara sahip olmayan doğal görünümde antihelikal katlantı yaratılabilmektedir. Düşük komplikasyon oranı ve hızlı cerrahi süresi göz önüne alındığında distal tabanlı flep tekniği kepçe kulak cerrahisinde kullanılan kolay ve güvenli bir yöntem olarak yer almaktadır.

**Anahtar Kelimeler:** Otoplasti, Kepçe Kulak, Flep Tekniği

*İntraop Görüntüler*

## PB-120

## Rinoplastide Osteotomi Sonrası Nazal Kemiklerin Sütürasyonla Sabitlenmesi

Ceyhun Uzun, Emrah Kağan Yaşar, Murat Şahin Alagöz

*Kocaeli Üniversitesi Tıp Fakültesi, Plastik Rekonstrüktif ve Estetik Cerrahi A.D., Kocaeli*

**Giriş:** Rinoplasti amelyatlarında kemik hump eksizyonu ve sonrası açılan çatının kapatılması için yapılan osteotomiler operasyonun önemi aşamalarındandır(1,2). Bu işlem ile kemik defekti oluşan nazal çatı kapatılır ayrıca burun sırtı daraltılmış olur(3). Teknik olarak tecrübe gerektiren, zorlukları olan bu oseotomi işlemleri sonrası kemiklerin istenilen pozisyonda kaynaması ve iyileşmesi için burun sırtına atel ve burun içine tampon koymak gereklidir. Yapılan bu işlemlere rağmen kemikler istenilen pozisyonda kalmayabilir ve nazal kemikler kaynayana kadar yerinden oynayabilir. Nazal kemiklerin istenilen pozisyonda iyileşmesi için kemikler delinerek atılacak sütürler ile orta hatta birbirine bağlanarak kemik stabilizasyonu sağlanabilir(4). Bu şekilde kemiklerin iyileşme sürecinde hareket etmesi engellenebilir. Kemik sütürü atılırken kemiklere açılan delik sayısı, düğümün yeri farklı şekillerde planlanabilir.

**Materyal-Method:** 2020-2023 yılları arasında kliniğimizde opere edilen 346 primer rinoplasti hastasında hump eksizyonu sonrası açılan kemik çatıyı kapatmak için medial ve lateral osteotomiler yapıldı kemikler orta hatta birleştirip kemik sütürasyon teknikleri uygulandı. Nazal kemiklerde osteotomilerde ve sütür geçecek deliğin açımasında ultrasonik kemik kesici kullanıldı. Sütür materyeli için 4-0 polidioksanon (PDS) sütür materyeli kullanıldı(resim 1). 126 hastada her iki nazal kemiğe 2 delik açıldı ve horizontal matris tekniği ile atılan sütürün düğümü orta hatta kemiklerin altında düğümlendi. 108 hastada her iki nazal kemiği 2 delik açıldı ve horizontal matris dikiş atıldı düğüm orta hatta kemiklerin altında değil nazal kemiklerin üzerinde açılan deliklerden birinin üzerinde düğümlendi. 110 hastada her iki nazal kemiğe birer delik açıldı ve basit primer sütür atıldı düğüm bir deliğe gelecek şekilde laterale yerleştirildi. Yapılan diğer işlemler sonrası operasyon sonunda burun sırtına atel ve burun içine tampon konuldu, 1. haftanın sonunda atel ve tamponlar çıkarıldı.

**Sonuçlar:** Nazal kemik sütürü kullanılan hastalarda nazal kemik stabilizyonun güvenli şekilde sağlandığı operasyon sırasında ve operasyon sonrası görüldü. Operasyon sırasında nazal kemik sonrası dorsum restorasyonu yapılılırken kemik çatının stabil pozisyonda kalması kıkırdakların şekillendirimesi ve yeni konumunda stabil kalmasında yardımcı oldu. Nazal kemiklerin nihayi sonucunun vaka sırasında görünmesi, geride kemik hump kalıp kalmadığının daha doğru şekilde anlaşılmasına yardımcı oldu. Her iki kemiğe tek delik açılarak primer sütür atılan gurupta operasyon sırasında burun dorsumunu daha fazla düşürmek gerektiği durumlarda sütürün açılıp işlem sonrası tekrar sütürün atılması gerektiği göründü. Nazal kemiklere ikişer delik açılıp horizontal matris tekniği uygulanan hastalarda sütürasyon sonrası kemik üzerinde hump düşürülmesi işlemi sütürasyon sonrası dikişler açılmadan yapılabilmektedir. Çift delik açılıp horizontal matris tekniği uygulanan hastalarda düğümün orta hatta kemiklerin altına saklandığı hastalarda operasyon sırasında orta hatta kemikler arasında yaklaşık 2-3 mm açılma olabileceği gözlemlendi. Düğümün kemik üzerinde atıldığı vakalarda cilt üzerinden düğümün hissedildiği, eğer düğüm orta hatta ise hump gibi ciltte etki yaptığı görüldü. Düğümün laterale çekilip deliklerin içine oturtulması ile bu sorunun aşıldığı gözlemlendi.

**Tartışma:** Osteotomi sonrası nazal kemikler arasında atılan sütürler ile kemik iyileşme sürecine yarar sağlanabilir. Kemiklerin hareket etmeden istenilen pozisyonda birbirine kaynaması sütür eriyene kadar desteklenmektedir. Kiniğimizde uyguladığımız sütür tekniklerin farklı avantajları ve dezavantajları mevcuttur. Osteotomi yapılıp sütür tekniğin uygulanabilmesi için diseksiyonun geniş yapılması gerekmektedir. Atılan sütürün nazal pasajdan geçmemesi için kemiklerin altındaki mukoperiostal yumusak dokunun diseksiyon ile kemiklerden ayrılması gerekmektedir bu durum kemiklerin kolay hareket ettirilmesi için de gereklidir. Lateral ve medial osteotomilerin birlestirilmediği yaş ağaç kırığı yapılan vakalarda kemiklerin orta hatta yaklaştırılması sonrası sütürasyon yapılmadığı durumlarda orta hattan kemikler uzaklaşabilmekte, nazal kemikler orta hatta birleşmemektedir. Atel ile operasyon sonrası kemikler yaklaştırılsa da bu durum kemiklerin orta hattan ayrılmayacağını garanti edememektedir. Kullanılan sütür materyeli geç dönemde eridiği için bu sürede kemik kaynaması sağlanmakta ve sonrasında yabancı cisim ortadan kalkmaktadır.

Kemikler üzerinde delik açılırken karşılıklı simetrik olmadır. Simetrik olmadığı durumlarda sütür iğnesinin bir delikten geçip karşı taraftan çıkarmakta güçlük yaşanmaktadır. Orta hatta kemik septum yüksek kalması durumunda

da iğnenin karşı tarafa ulaşması güçleşmektedir. Kemik septumun nazal kemiklerin altında açılan deliklerin hizasına düşürülmesi gerekmektedir. Ayrıca operasyon sonrası birinci hafta kontrolunde burun sırtı atel çıkarıldığında sütür atılan hastalarda burun sırtında el ile masaj, manuplasyon gerektiğinde sütür atılmayan hastalara göre kemiği hareketlendirmenin daha zor olduğu görüldü. Bunun yanında kliniğimizde primer rinoplasti operasyonu yapılıp sonrasında revizyon cerrahisi yapmamız gereken 16 hastada 2. operasyonda sütüre bağlı olumsuz bir durum saptanmadı.

**Sonuç:** Açık rinoplastide kemikler arası sütürünün nazal kemikleri istenilen pozisyonda sabitlemek ve yara iyileşmesini hızlandırmak için kullanılabilecek bir teknik olduğunu düşünüyoruz. Bu tekniğin kullanımı kemik hump sebepli revizyon amelyatı ihtimalini azaltabilir. Hangi sütür tekniğinin kullanılacağı nazal kemiklerin ortada birleştirildiğindeki pozisyonuna, hastanın cilt kalınlığına göre değişiklik gösterebilir.

**Kaynaklar:**

1. Gryskiewicz, J. M., & Gryskiewicz, K. M. (2004). Nasal osteotomies: a clinical comparison of the perforating methods versus the continuous technique. Plastic and reconstructive surgery, 113(5), 1445-1456.Gryskiewicz JM,

2. Roostaeian, J., Unger, J. G., Lee, M. R., Geissler, P., & Rohrich, R. J. (2014). Reconstitution of the nasal dorsum following component dorsal reduction in primary rhinoplasty. Plastic and reconstructive surgery, 133(3), 509-518.

3. Kuran, I., Özcan, H., Usta, A., & Bas, L. (1996). Comparison of four different types of osteotomes for lateral osteotomy: a cadaver study. Aesthetic plastic surgery, 20, 323-326

4. Yaşar, E. K., Demir, C. İ., Dursun, B., & Alagöz, M. Ş. (2021). The role of internal sutures in stabilization of nasal dorsum in primary rhinoplasty. European Journal of Plastic Surgery, 44, 435-442.

**Anahtar Kelimeler:** kemik sütürü, osteotomi, rinoplasti

*resim 1*

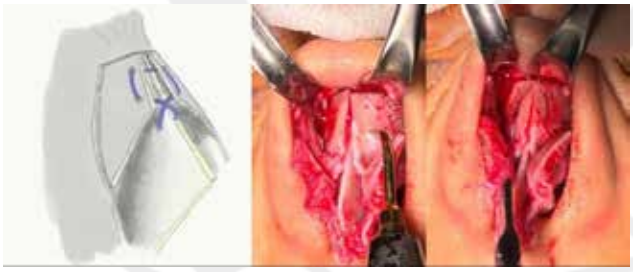

*kemik sütürünün şematik çizimi (sol), nazal kemiklerde delik açılması (orta), kemik sütürünün atılmış hali (sağ)*

## PB-121

## Redüksiyon Mamoplasti Ameliyatı Sonrası Vücut Kitle İndeksi Değişimi

Furkan Çeştepe, Murat Seven, Selahattin Galyan, Ege Temür, Mehmet Fatih Çamlı

*Sağlık Bilimleri Üniversitesi, Şişli Hamidiye Etfal Eğitim ve Araştırma Hastanesi, Plastik, Rekonstrüktif ve Estetik Cerrahi Kliniği, İstanbul*

**Giriş:** Makromasti, kadınların vücuduyla orantısız olarak memelerin boyutunda artış olma durumu olarak ifade edilmektedir.(1) Makromastisi olan kadınlar; boyun, omuz, sırt ağrısı, baş ağrısı, meme altı kıvrımında terleme, kızarıklık, günlük aktiviteleri yerine getirmede zorluk, ellerde parestezi, egzersiz yapmada zorluk, düşük benlik saygısı ve vücut memnuniyetsizliği gibi şikayetler yaşamaktadır(1,2). Bu şikayetlerin hastalar üzerinde yetersiz aktivite ve kilo vermede zorluk gibi olumsuz etkileri olabilmektedir. Memelerde orantısız büyümenin kadınların kilo vermelerini kolaylaştıracak düzeyde egzersiz yapmalarını engelleyebileceği, böylece kilo alımına ve daha fazla meme büyümesine neden olabileceği öne sürülmüştür.(1,3) Çok sayıda çalışma, redüksiyon mamoplasti operasyonunu takiben sadece fiziksel semptomlarda iyileşme değil, aynı zamanda ağrının giderilmesi ve meme kitlesinin azalması sonucu psikolojik faydalar da göstermiştir.(4) Bazı kadınlar redüksiyon mamoplasti operasyonundan sonra daha kolay egzersiz yaptıklarını bildirirken, bazıları da meme küçültmenin kilo kaybı için bir psikolojik uyarıcı olduğunu bildirmiştir.(2,4)

Bu çalışmanın amacı, redüksiyon mamoplasti sonrası hastaların vücut ağırlık değişikliklerinin, fiziksel aktivite seviyelerinin ve ameliyat memnuniyetlerinin değerlendirilmesidir.

**Materyal-Metod:** Ocak 2020 – Haziran 2023 tarihleri arasında kliniğimizde her iki memede büyüklük şikayeti ile başvuran ve redüksiyon mamoplasti operasyonu yapılan hastalar retrospektif olarak tarandı. Tüm hastalar tek bir merkezde ve farklı cerrahlar tarafından opere edildi. Toplamda 41 hasta çalışmaya dahil edildi. Hastaların yaşları 20-58 arasında değişmekte olup ortalama yaşları 38.9 idi. Çalışmaya dahil edilen hastalar; tıbbi kayıtları, ameliyat öncesi ve sonrası BMI ölçümlerini içeren ve ameliyat sonrası takip süresi en az 1 yıl olarak kaydedilen hastalardı. Takip süresi 1 yıldan kısa olan hastalar çalışma dışı bırakıldı. Ayrıca, implant kullanılan, sadece mastopeksi operasyonu yapılan, implant ile veya otolog doku ile meme rekonstrüksiyonu yapılan veya kilo vermede zorluk yaşatan kronik hastalıklara (hipotiroid vb.) sahip olan hastalar çalışma dışı bırakıldı.

Hastaların yaşları, ek hastalıkları, sigara alışkanlıkları, ameliyat öncesi ve sonrası boy-kilo ölçümleri, ameliyat öncesi jugulum-meme ucu mesafeleri, ve pedikül seçimi kaydedildi. Operasyon tercih edilen tekniğe uygun şekilde yapıldı. Hastalar boyut, simetri, meme ucu görünümü, skar, cerrah ve ameliyat memnuniyetini ölçen bir anketi tamamladı. Sorular 1 ila 10 ölçeğinde skorlandı. Ameliyat öncesi boy-kilo, ameliyat sırasındaki yaş, çıkarılan meme dokusu miktarı, ameliyat sonrası boy-kilo ve eşlik eden hastalıklar gibi tüm veriler hasta dosyalarından alındı. Boy-kilo ölçümleri hem ameliyat öncesi hem de sonrasında takiplerinde kliniğimizdeki aynı ekipman kullanılarak yapıldı.

Bulgular: Kliniğimizde Ocak 2020- Haziran 2023 yılları arasında redüksiyon mamoplasti ameliyatı geçiren ve çalışmaya katılma kriterlerini karşılayan 41 hastanın 10'u (%24) ameliyattan sonra egzersiz oranınındaki artışı %50-75 arası değerlendirirken 13'ü (%31) ise %75-100 olarak bildirmişlerdir. Kalan 18 (%43) hasta ise %50'den az oranda bir değişiklik olduğunu bildirmiştir. Hastaların %88'i ameliyattan sonra egzersiz yapmanın kolaylaştığını ifade etmektedir. Hastaların 39'u (%95) boyun, sırt ve omuz ağrıları gibi şikayetlerinin düzeldiğini ya da tamamen geçtiğini belirtmiştir. Bu hastalardan 28'i (%68) tüm şikayetlerindeki gerilemeyi %75 ve üzeri olarak belirtirken, 11'i (%26) ise şikayetlerindeki gerilemenin %50-75 arası olduğunu belirmiştir.

Hastalar tarafından ameliyatın birçok boyutunun değerlendirildiği ankette, 50 puan üzerinden ortalama 33.9 (%67,8) puan ile skorlandığı saptanmıştır. Hastaların %90'ı küçültme mamoplasti sonuçlarından son derece memnun olduklarını ve bunu bir arkadaşlarına tavsiye edeceklerini belirtmiştir. Hastalar ameliyat öncesi ortalama 71,0 kg iken ameliyat sonrası ortalama 69,3 kg idi. Hastalardaki kilo değişimleri not edildi ve ortalama 1,73 kg kilo kaybı saptandı. Hastalardan operasyon sırasında çıkarılan meme dokusu ise sol memeden ortalama 644.46 gr, sağ memeden ise ortalama 636.70 gr olarak hesaplanarak ortalama 1281.16 gr meme dokusu çıkartıldığı belirlendi.

**Tartışma - Sonuç:** Redüksiyon mamoplasti operasyonu Plastik Rekonstrüktif ve Estetik Cerrahide en yüksek hasta memnuniyet oranına sahip operasyonlardan biridir. (5) Redüksiyon mamoplasti memenin hacimsel olarak küçültüldüğü bir operasyon olarak tanımlandırılmaktadır. Bu operasyonla beraber nipple areola kompleksi yeniden konumlandırılmaktadır ve memeye şekil verilmektedir. (6) Meme küçültme ameliyatına karar vermeden önce, meme gelişim yaşı, önceki veya beklenen gebelikler, emzirme, kilo değişimi, sigara içme öyküsü ve genel tıbbi durum dahil olmak üzere ayrıntılı anamnez alınmalıdır. Ailede meme kanseri geçmiş göz önünde bulundurulmalıdır. Boyun, sırt ve omuz ağrısı gibi meme ağırlığıyla ilgili semptomlar kayıt altına alınmalıdır. Boyut, şekil, elastikiyet, gevşeklik, çatlaklar, kızarıklıklar, sütyen askısı oluğu, herhangi bir asimetri, kitle fiziksel muayeneye dahil olmak üzere kapsamlı bir ameliyat öncesi değerlendirme yapılmalıdır. (7)

Mevcut çalışmada redüksiyon mamoplasti sonrası hastaların memnuniyet skorunu ve vücut kitle indeksi (BMI) değişiminin seyrini incelenmiştir. Sonuçlar, redüksiyon mamoplasti operasyonunun makromastideki fiziksel semptomlarda önemli ölçüde iyileşme sağladığını gösteren önceki çalışmaların sonuçlarıyla benzerlik göstermekedir. (4) Hastaların çoğunluğu operasyondan sonra şikayetlerinde azalma olduğunu söylemiş olup psikolojik olarak daha iyi hissettiklerini belirterek operasyondan memnuniyetini belirtmektedirler. Hastaların subjektif egzersiz kapasitesi ameliyat sonrası anlamlı oranda artmıştır. Sonuç olarak, redüksiyon mamoplastinin sadece makromasti ile ilişkili fiziksel ağrıyı azaltmakla kalmayıp aynı zamanda fiziksel egzersiz yapma kapasitesini arttırdığı ve bu tür hastaların genel yaşam kalitesini iyileştirdiği gösterilmiştir.

**Kaynakça:**

1- Cabral, I. V., Garcia, E. da S., Sobrinho, R. N., Pinto, N. L. L., Juliano, Y., Veiga-Filho, J., … Veiga, D. F. (2016). Increased Capacity for Work and Productivity After Breast Reduction. Aesthetic Surgery Journal, 37(1), 57–62. doi:10.1093/asj/sjw175

2- Pauzenberger, R., Bauer, T., Kirchebner, M., Pikula, R., Verstappen, R., Mühlbacher, J., … Rieger, U. M. (2014). Reduction Mammaplasty: Outcome Analysis Based on Bodyweight. Aesthetic Plastic Surgery, 38(1), 120–128. doi:10.1007/s00266-013-0263-5

3- Kapadia, Kailash MDa; Marquez, Jocellie MD, MBAb; Medrano, Christopher BAb; Pamen, Larissa MDb; Groves, Donald MDb; Singh, Gurtej PhDb; Huston, Tara MD, FACSb. Bilateral Reduction Mammaplasty Facilitates Subsequent Weight Loss in Obese Patients (BMI >=30). Annals of Plastic Surgery 87(5):p 506-508, November 2021. | DOI: 1

4- Brown, J. R., Holton, L. H., Chung, T. L., & Slezak, S. (2008). Breast-Feeding, Self-Exam, and Exercise Practices Before and After Reduction Mammoplasty. Annals of Plastic Surgery, 61(4), 375–379. doi:10.1097/sap.0b013e31816022

5- Glatt BS, Sarwer DB, O'Hara DE, Hamori C, Bucky LP, LaRossa D. A retrospective study of changes in physical symptoms and body image after reduction mammaplasty. Plast Reconstr Surg. 1999 Jan;103(1):76-82; discussion 83-5. doi: 10.1097/00006534-199901000-00013. PMID: 9915166.

6- Purohit S. Reduction mammoplasty. Indian J Plast Surg. 2008 Oct;41(Suppl):S64-79. PMID: 20174545; PMCID: PMC2825129.

7- Sachs D, Szymanski KD. Breast Reduction. 2023 Jun 27. In: StatPearls [Internet]. Treasure Island (FL): StatPearls Publishing; 2024 Jan–. PMID: 28723003.

Anahtar Kelimeler: Fiziksel Aktivite, Makromasti, Redüksiyon Mamoplasti, VKI Değişimi

## PB-122

## Yumuşak Doku Dolgularının Enflamatuar Komplikasyonları Hakkında Olgu Serisi Ve Literatür Taraması

Alper Geyik, Ahmet Özdemir, Tahir Babahan, Hasan Basri Çağlı, Safa Eren Atalmış

*Dokuz Eylül Üniversitesi, Plastik, Rekonstrüktif ve Estetik Cerrahi Anabilim Dalı, İzmir*

Dolgu enjeksiyonları da dahil olmak üzere cerrahi olmayan kozmetik prosedürler, genç bir görünüm elde etmek için basit bir yol sunar. İdeal dolgu maddelerinin geliştirilmesi aktif bir araştırma alanı olmaya devam ettiğinden, çeşitli ürünler piyasaya sürülmüş ve zaman içinde geliştirilmiştir.

Dolgu maddelerinin kolay temin edilebilir, nonimmünojenik, toksik ve alerjik olmayan maddelerden oluşması beklenir. Dolgu maddesinin depolanması ve taşınması tercihen kolay olmalıdır. Ayrıca, bunların uygulanmasıyla ilişkili potansiyel komplikasyonlar minimum düzeyde olmalı ve kolayca yönetilebilir olmalıdır.

Yumuşak doku dolgu maddelerinin komplikasyonları nadirdir; ancak bu komplikasyonlardan enfeksiyon ve yabancı cisim reaksiyonu ciddi, yönetimi hayli zor durumlardır.

Dolgu maddeleri bileşimlerinden bağımsız olarak hafif bir immün reaksiyonu aktive edebilir, ancak bakterilerle kontamine olmuşlarsa bu reaksiyon artar ve alerjik reaksiyonla karıştırılabilir. Bu durumda steroid uygulanması şiddeti artırabilir, dolayısıyla nodül oluşumuna, fistüle, püy ve dolgu maddesinin dışarıya akmasına yol açabilir.

Dolgu maddesi uygulamasından sonra otoimmün yanıt ve bakteriyel enfeksiyonlara nadiren rastlanır; ancak yönetilmesi zordur ve genellikle ilgili bölgelerde oluşan uzun süreli reaksiyon dokulara geri dönüşsüz zararlar verebilir.

Ne yazık ki günümüzde; markasız ürünler, yasadışı tesisler ve yetkisiz uygulayıcılar nedeniyle yan etkiler artma eğilimindedir.

Literatüre baktığımızda komplikasyonlar semptomların başlangıcına göre hemen (ilk gün), erken (1-30 gün) başlangıçlı ve geç (>30 gün) başlangıçlı olarak kategorize edilebilir.

Erken enflamatuar komplikasyonlar genellikle mikrobik kökenlidir ve alerjik reaksiyonlardan ayırt edildikleri takdirde tanımlanmaları ve yönetim yaklaşımları nettir. Bununla birlikte, geç enflamatuar komplikasyonların tanımı ve yönetimi literatürde çelişkili olabilir. Geç komplikasyonları mikroorganizmalar veya yabancı cisim reaksiyonları olarak ayırt etmek zor olabilir ve bu da tedavi seçimini zorlaştırır. Son çalışmalar, dolgu yüzeyinde biyofilm oluşumunun enflamatuar yanıtı tetikleyebileceğini ve yabancı cisim reaksiyonunu başlatabileceğini göstermiştir. Genel olarak, enflamatuar komplikasyonların belirtileri eritem, ağrı, hassasiyet ve şişlik, nodülarite, ciltte renk değişikliği, doku nekrozu, irin akıntısı ve ülserasyon gibi lokal enflamatuar bulgulardır. Bununla birlikte, aktif enfeksiyon yokluğunda biyofilm ile ilişkili nodüller ve dolgu maddesi ile ilişkili yabancı cisim granülomları sıklıkla sadece kitle oluşumu ile klinik bulgu verebilir.

Bu çalışmanın amacı, dolgu maddesi enjeksiyonundan sonra enfeksiyon geçiren on hastayı sunmak, komplikasyonlara genel bir bakış sağlamak ve sonuçlarımızı literatürle karşılaştırmaktır.

Bu amaç doğrultusunda; Kasım 2018 ile Aralık 2023 tarihleri arasında çalışmaya katılmaya uygun 10 hasta yaş, cinsiyet, dolgu maddesi türleri, enjeksiyon bölgeleri, steril veya bakteriyel enfeksiyon, doku kültürü sonuçları, cerrahi müdahale ve antibiyotik tedavisi açısından analiz edilmiştir.

Çalışmaya dahil edilen hastalarda enflamatuar reaksiyonun başlangıcı ile dolgu enjeksiyonu arasındaki süre 2 gün ile 84 ay arasında değişmekteydi ve kültürlerin çoğunun steril olduğu görüldü.

Literatürle birlikte değerlendirildiğinde, yumuşak doku dolgularının enfeksiyöz komplikasyonlarında antibiyotik etkinliği akut vakalarda daha etkili iken, geç vakaların ise biyofilm nedeniyle antibiyotiğe dirençli olabildiği görüldü.

Sonuç olarak günümüzde medikal estetik prosedürlere olan talep dünya çapında artmaktadır. Geç enflamatuar komplikasyonlar için intralezyoner triamsinolon enejksiyonu, steroid ve hyaluronidaz uygulamaları gibi cerrahi olmayan tedaviler tanımlanmış olsa da, kesin tedavi için genellikle cerrahi eksizyon gereklidir.

**Anahtar Kelimeler:** Biofilm, Enfeksiyon, Yabancı cisim reaksiyonu, Yumuşak doku dolguları

*resim 1*

*Sunulan üç vakanın fotoğrafları. Sunulan birinci vakada glabellar bölgedeki subkutan kitlenin ve çıkarılan materyalin görünümü; Sunulan ikinci vakada ön gıdı ve bukkal bölgedeki eritem ve şişlik ile intraoperatif fotoğraflar. Sunulan üçüncü vakada poliakrilamid içeren dolgu maddesi uygulamasından sonraki dördüncü yılda açılan meme cebinin görünümü.*

## PB-123

## İntraoperatif Basıya Bağlı Gelişen Alopesinin Tedavisinde Eksozomların Etkinliği: Olgu Sunumu

Mert Ersan, Emre Özer

*Yeditepe Üniversitesi Tıp Fakültesi, Plastik, Rekonstrüktif ve Estetik Cerrahi Anabilim Dalı, İstanbul*

**Giriş:** Intraoperatif basıya bağlı olarak postoperatif dönemde oluşan alopesi, uzun cerrahi prosedürler sonrasında nadir görülen bir komplikasyondur. Bu durumun temel nedeni, uzun süreli basınca bağlı olarak skalpte oluşan iskemi ve sonrasında gelişen saç dökülmesidir (1) (2). Abel ve ark., cerrahiden sonra görülen saç kayıplarını ilk olarak 1960 yılında tanımlamışlardır. Literatürde, farklı cerrahi prosedürler sonrası alopesi vakaları bildirilmiş olup genellikle başın uzun süre sabit kalması, Trendelenburg pozisyonu gibi faktörler bu duruma katkıda bulunur (1,2,3). Postoperatif bası alopesisi genellikle geçici olmakla birlikte, önlemlerle ve doğru tedavi yaklaşımlarıyla saçların yeniden çıkmasını hızlandırmak mümkündür. Bu çalışmada redüksiyon mammoplasti operasyonu sonrasında alopesi gelişmiş ve prepisyum kaynaklı mezenşimal kök hücre eksozomuyla tedavi edilmiş bir alopesi vakası sunulmaktadır.

**Vaka Sunumu:** 38 yaşında kadın hasta makromamma şikayetiyle kliniğimize başvurdu. Superomedial pediküllü redüksiyon mammoplasti planlandı. BMİ'ı 20 kg/m² olan hastanın komorbiditesi yoktu. Rutin hazırlıklar yapıldı, ameliyatta başın altına koruyucu yastık konulması dışında spesifik bir önlem alınmadı ve operasyon genel anestezi altında supin pozisyonda gerçekleştirildi. Anestezi süresi 3 saat 30 dakika, cerrahi süresi ise 3 saat idi. Cerrahi süre boyunca kontrollü hipotansiyon veya hipotermiye ek bir bulgu saptanmadı. Intraoperatif komplikasyon gözlenmedi. Hasta postoperatif 0.günde oksipital bölgede ağrı ve şişlik tarif etti. Saç dökülmesi gözlenmedi ancak 3x4 cmlik bir alanda dokunmakla hassasiyet farkedildi. 1 günlük gözlemin ardından oksipital ağrı azalarak kayboldu ve bu bölgeye spesifik bir tedavi uygulanmadı. Postoperatif antibiyotik ve ağrı kesici ile hasta taburcu edildi. Postoperatif 2. hafta

kontrolünde, aynı bölgede 2 adet 2x1 cmlik alanda alopesik alan olduğu gözlendi. Bölgeye tek seans 2 ml (her bölgeye 1 ml olacak şekilde) prepisyum kaynaklı mezenşimal kök hücrelerden üretilen eksozom tedavisi intradermal olarak uygulandı. Uygulamadan 2 hafta sonra saçların çıkmaya başladığı, 4 hafta sonra ise alopesik alanların tamamen iyileştiği gözlendi (Resim 1).

**Tartışma:** Bası alopesisi, basınca bağlı iskemi sonucu kafa derisinde saç dökülmesi ile karakterize nadir bir durumdur (1,2). Bu vakada, cerrahi sürenin uzunluğu ve baş için koruyucu yastık dışında ek bir önlem alınmaması alopesik alanın gelişimine katkıda bulunmuş olabilir. Literatürde, başın uzun süreli sabit kalmasının yanı sıra Trendelenburg pozisyonu gibi faktörlerin de postoperatif alopesi riskini artırdığı bildirilmektedir (2). Bu durumun önüne geçebilmek için yapılması gerekenlerden biri, cerrahi sırasında skalpte düzenli olarak pozisyon değişikliği yaparak kafa derisine uygulanan basıncı azaltmaktır (2). Bu tür nadir komplikasyonların farkındalığının artırılması, cerrahların ve anestezi uzmanlarının bu durumu önlemek için gerekli önlemleri almalarını teşvik edecektir. Çoğu vakanın geçici olduğu, 1-5 ay içinde düzeldiği bildirilmiştir (2). Postoperatif dönemde basıya bağlı gelişen alopeside, minoksidil veya prp gibi alopesi tedavisinde uygulanan tedaviler ile yaklaşılabileceği gibi bu durum sadece izlemle de takip edilebilmektedir. Topikal minoksidil ve topikal steroid uygulamasının etkinliği şüphelidir (4,5). Yapılan bazı çalışmalarda yaklaşık 12. haftada saçların yeniden çıkmaya başladığı, 5.ayda tamamen düzelme olduğu bildirilmiştir (2). Bu vakada, prepisyum kaynaklı mezenşimal kök hücrelerden üretilen eksozom tedavisinin başarılı olduğu, herhangi bir komplikasyon meydana gelmediği, uygulamadan 2 hafta saçların çıkmaya başladığı, 4 hafta sonra ise saçların tamamen çıktığı gözlemlenmiştir.

**Sonuç:** Operasyona bağlı bası alopesisi gibi nadir komplikasyonların farkındalığının artırılması, cerrahların ve anestezi uzmanlarının bu durumu önlemek için gerekli önlemleri almalarını teşvik edecektir. Intradermal tek doz eksozom tedavisi bu vakada literatürde tanımlanan sürelerden çok daha hızlı bir şekilde alopesik alanlarda iyileşme sağlamıştır. Daha geniş vaka serileri ve araştırmalar, bu nadir komplikasyonun daha iyi anlaşılmasını, önleyici stratejilerin geliştirilmesini ve en doğru tedavi yönteminin bulunmasını sağlayacaktır.

**Referanslar**

1- Bagaria M, Luck AM. Postoperative (pressure) alopecia following sacrocolpopexy. J Robot Surg. 2015;9(2):149-151. doi:10.1007/s11701-015-0510-7

2- Galván-Villamarín, F., & Mahecha-Toro, M. T. (2015). Postoperative (pressure) alopecia: A case report after orthopedic surgery pediatric and literature review. Colombian Journal of Anesthesiology, 43(3), 241-244.

3- Abel RR, Lewis GM (1960) Postoperative alopecia. Arch Dermatol 81:34–42

4- Chhajed, Neelam MD*; Bains, Anupama MD*; Rao, Meenakshi MD†. Pressure Alopecia: Answer. The American Journal of Dermatopathology 46(4):p 252-254, April 2024. | DOI: 10.1097/DAD.0000000000002631

5- Gopinath H, Kuruvila M, Naik R, et al. Leaving a mark: multiple geometric areas of alopecia. Indian J Dermatol Venereol Leprol. 2017;83:373–375.

**Anahtar Kelimeler:** alopesi, bası alopesisi, eksozomlar, mezenkimal hök hücre, mezenkimal kök hücre eksozomları, postoperatif alopesi

*Postoperatif Alopeside Eksozomların Etkinliği*

*Üstteki resimler postoperatif dönemde oluşan 2 adet bası alopesisi bölgelerini, alttaki resimler ise 1 seans eksozom tedavisi sonrası alopesik alanların iyileşmesi*

## PB-124

## Liposuction Yardımlı Redüksiyon Mamoplasti: Lipomamoplasti

Süphan Tunç

*Özel Muayenehane, İstanbul*

Amaç: Meme küçültme ameliyatları dünyada en fazla uygulanan plastik cerrahi girişimleri arasında yer almaktadır. Sık yapılması, beraberinde meme küçültme ile tanımlanan birçok tekniği doğması ihtiyacını doğurmuştur. Tanımlanan teknikler genellikle; meme başı kompleksinin ve pedikülün dolaşımını daha iyi koruma, daha iyi meme şekli elde etme, elde edilen şeklin zamanla daha iyi korunması, daha kısa iz, daha kısa operasyon dolayısıyla daha kısa anestezi ve daha az kanama riski gibi amaçlar ile geliştirilmiştir. Bizler bu çalışmada meme alt yanlarına yapılan liposuction yardımı ile belli vakalarda daha kanamasız ve kısa operasyon süresi sağlarken; memenin tabanının geniş olduğu hastalarda da estetik açıdan daha iyi görüntü sağlamayı amaçladık. Yöntem: Hall-Findlay'in ve Lejour'un vertikal redüksiyon tekniğinde yapılan liposuctiondan esinlenerek geliştirilen teknikte insizyonlara başlanmadan preoparatif planlamada pilarların inferioruna ve alt polde eksize edilmesi planlanan alana tumesan solüsyonu infiltre edilerek başlanır. Bu alandan yeterli miktarda lipoaspirasyon yapılır, meme tabanı geniş hastalarda yapılan liposuction laterallere doğru genişletilir. Daha sonra vertical mamoplasti operasyonuna devam edildir. "Cut as you go"şeklinde devam ederken alt pole gelindiğinde daha önce yağı alınmış ve yalnızca yağ lobulleri arasında kalan fibröz septaları kesmek kalır. Bu alana daha önce liposuction da yapıldığı için daha kanamasız ve kolay olur. Yağlardan geriye kalan doku daha rahat ilerleyeceği için de diseksiyonu daha kısıtlı yapmamıza imkan verir. Bulgular: Bu teknikle yapılan hastalarda operasyon süresinin ve kanamanın daha az olduğu ve özellikle meme tabanının geniş olduğu hastalarda daha yuvarlak ve estetik açıdan iyi sonuçların elde edildiği görüldü.

Özellikle alt kutuptan yaygın bir şekilde yağ alımına izin veren bu teknikte uzun vadede bottoming out probleminin de önüne geçebileceği ön görülmektedir. Sonuç: Liposuction yardımlı redüksiyon mamoplasti özellikle geniş tabanlı büyük memelerde operasyon süresi ve kanamayı azaltarak daha iyi bir şekil elde etmemizi sağlar

**Anahtar Kelimeler:** liposucton, mamoplasti, meme dikleştirme, meme küçültme

## PB-125

## Post-bariatrik Abdominoplastide Seroma Insidansı

Rana Kapukaya[1], Gazi Kutalmış Yaprak[2], İbrahim Halil İnal[3], Asena Ayça Özdemir[4]

*[1]Sbü Adana Tıp Fakültesi Şehir Eğitim ve Araştırma Hastanesi*
*[2]Çukurova Üniversitesi Tıp Fakültesi Balcalı Eğitim ve Araştırma Hastanesi*
*[3]Adana Şehir Hastanesi*
*[4]Mersin Üniversitesi Tıp Eğitimi Departmanı*

**Amaç:** Bu çalışmada karın germe ameliyatı sonrası seroma gelişimi açısından; daha önce bariatrik cerrahi geçirmiş ve geçirmemiş hastaları karşılaştırmayı planladık.

**Gereç-Yöntem:** Çalışma retrospektif olarak planlandı. Hastalarda karın germe ameliyatı sonrası seroma gelişme sıklığı bariatrik cerrahi öyküsüne göre değerlendirildi.

**Bulgular:** Çalışmaya dahil edilen hastaların (n:124) 91'i kadın, 33'ü erkekti. Hastaların ortalama yaşı 38,99 (en az 26-en fazla 54 yıl) idi. Abdominoplasti öncesi ortalama vücut kitle indeksi (BMI) 25,3 kg/m2 idi. (en az 21,4 – en fazla 34,7 Kg/m2). Ortalama hastanede kalış süresi 6 gün (en az 3-en fazla 14 gün) idi. Bu hastaların 62'si daha önce obezite cerrahisi geçirmişti. Karın germe ameliyatı sonrası 17 hastada seroma gelişti. Seroma gelişen hastaların 13'ü daha önce bariatrik cerrahi geçirmemişti. Obezite cerrahisi geçiren hastalarda ortalama rezeksiyon ağırlığı 3.250 kg (min 2.550-max 5.500 kg) idi. Obezite cerrahisi geçirmeyen hastalarda ortalama rezeksiyon ağırlığı 4.560 kg (min 3.500-max 6.250 kg) idi.

**Sonuç:** Obezite cerrahisi geçiren hastalarda karın germe ameliyatı sonrası seroma oluşumu görülme sıklığı, yapılmayanlara göre anlamlı derecede düşük bulunmuştur. Bu durum bariatrik cerrahi sonrası deri altı yağ dokusu kalınlığı ve yoğunluğunun azalması nedeniyle intraoperatif liposuction ihtiyacının azalmasıyla açıklanabilir. Daha kesin sonuçlar verebilmek için geniş serili çalışmalar yapılmalıdır.

**Anahtar Kelimeler:** karın germe, bariatrik cerrahi, seroma

## PB-126

## Vertikal Subperiosteal Orta Yüz Germede Kolay ve Uygulanabilir Bir Teknik

Esat Tevfik Çetin, Nevra Seyhan, Alp Öksüz, Sinan Öksüz

*Gülhane Eğitim ve Araştırma Hastanesi, Plastik, Rekonstrüktif ve Estetik Cerrahi Ana Bilim Dalı, Ankara*

**Giriş ve Amaç:** Fasiyal yaşlanmanın ilk belirtilerinden biri palpebral yumuşak dokuların pitozudur. Kırklı yaşlardan sonra gözlerin altında tear through deformitesi belirginleşir ve buna çoğu zaman bakkal yağ ve orta yüz sarkması eşlik eder.

Tear through depresyonu, yanaklarda sarkma, derin nazolabial katlantıları olan hastalar vertikal planda orta yüz germe için ideal hastalardır.

**Hastalar ve Metod:** Ocak- Ağustos 2024 tarihleri arasında kliniğimizde 8 hastaya vertikal orta yüz germe uygulandı. Hastaların birisi erkek diğerleri kadındı. Yaşları 44-60 arasında dağılım göstermekteydi.

%5'lik lidokain ve 1/200.000 adrenalin içeren lokal anestetik infiltrasyonu sonrası bütün hastalara üst blefaroplasti yapıldı. Transkutanöz alt blefaroplasti için yapılan subsiliyer insizyonu takiben infraorbital rime ilerlenerek alt göz kapağı ve orta yüz bölgesine ulaşıldı. İnfraorbital rimin 5-6 mm altında periost altına girilerek diseksiyona oral vestibüler fornixe kadar devam edildi. Serbestlenen orta yüz flebini superolateral vektör yönünde yukarı doğru hareketlendirerek rim altındaki periosta (4/0 polyter) sütüre etmek için biri lateral biri medial iki flebin orta noktasından olmak suretiyle 4 tane askı süturu 16 gauge gri intraket yardımıyla geçildi ve periosta tespit edildi. (¹)

**Bulgular:** Post-operatif dönemde tüm hastalar estetik sonuçtan memnundu. 2 hastada post-operatif dönemde medikal tedaviye yanıt veren kemozis gelişti, haricinde bir komplikasyona rastlanmadı.

**Tartışma:** Yaşlanmayla birlikte yumuşak dokularda bazı değişiklikler meydana gelmektedir. Yumuşak doku pitozu, alt göz kapakları altında tear through deformitesi oluşması yüzün yaşlandığının belirtileridir(²). Klasik superolateral yüz germe tekniğinin orta yüze etkisinin sınırlı olması nedeni ile vertikal orta yüz tekniği geliştirilmiştir. Bu teknikte zigomatik ve masseterik ligamanların serbestlenmesiyle orta yüz tamamen diseke edilmekte ve nazojugal deformite daha iyi düzeltilmektedir.

Son yıllarda alt blefaroplasti ile birlikte orta yüz germe tekniklerinin uygulamaya başlanmasıyla birlikte daha başarılı estetik sonuçlar elde edilmektedir.

**Sonuç:** Transkutanöz alt blefaroplasti ile birlikte vertikal subperiostal orta yüz germede askı sütürlerinin angioket yardımıyla geçilmesi ameliyat süresini kısaltan kolay ve uygulanabilir bir yöntemdir.

**Referanslar**

Myung Y, Jung C. Mini-midface Lift Using Polydioxanone Cog Threads. Plast Reconstr Surg Glob Open. 2020;8(6):e2920. Published 2020 Jun 24.

Yin VT, Chou E, Naira T. The transeyelid midface lift. Clin Plast Surn. 2015;42(1):95-101.

**Anahtar Kelimeler:** Alt blefaroplasti, Anjiokat, Orta yüz germe, Subperiosteal, Vertikal

*Orta yüz germe ameliyat öncesi ve sonrası sonuçlar*

## PB-127

## Yağ Enjeksiyonlarından Hibrit SVF'e Rejeneratif Cerrahi

Ahmet Umut Yuvacı[1], Kemal Tunç Tiryaki[2]

[1]*İstanbul Demiroğlu Bilim Üniversitesi*
[2]*Tunç Tiryaki Klinik*

**Giriş:** Yüz yaşlanması, hayat boyunca devam eden dinamik bir süreçtir ve cilt, yağ kompartmanları ve kemiklerde meydana gelen değişiklikleri kapsar. Bu süreçlerin karşılıklı bağımlılığı, yüz yaşlanmasının karmaşıklığını artırır. İnsan gelişimi, hayatın ilk iki on yılında büyüme ile karakterize edilirken, sonrasında dokuların işlevsel bozulması ile yaşlanma süreci devam eder. Yüz yaşlanmasıyla başvuran hastalar genellikle dört ana nedenden dolayı gelirler: (1) fotoğraflarda kötü çıkmak, (2) yumuşak doku ve kemik hacmi kaybı, (3) cilt gevşekliği ve (4) yüz hareketi ile ilgili endişeler.

Yüz Yaşlanmasının Değerlendirilmesi: Yüz yaşlanması, cilt yüzeyinin değerlendirilmesi, yağ kompartmanlarındaki kayıpların belirlenmesi ve kemik kayıplarının tespiti ile değerlendirilir. Bu değerlendirmeler, hastanın yaşlanma sürecinin bir "anlık görüntüsünü" sunar ve bireyselleştirilmiş tedavi planlarının oluşturulmasına yardımcı olur. Ayrıca, hastanın önceki fotoğraflarının analizi, yaşlanma paterninin belirlenmesine yardımcı olabilir.

Enjektabl Doku Replasmanı ve Rejenerasyonu: Yüz yaşlanmasının tedavisinde kullanılan standartlaştırılmış bir yağ greftleme prosedürü, yüzün yüzey topografyasını değerlendirerek hacim kaybının anatomik bileşenlerini teşhis eder ve bu kayıpları yağ greftleri ile değiştirir. Yağ greftleri, yüzey topografyasına göre farklı boyutlarda (millifat, mikrofat, nanofat) uygulanır. Bu yağ greftleri, cildin yenilenmesini ve hacim kayıplarının yerine konulmasını sağlar.

Operasyon öncesi, yüz topografyasının analizi yapılır ve hastanın yüzü beyaz bir göz kalemi ile işaretlenir. Saç derisi, cilt kalınlığı ve kemik yapısı gibi faktörler değerlendirilir. Yüzün farklı bölgelerinde meydana gelen hacim kayıpları ve yaşlanma belirtileri belirlenir.

Yağ alımı, lokal anestezi altında yapılır ve tümesans sıvısı kullanılarak gerçekleştirilir. Bu işlem, yağın minimal hasarla elde edilmesini sağlar. Hasat edilen yağ, millifat, mikrofat ve nanofat olarak sınıflandırılır ve işlem sonrasında Ringer laktat solüsyonu ile durulanır.

Yağ, santrifüj ve filtrasyon sistemleri kullanılarak işlenir. Mekanik emülsifikasyon cihazları, yağın mikrofat ve nanofat parçalarına küçültülmesini sağlar. Enjekte edilecek yağ, yüzün anatomik bölgelerine uygun boyutlarda seçilir ve enjeksiyon için hazırlanır. Enjeksiyon cihazları, yağın hassas bir şekilde uygulanmasını sağlar.

**Sonuç:** Yüz yaşlanmasının tedavisi, cilt, yağ kompartmanları ve kemiklerde meydana gelen değişikliklerin karşılıklı bağımlılığını dikkate alarak bireyselleştirilmiş bir yaklaşım gerektirir. Yağ greftleme yöntemleri, yüz hacmini geri kazandırmak ve cilt yenilenmesini sağlamak için etkili bir tedavi seçeneği sunar. Tedavi, hastanın yaşamı boyunca süren bir süreçtir ve yaşlanma paternlerine göre uyarlanmalıdır.

**Anahtar Kelimeler:** yağ enjeksiyonu, SVF, rejeneratif cerrahi, yüz gençleştirme, kök hücre

*Yağ Enjeksiyonu Protokolü*

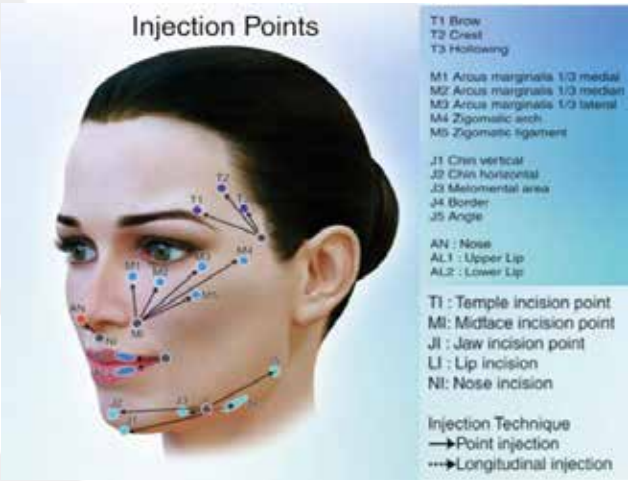


*3 enjeksiyon noktasından girilerek yüzün tüm enjeksiyon noktalarına ulaşım sağlanabilen standardize yağ enjeksiyonu*

## PB-128

## Rinoplasti Hastalarında Dorsum Şekillendirmesinde Spreader Greft Kullanımı

Alper Sarı, Tarkan Kozan, Ahmet Onurcan Durmuş, Doğan Can Sökmen, Nazım Aydemir, Elif Öz Demirgil

*Mersin Üniversitesi Tıp Fakültesi Hastanesi*

**Giriş:** Spreader greftler dorsal hump redüksiyonu sonrası içeriye doğru çökerek geniş 'T' görüntüsünün bozulduğu orta çatıda üst lateral kıkırdakların eski görünümlerine kavuşmasını,fonksiyonel olarak internal nazal valv açının açılarak genişlemesini,estetik olarak da dorsal çizgileri destekleyerek çökmüş,ters V deformitesi oluşumunu engelleyen burun sırtı ve orta çatı şekillendirmesinde sıklıkla kullanılan yöntemlerden biridir

**Materyal-Metod:** Çalışmamıza 2014-2024 yılları arasında kliniğimizde primer rinoplasti operasyonu gerçekleştirdiğimiz 47 hastayı dahil ettik,hastaların ortalama yaşı 29,çalışmaya dahil edilen 18 hasta erkek 29 hasta kadın cinsiyetteydi,preoperatif anamnez ve muayenemizde elde ettiğimiz verilere göre 47 hastanın 22sinde nefes alma güçlüğü şikayeti,8 hastada da belirgin dorsal asimetri mevcuttu,47 hastanın yapılan preoperatif değerlendirmesinde 5 hastada bilateral konka hipertrofisi,3 hastada septum deviasyonu,15 hastada da hem bilateral konka hipertrofisi hem de septum deviasyonu tespit edildi.

**Bulgular:** Operasyon esnasında dorsal redüksiyon sonrası nefes alma güçlüğü şikayeti olan ve dorsal asimetrisi belirgin olan bu 30 hastaya spreader greft uygulandı,postoperatif kontrollerde spreader greft uygulaması yapılan 30 hastanın 27'si nefes alma güçlüklerinin belirgin azaldığını belirtti,yapılan muayenelerde de dorsal simetrinin tüm hastalarda önemli ölçüde sağlandığı görüldü.

**Tartışma ve Sonuç:** Rinoplasti operasyonu esnasında cerrahın orta çatının çökmesini engelleyerek istediği dorsal genişlik ve simetriye ulaşmasını,internal nazal valv açıklığının genişlemesini sağlayan spreader greftler özellikle preoperatif nefes alma güçlüğü şikayeti olan,muayenede belirgin dorsal asimetrisi olan,kısıtlı dorsal redüksiyon yapılan(0-3 mm) hastalarda güvenle tercih edilebilecek bir tekniktir,uygun hasta seçimi,doğru preoperatif planlama,anamnez ve detaylı fiziksel muayene ile operasyon sonrası tatmin edici sonuçlar alınabilmektedir.

**Anahtar Kelimeler:** Dorsum, Rinoplasti, Spreader

## PB-129

## Bombesin'in Periferik Sinir Yaralanmalarında Nörotrofik Etkisi

Ramazan Hakan Özcan, Ali Şimşek, Büşra Gedik Toprak, Yunus Başar, Baran Can İnce, Ozan Emre Kaplan

*Pamukkale Üniversitesi Tıp Fakültesi,Plastik,Estetik ve Rekonstrüktif Cerrahi Ana Bilim Dalı, Denizli*

Giriş: Periferik sinir yaralanması sonrası motor ve duyu fonksiyon kaybı travma cerrahları için yaygın bir sorundur. Sinir hücrelerinin sınırlı iyileşme kapasitesi, etkilenen bireylerde farklı düzeylerde morbiditeye neden olur. Bombesin, hücre ve doku büyümesini uyaran bir tetradeceptiddir. Sinir dokusunda histolojik olarak görülen bombesin benzeri reseptörler, bombesin uygulaması sonrası sinir iyileşmesi üzerinde olumlu etki sağladığını düşündürmektedir.

**Amaç:** Periferik tam kat insizyon yapılan sıçanlarda farklı dozlarda subkutan bombesinin periferik sinir iyileşmesi üzerine etkisini araştırmayı amaçladık.

**Yöntemler:** Bu çalışmada 40 adet erkek Wistar sıçan (200-250 g) kullanıldı. Sıçanlar basit randomizasyon yöntemiyle dört gruba ayrıldı: kontrol grubu, sham grubu (sadece cerrahi stres grubu), düşük doz bombesin grubu (10 µg/kg) ve yüksek doz bombesin grubu (100 µg/kg). Bombesin, koaptasyondan sonra 7 gün boyunca 8 saat aralıklarla günde 3 kez deri altından uygulandı. Gruplar 12 hafta boyunca takip edildi. Denekler siyatik fonksiyonel indeks, elektromiyografi (EMG), taramalı elektron mikroskobu ve immünohistokimyasal yöntemler kullanılarak analiz edildi. Sonuçlar istatistiksel yöntemler kullanılarak değerlendirildi.

**Bulgular:** Yüksek doz bombesin ile tedavi edilen sıçanlarda mide ağırlığı ölçümü ve ameliyat sonrası EMG çalışmaları iyileşme belirtileri gösterdi; ancak istatistiksel olarak anlamlı bir fark gözlenmedi. Bu grupta siyatik fonksiyonel indeks, taramalı elektron mikroskobu ve histokimyasal inceleme bu iyileşmeyi destekledi. Bu bulgular istatistiksel olarak anlamlı kabul edildi.

**Tartışmalar:** Yüksek doz bombesin uygulaması tam kat periferik sinir yaralanmalarında morfolojik ve fonksiyonel sinir iyileşmesine katkı sağladı

**Anahtar Kelimeler:** Bombesin, Nörotrofik Faktörler, Periferik Sinir Rejenerasyonu, Periferik Sinir Yaralanmaları

*Siyatik sinirin tanımlanması ve ardından kesilmesi*

## PB-130

## Plastik Cerrahi' de Rejeneratif Tıp Uygulamaları ve Hücresel Tedavilerde Klinik Deneyimlerimiz

Fatma Bilgen Bekerecioğlu

*Haliç Üniversitesi Tıp Fakültesi Plastik Rekonstrüktif ve Estetik Cerrahi AD*

**Giriş:** Rejeneratif tıp, yaş, hastalık, travma yada konjenital nedenlerle hasarlanan doku yada organı onarmak yada fonksiyonel doku ve organlarla yer değiştirmeye odaklı, gelişmekte olan bir alandır (1).

Rejeneratif tıp, kök hücre, doku mühendisliği alanı olan biyomalzemeler ve biyoaktif molekülleri kapsamaktadır (1,2).

Plastik Cerrahinin temel uğraş alanı doku onarımı olduğu bilinmektedir. Plastik Cerrahi ve Rejeneratif tıpta doku onarımında hücresel tedaviler kullanılmakta ve giderek kullanımı da artmaktadır (2). Günümüzde kullandığımız hücresel tedaviler arasında

trombositten zengin plazma (PRP), trombositten zengin fibrin (PRF), kök hücre (otojenik ve allojenik), stromal vaskuler fraksiyon (SVF), yağ greftleri, fibroblast hücre kültürler ve eksozom tedavileri sayılabilmektir (2,3).

Plastik cerrahide hücresel tedaviler, yara ve yanık tedavisinde, hipertrofik skar ve iz tedavisinde, cilt gençleştirme ve cilt rahatsızlıklarının tedavisinde, saç tedavilerinde yaygın olarak kullanılmaktadır (2,4)

PRP, hastanın kendi kanından elde edilen, yüksek trombosit konsantrasyonu olup, trombositlerde bulunan alfa granüllerinden salgılanan büyüme faktörleri ile onarım ve iyileşmeyi desteklemektedir (3).

PRF, PRP ile aynı mekanizma ile etki etmesine rağmen, büyüme faktörü salınım süresi daha uzundur. Özellikle kemik rejenerasyonu sağlamak için ve yara iyileşmesinde yara örtüsü veya skafold olarak kullanılabilmektedir (3).

Kök hücreler, kendilerini yenileyebilme, sınırsız çoğalabilme, kendilerinden başka hücrelere farklılaşabilme, hasarlı dokuya verildiğinde hasarlı yapıyı onarabilme özellikleri ile tanımlanan hücre tipidir. Kök hücreler bol miktarda bulunmaları, kolay elde edilebilmeleri, birçok hücre tipine farklılaşarak çoğalabilmeleri, alıcılara güvenli ve etkin bir şekilde nakledilebilmeleri nedeniyle rejeneratif tıp uygulamalarında tercih edilmektedir. Klinik uygulamada en sık mesenkimal kaynaklı kök hücreleri kullanmaktayız. En çok kullanılan MKH kaynakları da kemik iliği, adipoz doku ve kordon kanı olmakla birlikte çoğunlukla, kemik iliği ve adipoz doku kaynaklı olduğu görülmektedir (2,4).

Yağ dokusu, en zengin kök hücre kaynaklarından biridir. Bol miktarda bulunması ve kolay temin edilmesi, hastaya zarar vermemesi yada rahatsızlık vermemesi gibi önemli avantajları bulunmaktadır. Yağ greftleri, hasarlı dokuya uygulandıklarında yara iyileşmesini ve yumuşak doku rejenerasyonunu uyarmak için yüksek konsantrasyonda büyüme faktörleri içerirler (4).

SVF, kök hücre olarak nitelendiremesekte, mezenkimal kök hücrelerinin de içinde bulunduğu, büyüme faktörlerinden zengin, yağ hücresi öncü hücreleri, fibroblastlar, endotel öncü hücreleri, endotel hücreleri ve ağırlıklı olarak stromal hücreleri içeren bir kokteyl olarak tanımlayabilmekteyiz (4).

Fibroblastlar, bağ dokusunun ana bileşenini oluşturan ve dokunun yapısını ve işlevini korumaya yardımcı olan hücrelerdir. Ökaryotik bir hücre olan fibroblast, hücre dışı matrisi ve kolajeni yapmakta görevli olan hücrelerdir. Yaşlanma ile birlikte dokuların temel desteğini oluşturan kollajen ve elastin sentezi azalmaktadır. Fibroblast hücre kültürleri cilt onarımında ve gençleştirmede kullanılabilmektedir (2,4).

Eksozomlar ise tüm hücreler tarafından salgılanan çift fosfolipid tabaka ile çevrili 30-150 nanomikron çapında ekstraselüler veziküllerdir. İçlerinde proteinler, lipitler, mRNA'lar (mesajcı RNA), miRNA'lar (mikro RNA), lncRNA'lar (uzun kodlama yapmayan RNA) ve DNA parçacıkları gibi birçok biyomolekül taşımaktadırlar. Eksozomların özelliklerine baktığımızda kök hücreler ile sağlayabildiğimiz etkilerin yanında çok daha fazla avantajları mevcuttur. Anjiogenezi arttırması, anti inflamatuar ve immunmodulatör etkisi, doku rejenerasyonunu sağlaması önemli avantajlar sağlamaktadır. Günümüzde eksozom, cilt gençleştirmede, hipertrofik skar ve yara izi tedavilerinde, yanık yara tedavilerinde, saç dökülmelerinin tedavisinde, saç ekim öncesi ve sonrası destek tedavide yaygın olarak kullanılmaktadır (5).

Sunulan çalışmada da, yara, hipertrofik skar, cilt gençleştirme, saç dökülmesi ve akne skar tedavisi nedeniyle, doku onarımı ve iyileşmesinde kullandığımız hücresel tedavi yöntemleri anlatılmaktadır.

**Olgu Sunumları**

Olgu 1

65 yaşında erkek hasta diyabetik ayak nedeniyle kliniğimize müracat etti. Kan şekeri regülasyonu, enfeksiyon kontrolü sağlandıktan sonra, debridman ve antiseptik solüsyonla temizlik sonrasında PRF ile pansuman uygulandı. Pansumanlara 2 günde 1 devam edildi. 2 seans PRF uygulaması sonrasında yaranın 1. Ayda tam olarak kapandığı gözlendi (Resim 1).

Olgu 2

21 Yaşında bayan hasta 1,5 yıl önce alev yanığına bağlı dış merkezde tedavi edilmiş. Her iki uyluk ve kruris bölgesinde yanığa bağlı ve greft uygulamasına bağlı izler ve mandibuler bölge sağ tarafta hipertrofik skar izlendi. Hastanın karın bölgesinden liposakşın yöntemi ile 200 cc e yakın yağ alındı. Mekanik yöntem ile yağ inceltilerek nano greft haline getirildi. Yaklaşık 60 cc yağ greftide özel işlemlerden geçirilerek SVF elde edildi. Tüm yanık bölgelerine derin plana nanogreft yüzeyel dermise SVF uygulandı. 2 ay sonrasında hipertrofik skar alanında belirgin gerileme ve skar alanlarında iyileşmenin başladığı gözlendi (Resim 2).

Olgu 3:

49 yaşında bayan hasta cilt gençleştirmek için SVF ve çökük alanları tamamlanması için yağ grefti uygulaması yapıldı. İşlem sonrasında komplikasyon ile karşılaşılmadı (Resim 3).

Olgu 4

36 yaşında bayan hasta saç dökülmesi şikayeti ile kliniğimize müracat etti. Daha önce dış merkezlerde PRP ve mezoterapi uygulamaları yaptırdığını yaklaşık 1,5 senedir şikayetlerinin devam ettiğini belirtti Hastanın karın yağ dokusundan liposakşın yöntemi ile elde edilen yağ greftleri özel işlemlerden geçirilerek SVF elde edildi ve tüm saçlı deriye uygulandı. Hastanın 2. Ay kontrolünde saçlarında dökülmenin azaldığı ve yeni saçların çıkmaya başladığı gözlendi (Resim4).

Olgu 5

52 yaşında erkek hasta akne skarları nedeniyle kliniğimize müracat eti. Tüm sırt ve yüz bölgesinde yaygın çökük akne skar alanları izlendi. Hastaya özel GMP laboratuvar koşullarında üretil göbek kordonu kaynaklı mezenkimal kök hücrelerden elde edilen eksozom uygulaması yapıldı. Hastanın 1,5 ay sonrasında çökük alanlarda belirgin iyileşme olduğu gözlendi (Resim 5).

**Sonuç:** Rejeneratif tıpta mevcut araştırmalar, doku rejenerasyonuna aracılık edecek biyomateryaller, biyoaktif maleküller ve mezenkimal kök hücre kombinasyonu ile ilerlemektedir. Rejeneratif tıpta hücresel tedaviler birçok hastalık tedavisinde kullanılırken Plastik Cerrahide de, yara, yanık, skar, cilt ve saç tedavilerinde anjiogenezi arttırması, anti inflamatuar ve immunmodulatör etkisi, doku rejenerasyonunu sağlaması gibi özelliklerinde faydalanarak yaygın bir kullanım alanına sahiptir.

**Kaynaklar**

1. Balkan BC, Erbaş O. Stem Cell Applications in Plastic Surgery. Journal of Experimental and Basic Medical Sciences 2024;5(1):129-133

2. Tekeli S, Naghavi EA, Gökçe B, Sır G, Yiğittürk G, Çavuşoğlu T, Uyanikgil Y. Kök hücreler; mezenkimal kök hücreler ve güncel klinik uygulamaları. FNG & Bilim Tıp Transplantasyon Dergisi 2016;1(2):72-83.

3. Bilgen F, Ural A, Bekerecioğlu M. Platelet-rich fibrin: An effective chronic wound healing accelerator. Journal of Tissue Viability 2021;30: 616–620.

4. Gündeşlioğlu Ö et al.Yağ Kökenli Kök Hücreler Ve Plastik Cerrahide Kullanım Alanları. Turk Plast Surg 2013;21(3)

5. Somuncu MN, Zamani AG, Yıldırım MS. Hücre Dışı Veziküller ve Eksozom. Genel Sağlık Bilimleri Dergisi, 2023;5(2): 245-257.

**Anahtar Kelimeler:** rejeneratif tıp, hücresel tedavi, doku onarımı

*resim 2*

*Alev Yanığı sonrasında mandibuler bölgede hipertrofik skar ve SVF uygulaması sonrasında 2. ay görüntüsü*

## PB-131

## Klinikte Natürel ve Hibrit Eksozom Uygulamaları

Ahmet Umut Yuvacı[1], Kemal Tunç Tiryaki[2]

[1]*İstanbul Demiroğlu Bilim Üniversitesi*
[2]*Tunç Tiryaki Klinik*

**Giriş:** Eksozomlar, son yıllarda hücresel iletişimdeki önemleri nedeniyle büyük ilgi görmektedirler. Bu mikro veziküller, hücreler arası sinyal iletiminde kritik roller üstlenirler. Hücre içi oluşumları sonrasında hücre dışına salınan eksozomlar, miRNA, mRNA, proteinler ve lipitler gibi çeşitli biyomoleküller taşıyarak hedef hücrelerde biyolojik etkilerini gösterirler. Bu özellikleri nedeniyle, eksozomlar potansiyel tıbbi uygulamalar için umut verici bir araştırma alanıdır.

**Genel Bilgiler:** Eksozomların temel bileşenleri ve kökenleri üzerine yapılan çalışmalar, bu parçacıkların biyolojik işlevlerini anlamamıza yardımcı olmuştur. Hücre içinde endozomal veya plazma membran kaynaklı oluşumları, eksozomların çeşitliliğini ve içeriklerini belirler. Özellikle, taşıdıkları miRNA'lar sayesinde gen ekspresyonunu düzenleyebildikleri gösterilmiştir. Bu özellik, eksozomların hücresel homeostazın korunmasında ve patolojik durumların düzenlenmesinde önemli bir rol oynadığını düşündürmektedir.

**Uygulama:** Eksozomların potansiyel tıbbi uygulamaları, özellikle kanser, nörodejeneratif hastalıklar ve doku yenilenmesi gibi alanlarda yoğun araştırma konusu olmuştur. Eksozomlar, özellikle rejeneratif tıbbın ve estetik cerrahinin ilgi odağıdır. Rejeneratif tıpta, doku yenilenmesi ve rejenerasyonunu teşvik edebilme potansiyelleri büyük umut vaat etmektedir. Örneğin, hasar görmüş dokuların onarımını hızlandırabilir ve cerrahi müdahale sonrası iyileşmeyi destekleyebilirler. Estetik cerrahide ise, eksozomların cilt yenilenmesi ve yaşlanma karşıtı etkileri üzerine yapılan araştırmalar, kollajen üretimini artırma ve cilt bariyerini güçlendirme gibi potansiyel faydalarını ortaya koymuştur.r.

**Sonuç:** Eksozomlar, hücresel iletişimdeki bu önemli rolü nedeniyle gelecekteki tıbbi uygulamalarda önemli bir rol oynayabilirler. Ancak, bu potansiyelin gerçekleşebilmesi için birçok zorlukla karşılaşılması gerekmektedir. Özellikle, eksozomların izolasyonu, karakterizasyonu ve standartlaştırılması gibi teknik zorluklar vardır. Ayrıca, ticari ürünlerin güvenliği ve etkinliği konusunda düzenleyici standartların sağlanması da kritik öneme sahiptir. Bu nedenle, eksozomların tıbbi uygulamaları için ileri araştırmalar ve düzenleyici çerçevenin güçlendirilmesi gerekmektedir.

**Anahtar Kelimeler:** eksozom, kök hücre, rejeneratif cerrahi

## PB-132

## 2018-2023 Yılları Arasında Kliniğimizde Opere Edilen Mandibula Fraktürlerinin Retrospektif İncelenmesi

Meltem Didem Kılıç, Murat Kara, Mert Çalış, Münip Gökhan Tunçbilek

*Hacettepe Üniversitesi Tıp Fakültesi, Plastik Rekonstrüktif ve Estetik Cerrahi Ana Bilim Dalı, Ankara*

**Giriş-Amaç:** Mandibula, maksillofasiyal travmalarda en çok kırılan kemiklerden biridir. Mandibula kırıklarında da en sık kondil kırıkları görülmektedir. Trafik kazaları, düşme, darp, ateşli silah yaralanmaları mandibula fraktürünün en sık görülen sebepleri arasında yer almaktadır. Mandibula fraktürü olan hastalar çenede ağrı, ağız açıklığında kısıtlılık, maloklüzyon, yüzde asimetri gibi semptom ve bulgularla kendini göstermektedir. Bilgisayarlı tomografi ve panoramik grafi mandibula fraktürünün incelenmesinde sık kullanılan görüntüleme yöntemleridir. Mandibula fraktürlerinde tedavi seçenekleri açık veya kapalı tekniklerle redüksiyon ve fiksasyondur. Bu çalışmada kliniğimizde cerrahi yöntemle tedavi gerektiren mandibula fraktürlerinin demografik dağılımı, etiyolojisi, uygulanan cerrahi tedavi yöntemlerinin analiz edilerek literatüre katkı sağlanması amaçlanmıştır.

**Yöntem:** Kliniğimizde 2018 – 2023 yılları arasında cerrahi olarak tedavi edilen mandibula fraktürleri çalışmaya dahil edildi. Hastalar demografik özellikleri, travma etiyolojisi, ek risk faktörleri, kırık lokalizasyonu, eşlik eden diğer yüz kırıklarının varlığı, yapılan cerrahi tedavi yöntemleri, postoperatif komplikasyonları, revizyon cerrahi gerekliliği, postoperatif yatış süresi açısından retrospektif olarak tarandı ve analiz edildi. Hasta kayıtları hastane veri tabanından elde edildi. Cerrahi olarak tedavi edilmeyen mandibula fraktürü olan hastalar çalışmaya dahil edilmedi.

**Bulgular:** 2018 – 2023 yılları arasında mandibula fraktürü tanısıyla opere edilen 91 hasta tarandı. Hastaların %74,7'sinin cinsiyeti erkek (n=68), %25,3'ünün cinsiyeti kadın (n=23) olarak tespit edildi. Yaşları 4 ile 85 arasında değişen hastaların yaş ortalaması 28,6 olarak hesaplandı. Düşme (%48,4), en sık görülen etiyolojik neden olarak saptandı. Araç içi trafik kazası (%18,7), darp (17,6), araç dışı trafik kazası (%5,5), ateşli silah yaralanması (%4,4), iş kazası (%1,1) diğer etiyolojik faktörler arasında yer aldı.

Mandibula fraktürleri en sık parasimfizis/simfizis (%53.8, n=49) ve kondil/subkondil (%42.8, n=39) bölgesinde gözlendi. Angulus (%23, n=21), korpus (%13.1, n=12), ramus ( % 6.5, n=6) diğer kırık gözlenen lokalizasyonlar arasında yer aldı. Mandibula fraktürü %80,2 hasta izole olarak saptandı. Mandibula fraktürüne en sık eşlik eden yüz kemiği kırığı maksilla fraktürü olarak tespit edildi. (%13,2) Mandibula fraktürüne eşlik eden diğer yüz kemik kırıkları arasında nazal kemik fraktürü, orbita fraktürü, zigoma fraktürü yer aldı. Hastaların %85,7'sinde eşlik eden bir hastalık saptanmadı. Hastaların %13,2'sinde sigara kullanımı öyküsü, %1,1'inde alkol kullanım öyküsü mevcuttu.

Hastalar, uygulanan cerrahi tedavi yöntemleri açısından incelendiğinde 85 hasta (%93,4) açık redüksiyon internal fiksasyon tekniği ile tedavi edildi. 1 hastada intermaksillar fiksasyon ile onarım gerçekleştirildi. Kondil kırığı olan bir hastada kondilektomi ve silikon blok yerleştirme uygulandı. Kondil kırığı olan başka bir hastada ultrason eşliğinde eksternal fiksatör ile redüksiyon yapıldı. Birden fazla mandibula bölgesinde kırığı olan 3 hastada açık redüksiyon internal fiksasyon ile birlikte eksternal fiksasyon yapıldı.

Postoperatif komplikasyon açısından tarandığında %94,5 hastada komplikasyon saptanmadı. 2 hastada enfeksiyon, 1 hastada çenede asimetri, 1 hastada oral mukozada dehisans, 1 hastada ekspoze kemik fragmanı saptandı. Toplam komplikasyon görülme oranı %5,5 olarak tespit edildi.

Hastaların %5,5'inde revizyon operasyonu gerçekleştirildi. 3 hastada debridman yapıldı. 1 hastada açık redüksiyon internal fiksasyon ve imf ile, postoperatif dönemde çenede asimetri gelişen bir hastada ise açık redüksiyon ve internal fiksasyon ile revizyon gerçekleştirildi

Kliniğimizde postoperatif dönemde yatış süresi 1-19 gün arasında değişmekte olup ortalama 4.5 gün olarak hesaplandı.

**Sonuç:** Mandibula, maksillofasiyal travma sonucunda en çok kırılan kemiklerden biri olup en çok parasimfizis/simfizis (%53.8) ve kondil/subkondil (%42.8) bölgesinde kırıklar gözlendi. Mandibula fraktürünün daha çok erkek cinsiyette görüldüğü saptandı. Mandibula kırıklarının tedavisi için kliniğimizde en çok uygulanan yöntem açık redüksiyon ve internal fiksasyondur. Ayrıca intermaksiller fiksasyon ile onarım, açık fiksasyon internal fiksasyonla birlikte eksternal fiksasyon, kondilektomi ve silikon blok yerleştirme, ultrason probu eşliğinde eksternal fiksatör yerleştirilmesi uygulanan diğer tedavi seçenekleri arasında yer aldı. Kırık lokalizasyonu ve birden fazla kırık olması hastaya yapılacak cerrahi tekniğin seçilmesinde önem arz etmektedir. Hem fonksiyonel hem de estetik görünümde bozulmaya sebep olan mandibula fraktürlerinin tanı ve tedavisi önem taşımaktadır.

**Anahtar Kelimeler:** Fiksasyon, Fraktür, Kondil, Mandibula, Parasimfizis, Redüksiyon

*Mandibula Fraktürlerinin Lokalizasyonlarına Göre Dağılımı*

*Mandibula fraktürleri en sık parasimfizis/simfizis (%53.8, n=49) ve kondil/subkondil (%42.8, n=39) bölgesinde gözlendi. Angulus (%23, n=21), korpus (%13.1, n=12), ramus ( % 6,5, n=6) diğer kırık gözlenen lokalizasyonlar arasında yer aldı.*

## PB-133

# Travmatik Fasiyal Sinir Kesisinde Akut Onarım: Klinik Deneyimlerimiz

Aytaç Alten[1], Elif Gündeş[1], Mehmet Yıldıran[2], Mehmet Korkut[1], Alirza Jahangirov[1], Erol Kozanoğlu[1], Ufuk Emekli[1]

*[1]İstanbul Üniversitesi, İstanbul Tıp Fakültesi, Plastik, Rekonstrüktif ve Estetik Cerrahi Anabilim Dalı, İstanbul*
*[2]Serbest Hekimlik, Plastik, Rekonstrüktif ve Estetik Cerrahi, İstanbul*

**Giriş:** Fasyal sinir yüz kaslarını innerve eden ana sinirdir ve bütünlüğünün bozulması bireyin biyopsikososyal sağlığını etkilemektedir. Fasyal sinir 7. kafa çifti olmakla birlikte intrakranyal ve ekstrakranyal yol izlemektedir. Ekstratemporal anatomisinde facial sinirin ana trunkusu ikiye ayrılmaktadır; üst trunkus ve alt trunkus. Üst trunkus frontal, zigomatik ve bukkal dalları verirken; alt trunkus marjinal mandibular ve servikal dalları verir. Yüzdeki tüm mimik kasları derinden innerve olurken, mentalis, levator anguli oris ve buksinator kasları ise yüzeyelinden innerve olur. Zigomatik ve bukkal dalların kollateralleri arasında sıklıkla interkonneksiyonel bağlantılar bulunmaktadır. Periferik fasyal sinir kesileri travma, iatrojenik veya tümöral invazyon sebepleri ile oluşabilir. Fasyal sinir kesisi tespit edildiğinde tedavide altın standart akut dönemde mikrocerrahi yöntemlerle uç-uca onarımın yapılmasıdır. Fasyal sinir kesilerinde uç uca onarımın gerilimsiz mümkün olmadığı durumlarda otolog sinir grefti ile anostomoz sağlanabilir.

Travmatik sebeple oluşan fasyal sinir kesilerine eşlik eden farklı yaralanmalar sık görülmektedir. Parotis bezi, parotis kanalı, komşu kas yapıları, komşu kemik fraktürleri ve yaralanmaları fasyal sinir kesileri ile beraber izlenebilmektedir. Bu sebeple fasyal sinirin travmatik kesisi sebebiyle eksplorasyon planlandığında çevre yapılar dikkatlice araştırılmalı ve mevcut hasarlar onarılmalıdır.

Fasyal sinirin akut dönemde onarımından sonra uzun süreli ve multidisipliner takibi gerekmektedir. Sinir onarımı yapılan olgularda dahi travma sonucunda oluşan fonksiyonel kayıplardan ötürü hastalarda yaşam kalitesinin azaldığı gösterilmiştir. Bunu göz önünde bulundurarak fasyal sinir kesisi oluşan hastalar ameliyat sonrası takip ve beklentiler açısından detaylıca bilgilendirilmelidir. Fasyal sinir patolojileri içerisinde travmatik sebeplerle oluşan kesiler nadir görülmektedir. Literatürde iatrojenik veya tümöral sebepler ile oluşan fasyal sinir kesilerinde tedavi modalitelerini inceleyen çalışmalar mevcuttur. Bizim çalışmamızda ise travma orijinli fasyal sinir laserasyonu olan ve akut dönemde (0-72 saat) onarım yapılan hastalar sunulmuştur.

**Hastalar ve Yöntem: Çalışma Tasarımı**

Çalışmamızda Aralık 2021 – Şubat 2024 tarihleri arasında kliniğimizin acil birimine başvuran ve travma sonucu periferik fasyal sinir kesisi oluşan hastalar analiz edilmiştir. Çalışmaya dahil etme kriterleri arasında; periferik fasyal sinir kesisi olan hastalar, akut dönemde (0-72 saat) onarım yapılan hastalar, fasyal sinir patolojisi öyküsü olmayan hastalar dahil edildi. Intrakranyal veya intratemporal fasyal sinir kesisi olan, geç dönemde onarım yapılan ve bilinen fasyal sinir patolojisi olan hastalar çalışma dışı bırakıldı.

Hasta dosyaları incelenerek yaş, cinsiyet, kesi bölgesi, yaralanma biçimi, preoperatif House-Brackmann (HB) evresi, eşlik eden yaralanmalar ve yaralanan fasyal sinir dalları kayıt edildi. Hastalar operasyon sonrasında oral B vitamin kompleksi tablet şeklinde reçete edildi ve takiplerde 6. ayda HB evreleri kaydedildi. Hastaların hepsi ameliyat sonrası dönemde Fiziksel Tıp ve Rehabilitasyon anabilim dalına fizyoterapi amacıyla yönlendirildi.

**Cerrahi Yöntem:** Tüm hastaların preoperatif tam kan sayımı ve biyokimya parametreleri değerlendirildi, anestezi ekibi tarafından operasyona engel görülmeyen hastalar çalışmaya dahil edildi. Hastaların mevcut kesileri ameliyathane koşullarında genel anestezi altında eksplore edildi, irrigasyon yapılarak yabancı cisimler uzaklaştırıldı ve kesik olan fasyal sinir dalları mikroskop altında 8-0 veya 9-0 daylon sütur ile gerilimsiz olarak epinöral anostomoz yöntemiyle onarıldı. Kemik fraktürü eşlik eden hastalarda redüksiyon ve fiksasyon uygulandı. Stensen kanalı laserasyonu eşlik eden olgularda Stensen kanalına bir stent (anjiokat) yerleştirerek proksimal ve distal uçları gerilimsiz anostomoz edildi ve stent 2 hafta süresince iyileşme döneminde kanal içerisinde bırakıldı. Ardından cerrahi katmanlara uygun şekilde cilt kapatıldı (Figür 1).

**Bulgular:** Çalışmamıza toplamda 6 hasta dahildi, hastaların 5'i erkek, 1'i kadındı. Hastaların yaş ortalaması 45 (aralık 22-75) idi. Hastaların yaralanma biçimi olarak en sık 4 tanesinde trafik kazası sonucu oluştuğu görüldü, 1 tanesinde spiral kesisi, 1 tanesinde balta ile kesi oluştuğu görüldü. Hastaların 5'inde sol yüz yarımında kesi, 1'inde sağ yüz yarımında kesi izlendi. Frontal dal hastaların 3'ünde, zigomatik dal hastaların 3'ünde, bukkal dal hastaların hepsinde, marjinal mandibular dal ise hastaların 3'ünde kesik izlenirken, servikal dalda kesi olan hasta mevcut değildi. Eşlik eden yaralanmalar değerlendirildiğinde hastaların 5'inde parotis kanalının kesik olduğu izlendi. Hastaların 1 tanesine sol mandibula korpus fraktürü eşlik ederken, 2 tanesine orbita duvar fraktürleri, 1 tanesine ise glob perforasyonunun eşlik ettiği görüldü. Ameliyat öncesi HB evreleri ortalama 5,2 olarak saptandı. Ameliyat sonrası 6. ayda değerlendirilen HB evresi ortalama 2,6 olarak saptandı.

**Tartışma:** Fasyal sinir kafa çiftleri içerisinde en sık yaralanan sinirdir ve fasyal sinir yaralanması sonucu oluşan yüzde asimetri, ifade ve duyguları belirtmede zorluk, fonksiyonel kayıplar vb. problemler hastaların biyopsikososyal açıdan sağlık bütünlüğünü bozmaktadır. Fasyal sinirin laserasyonu sebepleri arasında iatrojenik nedenler, malignite, travma kaynaklı vb. yaralanmalar bulunmaktadır, bizim çalışmamızda travma sebepli fasyal sinir kesisi olan ve literatürde önerildiği üzere akut onarım yapılan hastalar değerlendirilmiştir.

Çalışmamızın sonuçları incelendiğinde fasyal sinir kesilerinde hastaların çoğunluğu %83 (5/6) oran ile erkektir, bu durum erkeklerin daha yüksek oranda fiziksel aktivitede bulunması, sosyal aktivitelerde ve çatışmalarda daha sık bulunması ile ilişkilendirilebilir. Travmatik kesilerin oluşumunda en sık sebep trafik kazası olarak görülmüştür, bu sebeple travma hastasına yaklaşım sırasında maksillofasyal muayenenin gereklerinden biri olan fasyal sinir muayenesinin ihmal edilmemesi gerektiğini söyleyebiliriz. Wusiman ve arkadaşlarının araştırmasında maksillofasyal travmalarda en sık yaralanan sinirin %62,9 oranıyla fasyal sinir olduğu gösterilmiştir. Hasta grubumuzda fasyal sinir kesisi olan hastaların %83'ünde (5/6) Stensen kanalı laserasyonu da görülmüştür, buradan yola çıkarak yakın anatomik ilişkileri gereği cerrahi eksplorasyon sırasında parotis kanalının bütünlüğünün değerlendirilmesinin unutulmaması gerektiğini vurgulayabiliriz, onarılmadığı takdirde hastada ciddi sekellere sebep olabilmektedir. Aynı zamanda yüz kemik kırıklarının da fasyal sinir yaralanmalarına eşlik ettiği görülmüştür, daha önce bahsettiğimiz gibi maksillofasyal

travmalar bir bütün olarak ele alınmalı ve tedaviye yekpare yaklaşılmalıdır.

Çalışmamızın limitasyonları arasında olgu sayısının azlığı, hastaların postoperatif takip süresinin kısalığı gibi faktörler bulunmaktadır. İlerleyen çalışmalarda hasta grubu genişletilerek, takip dönemi artırılabilir ve fasyal sinirin dallarının iyileşme potansiyeli ayrı ayrı değerlendirilebilir.

Sonuç olarak, fasyal sinir laserasyonları saptandığında eksplorasyon yapılması ve akut dönemde onarılması önem arz etmektedir. Yüz bölgesinde fasyal sinir kesisine eşlik eden diğer yaralanmaların olabileceği unutulmamalı ve gerekli cerrahi müdahaleler uygulanmalıdır.

**Anahtar Kelimeler:** fasyal travma, fasyal sinir kesisi, sinir onarımı

*Figür 1: Fasyal sinir onarımı yapılan olgu örneği*

## PB-134

## Alın Kemiği Kadınlaştırma Cerrahisi Sonuçlarının Üç Boyutlu Görüntüleme Yöntemleriyle Kıyaslanması

Mehmet Fatih Okyay

*Mehmet Fatih Okyay Muayenehanesi, 07230, Güzeloba, 2408 No:10 Antalya/Türkiye*

Alın kemiği kadınlaştırılması trans kadın ve kadın bireyler arasında popüler bir cerrahi yöntemdir. Günümüzde sıklıkla iki tip yaygın cerrahi yöntem bulunmaktadır. Geleneksel alın kontürleme cerrahisi kaynaklı revizyon nedeni çoğunlukla yetersiz düzeltme olmaktadır. Tip 3 alın kontürleme yöntemi ise daha invazif bir yöntem oluşu, çoğunlukla titanyum plak vida ile tespit gerektirmesi ve buna bağlı ikincil kontür bozuklukları nedeniyle dolaylı olarak düşük hasta memnuniyetine neden olabilmektedir. Çalışmamızda 2024 yılının ilk altı ayında aynı cerrah tarafından geleneksel alın şekillendirme ve tip 3 alın kontürleme cerrahisi uygulanmış toplam 30 hastaya ait sonuçlar üç boyutlu tomografi ile incelenmiştir. Tip 3 alın kadınlaştırma uygulanan hastaların hiç birinde plak ve/veya vida ile tespit uygulanmamıştır. Tüm vakalar onlay kemik greftleme ile tedavi edilmiştir. Ameliyat sonrası birinci günde ve ameliyat öncesi çekilen üç boyutlu bilgisayarlı tomografi sonuçları kıyaslanmıştır. Üç boyutlu tomografide lateral profilde üst orbital rim protrüzyonu frontal kemiğin skuamoz parçasının protrüzyonu ile ameliyat öncesi ve sonrası kıyaslanarak ΔRMS değerleri matematiksel olarak hesaplanmıştır. Alt orbital rimde retrüzyon görülen hastalarda sonuç başarılı kabul edilmiştir. Hastaların 3-6 ay sonraki sonuçları fotograftik incelemeye tabi tutularak ameliyat öncesi ile kıyaslanmıştır. Fotografik incelemede üst orbital rimde protrüzyon izlenmeyen ve alında görünür kontür deformitesi bulunmayan sonuçlar başarılı kabul edilmiştir. İki hastada frontal sinüse bağlı cilt altı amfizemi gelişmiş olup her iki vaka da hava aspirasyonu ve kompresyon ile tam tedavi edilmiştir.

Anahtar Kelimeler: alın, kadın, kadınlaştırma, kontürleme, trans, yüz

## PB-135

## Mandibular Defektlerin Free Flep İle Rekonstürksiyonu

Özden Yağmuroğlu, Mahmut Onur Seymen, Ahmet Şamil Güvel, Hasan Murat Ergani, Burak Yaşar

*Ankara Bilkent Şehir Hastensi Plastik Ve Rekonstüktif Cerrahi*

**Giriş**: Mandibula ve çevresindeki yapıların malign invazyonu sıklıkla mandibulektomi ve kompozit rezeksiyon gibi agresif tedavileri gerektirir. Bu tedaviler sonrası hastaların hemen hepsinde rekonstrüksiyon ihtiyacı ortaya çıkar. Bunu yanında genelde suicid girişimler sonucu ortaya çıkan mandibuladaki defektler de rekonstrüksiyon gerektirir, Mandibular rekonstrüksiyon için serbest kemik grefti ile veya serbest kemik grefti olmadan rekonstrüksiyon, lokal ve bölgesel fleplerin kullanımı ve serbest doku transferi dahil olmak üzere birçok yöntem kullanılmaktadır. Serbest doku transferinin özellikle radyoterapi sonrası, skarlaşma veya çeşitli yaralanmalar sonrası kronik enfeksiyondan zarar gören defektlerde faydalı olduğu düşünülmektedir. Sekonder iyileşmeye bırakılan defektlerin aksine, kemik serbest doku flepleri kallus oluşumuyla iyileşir ve çok daha öngörülebilir sonuçlar verir. Ayrıca serbest doku transferi tek aşamalı ameliyat avantajı da sunmaktadır. Mandibular defektlerde geçmiş yıllarda kullanılan osteokütanöz radyal ön kol flebi ilk olarak 1983'te tanımlandı. Tanımlandırılmasının ardından bir dönem popüler olsa da, eleştirmenler büyük mandibular defektler için yetersiz olduğunu gösterdiler ve bu da daha büyük kemik hacmine sahip fleplerin araştırılmasına yol açtı. Hidalgo'nun 12 denekte segmental mandibular defektlerin rekonstrüksiyonunda bir yöntem olarak fibula kullanması dönüm noktası niteliğindeki bir çalışma olmuştur, daha sonra tek başına serbest fibula flebinin değerlendirildiği büyük ölçekli çalışmalar bu flebin yüksek bir başarı oranına sahip olduğunu (%92) bildirmiştir. Diğer büyük çalışmalar mandibular serbest flep rekonstrüksiyonunda fibula flebi ile %100 başarı oranı elde etmiştir. Bakire ve ark. Fibula ve osteokütanöz radyal ön kolu karşılaştıran büyük ölçekli bir çalışmada fonksiyonel sonuçlar ve sağkalımı bildirmiştir.

Bu çalışmanın amacı kliniğimizde opere olan mandibula defektleri serbest flep ile rekonstrükte edilen hastaları retrospektifi olarak inceledikten sonra sonuçları ve tecrübelerimizi aktarmaktır.

**Yöntem-Gereçler:** Ankara Bilkent Şehir Hastanesi Plastik Rekonstrüktif ve Estetik Cerrahi kliniğine 2019-2024 yılları arasında çeşitli sebepler sonucu mandibula defekti olan 25 hasta değerlendirildi.Opere edilen hastaların 6'ü kadın, 19'i erkek hastaydı.

**Bulgular:** 2019-2024 yılları arasında kliniğimize mandibular defekt ile başvuran toplam 25 hasta serbest flep ile tedavi edildi. Mandibular rekonstrüksiyon için kullanılan tüm serbest fleplerin toplu hayatta kalma oranı %94,8 idi. Hastaların 4 ü radikal ön kol flep ile, 21 i frene fibula flebi ile rekonstrükte edildi. Bu çalışmanın sonuçları mandibulanın serbest fibula flebi ile rekonstrüksiyonunda flep sağ kalımının oldukça başarılı olduğunu göstermektedir.

**Sonuç:** Mandibular defektlerin rekonstrüksiyonunda kullanılan yöntemlerden biri olan serbest fibula flebi diğer yöntemler ile karşılaştırıldığında sağ kalım oranı daha yüksektir. Bu yöntemin postop sonuçları hastaların fonksiyonel ve estetik beklentilerini de karşılayabilmektedir. Kliniğimizde bu yöntem ile rekonstrüksiyonunda yapılan hasta sayısını artırarak çalışmalarımızı ilerletmeyi ve literatür daha fazla katkı sağlamayı amaçlamaktayız.

**Anahtar Kelimeler:** mandibula, maksillofasiyal, free flep, fibula

*tablo*

## PB-136

## Zigoma Kırıklarında Subsilier İnsizyon Yerine İntraoral Eksplorasyon ve Rijit Tespit

Eren Tuncer[1], Mehmet Zeki Güzel[2]

*[1]Başakşehir Çam ve Sakura Şehir Hastanesi, Plastik Rekonstruktif ve Estetik Cerrahi*
*[2]Serbest Hekim*

**Amaç:** Zigoma kırıklarında repozisyon ve rijit tespit için intraoral yaklaşım ile hem üç boyutlu repozisyon hem de alt rimde rijit tespit sağlayarak subsilier insizyonun potansiyel komplikasyonlarından kurtulmak.

**Gereç-Yöntem:** 2007-2021 tarihleri arasında başvuran 12 olgunun 8 i izole zygoma ve 4 ü maxilla kırığı ile kombine zigoma kırığı idi. Hastada orbita tabanına müdahale gerektiren diplopi ve enoflami bulguları yoktu. Hastaların 5 i kadın 7 si erkek, yaşları 14-47 arasında idi.

Hastalara genel anestezi altında lateral supratarsal 1,5 cm'lik insizyon, klasik vestibular insizyon ve intraoral yaklaşım ile kırık hatları görüldükten sonra temporal bölgede saçlı deri sınırının 1 cm gerisinde 0,5 cm'lik insizyondan zigoma arkasına sokulan Gillies elevatörü ile tam repozisyon yapıldı. Frontozigomatik, orbita alt rimi ve zigomatikomaksiller bölgeler 3 boyutlu olarak görüldükten sonra, genellikle frontozigomatik ve alt rimde mini plak ve vidalar ile rijit tespit sağlandı. Frontozigomatik bölgede önce periost ve kas ayrı ayrı ve tek tek 5/0 vicryl ile kapatıldı. Cilt intradermal devamlı 5/0 rapid vicryl ile kapatıldı. Ağız içinde mukoza arkadan öne devamlı dikişle 4/0 vicryl ile kapatıldı. Dren kullanılmadı.

**Sonuç:** Geç dönemde (2 yıldan uzun takip) kontrollerinde 1 hastada frontozygomatik plağı hissetme dışında bir komplikasyon ile karşılaşılmadı. İntraoral yaklaşım ile hem repozisyon 3 boyulu olarak görülebiliyor, alt rim konturunu çok düzgün oluşturmak ve sağlam rijit tespit sağlamak çok kolay. Ayrıca subsilier insizyonun sık görülen skleral show ve daha nadir gözüken entropion, ektropion, epifora gibi komplikasyonları ile karşılaşmamak için iyi bir seçenektir.

**Anahtar Kelimeler:** İntraoral Yaklaşım, Repozisyon, Rijit Tespit, Subsilier İnsizyon Komplikasyonları, Zigoma Kırığı

*Perop yontemı gosteren fotograflar*

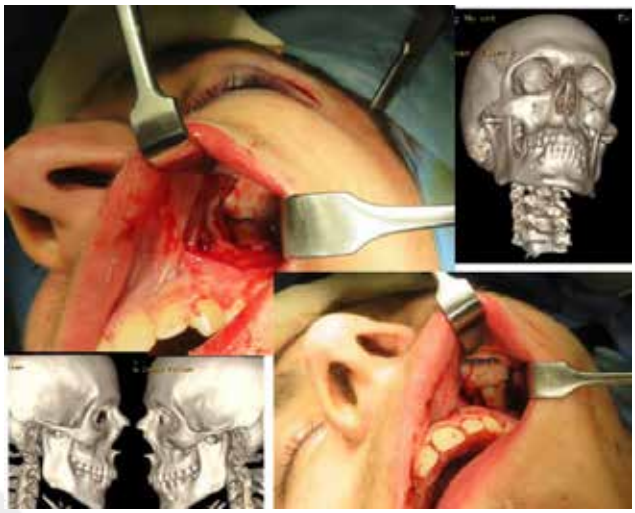

## PB-137

## Pediatrik ve Yetişkin Hastalarda Kondil Kırıklarına Yaklaşım

Alper Sarı, Göktekin Tenekeci, Tarkan Kozan, Ahmet Onurcan Durmuş, Doğan Can Sökmen, Nesrin Karakaya, Ahmet Mert Tanyeri

*Mersin Üniversitesi Tıp Fakültesi, Plastik Rekonstrüktif ve Estetik Cerrahi ABD, Mersin*

Mandibuladaki kondiler kırıklar, mandibulanın eklem yaptığı temporomandibular eklemi (TME) içeren kondil bölgesinde meydana gelen kırıklardır. Bu kırıklar genellikle travma, düşme, spor yaralanmaları veya trafik kazaları sonucunda ortaya çıkar. Kondiler kırıklar, çiğneme, konuşma ve yutma gibi temel fonksiyonları etkileyebilir ve tedavi edilmezse ciddi komplikasyonlara yol açabilir. Tanısı klinik muayene ve radyografik görüntüleme ile konulan bu kırıklar, hastanın yaşı, kırığın tipi ve yerleşimi gibi faktörlere bağlı olarak cerrahi veya konservatif yöntemlerle tedavi edilebilir. Bu bildiride son 5 yılda kliniğimize başvuran kondil kırıklarına

yaklaşımımız, operasyon endikasyonlarımız, yöntemlerimiz ve operasyon sonrası hasta takibi hakkında klinik tecrübelerimizden bahsetmek istedik.

**Anahtar Kelimeler:** kondil kırıkları, maksillofasiyal cerrahi, mandibula redüksiyonu

*Bildiri*

PEDİATRİK VE YETİŞKİN HASTALARDA KONDİL KIRIKLARINA YAKLAŞIM

GİRİŞ: Mandibuladaki kondiler kırıklar, mandibulanın eklem yaptığı temporomandibular eklemi (TME) içeren kondil bölgesinde meydana gelen kırıklardır. Bu kırıklar genellikle travma, düşme, spor yaralanmaları veya trafik kazaları sonucunda ortaya çıkar. Kondiler kırıklar, çiğneme, konuşma ve yutma gibi temel fonksiyonları etkileyebilir ve tedavi edilmezse ciddi komplikasyonlara yol açabilir. Tanısı klinik muayene ve radyografik görüntüleme ile konulan bu kırıklar, hastanın yaşı, kırığın tipi ve yerleşimi gibi faktörlere bağlı olarak cerrahi veya konservatif yöntemlerle tedavi edilebilir. Bu bildiride son 5 yılda kliniğimize başvuran kondil kırıklarına yaklaşımımız, operasyon endikasyonlarımız, yöntemlerimiz ve operasyon sonrası hasta takibi hakkında klinik tecrübelerimizden bahsetmek istedik.

MATERYAL ve METOT: Çalışmamıza 2019-2024 yılları arasında kliniğimize kondil kırığıyla başvuran 53'ü pediatrik yaş grubunda 96'sı erişkin yaş grubunda olmak üzere; 36 kadın hasta 113 erkek hasta, toplamda 149 hasta dahil edildi. Hastaların yapılan preop muayenesinde 78 hastada ağız açıklığında kısıtlılık ve/veya malokluzyon tespit edildi,12 hastada hastanın entube olması veya muayeneye uyumsuzluk gibi sebeplerden dolayı okluzyon ve ağız açıklığı değerlendirilemezken 59 hastada ağız açıklığı ve okluzyon doğal olarak değerlendirildi. Maloklüzyonu olan hastalardan 12 hastada crossbite, 20 hastada openbite, 5 hastada hem open hem crossbite deformitesi izlendi.

BULGULAR: Pediatrik yaş grubu hariç her hastaya operasyon önerildi. Muayene bulgusu olmayan 59 hastanın 44ünde herhangi bir cerrahi müdahale yapılmaksızın chincap kullanımı ve rejim önerileri ile konservatif yaklaşım izlenirken 15 hastaya intermaksiller fiksasyon sağlanmış. Ağız açıklığında kısıtlılığı ve/veya malokluzyonu bulunan 78 hastanın 8'i operasyonu reddetmiş, 19 hasta ise takiplerine gelmemiş yahut dış merkezde takip edilmiş. 21 hastaya rejim önerilerinin verilmesi ve konservatif yaklaşım izlenirken 35 hastaya intermaksiller fiksasyon sağlanmış, 22 hastada ise açık redüksiyon ve plak vida ile internal fiksasyon sonrası IMF/archbar yardımıyla fiksasyon sağlanmış.

SONUÇ: Mandibula kondil kırıklarında tedavi seçenekleri cerrahi olmayan tedavi (kapalı,konservatiftedavi) ve cerrahi tedavidir. Kondil kırıklarında tedavi yaklaşımında en önemli belirleyici kırığın yeri ve deformitenin derecesi ,dişlerin durumu, yaş faktörü ve hastada ortaya çıkan bulgulardır, muayene bulguları olmayan ağız açıklığı ve okluzyonu doğal olan hastalarda daha çok yumuşak gıdalarla beslenmeye yönelik rejim önerileri gibi konservatif yaklaşımlar izlenmektedir. Kondil kırıklarının açık redüksiyonu ile anatomik olarak daha iyi sonuçlar elde edilmektedir. Kondil kırıklarında açık redüksiyon internal fiksasyon endikasyonları arasında kondilde yükseklik kaybı, kondilin lateral ekstrakapsüler dislokasyonu, kondil başının orta kranial çukura displase olması (angulasyonun 45 dereceden fazla olması) vardır. Tedavi yaklaşımında yaş faktörü olarak pediatrik kırıklarda daha çok intermaksiller fiksasyon, yetişkin hastalarda kondil disloke değil ise imf yeterli olabileceği gibi endikasyon halinde açık redüksiyon internal fiksasyon yapılmaktadır. Muayene bulgusu olan ağız açıklığında kısıtlılık veya malokluzyonu olan hastalarda daha çok IMF vidaları veyahut archbar sistemi ile intermaksiller fiksasyon ve plak vida kullanımı ile açık redüksiyon internal fiksasyon sağlanmaktadır. Sonuç olarak kondil kırıklarının tedavisinde amaç hasta ve hastanın kliniğine göre en uygun tedavi yöntemi seçilerek bu bölgede daha sonradan oluşabilecek olan fonksiyonel ve anatomik bozuklukların gelişimini engellemektir.

## PB-139

## Tek Aşamalı Doğrudan İmplant ile Pre-pektoral Meme Rekonstrüksiyonunda Asellüler Dermal Matriks ve Poliüretan Arayüzlerin Sonuçlar Açısından Karşılaştırılması

Melike Taşlıpınar, Billur Sezgin Kızılok

Koç Üniversitesi Tıp Fakültesi, Plastik, Rekonstrüktif ve Estetik Cerrahi Anabilim Dalı

**Giriş:** Meme kanseri cerrahisi sonrası meme rekonstrüksiyonu, hastaların yaşam kalitesini iyileştirmek ve estetik sonuçları optimize etmek amacıyla sürekli olarak gelişen bir alandır. Geleneksel subpektoral yerleşim tekniklerine alternatif olarak prepektoral meme rekonstrüksiyonu, kasın manipülasyonunun azaltılması, postoperatif ağrının azalması, daha hızlı iyileşmenin ve daha iyi estetik sonuçların sağlanması gibi potansiyel faydaları ile son yıllarda daha avantajlı kabul edilmekte ve daha yaygın bir şekilde tercih edilmektedir. Bu tekniklerin geliştirilmesinde önemli bir ilerleme, poliüretan gibi özel kaplanmaları olan protezler veya implantın üzerinde ek bir tabaka olarak aselüler dermal matriks (ADM) kullanılması sayılabilir. Bu kaplamalar, implant entegrasyonunu optimize etmek, kapsüler kontraktürü minimize etmek ve genel estetik sonuçları iyileştirmek için tasarlanmıştır. Poliüretan kaplı implantların geleneksel düz veya dokulu implantlara kıyasla kapsüler kontraktür oranlarını azaltmada etkili olduğu gösterilmiştir, diğer yandan ADM, implant yerleşimini desteklemek ve mastektomi flebinin daha düzgün şekilde implant üzerine yerleşmesini sağlamak için geniş ölçüde kullanılmaktadır. Ancak, prepektoral meme rekonstrüksiyonunda poliüretan ve ADM kaplamaların karşılaştırıldığı ve sonuçlar üzerine doğrudan etkilerini değerlendiren çalışmalar sınırlıdır. Bu kaplamaların komplikasyon oranları, implant stabilitesi, estetik sonuçlar ve hasta memnuniyeti gibi faktörler üzerindeki farklı etkilerini anlamak; klinik karar verme sürecini ve hasta bakımını optimal şekilde yönetmek için son derece önemlidir. Bu çalışmada, kliniğimizde gerçekleştirilen tek aşamalı prepektoral meme rekonstrüksiyonu olgularında poliüretan kaplı implantların ve ADM'nin kullanıldığı hastalar analiz edilerek karşılaştırmalı bir değerlendirme sunulmuştur.

**Yöntem:** Ocak 2020-2024 yılları arasında kliniğimizce gerçekleştirilen tek aşamalı prepektoral meme rekonstrüksiyonları retrospektif olarak incelendi. Hastalar implant üzerinde ADM kullanılan ve poliüretan kaplı implant kullanılan hastalar olarak iki gruba ayrıldı. ADM kullanılan hastalarda ADM, implantın anterior yüzeyini kaplayacak şekilde süperiorda pektoral kasa, medialde sternal sınıra, inferiorda inframammarian fold hizasına ve lateralde ise serratus fasyasına suture edilerek implant için bir cep oluşturuldu. Bu olgularda aksilla, ADM altı ve ADM üstü olarak 3'er adet dren yerleştirildi. Poliüretan kaplı implantların kullanıldığı hastalarda ise implant prepektoral plana yerleştirildikten sonra mastektomi flepleri protez üzerine yerleştirildi. Aksilla ve flep altı olmak üzere 2'şer adet dren kullanıldı. Bu hastalarda mastektomi fleplerinde indentasyon ve kontur düzensizliklerinin önüne geçmek için ilk 24 saatte drenler yarı kurulu şekilde takip edildi. Tüm olgularda intraoperatif olarak indosiyanin yeşili uygulamasını takiben Pinpoint cihazı ile mastektomi fleplerinin perfüzyonu değerlendirildi. Dolaşım problemi gözlenen hastalarda doku genişletici gibi aşamalı rekonstrüksiyon seçenekleri tercih edildi. Hastalara ait yaş, sigara kullanımı, geçirilen cerrahinin tipi, neoadjuvan kemoterapi, radyoterapi, eşlik eden komorbid hastalıklar gibi parametreler ortaya kondu. Kısa dönemdeki komplikasyonlar, dren süreleri ve estetik sonuçlar iki grup arasında karşılaştırıldı.

**Bulgular:** 72 hastada 95 meme rekonstrüksiyonunun verileri incelendi. Bu rekonstrüksiyonların 74'ünde ADM kullanılırken, 21'inde poliüretan (PU) kaplı protez kullanıldı. ADM olgularında ortalama hastanede yatış süresi 2.7 gün iken PU olgularında 2.9 idi. Dren çekim süreleri ADM grubunda ortalama 15.5 gün, PU grubunda ise 13.5 gün idi. Komplikasyonlar incelendiğinde ADM grubunda 8 (%10) olguda seroma, 7 (%9) olguda dolaşım ve yara iyileşme problemi, 4 (%5,4) olguda eksplantasyon gözlendi. Dolaşım ve yara iyileşme problemi olan 7 olgudan 6'sında minör cerrahi revizyonlarla tedavi sağlanırken 1 olgu yara bakımı ile tamamen iyileşti. Eksplantasyon nedeni 1 hastada rezidü tümör nedeniyle cilt fleplerinde reeksizyon iken 3 hastada radyoterapi sonrası implant ekspozisyonuydu. PU grubunda seroma gözlenmedi, 3 (%14) olguda dolaşım ve yara iyileşme problemi gözlendi, eksplantasyon ihtiyacı olmadı. Dolaşım problemi yaşanan hastaların 2'sinde minör cerrahi revizyonla tedavi sağlanırken 1 olguda hiperbarik oksijen tedavisi ve pansumanla takip ve tedavi sağlandı. Her iki grupta da 1'er hastada cerrahi revizyon gerektiren hematom gözlendi. Uzun dönemde kapsül kontraktürü 10 (%13) ADM olgusunda ve 3 (%14) PU olgusunda, rippling deformitesi ise 16 (%21) ADM olgusunda ve 8 (%38) PU olgusunda gözlendi. Kontraktür gelişimi tüm olgularda

radyoterapi sonrası meydana geldi. Hastaların ortalama takip süresi ADM grubunda 25 ay, PU grubunda ise 14 ay olarak tespit edildi.

**Tartışma:** Meme rekonstrüksiyonunda tek seans prepektoral implant ile onarım güncel pratikte git gide daha sık uygulanmaktadır. Bizim tecrübemizde her ne kadar dren çekim süresi ve seroma oluşumu ADM grubunda, rippling deformitesi ise PU grubunda daha fazla görülse de bahsedilen komplikasyonlar arasında anlamlı bir fark yoktur ve sonuç açısından her iki grup birbirine oldukça benzerdir. Her rekonstrüktif vakada olduğu gibi rekonstrüksiyonda doğru tekniğinin seçimi her hasta için multifaktoriyel olup, optimal sonuç elde etmek için hasta bütün olarak değerlendirilmeli ve hasta bazlı seçim yapılmalıdır. Örneğin sigara içicisi hastalarda dolaşım problemine bağlı ADM entegrasyonunda sorun yaşanması daha olasıdır. Öte yandan, ADM ile rekonstrüksiyonun PU implantlara kıyasla maliyeti fazladır. Dolayısıyla poliüretan implantların kullanımı prepektoral meme rekonstrüksiyonunun konforunu daha düşük maliyetle hastalara sunabilmeyi mümkün kılmıştır. Prepektoral cerrahinin komplikasyonları doğru hasta seçimi ile minimize edilerek, maksimum avantajı gerek ADM, gerekse PU implantlar ile hastalara sunmak mümkündür.

**Anahtar Kelimeler:** prepektoral meme rekonstrüksiyonu, asellüler dermal matriks, poliüretan

## PB-140

## Poliüretan Kaplı Protez İle Eş Zamanlı Meme Rekonstrüksiyonu: Ardışık 159 Hastanın Retrospektif Analizi ve Bulguların Literatür İle Karşılaştırılması

Yiğit Özer Tiftikcioğlu[1], Gizem Şule Ateş[1], Ege Topaloğlu[1], Levent Yeniay[2], Berk Göktepe[2]

*[1]Ege Üniversitesi Tıp Fakültesi, Plastik, Rekonstrüktif ve Estetik Cerrahi Anabilim Dalı, İzmir*
*[2]Ege Üniversitesi Tıp Fakültesi Genel Cerrahi Anabilim Dalı, İzmir*

**Giriş:** Meme kanseri günümüzde neredeyse her 8 kadından birinde görülmektedir.1 Meme kanseri sıklığı arttıkça operasyon teknikleri ve kullanılan implant materyalleri teknolojileri de hastaya psikososyal ve fiziksel açıdan en konforlu yaşamı sağlamak üzere güncellenmektedir. Yeniden popülarize olan ve kapsüler kontraktür gelişimini azalttığı bilinen poliüretan kaplı protezler tarafımızca eş zamanlı meme onarımında ilk tercihimiz haline gelmiştir. Klinik tecrübelerimiz doğrultusunda daha doğal meme görünümü, daha fazla hasta memnuniyeti, kapsüler kontraktür gelişme ihtimalini azaltmak, radyoterapiye bağlı gelişen komplikasyonları ve protez kaybı riskini en aza indirmek amacı ile; eş zamanlı meme rekonstrüksiyonunda son üç yıldır tercih ettiğimiz operasyon prepektoral planda anatomik şekilli poliüretan kaplı protezler ile rekonstrüksiyondur.159 hastadan oluşan vaka serisi ile yaptığımız bu epidemiyolojik çalışma literatür ile komplikasyon oranlarını kıyaslamaktadır.

**Materyal ve Metod:** 2021 Kasım – 2023 Aralık tarihleri arasında eş zamanlı meme rekonstrüksiyonu yapılan hastalar hastane veri tabanı sisteminden retrospektif olarak taranmıştır. Operasyondan sonra minimum 6 ay geçmiş olan toplam 159 hastaya ulaşılmıştır. Bir hasta meme kanseri dışı sebepler nedeniyle exitus olması sonucu çalışmadan çıkarılmıştır. Diğer 158 hasta çalışmaya dahil edilmiştir. 147 hastaya lateral insizyon, on hastaya mastopeksi ihtiyacı da olması nedeniyle batwing patern, bir hastaya inframammarian fold insizyonu (daha önce meme redüksiyonu öyküsü olması nedeni ile) yapılmıştır. Hastaların yaşları en küçük 19 en büyük 70 olarak bulunmuştur. Hastaların ek hastalıkları (diyabetes mellitus, hipertansiyon, bağ doku hastalıkları, hipotiroidi) radyoterapi tedavisi, beden kitle indeksleri, sigara kullanımı yapılan anket çalışması ile listelenmiştir. Ayrıca postoperatif minimum bir yılı tamamlanmış olan 124 hasta tekrar kontrole çağrılmış ve Baker sınıflamasına göre kapsüler kontraktür açısından değerlendirilmiştir.

**Bulgular:** 158 hastaya prepektoral planda 262 poliüretan kaplı anatomik şekilli protez ile rekonstrüksiyon yapılmıştır ( 54 hasta tek taraflı, 104 hasta bilateral ). Rekonstrüksiyonun başarı ile tamamlandığı protez kaybına neden olmayan minör komplikasyonlar; 17 adet yara yeri dehisansı, bir adet seroma olarak raporlandı. Yara yeri dehisansı bulunan hastaların beş tanesi radyoterapi tedavisi almıştır. Ayrıca bu 17 hastanın beş tanesinde hipotiroidi olması dikkat çekmektedir. Majör komplikasyonlar ise; bir adet nipple kaybı, dört adet protez kaybı olarak raporlanmıştır. Protez kaybı yaşanan hastaların bir tanesi deri flebi nekrozu üç tanesi postoperatif dönemde radyoterapi tedavisi sonrası protez ekspozisyonu nedeni ile kaybedilmiştir. Hematom, malpozisyon, animasyon deformitesi görülmemiştir. Minör komplikasyon oranı %6,87 iken majör komplikasyon oranı %1,9 olarak raporlanmıştır.124 hasta kapsüler kontraktür açısından değerlendirildiğinde Baker sınıflamasına göre 5 hastada grade 2, iki hastada radyoterapi sonrası gelişen grade 3 kontraktür görülmüştür. Literatür ile değerlendirildiğinde anlamlı kapsüler kontraktürün grade 3 / 4 olarak tanımlandığı görülmüş olup kapsüler kontraktür oranı %1,6 olarak raporlanmıştır.

**Tartışma ve Sonuç:** Poliüretan kaplı protezin dış yüzey yapısının köpüksü olması ve doku entegrasyonu yapabilmesi nedeni ile koyulduğu loja adezyon yapar ve malpozisyonu önler. Anatomik implantlar malpozisyona yatkın olmasına rağmen poliüretan kaplı anatomik implant yerleştirilen 158 hastanın hiçbirinde malpozisyon görülmemiştir.

Malpozisyona neden olmaması ve daha iyi doku entegrasyonu sağlayan dış yüzeyi sayesinde fibroz kapsül oluşumunu azaltır. 5 Bu literatür bilgilerini destekler nitelikte klinik takiplerimiz sonucunda protez kaybı nedeni ile opere edilen hastalarda protez çıkarılırken kapsül formasyonunun kadifemsi ve yumuşak kıvamda olduğu ve kapsül kontraktürünün gelişmediği görülmüştür. Postoperatif radyoterapi tedavisi alan 50 hastanın iki tanesinde gelişen grade 3 kapsül kontraktürü protezlerin radyoterapiye dirençli olduğunun bir göstergesidir.6, 7 Literatürde yer alan 3450 hastayı kapsayan Review makalesinde poliüretan kaplı protezlerin kapsüler kontraktür oranının %0,5 ile %5 arasında değişiklik gösterdiği bildirilmiş olup 5 bizim çalışmamızdaki kapsüler kontraktür oranı %1,6 saptanarak literatür ile korele bulunmuştur.

Düz yüzeyli protezlerde yara yeri dehisansı oluştuğunda enfekte olup primer süturasyon ile protez kaybı engellenemezken poliüretan kaplı protezlerin dış yüzeyinin köpük etkisi nedeni ile biyofilm oluşumu ve kontaminasyonun en az olduğu protezlerdendir. 2 Yara yeri dehisansı nedeni ile takip ettiğimiz 17 hastadan alınan sürüntü kültürlerinden 13'ünde üreme olmamıştır ve primer süturasyon sonrası hastalarda ek komplikasyon gelişmemiştir ve protez kaybı yaşanmamıştır.

Hipotiroidisi bulunan hastalarda komplikasyon oranının fazla olması literatür ile korele saptanmıştır. 3

Sonuç olarak poliüretan kaplı protez ile meme rekonstrüksiyonu sonrası hasta memnuniyetinin daha yüksek olduğu, daha yumuşak ve doğal sonuç elde edildiği, daha düşük kapsüler kontraktür oranı olduğu ve bu protezlerin radyoterapiye dirençli olduğu literatür ile korele olarak saptanmıştır.

**Kaynakça:**

1 - "Network NCC. NCCN Guidelines Version 3.2017 Breast Cancer. https://www.nccn.org/professionals/physician_gls/pdf/breast.pdf. Accessed November 11, 2017."

2 - Comparative Study Aesthet Surg J . 2019 Jan 31;39(Suppl_1):S49-S54. doi: 10.1093/asj/sjy328.

Association Between Breast Implant-Associated Anaplastic Large Cell Lymphoma (BIA-ALCL) Risk and Polyurethane Breast Implants: Clinical Evidence and European Perspective

3 - J Plast Reconstr Aesthet Surg . 2021 Nov;74(11):2876-2884. doi: 10.1016/j.bjps.2021.03.077. Epub 2021 Apr 20.

Prepectoral immediate breast reconstruction with polyurethane foam-coated implants: Feasibility and early results in risk-reducing and therapeutic mastectomies

4 - Comparative Study J Plast Reconstr Aesthet Surg . 2020 Sep;73(9):1747-1757. doi: 10.1016/j.bjps.2020.02.049. Epub 2020 Mar 17. Capsular contracture around silicone miniimplants following bacterial contamination: an in vivo comparative experimental study between textured and polyurethane implants

5 - Review J Plast Reconstr Aesthet Surg . 2016 Apr;69(4):452-60. doi: 10.1016/j bjps.2016.01.013. Epub 2016 Jan 19. Systematic review of the effectiveness of polyurethane-coated compared with textured silicone implants in breast surgery

6 - Clin Breast Cancer . 2021 Aug;21(4):e454-e461. doi: 10.1016/j.clbc.2021.01.015. Epub 2021 Jan 23. Direct to Implant Breast Reconstruction With Prepectoral Micropolyurethane Foam-Coated Implant: Analysis of Patient Satisfaction

7- Review Ther Clin Risk Manag . 2023 Apr 18:19:361-368. doi: 10.2147/TCRM.S404799. eCollection 2023. Advances in Prepectoral Breast Reconstruction

**Anahtar Kelimeler:** eş zamanlı meme rekonstrüksiyonu, kapsüler kontraktür, poliüretan kaplı protez

*Bilateral, eş zamanlı poliüretan kaplı protez ile rekonstrüksiyon.*

*42 yaş kadın hasta. Bilateral meme ucu koruyucu mastektomi ile eş zamanlı poliüretan kaplı protez ile meme rekonstrüksiyonu. A resmi: preoperatif fotoğraf; B-C-D resimleri: postoperatif 6. ay serisi.*

## PB-141

## Subpektoral Doku Genişletici Uygulamalarının Toraks Deformitesine Etkisi: Mastektomi Hastaları Üzerinde Retrospektif Analitik Çalışma

Canberk Gürbüz[1], Mehmet Akif Cankorur[2], Ceyhun Uzun[1], Sevtap Doğan[2], Atakan Şahiner[1], Murat Şahin Alagöz[1]

*[1]Kocaeli Üniversitesi Plastik, Rekonstrüktif ve Estetik Cerrahi Ana Bilim Dalı*
*[2]Kocaeli Üniversitesi Radyoloji Ana Bilim Dalı*

**Giriş:** Meme kanserinin yaygınlığı, mastektomi sonrası meme rekonstrüksiyonuna duyulan ihtiyacı arttırmıştır, implant tabanlı yöntemler ile rekonstrüksiyon en sık başvurulan tekniklerden biridir. İlk olarak prepektoral implant yerleştirme yöntemi sıklıkla kullanılmaktaydı fakat doku nekrozu ve implant yerleşim bozuklukları gibi komplikasyonlar sıklıkla görüldüğü için bu durum subpektoral yaklaşımın tercih edilmesine sebep olmuştur. Doku genişletici kullanımı ise morbiditeyi azaltan iki aşamalı bir süreç sunarak rekonstrüktif prosedürlerde önemli bir rol oynamaktadır. Ancak yaş, radyoterapi ve genişletici hacmi gibi faktörlerin etkisiyle göğüs duvarı deformiteleri gibi zorluklar mevcuttur. Bu çalışma bu ilişkileri kapsamlı bir şekilde araştırmayı amaçlamaktadır.

**Materyal ve Metodlar:** Bu retrospektif çalışma, 2013-2023 yılları arasında iki aşamalı doku genişletici-implant meme rekonstrüksiyonu geçiren 47 hastadan etik onay ve izin alınarak yapılmıştır. Değerlendirilen parametreler arasında sterno-kostal açılar, toplam doku genişletici hacmi, peroperatif şişirilme miktarları ve radyoterapinin etkisi bulunmaktadır. Pre- ve postoperatif görüntülemede onkolojik amaçla çekilen CT ve PET-CT taramaları göğüs duvarı deformitelerini değerlendirmek için kullanılmıştır. Osteoporoz, sigara içenler veya önceden var olan göğüs duvarı deformitesi olan hastalar çalışma dışı bırakılmıştır. Standart cerrahi teknikte, doku genişletici 6. kostanın periostuna sabitlendiği subpektoral yerleştirme kullanılmıştır.

**Bulgular:** 47 hastadan toplam 69 meme çalışmaya dahil edilmiş, hastaların ortanca yaşları 44 yıl olarak belirlenmiştir. Postoperatif radyoterapi 46 meme üzerinde uygulanmıştır. Kullanılan doku genişletici implantların ortanca hacmi 360 mL olup, başlangıç dolum hacmi 45 mL olarak kaydedilmiştir. Mastektomi yara komplikasyonları 8 meme de görülmüş ancak başarıyla pansumanlarla yönetilmiştir. Önemli göğüs duvarı deformitelerini gösteren belirgin postoperatif sterno-kostal açı değişiklikleri, incelenen memelerin %82.6'sında gözlenmiştir ($P < 0.001$). İstatistiksel analiz, sağ ve sol taraflarda deformiteler arasında anlamlı fark olmadığını ($P = 0.47$), ayrıca radyoterapi ($P = 0.57$), toplam genişletici hacmi ($P = 0.271$) veya başlangıç dolum hacmi ($P = 0.759$) ile korelasyon bulunmadığını göstermiştir.

**Sonuç:** Bu çalışma, meme rekonstrüksiyon prosedürlerinde subpektoral doku genişleticilerin göğüs duvarı deformiteleri ile belirgin bir ilişkisini doğrulamaktadır. Hastanın yaş, radyoterapi öyküsü veya genişletici hacmi ile önemli korelasyonlar bulunmamış olmasına rağmen, deformitelerin yüksek sıklığı, bu ilişkilerin daha derinlemesine araştırılmasının gerekliliğini vurgulamaktadır. Bu ilişkilerin daha iyi anlaşılması, doku genişleticilerle yapılan meme rekonstrüksiyon prosedürlerinin sonuçlarının optimize edilmesinde önemli bir adım olabilir.

**Anahtar Kelimeler:** Doku Genişletici, Göğüs Duvarı deformitesi, Kosta deformitesi, Meme rekonstrüksiyonu

*Kostal açı farklılaşması, preoperatif-postoperatif ölçüm sonuçları*

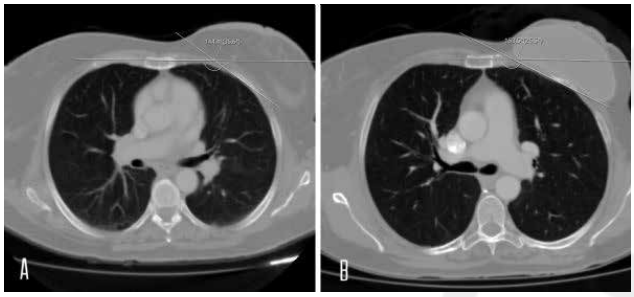


*Resim A: Doku genişletici birinci seans preoperatif değerlendirme sırasında hastanın anatomik durumunu ortaya koyan PET-CT görüntülemesi. Resim B: Kalıcı implantla ikinci seans doku genişletici ameliyatının ardından çekilen görüntülemesi. Dördüncü kostanın preoperatif görünümüyle karşılaştırıldığında 9,1 derecelik düzleşme belirgin şekilde dikkat çekmektedir.*

## PB-142

## Meme İmplantı Hastalığı ve İmplant Çıkarılmasının Hastalığın Seyrine Etkisi: Üç Olgu Sunumu

İlknur Akbulut, Buğra Demirbaş, Mehmet Sühan Ayhan

*Gazi Üniversitesi Tıp Fakültesi, Plastik Rekonstrüktif ve Estetik Cerrahi Ana Bilim Dalı, Ankara*

**Giriş:** Meme İmplantı Hastalığı (BII), meme implantları olan bireylerde görülen bir dizi sistemik semptomu kapsar. Bu çalışma, meme büyütme ameliyatı sonrası BII şüphesi ile implantları çıkarılan ve semptomları gerileyen üç hastanın sunumunu içermektedir.

**Olgu:** Hasta 1: 30 yıl önce bilateral meme büyütme ameliyatı öyküsü olan 61 yaşındaki kadın hastada, son 5 yıl içinde bilateral pulmoner interstisyel fibrozis ve sol meme implant rüptürü geliştiği öğrenildi. Bir yıl önce hastaya genel anestezi alamadığı için servikal epidural anestezi ve lokal infiltrasyon anestezisi altında implant çıkarma ameliyatı uygulandı. İmplantların McGhan 270 cc pürtüklü anatomik implantlar olduğu görüldü. Ameliyat sırasında sol memede implant rüptürü ve kapsül kontraktürü olduğu tespit edildi.

**Hasta 2:** 23 yıl önce yapılan büyütme mammoplastisinden 11 yıl sonra kapsül kontraktürü nedeniyle bilateral implant değişimi yapılan 45 yaşındaki kadın hastanın başvurusunda 4 yıldır var olan, her iki memede ağrı, parmak uçlarına yayılan yanma, uyuşma, şişlik, uyluklarda ağrı, sağ meme altında morarma şikayetleri mevcuttu. Mevcut semptomlarıyla beyin cerrahi, fizik tedavi ve romatoloji konsültasyonları istendi. Meme MR ve meme ultrasonografi incelemelerinde aksiller lenfadenopati dışında ek bir bulguya rastlanmadı. Romatoloji konsültasyonda Sistemik Lupus Eritemasus lehine bulgular, antinükleer antikor (ANA) pozitifliği ve kompleman C3 düşüklüğü saptandı. Ameliyatta çıkarılan implantların sağda 250 cc, solda 225 cc Mentor marka düz yüzeyli yuvarlak implantlar olduğu görüldü.

**Hasta 3:** 18 yaşında kadın hastaya tuberöz meme tanısıyla 6 yıl önce meme büyütme ameliyatı uygulandı. Polytech Replicon XP 290 ml, poliüretan kaplı anatomik implantlar subfasyal olarak yerleştirildi. Ameliyattan 6 ay sonrasından itibaren, yorgunluk, göz kuruluğu ve kas ağrısı gibi belirgin sistemik semptomlar geliştiren hastaya ileri incelemelerde Sjögren Sendromu ve sonrasında Romatoid Artrit tanıları konuldu ve Metotrexate, Plaquenil ve Kortikosteroid tedavisi başlandı. Üç yıl boyunca tedavisi süren hastaya ilk başvurusundan 5 yıl sonra implant çıkarma ve yağ enjeksiyonu ameliyatı yapıldı. İmplant çevresinde kapsül kontraktürü, implant rüptürü gibi bir bulgu saptanmadı.

Cerrahi girişim olarak her üç hastada da sistemik semptomları ve implantla ilgili sorunları çözebilmek amacıyla implant çıkarma ameliyatı yapıldı. Her üç ameliyatta da total kapsülektomi uygulandı. İlk hastada implant çıkarıldıktan sonra, pulmoner fibrozisin yönetimi ve sistemik semptomların izlenmesi için düzenli takipler devam etmekle birlikte, ilerlemenin durduğu gözlemlendi. İkinci hasta implant çıkarılmasından sonra şikayetlerinin tamamen kaybolduğunu belirtti ve tüm patolojik labaratuvar değerleri normale döndü. Üçüncü hastanın implant çıkarılmasından 1,5 yıl sonra, otoimmün semptomları geriledi ve tıbbi tedaviye son verildi.

**Tartışma:** Bird ve Niessen (2022) tarafından yapılan prospektif kohort çalışmasında, eksplantasyonun BII semptomlarında ve genel yaşam kalitesinde önemli iyileşmeler sağladığını gösterilmektedir. Metzinger ve arkadaşlarının (2022) çalışmasında hastaların büyük bir kısmında eksplantasyon sonrası semptomlarda düzelme olduğunu ve bu prosedürün BII'nin yönetiminde etkili bir yöntem olduğunu göstermektedir. Suh ve arkadaşları (2022) tarafından yapılan çalışmada ise meme implantları ile otoimmün hastalıklar arasında bir bağlantı olduğu ve implantların çıkarılmasının semptomları hafifletebileceği belirtilmiştir. Bu çalışma, BII'nin biyofilm enfeksiyonu ve implantların çevresindeki mikroortama bağlı olabileceğini öne sürmektedir. Bu üç çalışmanın sonuçları birlikte ele alındığında, BII'nin tedavisinde eksplantasyonun ve total kapsulektominin önemli rol oynadığı görülmektedir. Eksplantasyon sonrası semptomlarda belirgin iyileşmeler gözlemlenmiş ve hastaların yaşam kalitesi artmıştır. Bununla birlikte, BII'nin altında yatan mekanizmaların tam olarak anlaşılması için daha fazla araştırmaya ihtiyaç vardır. Özellikle, biyofilm enfeksiyonu ve mikroçevre faktörlerinin rolü daha derinlemesine incelenmelidir.

**Sonuç:** Sonuç olarak, sunulan olgular, meme implantlarının potansiyel sistemik etkilerini vurgulamakta ve BII konusunda farkındalık ve daha fazla araştırma ihtiyacını pekiştirmektedir. Mevcut bulgular total kapsülektomi ile birlikte yapılan eksplantasyonun BII tedavisinde etkili bir yöntem olduğunu desteklemekte ve bu işlemin BII'li hastalarda semptomların yönetiminde dikkate alınması gerektiğini düşündürmektedir. Uzun vadeli takipler ve kapsamlı araştırmalar, bu alandaki bilgi boşluklarını doldurarak, BII tedavisinde daha iyi stratejiler geliştirilmesine katkı sağlayacaktır. Meme implant cerrahisi uygulayan plastik cerrahların, meme büyütme ameliyatı sonrası yeni başlangıçlı sistemik semptomlarla başvuran hastalarda BII'yi dikkate alması gerekir.

**Anahtar Kelimeler:** Meme İmplantı Hastalığı, Romatoid Artrit, Sjögren Sendromu, Sistemik semptomlar, implant çıkarma, pulmoner fibrozis

*Olgu 1*

*A:İmplantlar çıkartılmadan önce B: İmplantlar çıkartıldıktan sonra erken postoperatif dönem C:İmplantlar çıkartıldıktan sonra geç postoperatif dönem*

## PB-144

## Prepektoral Meme Rekonstrüksiyonunda Yara Yeri Dehisansını Azaltan Yeni Bir Teknik

Yiğit Özer Tiftikcioğlu, Gizem Şule Ateş

*Ege Üniversitesi Tıp Fakültesi, Plastik, Rekonstrüktif ve Estetik Cerrahi Anabilim Dalı, İzmir*

**Giriş:** Eşzamanlı meme rekonstrüksiyonunda kliniğimizde tercih ettiğimiz operasyon tekniği zaman içerisinde daha yüksek hasta memnuniyeti, postoperatif daha estetik sonuçlar ve daha az komplikasyon oranı elde etmek üzere evrilmiştir. Subpektoral planı kullanmaktayken hastanın postoperatif takip sürecinde ağrı şikayeti, malpozisyon ve animasyon deformitesi oranının yüksek olması ve uzun dönem sonuçları değerlendirildiğinde gelişen asimetri, hasta memnuniyetinin düşük olması nedeni ile son dönemde prepektoral plan tercih etmekteyiz. Prepektoral planın birçok avantajının olmasına karşın protez üzerinde sadece deri flebi bulunması ve bu hastaların radyoterapi görme ihtimallerinin de yüksek olduğu düşünüldüğünde protez ekspozisyonu ihtimali göz ardı edilemeyecek bir komplikasyon ve dezavantajdır. Prepektoral planda rekonstrüksiyonda en sık görülen komplikasyon yara yeri dehisansına bağlı protez ekspozisyonudur. Dehisans deri flebinde nekroz olmadığı sürece en sık insizyon hattında görülür. İnsizyon hattında görülmesinin nedenleri ise mastektomi esnasında ekartasyona bağlı yara dudaklarının travmatize edilmesi, yara iyileşme bozukluğu olarak sayılabilir. Mastektomi sonrası uzun süre mastektomi lojundan sıvı sekresyonu devam eder ve oluşan küçük bir dehisans seroma akışıyla daha büyük dehisansa dönüşerek komplikasyonun şiddetini arttırır ve protez kaybına neden olacak kadar kötü sonuçlar doğurur. Bu komplikasyonu önlemek amacı ile tarafımızca yeni bir teknik tasarlandı. Bu teknik ile üç yıllık vaka serimizde yara yeri dehisansı ve buna bağlı oluşan komplikasyon oranlarında ciddi anlamda düşüş saptanmıştır. Çalışmanın amacı bu yeni tekniğin anlatımı, teknik uygulanan ve uygulanmayan hastalarda komplikasyon oranlarının karşılaştırılmasıdır.

**Materyal ve Metod:** 2021 Kasım – 2023 Aralık tarihleri arasında eş zamanlı implant ile meme rekonstrüksiyonu yapılan hastalar hastane veri tabanı sisteminden retrospektif olarak taranmıştır. Toplam 159 hastaya ulaşılmıştır. Bir hasta meme kanseri dışı sebepler nedeniyle exitus olması sonucu çalışmadan çıkarılmıştır. Diğer 158 hasta çalışmaya dahil edilmiştir. 54 hastaya tek taraflı 104 hastaya bilateral prepektoral planda anatomik şekilli toplam 262 poliüretan kaplı protez ile rekonstrüksiyon yapılmıştır. Hastaların yaşları en küçük 19 en büyük 70 olarak değişmektedir. Hastaların ek hastalıkları (diyabetes mellitus, hipertansiyon, bağ doku hastalıkları, hipotiroidi) radyoterapi tedavisi, beden kitle indeksleri, sigara kullanımı yapılan anket çalışması ile listelenmiştir. Yeni tekniğimizi uygulamadığımız deepitelizasyon yapılmayan hasta sayısı 54 olup toplam 88 proteze uygulanmıştır ve grup 1 olarak nitelendirilmiştir. Yeni teknik olarak tanımladığımız üst deri flebinde deepitelizasyon yapılan hasta sayısı 104 olup toplam 174 proteze uygulanmıştır ve grup 2 olarak nitelendirilmiştir.

**Operasyon Tekniği:** Lateral mastektomi insizyonu yapılan hastada üst deri flebinde insizyon hattı boyunca 2-3 cm genişlikte deepitelize alan oluşturulur. Deri altı ve deri katman katman sütüre edilir. Derin ve yüzeyel dikiş hattı üst üste gelmez. Bu durum insizyon hattını güçlendirerek daha sorunsuz bir yara iyileşmesi sağlar ve protezin üzerinde çift kat deri flebi sağlanmış olur. Deepitelizasyonun alt deri flebinden değil de üst deri flebinden yapılmasının avantajı ise mastektomi nedeni ile oluşan seröz sıvıyı aşağı yönlendirerek dren ile çıkışını sağlar. Böylelikle insizyon hattında dehisans gelişse dahi sıvı akışı aşağı yönde olacağından dehisansın büyümesine izin vermez. İnsizyon hattında dehisans geliştiğinde direkt protez ekspozisyonu görülmez ve majör komplikasyon görülme ihtimalini azaltarak protez kaybını önlemeye yardımcı bir tekniktir.

**Bulgular:** Grup 1 olarak nitelendirilen teknik uygulanmayan toplam 54 hasta 88 protezdeki komplikasyonlarımız 8 adet yara yeri dehisansı, 1 adet seroma, 1 adet nipple kaybı ve 2 adet protez kaybı şeklindedir. Minör komplikasyon oranı (yara yeri dehisansı ve seroma) %10,2 ve majör komplikasyon oranı (nipple kaybı ve protez kaybı) %3,4 olarak tespit edilmiştir.

Grup 2 olarak nitelendirilen toplam 104 hastadaki 174 proteze uygulanan teknikte komplikasyonlarımız 9 adet yara yeri dehisansı ve 2 adet protez kaybıdır. Seroma görülmemiştir. Protez kaybı nedenleri; mastektomi deri flebi inceliği sonrası oluşan deri flebi nekrozu ve radyoterapi sonrası oluşan kayıptır. Yara yeri dehisansı gelişen dokuz hastanın bir kısmı pansumanla takip edilmiş bir kısmına primer sütürasyon uygulanmıştır ve takiplerinde protez kaybı görülmemiş olup rekonstrüksiyon başarı ile sonuçlanmıştır. Minör komplikasyon oranımız %5,17 ve majör komplikasyon oranımız %1,14 olarak tespit edilmiştir.

**Tartışma ve Sonuç:** Prepektoral planda eş zamanlı meme rekonstrüksiyonu tüm dünyada giderek artan sıklıkta kullanılmakta olup hasta memnuniyetinin daha yüksek olduğu daha estetik sonuçlar elde edilmektedir. Kliniğimizde de eş zamanlı meme rekonstrüksiyonunda tercih ettiğimiz bu yöntem ile opere edilen tüm hastalar postoperatif dönemde yakın takip edilmiştir ve gelişen tüm komplikasyonlar detaylıca ve titizlikle kayıt altına alınmıştır. Literatür taraması yapıldığında; 102 hasta 159 meme rekonstrüksiyonu yapılan bir makalede2 minör komplikasyon oranı %8,8 majör komplikasyon oranı % 2,5 olarak raporlanmıştır. 2863 hasta 3988 protez ile rekonstrüksiyonu kapsayan bir review makalesinde1 %5.64 seroma,%3.01 yara yeri dehisansı,%3.93 deri nekrozu, %3.34 NAC nekrozu, %3.83 implant kaybı raporlanmıştır. Kliniğimizin verileri ile kıyaslandığında teknik öncesi komplikasyon oranlarımız biraz daha yüksek iken teknik sonrası literatüre göre ciddi düşüş yaşanmıştır. Tanımladığımız bu yeni teknik ile minör komplikasyon oranımız %10,2'den %5,17'ye gerilerken majör komplikasyon oranımız %3,4'den %1,14'e gerilemiştir.

Sonuç olarak üst deri flebinde deepitelizasyon tekniği dehisans gelişme riskini azaltır, dehisans geliştiği takdirde protez kaybının önüne geçebilir.

**Kaynakça**

1-Review Aesthetic Plast Surg. 2023 Feb;47(1):92-105. doi: 10.1007/s00266-022-03068-2. Epub 2022 Sep 12. Direct-to-Implant Subcutaneous Breast Reconstruction: A Systematic Review of Complications and Patient's Quality of Life

2- Cir Esp (Engl Ed). 2023 Mar;101(3):187-197. doi: 10.1016/j.cireng.2022.09.021. Epub 2022 Sep 13. Immediate breast reconstruction by prepectoral polyurethane implant: Preliminary results of the prospective study PreQ-20

**Anahtar Kelimeler:** dehisans, eş zamanlı meme rekonstrüksiyonu, poliüretan kaplı protez

*Tek taraflı, poliüretan kaplı protez ile eş zamanlı meme rekonstrüksiyonu.*

*51 yaş kadın hasta, tek taraflı meme ucu koruyucu mastektomi ile eş zamanlı poliüretan kaplı protez ile tarif edilen cerrahi tekniğe uygun rekonstrüksiyon. A-B-C resimleri: postoperatif 6. ay serisi.*

## PB-145

## Poland Sendromu Olan Hastalarda Meme Rekonstrüksiyonu

Alper Taşan, Kamuran Zeynep Sevim,
Ayşin Yeşilada, Murat Doğuş Çerikan, Doğu Papatya

*Şişli Hamidiye Etfal Eğitim ve Araştırma Hastanesi*

**Giriş:** Poland sendromu, sporadik olarak görülen konjenital hastalıklardan biridir. Bu sendrom, göğüs duvarının konjenital deformitesi ve aynı taraftaki üst ekstremite deformitesi ile karakterizedir. Pektoralis major kasının sternokostal bölümünün aplazisi; sindaktili ve sinbrakidaktili gibi üst ekstremite patolojileri; kaburga hipoplazisi gibi torasik deformiteler; areola ve meme bezi deformiteleri sendromun bileşenleridir. 1/30000 sıklıkta görülür; erkek-kadın oranı 3/1'dir. Sağ vücut yarısında daha sık görülür. Bunun nedeni aynı taraftaki sağ subklavian arterin hipoplazisidir.

**Materyal ve Metod:** Bu çalışmada 2010-2022 yılları arasında kliniğimizde opere edilen 18 Poland Sendromu hastası analiz edilmiştir. Hastalar; fonksiyonel ve estetik sonuçlar, yağ grefti adaptasyonu ve hastaların post-operatif memnuniyeti açısından değerlendirilmiştir. Yöntemler; postoperatif dönemde hematom, seroma, enfeksiyon, flep nekrozu, kapsüler kontraktür ve hipertrofik skar dokusu oluşumu açısından karşılaştırılmıştır. Hastaların ortalama takip süresi 22 aydır. Hastaların sınıflandırılmasında Foucras sınıflandırması kullanılmıştır. Görüntüleme için BT ve MR yöntemleri kullanılmıştır.

**Sonuçlar:** Ameliyat ettiğimiz on hastada expander sonrası protez yerleştirilmiştir. Latissimus dorsi flep onarımına ek olarak altı hastada expander ve implantlar kullanılmıştır. İki hastada sadece "lipofilling" kullanılmıştır. Hastalarımızın birinde ise bilateral Poland Sendromu bulunmaktaydı. Aşamalı yağ grefti uygulamalarından (ortalama 300 cc) ve diğer memenin büyütme veya küçültme operasyonlarından ve simetri için infraklaviküler alana yağ grefti uygulamalarımızdan olumlu sonuçlar aldık.

VAKA 1: Sağ taraflı Poland sendromu tanısı alan 17 yaşındaki erkek hastaya 2 seansta yaklaşık 100 cc yağ grefti uyguladık. Estetik olarak tatmin edici sonuçlar elde ettik.

VAKA 2: 36 yaşındaki kadın hasta sol taraflı Poland sendromuna sahipti. Hastanın sol memesi latissimus dorsi kas flebi ve ek implantlarla rekonstrükte edildi. Sağ memeye mastopeksi uygulandı. Sol meme NAC üstte yer aldığı ve asimetrik bir görünüm oluşturduğu için bir sonraki seansta greft olarak alınıp yeni alt konumuna adapte edildi. (Şekil 1)

VAKA 3: Sol taraflı hafif Poland sendromu olan 21 yaşındaki hastanın, sol memenin üst dış kadranında biyopsi nedeniyle 2 cm'lik bir depresif skar bulunmaktaydı. Hipoplastik bezin altına 400 cc yuvarlak expander yerleştirildi. Üst dış kadrandaki depresif skar hattına skar revizyonu yapıldı. Ekspansiyon 420 cc'ye ulaştıktan ve bir ay beklendikten sonra expander çıkarıldı ve anatomik meme implantı uygulandı. Ek olarak, sol ön aksiller bölgedeki depresif alan, anatomik meme implantı uygulaması sırasında yağ enjeksiyonu ile onarıldı. Hastanın isteği üzerine sağ memeye yağ dokusu ile büyütme planlandı. Sağ memeye periareolar mastopeksi ve sol memeye sternum aksiller yağ transferi yapıldı.

VAKA 4: Hasta, sağ taraflı sınıf 2 Poland sendromu tanısı olan 18 yaşındaki bir kadındı. Hastanın sağ pektoral kası yoktu ve sağ meme bezi ciddi şekilde hipoplastikti. Sağ memeye 450 cc siltex uzun yükseklikli meme şeklinde expander yerleştirildi. Sol memeye liposuction uygulandı ve aksiller bölgeye yağ enjeksiyonu yapıldı. Hasta spesifik meme protezi tasarlandı ancak elde edilemedi ve anatomik CPG uzun ve yüksek projeksiyonlu 395cc meme implantı uygulandı.

**Sonuç:** Poland sendromu vakalarında; rekonstrüksiyon seçenekleri göğüs deformiteleri, pektoral kas durumu, NAC konumu ve karşı meme ile simetri açısından kapsamlı analizler sonucunda değerlendirilmelidir. Toraksın büyük kemik defektlerinde kemik grefti kullanılabilir. Pektoral kas eksikliğinde latissimus dorsi kas flebi dışında, gracilis kası da kullanılabilecek seçenekler arasındadır. Operasyon yaptığımız vakalarda expander, implant, latissimus dorsi kas flebi ve yağ grefti uygulamaları kullanarak olumlu fonksiyonel ve estetik sonuçlar elde ettik. Revizyon gerektiren flep nekrozu ve kapsüler kontraktür ile karşılaşmadık.

**Kaynaklar**

1. Derder M, Whitaker IS, Boudana D, Marchac A, Hivelin M, Mattar N, Lepage C, Claude O, Benjoar MD, Bosc R, Lantieri L. Doğumsal hipoplastik meme anomalilerini tedavi etmek için lipofilling kullanımı: ön deneyimler. Ann Plast Surg. 2014 Ekim;73(4):371-7. doi: 10.1097/SAP.0b013e31827fb3b7. PMID: 23759965.

2. Masia J, Pons G, Loschi P, Sanchez Porro-Gil L, Nardulli ML, Olivares L. Polonya sendromunun karmaşık bir formunun 2 abdominal perforatör serbest fleple otolog rekonstrüksiyonu. Ann Plast Surg. 2015 Mayıs;74(5):580-3. doi: 10.1097/SAP.0b013e31829a39b1. PMID: 24322640.

3. Rodriguez IE, Heare T, Bruny J, Deleyiannis FW. Polonya Sendromunun karmaşık göğüs duvarı rekonstrüksiyonunda özelleştirilmiş Titanyum İmplant kullanımı. Plast Reconstr Surg Glob Open. 2014 Şubat;2(2):e112. doi: 10.1097/GOX.0000000000000047. 2014 Mar 6. PMID: 25243105; PMCID: PMC4162340.

4. Shash H, Al-Halabi B, Aldekhayel S, Dionisopoulos T. Meme Rekonstrüksiyonu için Omental Flep Toplanması-Literatürün Gözden Geçirilmesi ve Sonuç Analizi. Plast Surg (Oakv). 2018 Mayıs;26(2):126-133. doi: 10.1177/2292550317731762. 2017 Aralık 18. PMID: 29845051; PMCID: PMC5967163.

5. Riberio RC, Saltz R, Mangles GM, Koch H. Klinik ve Radyografik Polonya Sendromu Sınıflandırması: Bir Öneri. Aesthet Surg J; 29: 494-504.

**Anahtar Kelimeler:** Poland sendromu, meme, meme rekonstrüksiyonu, konjenital

*Şekil-1*

## PB-146

## İki Aşamalı Meme Rekonstrüksiyonunda Mastektomi İnsizyon Seçiminin Komplikasyonlar Üzerindeki Rolü: Detaylı Değerlendirme ve Bulgular

Berkay Çınar, Mehmet Şakir Özkul, Ceyhun Uzun, Emrah Kağan Yaşar, Murat Şahin Alagöz

*Kocaeli Üniversitesi Tıp Fakültesi, Plastik Estetik ve Rekonstruktif Cerrahi Anabilim Dalı, Kocaeli*

**Giriş:** Meme kanseri dünya üzerinde en çok tanı alan kanser türüdür. Kadınlar arasında yüksek morbidite ve mortalite nedeniyle önde gelen bir sağlık sorunudur. Meme kanserinin artan oranı aynı zamanda yapılan mastektomi sonrası meme rekonstrüksiyonlarının sayısını da artırmıştır. İki aşamalı doku genişletici kullanılarak gerçekleştirilen meme rekonstrüksiyonunda komplikasyonlar için birçok risk faktörü tanımlanmış olmasına rağmen, mastektomi insizyonunun bu komplikasyonlar üzerindeki etkisini araştıran çalışmalar sınırlıdır. Bu çalışmada, mastektomi sırasında insizyon seçiminin implant bazlı meme rekonstrüksiyonunda doku genişletici sonrası gelişebilecek postoperatif komplikasyonlara etkisi araştırıldı.

**Materyal-Metod:** 2021-2024 yılları arasında kliniğimizde mastektomi sonrası iki aşamalı meme rekonstrüksiyonu yapılan postoperatif radyoterapi alan hastalar retrospektif olarak tarandı. Hastalar mastektomi insizyonlarına göre areola koruyucu periareolar lateral (PLİ), Stewart (Sİ), Ters T (TTİ), İMF insizyonu olarak 4 gruba ayrıldı. Hastaların ek hastalık, doku genişletici boyutu, kemoterapi, aksiller diseksiyon, dren çekilme süresi ve komplikasyonlar incelendi. Komplikasyonlar, şu durumları içerecek şekilde tanımlandı: debridman gerektiren nekroz veya detaşman, Baker III-IV kapsüler kontraktür ve enfeksiyon sonrası doku genişleticisinin çıkarılması gerekli olduğu hastalar. Sayısal değişkenler ortalama ± standart sapma olarak ifade edildi ve kategorik değişkenler sayım (yüzde) olarak özetlendi.

**Sonuçlar:** Toplam 82 hasta 97 adet doku genişletici kullanıldı. PLİ grubunda 32 hastada 36 doku genişletici kullanılırken 7 hastada komplikasyon izlendi (%21,8). Toplam 2 hastada debridman gerektiren cilt nekrozu/detaşman izlendi (%6,2), 1 hasta debridman sonrası primer onarılırken 1 hasta transpozisyon flebi ile onarıldı. 3 hastada enfeksiyon sonrası doku genişletici eksplante edildi (%9,4). 2 hastada ise kontraktür izlendi (%6,2). Stewart insizyon grubunda 18 hastada toplam 22 doku genişletici kullanıldı 3 hastada komplikasyon izlendi (%16,7). 1 hastada enfeksiyon sonrası doku genişletici çıkarılırken (%4,5) 2 hastada gelişen nekroz debride edildi (%9,09). TTİ grubunda 24 hastada 29 doku genişletici kullanıldı. Toplam 9 hastada komplikasyon izlendi (%31). 6 hastada gelişen nekroz ve detaşman debridman gerektirirken (%20 ,7), 1 hastada kontraktür gelişti, 2 hastada da gelişen enfeksiyon sonrası doku genişletici çıkartıldı (%6,9). İMF grubunda 8 hastada 10 doku genişletici kullanılırken herhangi bir komplikasyona rastlanmadı (%0).

Çalışmamızda, implant bazlı meme rekonstrüksyonunda mastektomi insizyon seçiminin, postoperatif komplikasyonlar üzerinde belirleyici bir etkiye sahip olduğunu göstermektedir. Stewart insizyonu kullanan hastalarımızda daha düşük komplikasyon oranlarına rastlanması, bu tekniğin avantajlarını ortaya koymaktadır. Ayrıca, Ters T insizyonuyla yapılan rekonstrüksiyonlarda ise nekroz ve detaşman gibi komplikasyonların daha sık gözlendiği gözlemlenmiştir. Bu bulgular, özellikle İMF insizyonu sonrasında herhangi bir komplikasyon izlenmemesinin dikkat çekici olmasının yanı sıra, insizyon seçiminin komplikasyon gelişimindeki önemini vurgulamaktadır.

**Anahtar Kelimeler:** implant, insizyon, mastektomi, meme, rekonstrüksiyon

*Fotoğraf-1*

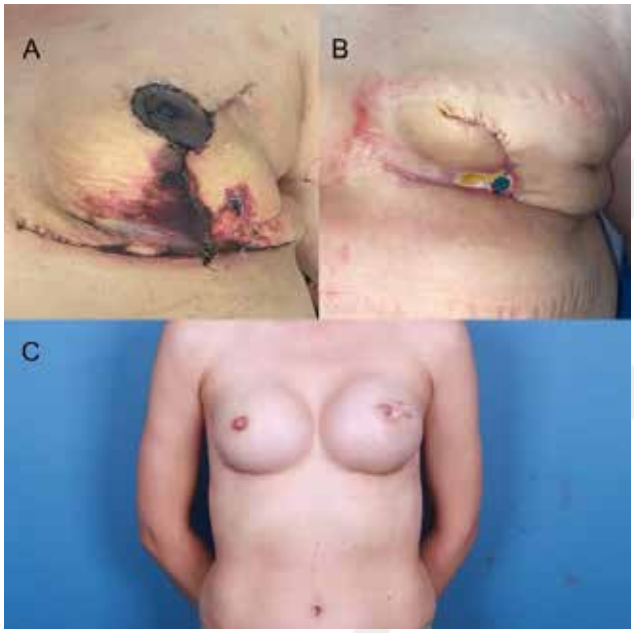


*A: Ters-T insizyon sonrasında doku genişletici yerleştirilen hastanın postoperatif 1.ayda görülen yara yeri nekrozu B: Ters-T insizyon sonrasında yerleştirilen doku genişletici ekspoziyonu. C: İMF insizyonu sonrası doku genişletici yerleştirilen hastanın ikinci seans öncesi postoperatif 6.ay görüntüsü*

*Tablo-1*

| GRUP | Toplam Hasta Sayısı | Toplam Doku Genişletici Sayısı | Komplikasyon Sayısı | Nekroz/Detaşman Sayısı | Doku Genişletici Eksplantasyonu Sayısı | Kontraktür Sayısı |
|---|---|---|---|---|---|---|
| PLİ | 32 | 36 | 7 (%21,8) | 2 | 3 | 2 |
| Sİ | 18 | 22 | 4 (%16,7) | 3 | 1 | - |
| TTİ | 24 | 29 | 9 (%31) | 7 | 3 | 1 |
| İMF | 8 | 10 | - | - | - | - |

## PB-147

## 2021 – 2024 Yılları Arasında Süperomedial Pediküllü Wise Paternli Küçültme Mammoplasti Vakalarında Çıkarılan Meme Doku Miktarının Komplikasyonlar ile İlişkisi

Savaş Serel, Ali Açıkbaş, Burak Kaya, Servet Elçin Alpat

*Ankara Üniversitesi Tıp Fakültesi, Plastik Rekonstrüktif ve Estetik Cerrahi Ana Bilim Dalı, Ankara*

**Giriş:** Küçültme mammoplasti meme hipertrofi şikâyeti olan kadınlar arasında sık uygulanan bir operasyondur. Operasyon teknikleri nipple areola kompleks(NAK)'in transpozisyonu için seçilen pedikül tipi ve cilt insizyon paternine göre değişmektedir. Süperomedial pedikül üstün vaskülaritesi, süperomedial dolgunluk sağlaması, uygun rotasyon arkı ve daha az sıklıkta bottoming-out deformitesi sayesinde avantajlı bir tercihtir. Süperomedial pedikül tekniğinin büyük hacimli memelerden ziyade orta hacimli memelerde kullanılmasının daha uygun olduğu literatürde belirtilmiştir. Bu çalışmanın amacı, farklı boyutlardaki memelerde süperomedial pediküllü Wise patern insizyon kullanılan küçültme mammoplasti vakalarındaki komplikasyonları ve bunlara etki eden faktörleri incelemektir.

**Yöntem:** Bu çalışmaya 2021 – 2024 yılları arasında opere olmuş 350 hastadan 144'ü dahil edilmiştir. Hastaların yaş, vücut kitle indeksi (VKİ), sigara ve ilaç kullanımı, komorbidite gibi demografik verileri ve Sternal çentik – Meme ucu (SM) uzaklığı gibi preoperatif meme ölçümleri hasta dosyalarından elde edilmiştir. Hastalardan operasyonda çıkarılmış ve patolojiye gönderilmiş meme doku örnekleri geriye yönelik olarak hasta bilgi sisteminden

alınmıştır. Küçültme mammoplasti operasyonunda kullanılan diğer pedikül ve eksizyon tipleri ve 35'in üzerinde VKİ olan hastalar çalışmaya dahil edilmemiştir. Postoperatif olarak takip edilmiş, klinik gözlem notları doldurulmuş ve fotoğrafları çekilmiş olan hastaların bilgileri toplanmıştır.

**Bulgular:** Toplamda 288 meme bu çalışmada incelenmiştir. Ortalama yaş 37,1 yıl, ortalama VKİ 27,2 kg/m2'dir. Ortalama SM uzaklığı sağ meme için 30,38 cm iken sol meme için 30,35 cm'dir. Çıkarılan meme doku ağırlığı sağ meme için ortalama 655,6 gram(116 – 1700) iken sol meme için 638,7 gramdır(72 – 1550). Çalışmaya dahil edilen hastalardan 43'ü (%29,8) aktif olarak sigara kullanmaktadır. Hastalarda en sık bulunan komorbiteler sırasıyla hipotiroidi (%12,4), hipertansiyon (%4,8) ve Diabetes Mellitus(%3,4)'dur. Çalışmadaki hastalardan yalnızca 8 tanesinde dren kullanılmıştır. Çalışmadaki toplam komplikasyon oranı %31'dir. Bu komplikasyonların çoğu yara bakımı ile sekonder olarak tedavi edilmiş T bileşke ve vertikal hattaki yara dehissansı (%52,4) ve seroma (%36,06) şeklindeki minör komplikasyonlardır. Total ve parsiyel NAK nekrozu, acil cerrahi girişim gerektiren hematom, Lokal veya ameliyathane şartlarında revizyon gerektiren yara yeri dehissansı major komplikasyonlar olarak değerlendirilmiştir. Hiçbir vakada total NAK kaybı gözlenmemiştir. Komplike vakaların %42,2'si aktif sigara kullanıcısı iken, %51,1'i obezdir. Komplikasyon oranı artan meme doku gramı ile birlikte artmış olsa da 2000 gram ve üstünde meme dokusu çıkarılmış hastalarda komplikasyon oranı 1500 – 2000 gram arasındaki meme dokusu çıkarılmış hastalardan daha düşük bulunmuştur. Bu çalışmada VKİ artışı, 30 cm ve üzerinde SM uzaklığı ve sigara kullanımı ile komplikasyonlar arasında bir artış gözlenmiştir.

**Tartışma:** Bu çalışmanın retrospektif olması sınırlamalarından biridir. Bir diğeri ise çalışmada yer alan hastaların çok sayıda ve uzmanlık eğitiminin farklı yıllarında olan cerrahlar tarafından opere edilmiş olmasıdır. Çalışmada, çıkarılan meme dokusu miktarının artmasıyla komplikasyon oranlarının da arttığı tespit edilmiştir. Ancak, çıkarılan doku miktarı 2000 gram ve üzerine çıktığında komplikasyon oranlarının düştüğü gözlenmiştir. Bu sonuç, büyük hacimli memelerde daha dikkatli bir planlama yapılması ve ameliyat sırasında daha özenli olunmasından kaynaklanmış olabilir.

**Sonuç:** Bu çalışma literatür ile uyumlu olarak süperomedial pediküllü wise paternli küçültme mammoplasti tekniğinin farklı boyutlardaki memelerde güvenli olduğunu göstermiştir. Özellikle çıkarılacak toplam meme doku ağırlığının 1500 gram ve üzerinde olduğu hastalarda VKİ, 30 cm üzerinde SM uzaklığı ve sigara kullanımı gibi faktörler preoperatif dönemde komplikasyonların önlenmesi için değerlendirilmeli ve gerekirse bu risk faktörlerini azaltmaya yönelik önlemler alınmalıdır.

**Anahtar Kelimeler:** Küçültme Mammoplasti, Meme Küçültme Ağırlığı, Süperomedial Pedikül

*Küçültme Mammmoplasti Hastası Preoperatif Fotoğrafı*

*Küçültme Mammmoplasti Hastası Preoperatif Fotoğrafı*

*Hastalara Ait Veriler*

| Değişken | Değer |
|---|---|
| Ortalama Yaş, yıl | 37,1 |
| Ortalama VKİ, kg/ m2 | 27,2 |
| Aktif Sigara Kullanımı | 29.8% |
| Hipotiroidi | 12.4% |
| Hipertansiyon | 4.8% |
| Diabetes Mellitus | 3.4% |
| Ortalama Sternal Çentik Meme ucu (SM) uzaklığı, Sağ ve sol, cm | 30,38/30,35 |
| Ortalama Çıkarılan Meme Doku ağırlığı, Sağ ve sol, gram | 655,6/638,7 |

*Hastalara Ait Veriler*

## PB-148

## Cilt Altı Mastektomi Sonrası Tek Aşamalı İmplant ile Onarılan Komplike Olmuş Hastalarda "Reverse Rectus Sheath Flebi" İle Onarım Deneyimlerimiz

Saruhan Mahmutoğlu, Murat Doğuş Çerikan, Hüseyin Emre Ulukaya, Murat Taş, Kamuran Zeynep Sevim

*Şişli Hamidiye Etfal Eğitim ve Araştırma Hastanesi*

**Giriş:** Meme kanser cerrahisi sonrası tek aşamalı olarak implant ile memenin rekonstrüksiyonu, onarım seçenekleri arasındadır. Bu onarım yönteminin ardından nadir olmamakla birlikte hastalarda protez ekspozisyonu görülebilmektedir. Bunun altta yatan bir sürü sebebi olmakla birlikte; özellikle alt bir bölü üçlük implant yüzeyi ile cilt arasında sıkı bir koruyucu kaplama tabakanın eksik olması, zaten malignite cerrahisi geçirmiş ve radyoterapi almış hastaların cilt zarfının zayıf olup implantı taşıyabilecek yeterlilikle olmaması nedenler arasında önemli olanlardandır. Bu çalışmada, cilt altı mastektomi operasyonu sonrası tek aşamalı implant ile onarım yöntemi ardından implant ekspozisyonu gelişen ve dermal matrikslerin kullanılamadığı hastalarda uygulanabilecek ve alt polün kaplamasını sağlayacak iyi bir alternatif seçenek

olan reverse rectus fasya flebinin uygulanması ve bu flebin prosedürlerinin ortaya konması amaçlanmıştır.

**Materyal-Metod:** Bu çalışmaya Şişli Hamidiye Etfal Plastik Cerrahi kliniğine 2014-2023 yılları arasında başvuran, cil altı mastektomi sonrası tek aşamalı implant ile rekonstrükte edilip protez ekspozisyonu ile komplike olmuş dokuz kadın hasta dahil edilmiştir. Bu hastaların tamamında ilk operasyonları sırasında çeşitli sebeplerden ötürü implantın yüzeyini kapamak amaçlı bir aselüller dermal matriks kullanılmamıştır. Hastalarda onarım seçenekleri arasında defektin boyutundan dolayı rejyonel veya uzak bölge flepler düşünülmemiş ve daha minimal bir onarım gerçekleştirilmiştir. Maddiyat, bulunma zorluğu gibi sebeplerden dolayı implant yüzeyinin kaplanması için bu hastalarda dermal matriks kullanılamamıştır. Hastaların operasyonu sırasında eski skar izinden girilerek implant ekstirpe edilmiş ve yenisi ile değiştirilmiştir. İmplantın alt bir bölü üçlük polünü kapamak amaçlı rektus kasının fasyası en küçüğü 2x5 cm. en büyüğü 6x12 cm. arasında değişen boyutlarda rektangular bir biçimde tasarlanarak süperior bazlı kaldırılmış ve pektoral kas fasyasına reverse bir biçimde adapte edilerek implant yüzeyinin alt bir bölü üçlük polünün kapaması sağlanmıştır. Eski skar hatları debride edilerek cilt primer onarılmıştır. Hastaların tamamında bir adet hemovak dren tatbik edilmiş ve ortalama iki günlük yatışın ardından hastalar taburcu edilmiştir.

**Bulgular:** Çalışmaya dahil edilen dokuz kadının yaş ortalaması 56.3 idi. Dokuz kadın hastanın altı tanesi invaziv duktal karsinom, üç tanesi ise lobüler karsinom sebebi ile opere olmuştu. Hastaların yedi tanesine aksiller lenf nodu diseksiyonu da uygulanmıştı ve hastaların tamamı adjuvan kemoterapi ve radyoterapi almıştı. Operasyon sonrası hastaların hastane kalış süresi ortalama iki gündü. Postoperatif takip süresi ise yaklaşık on ay civarı idi. Hastaların postoperatif takipleri süresince protezin tekrar ekspozisyonu, yara yeri ayrışması, hematom, enfeksiyon gibi herhangi bir majör komplikasyon ile karşılaşılmamıştır.

**Tartışma ve Sonuç:** Komplike olmuş meme rekonstrüksiyonu sonrası tekrar rekonstrüksiyon planlamak, hasta ve doktor için çeşitli zorluklar içermektedir. Tek aşamalı planlanan implant onarımları sonrası implant yüzeyi ile cilt zarfı arasında destek bir doku olarak pektoral kasın haricinde dermal matrikslerin kullanımı iki binli yılların sonlarına doğru popülerlik kazanmıştır. 2005 yılında, Breuing ve Warren meme rekonstrüksiyonunda asellüler dermal matrikslerin kullanımını ilk olarak ortaya koymuşlardır (I) ve bu zamanın ardından tek aşamalı rekonstrüksiyonun popülaritesi gitgide artmıştır. Ayrıca yıllar içerisinde birçok cerrah tarafından sadece tek aşamalı protez onarımlarında değil iki aşamalı onarımlarda da dermal matriksler kullanım alanına sokulmuştur. Ancak her zaman dermal matrikslerin kullanımı çeşitli sebeplerle (maddiyet, ulaşım zorluğu, hastanın tercihi gibi) mümkün olamamaktadır. Bu gibi durumlarda implantın inferior polünün kapamasını sağlamak amaçlı 2007 yılında Kijima Y, Yoshinaka h ve arkadaşlarının yayımladığı (II) reverse bir biçimde tasarlanacak rektus kas fasyası flebi kullanılabilinir. Literatürde bildirdiği üzere bu flebin esas dezavantajı üst göğüs duvarında inframammarian fold hattının altında çöküklüğe sebep olmasıdır (III) ancak bizim çalışmamızdaki hastalarda bu dezavantaj minimal düzeyde kalmış olup belirgin bir deprese alan oluşmamış ve kozmetik bir probleme yol açmamıştır. Ayrıca yine bu çalışmaya dahil edilen dokuz hastanın hiçbirinde majör bir komplikasyon gelişmemiştir. Tek aşamalı protez ile onarım sonrası ekspozisyon ile komplike olmuş hastalarda implantın alt bir bölü üçlük polünü güvenli bir biçimde kapamak amaçlı reverse rektus fasyası flebi ile onarım iyi bir alternatif seçenektir.

**Referanslar:**

(I) Breuing KH, Warren SM. Immediate bilateral breast reconstruction with implants and inferolateral AlloDerm slings. Ann Plast Surg. 2005 Sep;55(3):232-9. doi: 10.1097/01.sap.0000168527.52472.3c. PMID: 16106158.

(II) Kijima Y, Yoshinaka H, Owaki T, Funasako Y, Aikou T. Immediate reconstruction using inframammary adipofascial flap of the anterior rectus sheath after partial mastectomy. Am J Surg. 2007 Jun;193(6):789-91. doi: 10.1016/j.amjsurg.2006.06.052. PMID: 17512298.

(III) R. D'Alessio, S. Razzano, M. D'Alessio, D. D'Angelo, F. D'Andrea The rectus sheath and serratus fascia "reverse" fashion flap for the coverage of the lower pole in immediate implant-based breast reconstruction Journal of Plastic, Reconstructive & Aesthetic SurgeryVol. 68Issue 11 doi; 10.1016/j.bjps.2015.02.010

Anahtar Kelimeler: dermal matris, meme kanseri, meme rekonstrüksiyonu, reverse rektus fasya flebi

## PB-149

## Meme Kanseri Sonrası İmplantla Onarım Hastalarında Revizyon Cerrahide Parsiyel Kapsülektomi ve Kapsülotominin Yeri

Kamuran Zeynep Sevim, Sabri Öztürk, Saruhan Mahmutoğlu, Furkan Çeştepe, Murat Seven

*Şişli Hamidiye Etfal Eğitim ve Araştırma Hastanesi, Plastik Rekonstrüktif ve Estetik Cerrahi Kliniği, İstanbul*

**Giriş:** Global kanser istatistiklerine göre meme kanseri kadınlarda en sık malignitedir. Bu sebeple, hasta morbiditesini azaltmak ve meme kanseri yönetimini optimize etmek için araştırmalar yoğun bir şekilde devam etmektedir. Bu çalışmada meme kanseri sonrası revizyon cerrahisinde parsiyel kapsülektomi ve kapsülotominin etkinliğinin karşılaştırılması amaçlanmıştır.

**Materyal – Metod:** Bu çalışma retrospektif ve tek merkezli olarak planlanmıştır. Çalışmaya Ocak 2018-Haziran 2024 tarihleri arasında meme kanseri tanısıyla implantla onarım sonrasında revizyon cerrahisi geçiren hastalar dahil edilmiştir.

Çalışmada hasta dosyaları incelenerek ve kontrole çağırılarak demografik bilgileri, kanser tedavisi, revizyon cerrahisi sebebi, revizyon sonrası komplikasyon oranı ve hasta memnuniyeti kayıt altına alınıp karşılaştırılmıştır.

İmplantla meme rekonstrüksiyonu yapılan hastalara bu beş teknik uygulanmıştır:

1. İnframamarian katlantı kapsülotomi
2. İnframamarian katlantı kapsülektomi (İnferior kapsülektomi)
3. Medial kapsülotomi
4. Sirkumferansiyal kapsülotomi
5. Sirkumferansiyal kapsülektomi

**Bulgular:** Çalışmaya toplam 37 hasta dahil edildi. Hastalar ortalama 53 yaşındaydı (yaş aralığı 45-78), ortalama vücut kitle indeksleri (VKI) 28'di (VKI aralığı 23,2-31,9). 15 hastaya (%40) bilateral implant ile rekonstrüksiyon

uygulandı. Simetri için 18 hastaya (%49) kontralateral mastopeksi uygulandı, 4 hastaya (%11) için kontralateral implant uygulandı. 8 hastaya (%22) adjuvan radyoterapi uygulandı. 15 hasta (%40) sigara içicisiydi, 2 hastanın (%5) diabet mellitus tanısı vardı. 8 kişi (%22) adjuvan radyoterapi aldı.

Mastektomiyi takiben implant ile rekonstrüksiyon ameliyatından ortalama üç yıl sonrasında revizyon ameliyatı gerçekleştirilmiştir. Revizyon cerrahisi nedenleri ileri derece kapsüler kontraktür (%30), implant malpoziyonu (%25), implant rüptürüydü (%4). Geri kalan vakalarda (%41), tek bir etiyoloji yoktur. Bir hastada animasyon deformitesi, iki hastada ise ağrı ve kasılmalar bulunmaktaydı.

İnframamarian kapsülektomi 20 vakada uygulandı. Medial kapsülotomisi 12 vakada uygulandı. İnframamarian kapsülektomi 5 vakada uygulandı. Revizyon cerrahisinde sirkumferansiyel kapsülektomi yapılan vakalarda implantın submusküler pozisyonu revize edildi. Revizyon cerrahisinde tüm vakalarda yuvarlak, düz yüzeyli implantlar kullanıldı. Hiçbir hastada yara ayrışması, cilt nekrozu görülmedi. Radyoterapi alan hastalardan dört vakada minimal seroma izlendi. Kapsülotomi yapılan hastalarda ise istatiksel olarak anlamlı bir rekürrens izlenmedi.

**Tartışma:** Meme kanseri 2022 verilerine göre yıllık 2,3 milyon tanı ve 665.000 ölüm ile kadın popülasyonda en sık maliginitedir.(1) Günümüzde %73 oranıyla implant bazlı meme rekonstrüksiyonu en sık kullanılan onarım tekniğidir.(2,3) Bu kadar yaygın olmasına rağmen tamamen güvenilir bir rekonstrüksiyon yöntemi değildir. %28 vakada kapsüler kontraktür, implant malpozisyonu veya rüptürü gibi sebeplere bağlı olarak revizyon cerrahisi gerektirmektedir.(4,5) Bu kadar yüksek oranda revizyon olmasının sebeplerinin başında yabancı cisim kullanılması ve adjuvan radyoterapi uygulanması sayılmaktadır.

Ağır kapsüler kontraktür veya implant malpozisyonuyla başvuran vakalarda, hastaya spesifik tedavi yöntemleri planlanmaktadır. Bu tedavi yöntemleri kapsüle invazyonu içermektedir. Literatürde kapsül manipülasyonu hakkında sınırlı bilgi yer almaktadır. Kapsülotomide geride kalan spesimenin kapsül oluşumun indükleyeceği veya rekürrensi artıracağı düşünülmektedir. Fakat, çalışmalar bunun aksini göstermekte olup kapsülektomi ile benzer oranda rekürrens oranları (%31-%34) sunmaktadır.(6,7) Kapsülektominin daha fazla disseksiyon gerektirmesi daha fazla dokunun hasarına sebep olabilmektedir. Geniş disseksiyon da hastane kalış süresini, drenaj ihtiyacına sebep olmakla beraber seroma oranını da artırabilmektedir. Ayrıca kapsülotomide yeni yerleştirilen implantın üstünü örtecek daha fazla doku bulunmaktadır. Kapsülektomi, özellikle enfeksiyon şüphesi olduğunda uygulanmalıdır. Kalın, kalsifiye kapsül varlığında da kapsülektomi ihtiyacı oluşmaktadır.

**Sonuç:** Kapsülotomi, implant ile rekonstrüksiyon sonrasında revizyon cerrahilerinde önemli bir seçenektir. Kapsülektomi ile karşılaştırınca anlamlı bir rekürrens farkı olmamasıyla beraber daha minimal bir invazyon sağlamaktadır. Böylece komplikasyon oranı azalmakta, ameliyat süresi kısalmaktadır.

**Kaynakça**

1. Rebecca L. Siegel MPH, Kimberly D. Miller MPH, Nikita Sandeep Wagle MBBS, MHA, PhD, Ahmedin Jemal DVM, PhD, Cancer statistics, 2023, CA: A Cancer Journal for Clinicians

2. P. G. Cordeiro and C. M. McCarthy, "A single surgeon's 12- year experience with tissue expander/implant breast re- construction: part I. A prospective analysis of early compli- cations," Plastic and Reconstructive Surgery, vol. 118, no. 4, pp. 825–831, 2006.

3. P. G. Cordeiro and C. M. McCarthy, "A single surgeon's 12- year experience with tissue expander/implant breast re- construction: part II. An analysis of long-term complications, aesthetic outcomes, and patient satisfaction," Plastic and Reconstructive Surgery, vol. 118, no. 4, pp. 832-839, 2006.

4. H. Headon, A. Kasem, and K. Mokbel, "Capsular contracture after breast augmentation: an update for clinical practice," Arch Plast Surg, vol. 42, no. 05, pp. 532-543, 2015.

5. S. J. Chong and A. K. Deva, "Understanding the etiology and prevention of capsular contracture: translating science into practice," Clinics in Plastic Surgery, vol. 42, no. 4, pp. 427-436, 2015.

6. A. Araco, R. Caruso, F. Araco, J. Overton, and G. Gravante, "Capsular contractures: a systematic review," Plastic and Reconstructive Surgery, vol. 124, no. 6, pp. 1808-1819, 2009.

7. C. J. Hipps, R. Raju, and R. E. Straith, "Infuence of some operative and postoperative factors on capsular contracture around breast prostheses," Plastic and Reconstructive Surgery, vol. 61, no. 3, pp. 384-389, 1978.

**Anahtar Kelimeler:** meme kanseri, kapsülektomi, kapsülotomi, kontraktür

## PB-150

## Meme Rekonstrüksiyonunda Rekonstrüktif Seçenekler ve Analiz: Klinik Deneyimimiz

Ahmet Demir[1], İlker Altundağ[2], Engin Selamioğlu[3], Mustafa Sertaç Ocak[1], Mehmet Berke Göztepe[1], Cihan Gençtürk[1]

*[1]Ondokuz Mayıs Üniversitesi Tıp Fakültesi, Plastik Rekonstrüktif ve Estetik Cerrahi, Samsun*
*[2]İzmir Şehir Hastanesi, Plastik Rekonstrüktif ve Estetik Cerrahi, İzmir*
*[3]Haliç Üniversitesi Tıp Fakültesi, Plastik Rekonstrüktif ve Estetik Cerrahi, İstanbul*

**Giriş:** Meme kanseri, kadınlarda kansere bağlı ölümlerde dünya çapında ilk sırada yer alıyor. 2018 yılında dünya çapında yaklaşık 2,1 milyon yeni meme kanseri vakası tespit edilmiştir. Meme kanseri, 154 ülkede en sık teşhis edilen kanserdir ve 100'den fazla ülkede kansere bağlı ölümlerin önde gelen nedenidir. Türkiye'de meme kanseri görülme sıklığı son on yılda neredeyse iki katına çıkmıştır. Gelişmiş ülkelerde mamografi taramaları ve artan farkındalık, erken evre meme kanseri tanısını artırmıştır. Tedavi yöntemleri arasında radyoterapi, kemoterapi ve onkoplastik cerrahi bulunur. 2008 yılında meme koruyucu ameliyat oranı %35 iken, 2018'de %57'ye yükselmiştir. Bu değişikliklerle birlikte, meme rekonstrüksiyonu da yaygınlaşmış ve olumlu estetik ve psikolojik sonuçlarıyla tedavinin önemli bir parçası haline gelmiştir. Rekonstrüksiyon, implant bazlı, otolog (lokorejyonel, serbest flep) veya kombinasyonları şeklinde yapılabilir ve ameliyatın zamanlamasına, hastanın durumuna ve isteğine göre bireysel olarak planlanır.

Malzemeler ve Yöntemler: Çalışmamızda, 2005-2023 yılları arasında enstitümüzde tümöral patolojiler nedeniyle mastektomi yapılan hastaların meme rekonstrüksiyonları incelenmiştir. 01.01.2005 ile 31.12.2023 tarihleri arasında mastektomi ve rekonstrüksiyon yapılan hastalar veri tabanı programı ile tarandı. Dahil etme kriterleri, hastaların en az altı aylık takibini tamamlamış olması ve mastektomi nedeninin tümöral patolojiler olmasıydı. Altı aylık takibini tamamlamayan tümör dışı veya estetik nedenlerle ameliyat edilen hastalar çalışma dışı bırakıldı. Çalışmaya 166 hasta dahil edildi. Hastaların ortalama yaşı 44 (minimum 27, maksimum 70) idi. Tarih, yaş, takip süresi, neoplazm histolojisi, onarım türü (erken/gecikmiş, otolog/implant/kombine) ve komplikasyonlar kaydedildi.

**Sonuçlar:** 2005-2023 yılları arasında 166 hasta ameliyat edildi. Hastaların tamamı kadın olup ortalama yaşı 44(27-70 yaş). Ortalama takip süresi 22 aydı(6-96 ay). Hastaların 71'i sağ, 51'i sol ve 44'ü her iki memeden opere edildi. 112 hastada eş zamanlı rekonstrüksiyon yapıldı, 54 hastada gecikmeli rekonstrüksiyon yapıldı.

2005-2013 yılları arasında 43 hastaya, 2014-2023 arasında 123 hastaya rekonstrüksiyon uygulandı. 2014 yılına kadar 26, 2014'ten 2023'e kadar 28 hastaya gecikmeli rekonstrüksiyon yapıldı. Buna karşılık 2013'e kadar 17, 2014-2023 arasında 95 hastaya eş zamanlı rekonstrüksiyon yapıldı. 2014 öncesi gecikmeli rekonstrüksiyon ameliyatlarının sayısı 2014 sonrası eş zamanlı rekonstrüksiyonların sayısı anlamlı derecede yüksektir($p$<0,001). 24 hasta(%14) otolog flepler (10 DIEP flep, 9 pediküllü TRAM flep, üç pediküllü latissimus dorsi kas-deri flebi ve bir serbest latissimus dorsi kas-deri flebi) ile ameliyat edildi. 107 hasta (%64) implant bazlı onarım tekniği (70-direkt protez, 37-genişletici) ile, 35 hasta (%22) ise kliniğimizde çoğunlukla kurtarma prosedürü olarak kullandığımız latissimus dorsi kas deri flebi ve protez kombine onarım tekniği ile ameliyat edildi. DIEP ile rekonstrükte edilen 1 hastanın flebi erken pedikül trombozu nedeniyle nonviable olarak kabul edildi, flep debride edildi ve yerine bir genişletici ile değiştirildi ve daha sonra nihai protezle rekonstrükte edildi.

Otolog flep ile rekonstrüksiyon yapılan 24 hastanın 16'sı 2013 yılına kadar, 8'i ise 2014-2023 yılları arasında yapıldı. 2014 yılından sonra implant bazlı rekonstrüksiyonlarda dramatik bir artış olmuştur. 2014 yılına kadar 17 hasta implantla rekonstrükte edildi; 2023 yılında bu sayı 90'a çıktı. Son on yılda implant bazlı rekonstrüksiyonların ciddi oranda arttığı görülmektedir.

Mastektomi nedenleri arasında 116 invazif duktal karsinom (%70), 17 duktal karsinoma in situ (DCIS) (%10), 10 invaziv lobüler karsinom (%6), 6 fibrokistik meme hastalığı (%3), 4 müsinöz karsinom (%2), 4 mikst meme karsinomu (%2), 3 filloides tümörü (%1,8) ve diğer nadir nedenler bulunmaktadır.

Toplam 112 hastaya eş zamanlı rekonstrüksiyon uygulandı(2014 öncesi 17 2014 sonrası 95). 2014 sonrası meme rekonstrüksiyon sayısında istatistiksel olarak anlamlı bir artış görüldü ($p$<0,001).

Çalışmamızda, implantların eş zamanlı rekonstrüksiyonlarda kullanımı daha yaygındır (92 implant ve yedi otolog flep) ($p$<0,001). Meme rekonstrüksiyonu yöntemi yıllar geçtikçe implantlara ve eş zamanlı onarıma doğru kaymıştır. 166 hastanın 45'inde (%27) komplikasyon görüldü. 36 eş zamanlı ve 9 gecikmiş rekonstrüksiyon hastasında komplikasyon görüldü. Eş zamanlı ve gecikmiş ameliyatların komplikasyon oranları arasında anlamlı fark gözlenmedi ($p$>0,05). İmplantlarla onarım yapılan 36, otolog flep ile onarım yapılan 6 hastada çeşitli komplikasyonlar gözlendi.

Otolog flep ile onarım yapılan olgularda 2 total flep nekrozu, 1 seroma, 1 yağ nekrozu ve 1 enfeksiyon olmak üzere toplam 5 DIEP flep komplikasyonu görüldü. Nekrotik DIEP flebi genişletici ile değiştirildi ve daha sonra nihai protez ile kurtarma rekonstrüksiyonu yapıldı. Pediküllü TRAM flebi ile rekonstrüksiyon yapılan hastada donör sahasında bir adet insizyonel fıtık gözlendi. Alloimplantlarla onarım sonrası görülen komplikasyonların 23'ü direkt protezle, 13'ü ise genişletici yerleştirilen hastalarda meydana geldi. Akut dönemde direkt protez ile rekonstrükte edilen memelerde 7 deri flebi nekrozu sonrası protez açığa çıkmış ve latissimus dorsi kas-deri flebi ile kurtarma rekonstrüksiyonu yapılmıştır. Ayrıca, 5 meme başı-areola kompleksinde kısmi nekroz, 4 kapsül kontraktürü, 2 enfeksiyon, 2 deteşman, 1 yağ nekrozu, 1 hematom ve 1 memede kısmi deri nekrozu gözlendi.

**Tartışma:** 2014 sonrası meme rekonstrüksiyonlarında istatistiksel olarak anlamlı bir artış görülmüştür ($p$<0,001). Eş zamanlı meme rekonstrüksiyonu daha popüler hale gelmiş ve günümüzde rekonstrüksiyonların %70'inden fazlası mastektomi ile birlikte yapılmaktadır.

Çalışmamızda, implantların eş zamanlı rekonstrüksiyonlarda kullanımı daha yaygındır (92 implant ve 7 otolog flep) ($p$<0,001). Yıllar geçtikçe, rekonstrüksiyon yöntemleri implantlara ve eş zamanlı onarıma doğru kaymıştır. Küresel olarak meme rekonstrüksiyonlarının bu yönde geliştiği açıktır.

Literatüre göre, otolog rekonstrüksiyonlarda total flep kaybı %1-4'ten azdır (bizim çalışmamızda %8); majör komplikasyon oranları %7,7 ile %28,3 arasındadır (çalışmamızda %17); toplam komplikasyon oranları %22,6 ile %44,3 arasındadır (çalışmamızda %25). Otolog rekonstrüksiyonun implantlara göre daha karmaşık olduğu bazı çalışmalarda gösterilse de, bizim çalışmamızda kayda değer bir fark bulunmadı ($p$>0,05).

Allojeneik rekonstrüksiyon uygulanan hastalarda implant eksplantasyonu oranı %2,7 ile %3,8 arasında değişmektedir (bizim çalışmamızda %3,7). İmplant komplikasyon oranları %4 ile %30,4 arasında değişmektedir (çalışmamızda %16). Toplam komplikasyon oranları %5,8 ile %49 arasındadır (çalışmamızda %33,6). Direkt protezle rekonstrüksiyon ve doku genişletici ile yapılan rekonstrüksiyonlarda komplikasyon oranları arasında fark bulunmamıştır ($p$>0,05). Ilonzo ve ark. da bu sonuçları desteklemektedir. Direkt implant rekonstrüksiyonu ile iki aşamalı implant rekonstrüksiyonunu karşılaştıran meta-analiz de anlamlı bir fark göstermemiştir.

**Sonuç:** Meme kanseri tanısı alan bireyin tedavisinin planlanması ve yönetimi onkolojik, sosyoekonomik, psikolojik ve rekonstrüktif değişkenleri içeren karmaşık bir süreçtir. Meme rekonstrüksiyonu bütünsel meme kanseri tedavisinin ayrılmaz bir parçasıdır. Rekonstrüktif cerrahi onkolojik açıdan güvenli bir tedavi olmakla birlikte, meme kanseri tanı ve tedavisinin hastanın ruh sağlığı üzerindeki etkisini azaltarak hastanın yaşam kalitesini, sosyal katılımını ve özgüvenini artırır. 19 yıllık tecrübemize göre son on yılda meme rekonstrüksiyon ameliyatlarının sayısı büyük oranda arttı; ancak onarım eğilimi eş zamanlı ve aynı zamanda implant bazlı rekonstrüksiyon prosedürlerine kaydı.

**Anahtar Kelimeler:** Alloimplant, Meme Kanseri, Meme Rekonstrüksiyonu

*Yıllara göre rekonstrüktif yöntem türleri*

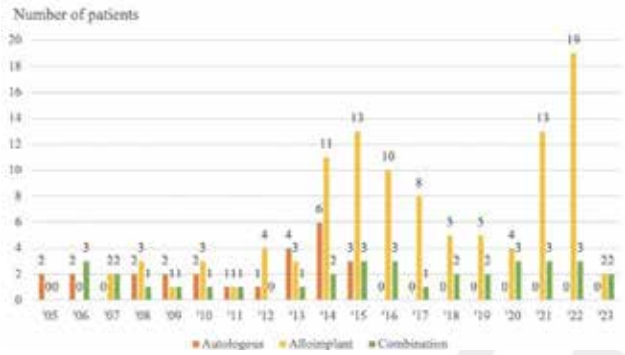


*Alloimplant bazlı rekonstrüksiyonların komplikasyonlarının karşılaştırılması*

| | İlgili Makaleler | Bizim Çalışmamız |
|---|---|---|
| İmplant Eksplantasyonu | 2.7% - 3.8% | 3.7% |
| Major komplikasyonlar (implant ekstrüzyonu, prematüre eksplantasyon, kapsüler kontraktür, cihaz arızası) | 4% - 30.4% | 16% |
| Toplam komplikasyonlar | 5.8% - 49% | 33.6% |

## PB-151

## Mastektomi Sonrası Eş Zamanlı Tek Veya İki Aşamalı Prostetik Meme Onarım Olgularında Karşılaşılan Komplikasyonlar Ve Çözüm Önerileri: Olgu Serisi

Gökhan Doğan, Nurullah Gündüz, Mert Doruk, Mehmet Fatih Özçiler, Serhat Şibar, Mehmet Sühan Ayhan

*Gazi Üniversitesi Tıp Fakültesi Plastik, Rekonstrüktif ve Estetik Cerrahi Ana Bilim Dalı, Ankara*

**Giriş:** Meme kanseri günümüzde kadınlarda görülen en yaygın kanser türüdür ve kadınlarda görülen tüm kanserlerin %30'unu oluşturmaktadır [1]. Tedavi yöntemi, tümör evresi ve histolojisine göre değişiklik göstermekle birlikte mastektomi işlemi tüm olguların %44-55'inde uygulanmaktadır [2]. Mastektomi sonrası meme onarımı mastektomi tipi ve insizyonu, onarım zamanı, adjuvan radyoterapi ve hastanın isteğine bağlı değişmekle birlikte temelde öz doku ve/veya protez ile onarım olmak üzere iki yöntem vardır [3]. Bu çalışmada kliniğimizde mastektomi ile eş zamanlı tek veya iki aşamalı prostetik meme onarımı yapılan hastalarda karşılaşılan komplikasyonlar ve yönetimini retrospektif değerlendirmeyi amaçladık.

**Hastalar ve Yöntem:** 2018-2024 Yılları arasında kliniğimizde meme kanseri ön tanısıyla ya da brca 1/2 pozitifliği nedeniyle mastektomi yapılan ve tarafımızca eş zamanlı doğrudan implant ya da doku genişletici ile onarım yapılan toplamda 128 hasta retrospektif olarak incelendi. Daha önceden farklı bir merkezde meme rekonstrüksiyon öyküsü olan, verilerinin paylaşılmasını istemeyen ve düzenli takiplerine gelmeyen hastalar çalışma dışı bırakıldı. Hastalar doğrudan implantla (Grup I) veya doku genişletici sonrası implantla (Grup II) onarım yapılan olgular olmak üzere iki gruba ayrıldı. Hastaların tümünde mastektomi genel cerrahi tarafından yapıldı. Birinci grup hastalarda implantlar prepektoral ya da subpektoral cebe yerleştirildi. İkinci gruptaki hastaların tümünde doku genişleticiler total subpektoral cebe yerleştirildi. Olguların hiçbirinde biyolojik mesh kullanılmadı.

Gruplar cerrahi sonrası dönemde demografik özellikler, komorbidite, mastektomi tipi, patolojik tanı, adjuvan tedaviler ve cerrahi sonrası karşılaşılan komplikasyonlar açısından değerlendirildi.

**Bulgular:** Toplamda 128 hasta çalışmaya dahil edildi. 30 hastada doğrudan implantla onarım yapılırken (Grup I), 98 hastaya iki aşamalı onarım gerçekleştirildi (Grup II). Hastaların ortalama yaşı Grup I'de 45, Grup II'de 43,9'du. Grup 1'in Vücut kitle indeksi (VKİ) 24,3, grup 2'nin ortalama VKİ 26,1'di. Kullanılan ortalama implant hacmi Grup 1'de 398cc, Grup 2'de ise 495cc bulundu. Grup I'deki olguların %43'ü Grup II'deki olguların 39'u sigara tüketmekteydi.

Grup 1'deki hastalardan iki hastaya, Grup II' deki üç hastaya BRCA 1 veya 2 pozitifliği nedeniyle profilaktik mastektomi işlemi uygulandı.

Grup 1'de on bir hastaya nipple koruyucu mastektomi, dokuz hastaya basit mastektomi, sekiz hastaya modifiye radikal mastektomi, iki hastaya ise cilt koruyucu mastektomi uygulandı.

Grup 2'de 38 hastaya basit mastektomi, 25 hastaya modifiye radikal mastektomi, 21 hastaya cilt koruyucu mastektomi, 14 hastaya nipple koruyucu mastektomi yapıldı.

Hastaların patolojik tanıları Tablo 2'de yer almaktadır. Her iki grupta da en sık gözlenen tümör tipi invaziv duktal karsinomdu. Bunun yanında duktal karsinoma in situ, lobüler karsinoma in situ, invaziv lobüler karsinom, fibrokistik meme hastalığı gibi sebeplerle diğer mastektomi endikasyonlarını oluşturmaktaydı.

32 hasta sadece adjuvan kemoterapi, 51 hasta adjuvan kemoterapi ve radyoterapi, 7 hasta neoadjuvan kemoterapi ve radyoterapi alırken; 38 hastanın cerrahi dışında herhangi bir tedavi almadığı görüldü (Tablo 3).

Direkt implant (Grup I) ile onarım yapılan altı hastada (%20) yara ayrışması gelişirken, bir hastada (%3) seroma görüldü, prepektoral implant ile onarım sonrası bir hastada (%3) ciltte nekroz meydana geldi. Bir hastada (%3) implant malpozisyonu görüldü. İki aşamalı onarım yapılan olgulardan bir hastada (1%) doku genişleticide rüptür meydana geldi. Dört hastada (%4) enfeksiyon sebebiyle doku genişletici tahliye edildi. Yedi hastada (%7) yara ayrışması, bir hastada (%1) malpozisyon, iki hastada (%2) ciltte flep nekrozu meydana geldi.

**Tartışma:** Zhuming Yin ve ark. yaptığı çalışmada doğrudan implant ile onarım yapılan hastalarda yara ayrışmasında radyoterapi, obezite ve cerrahi alan enfeksiyonun varlığı implant kaybı için bağımsız risk faktörü olarak bildirilmiştir [8]. Onarım yapılan 128 hastanın on üçünde (%10.1) yara ayrışması gözlemledik. Bunlardan iki aşamalı onarım yapılan beş olguda, tek aşamalı onarım üç olguda pediküllü latissimus dorsi kas deri flebi ile kurtarma prosedürü

uygulandı. İki aşamalı onarım yapılan iki olguda, tek aşamalı onarım yapılan üç olguda ise debridman sonrası primer onarım yapıldı. Fouad Chouairi ve arkadaşlarının yaptığı çalışmada terapötik mastektomi yapılan grupta profilaktik mastektomi yapılan gruba göre daha yüksek oranlarda cilt flep nekrozu bildirilmiştir [10]. Brca 1-2 pozitifliği sebebiyle profilaktik mastektomi sonrası beş olguya iki aşamalı, üç olguya tek aşamalı onarım yapıldı. Profilaktik mastektomi yapılan olgularda herhangi bir komplikasyon gözlenmedi. Literatürde meme implant enfeksiyonu yönetiminde üç farklı yöntem bildirilmiştir: 1) tek başına antibiyotik tedavisi, 2) implant çıkarılarak tek aşamalı olarak yeni implant ile değiştirilmesi, 3) implant çıkarılıp iki aşamalı olarak enfeksiyon bulguları geriledikten geç dönemde yeni implant ile operasyonun ikinci aşamasının tamamlanması bildirilmiştir [9]. İki aşamalı onarım yapılan dört olguda enfeksiyon tablosu sebebiyle ekspander çıkarıldı. Bu olguların ikisine enfeksiyon kliniği geriledikten sonra öz doku ile onarım yapılırken iki hasta onarım istemedi. Daha önceki yapılan çalışmalarda mastektomi sonrası ciltte 5-41% oranlarında nekroz görüldüğü bildirilmiştir [11]. 30 hastalık vaka serisinde iki santimetreden daha kalın bırakılan cilt fleplerinde dolaşım problemi yaşanmadığı belirtilmiştir [12]. Olgu serimizde iki aşamalı onarım yapılan iki olguda nipple-areola çevresinde ciltte nekroz görüldü. Nekroz sınırlarının belirginleşmesiyle debridman yapılarak primer onarım ile doku genişleticiler korundu. Prepektoral doğrudan implant ile onarım yaptığımız bir olguda mastektomi flebinde nekroz görüldü. Hasta tekrar operasyona alınarak bu alanlar eksize edildi ve implant çıkarıldı.

Marc D. Pacifico ve arkadaşları tarafından implant malpozisyonu <1 cm ise grade 1, 1-3 cm arasında grade 2, >3 cm grade 3 olarak tanımlanmıştır [13]. Grade 3 olgularda çoğu zaman kapsülektomi ya da kapsülotomiyle birlikte implant değişimi önerilmektedir [13]. Doku genişletici ile onarım yaptığımız bir olguda radyoterapi sonrası grade 3 süperior malpozisyon görüldü. Kapsülektomi sonrası implant çıkarıldı. Pediküllü latissimus dorsi kas deri flebi kullanılarak silikon implant ve öz doku ile onarım yapıldı. İmplant ile onarım yapılan bir olguda uzun dönemde grade 2 inferior malpozisyon meydana geldi. Kapsülektomi sonrası implant yeni poşuna yerleştirildi.

**Sonuç:** Mastektomi sonrası protez ile yapılan meme onarımında değişen oranlarda komplikasyonlar görülebilmektedir ve komplikasyonların yönetiminde hasta ve gelişen komplikasyonlara bağlı olarak farklı tedavi yöntemleri bildirilmiştir. Bu çalışmada en sık yara ayrışması görüldü. Yara ayrışması başta olmak üzere enfeksiyon, flep nekrozu gibi komplikasyonların tedavisinde öz doku ile onarım seçeneği kurtarma tedavisi olarak başarılı şekilde kullanılabilmektedir. Malpozisyon durumlarında kapsül manipülasyonuyla birlikte protez değişimleri tercih edilebilir.

**Anahtar Kelimeler:** komplikasyon, mastektomi, prostetik meme onarımı

*Tablo 1*

| Demografik özellikler | Grup 1 | Grup 2 |
|---|---|---|
| Yaş | 45 | 43.91 |
| Vücut kitle indeksi | 24.31 | 26.12 |
| Sigara | 398 | 495 |
| Ortalama dren çekilme süresi | 12 | 19 |
| Mastektomi nedeni:<br>Tedavi edici<br>Profilaktik | 30<br>27<br>3 | 98<br>93<br>5 |
| Mastektomi tipi:<br>Basit<br>Modifiye radikal<br>Cilt koruyucu<br>Nipple koruyucu | 30<br>9<br>8<br>2<br>11 | 98<br>38<br>25<br>21<br>14 |
| Patolojik tanı | Grup 1 | Grup 2 |
| İnvaziv duktal kanser | 18 | 68 |
| İnvaziv lobüler kanser | 4 | 8 |
| Duktal karsinoma in situ | 5 | 15 |
| Lobüler karsinoma in situ | 2 | 5 |
| Fibrokistik meme hastalığı | 1 | 2 |
| Tedavi | Grup 1 | Grup 2 |
| Neoadjuvan kemoterapi+radyoterapi | - | 7 |
| Adjuvan kemoterapi | 6 | 26 |
| Adjuvan radyoterapi+kemoterapi | 11 | 40 |
| Radyoterapi yada kemoterapi almayan | 13 | 25 |
| Komplikasyonlar ve tedavi yöntemleri | Grup 1 | Grup 2 |
| Yara ayrışması:<br>-Debridman sonrası primer onarım<br>-Debridman sonrası latissimus dorsi flep ile onarım | 6<br>3<br>3 | 7<br>2<br>5 |
| Enfeksiyon:<br>-Tek başına antibiyotik tedavisi<br>-Tek aşamalı protez değişimi<br>-İki aşamalı protez değişimi<br>-Öz doku onarımı | - | 4<br>-<br>-<br>-<br>2 |
| Mastektomi flep nekrozu:<br>-Debridman sonrası primer onarım<br>-Debridman sonrası latissimus dorsi flep ile onarım<br>-Protez çıkarılması | 1<br>-<br>-<br>1 | 2<br>2<br>-<br>- |
| Rüptür:<br>-Protez değişimi | - | 1<br>1 |
| Malpozisyon:<br>-Takip<br>-Kapsülektomi sonrası protez değişimi<br>-Kapsülotomi sonrası protez değişimi | 1<br>-<br>1<br>- | 1<br>-<br>1<br>- |
| Seroma:<br>-Takip<br>-Aspirasyon<br>-Drene edilerek dren konulması | 1<br>1<br>-<br>- | -<br>-<br>-<br>- |

*Hastaların demografik özellikleri, implant volümleri, dren süreleri, mastektomi nedeni, mastektomi tipi, patolojik tanıları, kemoterapi/radyotedavi durumları, görülen komplikasyonlar ve bunlara yönelik çözüm önerileri açısından kıyaslandı*

## PB-152

## Superomedial Pediküllü Ters T Skarlı Küçültme Mammoplasti Sonrası Hastaların Skarlarının Fitz Patrick Cilt Tipine Göre Kıyaslanması

Ali Veli, Mustafa Bayrakcı, Farid Hamidli, Savaş Serel, Servet Elçin Alpat, Burak Kaya

*Ankara Üniversitesi Tıp Fakültesi, Plastik Rekonstrüktif ve Estetik Cerrahi Ana Bilim Dalı, Ankara*

**Giriş:** Bu çalışmanın amacı, ters T skarlı küçültme mamoplasti operasyonu geçiren hastaların skarlarının, Fitzpatrick cilt tiplerine göre iyileşme süreçlerini ve skar skorlarını kıyaslamaktır. Küçültme mamoplasti, büyük ve sarkık meme dokusunun azaltılması ve şekillendirilmesi amacıyla yapılan bir cerrahi müdahaledir. Ancak, bu operasyon sonrası skar oluşumu kaçınılmazdır ve skarların iyileşme süreci hastanın cilt tipine, genetik yapısına ve yaşam alışkanlıklarına bağlı olarak değişkenlik gösterebilir. Fitzpatrick cilt tipi sınıflandırması, cilt renginin güneşe karşı verdiği tepkilere dayalı olarak yapılır ve skar iyileşmesinde önemli bir faktör olarak kabul edilir. Bu çalışma, Fitzpatrick cilt tiplerinin skar iyileşme süreci üzerindeki etkilerini değerlendirerek daha iyi tedavi stratejileri geliştirmeyi amaçlamaktadır.

**Yöntem:** Kliniğimize başvuran ve 2018-2023 yılları arasında superomedial pediküllü ters T skarlı küçültme mamoplasti uygulanan 39 hastanın verileri retrospektif olarak incelendi. Hastaların postoperatif 1. yıl takiplerinde Vancouver Skar Skalası kullanılarak skar değerlendirmesi yapıldı. Hastaların sigara içme alışkanlıkları ve Fitzpatrick cilt tipleri de dikkate alınarak analiz yapıldı.

**Bulgular:** Çalışmaya toplam 39 hasta dahil edilmiştir ve hastaların yaş ortalaması 46,6 olarak bulunmuştur. Vancouver Skar Skalası skorları postoperatif dönemde 1-6 arasında değişim göstermiştir. Fitzpatrick cilt tiplerine göre dağılımda, 3 hasta cilt tipi I, 20 hasta cilt tipi II, 13 hasta cilt tipi III ve 3 hasta cilt tipi IV olarak belirlenmiştir. Sigara içen hastaların (n=11) skar skorlarının, içmeyen hastalara (n=28) kıyasla daha yüksek olduğu gözlemlenmiştir. Diyabet, hipertansiyon ve hipotiroidi durumuna göre ortalama Vancouver Skar Skalası skorları sırasıyla 3,5 (1 hasta), 3,4 (2 hasta) ve 4,2 (5 hasta) olarak bulunmuştur. Fitzpatrick cilt tipine göre ortalama Vancouver Skar Skalası skorları tabloda belirtilmiştir. Bu veriler, cilt tipi IV olan hastaların skar skorlarının daha yüksek olduğunu ve iyileşme süreçlerinin diğer cilt tiplerine göre daha olumsuz olduğunu göstermektedir. Ayrıca, sigara kullanımının skar iyileşmesi üzerinde olumsuz etkisi olduğu belirlenmiştir.

**Sonuç:** Fitzpatrick cilt tipleri arasında skar skorlarında belirgin farklılıklar gözlemlenmiştir. Özellikle cilt tipi IV olan hastalarda skar skorları daha yüksek çıkmıştır. Bu durum, cilt tipi IV olan hastaların skar iyileşme süreçlerinin daha dikkatli takip edilmesi gerektiğini ortaya koymaktadır. Ayrıca, sigara içen hastalarda skar skorlarının daha yüksek olması, sigara kullanımının skar iyileşmesini olumsuz etkilediğini göstermektedir. Ters T skarlı küçültme mamoplasti sonrası skar iyileşmesinde, hastaların cilt tipleri ve sigara içme alışkanlıkları dikkate alınarak daha iyi sonuçlar elde edilebilir.

**Anahtar Kelimeler:** Fitzpatrick Cilt Tipi, Küçültme Mammoplasti, Postoperatif Skar, Ters T Skar

*Fitzpatrick Cilt Tipine Göre Ortalama Vancouver Skar Skoru ve Hasta Dağılımı*

| Fitzpatrick Cilt Tipi | Hasta Sayısı | Ortalama Vancouver Skar Skoru |
|---|---|---|
| Cilt Tipi I | 3 | 4,2 |
| Cilt Tipi II | 20 | 3,1 |
| Cilt Tipi III | 13 | 3,5 |
| Cilt Tipi IV | 3 | 5,0 |

## PB-153

## Alt Abdominal Fleplerle Meme Rekonstrüksiyonunda Internal Mammarian Arter Dışı Alıcı Damar Seçeneklerinin Kullanımında Klinik Tecrübelerimiz

Semih Bağhaki, Melike Taşlıpınar, Merve Hürmüz, Seha Yankı Sezgin, Nuri Efe Aydın, Javidan Osmanlı, Tuğrul Berk Çınar, Ali Coşkuntürk

*Koç Üniversitesi Tıp Fakültesi, Plastik, Rekonstrüktif ve Estetik Cerrahi Anabilim Dalı*

**Giriş:** Meme rekonstrüksiyonlarında alt abdominal flepler çoğunlukla internal mammarian arter (İMA)ve internal mammarian ven (İMV) alıcı damarları kullanılarak transfer edilmektedir. Özellikle, İMA'nın geniş çapı ve güçlü kan akışı, doku naklinde yeterli perfüzyonu sağlama açısından kritiktir. Ayrıca, bu damarların meme bölgesine olan yakınlığı, cerrahi süresinin ve komplikasyon riskinin azalmasına yardımcı olur. Ek olarak, İMA'nın perforanları da alıcı damarlar olarak kullanılabilmektedir. İMA ve İMV'nin dezavantajları arasında radyoterapi öyküsü olan hastalarda endotel hasarı olasılığı, disseke edilerek hazırlanması sırasında tam veya kısmi kostal kartilaj rezeksiyonunun gereksinimi, postoperatif ağrı ve kronik interkostal nevralji yer almaktadır. Bu seride, alt abdominal fleplerle meme rekonstrüksiyonlarında alıcı damar olarak IMA dışı seçenekler (lateral torasik, torakodorsal ve torakoakromial arter ve venler) kullanılmış, flep sağkalımları, hospitalizasyon süreleri ve komplikasyon oranları incelenmiştir.

**Yöntem:** 2018 Ocak-2024 Haziran tarihleri arasında serbest alt abdominal flep kullanılan 14 meme rekonstrüksiyonu olgusu retrospektif olarak incelendi. Hastaların demografik özellikleri, komorbid hastalıkları incelendi. Hastanede yatış süresi, ameliyat süresi, flep sağkalımı değerlendirildi.

**Sonuçlar:** Klinik verileri incelenen hastaların yaşları 46-75 arasında idi. 14 hastanın hiçbirinde postoperatif dönemde parsiyel veya tam flep nekrozu görülmedi, anastomoz revizyonu yapılmadı. Bu olguların 4'ünde alıcı damar olarak torasik arter ven, 6'sında lateral torasik arter ven ve 4'ünde torakodorsal arter ven kullanıldı. Hastaların hepsi tek ekip olarak opere edildi ve hepsi tek taraflı meme rekonstrüksiyonu olgusu idi. Ameliyat süreleri 350 dakika ile 430 dakika arasında değişiklik gösterdi. Anastomozların hepsi end-to-end olarak gerçekleştirildi. Hastaların hospitalizasyon süreleri 4-7 gün arasında değişirken ortalama hospitalizasyon süresi 5 gün olarak tespit edildi.

**Tartışma:** Alt abdominal fleplerle meme rekonstrüksiyonlarında alıcı damar olarak IMA / IMV standart olarak kullanılmaktadır. Yaygın kullanım ve kısa

öğrenme eğrisinin yanında, tam veya kısmi kostal kartilaj rezeksiyonu gerekliliği ve anastomoz esnasında toraks hareketliliği bu alıcı damar kombinasyonunun dezavantajları arasında sayılabilir. Bunun yanında radyoterapi öyküsü bu alıcı damarların kronik endotel hasarı ve perivasküler fibrozis gibi nedenlerle anastomoz başarısını azaltan bir faktör olmaktadır. Meme rekonstrüksiyonunda bu damarlara alternatif damarların kullanımıyla ilgili olarak literatürde görece az bilgi bulunmaktadır. Alt abdominal fleplerin anastomozunda lateral torasik ve torakodorsal arterlerin kullanımının bir diğer avantajı da bu damarların mastektomi esnasında zaten ekspoze edilen damarlar olmasıdır. Bu damarların rekonstrüksiyon öncesinde ekspoze edilmiş olması, alıcı damar hazırlığı açısından cerraha süre kazandırmaktadır. Lateral torasik arter primer radyoterapi sahasının dışında kalarak radyoterapi öyküsü olan hastalarda akılcı bir seçenek olarak öne çıkmaktadır. Lateral torasik veni de arterin yanında lokalizedir. Derin anatomik konumları nedeniyle LTA ve LTV'nin mastektomi sırasında hasar görmeleri beklenmez. Ayrıca damarların boylarının uzun olması (8-10 cm) anastomoz esnasındapozisyon zenginliği sağlar. Ana alıcı damar olarak kullanılabileceği gibi super-charge ven-ven anastomozu için de ideal alıcı damarlardır. Torakoakromial damarlar geniş çapları ve kalın kas örtüsü (pektoralis majör) arkasında kalması sebebiyle radyoterapiden oldukça az etkilenen bir seçenek oluşturmaktadır.

**Anahtar Kelimeler:** Alıcı damar, meme rekonstrüksiyonu, alt abdominal flep

## PB-154

## Dirençli Meme İmplantı Ekspozisyonunda Yeni Bir Rekonstrüksiyon Tekniği: Kapsül Flebi ve Adipofasiyal Flep

Pembe Büşra Kıryaman, Murat Kara

*Hacettepe Üniversitesi Tıp Fakültesi, Plastik Rekonstruktif ve Estetik Cerrahi Ana Bilim Dalı, Ankara*

Meme protezleri, estetik veya rekonstrüktif amaçlarla ülkemizde ve Dünya'da sıklıkla kullanılmaktadır. Meme protezlerinin kullanımıyla ilişkilendirilen potansiyel komplikasyonlar arasında enfeksiyon, kapsül kontraktürü, protezin yer değiştirmesi ve ekspozisyonu yer almaktadır. Ekspoze olmuş protezin yönetimi hakkında kabul görmüş ortak bir anlayış mevcut değildir. Eşlik eden enfeksiyon, kullanılan cerrahi teknik, protezin pozisyonu, radyoterapi öyküsü, yara dehisansının bölgesi veya eşlik eden yumuşak doku eksikliği gibi birçok faktör bu durumun yönetimini karmaşık hale getirmekte ve tedavi algoritmasını çeşitlendirmektedir.

Ekspoze olmuş protezin yönetiminde debridman, cep küretajı, primer kapama, lokal veya uzak flep kullanımı, kısmi veya tam kapsülektomi, protez cebinde plan değişimi ve protezin çıkarılması gibi yöntemler kullanılabilmektedir. Literatürde, ekspoze olmuş protezin çevresindeki dokunun yenilenmesinin veya varsa fistülün eksizyonu sonrası yeni bir protez konularak yumuşak doku dikişiyle kapatılmasının sıklıkla başarısızlıkla sonuçlandığı raporlanmıştır. Kapsül flepleri ilk olarak Gargano tarafından memede kontür deformitelerini düzeltmek amacıyla tanımlanmış ve kullanılmıştır; ancak kapsül fleplerinin yara dehisansını kapatarak latissimus dorsi kas-deri flebi gibi kapsamlı bir cerrahiyi veya protez kaybını önlenmesiyle ilgili verisi oldukça azdır. Bu çalışmada, kliniğimizde eşlik eden tekrarlayan protez ekspozisyonu olan hastalarda kapsül flebi ve adipofasyal rektus flebinin kullanımının sonuçları analiz edilmiştir.

Çalışmamıza 2022 yılından sonra opere edilen ve protez ekspozisyonu gözlenen toplam dört hasta dahil edilmiştir. Bunlardan biri estetik meme büyütme, ikisi meme dikleştirmeyle birlikte meme büyütme ve biri geç dönem meme rekonstrüksiyonu hastasıdır. Hastalara ilk basamak olarak ekspoze olmuş protezleri nedeniyle primer veya katmanlı kapama yapılmıştır; fakat tekrarlayan ekspozisyonları ve buna bağlı çevre yumuşak doku yetersizliği nedeniyle üç hastaya kapsül flebi ile protez örtülmesi yapılmıştır. Bir hastada ise rektus kas fasyasını da içerecek şekilde adipofasyal turnover flebi yapılmıştır. Bu süreçte cilt kalitesi, defekt bölgesi, enfeksiyon varlığı göz önünde bulundurulmuştur.

Olgu 1: Bilateral meme dikleştirme ve protez ameliyatı uygulanan 44 yaşındaki kadın hastada, meme ucu areola kompleksi (NAK) 24 cm'den 20 cm'e alınarak 240 cc yüksek projeksiyonlu yuvarlak protez subglandüler planda ters T skarlı cilt insizyonuyla yerleştirildi. 3.hafta kontrolünde sağ memede T skarının meme altı kıvrımı (İMF) ile birleşim yerindeki mevcut yaranın iyileşmediği görüldü, takibe pansumanla devam edildi. 5.haftada aynı bölgede dehisans ile birlikte protezin ekspoze olduğu görüldü. Dehisansın küçük olması nedeniyle yara kenarı revizyonuyla birlikte gerilimsiz katmanlı kapama yapıldı. Yeniden dehisans nedeniyle lateral pilar flepler imf (inframammarian katlantı) hattından açılarak ve ilerletilerek gerilimsiz katmanlı kapama sağlandı. 3.ay sonunda ciltte selülite ve cilt altında akıntıya eşlik eden dehisans tekrarladı. Çevre yumuşak doku yetersizliği olan hastaya uygulanan iki haftalık antibiyoterapinin ardından enfeksiyonun gerilemesiyle cerrahi planlandı. Subglandüler poşun anterioruna (gland altı) kapsülotomi yapıldı. Poşun göğüs ön duvarı üzerindeki kapsülden ise, İMF ye oturacak şekilde inferior bazlı rektangüler şekilli kapsül flebi eleve edildi (Şekil 1). Protez üzerine örtülen kapsül flebi ile T bölgesindeki skar hattında dehisse olan alana ek bir doku katmanı sağlandı. Lateral pilar flepler ilerletilerek gerilimsiz kapama sağlandı. Hastanın takibinde dehisans gözlenmemiş, tedavi sağlanmıştır.

Olgu 2: 35 yaş kadın hastada, bilateral dual 2 planda 325 cc HP yuvarlak meme protezi ile meme büyütme işlemi gerçekleştirildi. Ameliyat sonrası 3.hafta imf hattında dehisans ve protez ekspozisyonu nedeniyle yara yeri revizyonuyla birlikte katmanlı onarım yapıldı. Takiplerde yeniden dehisans ve protez ekspozisyonu olan hastada yara hattı insizyonel vakum yardımlı kapama (VAK) uygulamasıyla takip edildi. İnflamasyonun gerilemesiyle ameliyat sonrası 2.5 ayda cerrahi planlandı. Birinci olguyla aynı cerrahi teknikle dehisans alanı rektangüler şekilli kapsül flebi ve ilerletme pilar flepleriyle örtülmüştür. Kapsül flebinin katkısı ile, implant ekstra bir doku katmanıyla örtülmüştür. Ek bir cerrahi prosedüre gerek kalmadan sorunsuz şekilde iyileşme sağlanmıştır.

Olgu 3: Bilateral meme dikleştirme ve protez ameliyatı yapılan 33 yaşındaki kadın hastada nak 25 cm'den 20 cm'e alınacak şekilde 275 cc yüksek profilli yuvarlak protez subglandüler plana yerleştirildi. Ameliyat sonrası 1. ayda sol meme vertikal skarında dehisans olan yaraya katmanlı kapama yapıldı. Takibinde yeniden dehisans olan hastaya uygun antibiyoterapinin ardından 1 ay sonra cerrahi planlandı. Protez çevresi bölgeye kapsülotomi yapılması ardından imf bazlı olacak şekilde rektus kasına ait adipofasyal turnover flep çevrilerek ekspoze protez üzerine döndürüldü. Lateral pilar flepler ilerletilerek gerilimsiz kapama sağlandı. Hastanın takiplerinde dehisans tekrarlamadı.

Olgu 4: Bilateral mastektomi sonrası 375 cc orta profil yuvarlak protezle rekonstrüksiyon yapılmış ve meme ucu areola kompleksi çevresi gelişen nekroz sebebi ile bilateral latissumus dorsi pediküllü kas deri flebi (LAD) ile rekonstrüksiyon sağlanmış 51 yaşında kadın hasta 8 yıl sonra sol meme inferomedialinde LAD insizyon hattı ile ilişkisiz açık yara ve ekspoze protez ile başvurdu. Katmanlı onarımın ardından yeniden açılma sonrası insizyonel vak ile takip edilen hastanın göğüs ön duvarından medial bazlı geniş bir kapsül flebi kaldırılarak ekspoze yaraya superior yönde döndürüldü. Ardından ciltte LAD insizyon hattıyla birleşecek şekilde rotasyon flebi tasarlandı ve gerilimsiz kapama sağlandı. Sorunsuz şekilde iyileşme sağlandı.

**Tartışma:** Bu vaka serisinde hasta bazlı planlanan kapsül flepleri, meme protezlerinin ekspoze olduğu bölgelerde implant üzerine kendi kanlanması olan, kalın ve sağlam bir doku sağlamaktadır. İmplantın kalın bir zarf ile örtülmesi ile ekpozisyonun önüne geçilerek tedavi sağlanmaktadır. Benzer şekilde, İMF bazlı kaldırılan turn-over adipofasyal flebiyle de inferiorda konumlanmış yarayı kapatmak mümkün olmuştur. Kapsül flepleri ve adipofasiyal fleplerin elde edilmesinde halihazırda kullanılan İMF skarları kullanılmaktadır. Literatürde raporlanmış transpozisyon fleplerinden bu bağlamda avantajlı görünmektedir. Zira transpozisyon fleplerinin aksine skar hatları IMF nin inferioruna inmemektedir ve ek skarlar oluşmamaktadır. Ayrıca LAD gibi farklı rekonstrüksiyon seçeneklerinin aksine ekstra bir cerrahi alana ihtiyaç bulunmamaktadır. İmplant değiştirilmesi/temizlenmesi, kapsülotomi, debridman gibi işlemlerde aynı insizyon ile gerçekleştirilebilmektedir.

Öte yandan, mevcut çalışmada hasta sayısı kısıtlı olup tekniklerin ön sonuçlarının sunulması hedeflenmiştir. Nitekim literatürde kapsül flebi veya adipofasiyal fleplerin kullanılması, böylelikle implant kaybından kaçınılması veya daha morbid bir işlemin önlenmesine yönelik çalışmalara rastlanmamıştır.

**Sonuç:** Tedaviye dirençli protez ekspozisyonu vakalarında kullanılan kapsüler flepler veya adipofasyal flepler basit, etkili ve pratik teknikler olup, LAD gibi daha morbid işlemlere gerek kalmadan iyileşme sağlanarak protez kaybından kaçınılabilmekte ve estetik sonuçlar optimize edilebilmektedir.

**Anahtar Kelimeler:** kapsül, flep, adipofasiyal, ekspoze, protez

*Şekil 1*

*a)Sol üst resim:İMF hattından kaldırılan inferior bazlı rektangüler kapsül flebi b) Sağ üst resim: Kapsül flebi altında pektoralis major kası görülmekte c) Sol alt resim: Kapsül flebinin protezi örttüğü görülmekte d)Sağ alt resim: Geç dönem tamamen iyileşmiş skar hattı*

## PB-155

## Transgender Mastektomi Operasyonu Yaptığımız Hastaların Operasyon Sonuçları ve Operasyon Sonrası Meme Kanseri Gelişimi Açısından Hastaların Değerlendirilmesi

Fatma Kilvan Canşı[1], Ayşe Selin Üzbe[1], Pakize Pelin Üzbe[1], Abdullah Yavuz[1], Deniz Arjen Baran[1], Dilara Sabur[1], Haydar Perdeci[1], Muhammed Mustafa Demirok[1], Ragıp Ruhat Balık[1], Hikmet Can Doğruel[1], Uğur Kaan Kalem[2], Merdan Serin[1]

*[1]istanbul Medeniyet Üniversitesi Göztepe Prof. Dr. Süleyman Yalçın Şehir Hastanesi Plastik Rekonstrüktif ve Estetik Cerrahi Anabilim Dalı İstanbul*
*[2]Kastamonu Eğitim ve Araştırma Hastanesi, Plastik Rekonstrüktif ve Estetik Cerrahi Anabilim Dalı, Kastamonu*

**Giriş:** Cinsiyet değiştirme nedeniyle tıbbi ve cerrahi bakım arayan transgender bireylerin sayısında bir artış var (1). Bu popülasyonda mastektomi sıklıkla uygulanmaktadır. Bu operasyonun Beden tutumu, tatmin, benlik saygısı ve beden imajına bağlı yaşam kalitesi üzerinde olumlu etkisi vardır (2). Trans bireylerde meme kanseri gelişme oranı, cisgender bireylerde gözlemlenen oranlardan farklıdır, ancak bu farklılıkları ölçecek ve kanıta dayalı tarama ve önleme konusunda yol gösterecek çok az kanıt vardır(3). Bu çalışma, kliniğimizde female to male transgender mastektomi olan hastalar ile adil meme kanseri bakımının önündeki engellere dikkat çekmektir.

**Araç ve Yöntem:** Bu retrospektif çalışmaya Haziran 2019 ile Aralık 2021 tarihleri arasında kliniğimizde transgender

mastektomi operasyonu geçiren 30 hasta(60 meme) çalışmaya dahil edildi. Demografik, klinikopatolojik bulgular, ameliyat öncesi radyolojik bulgular, preop ICNAC mesafeleri, operasyonun yapılma tekniği ve operasyonda çıkarılan meme dokusunun miktarı gibi değerler kaydedildi. Hastalar, hastanede operasyon döneminde kaydedilmiş telefon numaralarından aranarak hastaneye davet edildi. Hastalara meme kanseri riskleri ve tarama gerekliliği açısından bilgi ve tutumlarını sorgulayan anket yapıldı. Hastalara aynı zamanda mastektomi operasyonu memnuniyet anketi yapıldı. Veriler IBM SPSS-27 İstatik analiz programı ile analiz edildi.

**Sonuçlar:** Çalışmamıza dahil edilen 30 hastanın yaş otalaması 32.2 ± 5.8' dir. Hastaların %83' ü sigara kullanmakta. 30 hastanın, 17' si inferior pediküllü, 5' i free nipple, 8' i periareolar mastektomi şeklinde opere edilmiştir. Hastaların preop bilateral ICNAC mesafelerinin ortalaması 21.8 ± 2.5' iken operasyonda çıkarılan bilateral meme dokusunun ağırlığının ortalaması 331.2 ± 225.6' dır. Postop 4 hastada komplikasyon görülmüştür. Hastaların preop ICNAC ve çıkarılan meme dokusunun ağırlığı ile postop komplikasyon arasında anlamlı ilişki bulunmamıştır($p>0.05$). Seçilen ameliyat yöntemi ile preop ICNAC mesafesi ve çıkarılan meme dokusunun ağırlığı arasında ilişki vardır($p<0.05$). 60 meme dokusunun patolojik incelemesinde %60 normal meme dokusu görülmüşken %36' sında en sık fibrokist olmak üzere non-proliferatif lezyon saptanmıştır. İnsidental olarak hiç meme karsinomu vaya öncü lezyonuna rastlanmamıştır. Çalışmamıza dahil edilen 30 hastanın tamamı, operasyon zamanı hastane sistemine kaydedilen telefon numaralarından aranmıştır. Sadece 14 kişiye ulaşılmış geri kalan 16 kişinin ise eski numarasını artık kullanmadığı saptanmıştır. Ulaşılan 14 kişinin sadece 1 tanesinin meme kanser riski hakkında bilgisinin olduğu ve bunun için düzenli tarama testlerine devam ettiği öğrenilmiştir. Geri kalan 13 kişinin ise bu konuda bir bilgisinin olmadığı ve herhangi bir taramaya devam etmediği öğrenildi.

**Tartışma:** Cinsiyet değiştirme döneminde kullanılan hormonlar ve meme kanseri arasındaki ilişkiler literatürde hala tartışılmaktadır(4-6). Transgender bireylerin toplumda görünürlüğü arttıkça bu kişilerin sağlık alanında yaşadıkları eşitsizlik daha belirgin hale gelmektedir(7-8). Yaptığımız çalışmada 1 hasta dışında herhangi bir hastanın meme kanser riski hakkında bigisi olmadığı ve herhangi bir meme taramasına devam etmediği görüldü. Yapılan hiçbir çalışmada transseksüel kadınlar ve cisgender erkekler arasında; transseksüel erkekler ve cisgender kadınlar arasında biyolojik farklılığı desteklemediği görüldü. Bu nedenle meme kanseri biyolojik cinsiyete bağlanmalıdır(9-10). Çalışmamız için aradığımız hastalarımızın %50'den fazlasının telefon numarasını değiştirdiği görüldü. Bu veri, transgender bireylerin sosyal olarak toplumda yaşadığı zorluğu bir göstergesi olmuştur. Türkiye' de sigara içme oranı %23.8 iken bizim çalışmamıza katılan bireylerin sigara içme oranı %83' tür. Bu veri, bize toplumdan dışlanan transgender bireylerin bağımlılık davranışlarında artmaya neden olduğunu göstermektedir.

**Sonuçlar:** Yapılan çalışmalarda transseksüel kadınlar ve cisgender erkekler arasında; transseksüel erkekler ve cisgender kadınlar arasında biyolojik farklılığı desteklemediği görüldü. Meme kanseri biyolojik cinsiyete bağlanmalıdır. Bu nedenle transgender mastektomi geçiren hastalarında düzenli taramaya devam etmesi gerekmektedir. Çalışmamız, ülkemizde hakkında az çalışma olan ve farkındalığın az olduğu bu konuya dikkati çekmiştir. Bu konuda daha fazla çalışma yapılması gerekmektedir.

**Referanslar**

1. Al-Tamimi, M., Pigot, G. L., Elfering, L., Özer, M., de Haseth, K., van de Grift, T. C., Mullender, M. G., Bouman, M. B., & Van der Sluis, W. B. (2020). Genital gender-affirming surgery in transgender men in The Netherlands from 1989 to 2018: The evolution of surgical care. Plastic and Reconstructive Surgery, 145(1), 153e–161e. https://doi.org/10.1097/PRS.0000000000006385

2. Bustos, V. P., Bustos, S. S., Mascaro, A., Del Corral, G., Forte, A. J., Ciudad, P., Kim, E. A., Langstein, H. N., & Manrique, O. J. (2021). Transgender and gender-nonbinary patient satisfaction after transmasculine chest surgery. Plastic and Reconstructive Surgery. Global Open, 9(3), e3479. https://doi.org/10.1097/GOX.0000000000003479

3. Clarke, C.N., Cortina, C.S., Fayanju, O.M. et al. Breast Cancer Risk and Screening in Transgender Persons: A Call for Inclusive Care. Ann Surg Oncol 29, 2176–2180 (2022). https://doi.org/10.1245/s10434-021-10217-5

4. Stone JP, Hartley RL, Temple-Oberle C. Breast cancer in transgender patients: A systematic review. Part 2: Female to Male. Eur J Surg Oncol. 2018;44(10):1463-8. https://doi. org/10.1016/j.ejso.2018.06.021

5. Eismann J, Heng YJ, Fleischmann-Rose K, Tobias AM, Phillips J, Wulf GM, et al. Interdisciplinary management of transgender individuals at risk for breast cancer: case reports and review of the literature. Clin Breast Cancer. 2019;19(1):e12-9. https://doi. org/10.1016/j.clbc.2018.11.007

6. Hartley RL, Stone JP, Temple-Oberle C. Breast cancer in transgender patients: a systematic review. Part 1: male to female. Eur J Surg Oncol. 2018;44(10):1455-62. https://doi. org/10.1016/j.ejso.2018.06.035

7. Stewart T, Lee YA, Damiano EA. Do transgender and gender diverse individuals receive adequate gynecologic care? An analysis of a rural academic center. Transgend Health. 2020;5(1):50-8. https://doi.org/10.1089/trgh.2019.0037

8. Narayan A, Lebron-Zapata L, Morris E. Breast cancer screening in transgender patients: findings from the 2014 BRFSS survey. Breast Cancer Res Treat. 2017;166(3):875-9. https://doi.org/10.1007/s10549-017-4461-8

9. Kiely D. Transgender patient screening: breast cancer risk assessment and screening recommendations. Clin J Oncol Nurs. 2017;21(3):E67-70. https://doi.org/10.1188/17.CJON.E67-E70

10. Blok CJ, Wiepjes CM, Nota NM, van Engelen K, Adank MA, Dreijerink KM, et. al. Breast cancer risk in transgender people receiving hormone treatment: nationwide cohort study in the Netherlands British Medical Journal. BMJ. 2019; 365:l1652. https://doi.org/10.1136/bmj.l1652

**Anahtar Kelimeler:** Transgender mastektomi, female to male, meme kanseri

*female to male transmastektomi*

*meme taraması bilgi ve tutum*

| | Sayı | Yüzde |
|---|---|---|
| Çalışmaya alınan hasta sayısı | 30 | %100 |
| Telefon numarasın değiştirdiği için ulaşılamayan hasta sayısı | 16 | %53.3 |
| Ulaşılabilen hasta sayısı | 14 | %46.7 |
| Meme kanseri riski hakkında bilgisi olan hasta sayısı | 1 | %3 |
| Meme kanser taraması için tetkik yaptıran hasta sayısı | 1 | %3 |

## PB-156

## Mastektomi Sonrası Prepektoral İmplant Ve Dermal Matriks; Deneyimler

Agit Sulhan, Abdullah Çölçınar, Mert Noyan Dabak, Ömer Büyükkaya, Perçin Karakol

*Sağlık Bilimleri Üniversitesi, Başakşehir Çam ve Sakura Şehir Hastanesi, Plastik, Rekonstrüktif ve Estetik Cerrahi Kliniği, İstanbul*

Giriş: Profilaktik veya terapötik amaçlı mastektomi sonrası implant ile rekonstrüksiyon yöntemleri sık kullanılmaktadır. İmplant ile rekonstrüksiyon Aselüler Dermal Matriks (ADM) ile veya ADM olmadan yapılabilmektedir. ADM'ler; kollajen, elastin, laminin ve glikozaminoglikanlardan oluşurlar. Sıklıkla meme, göğüs duvarı rekonstrükisyonlarında ve kronik yara iyileşmesinde kullanılmaktadır. ADM'ler kronik yaralarda deriyi yerine koymaktan çok yumuşak doku onarımını pekiştirmektedir ve deri greftlerinin beslenmesi ve tutunması için uygun mikroçevreyi sağlamaktadır. Literatürde ADM ile ve ADM olmadan yapılan implant ile rekonstrüksiyon yöntemlerini karşılaştıran birçok çalışma bulunmaktadır ve bazı çalışmalarda implant ile yapılan rekonstrüksiyonda ADM kullanılan hastalarda yeniden operasyon geçirme oranlarının azalmadığı, kozmetik sonuçlar açısından ADM olmadan yapılan rekonstrüksiyona üstün olmadığı bildirilmiştir, bu sebeple hastaların ameliyat öncesinde faydaların kesin olduğunu gösteren çalışmalar olmadığını bilmesi önemlidir. Bazı çalışmalarda ise ADM kullanılarak yapılan prepektoral implant ve ADM ile yapılan meme rekonstrüksiyonunun subpektoral implantlı meme rekonstrüksiyonuna göre erken yara komplikasyonları, kapsül kontraktürü ve dalgalanma deformitesi ve animasyon deformitesi görülmesi açısından daha başarılı olduğu saptanmıştır. Bu çalışmada da meme rekonstrüksiyonunda prepektoral yerleşimli implant ve ADM kullanımı tecrübelerinin aktarılması amaçlandı.

**Materyal-Metod:** Bu çalışmada kliniğimizde 2023 Mart – 2024 Mart tarihleri arasında hastanemiz genel cerrahi kliniği ile kombine gerçekleştirdiğimiz meme kanseri sebebiyle opere edilen ve meme rekonstrüksiyonu için tarafımızca meme implantı ve ADM ile rekonstrüksiyon sağlanan 9 hasta retrospektif olarak değerlendirildi.

**Bulgular:** Hastaların ortalama yaşı 48 (33-67) olarak hesaplandı (Tablo-1). Hastaların hepsi kadın cinsiyette olup hepsinin etyolojisi meme kanserine sekonder olarak değerlendirildi. Hastalardan 4 tanesi genel cerrahi kliniğinin cilt koruyucu, 4 tanesi ise nipple koruyucu mastektomiyi takiben tarafımızca prepektoral plana meme implantı ve ADM ile rekonstrüksiyon sağlanma amacıyla opere edildi. Bir hasta ise meme kanseri sebebiyle dış merkezde radikal mastektomi ve DİEP (deep inferior epigastrik arter perforatör) flep ile rekonstrüksiyon denenen ancak başarısız olunan, tarafımızca Latissimus Dorsi (LD) flebi, kısmi kalınlıkta deri grefti ve ADM ile rekonstrüksiyon sağlanan hastaydı. Hastalardan iki tanesinde erken dönemde herhangi bir postoperatif komplikasyon gözlenmedi. Üç hastada yara yerinde detaşman, beş hastamızda seroma saptanan hastalardan 1 tanesinde ise protez ekspozisyonu gelişti. Hastalardan 1 tanesinde ise greft eliminasyonu gözlendi. Hastaların hepsi neoadjuvan kemoterapi aldı. Üç hasta ise ek olarak radyoterapi de alan hastalardı. Komplikasyon gelişen hastalarda erken dönemde debridman, sekonder sütürasyon ve seruma boşaltılması uygulandı. Hastaların ortalama yatış süreleri 14 (8-30) gün olarak saptandı. Komplikasyon gözlenen hastalardan 2 tanesinde ek kronik hastalık olarak HT ve DM-2 mevcuttu. Yine komplikasyon gözlenen 4 hastadan

2 tanesi kemoterapiye ek olarak radyoterapi de almış hastalardı.

**Sonuç:** Literatüre bakıldığında profilaktik ve terapötik mastektomi sonrası meme rekonstrüksiyonu gerekliliğinde ADM ile implant uygulaması ve ADM olmadan implant uygulaması sıkça karşılaştırılmıştır. İmplant ile rekonstrüksiyon gerekliliğinde ADM yapılan rekonstrüksiyonun ADM kullanılmayan rekonstrüksiyona göre anlamlı üstünlüğünün olmadığı, bazı çalışmalara göre enfeksiyon ve seroma riskini arttırdığı göz önünde bulundurulmalıdır. Yine yapılan bazı çalışmalarda ise ADM kullanılmadan gerçekleştirilen prepektoral meme rekonstrüksiyonunun subpektoral meme rekonstrüksiyonuna nazaran başarısız olduğu ancak ADM'nin kullanılmasının prepektoral meme rekonstrüksiyonunun sonuçlarını iyileştirildiği gözlenmiş, ADM ve protez ile gerçekleştirilen meme rekonstrüksiyonunun subpektoral protezli meme rekonstrüksiyonuna göre yara iyileşmesi, hematom, enfeksiyon, kapsül kontraktürü, animasyon ve dalgalanma deformitesi açısından daha olumlu sonuçlarının olduğu, iki grup arasında deri flep nekrozu, seroma, implant kaybı, yeniden operasyon ve drenaj süresi açısından anlamlı fark olmadığı, yani günümüzde ADM ve protezle gerçekleştirilen meme rekonstrüksiyonunun literatürde çalışma alanının genişlediği gözlenmiştir. Klinik deneyimimiz dermal matriks kullanımının meme kanseri sonrası meme rekonstrüksiyonunda yara iyileşmesini olumlu yönde etkilediği, enfektif tablo ve hematom oluşumunu azalttığını ancak seroma riskinin arttığı güncel literatüre de uymaktadır. Ancak burada önemli olan faktörlerden bazıları da hastaların ek komorbiditeleri ve radyoterapi tedavisi alma durumlarıdır. Radyoterapinin yine kendine özgü komplikasyonları da plastik cerrahi hekimlerinin işleri daha da zorlaşmaktadır. Ancak ADM kullanımları bu rekonstrüktif işlemleri daha başarılı hale getirmektedir, literatürdeki çalışmalar da bu tezi doğrulamaktadır. Çalışmamızın eksik yanları ise vaka sayısının yetersizliği ve ADM uygulanmayan, sadece prepektoral implant ile meme rekonstrüksiyonu gerçekleştirilen bir kontrol grubunun bulunmamasıdır.

**Anahtar Kelimeler:** Aselüler Dermal Matriks, mastektomi, meme implantı, meme rekonstrüksiyonu

## PB-157

## Mastopeksi İçin Etkili Bir Teknik: Dermal Flep Askısı

Fatih Alp Öztürk, Esra Aydın, Fatih Berk Ateşşahin, Merve Terzi, Kasım İlker Sandıkçı

*Dokuz Eylül Üniversitesi, Plastik, Rekonstrüktif ve Estetik Cerrahi Anabilim Dalı, İzmir*

**Giriş:** Mastopeksi, yani meme dikleştirme operasyonu, estetik cerrahide genç meme görünümünü geri kazandırmayı hedefler. Kliniğimizde geliştirdiğimiz teknik, gelişmiş cerrahi yöntemlerle hasta odaklı bir yaklaşımı birleştirerek üstün estetik sonuçlar ve yüksek hasta memnuniyeti sağlamayı hedeflemektedir. Bu teknik, güçlü meme desteği ve alt meme bölgesindeki adipodermoglanduler dokuların dikkatli şekillendirilmesine odaklanarak, uzun süreli ve estetik açıdan tatmin edici sonuçlar elde etmek amacıyla tarafımızca geliştirildi. Çalışmamızda, bu yenilikçi yaklaşımın cerrahi yöntemlerini ve klinik sonuçlarını detaylı bir şekilde sunarak mastopeksi tekniklerinin gelişimine katkıda bulunmayı amaçlıyoruz.

**Yöntem:** Kliniğimizde Ocak 2024- Mayıs 2024 tarihleri arasında 9 hastaya adipodermoglanduler flep askısı kullanılarak mastopeksi operasyonu uygulandı. Tek bir cerrah tarafından, hastaların tamamında nihai skar ters T olacak şekilde medial ve lateral pediküllü adipodermoglanduler flep askısı kullanılarak mastopeksi operasyonu gerçekleştirildi. Çalışmamız yalnızca mastopeksi uygulanan hastalarda kullanılan tekniğe odaklanmakta olup, augmentasyon mastopeksi hastaları çalışmaya dahil edilmemiştir. Meme pitozu şikayeti belirgin olan 2 hastamızda meme redüksiyonu ihtiyacı 150 gramın altında olması nedeniyle bu hastalar da çalışmamıza dahil edildi. Takip süresi 6 ay olan 9 hasta ve 18 memede gerçekleştirilen operasyon sonrası hastalar retrospektif olarak yaş, komorbidite, sigara kullanımı, Regnault evresi, sekonder revizyon ihtiyacı ve mastopekside sık görülen komplikasyonlar açısından değerlendirildi. Komplikasyonlar ise hematom, seroma, yara dehissansı, enfeksiyon, cilt nekrozu ve nipple areolar kompleks nekrozu parametreleri üzerinden değerlendirildi.

**Operasyon Tekniği:** Hastaya ameliyat öncesi ayakta superior pediküllü nihai skar ters T olacak şekilde çizim yapılması ardından operasyonda meme başı çevresine, inferior, medial ve lateral kadranlara yaklaşık 250 ml olacak şekilde 1/1000000'lik adrenalinli solüsyon subkutan planda infiltre edilir ve 10 dk beklenir. Çizimlere uygun olarak areola çevresi ve inferiordaki adipodermoglanduler fleplerin cildi desepitelize edilir. Ardından pedikül lateraller ve inferiorda serbestlenerek kaldırılır. Ardından pedikül inverte edilerek 2. kosta periostuna sütüre edilir. Areola yeni yerine taşınarak süperolateral ve süperomediale suspansiyon sütürleri atılır. 2-0 PDS materyal ile adipodermoglanduler flepler de tabanda 4. kosta periostuna sütüre edilip sabitlenir ve bir askı haline getirilerek İMF bölgesi şekillendirilir. Kanama kontrolü ve poşların yıkanması ardından kas üstü plana 2 adet 12'lik hemovak dren yerleştirilir. Areolanın süperiora taşınma mesafesi yaklaşık 5cm altındaysa nipple areola kompleksi dolaşımını mümkün olduğunca korumak için hem rotasyona uğratılmadan hem de süperior, medial ve lateral sınırlar mümkün olduğunca insize edilmeden süperiora katlanarak yeni yerine taşınırken 5 cm üzerindeyse lateral areolar sınırdan insizyon rotasyon ihtiyacına göre değişen boyutlarda süperiora doğru uzatılır ve areola rotasyona uğratılarak yeni yerine adapte edilir. Cilt altı emilebilir 3-0 ve 4-0 cilt emilebilir 4-0 ve 5-0 sütürler ile kapatılır.

**Bulgular:** Kliniğimizde Ocak 2024- Mayıs 2024 tarihleri arasında toplamda 9 hastanın tamamına bilateral ters T skarlı lateral ve medial bazlı adipodermoglandüler flep askısı ile desteklenmiş mastopeksi operasyonu uygulandı. Vakalar preoperatif dönemde yaş, komorbidite, sigara kullanımı ve Regnault evresine göre değerlendirilirken, postoperatif 6 aylık süreçte kısa dönem komplikasyonlar açısından incelendi. 9 hastanın 4'ünde(%44) sigara kullanımı bulunmazken, 3'ünde(%33) 10 paket-yıl sigara kullanımı, 2'sinde(%22) 10 paket-yıl üzerinde sigara kullanımı mevcuttur. 7(%77,7) vakada yalnızca mastopeksi uygulanmış olup, 2'sinde(%22,3) redüksiyon mastopeksi uygulanmıştır. Postoperatif değerlendirme sürecinde kısa dönem komplikasyonlar arasında hematom, seroma, yara dehissansı, enfeksiyon, cilt nekrozu, NAK nekrozu gibi parametreler incelendi. Sekonder işlem veya revizyon gereksinimi hastaların retrospektif incelemeye dahil edildiği 6 aylık süreç için değerlendirildi. Sonuç olarak 9 vakanın tamamında kısa dönemde belirgin süspansiyon kaybı ve dahil edilen diğer komplikasyonlar görülmedi.

**Tartışma:** Mastopeksi, memenin genç ve estetik bir görünüme kavuşmasını amaçlayan bir estetik cerrahi prosedürdür. Geleneksel mastopeksi teknikleri genellikle meme dokusuna yeterli destek sağlayamaz, bu da

zamanla sarkmalara ve suboptimal sonuçlara yol açar. Geleneksel tekniklerin başlıca dezavantajı, meme dokusunun yerçekimi kuvvetlerine karşı yeterince desteklenmemesidir. Bu teknikler, genellikle meme başı-areola kompleksi etrafında deri çıkarılması ve meme dokusunun yeniden şekillendirilmesi yoluyla yapılır. Ancak, bu yaklaşım meme dokusunun alt yapısını güçlendirmediği için uzun vadede sarkma riskini artırır. Bizim yöntemimizde meme lateral ve medialindeki adipodermoglanduler dokular desepitelizasyon ardından inferior polde pektoral kas fasyasına sabitlenerek bir askı haline getirilmektedir. Bu askı, memenin alt kadranlarına fiziksel bir destek sağlamasının yanında, dolaşımı da en üst koruyarak postoperatif dönemde ters T skar bölgesinde görülebilecek cilt nekrozu oranlarını da azaltmayı amaçlamaktadır.

**Sonuç:** Geleneksel mastopeksi tekniklerinin yetersiz kaldığı meme desteği konusunda sağladığımız yenilikçi çözüm, memenin yapısal bütünlüğünü koruyarak yerçekimi kuvvetlerine karşı etkili ve uzun ömürlü bir direnç oluşturur. Aynı zamanda, alt meme bölgesine yönelik dikkatli ve hassas yaklaşımımız, pürüzsüz ve doğal bir meme konturu oluşturarak genel estetik görünümü önemli ölçüde iyileştirmiştir. Klinik sonuçlarımız, geliştirdiğimiz tekniğin sadece estetik olarak üstün değil, aynı zamanda komplikasyon oranlarını düşürerek efektif olmasını da sağlamaktadır. Sonuçlarımız, estetik mükemmellik ve hasta memnuniyeti hedeflerimize ulaşmada önemli bir adımı temsil etmekte olup, bu bulguların geniş plastik cerrahi topluluğuna ilham vereceğini umuyoruz. Gelecekteki çalışmaların, bu yöntemin daha da geliştirilmesine ve daha geniş hasta gruplarında uygulanmasına yönelik daha fazla veri sağlamasını bekliyoruz.

**Anahtar Kelimeler:** Adipodermoglanduler flep, mastopeksi, meme dikleştirme, inferior pol

*Resim 1*

*Üstten alta sırayla preoperatif, peroperatif ve postoperatif 1,5 ay*

## PB-158

## Kilolu ve Obez Hastalarda İmplant ile Meme Rekonstrüksiyonunda Erken Dönem Komplikasyonlar Azaltılabilir mi?

Melih Süreyya Sağır, Berrak Karatan, Can Ege Yalçın, İsmail Özpür

*İstanbul Üniversitesi-Cerrahpaşa Cerrahpaşa Tıp Fakültesi, Plastik Rekonstrüktif ve Estetik Cerrahi Ana Bilim Dalı, İstanbul*

**Giriş:** Meme kanseri kadınlarda en sık görülen kanser türüdür. Meme kanserinin cerrahi tedavisi sonrasında kadınlarda depresyon, cinsel tatminsizlik, feminen görünümde bozulma gibi psikososyal sorunlar görülebilmektedir. Bu hastalar, mastektomi sonrası eş zamanlı veya gecikmiş meme rekonstrüksiyonu için uygun adaylardır. Otolog veya implant ile yapılan meme rekonstrüksiyonu ile başarılı sonuçlar elde edilebilmektedir.

Mastektomi ve eş zamanlı implant ile yapılan rekonstrüksiyondaki teknik gelişmeler, hastaların yaşam kalitesini ve cerrahi sonuçlarını iyileştirmiştir. Radikal mastektominin daha sınırlı olarak tercih edilmesi ve cilt koruyucu mastektomi, komplikasyonların azalmasında etkili olmuştur. İmplant ile meme rekonstrüksiyonundaki teknik değişiklikler, daha iyi ve kalıcı sonuçlar elde edilmesini sağlamıştır. İmplantın tamamen veya kısmen kas altına yerleştirilmesi, aselüler dermal matriks ve prepektoral implant uygulamaları, doku genişleticiler ile iki aşamalı meme onarımı hastaya göre seçildiğinde başarılı sonuçlar sağlayabilir. Literatürde implant ile rekonstrüksiyonda komplikasyonları arttıran en önemli etkenler sigara, yüksek vücut kitle indeksi, radyoterapi öyküsü ve periareolar mastektomi insizyonlarıdır.

Çalışmamızda komplikasyon oranı yüksek olan fazla kilolu ve obez hastalarda implant ile rekonstrüksiyon deneyimlerimizi aktarmayı amaçladık.

**Yöntem:** Bu retrospektif çalışmada, meme kanseri nedeniyle mastektomi sonrası eş zamanlı implant ile rekonstrüksiyon yapılan ve vücut kitle indeksi (VKİ) 25 ve üzeri olan hastalar incelenmiştir. Çalışmaya dahil edilen hastaların demografik bilgileri, VKİ'leri, yapılan operasyonlar, patolojileri, neoadjuvan tedavi durumları, erken dönem komplikasyonları ve bu komplikasyonların yönetimi değerlendirilmiştir.

**Bulgular:** Çalışmaya toplam 27 hasta dahil edildi. Hastaların ortalama yaşı 49 idi ve ortalama VKİ 29.7 olarak hesaplandı. Çalışmaya katılan hastalardan 11'inde komorbiditeler mevcuttu ve 11 hasta sigara kullanıyordu. Ayrıca, 9 hasta neoadjuvan tedavi almıştı. Hipertrofik memelerde dermal flep ile implant rekonstrüksiyonu yapılırken, hipertrofik olmayan memelerde total submüsküler implant rekonstrüksiyonu tercih edildi. Hiçbir hastada aselüler dermal matriks veya doku genişletici kullanılmadı.

Erken dönem komplikasyonlar incelendiğinde, 9 hastada parsiyel nekroz gelişti (% 33) ve bu hastalardan 3'ünde implant çıkarılması gerekti (% 11). Ayrıca 1 hastada enfeksiyon gözlemlendi. Bu hastalarda enfeksiyon intravenöz antibiyotik tedavisi ile kontrol altına alındı, implant kaybı olmadı (Tablo 1)(Resim 1).

**Tartışma:** Obezite, hem otolog hem implant ile meme rekonstrüksiyonunda komplikasyon açısından bağımsız bir risk faktörüdür. Literatürde obez hastalarda implant ile rekonstrüksiyonda yara yeri komplikasyonları ve implant kaybı ile ilgili değişen oranlarda yayınlar mevcuttur. Yara yeri komplikasyonları %30 ile %50 arasındayken, implant kaybı ile giden majör komplikasyonlar %15 ile %20 arasındadır. Bizim çalışmamızda yara yeri komplikasyonları % 33 hastada, implant kaybı % 11 hastada görülmüştür.

Dermal askı flebi ile desteklenmiş parsiyel submusküler onarımda ters t skar küçültme mamoplasti insizyonu kullanılır. Bu insizyonun da parisyel nekroz riski fazladır ancak dermal askı flebi, protezi koruyucu ve sabitleyici bir bariyer görevi görür. Hipertrofik olmayan hastalarda ise total submusküler onarımla kasın bariyer görevi görmesi hedeflenmiştir.

Obez hastalarda literatürde aselüler dermal matriks ve doku genişletici ile onarımlar da mevcuttur ancak bizim çalışmamızda bu yöntemler kullanılmamıştır. Aselüler dermal matriks ve doku genişleticinin kohortumuzda olmamasının sebebi, yüksek maliyet ve resmi temin sorunlarıdır.

**Sonuç:** Çalışamızda örneklem sayısı az da olsa vücut kitle indeksi yüksek hastalarda meme rekonstrüksiyonunda dermal askı flebi kullanımının postop sonuçlar üzerine ilerleyen çalışmalar için öncülük edebilir.

**Anahtar Kelimeler:** implant, meme kanseri, meme rekonstrüksiyonu, vücut kitle indeksi

*Preop ve Postop İmplant ile Rekonstrüksiyon Yapılan Hasta Fotoğrafı*

*İmplant ile Rekonstrüksiyon Yapılan Hasta Verileri*

| Hasta | Yaş | Vücut Kitle İndeksi | Sigara Kullanımı | Ek Hastalık | Neoadjuvan Tedavi | Taraf | Operasyon Planı | İmplant Hacmi | Komplikasyon | Komplikasyon Yönetimi |
|---|---|---|---|---|---|---|---|---|---|---|
| 1 | 45 | 25.6 | Yok | Yok | Yok | Sol | Submuskuler | 330 cc | Parsiyel Nekroz | İmplant çıkarılması |
| 2 | 43 | 28.6 | Yok | Astım | Kemoterapi | Bilateral | Submuskuler | 390 cc | Parsiyel Nekroz | Sekonder Süturasyon |
| 3 | 58 | 27.7 | Yok | Hipotiroidi | Yok | Sağ | Submuskuler (Dermal Flep) | 300 cc | Yok | Yok |
| 4 | 38 | 29.7 | Yok | Yok | Kemoterapi | Sağ | Submuskuler | 380 cc | Yok | Yok |
| 5 | 45 | 36.7 | Var | Yok | Yok | Bilateral | Submuskuler (Dermal Flep) | 425 cc | Yok | Yok |
| 6 | 59 | 32 | Yok | Yok | Kemoterapi | Sağ | Submuskuler (Dermal Flep) | 420 cc | Yok | Yok |
| 7 | 46 | 25 | Yok | Yok | Kemoterapi | Bilateral | Submuskuler | 390 cc | Yok | Yok |
| 8 | 36 | 29.3 | Yok | Yok | Kemoterapi | Sağ | Submuskuler | 350 cc | Yok | Yok |
| 9 | 36 | 28.7 | Var | Yok | Kemoterapi | Sağ | Submuskuler | 320 cc | Parsiyel Nekroz | Yara bakımı,pansuman |
| 10 | 39 | 31.2 | Yok | Epilepsi, HİPertansiyon | Kemoterapi | Bilateral | Submuskuler | 490 cc | Parsiyel Nekroz | İmplant Çıkarılması |
| 11 | 50 | 29.7 | Yok | Hipertansiyon, Astım | Yok | Sol | Subpektoral | 520 cc | Yok | Yok |
| 12 | 37 | 25.95 | Var | Depresyon | Yok | Sağ | Subpektoral | 285 cc | Yok | Yok |
| 13 | 55 | 26.91 | Var | Koroner Arter Hastalığı | Yok | Sağ | Subpektoral | 285 cc | Parsiyel Nekroz | Yara bakımı,pansuman |
| 14 | 69 | 27.12 | Var | Yok | Yok | Bilateral | Subpektoral | 320 cc | Yok | Yok |
| 15 | 50 | 27.25 | Var | Hipertansiyon, Depresyon | Yok | Sol | Subpektoral (Dermal FLep) | 360 cc | Yok | Yok |
| 16 | 61 | 27.34 | Var | Yok | Yok | Sağ | Supektoral | 320 cc | Yok | Yok |
| 17 | 50 | 27.34 | Yok | Hipertansiyon. Diabet | Yok | Sol | Subpektoral (Dermal Flep) | 320 cc | Yok | Yok |
| 18 | 62 | 27.83 | Yok | Yok | Yok | Sağ | Subpektoral (Dermal Flep) | 360 cc | Yok | Yok |
| 19 | 50 | 29.14 | Var | Yok | Kemoterapi | Bilateral | Subpektoral | 360 cc | Parsiyel Nekroz | Pansuman, Yara Bakımı |
| 20 | 52 | 29.14 | Yok | Yok | Yok | Sol | Subpektoral | 320 cc | Yok | Yok |
| 21 | 44 | 29.41 | Yok | Yok | Yok | Sol | Subpektoral (Dermal Flep) | 445 cc | Yok | Yok |
| 22 | 63 | 30.82 | Yok | Koroner arter hastalığı | Kemoterapi | Sol | Subpektoral (Dermal Flep) | 360 cc | Parsiyel Nekroz | İmplant Çıkarılması |
| 23 | 48 | 31.62 | Yok | Hashimoto tiroiditi | Yok | Sol | Subpektoral (Dermal Flep) | 320 cc | Yok | Yok |
| 24 | 49 | 32.56 | Var | Hipertansiyon, Hiperlipidemi, KOAH,Hipotiroidi | Yok | Sol | Subpektoral | 300 cc | Yok | Yok |
| 25 | 46 | 33.3 | Var | Depresyon | Yok | Bilateral | Subpektoral | 300 cc | Parsiyel Nekroz | Debridman, sekonder süturasyon |
| 26 | 46 | 35.16 | Var | Yok | Yok | Bilateral | Subpektoral (Dermal Flep) | 360 cc | Yok | Yok |
| 27 | 50 | 37.37 | Yok | Yok | Yok | Sol | Subpektoral (Dermal Flep) | 400 cc | Parsiyel Nekroz | Yara bakımı, Pansuman |

## PB-159

# Meme Rekonstrüksiyonu Sonrası Herceptin Tedavisi Alan Hastada Gelişen İnflamatuvar Tablo: Bir Olgu Sunumu

Doğancan Güven, Mustafa Kürşat Evrenos, Ali Atilla Aksoy, İbrahim Cem Eyisan, Kıvanç Albayrak, Emre Kaşıkçı

*Manisa Celal Bayar Üniversitesi, Plastik Rekonstrüktif ve Estetik Cerrahi A.B.D., Manisa*

**Giriş:** Meme rekonstrüksiyonu, mastektomi sonrası hastaların fiziksel ve psikolojik iyileşme sürecini destekleyen önemli bir cerrahi işlemdir. Ancak, mastektomi ve rekonstrüksiyon cerrahisi sonrası hastaların büyük bir çoğunluğunun tedavi süreci burada bitmemektedir. Meme kanseri tedavisinin bütünleyici bir parçası olan tamamlayıcı sistemik tedaviler, hastaların uzun vadeli sağkalım oranlarını artırmak ve kanserin tekrarlama riskini azaltmak amacıyla büyük önem taşır.(1) Bu ajanlardan biri olan Herceptin (trastuzumab), HER2-pozitif meme kanseri tedavisinde yaygın olarak kullanılan hedefe yönelik bir tedavi ajanıdır. HER2, meme kanseri hücrelerinin yüzeyinde aşırı miktarda bulunan bir protein olup, bu protein hücre büyümesi ve çoğalmasını hızlandırır.(1) Herceptin, HER2 proteinine bağlanarak bu sinyal yolunu bloke eder ve kanser hücrelerinin büyümesini durdurur. Adjuvan veya neoadjuvant olarak kullanılabilen Herceptin bu etkileri ile, hastaların yaşam sürelerini uzatmada ve kanserin tekrarlama riskini azaltmada önemli bir rol oynar. Ancak, bu ilaçla tedavi edilen hastalarda bazı yan etkiler ve komplikasyonlar ortaya çıkabilir. Bu bildiride, prepektoral planda meme rekonstrüksiyonu yapılan ve Herceptin tedavisi sırasında memesinde inflamatuvar bir tablo gelişen bir hastanın tedavi süreci ele alınacaktır.

**Olgu Sunumu:** 48 yaşında kadın hasta, meme kanseri tanısı konduktan sonra neoadjuvan 8 kür kemoterapi aldı. Yapılan biyopsi sonucunda HER2 pozitif olması üzerine neoadjuvan olarak Herceptin tedavisi aldı. İki kür Herceptin sonrası neoadjuvan tedavisi tamamlandı. Nipple-Areolar kompleks koruyucu mastektomi ve sentinel lenf nodu biyopsisi yapılan hastaya aynı seansta prepektoral planda 505cc anatomik protez ile meme rekonstrüksiyonu yapıldı. Postoperatif 5. gününde taburcu edildi ve 8. gününde tüm drenleri çekildi. Erken postoperatif dönemde komplikasyon saptanmadı.

Postoperatif 18. gününde ilk doz Herceptin tedavisini alan hastanın herhangi bir şikayeti olmadı. Postoperatif 42. gününde ikinci doz Herceptin aldıktan 4 gün sonra memede şişlik ve kızarıklık ve ısı artışı gelişmesi üzerine protez enfeksiyonu ön tanısı ile IV antibiyoterapi amacıyla servise yatırıldı. Yatışında antibiyoterapi başlamadan önce yapılan ultrasonografi, 15 mm kalınlığa ulaşan sıvı koleksiyonunu gösterdi ve ultrasonografi eşliğinde yapılan ponksiyonda seröz nitelikte gelen sıvının örneklemesinde üreme saptanmadı. Başvurusunda yapılan laboratuvar tetkiklerinde Crp: 33 mg/dl WBC: 17.1 saptandı

Yatırıldığında enfeksiyon hastalıkları tarafından vankomisin 2x1 ve sefepim 3x1 başlandı ve 14 gün tamamlanması önerildi. Tedavisinin 13. Gününde meme inferolateralinde bül gelişmesi üzerine bül steril şartlarda drene edildi. Kültür örnekleri alındı ve mevcut bülden spontan drenaja bırakıldı. Tedavinin 13. Günde Crp: 2.4 mg/dl WBC: 7.3 olarak saptandı. Takiplerinde laboratuvar olarak regresyon saptanan hastada klinik olarak inflamasyon tablosu devam etmekteydi. Alınan kültürlerde üreme olmadı. Spontan drenajı tamamlandıktan sonra hastanın büllöz alanı lokal anestezi altında debride edilerek primer onarımla revize edildi. Hastanın üçüncü Herceptin tedavi zamanının gelmesi üzerine tıbbi onkoloji hekimiyle görüşüldü. Memedeki tablonun gerilemesi için tedavinin ertelenmesini uygun gördü ve oluşan tablonun Herceptin yan etkisi olabileceğini düşündü. Hastanın tedavisine prednol eklenmesini önerdi. Tıbbi onkoloji önerisiyle hastanın tedavisine 3 gün 2 mg/kg ve daha sonra kalan 7 gün 1 mg/kg olacak şekilde prednol eklendi. Prednol tedavisinin 2. gününde memedeki tabloda dramatik yanıt alındı ve hasta tablo tamamen gerilediğinde taburcu edildi.

**Tartışma:** Meme rekonstrüksiyonu sonrası gelişen enfektif ve inflamatuvar durumlar ciddi komplikasyonlara yol açabilir. Klinik yönetimi yetersiz olduğunda rekonstrüksiyonun sonlanmasına sebep olabilmektedir. Literatürde, meme rekonstrüksiyonu sonrası alınan Herceptin tedavisi sırasında hastalarda benzer inflamatuvar reaksiyonların rapor edildiği vaka bulunamamıştır. Ancak Herceptin yan etkileri arasında memede inflamasyon yaygın yan etkiler arasında bulunmaktadır. Klinik olarak enfeksiyon benzeri bir tablo ile prezente olan hastamızda uzun süreli antibiyoterapiye ragmen laboratuvar yanıt alınırken klinik yanıt alınamaması, aynı zamanda hastanın alınan kültürlerinde de üreme saptanmaması, tablonun Herceptin tedavisi sonrası başlaması ve ilacın yan etkileri arasında memede inflamasyon olması inflamatuvar bir tablo ile karşı karşıya olabileceğimizi düşündürmüştür. Tıbbi onkoloji hekimi ile beraber yapılan değerlendirmede bu ihtimal göz önünde bulundurularak hastanın tedavisine prednol eklenerek dramatik yanıt alındığı görülmüştür. Hastanın takiplerinde benzer tabloyla karşılaşılmamıştır.

**Sonuç:** Bu olgu sunumu, meme rekonstrüksiyonu yapılan ve Herceptin tedavisi sırasında inflamatuvar reaksiyon gelişen bir hastanın tedavi sürecini ele almıştır. Kolaylıkla enfektif bir tablo ile karışabilecek ve toplamda 10 günlük prednol tedavisi ile dramatik yanıt aldığımız bu klinik tablonun ayırıcı tanılar arasında yer alması gerektiğini düşünmekteyiz.

### Referanslar

1. Maximiano S, Magalhães P, Guerreiro MP, Morgado M. Trastuzumab in the Treatment of Breast Cancer. Vol. 30, BioDrugs. Springer International Publishing; 2016. p. 75–86.

**Anahtar Kelimeler:** herceptin, meme, trastuzumab

*resim 1*

*hastanın başvurusunda memede bulunan hiperemik tablo*

## PB-160
## Meme Rekonstrüksiyonunda Yağ Grefti

İzel Kübra Akmeşe, Savaş Serel, Servet Elçin Alpat, Burak Kaya

*Ankara Üniversitesi Tıp Fakültesi Prec Ana Bilim Dalı Ankara*

**Amaç:** Bu çalışmanın amacı, meme rekonstrüksiyonunda yağ grefti uygulamasının etkinliğini ve güvenliğini çok yönlü bir şekilde değerlendirmektir. Yağ grefti, meme rekonstrüksiyonunda dolgu maddesi olarak kullanılan ve otolog yağ dokusunun hasarlı veya eksik bölgelere transfer edilmesi işlemidir. Çalışmada, meme rekonstrüksiyonunun farklı aşamalarında ve tekniklerinde yağ greftinin kullanımını, greft edilen yağ dokusunun hacim koruma oranlarını, bu uygulamanın kısa ve uzun dönemli komplikasyonlarını ve hasta memnuniyetini kapsamlı bir şekilde incelemek amaçlanmaktadır. Ayrıca, yağ grefti uygulamasının estetik sonuçları ile birlikte, fonksiyonel iyileşmelere olan katkısı da değerlendirilecektir. Çalışma, meme kanseri tedavisi sonrası rekonstrüksiyon gereksinimi duyan hastalarda, yağ grefti uygulamasının güvenilir bir seçenek olup olmadığını belirlemeyi hedeflemektedir.

**Yöntem:** Retrospektif olarak gerçekleştirilen bu çalışma, 2020-2024 yılları arasında meme rekonstrüksiyonu sırasında yağ grefti uygulanan 42 hastayı içermektedir. Hastaların demografik verileri, rekonstrüksiyon tipi, greft edilen yağ miktarı, uygulama teknikleri ve takip süresi analiz edilmiştir. Klinik sonuçlar; yağ greftinin hacim koruma oranları, komplikasyonları değerlendirilmiştir.

**Bulgular:** Çalışmaya dahil edilen hastalar meme kanseri sebebiyle opere olup meme rekonstrüksiyonu yapılan kadın hastalardır. Bu rekonstrüksiyon tiplerinden 5 hastaya diep,7 hastaya latissimus flebi, 1 hastaya gracilis, 1 hastaya latissimus flebi+ implant ve 24 hastaya ise implant ile rekonstrükson yapılmıştır. Daha sonra ise yağ grefti uygulanmıştır.4 hastaya ise mastektomi sonrası yağ grefti uygulanmıstır. Hastaların yaş ortalaması 47 yıl olup, ortalama greft edilen yağ miktarı 150 ml olarak saptanmıştır. Ortalama takip süresi 12 ay olarak kaydedilmiştir. İlk 12 ayda greft edilen yağın büyük ölçüde korunduğu kontroller sırasında yapılan muayene notları ve çekilen fotoğrafların karşılaştırılması ile saptanmıştır. Yağ grefti operasyonu sonrası komplikasyon oranı ise yapılan hiçbir hastada saptanmadığı için komplikasyonsuz olarak değerlendirilmiştir.Hastaların 38'sinde ise ikinci bir yağ grefti uygulamasına gerek duyulmamıştır.

**Tartışma:** Bu çalışmanın bulguları, meme rekonstrüksiyonunda yağ grefti uygulamasının etkin ve güvenilir bir yöntem olduğunu göstermektedir. Yağ grefti uygulamasının birçok avantajı olduğu görülmüştür. Greft edilen yağın hacim koruma oranlarının yüksek olması, uygulamanın başarısını desteklemektedir. Komplikasyon oranının çok düşük bir seviyede olması, yağ grefti uygulamasının güvenli bir seçenek olduğunu ortaya koymaktadır.Ayrıca, yağ greftinin otolog bir doku olması, alerjik reaksiyon riskini ortadan kaldırmaktadır. Bu da hastaların genel sağlık durumunu olumlu yönde etkilemektedir.hastaların büyük bir çoğunluğunun (%90) ikinci bir yağ grefti uygulamasına ihtiyaç duymaması da yöntemin etkinliğini göstermektedir. Bu durum, hastaların tekrar cerrahi müdahale gereksinimini azaltmakta ve dolayısıyla iyileşme sürecini kısaltmaktadır.

Çalışmanın retrospektif doğası, bazı sınırlamaları beraberinde getirmektedir. Örneğin, retrospektif analizler, prospektif ve randomize kontrollü çalışmalar kadar güçlü değildir ve bazı yanlılıkları içerebilir. Bu nedenle, gelecekte yapılacak prospektif ve randomize kontrollü çalışmalarla bulguların doğrulanması gerekmektedir. Ayrıca, takip süresinin 12 ay ile sınırlı olması, uzun dönem sonuçla hakkında kesin yargılara varmayı zorlaştırmaktadır. Daha uzun süreli takipler, yağ grefti uygulamasının kalıcılığı ve uzun vadeli komplikasyonları hakkında daha ayrıntılı bilgi sağlayabilir.

Yağ grefti uygulamasının farklı hasta gruplarında ve değişik rekonstrüksiyon teknikleriyle birlikte kullanımı da daha detaylı araştırılmalıdır.Farklı yaş grupları, farklı meme kanseri evreleri ve farklı cerrahi teknikler arasında yağ grefti uygulamasının etkinliği karşılaştırılmalıdır. Bu tür çalışmalar, yağ greftinin hangi hasta gruplarında ve hangi koşullarda en etkili olduğunu belirlemeye yardımcı olabilir. Ayrıca, yağ grefti uygulamasının maliyet-etkinlik analizi yapılarak sağlık ekonomisi açısından değerlendirilmesi de faydalı olacaktır. Bu tür analizler, sağlık sistemleri için maliyetleri azaltmaya ve kaynakların daha verimli kullanılmasına katkıda bulunabilir.

**Sonuç:** Meme rekonstrüksiyonunda yağ grefti, estetik açıdan tatmin edici ve güvenli bir yöntem olarak görülmektedir. Yağ greftinin hacim koruma oranları, uzun dönem sonuçları ve düşük komplikasyon oranları ile olumlu sonuçlar vermektedir. Daha önce yapılan rekonstrüksiyon işlemlerinin hacmini arttırmak amacıyla yapılan yağ grefti hastayı kozmetik açıdan memnun etmektedir. Hasta memnuniyeti, bu yöntemin tercih edilmesinde önemli bir faktör olarak öne çıkmaktadır. Ancak, daha uzun süreli ve geniş ölçekli çalışmalar, yağ grefti uygulamalarının uzun vadeli sonuçlarını ve potansiyel komplikasyonlarını daha iyi anlamak için gereklidir

**Anahtar Kelimeler:** Greft, meme, rekonstrüksiyon, yağ, flep, implant

## PB-161
## NAC Koruyucu Mastektomi Sonrası Meme Rekonstrüksiyonunda Üst Pol için Anatomik Ekspander Kullanımı

Ali Atilla Aksoy, Doğancan Güven, Mustafa Kürşat Evrenos

*Manisa Celal Bayar Üniversitesi Tıp Fkültesi, Plastik, Rekonstrüktif ve Estetik Cerrahi Anabilim Dalı*

**Giriş:** Meme kanseri sonucu mastektomi geçiren hastalarda meme rekonstrüksiyonu, fiziksel ve psikososyal iyileşme sağlamak açısından önemlidir. Özellikle genç kadınlarda rekonstrüktif cerrahi, hastaların yaşam kalitesini artırabilir ve günlük aktivitelerine dönmelerini kolaylaştırabilir. Protez kullanımı, mastektomi sonrası hızlı iyileşme ve hasta memnuniyeti açısından etkili bir seçenektir. Mastektomi sırasında cilt bütünlüğü korunabilse de tümörün atipik ve cilde yakın yerleşimi nedeniyle cilt eksizyonu gereken vakalar da karşımıza çıkabilmektedir. Üst polde cilt eksizyonu yapılan hastalarda eksize edilen cilt bölgesinde ekpansiyon sağlamak için anatomik ekspanderın vertikal planda 180 derece ters yerleştirilmesi üst pol dolgunluğunu arttırabilir.

**Olgu:** 28 yaşında kadın hasta yaklaşık 2 yıldır giderek büyüyen sağ memede ele gelen kitle şikayeti ile başvurduğu hastanemizde çekilen USG raporunda sağ meme üst dış kadranda 51x40x57 mm çapında kitle lezyonu olması üzerine lezyondan alınan tru-cut biyopsi sonucunda duktal karsinoma in situ tanısı aldı. Kronik ek hastalığı olmayan hastaya genel cerrahi ekibi ile birlikte NAC koruyucu mastektomi ve protez ile meme rekonstrüksiyonu planlandı. Genel cerrahi tarafından sağ meme üst dış kadranda izlenen tümörün cilde fikse olması nedeniyle areola superiorunda 7x4cm horizontal semisirküler cilt eksizyonu ile birlikte NAC koruyucu mastektomi ve sentinel lenf nodu biyopsisi (SLNB) işlemi yapıldı. SLNB frozen sonucu benign raporlanan hastaya tamamlayıcı aksiller lenf nodu disseksiyonu yapılmadı. Genel cerrahi ekibinden 367 gram meme dokusu eksize edildiği bilgisi alındı. Hasta genel cerrahi ekibinde devir alınarak vakaya dahil olundu. Yerleştirilecek ekspandera pectoralis major ve serratus anterior kasları altında poş oluşturmak amacıyla medialde ksifoid, lateralde preaksiller hat, süperiorda pektoral kas sınırı ve inferiorda eksternal oblik kas fasyasına kadar disseksiyon tamamlandı. Üst polden yapılan cilt eksizyonu sonucu üst pol cilt eksikliği nedeniyle operasyon sırasında 400 cc anatomik ekspander submüsküler planda anatomik ekspanderın projekte olan kısmı memenin üst polünde kalacak şekilde, vertikal planda 180 derece ters yerleştirildi ve ekspanderın üzeri kas ile örtüldü. Peroperatif her iki meme inframammarian fold çizgisi ve nipple arası mesafe ölçülerek sağ nipple areola kompleksi uygun simetri oluşturulacak pectoral kasa tespit edildi. Postopertaif supin pozisyonda izlenen hasta, bir adet kas altında ve bir adet kas üstünde olmak üzere 2 adet hemovac dren ile takip edildi. Hasta postoperatif 1.gününde 15 dakikayı geçmeyecek şekilde mobilize edildi. Postoperatif 2. günde areola superiorda izlenen yaklaşık 2x3cm ekimotik alan dışında hastanın cilt fleplerinde tonus, renk veya ısı değişimi izlenmedi. Areolada tariflenen bu alan nekrotik görünümü nedeniyle postoperatif 7. günde lokal anestezi altında debride edildikten sonra primer onarıldı. Postoperatif 11. günde operasyon alanında patoloji izlenmeyen hasta drenleri çekildikten sonra taburcu edildi. Hastanın patoloji sonucunda üst-dış periferik ve santral kadran yerleşimli tümör odakları raporlandı. Hasta 2-4 haftada bir kontrollere çağırılarak ekspanderı serum fizyolojik ile şişirildi. Postoperatif 20. haftada ekspander çıkarılması sonrası protez ile meme rekonstrüksiyonu işlemi planlandı. Mastektomi skar hattının genişlemiş olması ve cildin ince ve sağlıksız görünmesi sebebiyle 6x2cm cilt eksizyonu yapılarak operasyona başlandı. Ekspanderın olduğu poş süperioru ve lateralinden kapsüle insizyonlar yapılarak poş uygun şekilde genişletildi. 365 cc anatomik sizer poşa yerleştirildikten sonra hasta perop oturtuldu ve meme şeklinin anatomik olduğu ve poşun sizer için uygun olduğu görüldü. 365cc anatomik protez poşa yerleştirildi. Yapılan eliptik cilt eksizyonunun yara dudakları, lateralize olan nipple-areola kompleksini medialize etmek amacıyla inferior flep yaklaşık 1cm mediale kaydırılarak onarıldı. Postoperatif 4. gününde hastanın genel durumu iyi vitalleri stabil ve operasyon sahasında patolojisi olmaması üzerine taburcu edildi. Radyasyon Onkolojisi ve Medikal Onkoloji tarafından takip edilen hastaya adjuvan hormonoterapi, kemoterapi ve radyoterapi planlandı.

**Sonuç ve Tartışma:** Alışagelmişin dışında yerleştirilen anatomik ekspanderın üst pol dolgunluğunu artırması amaçlanan bu vakada, operasyon sonrası dönemde hasta ve cerrah açısından meme rekonstrüksiyonu kozmetik olarak tatmin edici bir sonuç vermiştir. Areola superioru ve meme üst pol cildinin neredeyse tamamı rezeke edilen hastamızda her iki meme arasında simetriyi sağlamayı hedefledik. Anatomik ekspanderler, meme rekonstrüksiyonunda doğal bir meme formu sağlamak için etkili bir seçenektir. Fakat bu vakada olduğu gibi üst polde cilt eksizyonu yapılan hastalarda eksize edilen cilt bölgesinde ekpansiyon sağlamak için anatomik ekspanderın vertikal planda 180 derece ters yerleştirilmesinin hastanın estetik beklentilerini karşılamak için uygun bir yöntem olabileceğini göstermektedir. Ekspanderların farklı oryantasyonlarda yerleştirilmesi meme rekonstrüksiyonunda estetik ve fonksiyonel başarı sağlamak için kullanılabilecek bir teknik olarak düşünülebilir.

**Anahtar Kelimeler:** meme rekonstüksiyonu, protez, ekspander

*Preoperatif ve Postoperatif Fotoğraflar*

*A ve B: Hastanın preoperatif çizimlerinin fotoğrafları C: İkinci seans öncesi üst pol cildindeki ekspansiyon D, E ve F: Hastanın mastektomiden 2 ay sonraki fotoğrafları*

## PB-162

## Meme Kanserine Bağlı Mastektomi Sonrası Eşzamanlı Meme Rekonstrüksiyonu Yapılan Hastalarının Geriye Dönük Değerlendirilmesi

İsmail Bülbüloğlu, Burak Bilgiç, Umut Tuncel

*Samsun Üniversitesi Tıp Fakültesi Plastik Rekonstrüktif ve Estetik Cerrahi Ana Bilim Dalı, Samsun*

**Giriş:** Meme kanseri dünyada insidansını her geçen gün artırmaktadır. Mastektomi ve sonrasında uygulanan kemoterapi ve radyoterapi tedavinin temelini oluşturmaktadır.Son yıllarda mastektomi sonrası eş zamanlı meme rekonstrüksiyonu her geçen gün popülerliğini artırmaktadır.Hastalara tek operasyonla hem mastektomi hem de rekonstrüksiyonun aynı anda yapılmasını sağlaması ve özellikle hastanın psikososyal olarak en az düzeyde etkilenerek hayata geri dönmesini sağlamaktadır.

Bu bildirideki amacımız, meme kanseri nedeniyle genel cerrahi tarafından cilt koruyucu mastektomi yapılan hastalarda operasyona eş zamanlı dahil olunarak meme rekonstrüksiyonu deneyimlerimizi avantaj ve dezavantajlarını paylaşmak istedik. Bu çalışmaya 6 hasta (toplamda 7 meme)dahil edildi. Dahil edilen hastalardan 1 tanesinde Derin İnferior Epigastrik Perforatör (Diep) serbest flebi, 5 hastada sadece implant ile meme rekonstrüksiyonu yapıldı.

Seçilen hastalarda preoperatif olarak MRI ile inceleme yapılmış olup cilt koruyucu mastektomi tekniğiyle mastektomi ve aksiller disseksiyon yapıldı.Hastalar postop 1. aylarından itibaren kemoradyoterapiye yönlendirildi. Postoperatif dönemde implant hastaları için destekleyici cerrahi sütyen kullanılmış olup flep dolaşımı bozulmaması için baskıdan kaçınılmıştır. Tüm hastalarda hemovak dren kullanılmış olup ortalama 6. Günde drenler çıkarılmıştır. Hastalar ameliyat öncesi dönemde ek operasyon gerekliliği açısından bilgilendirilmiş olmakla birlikte iki hastada cilt nekrozu gelişmiş olup bir hastaya latissimus dorsi kas flebi ile onarım, diğer hastaya transpozisyon flebi yapıldı. Diğer hastaların rutin kontrollerinde enfeksiyon, ekspozisyon ve nekrozla karşılaşılmamıştır.

**Yöntem-Gereçler:** Bu retrospektif çalışmaya 6 hasta dahil edildi. Ortalama takip süresi 3 ile 12 ay arasında değişmektedir. Tüm veriler geriye dönük olarak hastaların tıbbi kayıtlarından ve fotoğraflarından toplandı. Toplanan veriler ışığında bu süre içerisinde yeniden ameliyat ihtiyacı, rekonstrüksiyonun sağkalımı ve radyoterapinin etkileri analiz edilmiştir.

Sadece implant ile meme rekonstrüksiyonu yapılan hastalarda implantlar kas altı plana yerleştirildi. Pectoralis major kası genellikle implantın superiorunu kapatmış olup İnferiorda ise, aselüler dermal matriks implantın alt tarafını kapatmak amacıyla pectoralis major kasının inferioruna suture edildi. Bu hastalarda destekleyici medikal sütyen 6 hafta kadar düzenli olarak kullanılması önerildi. DIEP serbest flep cerrahisi yapılan hastada 25x18 cmlik fasyoadipokutan flep sağ periumblikal bölgeden tek perforatör üzerinden kaldırıldı.Zone 4 dezepitelize edildi. Anastomoz torakodorsal artere 8-0 prolen ile mikroskop altında anastomoz edilerek flep perfüzyonu takiplerinde herhangi bir problem ile karşılaşılmadı. Flep dolaşımını bozabilecek aktivitelerden uzak durması istendi.

**Bulgular:** Sadece implant ile meme rekonstrüksiyonu yapılan 5 hastada kas altı plan tercih edilmiş olup takiplerinde ilk etapta ağrı dışında bulgu olmamakla birlikte 2 hasta dışında dolaşım bozukluğu ve enfeksiyon lehine bulgu görülmemiştir. Postoperatif süreçte her iki memeye cilt koruyucu mastektomi yapılıp 375 cc high profile Mentor marka protez koyulan hastanın sağ memesinde IMF-NAC hattında 8x2 cmlik nekroz diğer memesinde IMF hattında 3x2 cmlik nekroz gelişmiş olup ilk operasyondan 15 gün sonra demarkasyon hattı oluştuktan sonra latissimus dorsi muskulokutan flebi ve lokal transpozisyon flebi ile defekt onarılmıştır. Diğer hastamızda IMF orta hatta minimal cilt nekrozu gelişmiş olup 3x4,5 cm'lik lokal fasyokutan transpozisyon flebi ile defekt onarılmıştır. DIEP flebi yapılan hastanın flep dolaşımı olağan iyileşme süreci ile enfektif bulgu olmadan postoperatif takibi tamamlandı. Hastalar erken dönemde mobilize edilmiş olup ayaktan rutin kontrollerine devam edilmiştir.

Hastaların postoperatif takiplerinde kanama komplikasyonu gelişmemiş, drenler ameliyat sonrası ortalama 6. günde çekilmiştir. Postoperatif dönemde hastalarda 2 hasta dışında erken dönemde cilt nekrozu olmamakla birlikte radyoterapi alan hastalarda 6. Ay takiplerinde minimal kontür düzensizlikleri görülmüştür.

**Tartışma:** Eşzamanlı meme rekonstrüksiyonu ihtiyacı olan hastalarda tedavi seçenekleri defekt hacmine bağlı olarak değişmektedir. Defekt %30'dan büyük olan hastalarda serbest flep, %30'a kadar olan defektlerde meme boyutuna bağlı olarak pediküllü flepler, %10-20 defektlerde lokal flep ve glandüler flepler tercih edilmekle birlikte vücut görünümünü korumak ve hayat kalitesinin arttırmak amacıyla da prostetik meme rekonstrüksiyonu yapılmaktadır. [1]

Alt karın bölgesinden hazırlanan otolog doku flepleri, diğer meme rekonstrüksiyonu yöntemlerine kıyasla en iyi, en uzun süreli kalıcılığı olan en az bakım gerektiren sonuçlara sahip meme rekonstrüksiyonu yöntemidir [2]. Bu yüzden doku defekti fazla olan mastektomi hastamızda DİEP free flebi ile onarım tercih edilmiş olmakla birlikte bu operasyon mastektomi yapan cerrahla insizyonlar öncesi görüşülüp planlama yapılıp sonrasında uygun torakodorsal arter ve yandaş venler ile anastomozu yapılarak sorunsuz olarak tamamlanacağını düşündük.

Diğer taraftan daha küçük defektleri olan ve cilt fleplerinin beslenmesi olağan olan 5 hastamızda direkt implant ile rekonstrüksiyon tercih edilmiştir. Daha geniş ölçekli (682 hasta) uzun vadeli (5 yıl) yapılan bir çalışmada direkt implant ve geciktirilmiş iki aşamalı doku genişletici ile rekonstrüksiyon hastalarının revizyon oranları arasında anlamlı fark bulunamamıştır [3].Sadece implant ile rekonstrüksiyonun, doku genişletici ile rekonstrüksiyona kıyasla daha az poliklinik ziyareti ve daha az cerrahi işlem gerektirdiği için daha tercih edilebilir olarak düşünmekteyiz.

Bununla birlikte eşzamanlı meme rekonstrüksiyonu yapılan hastaların gecikmiş meme rekonstrüksiyonuna kıyasla erken postoperatif dönemde psikososyal ve seksüel açıdan kendilerini daha iyi hissettikleri saptanmıştır. [4].

**Sonuç:** Bu çalışma, geç dönem rekonstrüksiyon yerine aynı seansta rekonstrüksiyon yapılması ve hastaların olası sonuçlardan memnuniyeti ve komplikasyon oranları göz önüne alındığında daha tatminkar sonuçların alındığını göstermiştir. Bu çalışmanın sonuçlarına dayanarak daha az cerrahi işlem gerektirdiğinden ve eğer aynı seans rekonstrüksiyon yapılmasına kontrendikasyon yaratan durum yoksa mastektomi ile eş zamanlı meme rekonstrüksiyonunu önermekteyiz.

**Kaynakça:**

[1] Chung K.C. & Disa J.J., Operative Techniques in Breast Surgery, Trunk Reconstruction and Body Contouring. 2021;74:11

[2] Hu ES, Pusic AL, Waljee JF, et al. Patient-report ed aesthetic satisfaction with breast reconstruction during the long-term survivorship period. Plast Reconstr Surg. 2009;124:1-8

[3] Clarke-Pearson EM, Lin AM, Hertl C, et al. Revisions in implant-based breast reconstruction: how does direct-to-implant measure up? Plast Reconstr Surg. 2016;137:1690-1699.

[4] Satisfaction with and psychological impact of immediate and deferred breast reconstruction J. Ferna´ ndez-Delgado1, M. J. Lo´ pez-Pedraza2, J. A. Blasco2, E. Andradas-Aragones3, J. I. Sa´ nchez-Me´ ndez4, G. Sordo-Miralles1 & M. M. Reza2 *

**Anahtar Kelimeler:** meme rekonstrüksiyonu, mastektomi, DIEP flep

*Eşzamanlı meme rekonstrüksiyonu yapılan hastaların postop fotoğrafları*

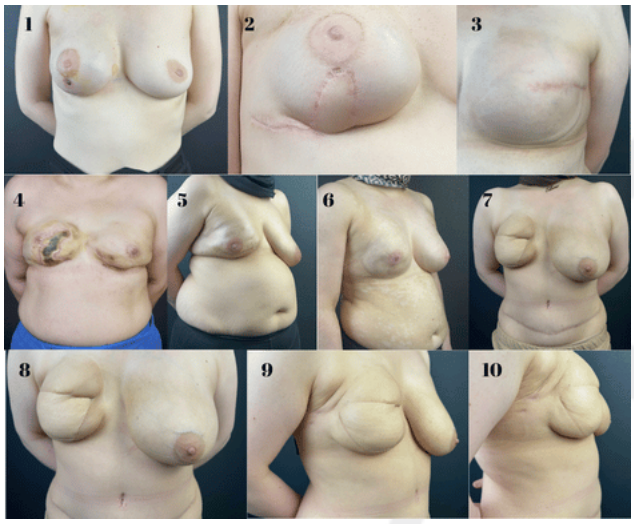


*Fig. 1: Daha önceden implant ile rekonstrüksiyon yapılan hastanın 5 ay sonra NAC inferiorunda doku nekrozu (1). Bu doku nekrozunun lokal transpozisyon flebi ile onarımı (2). Aerola dokusu eksize edilmiş direkt impant ile onarım yapılan hastanın postop 1. yıl kontrolü (3). Cilt koruyucu mastektomi yapılan hastanın postop 2. ayında her iki memede nekroze dokular gelişti (4). Sadece impant ile onarım yapılan hastada radyoterapi sonrası kontur düzensizlikleri (5).Sadece implant ile onarım yapılan hastanın postop 18. ay kontrolü (6). DIEP serbest flebi ile rekonstrüksiyon yaptığımız hastanın postop 12. ay kontrolü (7-10).*

## PB-163

## Latissimus Dorsi Tabanlı Meme Rekonstrüksiyonu: Tek Merkezde Operasyon ve Komplikasyon Deneyimi

İsmail Arda Tufan[1], Meltem Ayhan Oral[1], Tunahan Berk Başol[1], İlker Uyar[2]

*[1]İzmir Katip Çelebi Üniversitesi Atatürk Eğitim Araştırma Hastanesi*
*[2]Tınaztepe Üniversitesi Tıp Fakültesi*

**Arka plan:** Latissimus dorsi flebi (LDF) uzun yıllardır meme rekonstrüksiyonu için kullanılmaktadır. Bu flep düşük donör saha morbiditesi ve güçlü vaskülerite nedeniyle tercih edilmektedir. En sık görülen komplikasyon donör sahada seroma oluşumudur.

**Yöntemler:** Hasta özellikleri, operasyon tipi ve eş zamanlı operasyon yapılıp yapılmadığı, deri kürek tipi, kullanılan protez hacmi, komorbiditeler ve komplikasyonlar incelendi. Gecikmiş rekonstrüksiyon olarak LDF uygulanan hastalar çalışmaya dahil edildi.

**Bulgular:** Hasta grubumuzda yaş, cilt küreği seçimi, protez hacmi ve komorbiditelerin komplikasyonlarla ilişkili olmadığı görüldü ($p>0.5$). Ancak, ilginç bir şekilde, operasyon tipi ile komplikasyon oranları arasında bir korelasyon vardı ($p<0,5$).

**Sonuç:** Donör alanın kapatılması sırasında kapitone süturlerin kullanılması, elektrokoter kullanımından kaçınılması, drenlerin uzun süre tutulması ve ameliyat sonrası dönemde rutin olarak basınçlı pansuman uygulanması bu komplikasyonu önlemek için uygun seçeneklerdir. Kontralateral memede işlem yapılan hastalarda, operasyon süresini kısaltmak için donör alanın kapatılması hızlandırılabilir, ancak bu seroma gelişimi ile ilişkilidir. Ameliyat süresini uzatsa bile donör alanın kapatılması hızlandırılmamalı ve yeterli miktarda kapitone sütur yerleştirilmelidir.

**Anahtar Kelimeler:** Latissimus Dorsi, Mamoplasti, Rekonstrksiyon

*olgu*

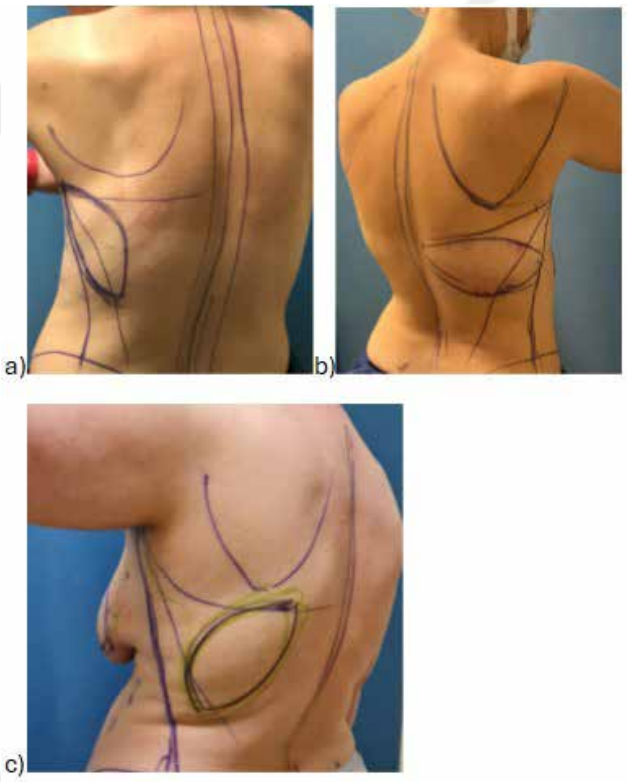


Figure1) a-c: operasyon öncesi çizim

## PB-164

## Tavşanda İnguinal Serbest Flep Modelinin Arteriyel Ve Venöz Yetmezlik Bulgularının Klinik Gözlem, Akıllı Saat Ve Pulsoksimetre İle Karşılaştırılması

Uğur Kaan Kalem

*Kastamonu Eğitim ve Araştırma Hastanesi, Plastik Rekonstrüktif ve Estetik Cerrahi*

Rekonstrüktif mikrocerrahi özellikle son elli yıl içinde gerek mikroskopların gerekse mikrocerrahi tecrübenin gelişmesiyle önceden onarılması olanaksız doku defektlerinin onarımını mümkün kılmıştır. Tüm bu gelişmelere rağmen serbest fleplerin postoperatif dönemde takibi konusunda fikir birliği yoktur. Çalışmamızın temel ilkesi günümüzde altın standart olarak kabul edilen ancak oldukça subjektif bir flep değerlendirme metodu olan klinik gözleme destek oluşturabilecek objektif, pratik,

güvenilir, kolay uygulanabilen ve ucuz bir gözlem yöntemi oluşturmaktır.

Oksijenize ve deoksijenize hemoglobin farklı dalga boylarında ışığı absorbe ederler. Bu nedenle saçtıkları dalga boyları da farklıdır. Bu prensibe dayandırılan fotopletismografik sistemler ile flebin genel durumu ve yaşamsallığı tayin edilebilir. Bu yöntemi kullanan pek çok cihaz bugüne dek tıbbi cihaz sanayisinde kullanılmaktaydı. Ancak benzer ürünler akıllı saatlerin hayatımıza girmesiyle hastane dışında da yaygın olarak kullanılmaya başlandı. Çalışmamızda hastanelerde rutin kullanılan pulsoksimetre cihazı ve artık günlük yaşamın önemli bir parçası haline gelen akıllı saat kullanarak serbest fleplerin takibinin yapılması amaçlandı.

Çalışma 8 adet Yeni Zelanda Albino tavşanın her iki kasığından kaldırılan SIEA flepler üzerinde gerçekleştirildi. Flepler tek arter ve ven üzerinden beslenecek şekilde izole edildi ve ardından klemplenerek iskemiye bağlı gözlemler gerçekleştirildi. Çalışmanın sonunda iskemik flepler patolojik incelemeye gönderildi.

Çalışmamızdan edinilen bulgulara göre arteriyel ve venöz yetmezlik durumlarında fleplerden kırmızı ve kızılötesi dalga saçılımları değişmektedir. Ayrıca pulsoksimetre ve akıllı saat kullanılarak arteriyel yetmezlik hızlıca tanınabilir. Venöz yetmezlik spektrometrik analizler ışığında tanınabilir. İskemik flepler histolojik olarak incelendiğinde iskemi süresi 2 saate ulaştığında kollajen dokunun dejenerasyonunun başladığı saptanmıştır.

Sonuç olarak fleplerin fotopletismografik takibi cerraha ameliyat sonrası serbest flep takibinde iskemiyi hızlı tanıma olanağı sağlayabilir. Bu konuda yazılacak algoritmalar ile akıllı saatler pratik birer flep monitörizasyon aleti haline gelebilir.

**Anahtar Kelimeler:** Akıllı saat, fotopletismografi, iskemi, pulsoksimetre, serbest flep

*Pulsoksimetre ve akıllı saat ölçümü*

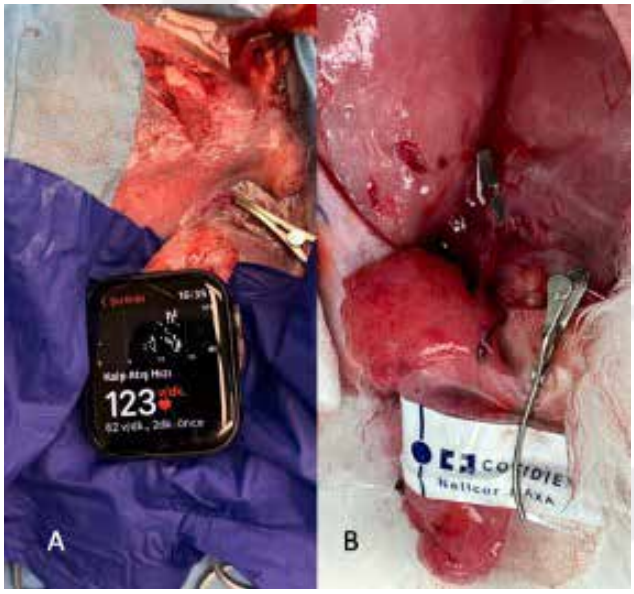


## PB-165

## Kompleks Meningomyelosel Onarımlarında Klinik Uygulamalar

Oğuz Kağan Koçak, Hande Akdeniz, Gökçe Yıldıran, Zekeriya Tosun

*Selçuk Üniversitesi Tıp Fakültesi, Plastik Rekonstrüktif ve Estetik Cerrahi Anabilim Dalı, Konya*

**Giriş:** Meningomyelosel, nöral tüp defektlerinin en sık görülen şeklidir ve vertebral kolonun füzyonunun başarısız olması sonucu meningeal ve spinal kord dokusunun kistik herniasyonundan kaynaklanır. Meningomyelosel kadınlarda daha sık görülür. Lokalizasyon olarak en çok lumbosakral bölge etkilenir. Folik asit desteğinin zorunlu hale getirilmesi, gıdaların zenginleştirilmesi ve anomalinin erken tespiti sonrasında gebeliğin elektif olarak sonlandırılması nedeniyle görülme sıklığı azalmıştır. Hastalığa ek olarak mental retardasyon, hidrosefali, inkontinans ve parapleji gibi morbiditeler eşlik edebilir. Mortalite oranının %35'e kadar çıkabildiği gösterilmiştir. Enfeksiyon ilişkili morbidite ve mortaliteler olabileceği için defektin yaşamın ilk 48-72 saati arasında kapatılması önerilir. Nöral onarım sonrasında defektin primer kapatılması mümkün olmakla beraber, geniş defektlerde kompleks onarım yöntemleri gerekli olabilmektedir. Meningomyelosel defektlerinin rekonstrüksiyonunda iyi vaskülarize dokular ile gergin olmayan fakat sağlam kapama, nöral dokuların korunması ve morbiditenin azaltılması amaçlanır. Rekonstrüksiyonda deri greftleri, deri flepleri (Z-plasti, V-Y ilerletme, rotasyon, transpozisyon), fasyokütan flepler ve muskülokütan flepler kullanılabilir. Literatürde bu tekniklerin birbirine üstünlüğünü gösterilememiştir. Bu çalışmanın temel amacı, meningomyelosele bağlı defektlerin rekonstrüksiyonunda kullanılan tekniklerin araştırılmasıdır.

**Materyal-Metod:** Mayıs 2018 – Ocak 2024 tarihleri arasında kliniğimize preoperatif konsülte edilen ve operasyon kararı alınan 13 hasta çalışmaya dahil edildi. Primer onarım yapılabilen hastaların tümü çalışma dışında tutuldu. Primer onarım yapılabilen hastaların tümü çalışma dışında tutuldu. Hastaların tamamında önce beyin cerrahisi tarafından meningomyelosel kesesinin eksizyonu ve nöral onarım yapıldı, ardından tarafımızca meningomyelosel defekti rekonstrükte edildi. Hastaların operasyon sırasındaki yaşı, cinsiyeti, meningomyelosel defektinin lokalizasyonu, defekt boyutu, rekonstrüksiyonda kullanılan flep tipi, post operatif komplikasyonlar, hastanede kalış süresi ve mortalite retrospektif olarak tarandı ve kaydedildi.

**Bulgular:** Çalışmaya kliniğimizde opere edilen 10 kadın (%76.92), 3 erkek (%23,07) olmak üzere toplamda 13 hasta dahil edildi. Hastaların operasyon sırasındaki yaşı 2-32 (± 8.36) gün olarak hesaplandı. Meningomyelosel lokalizasyonu 6 hastada lomber (%46,15), 6 hastada lumbosakral (%46,15), 1 hastada torakolomber (%7,69) olarak belirlendi.Olgularda en küçük defekt boyutu 2x4 cm ve en büyük defekt boyutu 6x11 cm idi. Meningomyelosel defektinin rekonstrüksiyonunda 8 hastada reading man flebi (%61,53), 2 hastada transpozisyon flebi (%15,38), 1 hastada dufourmentel flep (%7,69), 1 hastada bipediküler v-y ilerletme flebi (%7,69), 1 hastada rotasyon flebi (%7,69) kullanıldı. Bir hastada (%7,69) post operatif komplikasyon olarak dehisens görüldü. Hastaların hastanede kalış süresi ortalama 61.92±51.65 gün olarak hesaplandı. 2 hasta (%15,38) ek morbiditelere bağlı olarak post-operatif süreçte exitus kabul edildi, diğer hastalar şifa ile taburcu oldu.

Tartışma – Sonuç: Meningomyelosele bağlı oluşan defektlerde rekonstrüksiyonunun amacı, merkezi sinir sisteminin enfekte olmasını önlemek ve defektin minimum morbidite ile dayanıklı cilt ve yumuşak doku ile kapatılmasını sağlamaktır. Meningomyelosel defektlerinin çoğu primer olarak kapatılabilir. Ancak daha büyük defektlerin onarımı, yetersiz yumuşak doku ve yara kapanma bölgesindeki gerilim nedeniyle zorlayıcı olabilir. Çeşitli çalışmalarda flep kaybı, ayrılma, BOS sızıntısı, hidrosefali ve sepsis gibi defekt kapanmasına bağlı komplikasyonların %0 ila %22,8 arasında değiştiği rapor edilmiştir. Çalışmamızda 13 hastadan birinde yara dehisensi ve flep nekrozu gibi minör komplikasyon görüldü. %7.6lık minör komplikasyon oranımız literatür ile benzerdi. Bununla birlikte aynı hastada revizyon cerrahisine gerek duyuldu ve opere edildi, revizyon cerrahisi sonrası tam iyileşme görüldü.

Defekt kapatmada kullanılacak tekniğe ilişkin herhangi bir konsensus veya algoritma olmamakla beraber temel amaç iyi vaskülarize dokular ile gergin olmayan fakat sağlam kapamadır. Bu amaçla rekonstrüksiyonda deri greftleri, deri flepleri (Z-plasti, V-Y ilerletme, rotasyon, transpozisyon), fasyokütan flepler ve muskülokütan flepler kullanılabilir. Garrison ve ark.nın yaptığı sistematik derlemeye göre random paternli flepler ve perforatör flepler majör yara komplikasyonu açısından en düşük morbiditeye sahip flepler olarak gösterilmiştir. Bu çalışmada da lokal, random paternli deri flepleri ile oldukça düşük oranda komplikasyon gözlenmiştir.

Sonuç olarak meningomyelosel defektlerinin rekonstrüksiyonunda pek çok onarım yöntemi kullanılmakla beraber lokal, random paternli flepler uygulaması ve öğrenmesi kolay, ideal flepler olarak karşımıza çıkar. Ne var ki defekt boyutu ve lokalizasyonu, hastanın morbiditeleri göz önüne alınarak her olguya uygun onarım yöntemi seçilmelidir.

**Anahtar Kelimeler:** Meningomyelosel, rekonstrüksiyon, flep cerrahisi

## PB-166

## Yanığa Bağlı Şiddetli Boyun Kontraktüründe Kullandığımız Serbest Fleplerle İlgili Klinik Deneyimlerimiz

İsmail Bülbüloğlu, Burak Bilgiç, Umut Tuncel

*Samsun Üniversitesi Tıp Fakültesi Plastik Rekonstrüktif ve Estetik Cerrahi Ana Bilim Dalı, Samsun*

**Giriş:** Serbest doku nakilleri rekonstrüktif cerrahide çok önemli bir yer tutmaktadır.Özellikle son zamanlarda yaygınlaşan perforatör flep cerrahisinin morbidite oranının düşük olması büyük bir avantaj oluşturmaktadır.Özellikle baş boyun cerrahisinde rekonstrüksiyonun zor olduğu durumlarda serbest doku nakillerinde hem fonksiyon kazanılması hemde defekt onarımı sağlanmaktadır.

Bu bildirideki amaç, yanığa bağlı oluşan boyun kontraktürlerinde kullandığımız ALT ve DIEP free fleplerinin geriye dönük incelenmesi ve tedavi etme deneyimlerimizi açıklamaktı. 2 hasta tarafımızca opere edildi. Hastaların bir tanesi elektrik yanığı diğeri ise kimyasal tipte yanıktı. Hastalara yanık sonrası seri debridman işlemi yapılmış olup defekt alanının sınırları ve derinliği kesinleştiğinde defektin onarımı için free flep seçenekleri arandı. Hastalardan birine ALT free flebi diğerine ise ekspande edilmiş DIEP flebi uygulandı.

Hastalar ameliyat sonrası 3 gün boyunca saatlik flep kontrolü için yoğun bakıma alındı. Takiplerde flep arteriyel ve venöz sistemiyle ilgili komplikasyon yaşanmadı. Her iki hastada minimal yara açılması izlendi ve sekonder iyileşmeyle fonksiyon kısıtlılığı yaratmayacak şekilde kapandı. Hastaların ameliyat sonrası izleminde boyun tüm eksenlerde hareket açıklığı arttı. Yanığa bağlı boyun kontraktürlerinde çoğunlukla çevre dokularda yoğun skar oluştuğu içinfonksiyonun geri kazanımını sağlayacak tek seçenek serbest doku nakilleri olmaktadır.

**Yöntem-Gereçler:** Bu retrospektif çalışmaya 2 hasta dahil edildi. Hastaların biri erkek diğeri kadındı. Erkek hastada elektrik yanığına bağlı bilateral boyun kontraktürü mevcuttu. Kadın hastada kimyasal yanığa bağlı sadece boynun sağ tarafında kontraktür vardı. Elektrik yanığı olgusunun boyun tüm eksenlerde rotasyon ve ekstansiyonda belirgin kısıtlılık vardı. Kimyasal yanığı hastamızın ise boynun sol tarafına yapılan rotasyonunda ciddi kısıtlılıkla beraber ekstansiyon kısıtlılığı mevcuttu.

Tüm işlemler ameliyathanede genel anestezi altında gerçekleştirildi. Hastaların kontraksiyona sebep olan dokuları eksize edildi. Elektrik yanığın defekt alanı için 30x15 cm boyutlarında daha önceden ekspande edilmiş DIEP serbest flebi, kimyasal yanığın defekt alanı için ise 15x7 cm boyutlarında ALT serbest flebi dizayn edildi.

DIEP free flebi sol paraumblikal pedikül üzerinden kaldırıldı ve alıcı damar olarak fasial arter ve ven seçildi. Uç uca anastomoz 9-0 ve 10-0 prolen ile mikroskop altında gerçekleştirildi. Hasta ilk 3 gün flebin saatlik takibi açısından yoğun bakımda takip edildi. Donör saha abdominoplasti insizyonu şeklinde primer olarak kapatıldı. ALT free flebi dizayn edilen hastanın defekt alanında fasiyal arter ve yandaş 2 venine mikroskop altında 10-0 prolen ile uç uça anastomozu yapıldı. Donör alan primer olarak kapatıldı. Her iki vakada da dren kullanıldı.

Hastalara 1 ay sonrasında yara iyileşmesi tamamlandıktan sonra boyun egzersizleri için fizik tedavi önerildi.

**Bulgular:** İki hastada da boyunda kontraktüre neden olan dokular eksize edildi ve ameliyat sonrası gözle görülür biçimde kısıtlılık olan hareketlerin rahatça yapılabildiği izlendi. Elektrik yanığı hastamızın boynun sol tarafında auriculanın inferiorundaki derisinde bulunan kontraktürü için free flep operasyonundan 1 sene sonra Z-plasti operasyonu yapılmıştır. ALT free flebiyle onarılan kimyasal yanığı hastamızın yanığa bağlı pektoral ve omuz bölgedeki yanık kontaktürlerinden dolayı boyun ekstansiyonu ve boynun sağa rotasyonunda minimal hareket kısıtlılığı mevcuttur.

Hastaların ortalama takip süresi 18 aydı. DIEP yapılan hastada yara açılması, enfeksiyon, hematom ve seroma gibi komplikasyonlar gelişmezken, ALT free flebi yapılan hastanın flebin distal ucunda minimal yara açılması meydana gelmiş olup sekonder iyileşme ile yara yeri kapandı.

**Tartışma:** Yanığa bağlı gelişen kontraktürler arasında boyun kontraktürü sıklıkla gözlenmektedir. Boyun kontraktüründe kontrakte alanın eksizyonundan sonra geniş bir doku defekti kalmaktadır. Geniş yanık kontraktürlerinin serbest kalması, lokal fleplerle kapatılamayan defektlere

neden olur. Yanık hastalarında genelde çevre dokularda hasarlanmış olduğundan çareyi uzak dokularda ararız [1].

Yanık sonrası oluşan kontraktürler boyunda agresif seyirlidir. Boyun derisinin ince olması, sürekli hareketli bir bölge olması ve çeneden boyuna kadar olanın iç bükey ve fleksör bir alan olması sebebiyle boyun bölgesi yanık sonrası kontraktürlerinin agresif seyrettiği alandır. Yanıklar genelde boynun anterior yüzünden gerçekleştiğinden oluşan kontraktürler daha çok ekstansiyon ve rotasyon kısıtlılığına neden olurlar [2].

Serbest flep ile boyun kontraktürü onarımında çok çeşitli seçenekler vardır. Radiyal ön kol flebi gibi daha ince bir flepler alıcı sahaya ince bir doku getirilmesi istendiğinde tercih olabilirken dışardan görülür bir donör saha morbiditesine sebep olabilir. Literatürde boyun kontraktürünün rekonstrüksiyonu için çeşitli serbest flep uygulaması bulunsa da ekspande edilen DIEP serbest flebine rastlamadık. Kullanılan ALT serbest flepleri ise genelde ekspande edilmiş ve daha sonrasında defekte inset edilmiş olduğunu gördük.

Biz her iki hastamıza da serbest flep ile rekonstrüksiyon yaptık. Elektrik yanığı olan hastamızın doku defekti geniş olduğundan kullanılabilecek serbest flep sayısı maalesef ki çok azdır [3]. Bizde bu hastamız için DIEP serbest flebi tercih ettik. Tasarladığımız DIEP serbest flebini öncesinde ekspande ettik. Yeterli doku genişlemesi sağladıktan sonra flebi sol taraf pedikül üzerinden kaldırıp defektte alıcı damarlarla mikroskop altında anastomozunu yaptıktan sonra defekte inset ettik. ALT serbest flebi yaptığımız hastanın kontraktürünün sadece sağ taraflı olması sebebiyle ve klinik deneyimimizin iyi olması, donör saha skarının dışardan görülememesi ve defekt alanına uygun boyutlarda kaldırılabilmesi sebeplerinden dolayı ALT serbest flebini tercih ettik. (Fig. 1)

Hastalar ilk 3 gün yoğun bakımda saatlik flep takibine alındı. Ortalama 13 gün hastanede yatırıldı. Hastaların ortalama takip süresi 18 aydı. Ameliyat sonrası DIEP yapılan hastanın boyun sol tarafında minimal kontraktürüne serbest flep operasyonundan 1 yıl sonrasında müdahale edildi. DIEP yapılan hastada yara açılmas, enfeksiyon, hematom ve seroma gibi komplikasyonlar gelişmezken, ALT serbest flebi yapılan hastanın flebin distal ucunda minimal yara açılması meydana gelmiş olup sekonder iyileşme ile yara yeri kapandı. Hastalara 1 ay sonra yara iyileşmesi tamamlanınca boyun egzersizleri için fizik tedavi önerildi.

**Sonuç:** Bu çalışmamızda, yanığa bağlı gelişen boyun kontraktürlerinin rekonstrüksiyonunda kullanılan iki adet serbest flep deneyimimizin tatmin edici sonuçlarını bildirmekteyiz. Bu çalışmanın sonuçlarına dayaranak, geniş boyun kontraktürü olan hastalarda ekspande edilen serbest flepler içinde DIEP serbest flebini düşünmek gerektiği ve boynun tek taraflı kontraktürlerinin defekt alanını kapatmak için yeterli pedikül uzunluğu, kozmetik açıdan tatmin ediciliği ve donör alanın morbiditesinin az oluşu sebeplerinden ALT serbest flebinin kullanılmasını tavsiye ediyoruz.

**Kaynaklar:**

[1] Acartürk TO. Aesthetic reconstruction of the postburn neck contracture with a preexpanded anterolateral thigh free flap. J Craniofac Surg. 2014;25(1):e23-e26. doi:10.1097/SCS.0b013e3182a2ed75

[2] Mody NB, Bankar SS, Patil A. Post burn contracture neck: clinical profile and management. J Clin Diagn Res. 2014;8(10):NC12-NC17. doi:10.7860/JCDR/2014/10187.5004

[3] Jin X, Teng L, Zhao M, et al. Reconstruction of cicatricial microstomia and lower facial deformity by windowed, bipedicled deep inferior epigastric perforator flap. Ann Plast Surg. 2009;63(6):616-620. doi:10.1097/SAP.0b013e3181955c9f

**Anahtar Kelimeler:** boyun kontraktürü, serbest flep, doku genişletici

*Yanığa bağlı boyun kontraktüründe kullandığımız serbest fleplerin preop perop ve postop görüntüleri*

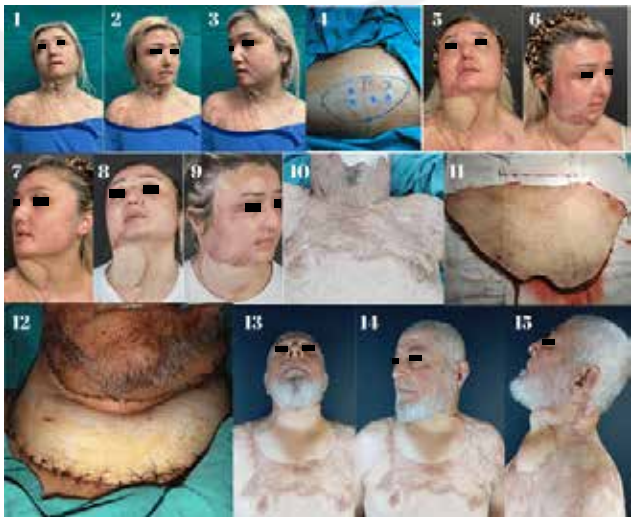


*Fig.1: Kimyasal yanığa bağlı boyun kontraktürü gelişen hastamızın preop fotoğrafları(1-3). İntraop ALT free flebinin kaldırılması(4). Postop 1. ay kontrolü (5-7). Postop 3. At kontrolü (8-9). Elektrik yanığına bağlı boyun kontraktürü gelişen hastamızın preop (10), intraop(11-12), 14. ay kontrolü (13-15).*

## PB-167

## Bilateral Pektoral İlerletme Flebi ile Sternum Defektlerinin Rekonstrüksiyonunda Klinik Deneyimlerimiz

Agit Sulhan, Oğuzhan Tekin, Hüseyin Ulaş, Ongun Alanlı, Perçin Karakol

*Başakşehir Çam Ve Sakura Şehir Hastanesi, Plastik Rekonstrüktif Ve Estetik Cerrahi Kliniği, İstanbul*

**Giriş ve Amaç:** Koroner arter bypass greftleme (CABG) ameliyatları ve özellikle sternotominin uygulandığı cerrahi prosedürler sonrasında yara iyileşmesini engelleyen bireysel ve cerrahi faktörler nedeniyle sternumda sekonder defektler diğer tüm cerrahi müdahaleler gibi meydana gelebilir. CABG sonrası yapılan sternotomiyi takiben yara yeri enfeksiyonu insidansı %0,8 ile %8 arasında gösterilirken, enfeksiyon gelişimi sonrası mortalite oranı %7 ila %23,5 arasında gösterilmiştir (1,2). Sternotomi sonrası oluşan göğüs ön duvarı defektleri için en çok tercih edilen flep seçenekleri arasında genellikle pektoralis majör kas ilerletme flebi, omental flep, rektus abdominus flebi ve latissimus dorsi flebi sayılmaktadır (3,4). Bazı yazarlar alt 1/3 sternal defekti olan hastalarda çift taraflı pektoralis major kas ilerletme flebinin yanı sıra rectus abdominis

flebini de kullanmışlardır. Vaskülaritesinin iyi olması ve büyük boyutlarda tasarlanabildiği için omentum flebi geniş göğüs ön duvarı defektleri için kullanılabilir (3,4,5). Omentum flebi immünolojik özellikleri ve vaskülaritesinin iyi olması nedeniyle ölü boşluğun dordurulmasına yardımcı olur ve yara iyileşmesinin hızlanmasını sağlar. Ancak sternal defektten abdomen içine enfeksiyon taşınma riski ve laparotomi gerektirmesi nedeniyle ek morbidite riski bulunmaktadır. Latissimus dorsi kas flebi de bir diğer güvenilir seçenektir. Bu flebin vasküleritesinin iyi olmasına rağmen, operasyonun uzun sürebilmesi, operasyon esnasında pozisyon değişikliklerine ihtiyaç olması ve donör saha morbiditesine neden olabilmesi gibi dezavantajları vardır. Göğüs ön duvarındaki yumuşak doku defektleri için rectus abdominis kas flebi başka bir seçenektir. Bu flep pozisyon değişikliği gerektirmez; ancak karın ön duvarında zayıflık gibi donör saha morbiditeleri olması dezavantaj yaratabilir. Bizim bu çalışmamızda bilateral pektoralis major kas ilerletme flebini tercih etmemizin sebepleri; güvenilir vasküler dolaşımı olması, defekt bölgesine yakın tasarlanabilmesi, defekti kolayca kapatabilmesi ve operasyon süresinin kısa oluşu olarak sayılabilir.

**Materyal ve Yöntemler:** Bu çalışmada Başakşehir Çam ve Sakura Şehir Hastanesinde Şubat 2023 – Şubat 2024 tarihleri arasında acil servisimize ve polikliniğimize başvuran; CABG sonrası oluşan toraks anterior duvarı doku defektlerine sahip olan 35 vakada pektoralis majör kas flebi ile onarım deneyimlerimiz ele alındı. Koroner arter bypass ameliyatı sonrası sternotomi insizyon sahasında 12x7 cm ile 15x20 cm arasında değişen boyutlarda, cilt ve ciltaltı dokuyu içeren, tel veya plak ekspozisyonu olan enfektif görünümlü defekti olan 35 hasta, kliniğimize operasyon sonrası yaklaşık 2. ay civarında başvurdu. Koroner arter bypass cerrahisi için 35 hastanın tamamında sol internal mammarian arter kullanılmıştı. Pairolero ve ark.'nın sınıflandırmasına göre tip 3 sternal enfeksiyon olarak sınıflandırıldı. Hastalara antibiyogram sonuçlarına uygun antibiyoterapi başlandı ve kan glukoz seviyelerinin regülasyonu açısından uygun tedavi altına alındı. Hastalara VAC tedavisi uygulandı. Defekt sahaları seri debridmanlarla defekt onarımına hazırlandı. Tüm hastalar genel anestezi altında opere edildi. Sağlıklı granülasyon dokusu olan hastalarda bilateral pediküllü Pectoralis Major kas ilerletme flebi ile onarım uygulandı. Erkek hastaların 7'sinde sternum telleri sternal stabilizasyon bozulmadan çıkarıldı. Tüm hastalar postoperatif dönemde 2.5 ATA basınç altında 10 seans 60 dakikalık hiperbarik oksijen tedavisine yönlendirildi.

**Sonuç:** Postoperatif dönemde uygun antibiyoterapi altında günlük gümüşlü pansumanla takip edilen hastalar arasından, koroner arter bypass sonrası göğüs ön duvarındaki defekt sebebiyle opere edilen 5 erkek hastada insizyon hattında minimal detaşmanla karşılaşıldı, 3 hastada debridman yapıldı ve detaşe alan cilt düzeyinde sekonder iyileşti. Diğer erkek hastada ise detaşman sonrası pektoral kas flebi üzerindeki deri greftinde eliminasyon oldu ve tekrardan greftlenen hastanın grefti salim izlendi. Kalan 4 erkek hastada yara yeri iyileşmesi tamdı ve detaşman izlenmedi. 4 kadın hastada meme dokusunun flebe sağladığı destek defekt oluşumunu önledi. Hastalar ortalama 10 gün içinde hastaneden taburcu edildi ve 6 aylık takip süreci için kliniğimiz tarafından izlem altına alındı. 6 aylık takip süresince hastaların defektleri tekrar oluşmadı ve reenfeksiyon belirtileri gözlemlenmedi.

**Tartışma:** Pektoralis majör kas flebi, Hueston ve McConchie tarafından torakal anterior bölge defektleri için rotasyon flebi olarak ilk kez 1968'de kullanılıp, 1979'da Ariyan tarafından geniş baş-boyun defektlerinin rekonstrüksiyonunda kullanımından sonra küresel olarak kabul görmüş ve yaygın uygulamaya başlanmıştır. (5,6). Donör saha morbiditesinin düşük olması, rotasyon arkının geniş olması, rekonstrüksiyon yapılacak bölgenin ihtiyacına göre farklı kompozisyonlarda kullanılabilmesi ve teknik olarak uygulanabilmesinin kolay olması, özellikle torakal bölgede pektoral flebin ilk seçenek olarak kullanılmasına neden olmaktadır. Koroner arter bypass cerrahisi sonucu oluşan doku defektlerini primer kapatmak özellikle erkek hastalarda bazen mümkün olmayabilir. Cerrahi sonrası oluşan defektler sonucu ortaya çıkan sternum ekspozisyonu enfektif ajanların sahaya kolayca erişebilmesine sebebiyet verir ve bu da morbidite ve mortaliteyi artırır. Bilateral pediküllü pectoralis major kas ilerletme flebi kullanarak defektin onarılması iyi bir alternatiftir

**Kaynakça:**

1. Ridderstolpe L, Gill H, Granfeldt H, Ahlfeldt H, Rutberg H. Superficial and deep sternal wound complications: incidence, risk factors and mortality. Eur J Cardiothorac Surg 2001;20:1168-75.

2. Borger MA, Rao V, Weisel RD, Ivanov J, Cohen G, Scully HE, David TE. Deep sternal wound infection: Risk factors and outcomes. Ann Thorac Surg 1998;65: 1050–6.

3. Arnold PG, Pairolero PC. Chest wall reconstruction: An account of 500 consecutive patients. Plast Reconstr Surg1996;98:804-10.

4. Mansour KA, Thourani VH, Losken A, Reeves JG, Miller JI Jr, Carlson GW, Jones GE. Chest wall resections and reconstruction: A 25-year experience, Ann Thorac Surg 2002;73:1720-6.

5. Hueston JT, Mc Conchic IH. A compound pectoral flap. Aust N Z J Surg. 38(1): 61-3, 1968

6. Ariyan S. The pectoralis major myocutaneous flap. A versatile flap for rcconstruction İn the head and neck. Plast. Reconstr. Surg. 63(1):73-81, 1979

**Anahtar Kelimeler:** CABG, pektoral, sternotomi

## PB-168

## Geniş Meningomyelosel Defektlerin Kapatılmasında Spider Flebin Kullanılması

Özer Özmut, Harun Güleç

*Ankara Bilkent Şehir Hastanesi*

**Giriş:** Meningonmylosel vakaları plastik cerrahinin genellikle beyin cerrahisi ortak olarak yaptıkları operasyonlardandır. Görülme sıklığı % 0,3-0,58 olsa da günümüz de geniş defektler özellikle zorlayıcı vakalardandır (1). En çok karşılaşılan komplikasyonlar dehisans, yara yeri enfeksiyonu gibi durumlardır. Geniş defektler genellikle 5 cm üzerindeki defektler olarak değerlendirilmektedir ve primer kapamanın pek mümkün olmadığı, rekonstrüksiyon tekniklerin iyi bir şekilde uygulanması gerektiği vakalardır (2). Kapatmak için birçok teknik geliştirilse de hala ortak olarak kullanılabilecek bir yöntem bulmakta güçlük yaşanmaktadır (3-5).

**Yöntem:** Ankara Şehir Hastanesi Plastik Cerrahi Servisine başvurmuş geniş meningomyelosel defektine sahip toplam 5 hasta çalışmaya alınmıştır. Geniş defektlerin kapatılması için Şekil 1. de gösterildiği gibi kombine z plasti tekniği ile lateraldaki dokuyu medialdaki defekte en optimum şekilde taşıyarak defektin kapatılması en

sağlıklı şekilde nasıl sağlamak için matematiksel olarak bir formül ile hesaplanmıştır. Hesaplamalarda limit integral, matematiksel ilerletme gibi yöntemler değerlendirilerek tablo-1 gibi formüllendirilmiştir. Burada şekil 1. deki noktalar defekte noktalı çizgiler ile taşıma sağlanarak planlama yapılmıştır.

**Sonuç:** Uygulanan teknik 5 hastada kullanılarak geniş meningomyelosel defektleri kapatılmıştır. Uygulanan teknik sonucunda hiçbir hastada dehisans veya yara yeri enfeksiyonu gelişmemiştir. Sadece bir hastada kısmı dikişlerde gevşeme meydana gelmiş buda uygun pasumanlar ile toparlamıştır. Geniş defektli meningomyelosel vakalarında kullanılan kısıtlı teknikler bu vakaların defektleri kapatmakta zorlanılmasına sebep olmaktadır. Yeni yöntemler defektlerin kapatılmasında daha fazla olanak sağlamakta olup spider flepte bunlardan biri olabilir.

1. distribution and risk factors. Turk J Pediatr. 1999;41(3):299-305.

2. Ramasastry SS, Cohen M. Soft tissue closure and plastic surgical aspects of large open myelomeningoceles. Neurosurg Clin N Am. 1995;6(2):279-91.

3. Gümüş N. A new approach to closure of myelomeningocele defect: z advancement-rotation flap. Ann Plast Surg. 2008;61(6):640-5.

4. Demir CI, Yasar EK, Yildirim C, Alagoz MS, Etus V. Reconstruction of Large Meningomyelocele Defects with Bipedicled Fasciocutaneous Flaps: Technical and Clinical Points. Turk Neurosurg. 2022.

5. Ramirez OM, Ramasastry SS, Granick MS, Pang D, Futrell JW. A new surgical approach to closure of large lumbosacral meningomyelocele defects. Plast Reconstr Surg. 1987;80(6):799-809.

**Anahtar Kelimeler:** Meningomyelosel, Geniş Defeft, Flep

*Şekil 1.*

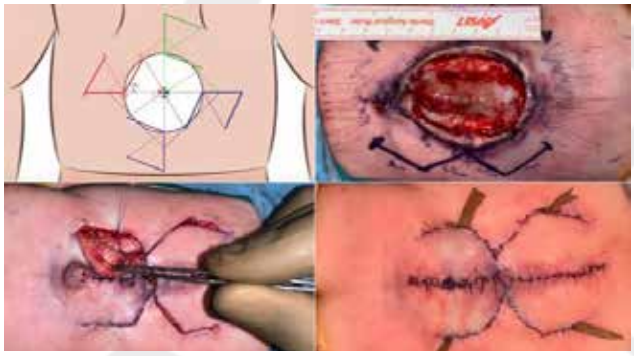

*Geniş Meningomyelosel Defeketleri için Planlanan Spider Flep*

*Formül*

| |
|---|
| (x_1,y_1 ) ve □(u ⃗ )=( r/2,-√3r/2) ise T□(→┬U )= (x_1+ r/2,y_1-√3r/2)=A^1 |
| B(x_2,y_2 ) ve □(v ⃗ )=( 3r/2,-√3r/2) ise T□(→┬V )= (x_2+ 3r/2,y_2-√3r/2)=B^1 |
| C(x_3,y_3 ) ve □(z ⃗ )=( r,o) ise T□(→┬Z )= (x_3+ r,y_3 )=C^1=Orijin |

*Spider Flep Matematiksel Formülü*

## PB-169

## Sternal Yumuşak Doku Defektlerinin Onarımında Superior Epigastrik Arter Perforatör Flebi Kullanımı Tecrübelerimiz

Nazmi Borazan, Buğra Mert Aytekin, Dağhan Dağdelen, Zeynep Akdeniz Doğan, Mehmet Bayramiçli

*Marmara Üniversitesi Tıp Fakültesi, Plastik,Rekonstrüktif ve Estetik Cerrahi, İstanbul*

**Giriş:** Sternum üzeri yumuşak doku defektleri göğüs cerrahisi ve kardiyak cerrahi sonrası gelişebilecek komplikasyonlardandır. Aynı zamanda bu zeminde gelişecek bir enfeksiyon, perikardit, mediastinit gibi mortal seyreden komplikasyonlara yol açabilir. Perforatör fleplerin kullanımı bu defektlerin onarımında düşük morbidite nedeniyle önemli bir yer almaktadır. Superior Epigastrik Arter Perforator (SEAP) flebi de kliniğimizde bu amaçla rutin olarak kullanılmaktadır.Biz bu çalışmada onarımını SEAP flebi ile tamamladığımız hastaların sonuçlarını paylaşmayı amaçladık.

**Hastalar ve Method:** Çalışmaya Mart 2023 – Temmuz 2024 tarihleri arasında SEAP flebi ile göğüs ön duvarı defekt onarımı uygulanan hastalar geriye dönük olarak değerlendirildi. Hastalar demografik verileri, defekt etyolojisi, defektin boyutu, kullanılan flebin boyutu, flebin hangi vücut yarımından eleve edildiği,operasyon süresi,erken ve geç dönem komplikasyonları yönünden değerlendirildi.

**Bulgular:** Opere edilen 5 olgunun 4'ü kadın 1'i erkekti. Hastaların ortanca yaşı 65 (38-74) ortanca VKİ 28.4 (26.2 - 31.8) kg/m² idi. En sık etyoloji kardiyak cerrahiye sekonder gelişen defektti.Ortalama operasyon süresi 116 dakika(100-150)idi.Hastaların 4'ünde flep sternum sağ tarafından,1'inde sternum sol tarafından planlandı. Operasyon sonrası 1 hastada yara yeri dehissensi görüldü, diğer hastalarda komplikasyon ile karşılaşılmadı.

**Sonuç:** Perforatör lokalizasyonlarının daha net tanımlanması ile SEAP fleplerinin planlanması daha rafine hale gelmiştir. Perforatörlerin daha yoğun bulunduğu Ksifoid'ten Pubis Symphisis'e kadar olan bölgede 4x7 cm'lik alan flebin planlanmasını kolaylaştıracak ve eleve edilmesi süresini kısaltacaktır. By-pass cerrahisi sonrası tek taraflı ya da bilateral internal mammarial arterlerin kullanıldığı durumlarda da retrograd beslenme ile bu fleplerin perfüzyonu sağlanmaktadır. Özellikle sternum üzeri yumuşak doku defektlerinin onarımında komorbiditesi yüksek hasta grubunda kısa operasyon süresi ve düşük komplikasyon oranlarıyla güvenle kullanılabilir.

**Anahtar Kelimeler:** SEAP, Sternal Defekt, Perforatör Flep

*SEAP flebi planlanması,Postop ve uzun dönem sonucu*

*Hasta ve Flep Özellikleri*

| Hasta No | Etyoloji | Defekt Boyutu cm2 | Flep Boyutu cm2 | Flep donör sahası | Operasyon Süresi | Komplikasyon |
|---|---|---|---|---|---|---|
| 1 | Yumuşak Doku Tümörü | 35 | 55 | Sağ | 100 | - |
| 2 | Kardiyak Cerrahiye Sekonder | 36 | 49 | Sağ | 120 | - |
| 3 | Kardiyak Cerrahiye Sekonder | 40 | 69 | Sağ | 150 | - |
| 4 | Kardiyak Cerrahiye Sekonder | 48 | 65 | Sol | 100 | Dehissens |
| 5 | Kardiyak Cerrahiye Sekonder | 42 | 45 | Sağ | 110 | - |

## PB-170

## Fournier Gangreni Sonrası Rekonstrüksiyon: Klinik Yaklaşımlarımız ve Sonuçlarımız

Ümit Değirmenci, Burak Can Güneri, Ahmet Safa Doğan, Hasan Çelik

*Ankara Etlik Şehir Hastanesi,Plastik Rekontruktif Ve Estetik Cerrahi ABD*

**Giriş:** Fournier gangreni, perianal bölge ve skrotumda nekrotizan bir enfeksiyondur.Yaşlılarda ve erkeklerde daha sık görülmesine rağmen, tüm cinsiyet ve yaş gruplarını etkileyebilir.Rekonstrüksiyon seçenekleri geniş bir yelpazeye sahip olmasına rağmen, tüm hastalara uygulanabilecek ideal bir yöntem bulunmamaktadır

**Yöntem:** Bu çalışma, Ankara Etlik şehir Hastanesi Plastik Cerrahi Kliniği Tarafından Temmuz 2022 ile Temmuz 2024 tarihleri arasında üroloji ve genel cerrahi tarafından debride edilen ve tarafınıza konsulte edilen 26 Fournier gangreni hastasını içermektedir. Demografik ve klinik veriler, cinsiyet, yaş, hastanede kalış süresi, ek hastalık,sigara içiciliği ve cerrahi rekonstrüktif seçenekler retrospektif olarak değerlendirilmiş ve analiz edilmiştir.

**Materyal-Metod:** Toplam 26 hastanın ortanca yaşı 57.61±11,33 yıldı. Hastaların 15'inde (%57.6) diabetes mellitus bulunmaktaydı. hastaların 13'ü (%50) sigara içicisiydi.Hastaların ortalama yatış süresi 36.9615±18.74 rekonstrüksiyon sonrası yatış süresi 14.69±11.06 hastaların en çok 11 (%42.3) hastada primer sütürasyon 2. olarak 8(%30.7) hastada vertikal DIEP ile rekonsrüksiyon sağlandı.

**Sonuç:** Literatüre baktığımızda daha çok fournier gangreni sonrası defektlerin primer kapatılması en yaygın rekonstrüktif işlem olarak uygulanmaktadır kliniğimizde ön planda pediküllü flepler ön plana çıkmasına rağmen en sık literatürle uyumlu olarak primer sütürasyon ile rekonstrüksiyon sağlanmışıtır.literatürle orantılı olarak en yaygın komorbidite diyabettir.

**Anahtar Kelimeler:** Fournier gangreni, perineal-scrotal defekt, debridman, rekonstrüktif opsiyonlar

*Pedikullu DEIP ile rekontriksiyon*

*pedikullu flep olarak encok tercih edilen pediküllü DiEP ile rekontruksiyon*

*Hasta özellikeri*

| | |
|---|---|
| Yaş | 57,61 |
| Cinsiyet(E/K) | 26/0 |
| Sigara | 13(%50) |
| Diyabet | 15(%57) |
| Yatıs suresi | 36 gün |
| Rekonstruksiyon sonrasi yatis suresi | 14.6 gun |

*Hasta özellikleri*

## PB-171

## Vulvar Malignite Eksizyonu Sonrası Rekonstrüksiyon Planı: Vaka Serisi

Rafet Özbey, Müge Kaya, İnanç Doğan Çiçek

*İnönü Üniversitesi Turgut Özal Tıp Merkezi Plastik, Rekonstrüktif ve Estetik Cerrahi Anabilim Dalı, Malatya*

**Giriş:** Vulvar maligniteler nadir görülen bir malignite çeşididir ancak bu bölgenin şekli ve işlevi karmaşıktır. Vulvanın anatomik lokalizasyonu idrar, vajinal akıntı ve dışkı ile temas sonucu enfeksiyon gelişme riski oluşturur. Bu yüzden tümör eksizyonu sonrası güvenilir cilt kapama yönteminin seçimi önemlidir. Şekli, hacmi ve işlevi geri kazandırmak; bu bölge için en uygun rekonstrüksiyonun anahtarıdır. Ve bunun için farklı cerrahi branşların multidisipliner çalışması gereklidir.

Bu vaka serisinde vulvar malignite eksizyonu sonrası oluşan defektin rekonstrüksiyonunda multidisipliner çalışmanın önemi ve uygun yöntem seçiminin anlatılması amaçlanmıştır.

**Olgu:** 53 yaşında kadın hasta, 1 aydır var olan vajinal kaşıntı ve ağrı şikayetiyle Jinekoloji Polikliniği'ne başvurdu. Hasta anamnezinde; geçirilmiş operasyon öyküsü, bilinen hastalık, ilaç ve sigara kullanımı bulunmamaktaydı. Ailesinde kanser öyküsü yoktu. Muayenesinde vulvada, klitoris süperior ve posteriorundan 3'er cm, yan duvarlara 2'şer cm ve inferiordan üretraya kadar 2 cm boyutlarında kitle palpe edildi. Alınan vulvar biyopsi Skuamöz Hücreli Karsinom (SHK) olarak raporlandı. Jinekolojik Onkoloji Cerrahisi tarafından vulvektomi ve Üroloji ekibi tarafından üretra üzerinde bulunan şüpheli alandan 1,5 cm eksizyon yapılmasının ardından Üroloji ile birlikte vajen yan duvar kullanılarak üretra anterior kısmına üretroplasti yapıldı. Ardından bilateral labium majuslar üzerinde oluşan defekt, bilateral inguinal bölgeden alınan 5'er cm'lik tam kalınlıkta deri grefti ile onarıldı.

57 yaşında kadın hasta, 3 aydır var olan vulvar bölgede kitle ve akıntı sebebiyle Jinekoloji Polikliği'ne başvurdu. Hasta anamnezinde özellikli bir durum bulunmamaktaydı. Muayenesinde vulvada santral yerleşimli, yaklaşık 3x4 cm klitorisi içine alan, distalde üretraya kadar uzanan ve invazyon alanlarının gözlendiği kitle saptandı. Alınan vulvar biyopsi SHK, HPV ilişkili tip olarak raporlandı. Jinekolojik Onkoloji Cerrahisi tarafından proksimalden başlayarak yaklaşık 4 cm serbest dokunun dahil edildiği vulvektomi işlemi yapıldı. Takiben tarafımızca bilateral iliak lenf nodu diseksiyonu yapıldı. Vulvektomi sonrası oluşan defekt bipediküllü flep tasarlanarak onarıldı. Flebin donör alanı sağ uyluktan alınan 5 cm'lik tam kalınlıkta deri grefti ile onarıldı. Operasyondan 10 ay sonra nüks gelişmesi sonucu Jinekolojik Onkoloji Cerrahi tarafından nüks alanlar re-eksize edildi (Resim 1). Oluşan defekt tarafımızca biletaral pudental arter bazlı Singapur Flep ile onarıldı (Resim2). Re-eksizyon materyali Patoloji tarafından SHK, Orta Derece Diferansiye ve cerrahi sınırlar negatif olarak raporlandı.

59 yaşında kadın hasta, 2 aydır var olan vulvar bölgede kaşıntı ve yara sebebiyle Jinekoloji Polikliniği'ne başvurdu. Hastanın hipertansiyon ve diyabet hastalıkları bulunmaktaydı. Ailesinde kanser öyküsü yoktu. Sağ labium minörden alınan biyopsi SHK olarak raporlandı.. Jinekolojik Onkoloji Cerrahisi tarafından vulvektomi yapılmasının ardından oluşan defekt tarafımızca tasarlanan posterior labial arter bazlı flep ile onarıldı (Resim 3). İnguinal bölgede görülen 1 adet şüpheli lenf nodu eksize edildi.

**Tartışma:** Vulvar dokuda tümör eksizyonu sebebiyle oluşan yumuşak doku kaybı; üriner, cinsel ve morfolojik işlev bozukluklarına yol açar. Vulvar maligniteler nadir görülen bir malignite grubudur ve jinekolojik kanserlerin yaklaşık %5'ini oluşturur. Bu maligniteler arasında en sık görülen tip yaklaşık %90 ile SHK'lardır. Bunları melanomlar ve daha az sıklıkla adenkarsinomlar, sarkomlar takip eder (1). Geniş lokal eksizyon ve sentinel lenf nodu biyopsisi ile cerrahi, çoğu hasta için standart tedavidir. Ancak bu yöntem yalnızca erken evre kanserler için mümkündür. İleri evre kanserlerde eksizyon sonrası oluşacak defekt çok daha büyük olacağından, bölgenin onarımı için daha kompleks rekonstrüksiyon planlaması yapılması gerekmektedir. Vulvanın yeniden yapılandırılması zordur. Bu bölgenin şekli ve işlevi karmaşıktır ve şekil, işlevle yakından ilişkilidir. Bu bölgenin etrafındaki doku hacmi, rekonstrüktif cerrahiden sonra simetrik bir şekil ve işlevi korumak için hayati önem taşır. Şekli, hacmi ve işlevi geri kazandırmak, bu bölgeler için en iyi yeniden yapılandırmanın anahtarıdır (2). Perforatör flepler, rekonstrüktif cerrahide güvenli ve güvenilir bir prosedür sunar (3). Bizim de vakalarımızda kullanmış olduğumuz internal pudendal perforatör flebinin kan dolaşımının, tüm fasya ve yağ dokusunun bir kısmının rezeksiyonundan sonra bile güvenilir olduğu ve bu flebin sadece ince bir flep gerektiren vulvar, vajinal ve anal rekonstrüksiyon için değil; aynı zamanda flep hacmi gerektiren pelvik taban rekonstrüksiyonu için de uygun hacim sağladığı gösterilmiştir (2,4). Dahası, başka avantajları da vardır. Pedikül damarları defekte çok yakındır. Bu, farklı defektleri örtmek ve doldurmak için tüm flebin kullanılmasını kolaylaştırır. İnternal pudendal arter çok derindir ve pudendal kanalda gizlidir. Bu arterin kanser için yapılan olağan cerrahi ablasyonla hasar görmediği anlamına gelir. Çeşitli cerrahi algoritmalar, yeterli rekonstrüksiyonu belirlemek için defektin yerini ve boyutunu kullanır. Ancak onkolojik defektlerin rekonstrüksiyonu adjuvan ve neoadjuvan tedavi ihtiyacı gibi çeşitli zorluklar da sunar (5). Bu açıdan kapsamlı değerlendirme, ameliyat öncesi planlama ve çeşitli flep modifikasyonlarıyla yeni yöntemlerin benimsenmesi gerekebilir. Branşların kendi alanlarına bağlı kalarak, branşlar arası multidisipliner çalışma ile uygun tedavi planının belirlenmesi tedavi yönetimindeki en önemli unsurdur.

Sonuç: Vulvar bölgeyi form ve işlevi koruyarak yeniden yapılandırmak, Plastik Cerrahi'de gerçek bir ilerlemeyi temsil eder. Bu bölgedeki tümörlerin eksizyondan, rekonstrüksiyona uygun tedavisi branşlar arası multidisipliner çalışmayı gerektirir. Güvenilir lokal flepler, perforatör flepler ve serbest flepler gibi farklı yöntemler hastaya göre planlanarak en uygun rekonstrüksiyon stratejisi geliştirilmelidir.

Referanslar:

1) Alkatout, V. Günther, M. Schubert, M. Weigel, N. Garbrecht, W. Jonat, et al. Vulvar cancer: epidemiology, clinical presentation, and management options Int J Womens Health (2015), pp. 305-313

2) Hashimoto I, Abe Y, Nakanishi H. The internal pudendal artery perforator flap: free-style pedicle perforator flaps for vulva, vagina, and buttock reconstruction. Plast Reconstr Surg. 2014 Apr;133(4):924-933. doi: 10.1097/PRS.0000000000000008. PMID: 24675194.

3) Geddes CR, Morris SF, Neligan PC. Perforator flaps: Evolution, classification, and applications. Ann Plast Surg. 2003;50:90–99

4) Lecours C, Saint-Cyr M, Wong C, et al. Freestyle pedicle perforator flaps: Clinical results and vascular anatomy. Plast Reconstr Surg. 2010;126:1589–1603

5) Weichman KE, Matros E, Disa JJ. Reconstruction of Peripelvic Oncologic Defects. Plast Reconstr

Surg. 2017 Oct;140(4):601e-612e. doi: 10.1097/PRS.0000000000003703. PMID: 28953736.

**Anahtar Kelimeler:** Vulva kanserleri, vulva rekonstrüksiyonu, pudental arter flebi

*Resim 1-2-3*

*Resim 1: Vulvada nüks tümör re-eksizyonu sonrası defekt alanı Resim 2: Pudental arter bazlı fleple onarım sonrası postoperatif görünüm Resim3: Posterior labial arter bazlı fleple onarım sonrası postoperatif görünüm*

## PB-172

## Onkolojik Vulva Cerrahisi Sonrası Defektlerin Rekonstrüksiyonu

Süleyman Ege Tozan, Simge Temur, Ahmed Şamil Güvel, Burak Yaşar, Hasan Murat Ergani, Ramazan Erkin Ünlü

*Ankara Bilkent Şehir Hastanesi*

**Giriş:** Vulva kanseri nadir görülen bir jinekolojik malignite olup kadın genital kanserlerin yaklaşık %5'ini oluşturur, en sık görülen alt tipi SCC'dir ve genellikle yaşlı post menapozal grupta görülür. Liken skleroz ve VIN (vulvar intraepitelyal neoplazi) zemininde gelişir. HPV'nin dünya çapında artış göstermesi ile birlikte ortama görülme yaşının düşmekte olduğu bilinmektedir. Vulva kanserinde en sık vulvar kaşıntı, ağrı, kitle veya ülsere lezyonun fark edilmesi ve anormal kanama semptomları görülür.Tümör FIGO evrelendirmesi ile değerlendirilir cerrahi tedavisini erken evrelerde parsiyel vulvektomi, modifiye radikal vulvektomi, bununla birlikte lenf nodlarına yayılımına göre SLNB veya inguinal lenfadenektomi oluşturur. Re-eksizyonu mümkün olmayan pozitif cerrahi sınır varlığında, cerrahi sınır 2 mm'den daha yakın olduğunda, ekstrakapsüler tümör veya birden fazla lenf noduna metastaz varlığında postoperatif kemoradyoterapi endikasyonu vardır. Vulva rekonstrüksiyonu fonksiyonel, kozmetik ve psikolojik açıdan önem taşır. Deri greftleri, lokal flepler, pediküllü flepler, serbest flepler kullanılabilir. Genellikle lokal flepler kullanılır. Lokal fleplerin donör saha morbiditesi düşük olsa da yara iyileşmesinin gecikme insidansı yüksektir. Pediküllü gracilis flebi en bilinen ve en sık kullanılan kas flebi olmasına karşın apikal segmentinde nekroz gelişimi sık görülür. Bu çalışmada, vulva kanseri nedeniyle opere olan hastalarımızın çeşitli flepler ile yapılan rekonstrüksiyon sonuçlarını değerlendirmeyi amaçladık.

**Gereç-Yöntem:** 2022-2024 yılları arası Ankara Bilkent Şehir Hastanesi'nde vulva kanseri nedenli parsiyel veya radikal vulvektomi yapılan 3 hasta çalışmaya dahil edilerek retrospektif değerlendirme yapıldı. Dahil edilmede ana kriter vulva kanseri etiyolojisi bulunması ve eksizyon sonrası oluşan defektin flep ile rekonstrüksiyonunun sağlanması idi. Takibi düzenli yapılamayan ve yalnızca greft ile rekonstrükte edilen hastalar, primer onarım yapılan hastalar dışlandı. Yaş, komorbid hastalıklar, vulvar defektin çapı, uygulanan rekonstrüksiyon tekniği ve gelişen komplikasyonlar değerlendirmeye alındı. Ek olarak, hastane yatış süresi ve cerrahi sonrasında taburculuk süresi de eklendi. Nicel değişkenler ortalama ± SS (standart sapma) şeklinde incelendi.

**Bulgular:** Hastaların ortalama yaşı 68,37 ± 7,6, eşlik eden komorbiditeler 1 hastada hipertansiyon, 1 hastada aritmi ve hipotiroidi mevcutken 1 hastada da ek hastalık bulunmamaktaydı. 1 hastada bilateral pediküllü gracilis flebi ve tam kalınlıkta deri grefti ile, 1 hasta v-y ilerletme flebi ile, 1 hastada da rotasyon flebi ile rekonstrüksiyonu sağlandı. 1 hastada parsiyel greft lizisi gelişmesi sonrası konservatif takip edildi ve aynı hastanın sol bacağında oluşan ödem sonrası ileri tetkiklerde belirgin patolojiye rastlanmadı, 1 hastanın yara yerinde dehissans gelişmesi üzerine debridman sonrası tam kalınlıkta deri greftiyle onarım sağlandı. Bir hastada ise komplikasyona rastlanmadı. Fleplerin hiçbirinde parsiyel veya total nekroza rastlanmadı. Hastanede yatış süresi ortalama 14,666 ± 6.0 gün olarak tespit edildi. Operasyon sonrası taburculuk süresi ortalama 8,9 ±0.14 gün olarak bulundu. Hastaların tümünde HPV ile ilişkisiz skuamöz hücreli kanser mevcuttu. (tablo 1)

**Tartışma:** Vulva kanserlerinin eksizyonu sonrası birçok tedavi metodu bulunmaktadır. Tanımlanmış metodların büyük çoğunluğunda defektin olabilecek en fonksiyonel ve estetik şekilde ve en az donör saha morbiditesiyle rekonstrüksiyonu amaçlanmıştır. Deri greftlerinden lokal deri fleplerine, fasyokutanöz fleplerden miyokutanöz fleplere kadar geniş çapta rekonstrüksiyon seçenekleri bulunmaktadır. Deri greftleri defektin anatomik bölgesi ve kozmetik, fonksiyonel sonuçları etkilemesi nedeniyle çoğunlukla tercih edilmez, serbest flepler defektin onarımına uygun yapıda olmalarına rağmen diğer flep seçeneklerine göre yönetimi daha zor olduğu için öncelikle tercih edilmez. Fasiyokutanöz flepler vulvar rekonstrüksiyon için perineal bölgeden mobilize edilebilmeleri, yüksek vaskülariteye, mobiliteye ve fleksibileteye sahip olmaları nedeniyle en uygun seçenekler olarak değerlendirilir. Güncel olarak perforatör fleplerin de modern vulva rekonstrüksiyonundaki rolü giderek artmaktadır. SCIP flebi alıcı alana yakınlığı, morbiditesinin düşük olması ve yara izinin görünür vücut kısımlarında olmaması gibi avantajlar sağlar. Bununla birlikte daha büyük defektler multipl miyokutanöz fleplerin veya flep kombinasyonlarının kullanılmasını gerektirebilir. En sık kullanılan myokutanöz flep gracilis flebi olmakla birlikte fasya lata, rektus abdominis ve gluteal flepler de daha nadir de olsa kullanılmaktadır. Ancak bu fleplerin kullanılması kas fonksiyonlarının kaybına, daha uzun diseksiyon süresine ve flebin diğer fleplere göre daha uzun olması nedenli nekrozların daha sık görülmesi ile ilişkilidir.

**Sonuç:** Vulva kanserinde eksizyon sonrası oluşan defektlerin rekonstrüksiyonu fonksiyonel estetik ve psikolojik açıdan önem taşımaktadır. Ko-morbiditeleri bulunan, kemoterapi veya radyoterapi almaya devam eden hastaların radikal vulvektomi sonrası oluşan defektleri mümkün olduğunca tek aşamalı operasyon ve uygun flep seçimiyle yapılmalıdır. Merkezimizde 2022-2024 yılları arasında vulva kanseri nedenli radikal vulvektomi yapılan hastalar üzerinde yaptığımız çalışmamızda 1 hastada rotasyon flebi, 1 hastada fasyokutan v-y ilerletme flebi uygulandı. 1 hastamızda da bilateral pediküllü gracilis flebiyle rekonstrüksiyon yapıldı.(Şekil 1) Hastalarımızın takibinde her üç yöntemde de rekonstrüksiyon sonrası hastalarımızın benzer hastane yatış süresi ve postop taburculuk süresinin olduğunu tespit ettik. Bir hastada ek operasyona ihtiyaç duyulurken diğer iki hastamızda ek operasyon veya revizyon ihtiyacı olmadı. Hastaların tümünün minimal komplikasyon ile iyileşme gösterdiğini ve hastaların normal yaşantısına hızlıca döndüğünü gördük.

**Anahtar Kelimeler:** gracilis flebi, pediküllü flep, fasiyokütan flep, vulva rekonstrüksiyonu, vulva kanseri

*Şekil 1*

*Vulva skuamöz hücreli kanseri olan hastanın radikal vulvektomi öncesi preop görüntüsü (sol), hastanın defektinin bilateral pediküllü gracilis flebiyle rekonstrüksiyonu sonrası geç postop görüntüsü (sağ)*

*Tablo 1*

| | | | |
|---|---|---|---|
| HASTA ADI | Z.A | U.K | N.K |
| YAŞ | 63 | 73 | 75 |
| KOMORBİDİTE | YOK | HİPERTANSİYON | ARİTMİ, HİPOTİROİD |
| FLEP | BİLATERAL PEDİKÜLLÜ GRACİLİS | FASİYOKÜTAN V-Y | ROTASYON FLEBİ |
| KOMPLİKASYON | GREFT PARSİYEL LİZİSİ | DEHİSSANS | YOK |
| YATIŞ SÜRESİ | 21 GÜN | 14 GÜN | 9 GÜN |
| POSTOP TABURCULUK SÜRESİ | 8 GÜN | 8 GÜN | 9 GÜN |
| HPV | YOK | YOK | YOK |

## PB-173

## Serbest Radial Ön Kol Fleplerinde Başarıya Etki Eden Faktörler

Zeynep Nesil Demirli, Galip Gencay Üstün, Hakan Uzun

*Hacettepe Üniversitesi Tıp Fakültesi, Plastik Rekonstrüktif ve Estetik Cerrahi Ana Bilim Dalı, Ankara*

Serbest radial ön kol flebi, ince ve katlanabilir olması, uzun pediküllü ile uzak anastomoza olanak vermesi ve çok yönlülüğü nedeniyle sık tercih edilen bir fleptir. Arteryel kanlanması radial arter tarafından sağlanan bu flebin venöz drenajını sefalik ven veya artere eşlik eden komitan venler sağlamaktadır.

Bu çalışmada serbest radial önkol fleplerinde başarıya etki eden faktörler retrospektif olarak değerlendirilmiştir. 2014-2023 yılları arasındaki 10 yıllık süreçte serbest radial ön kol flebi yapılmış olan hastalar çalışmaya dahil edilmiştir. Tanımlayıcı istatistikler sonrası yaş, cinsiyet, rekonstrükte edilen bölge, etiyoloji, ven anastomozu sayısı, anastomoz edilen ven ile revizyon/flep kaybı ilişkisi ki-kare analizine tabi tutulmuştur.

Toplamda 35 hasta arasında yapılan bu çalışmaya 7 kadın, 28 erkek hasta dahil edilmiştir. Ortalama hasta yaşı 50.5'dir. Hastaların %77.1'inde baş-boyun, %2.8'inde üst ekstremite, %20'sinde alt ekstremite rekonstrüksiyonu amaçlı serbest radial önkol flebi kullanılmıştır. Etiyolojiye bakıldığında hastaların %62.8'ine onkolojik cerrahi tedavi sonrası oluşan defekt, %31.4'üne travma sonrası oluşan defekt ve %5.7'sine transseksüalizm nedeniyle serbest radial ön kol flebi yapılmıştır. Hastaların %28.5' inde revizyon ihtiyacı doğmuş olup revizyona alınan hastaların %40'ında flep kaybedilmiştir. Ameliyat başarı oranı %85.7 olarak bulunmuştur. Kadınlarda (E:K = 1:2.6) ve tek komitan ven anastomozu yapılan hastalarda (%26,3) flep kaybı oranının istatistiksel olarak anlamlı olarak daha yüksek olduğu ( 1.3:1) saptanmıştır.

Serbest radial önkol flebi yüksek oranda başarıyla uygulanabilen bir flep olsa da kadınlarda ve tek radial konkomitan ven anastomozu yapılan vakalarda revizyon/ flep kaybı riski artmaktadır.

**Anahtar Kelimeler:** Anastomoz, Mikrocerrahi, Radial Ön Kol Flebi, Serbest Flep

*Hacettepe Üniversitesi Plastik, Rekonstrüktif ve Estetik Cerrahi tarafından opere edilmiş hastalardan örnek*

*Hacettepe Üniversitesi Plastik, Rekonstrüktif ve Estetik Cerrahi tarafından opere edilmiş hastalardan örnek*

## PB-174

## Serbest Fibula Flebi ile Mandibula Rekonstrüksiyonu, Klinik Tecrübelerimiz

Erkan Yanıkoğlu, Can Ekinci, Ahmet Coşar, Mert Yavuz, Aydan Ayşe Köse

*Osmangazi Üniversitesi Tıp Fakültesi, Plastik, Rekonstrüktif ve Estetik Cerrahi Ana Bilim Dalı, Eskişehir*

**Giriş:** Mandibular bölgeyi içeren baş ve boyun kanserleri tipik olarak cerrahi rezeksiyon ile tedavi edilirler. Ayrıca mandibula osteonekrozu vakalarında da cerrahi rezeksiyon gerektirebileceği bilinmektedir. Mandibular rekonstrüksiyonun amacı cerrahi öncesi deglutisyon, konuşma, hava yolu desteği ve kozmesisi olabildiğince geri kazandırmaktır. Mandibular rekonstrüksiyonda en sık kullanılan fleplerden ilk tercih edileni osteomyokutanöz olarak kaldırılabilen serbest fibula flebi (SFF)'dir. Bu bildiride kliniğimizde son 6 yıl içinde mandibular bölgeye uygulanan 6 adet SFF ile rekonstrüksiyon olgusu ve takip verileri paylaşılacaktır.

**Materyal / Metod:** Bu çalışmada 2018-2024 yılları arasında mandibular rekonstrüksiyon amacıyla SFF uygulanan 4 kadın 2 erkekten oluşan 6 vakalık olgu serisi sunulacaktır (Tablo-1). Olguların yaş aralığı 60-74 aralığında olup tüm hastalara mandibular rekonstrüksiyon amacıyla SFF uygulanmıştır. Uygulanan SFF'lerin dördü skuamoz hücreli karsinom, biri mukoepidermoid karsinom, diğeri ise ameloblastom eksizyonu nedenli rekonstrüksiyon ihtiyacı nedeniyle uygulanmıştır. Vakaların tümü tümör rezeksiyonu ile eş zamanlı primer rekonstrüksiyonla SFF uygulanmış olup flep kaybı gözlenmemiştir. Olguların takiplerinde 1 hastada flep altında hematom, 1 hastada fistülizasyon, 1 hastada osteonekroz gelişimi, 2 hastada ise mekanik ventilasyon ihtiyacı gerektiren solunum yetmezliği gelişmiştir. Vakaların 1'inde plak ekspozisyonu, 1'inde ise nüks nedeniyle ikincil flep operasyonu gerekmiştir. 2 hasstada kontraktür gelişmesi nedeniyle takiplerinde Z plasti uygulanmıştır. 4 hastada postop dönemde adjuvan kombine KT-RT, olguların birinde ise adjuvan RT verilmiştir. Yalnızca 1 hasta postop takiplerinde kardiyak ek problemlerinden kaynaklı ex olarak raporlanmıştır.

**Bulgular / Tartışma:** SFF mandibular rekonstrüksiyonda alınabilen kemiğin uzunluğu ve kalınlığı nedeniyle en yaygın kullanılan flep haline gelmiştir. Fibula hem periosteal hem de endosteal kan kaynakları tarafından beslenir ve çoklu osteotomilere izin vermektedir. 25 cm'ye kadar kemik alınabilir, bu da lateral ve anterior defektlerde geniş bir mandibular rekonstrüksiyon yelpazesine izin verir. Tüm hastalarda kanser rezeksiyonla eş zamanlı primer rekonstrüksiyon uygulanmış olup bu da sekonder rekonstrüksiyona göre maliyetleri, ameliyat sayısını, hastanede kalış süresini ve komplikasyonları azaltırken anatomi, fonksiyonu hızla geri kazandırmada avantaj sağladığı söylenebilir. Flep sağkalım oranı literatürde yüzde 90 ila 93 olarak bildirilmiştir. Flep ile birlikte isteğe bağlı bir deri adası da alınabilir. Bu flebi kullanmanın bir kontrendikasyonu anterior tibial, posterior tibial ve peroneal arterlerden üçünden kan akımının zayıf veya olmamasıdır. Bu durum tipik olarak ameliyat öncesinde renkli akım doppler ve/veya BT anjiyogram ile değerlendirilir. Kliniğimizde bahsedilen 6 SFF hastasının tümü preop BT anjiogram ile değerlendirilmiş olup kontraendikasyon oluşturabilecek herhangi bir damarsal anomali saptanmamıştır. Kliniğimizde görülen SFF sağkalım oranı literatür ile uyumlu olup, bu başarının preop ayrıntılı tetkik ve öngörüden kaynaklandığı düşünülebilir.

**Anahtar Kelimeler:** Baş ve Boyun Cerrahisi, Mandibula Rekonstruksiyonu, Serbest Doku Aktarımı, Serbest Fibula Flebi

*2018-2024 yılları arasında kliniğimizde serbest fibula flebi (SFF) ile mandibula rekonstruksiyonu yapılan hastaların verileri*

| Adı | Cinsiyet | Yaş | Patoloji | Ameliyat | Komplikasyon | Adjuvan Tedavi |
|---|---|---|---|---|---|---|
| Hasta 1 | K | 54 | Ameloblastom | Sol Segmental Hemimandibulektomi + Trakeostomi + SFF | Solunum Yetmezliği | Yok |
| Hasta 2 | E | 60 | İyi Diferansiye Scc | Sağ Segmental Hemimandibulektomi + Trakeostomi + Boyun Diseksiyonu + SFF | Solunum Yetmezliği, Osteonekroz, Kontraktür, Nüks Gelişimi | RT + KT |
| Hasta 3 | K | 73 | Orta Diferansiye Scc | Sağ Segmental Hemimandibulektomi + Trakeostomi + Boyun Diseksiyonu + SFF | Fistülizasyon, Plak Ekspozisyonu | RT + KT |
| Hasta 4 | K | 76 | İnterosseos Mukoepidermoid Karsinom | Sağ Segmental Hemimandibulektomi + Trakeostomi + SFF | Yok | RT + KT |
| Hasta 5 | E | 60 | İyi Diferansiye Scc | Sağ Segmental Hemimandibulektomi + Trakeostomi + Boyun Diseksiyonu + SFF | Yok | RT + KT |
| Hasta 6 | K | 67 | İn-Situ Scc | Sol Segmental Hemimandibulektomi + Trakeostomi + Boyun Diseksiyonu + SFF | Hematom, Kontraktür | RT |

## PB-175

## Mikrocerrahi Yorgunluğu Yaşayan Hastalarda Dermal Matriks Kullanımıyla Yara Rekonstrüksiyonu

Murat Sinan Engin, Mustafa Onat Çetin, Ümit Eyüpoğlu, Mehmet Berke Göztepe

*Ondokuz Mayıs Üniversitesi Tıp Fakültesi, Plastik, Estetik ve Rekonstruktif Cerrahi Anabilim Dalı, Samsun*

Giriş: Mikrocerrahi yorgunluğu hem cerrahlar hem de hastalar için önemli sonuçlar doğurabilen karmaşık bir fenomendir. Bu yorgunluk hasta ve cerrahların uzun süreli, yüksek hassasiyet gerektiren işlemler sırasında yaşadığı fiziksel ve zihinsel tükenmişlikten kaynaklanır ve dolaylı olarak hastaların tedavi sonuçlarını etkileyebilir. İkinci uzun cerrahi müdahale, hastanın hemodinamik stabilitesi ve genel fizyolojik dayanıklılığı üzerinde ek bir yük oluşturabilir. Uzamış anestezi süresi, hastalarda intraoperatif ve postoperatif komplikasyon riskini artırabilir. Anestezi süresinin uzaması, özellikle yaşlı ve komorbiditesi olan hastalarda kardiyovasküler instabilite, pulmoner komplikasyonlar ve postoperatif bilişsel disfonksiyon gibi komplikasyonların görülme sıklığını artırabilir. Uzun süreli cerrahi müdahaleler, cerrahi alan enfeksiyonları ve yara iyileşme sürecinin uzaması gibi postoperatif komplikasyon riskini de artırabilir. Ayrıca, uzun süreli operasyonlar, hastanın vücut homeostazını bozarak, elektrolit dengesizlikleri ve metabolik stres gibi komplikasyonlara yol açabilir. Bu olgu sunumunda ayak dorsumundaki doku defektinin rekonstrüksiyonu için 10 saatlik ALT free flep sonrası postoperatif 8. saatinde arteriyel yetmezlik sebebiyle tekrar vakaya alınıp anastomozu yenilenen takiplerinde flep nekrozu gelişmesi üzerine rezidü defektin dermal matris ile örtüldüğü vakadan bahsedilecektir.

NovoSorb® Biyobozunur Geçici Matris (BTM), PolyNovo Biomaterials Pty Ltd. tarafından geliştirilen, karmaşık yaraların rekonstrüksiyonu için tasarlanmış tamamen sentetik bir dermal matristir. 2 mm kalınlığında biyobozunur poliüretan açık hücreli köpük ile kaplı olan BTM, hücresel infiltrasyonu kolaylaştıran ve neo-dermis oluşumu için bir iskele görevi gören açık hücre yapısı içerir. Ayrıca, fizyolojik yara kapanmasını sağlayan ve malzemenin altındaki sıvı birikimini önlemek için fenestrasyonlara sahip biyobozunur olmayan bir kapatma membranı içerir. BTM uygulaması iki aşamalı bir süreç olup İlk aşamada, BTM debridmanı yapılmış cerrahi sağlatımı sağlanmış temiz bir yara zeminine uygulanır ve entegrasyon aşamasında matris içine hücreler ve kan damarları girerek vaskülarize neo-dermis oluşur. Kapiller solma dolma iki hafta kadar erken bir sürede gözlemlenebilir. Poliüretan matris hidroliz yoluyla bozulur. İkinci aşamada, kapama membranı çıkarılır ve neo-dermis üzerine kısmı kalınlıkta deri grefti uygulanır. BTM uygulamasının geleneksel deri greftlemesine göre ciddi üstünlükleri vardır öncelikle oluşturduğu neodermis tabakası sayesinde ekspoze tendon ve kemiğin bulunduğu yaraları greftlenmeye uygun hale getirir. Dermisin doğal kalınlığı sayesinde yalnızca deri grefti uygulanan alana göre daha estetik bir sonuç sağlar, kontraktürü en az seviyeye getirir. Tamamen sentetik bir yapıya sahiptir. İnsanda ilk kullanım, bası yaraları için negatif basınçlı yara tedavisinde (NBYK) poliüretan köpük prototipi (NovoPore™) olarak gerçekleştirilmiştir ve kısa süreli implantasyonun olumsuz reaksiyonlara neden olmadığını gösterilmiştir. Bu özette tır altında sürüklenme kaynaklı sol ayak dorsumunda sürtünme yanığına bağlı oluşan doku defekti ile merkezimize 112 aracılığıyla dış merkezden sevk edilen vakadan bahsedilecektir.

Olgu: 14 yaşında, travması harici ek hastalığı olmayan hasta tır altında sürüklenme kaynaklı sol ayak dorsumunda sürtünme yanığına bağlı oluşan doku defekti ile merkezimize 112 aracılığıyla dış merkezden sevk edildi. Acil serviste yapılan değerlendirmesinde, ayak dorsumundaki defekt 20*10 cm olarak ölçüdü. Posterior tibial arter avülze, ayak dorsal arteriden besleniyor, büyük safen ven tromboze, tibial sinir sağlam izlendi. Calcenal bölgede duyu paraestezik değerlendirildi. Talocrurual eklemde ligament yırtıklarına bağlı instabilite izlendi. Birinici metatarsofalangeal eklem dislokasyonu, 3 ve 4. metatars basisinde kırık, lateral cuneiform kemike kırık görüldü. Uygun irrigasyon pansuman ve atel ile stabilizasyonun ardından hasta ameliyathaneye çıkarıldı. Ortopedi tarafından kemik fiksasyonu ve ligament rekonstrüksiyonu gerçekleştirildi, tarafımızca debridmanın ardından NBYK tedavisi uygulandı. Hasta her üç günde bir debridman ve NBYK yenilenmesi amacıyla vakaya alındı, alınan derin doku kültürlerinden etkene yönelik antibiyoterapi uygulandı, hasta eş zamanlı olarak hiperbarik oksijen tedavisi aldı. Alınan 7 seans NBYK sonrası travmanın 24. gününde 1. Metatarsı ekspoze olan genel olarak zemini granüle doku defektinin örtümü için sağ uyluktan elde edilecek free ALT flep planı ile hasta vakaya alındı, vakada erken komplikasyon izlenmedi. Postoperatif volüm desteği amaçlı İV kolloid desteği, 300 mg yükleme ecopirin ve antikoagülan medikasyonu aldı. Yapılan saatlik takiplerinde postop 8. saatte anastomoz hattında doppler alınamaması ve kapiller solma dolmanın bozulması üzerine hasta tekrar vakaya alındı alıcı damardaki trombüs yıkandı, arteriyel anastomoz yenilendi. Takiplerinde perfüzyonel yetmezlik devam etti ikinci gün sonuda flebin nonviabl olduğuna karar verildi, biyolojik pansuman olarak kalması kararlaştırıldı postop dördüncü günde flep eksize edilip üzerine NBYK uygulandı. Taban granüle izlendi ancak 1. metatars gövdesi ekspoze izlendi. Üçer gün arayla uygulanan NBYK sonrası flep eksizyonu sonrasındaki 13. günde ayak dorsumundaki granüle alan sağ uyluk ön yüzden elde edilen kısmı kalınlıktaki deri grefti ile örtüldü, metatars üzerine uygun boyutlarda kesilen NovoSorb® Biyobozunur Geçici Matris (BTM) stapler yardımıyla adapte edildi. Temas yüzeyini artırmak amacıyla tabana adaptasyon staplerleri atılıp, yüzeye bactigrass konarak üzerine NBYK uygulandı, NBYK dört gün sonra açıldı greft adapte izlendi, BTM membranı sıvazlanarak seröz birikimler boşaltıldı. Postop 41. günde vaka planlandı semipermabl membran çıkarıldı, sağ uyluk ön yüzden alınan kısmı kalınlıktaki deri grefti oluşan neodermis üzerine adapte edildi.

Tartışma: Serbest doku nakilleri hastalar için birçok zorluk ve risk taşır. Bu zorlukların etkili bir şekilde yönetilmesi, cerrahinin genel başarısını artırmak ve hasta memnuniyetini sağlamak için kritik öneme sahiptir. Cerrahi ekibin, hastanın özel ihtiyaçlarını göz önünde bulundurarak kapsamlı bir tedavi ve izleme stratejisi geliştirmesi, bu zorlukların üstesinden gelinmesine yardımcı olabilir. Bu noktada başarısız serbest doku nakillerinden sonra dermal matris, yaranın hızlı ve etkili bir şekilde kapatılmasını sağlayarak, ekspoze tendon ve kemiklerin greftlenmeye uygun hale gelmesini sağlar. Açık hücreli yapısı sayesinde hücresel infiltrasyonu ve vaskülarizasyonu kolaylaştırarak, neo-dermis oluşumu için uygun bir ortam sağlar. Bu, yara iyileşme sürecini hızlandırır ve komplikasyon riskini azaltır. Ayrıca, BTM'nin tamamen sentetik yapısı, biyolojik materyallerin kullanımına bağlı olası immünolojik reaksiyonları ortadan kaldırır ve enfeksiyon riskini minimize eder. Dermal matrisin kullanımı, estetik açıdan daha tatmin edici sonuçlar elde edilmesine olanak tanır, çünkü oluşturduğu neo-dermis tabakası, kontraktürü en aza indirir ve yara bölgesinin doğal dermis kalınlığını sağlar. Son olarak, BTM'nin aşamalı uygulama süreci, cerrahi ekibe yara kapanmasının her aşamasını dikkatle izleme ve gerektiğinde müdahale etme olanağı sağlar, bu da tedavi sürecinin genel başarısını artırır. Bu nedenlerle, mikrocerrahi yorgunluğu olan ve kompleks yara rekonstrüksiyonu

gerektiren vakalarda dermal matris kullanımı, etkili ve güvenilir bir seçenek olarak öne çıkmaktadır. Kliniğimizde 2023 yılı içersinde replantasyon sonrası tendon ekspoze yarası, diyabetik tendon ekspoze yarası olan iki hastaya daha BTM ile kompleks doku defekti rekontruksiyonu gerçekleştirilmiş olup başarıyla sonuçlanmıştır.

**Anahtar Kelimeler:** Mikrocerrahi, Serbest Doku Nakli, Travma, Yara

*Travma Günü*

*Ayak dorsumundaki yumuşak doku yaralanması*

## PB-176
## Bir Yıllık Free Flep Tecrübelerimiz

Ahmet Furkan Dinçer, Perçin Karakol, Ongun Alanlı, Muhammet Acar, Mert Noyan Dabak

*Sağlık Bilimleri Üniversitesi, Başakşehir Çam ve Sakura Şehir Hastanesi*

Serbest flepler travmatik, malignite ve diğer sebeplerle oluşan doku defektlerini kapatmak, fonksiyonun ve formun tekrar kazanılması için kullanılır. Çok sayıda serbest flep tipi mevcuttur. Uygulanacak serbest flep tipi kullanılan bölge, doku defektinin büyüklüğü ve rekonstruksiyonda ne hedeflendiğine göre çeşitlilik gösterir. Serbest flepler rekonstruksiyon merdiveninin son basamağıdır. Serbest flep onarımları son 5-6 dekadda ivmelenme gösteren bir gelişme içerisindedir. Buna sebep olarak kullanılan teknolojik mikroskopların yanında, yeni çıkan tıbbi malzemelerin kalitesi, dünya genelinde deneyimlerin önceki zamanlara göre daha serbest ve hızlı şekilde paylaşılabilmesi sebep olarak gösterilebilir. Henüz 1.5 yıl önce kurulan kliniğimizde de serbest doku nakli ile onarımlar başarı ile planlanmakta, uygulanmakta, takip edilmekte ve komplikasyonları yönetilmektedir.

Kliniğimizin son bir yılında 3346 ameliyat yapılmıştır. Rekonstruktif cerrahi başta olmak üzere çok sayıda başarılı ameliyat son bir yılda kliniğimiz tarafından tatbik edilmiştir. Hastalarımızın çeşitli sebeplerle oluşan doku defektleri serbest flepler, vasküler saplı ada flepleri, kas flepleri, majör ve minör replantasyonlar ve lokal flepler ile onarılmıştır. Onarım endikasyonları, takip tedavi algoritmaları, cerrahi tekniklerin hepsi güncel yöntemler ve literatür ışığında gerçekleştirilmiştir.

Son bir yılda kliniğimizde yapılan serbest fleplerin deneyimleri ışığında serbest flep uygulamalarına yönelik haftalık, aylık ve yıllık vaka bilançolarına önem gösterilmektedir. Bu dönem içinde yapılan serbest fleplerin getirdiği cerrahi deneyim ışığında serbest flep onarımları konusunda deneyimimizi ve başarı oranımızı artırma hedefindeyiz.

**Anahtar Kelimeler:** Flep, Free, Rekonstruksiyon, Serbest

*Free Flep Çeşitleri/Etiyolojileri*

| FLEP ÇEŞİDİ ETYOLOJİ | TRAVMA | MALİGNİTE | YANIK | BASI YARALARI | DİĞER | TOPLAM |
|---|---|---|---|---|---|---|
| FREE ALT | 14 | 7 | 8 | - | 4 | 33 |
| FREE DİEP | - | 14 | - | - | - | 14 |
| FREE FİBULA | 1 | 8 | - | - | - | 9 |
| FREE LD | 1 | 3 | - | - | - | 4 |
| FREE SCIP | 3 | - | 1 | - | 2 | 6 |
| FREE RFA | 1 | 2 | - | - | 1 | 4 |
| FREE SUPBRA | 10 | - | - | - | - | 10 |
| FREE PULPA | 5 | - | - | - | - | 5 |
| FREE PAP | - | - | 1 | - | - | 1 |
| TOPLAM | 35 | 34 | 10 | - | 7 | 86 |

## PB-177

## İskial Bası Ülserlerinin Onarımında Gracilis Kas Flebinin Fasyokutan Fleplerle Karşılaştırılması

Ökkeş Çimen, İbrahim Tabakan, Ömer Kokaçya, Kutalmış Yaprak, Erol Kesiktaş

*Çukurova Üniversitesi Tıp Fakültesi, Plastik Rekonstrüktif ve Estetik Cerrahi Anabilim Dalı, Adana*

**Giriş-Amaç:** Bası ülserleri, sürekli olarak dış basınça ve sürtünmeye maruz kalma sonucu cilt ve cilt altı dokularda iskemik hasar oluşması sonucu gelişir(1). Bası ülserlerinin onarımı için birçok seçenek rapor edilmekle birlikte iskial bası ülserlerinin onarımında hala ideal bir yöntem bulunmamaktadır (2). Bu çalışmanın amacı; iskial bası ülseri nedeniyle gracilis kas flebi ve fasyokutan flep kombinasyonuyla onarım yapılan ve sadece lokal fasyokutan fleplerle onarım yapılan iki ayrı hasta grubunun yara yeri komplikasyon gelişimi ve yatış süresi açısından karşılaştırılmasıdır.

**Materyal-Metod:** Çukurova Üniversitesi Tıp Fakültesi Plastik, Rekonstrüktif ve Estetik Cerrahi Kliniğinde, 2016-2021 yılları arasında Grade 3-4 iskial bası ülseri nedeniyle gracilis kas flebi ve fasyokutan flep kombinasyonu ile onarım yapılan 18 hasta (Grup1), lokal fasyokutan fleplerle onarım yapılan 16 hasta (Grup2) olmak üzere toplam 34 hasta retrospektif olarak incelenmiştir. Ameliyat tekniği olarak grasilis kası distal uyluk cilt kesisi yoluyla insersiyosundan ayrıldı ve ana pedikülüne kadar disseke edildi. Daha sonra subkutan tünel altından iskial boşluğa transpoze edildi (Şekil 1-2) ve ölü boşluğu dolduracak şekilde sütüre edildi. Kas üzeri, V-Y ilerletme gibi fasiyokütanöz flep prosedürleri kullanılarak uygun şekilde kapatıldı.

**Bulgular:** Hastaların yaş ortalaması Grup1'de 39, Grup 2'de 44,5'ti. Ortalama yatış süresi Grup1'de 9 gün iken, Grup 2'de 15 gündü. Hastalarda sütur ayrışması ve hematom gibi erken postoperatif komplikasyonlar gelişti. Grup1'de 6 hastada komplikasyon gelişirken (%33,3), Grup2'de 7 hastada komplikasyon gelişti (%43,8). Tartışma ve Sonuç: İskial bası ülserlerinin onarımı yüksek nüks oranları nedeniyle oldukça sorunludur. Bu nedenle onarımda çok sayıda seçenek tanımlanmıştır. Tek başına fasyokutan fleplerle yapılan onarımlar iskial bölgedeki bası ülseri poşunu doldurmada yetersiz kalabilir. Gracilis kasını iskial poşa yerleştirip üzerine fasyokutan fleplerle kombine etmek erken postoperatif komplikasyonları ve nüks gelişimini azaltmak için dikkate alınması gereken bir seçenektir.

**Anahtar Kelimeler:** Bası Ülseri, Kas Flebi, Fasyokutan Flep

*Perop*

## PB-178

## Fuziform Eksizyonlar Sonrası St John's Wort Yağı,Güneş Kremi ve Skar Kremleri Kullanımının İz Üzerine Etkisi

Arslan Güvendik, Emre Saybaşı, Ahmed Şamil Güvel, Hasan Murat Ergani, Burak Yaşar, Ramazan Erkin Ünlü

*Ankara Bilkent Şehir Hastanesi*

**Amaç:** Kantoran yağı "hypericum perforatum" bitkisinden elde edilen antik yunan ve roma dönemlerinden beri anadolu medeniyetlerinde sıkça kullanılan tıbbi bir üründür. Hristiyan azizlerinden Aziz John'un doğum ayı olan haziran ayında hypericum perforatum hasatı yapılması ve aziz jhon un şifa verici gücüne inanılması nedeni ile avrupada st jhon wort yağı adıyla da bilinir. St jhon's wort yağı farmasötik etkisini içinde bulunan hiperisin,hiperforin ve flavonoidler gibi karakteristik bileşenlerine borçludur. St. John's wort yağı topikal olarak küçük yara ve yanıklarda, güneş yanıklarında, abrazyonlarda,ekimozlarda, kontüzyonlarda, ülserlerde ve miyaljinin tedavisinde kullanılır. Bu kullanıma ilişkin literatürde çeşitli çalışmalar yapılmıştır. Örneğin, yapılan bir çalışmada hiperforin içeren bir krem, domuz kulağı derisini güneş radyasyonundan sonra serbest radikal oluşumuna karşı önemli ölçüde korudu. Mukherjee ve ark. Yapmış olduğu bir çalışmada ise farklı sıçan yarası modellerinde st jhon's wort yağı kullanılmış olup kontrol grubuna göre insizyon ve eksizyon yaralarının daha hızlı kapandığı gösterilmiştir.

Bu çalışmada, St. John's wort yağı fuziform eksizyonlar sonrası oluşan skar dokusu üzerine etkisini antibiyotikli deri kremi, güneş kremi ve iz kremleri ile karşılaştırdık.

**Yöntem:** Çoklu nevüs eksziyonu yapılan 1 i kadın (36 yaş) diğeri erkek(26 yaş) iki hasta çalışmaya dahil edilmiştir. hastalara sağlık bakanlığı tarafından maliyeti karşılanan bir iz kremi ve antibiyotikli deri pomadı,FDA onaylı st jhon wort yağı ve cilt yapılarına uygun güneş kremi önerilmiştir.

Hastalardan yapılan eksizyonlar her hasta için 4 farklı gruba ayrılmıştır:1.gruba kantoron yağı,2.gruba güneş kremi,3. gruba iz kremi ve 4.gruba antibiyotikli krem uygulanmıştır.

Gruplar her hasta için kendi aralarında karşılaştırılmıştır. hastalar post op 0.günde,10.günde ve 50. Günde Vancuer Skar Skalası, The Patient ve Observer Skar Skalası ve Manchester Scar Skalası kullanılarak değerlendirilmiştir.

**Sonuç:** Skar dokusu Vancuer Skar Skalası (vaskülaritesi,p igmentasyonu,esnekliği ve skar yüksekliği ) ve Manchester Skar Skalası ( Renk,görünürlülük,kalınlık,yüzey dokusu ve yumuşaklık )ile 2 plastik cerrah tarafından bağımsız olarak değerlendirilmiştir.Plastik cerrahların değerlendirmeleri arasında >%95 uyumluluk belirlenmiştir.Patient Skar Sklası ile hastanın da kendi skar dokusunu değerlendirmesi sağlanmış olup hasta ile cerrah değerlendirmeleri arasında >%90 uyumluluk olduğu belirlenmiştir.

Yapılan değerlendirmelerde St Jhon's Wort yağı ile iz kremi kullanılan alanlar arasında 10. Günden 50. Güne anket puanlarında yaklaşık %70 azalma görüldü.Güneş kremi kullanılan alanlarda 10.günden 50.güne anket puanlarında belirgin bir iyileşme olmadı.Hastalar St jhon wort yağı kullanımının konforlu ve maliyet olarak kabul edilebilir bir seviyede olduğunu ifade ettiler.

**Tartışma:** St jhon wort yağı halk arasında çok yaygın olarak kullanılmaktadır.Hastalar çoğunlukla bu ürünleri kendileri elde ederek kullanmaktadır.Ürün eldesinin ve kullanımının bir standardizasyonunun olmaması tedavinin takibini hekimler adına zorlaştırmaktadır.Jhon wort yağının kullanımını ve endikasyonlarını öğrenmek,hastaları doğru ürüne yönlendirmeyle beraber hekimler için konforlu bir post op takip yapılmasını sağlayabilir.Bunun dışında son yıllarda ilaç karşıtlığı da toplumumuzda yaygınlaşmaktadır. St jhon wort yağı gibi doğal ürünler hastaların tedavi sürecindeki uyumunu arttırabilir.

Piyasadaki FDA onaylı St jhon wort yağları maliyet olarak iz kremlerinin yaklaşık ¼ ü fiyatınadır.Maliyetin daha elverişli olması hastaların tedavi sürecine olan uyumlarını arttırabilir.

Yaptığımız çalışmaya 2 hasta dahil edilmiştir.Daha kesin sonuçlar için örneklemin büyütülmesinde fayda vardır.

**Anahtar Kelimeler:** St jhon wort yağı, skar, yara bakımı

*Fotoğraf 1:iz kremi uygulamasının 7,20 ve 50. Gün sonuçlarıFotoğraf 2:güneş kremi uygulamasının 0,10 ve 50.gün sonuçlarıFotoğraf 3: st jhon wort yağı kullanımının 0,10 ve 50.gün sonuçları*

## PB-179

## 2023 Kahramanmaraş Depreminde İstanbul Medeniyet Üniversitesi Plastik, Rekonstrüktif ve Estetik Cerrahi Kliniği Tecrübelerimiz

Abdullah Yavuz, Deniz Arjen Baran, Fatma Kilvan Canşi, Haydar Perdeci, Dilara Sabur, Muhammed Mustafa Demirok, Cem Yılmaz, Mehmet Göktuğ Esmer, Ragıp Ruhat Balık, Hikmet Can Doğruel, Merdan Serin

*Medeniyet Üniversitesi Tıp Fakültes, Plastik Rekonstrüktif ve Estetik Cerrahi Ana Bilim Dalı, İstanbul*

**Amaç:** 6 Şubat 2023 tarihinde Kahramanmaraş merkezli olarak gerçekleşen ve Türkiye'nin güneyinde ve Suriye'nin kuzeyinde çok sayıda can ve mal kayına yol açan depremde İstanbul Medeniyet Üniversitesi Göztepe Prof. Dr. Süleyman Yalçın Şehir Hastanesi Plastik, Rekonstrüktif ve Estetik cerrahi kliniğinde tedavi gören depremzede hastaların incelenmesi ve bu konudaki tecrübelerimizin aktarılması amaçlanmaktadır.

**Yöntem-Gereç:** Kliniğimize acil servisten başvuran ve dış merkezden kabul edilen depremzede hastalar retrospektif olara incelendi.

**Bulgular:** Kliniğimizce tedavi edilen hasta sayısı 34 olup hastaların %42'si erkek % 58'i kadın, en küçüğü 18 aylık, en büyüğü 69 yaşında olup yaş ortalaması 30,02'dir.. 14 üst ekstremite, 37 alt ekstremite yaralanması 1 skalp yaralnması 1 maksillofasyal 7 gövde yaralanması saptanmıştır. Olgulardan hastanede yatış süresi en kısa olan 5 gün en uzun olan 144 gün olup ortalama yatış süresi 43 gündür. Yatış süresince kliniğimizce kaybedilen olgu olmadı.

**Sonuç:** Ezilme yaralanmları morbidite ve mortaliteyi ciddi bir şekilde arttıran yaralanmalardır. Sahada hızlıca triyaj yapıldıktan sonra ilk müdahelesi yapılan hastaların sonrasında oluşan defektlerinin rekonstrüksiyonu ve rehabilitasyonu uzun bir süreç almaktadır.

**Anahtar Kelimeler:** deprem, ezilme yaralanması, plastik cerrahi

*Sağ Kruris Medialinde Fasyotomi Defekti*

*Sağ Kruris Medialinde Fasyotomi Defekti Sonrası oluşan defektin tekrarlayan debridmanlar ve negatif basınçlı yara tedavisi sonrası kısmi kalınlıkta deri grefti ile onarımı*

*Depremzede Hastalardaki Tedavi Yaklaşımlarımız*

| | |
|---|---|
| Amputasyon | 4 |
| Serbest Doku Nakli | 1 |
| Primer Süturasyon | 3 |
| Sekonder İyileşme | 7 |
| Kısmi Kalınlıkta Deri Grefti | 19 |
| Tam Kalınlıkta Deri Grefti | 1 |

*Depremzede hastalardaki tedavi yaklaşımlarımızın analizi*

## PB-180

## Pediatrik Çağda Ekstremitelerde Yanıkta Tedavi Modaliteleri

Büşra Güçlü, Ömer Faruk Dilek, Alper Taşan, Ege Temur, Kamuran Zeynep Sevim

*Şişli Hamidiye Etfal Eğitim ve Araştırma Hastanesi Plastik Rekonstrüktif ve Estetik Cerrahi, İstanbul*

**Giriş:** Pediatrik yanıklar, kaynar su yaralanması, ateş yaralanması ve çocuk istismarı gibi nedenlerle dünya çapında milyonlarca çocuğu etkileyen önemli bir yaralanma çeşididir. Yanık yaralanmaları, ilgili toplam vücut yüzey alanına ve yaralanmanın derinliğine göre sınıflandırılır.1

Yanıklar, ciddi morbidite ve mortaliteye sebep olabilen yaralanmalar olmasına rağmen günümüzde yanık tedavileri ile yanığa bağlı bu morbidite ve mortalite oranları düşmüştür. Ancak fonksiyonel ve estetik kayıplar hala önemli bir sorun olarak karşımıza çıkmaktadır. Yanık hastalarında cilt ile ilgili komplikasyonlar, eklemler ve organların hareketlerini engellemekte, ağrı ile birlikte ciddi şekil bozuklukları ve kontraktürlere sebep olmaktadır. Erken dönemde debridman, greftleme ve fizik tedavi ile kontraktürlerin görüme sıklığı ve rekonstrüksiyon ihtiyacı azalmaktadır.2 Yanık rekonstrüksiyonu, kraniyofasiyal cerrahiden el cerrahisine, mikrocerrahiden nakillere kadar Plastik Cerrahi'nin her alanını kapsamaktadır.

Bununla birlikte ülkemizde ne yazık ki artık akut yanık tedavisi yapan merkezlerde plastik cerrah neredeyse hiç bulunmamaktadır. Bunun nedenleri arasında özellikle kamu hastaneleri bünyesinde plastik cerrah sayısının oldukça azalması, akut pediatrik yanıkların multidisipliner yaklaşım gerektirmesi, tedavi ve takiplerinin uzun, komplikasyonlarının meşakkatli olması gibi nedenler yer almaktadır. Kliniğimiz özellikle son yıllarda pediatrik grupta günümüz imkan ve güncel yaklaşımlarına uymayacak şekilde pediatrik yanık kontraktürleri ve sekelleri ile karşılaşmaktadır. Bu tablodaki komplikasyonların büyük çoğu basit önlemler ve yakın takiple engellenebilir olduğu gözlemlenmektedir. Şişli Etfal Plastik Cerrahi kliniği olarak geçmişten günümüze pediatrik yanıkların akut ve kronik süreçlerinde başka yerleşkemizdeki yanık merkezi ile aktif temas içerisinde olarak riskli hastaların akut tedavisi gerçekleştirilmekte olup, diğer hasta gruplarına ise pediatrik yanık takip hizmeti vermekteyiz. Bu bildiride pediatrik yanıklarda güncel yaklaşımları paylaşmayı amaçladık ve plastik cerrahların neden aktif rol alması gerektiğini tartışmaya değer buluyoruz.

**Materyal-Metod:** Ocak 2012-Haziran 2024 tarihleri arasında kliniğimizce üst ekstremite yanık kontraktürü nedeni ile tedavi edilen 223 çocuk hasta ve alt ekstremite yanık kontraktürleri ve yanık sekelleri için tedavi edilen 35 hasta incelenmiştir. Bu hastalar yaş, cins, etiyoloji, tutulan ekstremite, etkilenen eklem ve rekonstrüksiyon seçenekleri yönünden değerlendirilmiş, tedavi sonrası uzun dönem sonuçları tartışılmıştır.

**Bulgular:** Kliniğimizde Ocak 2001-Haziran 2024 arası 76 kız, 147 erkek olmak üzere toplam 223 üst ekstremite yanık kontraktürlü hasta ve 25 erkek, 14 kız hasta alt ekstremitede yanık kontraktürlü hasta opere edilmiştir. Kız çocukların yaş aralığı (1,5-18 yaş) ortalama 9,75, erkek çocuk hastaların yaş aralığı(3,5-18 yaş) ortalama 10,75 olarak saptanmıştır. Yanık yüzey alanına bakılmaksızın akut dönemde başvuran 10 hastada fasyatomi açılmasını takiben yara bakım örtüleri ve pansuman ile takip sağlanmıştır. Yanık skarı alanı %30 üzerinde olan hastaların toplam %21'inde kontraktür açılmasını takiben tam kalınlıkta ya da kısmi kalınlıkta deri grefti ile onarım yapılmıştır. Kliniğimizde opere edilen hastaların 70(%32) sağ üst ekstremite, 129(%59) sol üst ekstremite ve 20(%9) bilateral olarak etkilenmiştir. Yanık sekeli alanı %20 ve altında olan 175 hastada kontraktür bandı rahatlatılarak lokal fleplerle onarım yapılmıştır.

**Sonuç:** Yanık tedavisinde erken dönem ve geç dönem farklı modaliteleri içermektedir. Erken dönemde pansuman ve yara bakımı tedavinin en önemli basamağıdır. Geç dönemde ise daha çok yanık sonrası oluşan komplikasyonlar ve sekeller üzerine odaklanılmaktadır. Yanık tedavisinde temel ilke olarak kullanılan deri greftleri hem primer onarımda hem kontraktür açılmasından sonra kullanılabilir. Yapay dermiş iskeletleri, uygun hastalarda başarılı sonuçlar vermektedir 3. Bu gözenekli, çift veya tek katlı üretilen malzemeler, fonksiyonel bir dermal tabakasının oluşabilmesini sağlayan dermal cilt hücrelerinin yenilenmesi için bir iskelet görevi görür. Tek aşamalı olarak yara üstüne ince bir deri grefti ile uygulanabileceği gibi iki aşamalı olarak deri greftinin ikinci seansta yaraya adapte edilmesiyle de uygulanabilir. Kontraktür açılmasında lokal flepler içinden en çok z-plasti kullanılmaktadır. Defekt daha büyük olduğunda ise anatomik lokalizasyona uygun olarak bölgesel flep tercih edebiliriz. Bölgesel fleplerinde yeterli olmadığı kas, tendon, kemik ekspoze durumlarda ise serbest flep ile rekonstrüksiyon tercih edilebilir. Mikrocerrahi tecrübe ve estetik uyumun daha az olması serbest flepler için dezavantaj yaratmaktadır.

Bu çalışmada akut dönemde doğru ve basit plastik cerrahi prosedürleri ile müdahale edilen yanıklarda uzun dönemde kontraktür ve sekel oranlarının azaldığını, kronik dönemde başvuran yanık komplikasyonu olan hastalarda ise doğru rekonstrüksiyon basamağının seçiminin önemini ve bu hastalarının takiplerinde plastik cerrahlar olarak neden yer almamız gerektiğini vurgulamayı amaçlıyoruz.

**Kaynakça**

1.Foglia RP, Moushey R, Meadows L, Seigel J, Smith M. Evolving treatment in a decade of pediatric burn care. J Pediatr Surg 2004;39:957–60

2. Blakeney PE, Rosenberg L, Rosenberg M, Faber AW. Psychosocial care of persons with severe burns. Burns 2008;34(4):433–40.

3. Wiechman SA, Patterson DR. Psychosocial aspects of burn injuries resuscitative or critical stage Acute stage. Br Med J 2004;329:391–3.

4. Sendi F, Ehtesham Zadeh P, Asgari P, Kafie M. The relationship between belief in a just world and symptoms of psychological disorders in burn patients: The intermediate role of coping strategies. Int J Psychol 2018; 12(1):186–207

**Anahtar Kelimeler**: Yanık bakımı, Yanık kontraktürü, Yanık rekonstrüksiyonu

*Şekil 1*

*A: Preoperatif Fotograf B: Ekspander Planlama C: Peroperatif Fotograf D: Postoperatif 1. ay Fotograf*

## PB-181

## Yanık Yarasından Gelişen Keratoakantom Benzeri Lezyon: Olgu Sunumu

İnanç Doğan Çiçek, Şaban Çelik, Rafet Özbey

*İnönü Üniversitesi, Tıp Fakültesi, Plastik cerrahi AB, Malatya*

**Giriş:** Keratoakantom (KA) sık karşılaşılan keratinize yassı hücreli bir tümördür. Kesin etyolojisi bilinmemekle beraber ultraviyole ışınları, kimyasal karsinojenler, travma, viral enfeksiyonlar, immünsupresyon, genetik faktörler, radyasyon ve termal yanıklar rol almaktadır. Lezyonlar tipik olarak 2-6 hafta içinde hızlı büyüyen ağrısız kitle olarak başlayıp sonrasında iyileşirler (1).

Olgumuzda yanık zemininde erken dönemde gelişen keratoakantom benzeri bir lezyonu sunmaktayız.

**Olgu:** Elli yaşında kadın hasta, sıcak ütü teması sonrası sağ bacak anterioründe 4*3 cm'lik yanık oluşmuş. Dış merkezde lokal yara bakımıyla takip edilmiş. Kırkbeş günlük tedavinin ardından iyileşmeyen yara kısmı eksize edilerek patolojiye gönderilmiş. Patoloji sonucu iyi diferansiye skuamöz hücreli kanser olarak raporlanmış. Tümör boyutu 2.2*1.7 cm, derinliği 0.6 cm olarak tespit edilmiş, lenfovasküler ve perinöral invazyon izlenmemiş. En yakın cerrahi sınır 2 mm olarak gelmiş. Hasta tarafımıza reeksizyon açısından yönlendirilmiş. Dış merkezde incelenmiş olan preparatlar hastanemiz patoloji kliniği tarafından tekrar incelendi. Malignite potansiyeli belirsiz keratoakantom benzeri skuamoproliferatif lezyon olarak raporlandı. Hastadan alınan anamnezde yanık öncesinde ilgili alanda herhangi bir lezyonun olmadığı öğrenildi. Tarafımızca skarlı alan reeksize edildi (Şekil 1). Patolojik incelemede malignite saptanmadı, sonuç hipertrofik skar olarak geldi.

**Tartışma:** KA'ların oluşumunda travma 2. en sık etyolojik faktör olarak bilinmektedir. Travma ile lezyon oluşumu arasında geçen süre 1 hafta ile 1 yıl olarak bildirilmiştir (2). Olgumuzda yanık travması sonucu oluşmuş, tedavisinin 45.gününde iyileşmeyen yara kısmı eksize edilerek histopatolojik olarak incelenmiş ve sonuç malignite potansiyeli belirsiz keratoakantom benzeri skuamoproliferatif lezyon olarak raporlanmış. Yanık travmasıyla patolojik tanı konması arasında geçen süre literatürle uyumluluk göstermektedir.

KA'lar histolojik olarak skuamöz hücreli kansere (SCC) benzerlik gösterirler (3). Olgumuzun dış merkezde ilk yapılan patolojik incelemesi SCC olarak raporlanmış ancak hastanemizde aynı preparatların incelenmesi sonucu tanı keratoakantom benzeri lezyon olarak konulmuştur. Histopatolojik olarak her iki tanı birbiriyle karışsa da klinik olarak lezyonun erken başlangıçlı olması keratoakantomu düşündürmelidir.

Yanık skarlarının hayat boyu malign dejenerasyon potansiyeli %2'dir. Yapılan bir çalışmada yanık skarı zemininden en sık gelişen malign tümör SCC olmakla beraber bazal hücreli kanser, malign melanom ve mezenkimal tümörlerin de geliştiği bildirilmiştir. Ayrıca kanser dışı lezyonların da nadir de olsa geliştiği söylenmiştir (4-7). Oluşan lezyonların yanık skarı zemininden geliştiği görülmekte olup olgumuzda ise yanık yarasından gelişmiştir. Ulaşabildiğimiz kadarıyla yanık yarasından gelişen bir tümör vakası olmamıştır. Olgumuz bu açıdan önem arz etmektedir.

Yanık sonrası iyileşmesi geciken yaralarda erken dönemde de malignite gelişebileceği ve bu durumda histopatolojik inceleme yapılması gerekliliği akılda tutulmalıdır.

**Referanslar:**

1. Kwiek B, Schwartz RA. Keratoacanthoma (KA): An update and review. J Am Acad Dermatol. 2016 Jun;74(6):1220-33.

2. Pattee SF, Silvis NG. Keratoacanthoma developing in sites of previous trauma: a report of two cases and review of the literature. J Am Acad Dermatol. 2003; 48:35-8

3. Gül, Ülker MD; Klç, Arzu MDıı. Squamous Cell Carcinoma Developing on Burn Scar. Annals of Plastic Surgery 56(4):p 406-408, April 2006.

4. Que SKT, Zwald FO, Schmults CD. Cutaneous squamous cell carcinoma: Incidence, risk factors, diagnosis, and staging. J Am Acad Dermatol. 2018 Feb;78(2):237-247.

5. Bayramoglu Z, Ünlü Y. "ESKİ YANIK SKARI ÜZERİNDE VERRUKA VULGARİS-OLGU SUNUMU." Izmir Democracy University Health Sciences Journal 2.1 (2019): 61-65.

6. Özbayoğlu CA, Aksungur E, Demiröz AS. ALEV YANIĞI ZEMİNİNDE GELİŞEN PYOJENİK GRANÜLOM VE LİTERATÜRÜN GÖZDEN GEÇİRİLMESİ: OLGU SUNUMU. turkplastsurg. 2011;19(1):27-9.

7. Kowal-Vern A, Criswell BK. Burn scar neoplasms: a literature review and statistical analysis. Burns. 2005 Jun;31(4):403-13.

**Anahtar Kelimeler:** yanık, keratoakantom, malignite

*Şekil 1*

*Lezyonun reeksizyon öncesi görüntüsü*

## PB-182

## Yanık Merkezi Bulunmayan Üçüncü Basamak Merkezde Yanık Hastalarının Retrospektif Değerlendirilmesi

Gökhan Öksüzoğlu, Sare Demirtaş, Hande Akdeniz, Gökçe Yıldıran, Zekeriya Tosun

*Selçuk Üniversitesi Tıp Fakültesi, Plastik Rekonstruktif ve Estetik Cerrahi Anabilim Dalı, Konya*

**Giriş:** Yanık; deri ve derialtı dokuların sıcaklık, elektrik, kimyasal maddeler, alev veya radyasyon gibi çeşitli etkenlerle hasar görmesi olarak tanımlanabilir. Bu tür yaralanmalar her yaş grubundan bireyleri etkileyebilir ve plastik cerrahi acil konsültasyonları arasında önemli bir yer tutmaktadır. Yanıklar, potansiyel olarak hayatı tehdit eden acil durumlar arasında yer aldığından etkin bir şekilde değerlendirilmeleri ve acil müdahalelerin zamanında yapılması kritik bir öneme sahiptir. Yanık yaralanmalarının yönetimi, özellikle yanık merkezi olmayan merkezlerde özellikle zorlayıcı olabilir; bu nedenle, bu tür hastaların değerlendirilmesi, tedavi, yatış ve sevk kararları konusunda plastik cerrahlara büyük sorumluluk düşmektedir. Bu çalışma, yanık merkezi veya ünitesi bulunmayan bir merkezde rutin olarak takip edilen yanık hastalarının demografik özelliklerini incelemeyi ve bir hasta serisini sunmayı amaçlamaktadır.

**Materyal ve Metod:** Kasım 2023-Haziran 2024 tarihleri arasında … Üniversitesi Plastik Cerrahi kliniğine acil servisten danışılan hastalar hastane arşiv sisteminden retrospektif olarak tarandı. Hastalar yaş, cinsiyet, yanık etyolojisi, yanık bölgesi, yanık derecesi, yanık yüzdesi, antibiyotik ihtiyacı olup olmaması ve hastane yatışı gerektirmesine göre değerlendirilerek tasnif edildi.

**Bulgular:** Çalışmaya 22'si (%44) kadın, 28'i (%56) erkek olmak üzere toplamda 50 hasta dahil edildi. En küçük hasta 1, en büyük hasta 65 yaşında olup, hastaların ortalama yaşı 25,06 yıl idi. Hastaların etiyolojik sınıflandırmasına göre 17(%34) sıcak sıvı, 13 (%26) alev, 10(%20) kızgın demir/plastik temas, 8 (%16) kimyasal, 2(%4) elektrik yanığı bulunuyordu. Antibiyotik kullanımına bakıldığında 42 (%84) hastada antibiyotik kullanımına gerek duyulmadı, 8 (%16) hastada antibiyotik kullanım gerekliliği oldu.

Yanık derinliği açısından 22 hastada(%44) 1.derece, 25 hastada(%50) 2. Derece, 3 hastada(%6) 3.derece yanık saptandı. 2 hastaya deri grefti ile yanık yarası defekti onarımı yapıldı. 3 hasta yoğun bakım ihtiyacı da olması nedeniyle yoğun bakım hizmeti olan en yakın yanık merkezine sevk edildi. 22 hasta yatarak tedavi edildi. Hastaların ortalama yatış süresi 4,72 gündü. Yanık yüzdesi bakımından en küçük yanık yarası %1, en büyük yara ise %15 olup ortalaması 3,58'di.

Anatomik bölgelere göre sınıflandırıldığında 41 hastada ekstremite yanıkları (%82), 17 hastada (%34) baş boyun, 7 hastada (%14) gövde yanıkları belirlendi. 13 hastada birden fazla anatomik bölgede yanık gözlendi.

Çalışmamızda yanık yüzdesine göre belirlenen yanık genişliğine bakıldığında; yüzde 0-10 arası yanıklı hasta sayısı 48 (%96) minör yanık, yüzde 10-30 arası yanıklı hasta sayısı 2 (%4) moderate yanık, yüzde 30 ve üzeri yanıklı hasta sayısı 0(%0) majör yanık olarak tespit edildi. Çalışmamızda mortaliteye 1 hastada (%2) rastlanmıştır.

Tartışma: Bu çalışmada ele alınan yanık vakaları, çeşitli etiyolojik faktörlerin yanı sıra demografik özelliklerin yaralanma sonuçları üzerindeki etkilerini ortaya koymakta ve bu bulgular, yanık yaralanmalarının yönetimi için özelleştirilmiş tedavi yaklaşımlarının geliştirilmesine yönelik değerli iç görüler sunmaktadır.

Literatürde yanık yaralanmasına erkek cinsiyetin daha fazla maruz kaldığı, anatomik bölge olarak da daha sık olarak ekstremitelerde yanık ile karşılaşıldığı bildirilmiştir. Bu çalışmadaki cinsiyet ve anatomik bölge açısından bulgular literatür ile uyumludur.

Hastalar yanık etiyolojisi açısından değerlendirildiğinde literatürle uyumlu şekilde alev ve sıcak sıvı yanığının ön planda olduğunu görülmektedir. Bu çalışmadaki hasta grubunun da büyük bir kısmını(%60) bu etiyolojiye sahip hastalar oluşturmaktadır.

Literatürde yayınlara bakıldığında yanık olgularının %80"i minör yanıklardır. Bu çalışmada tek merkez olması ve yanık ünitesi olmaması sebebi ile minör yanık oranının daha yüksek çıktığı düşünülmüştür.

Literatürde ölüm oranları %3,7, %5,6 ve %6,9 olan çalışmalar vardır. Genel yoğun bakım bulunmakla beraber yanık ünitesi veya yanık merkezi bakımı gerektiren majör yanıklı hastaların merkezimizde tedavi almamasının bunun bir sebebi olduğu düşünülmektedir.

Bu çalışmada; 1.Derece yanıkların kliniğimize yatışının düşük olduğunu, elektrik yanığı olması, 2. ve 3.derece yanığın bulunması, ek travma olması ve yanık yüzdesinin yüksek olmasının kliniğimize yatışını artırdığını, yanıkta mortalitenin yaşla ilgili olmadığı ancak yanığın derecesi ve kapsadığı vücut yüzeyi ile doğru orantılı olarak arttığı gözlenmiştir.

**Sonuç:** Yanıklar, tedavisi uzun sürebilen ve iyi yönetilemediğinde sonuçları katastrofik olabilen travmalardır. Yanık hastalarında prognozu, yaralanmanın natürü, etiyolojisi ve hasta uyumu belirler. Bu çalışma, yanık yaralanmalarının yönetiminde karşılaşılan zorlukları ve etkili müdahale stratejilerinin belirlenmesindeki kritik önemi vurgulamaktadır, bu bağlamda kliniğimizde takip edilen yanık hastaları üzerinden elde edilen bulgular, geniş kapsamlı bir değerlendirme ve müdahale yönergelerinin geliştirilmesine katkıda bulunabilir.

**Anahtar Kelimeler:** demografik, yanık, yanık derecesi, yanık yüzdesi

## PB-183

## Yüzdeki Parçalı Kesilerin Onarımında Yağ Enjeksiyonunun Gücü

Samet Kaya[1], Batuhan Polat[1], Emrah Kağan Yaşar[1], Ceyhun Uzun[1], Can İlker Demir[2], Murat Şahin Alagöz[1]

*[1]Kocaeli Üniversitesi Tıp Fakültesi,Plastik,Rekonstrüktif ve Estetik Cerrahi Ana Bilim Dalı,Kocaeli*
*[2]Özel Klinik,İncirli Cad.Volkan Apt. 77/8 Bakırköy/İstanbul*

Adipoz doku, biyouyumluluğu, alerjik olmayan özellikleri, toksik olmaması, kolay bulunabilirliği ve dolgu maddesi olarak kalıcılığı nedeniyle, estetik ve rekonstrüktif cerrahide hem birincil hem de yardımcı bir teknik olarak hizmet vermektedir. Bu avantajlara rağmen, yağ enjeksiyonunun başlıca zorluğu, greft rezorpsiyon oranlarının öngörülemezliğidir. Bu sorun, greftin hayatta kalmasını artırmaya ve rezorpsiyonu en aza indirmeye yönelik birçok çalışmaya yol açmıştır.

Birçok çalışma, transfer sırasında canlı adipositlerin önemini doğrularken, yağ greftlerinin enjekte edileceği yatağın hazırlanması da greftin canlılığı için kritik öneme sahiptir. Greftler, çevreleyen alıcı yataktan difüzyon yoluyla beslenir ve greft içinde anjiyogenez oluşana kadar bu süreç, genellikle dört ila beş gün sürer. Sonuç olarak, iyi vaskülarize edilmiş bir alıcı alanın, yağ hücrelerinin canlılığını koruma olasılığını önemli ölçüde artırdığı çıkarılabilir.

Birçok çalışma, alıcı yatağın vaskülaritesini artırmak amacıyla vasküler endotelyal büyüme faktörü (VEGF), epidermal büyüme faktörü (EGF), eritropoietin ve interlökin-8'in uygulanmasını denemiştir. Bu çalışmalar greftin hayatta kalması ve uzun vadeli sonuçlarda önemli iyileşmeler bildirmiş olmasına rağmen, bunların rutin klinik uygulamaya adaptasyonu zor olmuştur.

İğneleme kaynaklı travma, estetik ve rekonstrüktif cerrahide yaygın olarak kullanılan bir yöntemdir. Mezoterapi ve mikro iğneleme gibi teknikler bu yaklaşımı örneklemektedir. Bu iğneleme işlemleri, dermiste yara iyileşmesini uyarır ve tedavi edilen bölgede daha vaskülarize ve daha kaliteli bir cilt yapısı oluşturur.

Bu bilgiler ışığında, alıcı alanda mekanik bir ön koşullandırma modeli olarak iğneleme kaynaklı travmanın etkisini ve yağ greftlerinin hayatta kalması üzerindeki etkisini değerlendirmek için bir çalışma yapıldı. Sıçanlar üzerinde yapılan bu deneysel çalışmalardan elde edilen sonuçlarda travmayla eş zamanlı yapılan yağ enjeksiyonuyla, yara iyileşmesi tamamlandıktan sonra yağ enjeksiyonu yapılan grup arasında yağ viabilitesinde istatistiki olarak anlamlı bir sonuca rastlanmadı.Bu bilgi doğrultusunda yağ enjeksiyonunun yara iyileşmesine olan katkısından faydalanmak amacıyla 7 yüz bölgesinde yumuşak doku travma vakasında onarım esnasında yağ enjeksiyonu uygulandı ve klinik sonuçlar değerlendirildi.

**Anahtar Kelimeler:** eş zamanlı, laserasyon, skar, yağ enjeksiyonu

*Resim 1*

*A:Postop 6. ay B:Onarım sonrası perop görüntü C:Elde edilen yağ greftleri D:Onarım öncesi perop görüntü E:Perop onarım sonrası eş zamanlı yağ enjeksiyonu*

## PB-184

## Pulmoner Sling ve Trakeal Stenozlu Hastada Pektoralis Major Kas Flebi ile Trakea Defekti Onarımı

Perçin Karakol, Ömer Büyükkaya, Agit Sulhan, Oğuzhan Tekin, Ali Ensar Gündüz, Eda Kübra Koç

*Başakşehir Çam ve Sakura Şehir Hastanesi, Plastik, Rekonstrüktif ve Estetik Cerrahi Ana Bilim Dalı, İstanbul*

**Giriş:** Trakea kendine özgü birçok görevi yerine getirebilmek üzere kompleks bir anatomik yapıya sahiptir. Eşsiz fibrokartilajinöz yapısı sayesinde solunum sırasında açık bir kanal sağlar ve yutma, boyun hareketleri ve konuşma için vertikal elastisite sağlar. Trakeanın benign veya malign hastalıklar sebebiyle kısa ya da uzun segment rezeksiyonlarının ardından yapılan rekonstrüksiyonlar hava kaçağına izin vermeyecek şekilde olmalıdır. Trakeanın 3 boyutlu yapısı da düşünüldüğünde insan vücudunda halihazırda trakeadan çıkartılan segmenti otolog olarak replase edebilecek hazır bir yapı bulunmamaktadır. Kalıcı trakeostomiden kaçınmak için birçok yeni rekonstrüksiyon yöntemi denenmektedir. Bu otogen ve allogen komposit dokuların kullanılmasıyla bir trakeal skafold elde edilmesine dayanmaktadır. Komplike trakeal segment defektlerinin rekonstrüksiyonu lokal, rejyonel veya uzak fleplerin yardımı ile mümkün olmaktadır. Bu amaçla kıkırdak, kemik greftleri ile birlikte perikard, kas/kas-fasya flepleri kullanılmaktadır. Biz de bu olgumuzda trakeal stenoza yönelik segmental trakeal rezeksiyon sonrası uç-uca anastomoz yapılan ve takiplerinde anastomoz hattında kaçak sonrası pnömomediastinium gelişen hastada perikard ve pektoralis major kas flebi ile trakeal defekt onarımını gerçekleştirdiğimiz hastayı sunmaktayız.

**Olgu Sunumu:** 4 aylık bilinen pulmoner sling ve ciddi trakeal stenozu olan hasta desatürasyon şikayeti ile dışmerkezden hastanemiz Pediatrik Kardiovasküler Cerrahi kliniğine yönlendirildi. Hastada gelişen kardiyak arrest sonrası Pediatrik KVC tarafından acil operasyona alındı ve yapılan operasyonda median sternotomiyi takiben trakeal stenoza yönelik 7 kartilaj uzunluğunda darlığın olduğu trakeal segment çıkartıldı ve karinaya uç uca anastomoz edildi. Hastanın klinik takibinde yapılan tetkiklerinde ciddi hiperkarbi ve asidoz gelişmesi, hemodinamik instabilite sebebiyle hasta ECMO'ya bağlandı. Yoğunbakım takiplerinde hastada pnömomediastinum gelişmesi üzerine hasta acil operasyona alındı ve larinksin ve trakeanın inferiora serbestlenmesi sağlandı ve hastanın trakeada mevcut defekti nativ perikard yaması ile onarıldı. Ardından yapılan kontrolde trakea posteriorunda anastomoz hattında ayrılma izlendi. Tarafımızca operasyona dahil olundu. Hastanın meme anatomisine uygun olarak sağ inframammarian fold belirlendi. Bu hattan girilerek pektoralis major kasına ulaşmak amacıyla fasyokutan flep eleve edildi ve pektoralis major kasına ulaşıldı. Trakea posteriorunda mevcut defekti kapatmaya yönelik uygun ölçülerde pektoralis major kas flebi insizyonları planlandı. Deltopektoral bölgede flep pivot noktası belirlendikten sonra flep eleve edildi. Sternum ve kosta bileşkesinden kosta eksizyonu yapılmasıyla oluşturulan oluktan flep trakea posteriorundaki defektif sahaya rotate edildi. Flep dolaşımı salim izlendikten sonra defekt sahasına adapte edildi. Peroperatif yapılan kontrolde trakea anastomoz hattından hava kaçağı izlenmedi. Hasta operasyon sonrası takiplerinde ECMO cihazından ayrıldı ve servis takibine alındı. Servis takiplerinde flep viabilitesinde sorun izlenmedi.

**Tartışma:** Trakea defektlerinin onarımında otolog dokuların kompozit olarak kullanılması gerekmektedir. Trakeanın kendine özgü yapısı düşünüldüğünde vücutta 3 boyutlu olarak trakeanın dokusunu karşılayabilecek bir yapı bulunmamaktadır. Bu sebeple farklı dokuların bir arada kullanıldığı rekonstrüksiyon seçenekleri değerlendirilmelidir. Bunlar arasında kıkırdak grefti kullanımı erken dönemde stabiliteyi sağlaması açısından uygun görünse de uzun dönemde revaskülarizasyonun yetersizliği sonucu nekroz riski; buna bağlı olarak oluşan skar dokusu ve tekrar stenoz ihtimal dahilindedir. 1984 yılında Idriss tarafından tanımlanan anterior trakeoplastilerde nativ perikard kullanımı da seçenekler arasında değerlendirilebilir. Ancak uzamış entübasyon süresi ve uzun dönemde yetersiz mekanik stabilizasyon bu yöntemin dezavantajları olarak sayılabilir. Revaskülarizasyonun önemli bir problem olması sebebiyle trakea rekonstrüksiyonunda 2 aşamalı tedavi seçenekleri düşünülmüştür. Konstrikte trakeadan alınan segment radyal önkol fasyasına sarılarak hazırlanan prefabrike doku 4-8 hafta sonrasında pedikülü ile beraber transfer edilebilmektedir. Daha uzun segmentin rezeksiyonunu gerektiren hastalarda ise sliding trakeoplasti denenmektedir. Yine Fabre'nin tanımladığı kostal kartilajın radyal önkol fasyokutan flebi fasyasında prefabrike edilmesi, Kashiwa'nın tanımladığı femur kortikoperiostal flebinin safen fleple birlikte kullanıldığı yöntemler de tanımlanmıştır. Bu seçeneklerde iç yüzeyin mukoza ile kaplanması amacıyla oral ve nazal mukoza kullanılabilmektedir. Allojenik trakea transplantasyonu ilk olarak Rose tarafından denenmiş olup 2 basamaklı olarak uygulanmıştır. Allotransplant önce heterotopik olarak sternokleidomastoid kası içine transplante edildikten 3 hafta sonra ortotopik yerine alınmıştır.

Ancak allotransplantasyon sonrası uzun süreli immünsüpresif tedavi almak zorunda kalınması bu yöntemin dezavantajlarından sayılabilir. 2006'da Wurtz'un tanımladığı yeni bir rekonstrüksiyon metodu ise allojenik alınan aortanın pektoral kas ile sarılıp uzun segment defektlerde kullanılmasının sonucunda hastalarda fokal

squamoz metaplazi, osseöz metaplazi ve havayolunda kontraksiyonla karşılaşıldı. Son dönemde ise doku mühendisliği sonucu üretilen sentetik skafoldlar ve eritropoetin, TGF-beta gibi büyüme faktörleri kullanılarak yeni rekonstrüksiyon yöntemleri denenmektedir.

**Sonuç:** Kısa veya uzun segment trakea defektlerinde tedavi seçeneklerinde birçok rekonstrüksiyon yöntemi denenmektedir. Rekonstrüksiyonun temelinde havayolu açıklığını kaçak olmadan sağlamak, skar oluşumundan ve buna bağlı tekrar stenoz oluşmasından kaçınmak, trakeanın benzersiz fibrokartilajinöz anatomisine en uygun yapıyı elde etmek, boyun hareketlerine, konuşma ve yutma fonksiyonuna uygun elastikiyeti ve stabiliteyi sağlamak vardır. Biz de bu çalışmamızda pektoralis major kas flebi ve nativ perikard greftini kullanarak trakea posteriorunda mevcut kısa segment defekti hastanın kendi dokusuyla kapatıp, uygun vasküler desteği sağlamayı; bununla birlikte trakeayı çevre dokudan izole ederek elastikiyetini ve stabilitesini korumayı amaçladık.

**Anahtar Kelimeler:** trakea defekti, pektoralis kas flebi, rekonstrüksiyon, defekt onarımı

## PB-185

## Komplike Angüler Dermoid Kist Olgusunda Tedavi Yönetimi

Melikhan Tatar, Mehmet Dadacı,
Hayri Ahmet Burak Nurşen, Orhan Gök

*Necmettin Erbakan Üniversitesi Tıp Fakültesi, Plastik Cerrahi Ana Bilim Dalı, Konya*

**Giriş:** Dermoid kistler veya epidermoid inklüzyon kistleri, sıklıkla baş ve boyun bölgesinde ortaya çıkan iyi huylu deri altı tümörleridir. Bu kistlerin büyük çoğunluğu lokal anestezi altında yapılan basit cerrahi girişimlerle eksize edilerek uzaklaştırılabilmektedir (1). Dermoid kistler asemptomatik seyirli kalabilseler de zaman içerisinde spontan rüptürle cilde fistülizasyon ve apse formasyonu gelişmesi gibi olası risklerden dolayı cerrahi rezeksiyon önerilmektedir (2-3). Bunun dışında, özellikle çocukluk çağında ortaya çıkan dermoid kistler göz kapağı gibi hassas anatomik lokalizasyonlarda ekspandil etki göstererek pitozis ve ambliyopi gibi fonksiyonel sekellere neden olabilmektedir. Nadiren de olsa, tabana doğru büyüyen dermoid kistler kemik destrüksiyonu ve osteomyelit gibi daha ciddi komplikasyonlara yol açabilmektedir. Dermoid kistlerde cerrahi rezeksiyon diğer iyi huylu lezyonlarda olduğu gibi kist üzerinden yapılan sınırlı kesiyle girildikten sonra etraf dokulardan serbestleme üzerine odaklansa da kistin gelişimsel paterninden dolayı taban diseksiyonu her zaman kolay olmamaktadır. Periost ve kaslarla olan sıkı adezyonlardan dolayı ortaya çıkan kanamalar ve/ veya nörovasküler yapıların korunması gerekliliği cerrahi manipülasyonları zorlaştırabilmektedir. Orbita çevresinde ortaya çıkan angüler dermoid kistler kaş hizasında kamüfle edilmesi kolay olan kesilerle uzaklaştırılabildiği için kozmetik açıdan kabul edilebilir skarlarla sonuçlanmaktadır. Şöyle ki, bu alanın fasiyal sinirin frontal dalının trasesi üzerine denk gelmesi sebebiyle cerrahi manevralar esnasında maksimum özen gösterilmelidir. Bu çalışmada osteomyelit ve fasiyal sinir dal hasarının da eşlik ettiği komplike dermoid kist olgusunda gerçekleştirdiğimiz tedavi yönetimini sunmayı hedefledik.

**Olgu Sunumu:** 26 yaşında erkek hasta yaklaşık 2 hafta önce dış merkezde sağ kaş üzerinden kist nedeniyle geçirmiş olduğu operasyon sonrasında insizyon bölgesinde ortaya çıkan ağrı, şişlik, kızarıklık ve sağ kaş elevasyonunda motor kusur ile polikliniğimize başvurdu (Resim 1a, b). Hastanın mevcut bulgularının ameliyat sonrası doku travması ve/ veya kist içeriğinin cerrahi saha ile kontaminasyonuyla ortaya çıkan infalamasyona bağlı olduğu düşünüldü. Ayrıca palpasyonda cerrahi sahada koleksiyon ile uyumlu olarak değerlendirilen bulguyla karşılaşıldı. İlk aşamada kist içeriği ile karışık serohemorajik sıvının da eşlik ettiği koleksiyon drene edilerek kültür örneklemesi yapıldı. Anti inflamatuar tedavi ve sinir rejenerasyonuna katkı sağlamak amacıyla B12 vitamini tedavisi reçete edildikten sonra kültür sonucuna uygun olarak 3.kuşak sefalosporin antibiyoterapisi başlandı.

Hastanın 1. ay kontrolünde şikayetlerinin azalmasına karşın skar bölgesinden belli aralıklarla akıntılı içeriğin cilde fistülize olduğu öğrenildi (Resim 1c, d). Hastanın kaş hareketlerindeki iyileşmenin de sınırlı olması üzerine gerçekleştirilen kontrastlı yumuşak doku Manyetik Rezonans (MR) görüntülemede temporoorbital bölgede saptanan sinyal artışının kist aktivasyonu ve orbital kemikte osteomyelit lehine yorumlandığı belirtildi. Enfeksiyon hastalıkları tarafından olası osteomyeliti tedavi etmek için 3 hafta boyunca günlük 500 mg moksifloksasin antibiyotik tedavisine başlanıldı.

6. ay kontrolünde hastanın etkilenen taraftaki kaş elevasyonunda belirgin iyileşme olduğu ve kontrol MR görüntülemesinde osteomyelitin gerilediği saptandı. Bunun üzerine hasta medikal tedavisiz takibe alındı ve ameliyat sonrası 1.yılında opere edilmek üzere kontrole çağırıldı. 1 yıllık takip tamamlandıktan sonra genel anestezi altında operasyona alınan hastanın eski insizyon skarından girildi. Kist duvarları kibarca etraf dokulardan serbestlendikten sonra enblok şekilde rezeke edildi. Orbita superolateralinde destrükte kemik dokunun tespit edilmesi üzerine devitalize kemik dokuları küret yardımı ile temizlendi (Resim 1e). Ameliyat sonrası erken ve geç dönemde hastanın frontal sinir ilişkili kaş fonksiyonlarında bozulma ile karşılaşılmadı (Resim 1f).

**Tartışma:** Dermoid kistler hastalarda lokal etki dışında genel durumunu olumsuz etkileyecek sistemik değişikliklere sebep olmamaktadır (3). Histopatolojik olarak iyi huylu tümörler olarak kabul edilseler de lokal destrüktif etkileri sebebiyle cerrahi rezeksiyon kaçınılmaz hale gelebilmektedir. Malign transformasyon ise uzun süredir var olan dermoid kist zemininde ortaya çıkabilen oldukça nadir bir komplikasyondur. Dermoid kistlerin rezeksiyon zamanlaması ile ilgili ortak bir görüş birliği olmasa da genellikle küçük çaplı kistlerin çocukluk yaşlarda takip edilmesi daha uygun seçenek olarak görülmektedir. Takiplerinde kist çapında artış görülmesi, intrakraniyal uzanımların eşlik etmesi veya fonksiyonel sekellere neden olacak lokalizasyonlar dermoid kistler için cerrahi endikasyon olarak düşünülebilir. Olgu sunumumuzda erişkin yaştaki hastamız dış merkezde gerçekleştirdiği operasyon sonrasında komplike seyirle tarafımıza başvurmuştur. Orbita superolaterali fasiyal sinirin frontal dalı trasesiyle örtüştüğü için bu alanda yapılan cerrahi girişimler sinir hasarı açısından tehlike arz etmektedir. Olgumuzda dış merkezde yapılmış olan müdahale sonrasında hastanın frontal sinirinde ortaya çıkan nöropraksi etkilenen taraftaki frontal kasında motor kusura sebep olmuştur. 6.aydan itibaren iyileşmeye doğru yol almış olması, bu tablonun cerrahi sırasında traksiyonel manevralara ve/ veya cerrahi alanda kist içeriğinin kontaminasyonuna bağlı inflamatuar süreçlerin etkileşimine bağlı ortaya çıkan nöropraksi ile uyumlu olduğunu kanıtsal niteliktedir. Özellikle bu

şekilde sinir hasarından şüphelenilen olgularda acil ikincil operasyona almadan 6.aya kadar sinir rejenerasyonuna süre tanınması gerektiği olgu sunumumuzda vurgulamak istediğimiz noktalardandır.

Dermoid kistler sıklıkla periost veya derin yumuşak dokulara sıkı bağlantılarla yapışmakta olup cerrahi sırasında diseksiyonu zorlaştırmaktadır. Nadiren dermoid kistler büyüme paterninin derine doğru olması sonucunda kemik ve diğer vital yapıları tehdit edebilmektedir. Dermoid kistlerin kemikte osteomyelit oluşumuna sebebiyet vermeleri sık görülmese de literatürde rapor edilen olgulara rastlamak mümkündür (4). Çalışmamızda hastanın MR görüntülemesinde ortaya çıkan osteomyelit bulguları antibiyoterapi ile gerilemiş ve ileri cerrahi müdahalelere ihtiyaç kalmamıştır.

**Sonuç:** Sonuç olarak, dermoid kist sık karşılaşılan ve cerrahi tedavisi plastik cerrahlar tarafından sağlanan alanlardan birisi olsa da nöropraksi ve osteomyelit gibi komplike tablolarla da karşımıza çıkabilmektedir. Bunun dışında, komplike vakalara yaklaşım esnasında sıkı takip ve sinir eksplorasyonu ve onarımı gibi radikal cerrahilerin ilerleyen aşamalara bırakılması akılcı seçenek olacaktır. Osteomyelit, yara enfeksiyonu ve nöropraksi kliniklerinin ayrı ayrılıkta ele alınarak multidisipliner tedavi yönetimi açısından değerlendirilmesi önem arz etmektedir.

**Kaynakça**

1. Prior A, Anania P, Pacetti M, Secci F, Ravegnani M, Pavanello M, Piatelli G, Cama A, Consales A. Dermoid and Epidermoid Cysts of Scalp: Case Series of 234 Consecutive Patients. World Neurosurg. 2018 Dec;120:119-124.

2. Cozzi DA, Mele E, d'Ambrosio G, Totonelli G, Frediani S, Spagnol L. The eyelid crease approach to angular dermoid cysts in pediatric general surgery. J Pediatr Surg 2008;43(08):1502–1506

3. Orozco-Covarrubias L, Lara-Carpio R, Saez-De-Ocariz M, Duran-McKinster C, Palacios-Lopez C, Ruiz-Maldonado R. Dermoid cysts: a report of 75 pediatric patients. Pediatr Dermatol. 2013 Nov-Dec;30(6):706-11. doi: 10.1111/pde.12080.

4. Mukherjee B, Banerjee M, Agarkar S. Orbital dermoid cyst presenting as chronic osteomyelitis. J AAPOS. 2018 Dec;22(6):480-481.e1. doi: 10.1016/j.jaapos.2018.04.013.

**Anahtar Kelimeler:** dermoid kist, frontal sinir hasarı, osteomyelit

*Resim 1*

*a- hastanın ilk ameliyattan önceki görüntüsü- sağ kaş superolateralinde dermoid kist, b- ilk operasyon sonrası kaş elevasyonunda yetersizlik, c ve d- kistin cilde fistülizasyonu ile karakterize eritem, şişkinlik ve inflamasyon bulguları, e- ameliyat sonrası 1. yılda re-eksizyon cerrahisinde intraoperatif kemik destrüksiyonu görülmekte, f- frontal sinir rejenerasyonu sonucunda simetrik kaş hareketlerinin sağlandığı görülmekte.*

## PB-186

## Fasiyal Paralizi Tedavisinde Gracilis Kas Flebi ile Dinamik Rekonstrüksiyon: Olgu Sunumu ve Postoperatif Sonuçlar

Servet Elçin Alpat, Mehmet Akif Cesur, Savaş Serel, Burak Kaya

*Ankara Üniversitesi Tıp Fakültesi, Plastik Rekonstrüktif ve Estetik Cerrahi Ana Bilim Dalı, Ankara*

**Giriş:** Fasiyal paralizi; fasiyal sinir hasarına bağlı olarak yüz kaslarında fonksiyon kaybı durumudur. Fasiyal paralizi durumunda yüzde unilateral ya da bilateral zayıflık, sarkma ve hareket kaybı gözlenir. Fasiyal paraliziye enfeksiyon, travma, inme gibi birçok durum neden olabilse de idiopatik olarak da gözlenebilmektedir. Bunlarla birlikte konjenital ve başka sendromlarla beraber de fasiyal paralizi görülebilmektedir. Fasiyal paralizi,hastayı fonksiyonel, estetik, psikolojik birçok açıdan olumsuz etkilemektedir. Bunların sonucu olarak hastanın hayat kalitesini düşürmektedir. Bu nedenle fasiyal paralizisi olan hastalarda yapılacak rekonstrüksiyon ameliyatları önem taşımaktadır. Bu amaçla yapılan statik ve dinamik rekonstrüksiyon yöntemleri vardır. Statik rekonstrüksiyonda amaç korneanın korunması, istirahat halinde fasiyal simetrinin sağlanması ve fonksiyonel yetersizliğin düzeltilmesidir. Dinamik rekonstrüksiyonda ise kasların reinervasyonu amaçlanır. Dinamik fasiyal reanimasyon yöntemi olan gracilis flebi ile onarım bu amaçla sık kullanılan bir yöntemdir. Bu çalışmada kliniğimizde yapılan gracilis flebi ile dinamik onarımın post op sonuçlarını sunacağız.

**Olgu:** 45 yaşında erkek hasta kliniğimize yüzünün sol tarafında fasiyal paralizi şikayeti ile başvurdu. Özgeçmişinde daha önce 2021 yılında da yine sol tarafta aynı şikayetleri olmuş ve sistemik steroid ile birlikte FTR egzersizleri ile durumunun düzeldiği görüldü. Yine benzer şekilde 3 kür steroid tedavisi ve 40 gün süreyle fizik tedavi egzersizleri uygulamış fakat bu sefer paralizi gerilememişti. Fizik muayenesinde yüzün sol tarafında paralizi bulguları mevcuttu. Sunnybrook fasiyal derecelendirme sistemine göre puanı 8 olarak saptandı. İstemli hareket puanı 28, istirahat simetrisi puanı 20 olarak hesaplandı. Hastada sinkinezi saptanmadı. Sol kaş ve sol dudak kenarı depreseydi. Hastanın başka bir ek hastalığı yoktu. 30 yıldır sigara kullanıyordu. Tüm nörolojik ve immünolojik değerlendirmeler ile paraliziye neden olabilecek nedenler dışlandı. Hastaya gracilis flebi ile dinamik onarım planlandı. 02.01.2024 tarihinde operasyona alındı. Operasyon KBB ile birlikte yapıldı. Operasyona sol modifiye blair insizyonu yapılarak başlandı. Cilt ve cilt altı dokular geçildikten sonra subSMAS plandan flep elevasyonu yapıldı. Anteriorda üst/alt dudak mukozası ve oral komissür kadar eleve edildi. Ardından zigoma orta 1/3'ten parotidomasseterik fasya insize edilip parotis ile zygoma arasından disseksiyona başlandı. Derinde masseter kas tanındı. Masseter kası künt disseksiyonla disseke edilerek tragus 3 cm anterioru zigoma 1 cm inferiorunda n. massetericus bulundu ve uyarı alındı. Ardından sinir distale doğru takip edilip yaklaşık 1.5 cm'lik ekspoze edildi. Ardından boyundan mandibular notch hizasında fasyal arter ve ven tanındı ve distale doğru diseke edildi. Eş zamanlı olarak sol gracilis kasının hazırlanması işlemine geçildi. Cilt-cilt altı dokusu geçilerek gracilis kasına ulaşıldı. Motor pedikül ve obturator sinir bulunarak korundu. Yaklaşık 13 cm'lik kas proksimal ve distal kısımları da dâhil olmak üzere, pedikül anterior dalı ve obturator sinir korunarak tamamen serbestlendi. Alıcı damar olan fasiyal arter ve ven transekte edildi ve advertisyetektomisi tamamlandı. Sonra gracilis flebi sol uyluktan tamamen disseke edilip sol yüz yarısına taşındı. Kas flebinin anterior kısmı üst ve alt dudak vermilion alt

geçişine ve sol oral komissür uygun dikişlerle sutüre edildi. Daha sonra pediküldeki arter ile ven fasiyal arter ve vene anastomoze edildi. Obturator sinirin masseter sinirine koaptasyonu sağlandı. Sonrasında kas flebinin posterioru zygomatik process ve preaurikular alana sutüre edildi. Gracilis hacmini azaltmak amacıyla bişektomi yapıldı. Flebin süperfisyal kas fasikülleri tıraşlandı. Cilt ve cilt altı uygun sutürlerle kapatıldı ve penrose dren yerleştirildi. Donör sahada hemostaz sağlandıktan sonra cilt ve cilt altı uygun sutürlerle sutüre edildi. Sol uyluğa 1 adet dren yerleştirildi. Hemostaz sağlandı. Ardından sol alt göz kapağına yönelik lateral tarsal strip işlemine geçildi. Sol alt göz kapağı insizyonuyla tars serbestlendi ve orbita superolateraline sutüre edildi. Ardından yeni kommisür oluşturuldu. Cilt altı ve cilt uygun sutürlerle sutüre edildi ve rondell pansumanı takiben operasyona son verildi. Post operatif 4.günde hasta taburcu edildi.

Hastanın post operatif takiplerinde flep ile ilgili bir komplikasyon yaşanmadı. Hastanın post op 45. günündeki kontrolünde sol bacağındaki operasyon bölgesinde seroma olduğu düşünülen şişlik gelişti. Antibiyotik tedavisi de verilen hastada şişlik zamanla geriledi. Hasta post op 1.aydan sonra KBB görüşü de alınarak, dinamik fasiyal reanimasyon sonrası fizyoterapi için fizik tedavi ve rehabilitasyona yönlendirildi. Hasta FTR tarafından egzersiz programına alındı. Hastanın sol yüz bölgesinin hareketlerinde artış sağlandı.

**Tartışma:** Sunduğumuz vakada hasta orta yaşlı ve 30 yıldır sigara kullanma öyküsü vardı. Yüzün sol yarısında ikinci kez fasiyal paralizi gelişmişti. İlk seferde medikal tedavi ve fizik tedavi rehabilitasyonu ile tamamen gerilemişken ikinci sefer gelişen paralizide hiç iyileşme kaydedilememişti. İkinci atak olması ile hastanın kliniğimize başvurması arasında yaklaşık 1 sene vardı. Hastaya uyguladığımız dinamik fasiyal reanimasyon ile dramatik sonuçlar elde edildi.

Fasiyal paralizisi olan hastaların hayat kalitesinin yükseltilmesi için yapılan rekonstrüksiyon operasyonları oldukça kıymetlidir. Gracilis serbest flebi de bu amaçla sık uygulanan bir yöntemdir. Gracilis serbest flebi ilk kez 1976 yılında Kiyonori Harii tarafından bu amaçla kullanılmıştır. Günümüzde yaygın olarak değişik yöntemlerle uygulanmaya devam etmektedir. Örneğin sinir transferi açısından farklı yöntemler kullanılmaktadır. Çapraz yüz siniri grefti (CFNG), hipoglossal veya spinal aksesuar sinirler, masseter motor siniri (MNTM) ve en son olarak MNTM ile CFNG'yi birlikte kullanan çift anastomoz yöntemi bunlardan bazılarıdır. Bizim sunduğumuz vakada masseter siniri kullanıldı. Biglioli ve arkadaşlarının 2009 yılında yaptığı bir çalışma gracilis serbest flebi ile fasiyal paralizi onarımında kullanılan farklı sinir transfer yöntemlerini karşılaştırmış ve masseter siniri kullanarak yapılan sinir transferlerinin daha hızlı ve etkili iyileşme sağladığını göstermiştir. Son çalışmalarda çift anastomoz yöntemi ile daha üstün sonuçlar elde edildiği bildirilmiştir ancak bu yöntem daha fazla cerrahi deneyim ve beceri gerektirmektedir ve çift donör bölge gerektirmesi dezavantajıdır.

Literatürde, gracilis flebi ile yapılan dinamik onarımlar sonrası uzun dönem sonuçlar genellikle olumlu olarak rapor edilmiştir. Hastaların yüz fonskiyonlarının yeniden sağlandığı ve estetik görünüşlerinin iyileştiği görülmüştür. Sun ve arkadaşlarının (2014) yaptığı bir meta-analiz çalışmasında, gracilis flebi ile dinamik onarımda yüksek hasta memnuniyeti ve düşük komplikasyon oranları gözlendiği bildirilmiştir. Sunmuş olduğumuz vakada da yüz fonksiyonlarında iyileşme saptandı. Sunnybrook fasiyal derecelendirme puanında da yükselme sağlandı. Total puanı preoperatif 8 olan hastanın postoperatif 33'e yükseldiği görüldü. İstemli hareketlerde artış ve yüz asimetrisinin azaldığı görüldü.

**Sonuç:** Fasiyal sinir paralizisinde rekonstrüksiyon için gracilis flebinin kullanımı iyi bir seçenektir. Literatürdeki veriler, bu yöntemin başarılı ve uzun dönem kalıcı sonuçlar verdiğini göstermektedir. Ancak mikrovasküler cerrahi tecrübe ve uygun hasta seçimi bu yöntemin başarısı için kritiktir.

**Anahtar Kelimeler:** dinamik rekonstrüksiyon, fasiyal paralizi, gracilis flebi, serbest flep

*Hastanın preoperatif-postoperatif görüntüsü*

## PB-187

## Temporal Kas İçerisinde İzlenen Nadir Bir Kas Tümörü: Olgu Sunumu

Hilal Gülseren Atasever, Muzaffer Duran, İlknur Akbulut, Serhat Şibar

*Gazi Üniversitesi Tıp Fakültesi Plastik, Rekonstrüktif ve Estetik Cerrahi Ana Bilim Dalı, Ankara*

**Giriş:** Yumuşak doku tümörleri içerisinde myofibroblastik ve fibroblastik tümörler sık gözlenmektedir. Bu tümörler içerisinde nodüler fasiitis(NF), proliferatif fasiitis ve proliferatif myozitis, iskemik fasiitis, masif lokalize ödem, miyozitis ossifikans en çok gözlenen alt tiplerdir. Bu lezyonlar neoplastik olmamasına rağmen hızlı büyümeleri, mitotik aktivite artışları ve sitolojik atipi gösterebilmelerinden dolayı sarkomlarla karışabilirler ve ayrımları klinik olarak önemlidir[1]. Etiyolojileri aydınlatılamamış olmakla birlikte travmaya sekonder gelişebileceğini gösteren çalışmalar mevcuttur. Yumuşak dokunun myofibroblastik tümörleri pediatrik popülasyonda sık görülmesine rağmen NF gibi 30-50 yaşları arasında gözlenen benign alt türleri vardır. Bu tümörlerin cinsiyet dağılımı eşittir. Takiplerde spontan regresyon görülmekle birlikte malign patolojilerin dışlanması için cerrahi eksizyon yapılmalıdır. Bu tümörlerde eksizyon sonrası rekürrens nadirdir.[2] Bu olguda tarafımıza sol temporal bölgede ele gelen kitle şikayetiyle hemanjiom ön tanısı ile başvuran bir hastada eksizyon sonrası NF tanısı alan hastayı sunacağız.

**Olgu:** 43 yaşında erkek hasta; üç ay önce fark ettiği, giderek büyüyen, zaman zaman ağrıya neden olan sol temporal bölgede ele gelen kitle şikayetiyle polikliniğimize başvurdu. Hastanın dış merkezde yapılan MRG'si "periferik kontrastlanma gösteren 2x1,5 cm çapında hemanjiom ön tanılı düzgün sınırlı solid kitle" olarak raporlandı (Şekil). Fizik muayenede sol temporal bölgede inspeksiyonla ciltten belirgin seviye farkı olmayan, palpasyonda ele gelen, ağrısız, hareketsiz solid kitle izlendi. Hastanın ek olarak 2004 yılında geçirilmiş testis kanseri öyküsü ve hipertansiyon hastalığı bulunmaktaydı.

Kitlenin cerrahi eksizyonu planlandı. Derin temporal fasya düşülerek temporal kas split edildi ve kas içerisinde yer alan tümöral lezyon temiz cerrahi sınırla eksize edildi. Çıkarılan kitle patolojiye gönderildikten sonra cilt primer onarıldı. Alınan kitlenin patolojik incelemesi NF olarak yorumlandı. Malignite ekartasyonu sonrası hastanın takiplerine devam edildi. Hasta postoperatif 3. ayında olup herhangi bir nüks gözlenmedi.

**Tartışma:** Nodüler fasiitis, miyofibrolastik ve fibroblastik benign tümöral lezyonlar içerisinde yer alan mezenkimal kök hücrelerden kaynaklanan bir yumuşak doku tümörüdür. Bu lezyonlar yumuşak doku patolojileri içerisinde önemli bir grup teşkil etmelerine ve ekstremitelerde daha sık görülmelerine rağmen baş boyunda sıklıkları nadirdir.[3] Etiyolojileri net olarak bilinmemektedir ancak travmaya sekonder olarak oluşabildikleri bildirilmiştir. Ayırıcı tanıda BT, MRG, ultrason gibi görüntüleme teknikleri kullanılmakla birlikte kesin tanısı ve malign lezyonların ekartasyonu için cerrahi eksizyon ve histopatolojik inceleme gereklidir[4,5]. Ayırıcı tanı CD10, SMA, S-100, Beta-katenin, Desmin gibi markerlar kullanılarak mümkün olmaktadır[6]. Erişkin yaş grubunda pediatrik gruba göre daha sık görülmektedir. Eksizyon ile tedavi sağlanır ve nüks nadirdir.

**Sonuç:** Nodüler fasiitis baş boyun bölgesinde nadir olarak görülen bir yumuşak doku tümörüdür ve hızlı progresyon göstermesi, atipi içerebilmeleri sebebiyle sarkomlarla karışabilirler. Gereksiz ve invaziv tedaviyi önlemek için bu lezyonların kesin tanısında histopatolojik inceleme gereklidir. Tedavisi lezyonun tamamının cerrahi eksizyonudur ancak lezyon tamamen çıkarılmasa dahi kendiliğinden gerileme olabilir ve takiplerinde hasta izlemi yeterlidir. Cerrahi sonrası tekrarlaması nadirdir.

**Kaynaklar:**

1) Rosenberg AE. Pseudosarcomas of soft tissue. Arch Pathol Lab Med. 2008 Apr;132(4):579-86. doi: 10.5858/2008-132-579-POST. PMID: 18384209.

2) Patel VA, Naqvi A, Koshal S. A benign, low-grade myofibroblastic lesion mimicking a sarcoma. J Surg Case Rep. 2020 Mar 2;2020(3):rjaa020. doi: 10.1093/jscr/rjaa020. PMID: 32153759; PMCID: PMC7054202.

3) Baranov E, Hornick JL. Soft Tissue Special Issue: Fibroblastic and Myofibroblastic Neoplasms of the Head and Neck. Head Neck Pathol. 2020 Mar;14(1):43-58. doi: 10.1007/s12105-019-01104-3. Epub 2020 Jan 16. PMID: 31950474; PMCID: PMC7021862.

4) Haseli S, Mansoori B, Christensen D, Abadi A, Pooyan A, Shomal Zadeh F, Mau B, Khalili N, Murphey M, Chalian M. Fibroblastic and Myofibroblastic Soft-Tissue Tumors: Imaging Spectrum and Radiologic-Pathologic Correlation. Radiographics. 2023 Aug;43(8):e230005. doi: 10.1148/rg.230005. PMID: 37440448.

5) Razek AA, Huang BY. Soft tissue tumors of the head and neck: imaging-based review of the WHO classification. Radiographics. 2011 Nov-Dec;31(7):1923-54. doi: 10.1148/rg.317115095. PMID: 22084180.

6) Al-Hayder S, Warnecke M, Hesselfeldt-Nielsen J. Nodular fasciitis of the face: A case report. Int J Surg Case Rep. 2019;61:207-209. doi: 10.1016/j.ijscr.2019.07.003. Epub 2019 Jul 12. PMID: 31377545; PMCID: PMC6698258.

**Anahtar Kelimeler:** kas tümörü, nodüler fasiit, fibroblastik benign mezenkimal tümör

*Şekil*

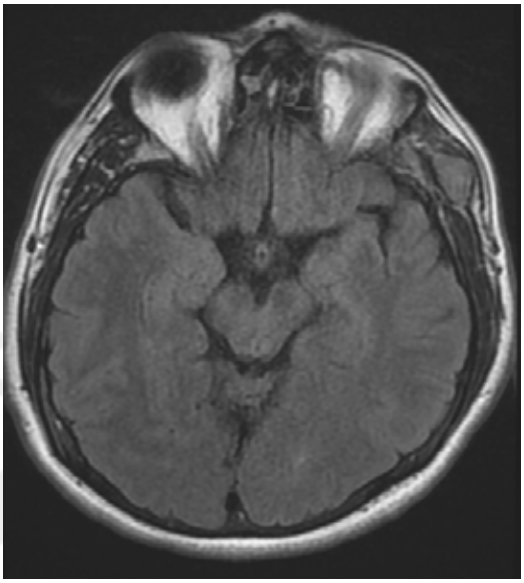

*Kitlenin MRG görüntüsü*

## PB-188

## Dolgu Geç Komplikasyonu Olarak Abse Oluşumu: Olgu Sunumu

Selma Sönmez Ergün[1], Amir Arsalan Alafı Farkhad[1], Can Koç[1], Yasir Vural[1], Joshgun Kasımov[1], Reha Furkan Ekici[1], Melin Özgün Geçer[2]

*[1]Plastik, Rekonstrüktif ve Estetik Cerrahi ABD, Bezmialem Tıp Fakültesi, Bezmialem Vakıf Üniversitesi-İstanbul.*
*[2]Patoloji ABD, Bezmialem Tıp Fakültesi, Bezmialem Vakıf Üniversitesi-İstanbul.*

**Amaç:** Son yıllarda yumuşak dokuda oluşan hacim kaybını gidermek amacıyla yapılan dolgu enjeksiyonlarının ve bu amaç için kullanılan ürünlerin sayısı giderek artmaktadır. Bu işlemlerin sayısının artmasıyla birlikte dolgu enjeksiyonlarına bağlı olarak gelişen reaksiyonların sayısında da artışlar gözlenmektedir (1,2). Dolgu maddelerine sekonder enflamatuar reaksiyonlar; tipik olarak, işlem sonrası ortaya çıkma zamanlarına göre sınıflandırılmaktadır (erken, geç, gecikmiş) (2,3). Klinik olarak bu reaksiyonlar kendilerini ödem, renk değişiklikleri, lokalize deri enfeksiyonları, selülit, nodül,yabancı cisim granülomu ve abse oluşumu olarak gösterirler (4,5). Bu çalışmada, dolgu yapıldıktan 13 yıl sonra sol yanağında abse gelişen ve drenaj-antibiyoterapi ile tedavi edilen 59 yaşındaki kadın olgu sunulmaktadır.

**Gereç-Yöntem:** 59 yaşındaki bayan olgu sol yanağında gelişen hassasiyet, şişlik ve kızarıklık nedeniyle başvurdu. Şikayetlerinin 7-8 gün önce başladığını belirtti. 13 yıl önce kaşlarının arasına, yanaklarına, nazolabial sulkuslarına, ağız köşelerine ve üst dudağına hacim restorasyonu amacıyla adını bilmediği dolgunun yapıldığını ifade etti. Yapılan muayenesinde sol periorbital bölge ile sol yanağında ödem ve eriteminin olduğu, sol yanak lateral kısmında fluktüasyon odağının oluşmaya başladığı görüldü (Resim 1a). Hasta kan sulandırıcı kullandığı için drenaj yapılamadı, Enfeksiyon Hastalıkları Kliniği'ne yatırılan hastanın antibiyoterapisine başlanıp oral kan sulandırıcısı kesilip yerine enjektable formuna geçildi. 2 gün sonra hastanın yanağı spontan olarak drene oldu (Resim 1b). 3 gün sonra genel anestezi altında (Resim 1c, d) spontan olarak drene olan kısımdan girilerek dolgu materyali çıkarıldı, cilt biyopsisi alınıp oluşan "pouch" yıkanarak ameliyatı sonlandırıldı (Resim 1e,f).

Deri biyopsi sonucu epidermis yüzeyinde parakeratoz, nötrofiller, yüzeyel ve derin dermiste abseleşen aktif kronik inflamasyon, granülasyon dokusu gelişimi, nekrotik debris içinde ve dejenere kollojen arasında çok sayıda küçük yuvarlak aselüler materyali çevreleyen nötrofil gruplarının görüldüğü bildirildi. Pansumanlarla izlenen hasta sorunsuz iyileşti (Resim 1g, h). Oluşan kontur defektinin düzeltilmesi ve yüzün diğer bölgelerindeki dolgu maddelerinin çıkarılması için en az olmak üzere 3 ay beklenilmesi kararlaştırıldı.

**Tartışma:** Dolgular emilebilir, kalıcı ve otolog yağ olarak üç gruba ayrılmaktadır. Emilebilen dolgu maddeleri arasında hyalüronik asit başta olmak üzere kollojen, kalsiyum hidroksiapatit ve poli-L-laktik yer almaktadır. Kalıcı dolgu maddesi grubunda ise polimetilmetakrilat, mikrosferler, hidrojel polimerleri ile enjektable silikon yer almaktadır ( 6,7).

Olguların çoğu geçici dolgu maddesi kullanımından memnun kaldıkları için çoğu zaman kalıcı dolgu kullanımını talep etseler de kalıcı dolgu kullanımı kararı iyi düşünülerek alınmalıdır.

Rohrich ve ark. dolgu komplikasyonlarını erken (< 14 gün), geç (14 gün–1 yıl), ve gecikmiş (> 1 yıl) olmak üzere 3 grupta tanımlamışlardır (2,3). Yaygın erken komplikasyonlar arasında enjeksiyona bağlı rahatsızlık, morarma, ödem, kaşıntı ve eritem yer alırken, ciddi erken komplikasyonları retinal arter etkilenmişse görme bozukluğu-kaybı, doku nekrozu ve sinir hasarı oluşturmaktadır. Dolguların en sık görülen geç komplikasyonu enjeksiyondan 6 ila 24 ay arasında ortaya çıkan yabancı cisim granülomudur. Diğer önemli geç komplikasyonlar ise kalıcı renk değişikliği, hipertrofik skar oluşumu ile eritem ve ödeme yol açan aşırı duyarlılık reaksiyonlarıdır (2,3,4,5).

Enfeksiyonlar dolgu enjeksiyonundan sonra herhangi bir zamanda ortaya çıkabilirler, klinik olarak lokalize cilt enfeksiyonu, selülit ya da abse olarak kendilerini gösterirler (6,8). Önerien tedavi olgumuzda uygulandığı gibi drenaj, yara kültürü alınması ve kültür sonuçları çıkana dek ampirik olarak makrolid ve kinolon grubundan ikili antibiyoterapiye başlanmasıdır. Olgular 2-3 hafta süreyle izlenmelidirler. Antibiyotiklere yanıt alınamıyorsa cilt florasındaki bakterilerin kontaminasyonu ya da enjeksiyon bölgesindeki resesif enfeksiyondan kaynaklanan biyofilm gelişiminden kuşkulanılmalıdır ( 2,3,8,9).

**Sonuç:** Sağlık Bakanlığınca ve üreticilerce dolgu komplikasyonlarının kaydının tutulması, hastalara standart olarak yapılan dolgu maddelerinin ve işlem aralıklarının kaydının tutulduğu bir dolgu defterinin verilmesi, hastalara yönelik prosedürlerin planlanmasına yardımcı olabilir, daha önceden yapılan dolgu enjeksiyonlara ilişkin cerraha değerli bilgiler sağladığı gibi komplikasyonların yönetiminde de yol gösterici olabiir.

**Kaynaklar:**

1.Rohrich RJ, Ghavami A, Crosby MA. The role of hyaluronic acid fillers (Restylane) in facial cosmetic surgery: review and technical considerations. Plast Reconstr Surg 2007;120( Suppl 6): 41S–54S.

2. Monheit GD, Rohrich RJ. The nature of long-term fillers and the risk of complications. Dermatol Surg 2009;35(Suppl 2):1598–1604.

3.Rohrich RJ, Monheit G, Nguyen AT, Brown SA, Fagien S. Soft-tissue filler complications: the important role of biofilms. Plast Reconstr Surg 2010;125(4):1250–6.

4.Lemperle G, Rullan PP, Gauthier-Hazan N. Avoiding and treating dermal filler complications. Plast Reconstr Surg 2006;118 (Suppl 3): 92S–107S.

5.Funt D, Pavicic T. Dermal fillers in aesthetics: an overview of adverse events and treatment approaches. Plast Surg Nurs 2015; 35(1):13–32.

6.Beasley KL, Weiss MA, Weiss RA. Hyaluronic acid fillers: a comprehensive review. Facial Plast Surg 2009;25(2):86–94.

7.Bray D, Hopkins C, Roberts DN. A review of dermal fillers in facial plastic surgery. Curr Opin Otolaryngol Head Neck Surg 2010; 18(4):295–302.

8.Rzany B, DeLorenzi C. Understanding, avoiding, and managing severe filler complications. Plast Reconstr Surg 2015;136; (Suppl 5): 196S–203S.

9.Cassuto D, Sundaram H. A problem-oriented approach to nodular complications from hyaluronic acid and calcium hydroxylapatite fillers: classification and recommendations for treatment. Plast Reconstr Surg 2013;132(4 Suppl 2):48S–58S.

**Anahtar Kelimeler:** dolgu enjeksiyonu, geç komplikasyon, abse oluşumu

*Resim 1 a,b,c,d,e,f,g,h*

*Resim 1a: Hastanın başvurudaki görünümü, 1b: Spontan drenaj olduktan sonraki görünümü, 1c,d: Ameliyat öncesi önden ve oblik görünümü, 1e,f: Peroperatif görünümleri, 1g,h:Olgunun postoperatif 1. ayda önden ve oblik görünümü*

## PB-189

## Skalpte Vertekste Oluşan Tümör Defektinde Frontal Bölgeden Süperfisyal Temporal Arter Bazlı Bipediküllü İlerletme Flebi Olgumuz

İsmail Bülbüloğlu, Burak Bilgiç, Umut Tuncel

*Samsun Üniversitesi Tıp Fakültesi Plastik Rekonstrüktif ve Estetik Cerrahi Ana Bilim Dalı, Samsun*

**Giriş:** Skalp rekontrüksiyonu çeşitli nedenlere bağlı olarak primer suturasyondan serbest doku nakillerine varan çeşitli cerrahi seçeneklerini içerir.Hastanın mevcut kliniğine göre en uygun seçenek tercih edilir.

Bu bildirideki amaç parietal bölgedeki yanık zemininde gelişen önceden tarafımızca eksize edilen ve lokal rekürrens gösteren 8*8 cm'lik marjolin ülserinin tümör eksizyonu sonrasında oluşan defekt alanının frontal bölgeden bipediküllü superfisyal temporal arter bazlı fasiyokutan bilateral ilerletme flebiyle yapılan onarımdaki deneyimmizi açıklamaktır.

Ameliyat sonrası flep alanı ilk 3 gün saatlik takip edildi. 2 hafta boyunca hasta günlük pansumanla takip edildi. Greft bölgelerindeki pansuman 5. günde açıldı. Flep posterior sınırında minimal açılmalar sekonder iyileşmeye bırakıldı. Hastanın 6. Ay kontrolünde sonuç fonksiyonel ve kozmetik açıdan tatmin ediciydi.

**Yöntem-Gereçler:** Bu çalışmadaki hastamız 58 yaşında ve erkekti. Veriler hasta kayıtlarından toplandı. Hastanın marjolin ülseri daha önceden tarafımızca opere edilmiş, tümör dura üzerinden eksize edilmiş, kalvaryum rekonstrüksiyonu mesh plak ve mikro vida ile yapılmıştı. Ardından sağ temporal fasya ve galeal rotasyon flebi ile mesh plak üzeri kapatılmıştı ve greft olarak sağ uyluk anteriorundan alınan STSG kullanılmıştı.

5 ay sonra lokal rekürrens ile başvuran hastaya tekrar operasyon planlanmış ve operasyonda parietooksipitaldeki 8*8cmlik SCC tanılı lezyon beyin cerrahisi ekibiyle beraber 2 cm'lik geniş sınırla cilt, cilt altı ve kemik dokusu olarak eksize edildi. Rekonstrüksiyon için superior rim'den başlanıp alın lateral kenarlarına ve saç çizgisi üst sınırına kadar uzanan 12*7 cm boyutunda süperfisyal temporal arter bazlı bipediküllü ilerletme flebi tasarlandı. Flep anterior ve posterior yüzden kaldırıldı, her iki taraf lateral yüzlerden 1 cm back cut yapıldı, ilerletme ile flep defekt bölgesine stapler yardımıyla yerleştirildi. frontal bölgede kalan flep donör bölgesi sol uyluk ön yüz ve anterolateralden alınan 2 adet STSG ile stapler yardımı ile kapatıldı. Greftin üzerine tie-over pansuman yapıldı. Flep bölgesine sağ lateralden 1 adet hemovac dren yerleştirildi. Hasta operasyondan sonra ilk 3 gün saatlik flep izlemi ve 2 hafta boyunca günlük pansumanlar ile takip edildi. Flebin posterior sınırında minimal yara açılması meydana geldi ve bu açılmalar sekonder iyileşmeye bırakıldı. Hasta 34. Günde taburcu edildi.

**Bulgular:** Hasta ikinci operasyondan sonra 6 ay takip edildi. Hastanın eksize edilen tümör spesimeninde cerrahi sınır negatifliği sağlanmıştır. Operasyon sırasında fasiyal sinirin frontal dalı hariç tüm dalları korunmuştur. Superfisiyial temporal arter korunmuştur. Operasyondan 2 hafta sonra flebin posterior sınırında minimal yara açılması gelişmiş olup sekonder iyileşmeyle yara kapanmıştır. Enfeksiyon, hematom, seroma gibi komplikasyonlar izlenmemiştir.

**Tartışma:** Scalp defektlerinin rekonstrüksiyonu için çeşitli yöntemler tanımlanmıştır. Tedavi yönteminin seçimi defektin yerine, çapına, hastanın uyumuna ve lezyonun türüne göre değişmektedir. Rekonstrüksiyon tercihi primer-sekonder onarımdan serbest doku transferine kadar uzanan bir spektrumdadır [1]. Bizim hastamızdaki defekt alanının çok büyük olması sebebiyle primer ve sekonder iyileşme düşünmedik, defekt alanında lokal flep yapılabilecek kısıtlı alan olması sebebiyle lokal flepleri de düşünmedik. Serbest flep seçeneğini tümör taban cerrahi sınır devamlılığı doğrulanmadığı için ve anestezi süresini uzatacağı için tercih etmedik.Hastamızın defekt alanı rejyonel bir flep olan frontal bölgeden süperfisyal temporal arter bazlı bipediküllü ilerletme flebi ile onardık.

Marjolin ülseri yanık zemininden gelişen kötü huylu dejenerasyondur. Çoğu kez yapılan biyopside tabanda skuamöz hücreli karsinom ile karşılaşılsa da bazal hücreli karsinom veya melanomla da karşılaşılabilir [3]. Eksizyondan sonra genel nüks oranı %20 ila %50 olup ülserlerin %98'i 3 yıl içinde nüks eder. En sık alt ekstremitede, özellikle topuk ve plantar ayakta bulunur. Hastamızda ise vertekse yakın noktada yanık zemininde gelişen marjolin ülseri mevcut [2][3].

Hastamızda frontal bölgeden süperfisyal temporal arter bazlı bipediküllü ilerletme flebi uygulanmıştır. Bu yöntemi tercih etmemizdeki sebepler arasında; verteksteki büyük doku defekti için lokal flep seçeneklerimizin kısıtlı olması, frontal bölge derisinin verteks derisiyle benzerlikte olması, serbest fleplerin yaratacağı hacimli görünümden kaçınmak istememiz ve donör alan defektini mümkün olduğu kadar

minimalize etmekti. Donör alanı kısmi kalınlıkta deri grefti ile kapattık ve estetik açıdan güzel kontür sağladığını düşünüyoruz.

**Sonuç:** Bu vakada bilateral frontal ilerletme flebiyle pariyetooksipital skalp defektlerinin onarımına bir örnek sunmak istedik. Sonucun fonksiyonel ve kozmetik açıdan tatmin edici olması, serbest doku nakli gereksiniminin olmaması nedeniyle verteksin anteriorunda kalan defektlerde frontal bilateral ilerletme flebinin kullanılmasını tavsiye ediyoruz.

**Kaynaklar:**

[1] Newman MI, Hanasono MM, Disa JJ, Cordeiro PG, Mehrara BJ. Scalp reconstruction: a 15-year experience. Ann Plast Surg 2004;52:501-6; discussion 506

[2] Sadegh Fazeli M, Lebaschi AH, Hajirostam M, Keramati MR. Marjolin's ulcer: clinical and pathologic features of 83 cases and review of literature. Med J Islam Repub Iran. 2013 Nov;27(4):215-24.

[3] Pekarek B, Buck S, Osher L. A Comprehensive Review on Marjolin's Ulcers: Diagnosis and Treatment. J Am Col Certif Wound Spec. 2011 Sep;3(3):60-4

**Anahtar Kelimeler:** skalp rekonstrüksiyonu, frontal flep, SCC

*Hastanın preop,perop,postop fotoğrafları*

*Fig.1: Skalpte verteks bölgesinde marjolin ülseri zemininde skuamöz hücreli karsinom gelişen hastanın ameliyat öncesi fotoğrafları (1-2). Tümör 2 cm'lik geniş sınırla cilt, cilt altı ve kemik dokusu olarak eksize edildi (3). Bipediküllü frontal bazlı ilerletme flebinin ön sınırı kaş bölgesine kadar fasiyokutan planda disseke edildi ve flep her iki lateral taraftan mobilize edildi (4). Flep defekt alanına inset edildi ve donör saha uyluk anterolateralinden ve uyluk ön yüzden alınan STSG ile kapatıldı (5-6). Hastamızın ameliyat sonrası 2. hafta fotoğrafları (7-8). Hastamızın ameliyat sonrası 6. ay fotoğrafları (9-10).*

## PB-190
## Nazolabial Bölgede Klestadt Kisti: Olgu Sunumu

Sami Can Yeşilırmak, Alper Öztürk, İlknur Akbulut, Kemal Fındıkçıoğlu

*Gazi Üniversitesi Tıp Fakültesi, Plastik Rekonstrüktif ve Estetik Cerrahi Ana Bilim Dalı, Ankara*

**Giriş:** Nazolabial kist, diğer adıyla Klestadt kisti, maksillofasiyal bölgede görülen non-odontojenik kistlerin %0,7'sini oluşturan nadir bir yumuşak doku lezyonudur. Kistler, boyutlarına bağlı olarak asemptomatik seyredebilirler. Semptomatik olgularda ise en sık başvuru sebebi yüzde asimetri ve nefes darlığı şikâyetleridir. Bu çalışmada, rinoplasti operasyonundan 4 yıl sonra sağ nazolabial bölgede şişlik ve kontur bozukluğu ile başvuran hastada tanı ve cerrahi tedavi sunulmaktadır.

**Olgu:** 48 yaşında kadın hasta, tarafımızca gerçekleştirilen rinoplasti operasyonundan 4 yıl sonra sağ nazolabial olukta şişlik, nefes almada güçlük ve burun deliklerinde asimetri şikâyetleriyle yeniden başvurdu. Muayenesinde nazal mukoza içerisine uzanan, düzgün sınırlı, fluktuasyon veren, ağrısız, hareketli kitle palpe edildi. Hastanın manyetik rezonans (MR) görüntülemesinde sağ nazolabial olukta 18x16 mm boyutlarında T1A hiperintens sinyal veren düzgün sınırlı, ince çeperli, sıvı seviyelenmeleri bulunan IV kontrast madde enjeksiyonu sonrası patolojik tutulum göstermeyen lezyon raporlandı. Ön tanı olarak nazolabial kist düşünülen hastaya tarafımızca eksizyon planlandı. Süperior vestibüler insizyon ile kiste intraoral yaklaşım sağlandı. Kist etrafındaki dokulardan serbestlenip enükle edildi. Eksizyon materyalinin patoloji incelemesi sonucu Klestadt kisti olarak raporlandı.

**Tartışma:** Rinoplasti sonrası hastaların ikinci bir operasyon isteğinin en yaygın sebepleri nefes almada güçlük ve yüzde asimetri şikâyetleridir. Benzer şekilde, nazolabial kistler en sık nefes almada güçlük ve yüzde kozmetik sorunlarla bulgu verirler. Klestadt kisti teşhisi, klinik belirtiler, radyolojik inceleme ve histopatolojik değerlendirme yöntemlerinin beraber kullanılmasıyla konulabilmektedir. Nazolabial kistler rutin radyografik tetkiklerde bulgu vermeyebilirler; bu nedenle hastalar bilgisayarlı tomografi (BT), MR gibi ileri radyolojik görüntüleme yöntemleriyle değerlendirilmelidir. Cerrahi eksizyon, nazolabial kist tedavisinde daha az morbidite ve nüks oranlarıyla ilk ve en sık tercih edilen yöntemdir. Daha iyi kozmetik sonuçlar için intraoral insizyonlar tercih edilmelidir. Cerrahi eksizyona alternatif olarak endoskopik marsupializasyon, basit aspirasyon, insizyon ve drenaj veya sklerotik madde enjeksiyonu kullanılabilir. Cerrahi tedaviyle kıyaslandığında ise alternatif yöntemlerin nüks oranları daha yüksektir.

**Sonuç:** Literatürde Klestadt kisti ile rinoplasti operasyonu arasında net bir ilişki gösteren çalışma bulunmamaktadır. Hastalar, klinik olarak ikincil bir rinoplasti operasyonu talep eden hastalarla benzer şikayetlerle başvururlar; bu nedenle Klestadt kisti, rinoplasti sonrası ikincil bir operasyon istemiyle başvuran hastalarda akılda tutulması gereken nadir tanılardan biridir. Kistlerin rutin radyolojik görüntülemede bulgu vermediği göz önüne alındığında, ikincil bir rinoplasti operasyonu öncesi hastaların ileri radyolojik yöntemlerle değerlendirilmesi önemlidir. Olgumuzda, rinoplasti operasyonu sonrası nefes darlığı ve burunda asimetri şikayeti ile başvuran hastanın MR görüntülemesinde Klestadt kisti saptanmış, kist intraoral yaklaşımla başarılı bir şekilde eksize edilmiştir.

**Anahtar Kelimeler:** Kist, Klestadt kisti, Nazolabial

*Resim-1*

*intraoperatif kist görünümü*

## PB-191
## Üst Dudağın Kondroid Siringoması: Olgu Sunumu

Selma Sönmez Ergün[1], Joshgun Kasımov[1], Fatih Osman Demir[1], Reha Furkan Ekici[1], Melin Özgün Geçer[2]

*[1]Plastik, Rekonstrüktif ve Estetik Cerrahi AD, Bezmialem Tıp Fakültesi, Bezmialem Vakıf Üniversitesi-İstanbul.*
*[2]Patoloji AD, Bezmialem Tıp Fakültesi, Bezmialem Vakıf Üniversitesi-İstanbul.*

**Amaç:** Kondroid siringomalar; nadir görülen, sıklıkla baş-boyun bölgesinde yerleşim gösteren, ter bezlerinden kaynaklanan, iyi prognoz gösteren selim tümörlerdir. Ender görülmeleri nedeniyle sıklıkla epidermal kistlerle karıştırılan kondroid siringomaların kesin tanısı histopatolojik incelemeyle konulur, komplet eksizyonla tedavi edilirler (1,2).

Bu çalışmada, üst dudak sol tarafında, cilt yerleşimli kondroid siringoması olan ve cerrahi eksizyonla tedavi edilen 80 yaşındaki kadın olgu sunulmaktadır.

**Gereç-Yöntem:** 80 yaşındaki kadın olgu üst dudak sol taraf cildindeki kitle nedeniyle başvurdu. Kitlenin birkaç yıl önce oluştuğu ve giderek büyüdüğü ifade edildi.

Yapılan muayenede; olgunun üst dudak sol tarafında 1x1 cm boyutunda, ciltten kabarık, ten renginde, sınırları düzenli, orta sertlikte, kısmen mobil kitlesinin olduğu saptandı (Resim 1 a,b).

Dermatoloj i konsültasyonunda lezyonun nodüler BCC olabileceği belirtildi. Lokal anestezi altında emniyet marjı bırakılarak kitle 'en bloc' olarak eksize edilip oluşan defekt yanak bölgesinden hazırlanan ilerletme flebiyle onarıldı.

Kitlenin biyopsi sonucu histokimyasal ve immünohistokimyasal olarak değerlendirildi. Kesitlerde p63, p40 ve Kalponin ile myoepitelyal hücrelerde parsiyel boyanmanın izlenmesi, atipi, mitoz, nekroz ve invazyon izlenmemesi, dermiste sınırları belirgin kondromiksoid stroma içerisinde kordlar, nestler ve duktal yapılar yapan, yer yer apokrin ve ekrin diferansiyasyon gösteren nodüler gelişme kondroid siringom (kutanöz mikst tm) olarak yorumlandı (Resim 1 c,d).

Pansumanlarla izlenen hasta sorunsuz iyileşti (Resim 1e,f). 4 aylık takipte hastada nüks görülmedi.

**Tartışma:** Kondroid siringomalar ter bezleri ya da pilosebasöz ünitten kaynaklanann nadir tümörler olup ilk kez Billroth tarafından 1859'da derinin mikst tümörü olarak tanımlanmışlardır. 1961'de Hirsch ve Helwig ise bu antiteyi histopatolojik özelliklerini göz önüne alarak kondroid siringoma olarak adlandırmışlardır (3,4).

Klinik olarak 3 cm'den küçük, sınırları belirgin, yavaş büyüyen, ağrısız, subkutan ya da intrakutan tek nodül şeklinde görülen ve hastaları estetik olarak sıkıntıya sokan selim lezyonlardır. Lokal invazyona ve uzak metastazlara yol açan malign formları ise klinik olarak 3 cm'den büyük, de novo oluşan ya da inkomplet eksizyondan sonra oluşan ve kadınlarda daha sık görülen lezyonlardır (1,2,5).

En sık burun bölgesinde görülürler, bunu yanak ve üst dudak bölgesi izler, ama vücudun diğer bölgelerinde de görülebilirler (6).

Primer deri tümörleri içinde görülme sıklıkları 0.01% ila 0.098% arasında değişim gösterir. Literatürde 1959 yılından şimdiye dek 34 olgu bildirilmiştir (1,6,).

Sıklıkla orta yaşlı-yaşlı erkeklerde görülürler. Erkeklerde görülme sıklığı kadınların 1.3 ila 1.5 katıdır (1, 6).

Ayırıcı tanıda epidermal kist, bileşik nevüs, nörofibrom, dermatofibrom, histiyositom, pilomatriksomaı,bazal hücreli karsinom dikkate alınmalıdır (2,7).

Konroid siringoma tanısı konulabilmesi için kübik ve çokgen hücrelerin oluşturduğu yuvaların (nest) görülmesi, birbiriyle bağlantılı tübüloalveoler yapıların iki veya daha fazla sıralı kübik hücrelerle kaplanmış olması, duktal yapıların bir veya iki sıra halinde küboidal hücrelerden oluşması, ara sıra keratinöz kistlerin görülmesi, değişken bileşime sahip bir matriksin görülmesi gibi 5 histolojik kriter söz konusudur (4)

Histolojik olarak kondroid stroma içinde sınırları belirgin tümörlerdir, ekrin ve apokrin tipleri vardır. Bazı olgularda, olgumuzda olduğu gibi hem ekrin hem de apokrin diferansiyasyon birlikteliği görülebilmektedir (8,9).

Kondroid siringomalar iyi prognozlu selim tümörlerdir. Tedavileri estetik ve fonksiyonel ünitelerin korunarak tümörün tamamen çıkarılmasınıdan ibarettir. Hastalar lokal nüks ve malignite açısından izlenmelidirler. Nüks söz konusuysa geniş eksizyon veya Mohs ameliyatı önerilmektedir (6,10).

**Sonuç:** Olgumuzu nadir görülmesi nedeniyle plastik cerrahlarda farkındalık oluşturmak amacıyla sunmaya değer bulduk.

**Kaynaklar:**

1. Reddy PB, Nandini DB, Sreedevi R, Deepak BS. Benign chondroid syringoma affecting the upper lip: Report of a rare case and review of literature..J Oral Maxillofac Pathol. 2018; 22: 401-405. doi: 10.4103/jomfp.JOMFP_35_18.

2. Vázquez Hernández A, Pérez Campos AE, Gamboa Jiménez TI, Fenton Navarro BF. Giant chondroid syringoma on the upper lip: a case report. Dermatol Online J. 2021; 15; 27(5). doi: 10.5070/D327553622.

3. Billroth T. Beobachtungen uber geschwulste der speicheldrusen. (Observations on the tumors of salivary glands). Virchows Arch Pathol Anat 1859;17: 357-75.

4.. Hirsch P, Helwig EB Chondroid syringoma: mixed tumor of skin, salivary gland type. Arch Dermatol. 1961;84:835-47.

5. Stout AP, Gorman JG. Mixed tumors of the skin of the salivary gland type. Cancer 1959; 12: 537-43.

6. Girgis S, Gillan G and Piper K. Rare mixed tumour of the upper lip: A case report. Ann. Med. Surg. 2015;4: 380-3.

7. Chen AH, Moreano EH, Houston B, Funk GF. Chondroid syringoma of the head and neck: Clinical management and literature review. Ear Nose Throat J 1996; 75:104-8.

8.. Tokiol C, Aktepe F, Yavas BD, et al. Chondroid Syringoma. A case report. Acta Cyto.l 2010;54:973-6.

9. Mandeville JT, Roh JH, Woog JJ, Gonnering RS, Levin PS, Mazzoli RA, et al. Cutaneous benign mixed tumor (chondroid syringoma) of the eyelid: Clinical presentation and management. Ophthalmic Plast Reconstr Surg 2004;20:1106.

10. Hudson LE, Craven CM, Wojno TH, and Grossniklaus HE. Giant Chondroid Syringoma of the Lower Eyelid. Ophthal Plast Reconstr Surg. 2017;33:e43–e44.

**Anahtar Kelimeler:** Kondroid Siringoma, baş-boyun, cerrahi tedavi

*Resim 1a, 1b, 1c, 1d, 1e, 1f*

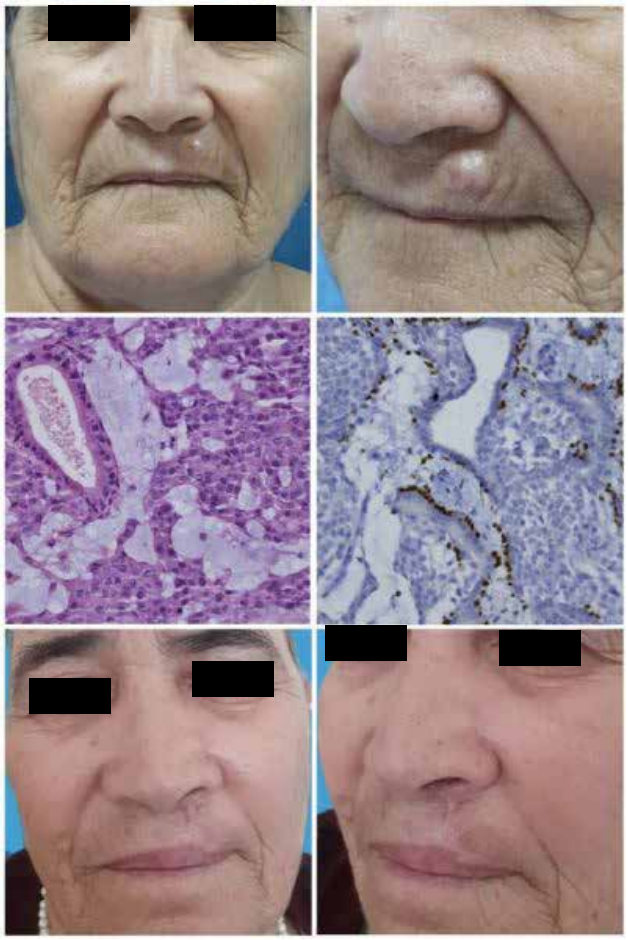

*Resim 1a: Olgunun preoperatif önden görünümü 1b: Olgunun preoperatif oblik görünümü 1c: HEX20 Kondromiksoid stroma içinde duktal ve solid yapılar 1d: P40x20 Miyoepitelyal tabakada p63 pozitifliği 1e: Olgunun postoperatif önden görünümü 1f: Olgunun postoperatif oblik görünümü*

## PB-192

## Skalp Defektlerinde Foley Kateter Kullanımı

İbrahim Akpınar, Murat Seven, Larasu Yıldıran, Mehmet Fatih Çamlı

*Sağlık Bilimleri Üniversitesi, Şişli Hamidiye Etfal Eğitim ve Araştırma Hastanesi, Plastik, Rekonstrüktif ve Estetik Cerrahi Kliniği, İstanbul*

**Giriş - Amaç:** Skalp defektleri, onarımı zorlu defektler olup 2-3 cm'den büyük defektlerde primer onarım çoğu zaman mümkün olmamaktadır. Bu defektlerde deri greftleri, lokal flepler ve serbest flepler ile rekonstrüksiyon veya iki aşamalı doku genişletici uygulamaları gibi ilave cerrahi müdahaleler gerekebilir. Alternatif ve tek aşamalı uygulanabilen bir müdahele olarak foley kateter ile akut doku genişletilmesi pratik, komplikasyon riski az ve ekonomik bir cerrahi tekniktir. (1)

Bu çalışmanın amacı, primer olarak süture edilmesi mümkün olmayan skalp defektlerinde peroperatif akut

doku genişletmenin mümkün olduğunu ve tek seanslı uygulanabileceğini ortaya koymaktır.

**Materyal-Metod:** Çalışmaya 3 hasta dahil edildi. Üç hastanın ikisi kadın biri erkekti. Tüm hastalar genel anestezi altında opere edildi. Tüm hastalarda ortalama operasyon süresi 1.5 saatti. İlk hastanın operasyon süresi 2 saat, ikinci hastanın 1,5 saat ve üçüncü hastanın da 1 saat idi. İki hastada tümöre, bir hasta nekroza bağlı defektler nedeniyle opere edildi. Bir hastada frontal alanda, iki hastada parietal bölgede defekt mevcuttu. Ortalama defekt boyutu 9,8 cm (ilk defekt 10 cm2, ikinci defekt 12 cm2, üçüncü defekt 7,5 cm2) idi. Kateterler, defekt oluşumu sonrası herhangi bir cilt kesisi yapılmadan oluşturulan subgaleal ceplere yerleştirilmiştir. Tüm hastalarda üç adet foley katater kullanılarak doku ekspansiyonu sağlanmıştır. Yerleştirilme sonrası kateter balonu steril salin solüsyonu ile 30 cc kadar şişirilmiş ve 30 dakika boyunca beklenmiştir. Hastalar postoperatif 3 ay ila 5 ay arasında takip edimiştir. Takiplerinde herhangi bir komplikasyonla karşılaşılmamış ve ikincil operasyonlara gerek duyulmamıştır.

**Tartışma:** Cildin genişleme kapasitesinden çeşitli cerrahi uygulamalarda yaygın olarak faydalanılmasına rağmen, geleneksel doku ekspansiyonu, yeni hücre büyümesi ve neovaskülarizasyon gerektirmektedir ve bu süreç birkaç hafta sürmektedir. İntraoperatif doku genişletilmesi klasik genişletmeye göre çok daha hızlı olarak meydana gelmektedir. İntraoperatif doku genişlemesi Sasaki tarafından ilk olarak 1987 yılında "intraoperatif sürekli sınırlı genişleme" olarak raporlanmıştır(2). Doku genişletilmesi, derideki büyük kutanöz defektlerin cilt grefti, çoklu, bölgesel, uzak veya flepler kullanılmadan görünüm, özellik ve karakter olarak benzer yapılarla rekonstrükte edilmesine olanak verir. Normalde geleneksel doku genişletme, intraoperatif genişletmeye göre yüzey ve uzunluk kazanımında daha büyük bir artış sağlar, ancak çok seanslı olması, ekspander enfeksiyonu ve ekspozisyonu gibi dezavantajları vardır. Bu yüzden, komplike defektlerin kapatılması için tercih edilmelidir. Konvansiyonel doku genişletme iki seanslı olarak yapılmakta ve bu süreçte hasta birden fazla defa kliniğe gelmek zorundadır. Bu durum hasta açısından zahmetlidir ve yüksek maliyete neden olur. Bu aşamada intraoperatif doku genişletme uygulaması avantajlı hale gelmektedir. Literatürde intraoperatif doku genişletmesiyle defekt lokalizasyonuna bağlı olarak 0.5-2.5 cm kadar doku kazanılabileceğinden bahsedilmektedir. Yine baş-boyun bölgesinde %31 oranından kazançtan bahsedilmektedir. (3)

**Sonuç:** Foley kateter ile intraoperatif doku genişletme kolayca uygulanabilen, malzemesi bulunabilen ve ekonomik olan bir tekniktir. Ancak skalp defektleri onarımında standart prosedür olarak kullanılmamaktadır(2). komplikasyon oranı düşük olan, cerrahiyi ciddi biçimde uzatmayan ve tek aşamada uygulanabilen bu teknik, çeşitli plastik cerrahi prosedürleri sırasında cerrahi yaranın primer olarak kapatılmasını sağlamak için kullanılabilmektedir (4). Bu nedenle, foley kateter ile intraoperatif doku genişletme tekniği seçilmiş vakalarda ön planda düşünülmelidir.

**Kaynakça:**

1. Intraoperative tissue expansion with the Foley catheter https://pubmed.ncbi.nlm.nih.gov/8282905/ PMID: 8282905 DOI: 10.1111/j.1524-4725.1993.tb01003.x

2. Intraoperative Tissue Expansion Using a Foley Catheter for a Scalp Defect: Technical Note Yusuke Funakoshi 1, Tadahisa Shono 2, Ai Kurogi 2, Naoki Maehara 2, Nobuhiro Hata 3, Masahiro Mizoguchi 3 PMID: 32711133 DOI: 10.1016/j.wneu.2020.07.096

3. Scand J Plast Reconstr Surg Hand Surgery: Intraoperative expansion of skin around large congenital naevi with foley catheter balloons: 11 new cases. Antonio Alfaro 1, Sonia Sanz García, Daniel Arenas PMID: 12477085 DOI: 10.1080/028443102320791815

4. Usage of intra-operative scalp expansion for primary wound closure in cranio-facial operation K Onishi 1, Y Maruyama, M Sawaizumi, Y Iwahira, Y SeikiPMID: 9300447

**Anahtar Kelimeler:** Doku Ekspansiyonu, Foley Kateter, Skalp Defektleri, Skalp Flebi

## PB-193

## Sağ Zigomatik Arkusta Ossifiye Fibrom Rezeksizyonu

Maide Ergen, İbrahim Tabakan, Ömer Kokaçya, Erol Kesiktaş

*Çukurova Üniversitesi Tıp Fakültesi, Plastik Rekonstrüktif ve Estetik Cerrahi Anabilim Dalı, Adana*

**Giriş:** Ossifiye fibrom(OF), kemik benzeri sert doku oluşumu ile fibröz doku proliferasyonu ile karakterize edilen nadir bir tümör türüdür. Gelişimi genellikle yavaş seyirlidir ve cerrahi olarak çıkarıldıktan sonra nüksü nadirdir. İlk defa 1927'de Montgomery tarafından raporlanmıştır(1). Bu çalışmada sağ zigomatik arkta yerleşim gösteren bir ossifiye fibrom vakası sunulmaktadır.

**Olgu:** Bilinen ek hastalığı bulunmayan 11 yaş erkek hasta, 9 aydır sağ zigomatik kemik üzerinde cilt altı yerleşimli giderek büyüyen kitle sebebi ile dış merkez Kulak Burun Boğaz (KBB) birimine başvurmuş. Hastadan alınan biyopsi sonucu "benign iğsi hücreli mezenkimal lezyon" şeklinde gelmiş. Kontrastlı boyun ve maksillofasyal MR görüntülemesi fibroosseöz kemik lezyonu olarak raporlanan hasta tarafımıza yönlendirilmiş. Tarafımızca genel anestezi altında preauriküler vertikal insizyonla girilerek tümoral doku parsiyel eksize edilip çevre kemik dokuya tıraşlama yapıldı. Postoperatif dönemde fasial paralizi gözlemlenmedi.

**Tartışma:** Ossifiye fibrom mezenşimal orjinli, herhangi bir fasiyal kemikte görülebilen benign kemik tümörüdür. Geleneksel ve juvenil olmak üzere iki formu vardır. Geleneksel formu daha çok 3. Ve 4. Dekatta görülür. Mandibulada maksillaya nispeten daha sık görülmekle ve premolar-molar bölgeyi tutaktadır. Maksillada görüldüğünde çoğunlukla fossa kanina ve zigomatik arkı tutmakla birlikte genişleyerek maksiler sinüsü doldurabilmektedir. Etkilenen kemikte yavaş büyüyen, ekspansiyona sebep olan ossifiye fibrom, fasial asimetri oluşana kadar asemptomatiktir(2-4). Radyografik olarak iyi sınırlı, içerdiği kalsifiye komponentin miktarı ile ilişkili olarak opasite alanları içeren radyolüsent yapıda kitle halindedir. İleri evrelerde radyoopak görünüm kazanabilir. Kemik korteksinde ekspansiyon oluşturabilir(5).

Genel olarak tedavisinde rezeksiyon önerilmektedir. Ancak büyüme yavaş olduğunda ve invaziv kemik yıkımı gözlenmediğinde takip ile koruyucu yaklaşım seçilebilir. Büyük lezyonlarda, lezyonun çıkarılmasını takiben greftleme gerekebilir(6,7). Bizim olgumuzda sağ zigomatik ark üzerinde tümörden kaynaklı deri şişliği olması sebebi ile yüzde asimetri şikayeti mevcut olup tümörün eksizyonu uygun görülmüştür.

**Sonuç:** Çene ve yüz bölgesinde görülen tüm fibroosseöz lezyonlar aynı histolojik modelin varyasyonlarıdır. Bu lezyonların bazılarında histolojik görüntü tanısal olabilirken bazılarına detaylı klinik ve radyografik bulgular eşliğinde tanı konabilir. Bu nedenle fibroossesöz lezyonların ayırıcı tanısı ve tedavi planlamasında klinik ve radyografik değerlendirmenin önemi büyüktür.

**Anahtar Kelimeler:** Zigoma, Ossifiye Fibrom, Maksilla

*Perop*

## PB-194

## Geniş Orbital Bazal Hücreli Karsinomun Orbita Ekzenterasyon ve Temporal Kas Flebi ile Rekonstrüksiyonu

Süleyman Ateş, Ömer Kokaçya, Kutalmış Yaprak, Erol Kesiktaş

*Çukurova Üniversitesi Tıp Fakültesi, Plastik Rekonstrüktif ve Estetik Cerrahi Anabilim Dalı, Adana*

**Giriş:** Tümör cerrahisi ve travmalardan sonra ortaya çıkan doku defektini kapatmak ve çeşitli fonksiyonel kayıpların rekonstrüksiyonu için temporal kas flebi ilk olarak 1898 yılında Golovine tarafından orbital ekzenterasyon sonrası orbital rekonstrüksiyon için kullanılmıştır(1,2). Bu flep tanımlandıktan sonra uzun bir süre orbital bölge rekonstrüksiyonunda tek seçenek olmuştur(3). Bu çalışmada sağ orbital defektin temporal kas flebi ile rekonstrüksiyonu yapılan bir olgu sunulmaktadır.

**Olgu:** 83 yaşında erkek hasta, Tip 2 diyabet, koroner arter hastalığı, hipertansiyon ve hiperkolesterolemi tanılı. Yaklaşık 1 sene önce katarakt nedeniyle sağ gözden opere olan hastanın 6 ay önce sağ orbita lateralinde büyüme eğiliminde olan sivilce şeklinde lezyon belirmiş. Hastanın radyolojik görüntülemesinde glob invazyonu ve retroorbital uzanım saptandı. Lezyonundan alınan insizyonel biyopsi raporu Bazal Hücreli Karsinom şeklinde gelen hastaya orbital ekzenterasyon yapıldı. Defekt, temporal kas flebi ve kısmi kalınlıkta deri grefti ile onarıldı.

**Tartışma:** Temporal kas flebi yaklaşık 0.5–1.0 cm kalınlığında ve 12-16 cm uzunluğundadır. Flebin rotasyonu 130 dereceye kadar tolere edilebilir(4). Güvenilir bir fleptir ve iyi bir vaskülarizasyon ağına sahiptir. Ancak ipsilateral internal maksiler veya eksternal karotis arterleri hasarlandığı taktirde flep dolaşımı bozulur. Hafif eğimli uzun S insizyon ile girilerek temporal kasa kolayca ulaşılabilir(5). Fasial sinirde kalıcı hasarlanma ve flep kaybı bu flebin başlıca komplikasyonlarındandır. Daha az sıklıkta enfeksiyon, seroma, hematom, trismus, saç dökülmesi ve estetik donör bölge problemleri görülür(6,7). Zigomatik ark osteotomisi ve ardından mini plak ile fiksasyonu flep rotasyonunu kolaylaştırabilir. Bu nedenle ihtiyaç olması halinde zigomatik arka osteotomi uygulanmalıdır(8).

**Sonuç:** Ekzenterasyon sonrası orbital bölgede oluşan defektlerin rekonstrüksiyonunda temporal kas flebinin bölgeye olan yakınlığı bu flebin kullanılması için önemli bir avantajdır. Rekonstrüksiyon için operasyon süresinin fazla uzamaması, donör sahanın primer kapatılabilmesi, sonrasında olası yerleştirilebilecek protez için uygun bir yatak oluşturması ve kozmetik olarak kabul edilebilir bir sonuç sağlaması nedeni ile seçilebilecek iyi bir cerrahi yöntemdir.

**Anahtar Kelimeler:** Bazal Hücreli Karsinom, Orbita, Temporal Kas Flebi

*Perop*

## PB-195

## Arteriyovenöz Malformasyon Sonrası Skalp Rekonstrüksiyonu

Tarkan Kozan, Elif Öz Demirgil, Alper Sarı

*Mersin Üniversitesi Tıp Fakültesi Hastanesi*

Skalpte arteriyovenöz Malformasyon eksizyonu sonrası oluşan defektin rekonstrüksiyonu

**Anahtar Kelimeler:** Arteriyovenöz, Malformasyon, Skalp, Rekonstrüksiyonu

*Arteriyovenöz Malformasyon Sonrası Skalp Rekonstrüksiyonu*

## PB-196

## Dudak Vermillion Defektlerinin Onarımında Vermillion İlerletme Fleplerinin Kullanımı

Joshgun Gasımov[1], Mehmet Fatih Çamlı[2], Nuh Evin[1]

*[1]Bezmialem Vakıf Üniversitesi Tıp Fakültesi, Plastik, Rekonstrüktif ve Estetik Cerrahi ABD, İstanbul*
*[2]Sağlık Bilimleri Üniversitesi, Şişli Hamidiye Etfal Eğitim ve Araştırma Hastanesi, Plastik, Rekonstrüktif ve Estetik Cerrahi Kliniği, İstanbul*

**Giriş:** Dudaklar yüzün alt 1/3 kısmında yer alan en önemli estetik ve fonksiyonel ünitelerdir. Beslenme, konuşma, yüz ifadesinde ana unsurlardandır. Dudaklar en dışta koruyucu deri, ortada hareketli orbikuler kas tabakası ve en içte minör tükrük bezlerinden zengin mukozadan oluşan 3 katmanlı bir yapıdır. Dudakların en önemli estetik ünitelerinden biri iç mukoza ve dış deri arasındaki mukokutanöz bağlantıyı oluşturan ve dudak marjinlerinde yer alan vermilliondur.

Vermilliokütan hat üzerinde glogau-klein noktaları, cupid's bow, filtral kolon gibi estetik ve anatomik noktalar mevcuttur, ve dudak rekonstüksiyonunda bunlar referans noktalar olarak düşünülmektedir.

Dudak defektleri genellikle cilt kanserleri, travma, enfeksiyöz hastalıklar, vaskülitler ve konjenital deformiteler nedeniyle gelişmektedir. Dudak defektlerinde ana amaç fonksiyonel ve estetik dudağı yeniden oluşturmaktadır.

Erken evre dudak tümörlerinde eksizyon sonrası oluşan defektleri ''benzeri benzer dokuyla onarım'' prensibine uygun olarak geriye kalan dudak dokusuyla onarmak en iyi estetik ve fonksiyonel sonuçları vermektedir. Vermilliona lokalize defektlerde de geriye kalan vermillion dokusuyla onarım en iyi estetik ve fonksiyonel sonuçları vermektedir.

Bu çalışmada üst ve alt dudaklarda tümöral kitle eksizyonu nedenli oluşan vermillion defektlerin vermillion ilerletme flebiyle onarım sonuçları sunulmaktadır

**Hastalar ve Yöntem:** Aralık 2018'den Şubat 2023'e kadar vermillion defektlerinin vermillion ilerletme flepleriyle rekonstrüksiyonu yapılan 17 hasta retrospektif olarak incelendi. Hastaların tamamında dudağın 1/3'ünden daha azını etkileyen tam kat vermilyon defekti vardı.

Malign melanom, uzak metastazlı dudak kanseri ve vermillion sınırlarını aşan dudak kitlesi olan hastalar bu çalışmaya dahil edilmedi.

Kaydedilen tüm hastaların ameliyattan önce yazılı ve sözlü bilgilendirilmiş onamları alındı. Hastaların tıbbi kayıtları yaş, cinsiyet, yandaş hastalıklar, etiyoloji, defekt ve flep özellikleri, komplikasyonlar ve takip süreleri açısından geriye dönük olarak incelendi Malignite tanısı alan hastaların ameliyat öncesi detaylı fizik ve radyolojik muayeneleri yapıldı.

Lezyonlar lokal anestezi altında eksize edildi ve tek taraflı veya iki taraflı vermillion ilerletme flepleri ile yeniden yapılandırıldı.

Ameliyat sonrası 12. ayda dudak simetrisi, vermillion yüksekliği ve sürekliliği ve ameliyat izleri ile ilgili memnuniyet, hastalar ve en az 10 yıl deneyime sahip bağımsız plastik cerrahlar arasından seçilen iki gözlemci tarafından görsel analog skala (VAS: 0-2=memnun değilim; 3-4=kararsız; 5-6=orta derecede memnunum; 7-8=iyi memnunum; 9-10=mükemmel memnunum) ve hasta ve gözlemci skar değerlendirme ölçeği (POSAS) kullanılarak değerlendirildi.

**Sonuçlar:** Hastaların 11'i kadın, 6'sı erkekti. Hastaların ortalama yaşı 42,9±13,6 (17-63) yıl idi. Hastalar sigara içiyordu (n=8) ve hipertansiyon (n=6), diyabet (n=3), kalp hastalığı (3) ve astım (n=2) hastasıydı. 17 defektin etiyolojisinde aktinik keilit (n=3), piyojenik granülom (n=4), bazal hücreli karsinom (n=3), aktinik keratoz (n=5) ve hemanjiyom (n=2) yer alıyordu.

Patolojik incelemede cilt kanserinin cerrahi sınırları tümörsüzdü. Takip dönemlerinde lokal nüks veya uzak metastaz görülmedi. Alt dudakta 11, üst dudakta 6 defekt vardı. Vermillion defektlerinin ortalama genişliği 1,26±0,22 cm idi. Ameliyat sonrası 1 hastada flep dehisensi gözlendi ve yeniden sütür ile tedavi edildi. Tüm hastalarda dudak simetrisi korundu, duyusal ve fonksiyonel herhangi bir sorun gözlenmedi.

Tüm hastalar ve gözlemciler dudak estetiğinden mükemmel ve iyi derecede memnundu ve istatistiksel olarak anlamlı bir fark yoktu (ortalama hasta VAS=9,24±0,83, ortalama gözlemci VAS=8,76±0,59; p=0,02428). Tüm hastalarda yeniden oluşturulan vermilyonların renk ve doku devamlılığı korundu. Çentik, ıslık sesi ve diğer kontur düzensizlikleri gibi ikincil dudak deformiteleri tüm hastalarda görülmedi.

Ortalama hasta ve gözlemci skar skorları 1,98±0,42 ve 2,53±0,41 olup istatistiksel olarak anlamlı fark yoktu

(p=0,00238). Tüm yara izleri sorunsuz iyileşti. Hasta memnuniyeti ile skar skorları arasında yüksek pozitif korelasyon vardı (r = 0,8692).

Ortalama takip süresi 23,4±7,3 (14-36) ay idi.

**Tartışma:** Dudak kanserleri ileri yaş erkeklerde daha sık görülmektedir. Kadınlarda daha az görülmesinin muhtemel sebebi olarak kadınların ruj ve krem kullanması düşünülmektedir. Kadınlarda daha çok üst dudak tutulumunun görülmesine karşın erkeklerde alt dudak kanserleri daha yaygındır.

Vermillion rekonstrüksiyonunda hastanın yaşı, defektin konumu ve yaranın çapı rekonstrüksiyon seçimini etkilemektedir. Rekonstrüksiyonun primer hedefi hem yeterli oral sfinkter fonksiyonelliğinin sağlanması, hem de kozmetik görüntünün kabuledilebilir olmasıdır.

Tümör eksizyonu sonrası maksimum fonksiyonellik ve estetik sonuçların elde edilmesi eksizyonun kendisi kadar önemlidir. Bu konuda cerrahi deneyim, uygun tekniğin seçilmesi sonuçları etkilemektedir. Dudak rekonstrüksiyonlarında kas bütünlüğünün sağlanması, oral açıklığın korunması, duyu, konuşma ve kozmetik sonuçların iyi olması hedeflenmektedir.

Fonksiyonel ve kozmetik sonuçları en üst düzeye çıkarmak için vermillion rekonstrüksiyonunda dudaklarla aynı renk, doku ve kalınlığa sahip dokular kullanılmalı ve ağız boşluğunun bütünlüğü, normal dudak hareketi aralığı ve dudaklardaki normal duyu yeniden sağlanmalıdır.

Alt dudak 1/3 yokluğunda ve komissür korunduğunda abbe lip switch flebi, dudağın 1/3-2/3 defekt varlığında ve komissür etkilenmesi durumunda Estlander flebi, ½ yada ½ dudak eksikliğinde ve santral defekt olduğunda karapandzic flebi, 2/3 ve daha büyük dudak defektlerindem santral defekt mevcutsa Bernard-burow onarımı yapılmaktadır.

Primer onarımın tek aşamalı olması, duyu hissinin korunması, kas devamlılığının sağlanması gibi avantajları olmasına karşın, daha küçük defektlerde kullanılması ve üst dudakta kullanım sınırlılığı gibi dezavantajları mevcuttur.

Bizim çalışmamızda ana hedeflerden birisi yeterli fonksiyonel ve estetik sonuçlara vermillion defektlerinin onarımında tercih ettiğimiz yöntemlerle kabul edilebilir fonksiyonel ve estetik sonuçlara ulaşılmıştır.

**Anahtar Kelime:** Dudak kanserleri, dudak onarımı, dudak rekonstrüksiyonu, vermillion onarımı, vermillion flebi

## PB-197

## Antia-Buch Flep ve Modikasyonları Deneyimlerimiz

Mahmut Can Karatoprak, Yusuf İnan Nakipoğlu, Ahmet Tuncer Taşçı, Nuh Arven, Aslı Odabaşı, Mehmet Fatih Akkoç

*Dicle Üniversitesi Tıp Fakültesi,Plastik,Rekonstruktif ve Estetik Cerrahi Ana Bilim Dalı, Diyarbakır*

**Giriş:** Üç boyutlu şekli, karmaşık konturları ve estetik önemi göz önüne alındığında, kulağın rekonstrüksiyonu rekonstrüktif cerrahlar için zorluk teşkil edebilir. Ayrıca, kulak kepçesi güneşe maruz kalma nedeniyle kutanöz malignitelerin sık görüldüğü bir bölgedir.Günümüzde, tam kalınlıktaki helikal rim defektlerinin rekonstrüksiyonu için deri, kondrokütanöz veya tüplü mastoid flepler ve kompozit greftler dahil olmak üzere birçok teknik mevcuttur. Rekonstrüksiyon seçimi genellikle defektin boyutuna bağlıdır.

2 cm veya daha büyük defektler genellikle birden fazla aşama gerektirirken, daha küçük defektler genel olarak tek bir aşamada onarılabilir. Kama rezeksiyonu, 1,5 cm'ye kadar olan defektler için tercih edilebilir ancak bu tedavi yönteminde, titiz cerrahi tekniğe rağmen mikrotia, webbing veya cupping deformitesi görülebilir.Antia ve Buch'un kondrokütanöz ilerletme flebi ilk olarak 1967'de tanımlanmıştır.Antia-Buch flebi 2 cm'ye kadar olan defektler için yeterli ilerletme sağlar. Antia-Buch flebi,postauriküler cilt pedikülüne dayanan tek aşamalı, helikal ilerletme flebidir ve helikal rim defektleri için yaygın kullanılan bir onarım yöntemidir.Doku gevşekliği büyük ölçüde inferior flep tarafından sağlandığından, kapatma için skafanın kondrokutanöz rezeksiyonu gerekebilir.Ancak yapılan ek rezeksiyonlar kulakta yükseklik kaybı ve estetik olmayan görüntüleri de beraberinde getirmektedir.Antia-Buch flebi için birçok modifikasyon tanımlanmıştır. Noel ve arkadaşları ilk olarak superior kondrokutanöz flebin hareket kabiliyetini artırmak için temporal saçlı deri insizyonu içeren modifiye bir Antia-Buch flep tekniği yayınladılar.Literatürde flebin mobilitesini arttırmayı,kulağın orijinal boyutlarını korumayı ve daha estetik görünüş sağlamayı amaçlayan çeşitli modifikasyonlar mevcuttur.

**Olgu:** Kliniğimizde 2022-2024 arasında 5 hastaya Antia-buch flep operasyonu uygulanmış hastaların 4'ünde tümör eksizyonuna bağlı 1'inde ise insan ısırığına bağlı kulak heliksinde doku dekefti oluşmuştur.Tümör eksizyonunu yaptığımız 4 hastanın insizyonel biyopsi sonucu bcc gelmiş olup 5 mm sağlam marj konularak tam kat şekilde eksizyon yapılmıştır.Hastaların 3 ü genel 2 si lokal anestezi altında opere edilmiştir.Orijinal Antia-Buch flep tanımında olduğu gibi, kondrokütanoz flepler işaretlendi ve postauriküler cilt korunarak defektin her iki tarafında helikal sulkus boyunca insizyonlar oluşturuldu.Hastalarımızın 1 inde klasik Antia-Buch flebi herhangi bir ek eksizyon yapılmadan onarımı gerçekleştirildi.2 sinde kama şeklinde kıkırdak eksizyonu yapılarak onarım gerçekleştirildi.2 hastamızdaysa superiordaki flebin mobilizasyonu yeterli olmadığı için ve defekt diğer hastalarımıza göre daha geniş olduğu için temporal bölgeye uzanacak şekilde Noel ve arkadaşlarının tanımladığı modifikasyon yüzeyel temporal arter korunarak kullanıldı.Flepler eleve edildikten sonra kanama kontrolü yapıldı.Ardından dolaşımı tehlikeye sokmayacak şekilde 5/0 pds sütür ile kıkırdaklara tespit sütürü atıldı.Sonrasında cilt yara dudakları uc uca gelecek şekilde 6-0 monokril sütür ile sütüre edildi.

Tartışma-Sonuç: Kulağın karmaşık üç boyutlu şekli ve estetik önemi göz önüne alındığında,kulak rekonstrüksiyonu genellikle zordur. Kulaktaki defektleri gidermek için çeşitli teknikler mevcuttur,ancak çoğu zordur ve genel anestezi altında birden fazla aşama gerektirir.

Antia-Buch flebi, göreceli basitliği ve kabul edilebilir kozmetik sonuçları nedeniyle popüler bir rekonstrüktif teknik olmaya devam etmektedir.Hareketliliği artırmak için geleneksel Antia- Buch flebinde skafal rezeksiyon gereklidir,skafal veya konkal rezeksiyonu ile kulak distorsiyonu gelişmesi olasıdır.Literatürde birçok modifikasyon tanımlanmıştır.Kliniğimizde literatürdeki çeşitli flep modifikasyonları denendi.Deneyimlerimize göre, yapılan çeşitli modifikasyonlarla bu flep 3 cm genişliğe kadar olan heliks defektleri için kullanılabilir.Ayrıca lokal anestezi altında gerçekleştirilebilmesi,kısa operasyon süresi,minimal dönor saha morbiditesi ve skarların gizlenebilecek bölgelerde olması gibi bir çok özelliği de bu flebin avantajları arasındandır.Hastalar lokal anestezi altında opere edildiyse operasyondan sonra taburcu edilebilirler ancak biz 2 hastamızda hematom nedeniyle dolaşım problemi yaşadığımız için flep dolaşım takibi amacıyla post op 1 gün takip etmeyi öneriyoruz.

Ameliyat sonrası fizik muayenede fark ettiğimiz en yaygın sorunlardan biri ise fleplerin helikal kenarda birleştiği yerde minimal çentiklenmedir.Ayrıca bir hastamızın iki kulağı arasındaki minimal boyut farkından rahatsız olduğu için aynı cerrahi prosedürün sağlam kulağında da uygulanmasını ısrarla tarafımızdan istemiştir.Literatürde boyut farkı nedeniyle sağlam taraf kulağa cerrahi işlemin uygulandığı vakalar olsa da biz hastamızla konuşup operasyon kararını erteledik.

**Anahtar Kelimeler:** Antia, Buch, Kulak, Rekonstruksiyon

*Olgu Sunumu*

## PB-198

## Gizemli Bir Olay:İnsan Isırığı Sonrası Dudakta Mukoza Defekti

Ahmet Tuncer Taşcı, Tuba Avcı,
Yusuf İnan Nakipoğlu, Mahmut Can Karatoprak,
Nuh Arven, Mehmet Fatih Akkoç

*Dicle Üniversitesi Tıp Fakültesi,Plastik,Rekonstruktif ve Estetik Cerrahi Ana Bilim Dalı, Diyarbakır*

**Giriş:** Travma sonrası, akut veya kronik enfeksiyonlar sonucu oral mukozada meydana gelen mukozal defektler, hastada fonksiyonel ve estetik kusurlara neden olabilir. Oral sfinkteri içeren büyük yüz defektleri rekonstrüktif cerrahlar için zorludur. İnsan ısırığından kaynaklanan defektler genellikle lokal kapama için idealdir.Çeşitli donör bölgelerden çeşitli bölgesel kutanöz ve miyokütanöz flepler mevcuttur ve elbette karmaşık defektlerde uzak bölgelerden mikrovasküler serbest doku transferi iyi kabul edilen bir cerrahi seçenektir.Orofasiyal bölgedeki çeşitli küçük ve orta dereceli defektler için mukozal ilerletme flebi güvenilir, çok yönlü ve kaldırılması kolay bir fleptir. Bu posterde, insan ısırığı sonucu oluşan mukozal defektlerde mukozal ilerletme flebiyle ilgili klinik deneyimimizi sunmak amaçlanmıştır.

**Olgu:** 59 yaş erkek hasta,insan ısırığı sonrası acil servise başvurdu.Alt dudak medial mukozasında crush,kirli,yara dudaklarının düzensiz olduğu doku defekti gözlendi. Hastaya acil serviste enfeksiyon görüşü alındı.İnsan ısırığına bağlı gelişen defekt için enfeksiyon hastalıkları önerisiyle klindamisin ve levofloksasin order edildi.Hastaya 5 gün iv antibiyoterapi sonrasında alt dudaktaki mukozal defektinde akıntı azalması sonucu genel anestezi altında ağız içi oral mukozadan ilerletme flebi tasarlandı.Hastanın yara yeri debride edilip m.orbikülaris oris kası korunarak düzensiz yara dudakları eksize edildi.Tasarlanan flep eleve edildi.Alt dudaktaki mukozal defekte inserte edildi. Hastanın post op ilk 5 günde siyaloresi mevcuttu.5.günden sonra hastada siyalore izlenmedi.Hastanın alt dudak oral mukozadaki çökülüğü için ilerleyen zamanlarda hastaya yağ enjeksiyonu önerildi.

**Tartışma:** Ağız mukozasının daha küçük defektleri için rekonstrüksiyon seçenekleri; primer kapatma, mukozalizasyon yoluyla sekonder iyileşme veya defekt bölgesinin kısmi kalınlıkta deri grefti ile kapatılmasından oluşur.Bu tekniklerin çoğu konuşma ve yutma sorunlarına neden olabilir. Mukozal ilerletme flep ile dudak mukozasının rekonstrüksiyonu basit ve hızlı bir işlemdir.Konuşma ve yutma bozukluğuna bağlı morbiditeyi büyük ölçüde azaltır. Bizde hastamızda mikrostomiyi engellemek ve konuşma fonksiyonunu bozmamak için alt dudak mukozasından v-y ilerletme flebi tasarlayarak oluşan doku defektini onardık. Yaptığımız flepte ilk günlerde siyalore gözlenmesi alternatif yöntemleri değerlendirmemizi düşündürse de 5.günden sonra yara dudaklarının epitelizasyonu sonrasında aktif şikayet gözlenmemesi bu boyuttaki defektlerde mukozal ilerletme flebi yapılmasını ön planda tutmaktadır.

**Sonuç:** Mukozal ilerletme flebinin ağız boşluğundaki küçük ve orta büyüklükteki defektler için yararlı ve güvenilir bir alternatif olduğu sonucuna vardık.

**Anahtar Kelimeler:** İnsan ısırığı, Mukozal defekt, Mukoza ilerletme flebi, Enfeksiyon

*Vaka Takibi*

## PB-199

## Travmaya Bağlı Büyük Saçlı Deri Kaybının Seri Halinde Doku Genişletici Uygulamasıyla Onarımı: Olgu Sunumu

Selma Sönmez Ergün, Can Koç, Yasir Vural, Joshgun Kasımov,, Fatih Osman Demir, Reha Furkan Ekici

*Plastik, Rekonstrüktif ve Estetik Cerrahi ABD, Bezmialem Tıp Fakültesi, Bezmialem Vakıf Üniversitesi-İstanbul*

**Amaç:** Baş-boyun bölgesi yanıklarında ya da travmalarında saçlı deri hasarına bağlı olarak oluşan alopesi; olgularda kendine güveni azaltmakta, uzun dönemde psikolojik ve psikososyolojik problemlerin ortaya çıkmasına neden olmaktadır. Oluşan alopesili alanın büyüklüğüne göre saç ekiminden saçsız alanın seri halindeki eksizyonuna, scalp fleplerinden doku genişleticilerin kullanımına dek elimizde çeşitli onarım yöntemleri mevcuttur. Küçük alopesili alanların onarımında doku genişleticinin bir kerelik uygulaması yeterli olabilirken büyük alopesili alanların onarımında doku genişleticilerin seri halinde uygulanması gerekmektedir (1,2,3,4). Seri halinde doku genişetici uygulanarak büyük alopesili alanı onarılan olgu sunulmaktadır.

**Bulgular:** 25 yaşındaki erkek hasta 16 yıl önce geçirdiği trafik kazasına bağlı olarak sağ temporal bölgeden başlayıp sağ parieto-oksipital bölgeye dek uzanan alopesi şikayeti ile kliniğimize başvurdu (Resim 1a,b,c). Alopesik alandaki cilt özellikle parietal bölgede olmak üzere son derece atrofikti ve yer yer ülsere alanlar içeriyordu.

**Yöntem:** Hacmi 550 cc olan doku genişletici alopesik alan-saçlı deri sınırının 1 cm ötesinden olmak üzere yapılan longitudinal insizyonla subgaleal olarak yerleştirildi, port için oksipital bölgenin sağ üst kısmında subgaleal cep hazırlandı. Hemostazı takiben insizyon sütüre edilip doku genişletici 55 cc şişirilerek ameliyat sonlandırıldı. İkinci haftada dikişler alınıp üçüncü haftada şişirme işlemine başlandı. Şişirilme işlemleri 5-7 günlük aralarla gerçekleştirildi. 310 cc' ye ulaşıldığında insizyon hattında doku genişleticinin ekspoze olmaya başladığı görülünce hasta ameliyata alınıp doku genişleticisi çıkarıldı (Resim 1 d,e,f). Ekspande edilen skalp flebi alopesik alana ilerletilerek alopesik alan küçültüldü. Dikiş hattında detaşman olmasın diye bu hattın dışında tansiyonu azaltmak için daha uzaktan dikişler atıldı. Haemovac dren yerleştirilip ameliyat sonlandırıldı. İki hafta sonra dikişleri alındı, yara hattı sorunsuz iyileşti.

6 ay sonra sağ frontal bölgede cilt-saçlı deri sınırından girilerek subgaleal planda yeni cep oluşturulup yine 550 cc'lik doku genişletici yerleştirildi. Port sağ temporal bölgeye yerleştirildi. Hemostazı takiben insizyon sütüre edilip doku genişletici 55 cc şişirilerek ameliyat sonlandırıldı. İkinci haftada dikişler alınıp üçüncü haftada şişirme işlemine başlandı. Şişirilme işlemleri 5-7 günlük aralarla gerçekleştirildi 980 cc' ye ulaşıldığında (over-expansion) (Resim 1 g,h,ı) doku genişletici çıkarıldı. Ekspande edilen skalp flebi ile alopesik alan tamamen çıkarılabildi. Haemovac dren yerleştirilip ameliyat sonlandırıldı. İki hafta sonra dikişleri alındı, yara hattı sorunsuz iyileşti.

Olgumuzda uzun süreli tedaviye rağmen estetik açıdan tatmin edici sonuç alındı (Resim 1 i,j,k).

**Tartışma ve Sonuç:** Canlı dokuların dinamik bir şekilde mekanik kuvvetlere tepki gösterdiğinin gözlenmesi sonucunda ortaya çıkan doku genişletme yöntemi; oluşan doku kayıplarını komşu dokulardan elde etme olanağını sunması nedeniyle büyük defektlerin onarımında, plastik cerrahlar için çok yararlı bir seçenek olarak ortaya çıkmaktadır. Dermisin kanlanması ve doku genişleticiyi çevreleyen dokularda oluşan çarpıcı artış, flep geciktirme (delay) tekniğinde görülen değişimlere benzese de genişletilen fleplerin geciktirilmiş fleplere göre daha uzun olarak hazırlanabilmeleri adeta alopesi tedavisinde devrim yaratmış ve sikatrisyel alopesilerin tedavisinde doku genişletme yöntemi en çok kullanılan yöntem haline gelmiştir (5).

Yukarıda sunulan olguda olduğu gibi, ilk etapta doku genişletici ekspozisyonuyla karşılaşıldığında uygun insizyonla yeniden girilip aynı bölgede cep hazırlanması ve over-expansion uygulanması (6) bir önceki ameliyatta flep delay'inin olması ve skalp bölgesinin iyi kanlanması nedeniyle problemsiz olarak gerçekleştirilebilir.

Başarılı bir onarımın gerçekleştirilebilmesi için scalp anatomisinin, saç fizyolojisinin, derinin biyomekaniğinin ve çeşitli olası lokal doku kullanımlarının bilinmesi gereklidir. Ayrıca başarılı bir scalp rekonstrüksiyonu için normal saç paterninin ve saç çizgilerinin korunması gereklidir. Skalpte ekstansif doku genişletme saçlarda incelmeye neden olabilir ama genişletilen saçlı derilerden alınan biyopsilerde telojen fazın kısaldığı ve anajen saç/telojen saç oranında belirgin artış olduğu saptanmıştır. Oluşan bu fizyolojik değişiklikler terminal foliküllerin sıklığındaki belirgin azalmayı kompanse etmektedir (7,8). Bu durum da yapılan seri halindeki doku genişletme işlemlerine rağmen olgumuzdaki saç kalitesi ve sıklığının estetik olarak kabul edilebilirliğini açıklamaktadır.

**Kaynaklar:**

1.Ridgway EB, Cowan JB, Donelan MB, Driscoll DN: Pediatric burn-related scalp alopecia treated with tissue expansion and incidence of associated facial burn injuries. J Burn Care Res 2010; 31:409-13.

2.Leighton WD, Johnson ML, Friedland JA: Use of the temporary soft-tissue expander in posttraumatic alopecia. Plast Reconstr Surg 1986; 77: 737-43.

3.Robert RS, Blakeney PE, Meyer WJ III: Impact of disfiguring burn scars on adolescent sexual development. J Burn Care Rehabil 1998; 19:430-5.

4.Gil T, Metanes I, Aman B, Taran A, Mayblum S, Izhak T, Har-Shai Y: Six tissue expansion sessions of the scalp for reconstruction of post-burn alopecia. J Burn Care Res 2008; 29:390-4.

5. Ergün SS. Doku Genişletici ile Alopesinin Cerrahi Tedavisi. Ergün SS, editör. Saç Kaybının Medikal ve Cerrahi Tedavisi. 1. Baskı. Ankara: Türkiye Klinikleri; 2021. p.47-53.

6. Ergün SS, Yıldız K, Baygöl EG, Özpür MA, Duygu Ç. A novel approach to soft-tissue repair: Reoverexpanded flaps J Burn Care Res 2013; 34:e228-31 doi: 10.1097/BCR.0b013e31827039c0

7. Leedy JE, Janis JE, Rohrich RJ: Reconstruction of acquired scalp defects: an algorithmic approach. Plast Reconstr Surg 2005; 116:54e-72e.

8. Lee Y, Gil MS, Hong JJ: Histomorphologic changes of hair follicles in human expanded scalp. Plast Reconstr Surg 2000; 105:2361-5.

**Anahtar Kelimeler:** Travmatik alopesi, doku genişletici, komplikasyon

*Resim 1a,b,c,d,e,f,g,h,ı,i,j,k*

*Resim 1 a,b, c: Olgunun ameliyat öncesi önden, yandan ve tepeden görünümü. Saçlı derideki atrofi ve ülserasyonlar dikkati çekiyor. 1 d,e,f: Olgunun ilk doku genişletme sonrası önden, yandan ve tepeden görünümü. Yandan görünümde doku genişleticinin ekspoze olduğu görülüyor. 1 g,h,ı: Olgunun 2. kez doku genişletici konulduktan ve fazlasıyla şişirildikten sonraki önden, yandan ve tepeden görünümü. 1 i,j,k: Olgunun tedavisi tamamlandıktan sonraki erken dönemde önden, yandan ve tepeden görünümü.*

## PB-200

## İnferior bazlı postaurikuler kondrokutanöz ada flebi

Baran İşliyen, Tuba Avcı, Berk Tahhan, Servan Dağ, Feryal Tunç, Bilal Çakır, Mehmet Fatih Akkoç

*Dicle Üniversitesi Tıp Fakültesi,Plastik Rekonstrüktif ve Estetik Cerrahi Ana Bilim Dalı, Diyarbakır*

**Giriş:** Kulak kepçesi göz önünde olan ve estetik olarak tatmin edici sonuçların elde edilmesi gereken bir yapıdır. Tümör rezeksiyonu sonrası, trafik kazaları gibi travmalar ya da insan ve hayvan ısırıklarına bağlı defektler meydana gelmekte ve bu anlamda rekonstrüksiyonu gerekli kılmaktadır. Kulak defektlerinin rekonstrüksiyonu, kulak kepçesi ve kıkırdağın 3 boyutlu yapısı nedeniyle plastik cerrahinin en zor alanlarından biridir. Rekonstrüksiyonun temel amacı simetriyi sağlamak, gözlük kullanılıyorsa kullanımını desteklemek ve hastanın beklentilerini karşılamaktır. Rekonstrüksiyon için tam ya da kısmi kalınlıkta deri grefti, lokal flepler bölgesel flepler hatta serbest flepler kullanılır. Postauriküler flepler düşük donör saha morbiditeleri, iyi gizlenmiş skar oluşumu, kulak derisi ile iyi renk uyumu nedeniyle sık kullanılan tekniklerdir. Kulak heliksinde defekti olan, postaurikuler kondrokutanöz ada flebi uyguladığımız bir vakamızı paylaşmayı amaçladık. Olgu: 36 yaş erkek, insan ısırığı sonrasında sağ kulakta kesi nedeniyle acil servise başvurdu. Hastanın yapılan muayenesinde sağ kulak heliksinde inferior kesimde 3x3 cm lik totale yakın amputasyon izlendi. Flep dolaşımının iyi olmadığı görüldü. Lokal anestezi altında uygun yıkama ve debridman sonrasında hastanın kesisi sütüre edilerek hasta yatırıldı. Hastanın takiplerinde flepte nekroz gelişmesi üzerine hastaya operasyon planlandı.Hasta genel anestezi altında operasyona alındı. Debridman ve yara yeri temizliği yapıldı. Sağ postaurikuler bölgeden defekte uygun inferior bazlı kondrokutanöz ada flebi tasarlandı. Flep uygun çizim ve insizyonlar sonrasında disseke edilerek eleve edildi. Flep defektif alana inserte edilip süture edildi. Sağ supraklavikular bölgeden 1 adet 4X2 cm'lik tam kalınlıklı deri grefti alınarak donör alana inserte edildi. Tie-over pansumanı yapıldı.Hastanın sonraki takiplerinde herhangi bir komplikasyon izlenmedi. Hastanın taburculuk sonrası poliklinik kontrollerinde estetik açıdan kabul edilebilir doğal kontürlü sonuç elde edildiği görüldü.

**Tartışma:** Kulak kepçesindeki insan ya da hayvan ısırıkları sonrasında meydana gelen defektler için çeşitli tekniklerde rekonstrüksiyon yöntemleri yaygın olarak kullanılmaktadır. Kulak rekonstrüksiyonunda defektin yeri, boyutu, çevre derinin kalitesi, hastanın tercihi ve cerrahın deneyimi dikkate alınarak sistematik bir yaklaşım gereklidir. Kulak kepçesi defektlerinin rekonstrüksiyonunda, kıkırdak çatıyı destekleyen ve dış kulak yolu fonksiyonunun kolaylıkla uygulanabilmesine olanak sağlayan, esnek yapıda, uygun kalınlık ve renk uyumuna sahip derinin seçilmesi gerekmektedir. İnferior bazlı kondrokutanöz ada flebinin avantajları; ameliyat alanına yakın olması, renk uyumu, uygun kalınlıkta olması, postauriküler bölgedeki donör alanın gizlenmesi, tedavinin tek seansta tamamlanmasıdır.

**Sonuç:** Kulak kepçesindeki defektlerin rekonstrüksiyonu için postauriküler ada flebi kullanılarak tek seansta estetik açıdan tatmin edici sonuçlar elde edilebilmektedir. Bu teknik, helikste, antihelikste, tünelize edilmesi halinde aurikula anteriorunu da kapsayan defektlerin rekonstrüksiyonunda alternatif bir yöntem olarak kullanılabilir.

**Anahtar Kelimeler:** Kulak Defekti, Kulak Subtotal Amputasyonu, Postaurikuler Ada Flep

*Kulak defekti inferior bazlı kondrokutanöz flep ile onarım*

## PB-201

## Yüksekten Düşme Sonrası Boyundan Yabancı Cisim Çıkarılması: Bir Olgu Sunumu

Burak Bilge Kağan Ayna, İlker Uyar

*İzmir Atatürk Eğitim ve Araştırma Hastanesi, Plastik Rekonstrüktif ve Estetik Cerrahi A.B.D.*

**Giriş:** Genel olarak bir kişinin bel hizasını geçen yerler yüksek kabul edilmektedir. Yüksekten düşme, trafik kazalarından sonra en sık travma sebebi olarak karşımıza çıkarken; çocukluk yaş grubundaki düşmeler, en sık travma sebebi olarak izlenir (1). Yüksekten düşme sonrası hastalar, multiple travma hastası olarak değerlendirilmeli ve travması ile ilgili tüm branşlarca bütüncül olarak ele alınmalıdır. Kemik fraktürleri, böbrek ve akciğer patolojileri, akut kompartman sendromu yüksekten düşme sonrası en sık karşımıza çıkan sorunlar arasında yer almaktadır. Ayrıca, düşülen alanda bulunan pek çok kesici ve sivri

cisim de hastada akut travma yaratabilmekte ve yabancı cismin niteliği ve girdiği bölgeye bağlı olarak pek çok soruna yol açabilmektedir. Bu olgu sunumunda dördüncü kattan, iş kazası sonucu düşen bir hastanın yönetimi ve sol ağız içinden girip, sol temporal bölgeden çıkan metal bir yabancı cismin çıkarılmasını ele alacağız.

**Olgu:** Dördüncü kattan düşme sonrası multiple travma nedeniyle acil servise getirilen 41 yaşındaki erkek hasta yapılan tetkiklerin ardından kliniğimize yatırıldı. Yaklaşık olarak 1.5 santimetre çapında metal bir çubuğun, hastanın ağız iç mukozasından girdiği ve postaurikuler bölgeden çıktığı görüldü.(fig-1) Hastanın tam bir fizik muayenesi, laboratuvar ve görüntüleme tetkikleri yapıldı. Tetanoz profilaksisi yapıldı. Hastada multiple kot fraktürleri mevcuttu. Yapılan bilgisayarlı tomografi (BT) görüntülemesinde, yabancı cismin sol ağız içi mukozasından girdiği, temporal kemiğin mastoid proçesini katederek ciltten çıktığı izlendi. Tarif edilen yabancı cismin, cilt altı planda bulunduğu, ana damarsal yapılara zarar vermediği izlendi. Yabancı cismin, sol mandibula ramusta non-deplase fraktüre yol açtığı görüldü. Hasta yoğun bakım şartlarında takip edilirken, yabancı cismin çıkarılması planlandı. Hastanın yüzü ve boynu, travma sebebiyle yoğun ödemliydi. Ardından, metal yabancı cisim üzerinde mevcut olan yivlere uygun yönde döndürülerek çıkarıldı. Sonrasında, metal cismin ağız içinde meydana getirmiş olduğu kesi sütüre edildi. Hastanın sağ yüz yarımında ve temporal bölgede, supraperiostal plandan eleve olmuş dokular yerlerine iade edildi. Hastanın takibine yoğun bakım şartlarında devam edildi. Destek tedavi sonrası laboratuvar bulguları normal sınırlara gerileyen hasta, servisimize nakil alındı. 14 günlük antibiyoterapisi tamamlanan hasta, ameliyat sonrası üçüncü hafta dekanüle edilerek eksterne edildi.

**Tartışma ve Sonuç:** Yüksekten düşme, sık görülen bir durumdur. Tedavide öncelikle hastanın vital bulguları ve genel durumu ele alınmalı, sonrasında travma bölgeleri ilgili branşlarca incelenmelidir. Düşme sonrası, yabancı cisim yaralanmaları düşülen alana, düşmenin pozisyonu ve şiddetine bağlı olarak çok çeşitli şekillerde karşımıza çıkabilen bir durumdur. Tedavide öncelikle görüntüleme yöntemlerinden yararlanarak yabancı cismin, hayati yapılarla ilişkisi sorgulanmalı, üst hava yolu obstrüksiyonu riski var ise trakeotomi açılmalıdır(2), çıkarılırken ortaya çıkabilecek durumlar tahmin edilerek gerekli önlemler alınmalıdır.

**Referanslar**

1: Taviloğlu K. Aydın A. Çuhalı BD. Demiralp T. Güloğlu R. Ertekin C. Olgularımızın birinci derece travma merkezine sevk edilme kriterlerine uygunluğunun değerlendirilmesi. Ulusal Travma Dergisi 2001;7(3):146-150.

2: Richard S.I, James M.R. Yoğun Bakımda Girişimler ve Teknikler. Nobel Tıp Kitabevi. 3 Baskı. 2005:150-9

**Anahtar Kelimeler:** Baş-Boyun rekonstrüksiyonu, Yabancı cisim, Yüksekten düşme

yabancı cisim

Fig-1:Preoperatif görünüm (yabancı cismin sol ağız içi mukozasından girişi ve temporal kemiğin mastoid bölümünden cilde doğru çıkışı)

Fig-2:Peroperatif görünüm( metal yabancı cismin üzerindeki yivlere uygun yönde döndürülerek çıkarılması)

Fig-3:Postoperatif görünüm

## PB-202

## Zorlu bir dudak skar kontraktürü ve makrostominin çok katmanlı Z-plasti tekniği ile düzeltilmesi

Ahmet Özdemir, Alper Geyik, Hasan Basri Çağlı, Tahir Babahan, Salih Can Sezer

*Dokuz Eylül Üniversitesi, Plastik, Rekonstrüktif ve Estetik Cerrahi Anabilim Dalı, İzmir*

Perioral bölge, mukoza, vermillion, deri ve dinamik doğası nedeniyle rekonstrüksiyonu en zor bölgelerden biridir. Lokal ve uzak flepler perioral bölgenin fonksiyonel rekonstrüksiyonu için çok yönlü ve iyi tanımlanmış alternatiflerdir. Ancak, perioral bölgedeki tümör rezeksiyonu ve rekonstrüksiyon yöntemleri sıklıkla bölgenin anatomik işaretlerini bozan, skar kontraktürlerine yol açan, dudak hareketini tehdit eden ve estetik sorunlara neden olan skar kontraktürleri ile sonuçlanır. Bu bildiride daha önce sol oral komissür ve alt dudağa uzanan skuamöz hücreli karsinom tanılı kitle nedenli eksizyon ve lokal fleple rekonstrüksiyon yapılan hastada gelişmiş olan maskrostomi ve oral komissür kontraktürü ele alınmıştır. Mevcut deformite ve sekellerin düzeltilmesi için vermillion mukokutanöz fold-in flep ve çok katmanlı Z-plasti kullanılarak başarılı bir rekonstrüksiyon tekniği bildirilmiştir. Bu tekniğin benzer vakaların düzeltilmesi için alternatif bir yöntem olabileceğine inanıyoruz.

**Anahtar Kelimeler:** Dudak kanseri, Kontraktür, Makrostomi, Skuamöz hücreli karsinom

Resim 1

Şekil 1 A-B:Deride tasarlanan asimetrik z-plasti ve ilebin elevasyonu.Şekil 2 A-B:Mukozade tasarlanan mukozal z-plasti ve adaptasyon sonrası görünüm.Şekil 3 A-B hastanın operasyon öncesi ve sonrası görünümü.

## PB-203

## Damak Rekonstrüksiyonunda Alternatif Tedavi Serbest Alt Flebi

Serhat Burak Örenel, Mert Noyan Dabak, Perçin Karakol

*Çam ve sakura Plastik Rekonstrüktif ve Estetik Cerrahi Anabilimdalı, İstanbul*

**Giriş:** Kemik tümörleri, yaş ve cinsiyet gibi faktörlere göre farklı dağılımlar gösterir. Kemiğin dev hücreli tümörü (Osteoklastom), benign fakat agresif bir tümördür ve lokal rekürrens ihtimali oldukça yüksektir. Daha önce tedavi edilen dev hücreli bir tümörden yıllar sonra bile malign bir lezyon (osteosarkom, fibrosarkom) gelişebilir. Klinik olarak ağrı ile kendini gösterir ve birkaç ay içinde kitle ortaya çıkar. Genellikle biyopsi ile tanı konulur ve uzun kemiklerin distalinde yerleşim gösterir. En tipik özelliği inatçı lokal nüks eğilimidir. Tedavi şekli çevre kemik dokusuyla beraber kitlenin çıkarılmasıdır.

Amerika Birleşik Devletleri'nde osteoklastom, tüm primer kemik tümörlerinin yaklaşık %3 ila %5'ini ve tüm iyi huylu kemik tümörlerinin %15 ila %20'sini oluşturur. Benign neoplazmların insidansı asemptomatik olmaları nedeniyle bilinmemektedir. Malign kemik tümörleri ise tüm neoplazmlar içinde %0.2'lik bir yer kaplamaktadır. Baş boyun bölgesinin primer benign ve malign kemik-yumuşak doku tümörleri oldukça nadirdirler. Tüm erişkin dönem sarkomlarının ancak %5-15'i baş-boyun lokalizasyonludur. Olgu: 26 yaşında, kadın hasta, yaklaşık 10 aydır yemek yiyememe, konuşmada güçlük, üst çenenin sol tarafında boşluk şikayetiyle tarafımıza başvurmuş olup 10 ay önce Maksilla sol posterolateralinde osteoklastom sebebiyle tip 2 a maksillektomi ameliyatıyla opere edilmiş ve tam kür sağlanmış. Maksilla sol posterolateralinde yaklaşık 3x2 cm'lik nazofarenks ile ilişkili doku defekti tanısıyla Mart 2024'te servisimize radyal önkol serbest flebi operasyonu planlanarak interne edildi. Hastanın operasyon öncesinde alınan rutin kan tetkiklerinde herhangi bir anormallik saptanmadı. Yapılan bilateral Allen testi radyal arter negatif izlendi. Hastaya çekilen BT anjiyografide radyal arter hipoplazik izlendi.Radyal önkol flebi uygun olmadığından konvansiyonel olarak küçük defektlerde sık kullanılmayan serbest Anterolateral Uyluk (ALT) flebi alternatif bir seçenek olarak değerlendirildi. Ardından hastaya tarafımızca damaktaki 3x3 cmlik defekti kapatmak için ALT flep planlandı ve opere edildi.Sol uyluk lateralinden yaklaşık 4x8 cm ölçülerinde anterior lateral uyluk flebi kaldırıldı ve arteriyal pedikülü diseke edildi. Ağızda alıcı alan hazırlanması için oral mukozadan girilerek fasyal arter ve vene ulaşmak için; bukkal mukoza altından inilerek submental alana kadar uygun şekilde diseke edilerek anastomoz sahası hazırlandı. Flep ağız içindeki 3x3 cm lik defekt alanına uygun şekilde adapte edildi. Oranasal fistül kapatıldı.Hasta servisimizde 6x1 ağız temizliği alarak 3 gün yakın takip edildi.Hastanın 1.günden sonra oral alımı berrak sıvılar olacak şeklinde açıldı.Hasta 3.günün ardından 1.haftada kontrole gelecek şekilde servisimizden taburcu edildi.Hastanın takip ve kontrollerinde komplikasyon yaşanmadı.

**Tartışma:** Kanser cerrahisi sonrası oluşan damak yarıklarında uygun rekonstrüksiyon için lokal flepler uygun olmadıklarında, serbest fleplerin tercihi ve fonksiyonel olarak yeterlilikleri değerlendirilmelidir. Bu hastada kemik kaybıyla beraber bir damak defekti olmasından dolayı öncelikle radyal ön kol düşünülmüş, sonrasında hastanın radyal arterleri uygun hastaya Anterolateral Thigh flep yapılmıştır. Alt fleplerinin ağız içindeki küçük defeklerde pedikül uzunluğu ve suprafasyal olarak ince kaldırılabilmesiyle sağladığı anastomoz kolaylığı ve alıcı alana uygun planlanabilmesi radyal ön kola alternatif olabilecek fasiyokutan flep olarak Anterolateral Thigh flep yapılmıştır. Serbest flepler, oranasal fistüllerin kapatılmasında burundan nefes alma, yutma, çiğneme ve konuşma ve yüz estetiği açısından avantajlıdır.

**Sonuç:** Serbest flepler, kanser cerrahisi vb. sonrasında oluşmuş damak defektlerinde hastanın fonksiyonelliğini arttırmak için iyi bir tercih olabilir. Flep seçiminde alıcı sahanın pozisyonu ve büyüklüğü önem arz etmektedir. Osteoklastom gibi radyoterapi tedavi seçeneği öncelikli olmayan kanser cerrahisi sonrası alıcı sahada uygun anastomoz imkanı ve serbest fleplerin damaktaki fonksiyonelliği tedavimizi destekler niteliktedir.

**Referanslar:**

1. Ghostine B, Sebaaly A, Ghanem I. Multifocal metachronous giant cell tumor: case report and review of the literature. Case Rep Med. 2014;2014:678035.

2. Ozkan O, Ozkan O, Coskunfirat OK, Hadimioglu N. Reconstruction of large palatal defects using the free anterolateral thigh flap. Ann Plast Surg. 2011;66:618–624.

3. Futran ND, Mendez E. Developments in reconstruction of midface and maxilla. Lancet Oncol. 2006;7:249–258.

4. Gupta V, Cohan DM, Arshad H, Kuriakose MA, Hicks WL Jr. Palatal reconstruction. Curr Opin Otolaryngol Head Neck Surg. 2012;20:225–230.

5. Bernhart BJ, Huryn JM, Disa J, Shah JP, Zlotolow IM. Hard palate resection, microvascular reconstruction, and prosthetic restoration: a 14-year retrospective analysis. Head Neck. 2003;25:671–680.

6. Genden EM, Wallace D, Buchbinder D, Okay D, Urken ML. Iliac crest internal oblique osteomusculocutaneous free flap reconstruction of the postablative palatomaxillary defect. Arch Otolaryngol Head Neck Surg. 2001;127:854–861.

7. Kundu ZS, Sen R, Dhiman A, Sharma P, Siwach R, Rana P. Effect of Intravenous Zoledronic Acid on Histopathology and Recurrence after Extended Curettage in Giant Cell Tumors of Bone: A Comparative Prospective Study. Indian J Orthop. 2018 Jan-Feb;52(1):45-50.

8. Santamaria E, Cordeiro PG. Reconstruction of maxillectomy and midfacial defects with free tissue transfer. J Surg Oncol. 2006 Nov 1;94(6):522-31. doi: 10.1002/jso.20490.

9. Cordeiro PG, Chen CM. A 15-year review of midface reconstruction after total and subtotal maxillectomy: part I. Algorithm and outcomes. Plast Reconstr

Surg. 2012 Jan;129(1):124-136. doi: 10.1097/PRS.0b013e318221dca4

**Anahtar Kelimeler:** Damak REkonstrüksiyonu, Maksillektomi, serbest alt flebi

## PB-204

## Alt Dudakta Skuamöz Hücreli Karsinom Eksizyonun Merdiven Flep ile Rekonstrüksiyonu-Uzun Dönem Sonucu

Yusuf İnan Nakipoğlu, Mahmut Can Karatoprak, Ahmet Tuncer Taşçı, Nuh Arven, Aslı Odabaşı, Mehmet Fatih Akkoç

*Dicle Üniversitesi Plastik, Rekonstrüktif Ve Estetik Cerrahi Ana Bilim Dalı*

**Giriş:** Dudaklar hem fonksiyonel hem estetik açısından son derece önemli ünitelerdir.Dudaklar duyguların ifadesi,yutkunma ve çiğneme gibi çeşitli karma-şık işlevlerde rol oynayan dinamik ve estetik bir subünitedir. Skuamoz hücreli karsinomun yüzde en sık görüldüğü nokta ise alt dudak çevresini oluştu-maktadır.Bu sebeble perioral bölgede en sık alt dudak defektleri gözlenmektedir. Malignite eksizyonu sonrası oluşan dudak defekti rekonstrüksiyonların-da, estetik olarak tatmin edici bir sonuç amaçlanıp aynı zamanda dudak fonk-siyonlarını koruma ihtiyacı nedeniyle komplike operasyonlardır..Bu çalışmada alt orta hatta dudak defektinin Merdiven(Stair-Case) flebi ile onarımı yapılan hastanın sunulması ve flebin uzun dönem sonucu gösterilmek istenmektedir.

**Olgu:** 59 yaşındaki Erkek hasta,alt dudak orta hatta yaklaşık 8 aydır bulunan ve son 2 aydır kanama,büyüme gösteren ülseratif lezyon nedeniyle tarafımıza başvurdu.Yapılan fizik muayenede 2*2 cmlik kitleden alınan insizyonel biyopsinin SCC olarak raporlanması üzerine tarafımızca operasyon hazırlıklarına başlandı.İnvazyon derinliği ve baş-boyun tutulumu açısında; boyun ultrasonografisi ve tüm vücut PET-CT istendi.Yapılan tetkiklerde herhangi bir şüpheli lezyon ve tutulum gözlenmedi.Hastaya kitle eksizyonu sonraso Merdiven flepi ile alt dudak rekonstrüksiyonu amacı ile operasyona alındı.Alt dudak dinamik ve estetik ünitelere uygun olarak kitle eksizyonu sonrası,eleve edilen flepler ilerletilerek anatomik pozisyona uygun olarak onarıldı. Histopatolojik olarak SCC tanı alan tümörün tüm cerrahi sınırları negatif raporlandı.Vasküler ve Perinöral invazyon izlenmedi.Hastaya post-op dönemde 1,6,12 ve 24. aylarda düzenli poliklinik takipleri sağlandı.Hastamız yaklaşık 5 yılın ardından polikliniğe başvurdu,herhangi bir şikayeti olmayan hastamızın skarın minimal olduğu gözlendi.

**Tartışma:** Alt dudak defektleri başta tümör cerrahisi sonrası gelişen defektler başta olmak üzere travma,yanık,enfekisyon gibi çeşitli nedenler ile oluşabilmektedir.Alt dudakta tümör eksizyonu sonrası dudakta oluşan doku defektlerinin uygun onarılmaması durumunda motor, estetik ve sensöral fonksiyonlarında bozulma gözlenebilmektedir. Dudak defektlerinin rekonstrüksüyonu bazı vakalarda kama eksizyon basit bir prosedürle mümkün olabilirken, bazı vakalar zor ve zahmetli rekonstrüksiyon prosedürleri içerebilir. Mevcut alt dudak defektinin çeşitli cerrahi iteratürde çeşitli teknikler tanımlanmış olup, bu prosedürlerin tümü özenli ve titiz cerrahi planlama gerektirmektedir.Biz ise uygun hasta seçildiği takdirde alt dudak defektlerinde bu flebin akılda tutulması gereken fonksiyonel bir flep olduğunu düşünmekteyiz.

**Anahtar Kelimeler:** Alt Dudak Rekostrüksiyonu, Skuamöz Hücreli Karsinom, Baş-Boyun Maligniteleri

*Olgu Sunumu*

*a)Kitlenin Pre-operatif Görüntüsü b)Flep çizimi ve kitle eksizyonu c)Eleve edilmiş flep d)Hazırlanan flebin İlerletilmesi e)Postoperatif 12. Ay f) Postoperatif 5.yıl*

## PB-205

## Nazal Kolumella Rekonstrüksiyonu: Lokal Flep Olguları

Derya Baltutar

*Karadeniz Teknik Üniversitesi*

**Giriş:** Nazal kolumella, burun ucunun projeksiyonunu belirleyen, nazolabial açıyı tanımlayan ve burun tabanı ile alar rim kenarları arasındaki ilişkiyi etkileyen yüzün önemli bir estetik birimidir. Üç katmanlı bir yapıda, deri ve kıkırdak tabakasından oluşur. Fonksiyonel olarak, burun ucuna destek sağlamanın yanı sıra kolumella, keratinize olmayan skuamöz epitelden solunum silli kolumnar epitele geçişi işaret eder. Defektin boyutuna, hastanın özelliklerine, cerrahın deneyimine ve hastanın estetik isteklerine bağlı olarak rezeksiyon sonrası birçok kolumella rekonstrüksiyon yöntemi (lokal nazal flep, deri greftleri, bölgesel flepler, serbest flepler) tanımlanmıştır.

**Olgu:** Vaka 1; 66 yaş erkek hastanın, kolumelladan septum kaudaline uzanan SCC tanılı 3x3x2 cm'lik kitlesi 1 cm'lik cerrahi marjin ile eksize edildi. Oluşan defektin rekonstrüksiyonu için, operasyon sonrası dönemde flep kontraktürüne bağlı olarak flep boyutlarının küçülebileceği düşünülerek iki taraflı olarak süperior tabanlı iki nazolabial flep hazırlandı; flepler, pedikülün deepitelizasyonu olmadan, yan burun duvarındaki bir kesi altına yerleştirildikten sonra defekt seviyesinde konumlandırıldı. Kolumellaya destek

sağlamak ve burun tipinin düşmesi ile nostril kollapsını önlemek amacıyla geride kalan septal kıkırdaktan greft alındı. Greft uygun şekil verilerek maksiller spine seviyesine strut greft olarak yerleştirildi. Daha sonra flepler orta hatta bir neocolumella oluşturmak ve vestibül tabanını iki taraflı olarak yeniden oluşturmak için en distal kısımlarından 4/0 trofilen ile mediale dikildiler. Donör sahalar primer sütüre edildi.Hastanın postoperatif 6. aylık takibinde hastada herhangi bir hastalık olmadığı, fleplerin iyi entegre olduğu, hastanın hem estetik görünümden hem de burundan nefes almadan memnun olduğu görüldü. Uçta düşme veya flep retraksiyon eğilimi görülmedi. Başka bir düzeltici ameliyata gerek duyulmadı.

Vaka 2; 73 yaş erkek hasta kolumellada 1.5x1.2x0.4 cm'lik BCC ön tanılı kitle ile başvurdu. Kitle 3 mm'lik cerrahi marjin ile eksize edildi. Oluşan defektin rekonstrüksiyonu için, philtrum tabanlı bilateral nazal sill flebi(medial tabanlı üst dudak flebi) tasarlandı. Her iki flep de medial pediküllerinde gerilim olmadan defekt içerisine hareket ettirilinceye kadar tam kalınlıkta eleve edildi. Flepler kaldırıldıktan sonra 90 derece döndürüldü ve kolumellayı yeniden oluşturmak için orta hatta birbirine ve kolumella distaline dikildi. Daha sonra donör bölgeleri doğrudan kapatılarak burun tabanı ve nazolabial oluk eski haline getirildi. Patolojik inceleme sonucu cerrahi sınırlar intakt olarak modüler tip BCC ile uyumlu geldi. Hastanın 6 aylık takibinde hastada herhangi bir hastalık olmadığı, fleplerin iyi entegre olduğu, hastanın hem estetik görünümden hem de burundan nefes almadan memnun olduğu görüldü. Flep retraksiyon eğilimi görülmedi. Başka bir düzeltici ameliyata gerek duyulmadı. Hastanın postoperatif 1. yıl takibinde flep inferolateralinde nüks ile uyumlu görülen bir lezyon saptandı.

**Sonuç:** Kolumella rekonstrüksiyonu için lokal yüz flepleri ilk kez 1946'da Blair ve Byars tarafından sunuldu. O zamandan bu yana literatürde çeşitli teknikler rapor edildi ve bunlar genellikle donör bölgelerinin adıyla anılıyor. Yerel yüz flebi repertuarındaki bu genişlemeye rağmen ideal teknik hala belirsizliğini koruyor. Lokal yüz flepleri sıklıkla kompozit greft rekonstrüksiyonu için çok büyük olan izole tam kalınlıktaki kolumella defektlerinde endikedir.

Nazolabial flebin avantajları hacimli bir flep olmaması ve nazolabial bölgenin cilt rengi ve dokusunun normal kolumella anatomisine çok yakın olmasıdır. Donör sahasının izi de nazolabial kıvrımda gizlidir. Dezavantajları ise yetersiz kolumella projeksiyonu sağlayabilmesi veya iyileşme aşamasında flep kontraktürü nedeniyle kolumellar deviasyona neden olabilmesidir.

Medial tabanlı üst dudak flebinde ise, tekniğin estetik sonuçları son derece kabul edilebilirdir çünkü nazoalar kıvrımlarda herhangi bir şekil bozukluğu veya filtrum konturunda bozulma yoktur. Ameliyat sonrası ilk aşamada nazal labial mesafenin kısalması söz konusu olabilir; ancak iyileşme gerçekleştikten sonra bu durum genellikle normale döner. Üst dudak kıllarını taşıyan deri transfer edilen erkeklerde flep daha az uygun olabilir ve bu nedenle hastanın daha sonra epilasyona ihtiyacı olabilir.

**Anahtar Kelimeler:** Nasal, columella, lokal, flep, rekonstrüksiyon

*Olgu 1-2*

*Olgu-1: Preop(1-2-3),intraop(4-5-6-7),postop 6. ay(8-9-10) Olgu-2: Preop(1-2-3), postop 1.gün (4), postop 6. ay (5-6)*

## PB-206

## Nadir Bir Olgu Parry Romberg Sendromlu Hastada Orta Yüz Rekonstrüksiyonu

Ali Haydar Cinbaş[1], Mehmet Bayram[3], Mehmet Nesim Güney[1], Volkan Özel[1], Muhammed Taha Toprak[1], Mehmet Hanifi Başim[1], Mehmet Mesut İnan[2], Mehmet Fatih Akkoç[1], Serkan Erbatur[1], İbrahim Uğur Budak[1]

[1]Dicle Üniversitesi Tıp Fakültesi, Plastik Rekonstrüktif ve Estetik Cerrahi,Diyarbakır

[2]Şanlıurfa Eğitim ve Araştırma Hastanesi,Plastik Rekonstrüktif ve Estetik Cerrahi, Şanlıurfa

[3]Mehmet Akif İnan Eğitim ve Araştırma Hastanesi, Plastik Rekonstrüktif ve Estetik Cerrahi, Şanlıurfa

**Giriş:** Skleroderma, deriyi, iç organları, kasları ve vasküler yapıları etkileyebilen fibrozan, inflamatuar otoimmün bir hastalıktır(1). Sistemik skleroderma, generalize fibrotik dokularla karakterize bir formudur. Lokalize form ise kollajen yoğunluğunun artmasıyla deri sertliğine ve kalınlığına yol açan plak veya lineer gibi alt çeşitleri olan ve belirli bir alanı tutan iyi huylu formudur(2). Lineer formlar öncelikle yüz ve ekstremiteleri etkiler. Lineer form morfea olarak adlandırılır. Yüzün morfeasının progresif fasial hemiatrofiyle seyreden formu Parry Romberg Sendromu olarak tanımlanır. Parry-Romberg sendromu (PRS), özellikle yüz derisinin bir tarafında, deri altı doku, kas ve kemiğin kronik progresif maksillofasiyal atrofisi ile karakterize, nispeten nadir görülen bir disfonksiyon hastalığını ifade eder. Mandibula ve oküler gelişmede disfonksiyon oldukça nadir olmasına rağmen görülebilir.

**Gereç-Yöntem:** 59 yaş erkek hasta sol yüz yarımında atrofi ve ciltte sarkma ve buna bağlı görmede sorun olması nedeniyle kliniğimize başvurdu. Yapılan fizik muayenede sol orta yüzde belirgin atrofi izlendi. Fasiyal sinir muayenesinde patoloji izlenmedi. Göz hareketleri doğal izlendi. Hastaya çekilen maksillofasiyal bilgisayarlı

tomografide zigomatik kemik agenezisi izlendi. Çekilen yüzeyel doku ultrasonografide vasküler patoloji izlenmedi. Hastaya mevcut şikayetleri nedeniyle operasyon planlandı.

**Cerrahi Teknik:** Hasta genel anestezi altında operasyona alındı. Sol yüz yarımında atrofik olan fazla cilt dokusu sol preaurikler ve temporal bölgede saç çizgisi sınırına kadar uygun çizim ve işaretlemeler sonrası cilt flebi SMAS üzerinden eleve edilerek fazla cilt dokusu kontrollü bir şekilde eksize edildi. Ardından cilt altı, SMAS temporal kemik periostuna tespit edildi. Cilt yara dudakları uç uca gelecek şekilde süture edildi. 1 adet flat dren yerleştirildi. Hastanın postoperatif uzun dönem takiplerinde,fasiyal sinir muayenesi ve görme muayenesi doğal izlenip yara iyileşmesinde patoloji izlenmedi.Hastanın 1.ay takibinde otitis media gözlenmesi üzerine Kulak Burun Boğaz hastalıkları görüşü alındı.

**Tartışma-Sonuç:** Parry Romberg sendromu (PRS) süperfisiyal fasial dokuyu, alttaki kas, kartilaj ve kemiği etkileyebilen atrofik bir displazidir. Etyolojisi belli değildir. Hastalık genellikle yanak, alın ve çene üzerinde gelişir. Atrofik cilt dokusu olguda olduğu gibi eksize edilip süture edilebileceği gibi serbest doku nakillerine kadar rekonstrüksiyon çeşitleri mevcuttur. Otoimmun hastalıklardan köken alması ve hastaların komorbiditelerinin olması nedeniyle bu hastalarda eksizyon süturasyon tercih oranı yüksektir.Parry Romberg Sendromu kendi kendini sınırlayan bir hastalıktır ve tıbbi tedavi ihtiyacı vardır. Otoimmün ve romatolojik bozuklukların eşlik edebilir. Tedavi aşamasında multidisiplener yaklaşım gerekebilmektedir.

1. Fett N, Werth VP. Update on morphea: part I. Epidemiology, clinical presentation, and pathogenesis. J Am Acad Dermatol 2011;64:217–28.

2. Weibel L, Sampaio MC, Visentin MT, Howell KJ, Woo P, Harper JI. Evaluation of methotrexate and corticosteroids for the treatment of localized scleroderma (morphoea) in children. Br J Dermatol 2006;155:1013–20

**Anahtar Kelimeler:** parry romberg, orta yüz, skleroderma

*pre-op post-op görüntüler*

*A-B: preop C-D: intraop E-F: post op*

**PB-207**

## Frontotemporal Bölge Defektlerinde Alternatif Bir Yöntem- STA Bazlı V-Y İlerletme Flebi

Ersin Yavuz, Alp Ercan

*İstanbul Üniversitesi-Cerrahpaşa, Plastik, Rekonstrüktif ve Estetik Cerrahi*

Frontotemporal bölgede defektleri çok farklı sebeplerle görülebilmektedir. Özellikle tümöral kitle eksizyonu sonrasında oluşan defektler olmakla birlikte, travma sonrası oluşan çeşitli boyutlarda defektler görülebilmektedir. Oluşan defektlerin nedeni, ekspoze olan yapılar ve defekt boyutuna göre rekonstrüksiyon seçenekleri değişebilmektedir. Özellikle çok geniş olmayan defektlerde tam veya kısmi kalınlıkta deri grefti ile onarımlar, çeşitli lokal veya pediküllü flep uygulamaları veya geniş defektlerde serbsest doku nakilleri seçilebilmektedir.

Frontotemporal bölge, özellikle fasyal sinirin frontal dalı ile komşuluğundan dolayı tümör rezeksiyonları veya rekonstrüksiyonlarında önem arz etmektedir. Deri grefti uygulamaları sonrasında bölgede renk uyumu veya seviye farkı oluşması, serbest doku aktarımlarında renk uyumu ve donör alan morbiditesi gibi çeşitli dezavantajlar içermektedir.

Bu çalışmamızda, frontotemporal bölgede SCC ve malign melanom sebebiyle rezeksiyon uygulanmış 5 hastaya, frontal dal korunarak STA üzerinden V-Y ilerletme flebi tasarlanarak rekonstükte ettiğimiz ve deri greftleri veya diğer rekonstrüksiyon seçeneklerine alternatif olarak sunmayı amaçlamaktadık.

**Anahtar Kelimeler:** Frontotemporal Bölge, STA perforatör, Malign Melanom, V-Y ilerletme

*Olgu 1*

*Frontotemporal SCC rezeksiyon sonrası post op 20. gün flep sonucu*

## PB-208

# Fasiyal Arter Muskulomukozal Flep (Famm) İle Oral Mukoza Rekonstrüksiyonu

İsmail Bülbüloğlu, Ataberk Aydın, Serhad Eren Tanal, Mehmet İskenderoğlu, Muhsin Kıran, Umut Tuncel

*Samsun Üniversitesi Tıp Fakültesi Plastik Rekonstrüktif ve Estetik Cerrahi Ana Bilim Dalı, Samsun*

**Giriş:** Ağız içi defektlerin rekonstrüksiyonu için çeşitli flep cerrahisi çeşitleri mevcuttur. Bu defektlerin onarımında defektin boyutuna ve lokalizasyonuna, defektin içeriğine göre serbest flepler veya pediküllü flepler tercih edilebilir. Temel amaç işlevi, estetik oluşumu yeniden sağlamak ve donör bölgesi morbiditesini en aza indirmektir.

Bu bildirideki amaç mandibular mukoza ve gingiva defektine bağlı ekspoze plak ve ekspoze kemik üzerindeki mukozal örtüyü sağlamak için kullandığımız FAMM flap deneyimimizi paylaşmaktır. Hastamız genel anestezi altında fasial arter üzerinden kaldırılan inferior pediküllü FAMM flep ile mandibula üzerindeki defekt kapatılarak tedavi edildi.

Postoperatif dönemde hasta nasogastrik sonda ile beslendi ve hastaya günde 8 kez ağız yıkama solüsyonu ve dilüe batikon ile ağız temizliği yapıldı. Tedavi öncesi mandibula üzerindeki 7x3 cmlik mukozal defekt mevcuttu ve defektin üzerindeki bölge adentülözdü. Takip süresi 3 aydı.ve takip süresince süturlarda açılma, flepte nekroz görülmedi. Donör bölgede morbidite saptanmadı.

**Yöntem-Gereçler:** Bu çalışmaya 1 hasta dahil edildi. Cinsiyeti erkekti ve yaşı 20 idi. Takip süresi 3 aydı. Tüm veriler hastanın servisimizde yattığı süreçte ve kontrollerinde toplandı. Hasta daha önce 10 metre yükseklikte düşme ve maksillofasial travma nedeniyle tarafımızca maksiller payanda, sağ infraorbital rim,her iki mandibular kondil,sol mandibula parasimfizis ve sol mandibular korpus fraktürü için opere edilmiş ve mandibula korpus bölgesindeki kemik ekspozisyonu nedeniyle lingual flep ile yumuşak doku örtüsü sağlanmıştı. Tüm işlemler ameliyathanede genel anestezi altında gerçekleştirildi.Ancak ilk operasyon sonrası mukozada ve lingual flepte nekroz saptandı. Hastanın 7x3 cmlik intraoral sol mandibular parasimfizis ve korpusunun tamamının ekspozisyonunu içeren, ekspoze plakları olan yumuşak doku defekti için tasarlanan flep inferior pediküllü ve buccinator kasın anteriorunu da içerecek şekilde stenson kanalını koruyarak disseke edildi. Aynı bölgedeki labial arterler bağlandı ve fasial arter flep rotasyonunu kolaylaştırmak için skeletonize edildi, flepe dahil edildi. Marjinal mandibular sinir görülerek korundu. Mandibuladaki ekspoze kısım elmas uçlu tur motoru ile törpülendi ve flepin pedikülüne zarar vermesi önlendi. Flep defekte 4-0 vicryl ile suture edildi. Donör alanın büyük bir kısmı primer suture edildi bukkal yağ yastıkçığı transpozisyonu bu hastada tercih edilmemiş olup 1x1 cmlik kısım sekonder onarım beklenildi. Hasta postoperatif dönemde nasogastrik sonda ile beslendi. Günde 8 kez ağız yıkama solüsyonu ve dilüe batikon ile ağız bakımı yapıldı. Hasta postoperatif 5. günde ağız içinde biyofilm ve plak geliştirmeyecek gıdalarla oral beslenmeye geçti.

**Bulgular:** Hastadaki mevcut defektin tam rekonstrüksiyonu sağlandı. Flep kanlanması operasyonun başından itibaren tüm kontrollerde normaldı. Arteryel yetmezlik ve venöz yetmezlik görülmedi. Donör alanın sekonder iyileşmesi yapılan diyet kontrolü ve ağız içi bakımla sağlandı. Herhangi bir motor sinir hasarı gözlenmedi. Enfeksiyon ve hematom bulgusuna rastlanılmadı. Stenson kanalında deformasyon, fistül gelişimi post operatif 3. Ay kontrollerinde ve öncesinde gözlenmedi.

**Tartışma:** Ağız içi defektleri tedavi etmek için çeşitli yöntemler tanımlanmıştır. Tedavi yönteminin seçimi defektin lokalizasyonuna, önemli anatomik yapılara komşuluğuna, defektin kalınlığına, defektin büyüklüğüne göre değişebilmektedir. Cerrahi işlemin zamanlaması değişiklik gösterir. Bu vakamızda daha önceden dil flebi ile onarım yaptığımız hastamızın flep ayrılması sonucu FAMM flep ile rekonstrüksiyonunu gerçekleştirdik. Biz bu hastamızda prekanseröz oral lezyonu olmaması, boyun disseksiyonu geçmişinin olmaması ve defektin çapını flebin büyüklüğünün karşılaması nedeniyle FAMM flebi tercih ettik[1].

Mevcut defektin lokalizasyonu gereği ince bir flep gereksinimi doğmuştur. Serbest flep cerrahisini bir sonraki basamağa bırakmak istediğimizden, donör alan morbiditesini azaltmak ve hastanede kalım süresi ile maliyetini azaltmak adına radyal arter önkol serbest flebini hastamızda tercih etmeyip FAMM flebi tercih ettik[2]

**Sonuç:** Hastamızın post operatif 0. Günden 3. Aydaki takiplerine kadar FAMM flebi tatmin edici sonuçlanmış olup lokal bir flep olması, kanlanmasının iyi olması ve donör alan morbiditesinin azlığı nedeniyle oral defektlerde kullanımını tavsiye ediyoruz.

**Kaynakça:**

1. Ayad T, Kolb F, De Monés E, et al. Reconstruction of floor of mouth defects by the facial artery musculo-mucosal flap following cancer ablation. Head Neck. 2008;30(4):437–445. doi: 10.1002/hed.20722.

2. Badr Ibrahim, Akram Rahal, Eric Bissada, Apostolos Christopoulos, Louis Guertin, and Tarec AVAD. Reconstruction of medium-size defects of the oral cavity: radial forearm free flap vs facial artery musculo-mucosal flap. Journal of otolaryngology- Head and Neck Surgery 2021; 50:67

**Anahtar Kelimeler:** mokuzal flep, fasiyal arter, oral defekt

*Hastanın preop, perop, postop fotoğrafları*

*Hastanın perop mevcut defekti(1,2)Flebin defekte uygun çizimi(3) Flebin fasiyal arter üzerinden eleve edilmiş hali(4,5)Flebin defekte inset edilmiş hali(6)*

## PB-209

## Degloving Tipi Yaralanmaya Bağlı Skalpte Geniş Doku Defekti Olan Olgu

Deniz Çavuş, Meltem Ayhan Oral

*İzmir Katip Çelebi Üniversitesi Atatürk Eğitim Araştırma Hastanesi*

**Giriş:** Akut travma, tümör rezeksiyonu, radyoterapi nekrozu gibi nedenler sonrasında kafa derisi yaralanmaları görülebilmektedir. Nadir de olsa uzun saçlı kişilerde yüksek enerjili traksiyon tipi yaralanmalarda, kısmi veya tam kafa derisi avulsiyonlarına neden olabilmektedir. Uygulanacak olan rekonstrüktif yöntemin seçiminde genellikle defektin büyüklüğü, derinliği, lokasyonu, periosteum hasarı olup olmaması ve çevredeki saçlı deri dokusunun cilt kalitesi gibi faktörler göz önüne alınmalıdır (1). Günümüzde en sık kullanılan yöntemler ise deri greftleri, lokal flepler ve serbest flep ile rekonstrüksiyon ameliyatlarıdır. Ancak oluşabilecek kısmi veya total alopesi durumları, hastalarda estetik kaygılar oluşturabilmektedir (2). Bu çalışmada skalpte oluşabilecek geniş degloving tipi yaralanmalarda önerilen tedavi seçenekleri ve sonuçları üzerinde durulacaktır.

**Olgu Sunumu:** Bilinen hastalığı olmayan 28 yaşında, erkek hasta, hastanemiz acil servisinden tarafımıza konsulte edildi. Hastadan alınan anamneze göre 3 saat önce düşerken saçının ağaca takılması sonucu bilateral kaş altlarından başlayıp, sol temporal bölgeye uzanan kesi ile beraber, alın ve saçlı derinin oksipital bölgeye kadar flep şeklinde eleve olduğu defekt izlendi (fig-1). İlk değerlendirilmesinde hasta trigeminal duyu muayenesinde bilateral supratrochlear sinir trasesinde anestezi tarifledi. Motor muayenesinde bilateral frontal kas fonksiyon bozukluğu görüldü. Hastanın çekilen yüz kemikleri bilgisayarlı tomografisinde ise kemik patolojiye rastlanmadı. Hasta genel anestezi altında ameliyata alındı. Nekroze alanlar uygun kanama odakları görülene kadar debride edildikten sonra hastada masif doku kaybı olmadığı görüldü ve defekt primer sütürasyona uygun görüldü. Hastanın flep tarzı eleve olan dokusu estetik ünitelere dikkat edilerek sütüre edildi (fig-2a/b). Loja aktif dren yerleştirildi. Takip eden günlerde tarafımızca profilaktik olarak sefazolin tedavisi uygulanan hastada, enfeksiyon veya hematom oluşmamış olup parsiyel veya total cilt nekrozu gelişmedi. Hastanın taburculuğu ardından yapılan kontrol muayenelerinde frontal kas motor ve supratrochlear sinir duyu işlevlerinin geri kazanıldığı görüldü.(fig-3)

**Sonuç:** Kafa derisi defektlerinde defektin lokasyonu, boyutu, cilt kalitesi, saç çizgisinin etkilenip etkilenmemesi gibi faktörler tedavimizi şekillendirmelidir. Cerrah tedaviyi hem fonksiyonel hem de estetik olarak en iyi sonucu elde edecek şekilde planlamalıdır (3). Doku kaybı olmayan hastalarda greft ve flep ile rekonstrüksiyondan ziyade hasarlanmış olan kas ve sinir dokularının onarımın ardından cildin sütürasyonu estetik açıdan daha tatmin edici sonuçlar vermektedir.

**Kaynakça:**

1-Hanghui Cen, Ronghua Jin, Meirong Yu, Tingting Weng Clinical decision model for the reconstruction of 175 cases of scalp avulsion defect Am J Otolaryngol 2021 Jan-Feb;42(1):102752

2-Dongjin Kim,Somin Oh,Woo Shik Jeong Successful replantation of an avulsed frontal scalp through microvascular anastomoses of only one artery and one vein: a case report Archives of Craniofacial Surgery 2024;25(2):95-98

3-Shaun C Desai, Jordan P Sand, Jeffrey D Sharon, Gregory Branham, Brian Nussenbaum Scalp surgreconstruction: an algorithmic approach and systematic review jama fasial plast 2015 jan-feb;17(1):56-66.

**Anahtar Kelimeler:** Avulsiyon, Degloving, Rekonstrüksiyon, Skalp

*olgu*

Fig-1 Fig-2a Fig-2b Fig-3

## PB-210

## Geniş Skalp Defekti Olan Hastada Doku Genişleticiler ile İki Aşamalı Skalp Rekonstrüksiyonu

Hasan Mahir Şimşek, Mehmet Furkan Uyanık, İlknur Akbulut, Serhat Şibar

*Gazi Üniversitesi Tıp Fakültesi, Plastik Rekonstrüktif ve Estetik Cerrahi Ana Bilim Dalı, Ankara*

**Giriş:** Travma veya tümör cerrahisi sonrası büyük skalp defektleri oluşabilir ve bu hastalarda rekonstrüksiyonun esas hedefi skalp üzerinde skalpe benzer örtücü bir dokuyla onarımı gerçekleştirmektir. Skalpin elastisitesinin fazla olmaması ve saç foliküllerini içermesi nedeniyle geniş skalp defektlerinin rekonstrüksiyonu zordur ve genellikle, adım adım uygulanacak bir teknik daha fazla esneklik ve tek adımlı yaklaşımlardan daha iyi bir sonuç sunar.

Doku genişletme, plastik cerrahlar tarafından orta ve büyük skalp defektlerinin rekonstrüksiyonunda yaygın olarak kullanılmaktadır ve doku genişleticiler kullanılarak büyük skalp defektlerinde primer kapatma mümkün olabilir. Doku genişlemesi aynı zamanda altına yerleştirildiği dokunun vaskülaritesini arttırır ve uygun gerilimsiz kapatma için gereken yeterli cildi sağlar. Bu olgu sunumunda sağ frontotemporal bölgede dermatofibrosarkoma protuberans eksizyonu sonrası kısmi kat deri grefti ile onarım yapılan bir hastada geniş alopesik alanın doku genişleticiler yardımıyla başarılı iki aşamalı saçlı deri rekonstrüksiyonunu sunuyoruz.

**Olgu:** 32 yaşında kadın hastanın sağ frontotemporal bölgedeki saçlı derisinde bulunan dermatofibrosarkoma protuberans tanılı lezyonun salim cerrahi sınırla eksizyonu gerçekleştirildi ve oluşan defekt kısmı kalınlıkta deri grefti ile kapatıldı. Hastanın takiplerinde lokal tümör nüksü gelişmedi. Alopesik alanın görüntüsünden şikayetçi olan hastanın saçlı deri rekonstrüksiyonu için doku genişleticiler kullanarak iki aşamalı ameliyat planlandı.

15x15 cm'lik geniş defektin rekonstrüksiyonu için defekt komşuluğundaki iki alana doku genişleticilerinin yerleştirilmesi planlandı. Sol parietal bölgede subgaleal poşa Mentor marka rektangüler 400 cc ve sağ parietooksipital subgaleal poşa oluşturularak Mentor marka rektangüler 550 cc doku genişletici yerleştirildi. İkinci seansta doku genişleticiler tahliye edildi. Skalp sağ tarafından parietooksipital bazlı rotasyon flebi subgaleal düzlemde eleve edildi ve anteriorda frontal saç çizgisini oluşturacak şekilde rotasyona getirildi. Sol taraftaki parietal flep ise sağ tarafın rotasyonu nedeniyle oluşan donör alan defektinin kapatılması için ilerletildi. Hastanın postoperatif sürecinde herhangi bir komplikasyon görülmedi ve geniş skalp defekti başarılı bir şekilde rekonstrükte edildi.

**Tartışma ve Sonuç:** Dermatofibrosarkoma protuberans oldukça nadir görülen ve lokal rekürrens riskinin yüksek olduğu bir tümördür. Yumuşak doku tümörlerinin %2'den az bir kısmını oluşturmaktadır. Dermatofibrosarkoma protuberansın geleneksel tedavisi geniş lokal eksizyon ve gerekli ise radyoterapidir. Tedavide geniş sınırlar ile cerrahi eksizyon hastalığın rekürrens riskinde azalma sağlamaktadır. Geniş sınırlar ile lokal eksizyon yapılması oluşan defektin rekonstrüksiyonu için cerrahları farklı tedavi seçeneklerini düşündürmeye teşvik etmiştir.

Baş ve boyun tümörleri eksizyonu sonrası kozmetik sonuçları iyileştirmek için doku genişletici uygulaması önerilen tedaviler arasındadır. Doku genişletici uygulamasının zamanlamasında definitif tümör rezeksiyonu gecikebileceğinden, rekonstrüktif teknikte kar/zarar oranı göz önünde bulundurulmalıdır.

Vakamızda olduğu gibi baş ve boyun tümörlerinin eksizyonu sonrası rekonstrüksiyon için uygun hacimde uyumlu yumuşak dokuyu sağlamada doku genişleticilerden yararlanılabilir. Doku genişleticiler altına yerleştirildiği dokunun vaskülaritesini arttırarak flepte daha sonra gelişebilecek dolaşım problemlerinin gelişme ihtimalini azaltır ve skalp defektlerinin benzer dokuyla onarımına olanak sağlar. Doku genişleticilerin bu özellikleri minimum donör saha morbiditesi ile estetik açıdan tatmin edici sonuçlar sunmasında etkilidir ve eski bir rekonstrüksiyon tekniği olmasına rağmen geniş skalp defektlerinin rekonstrüksiyonunda mutlaka akılda tutulmalıdır.

**Anahtar Kelimeler:** doku genişletici, skalp rekonstrüksiyonu, geniş skalp defekti

*Doku genişletici uygulaması*

*Resim 1 ve Resim 2*

## PB-211

## Malign Deri Eki Tümörü Sonrası Nazolabial Flep

Ahmet Tuncer Taşcı, Yusuf İnan Nakipoğlu, Volkan Özel, Nuh Arven, Mahmut Can Karatoprak, Mehmet Fatih Akkoç

*Dicle Üniversitesi Tıp Fakültesi,Plastik,Rekonstruktif ve Estetik Cerrahi Ana Bilim Dalı, Diyarbakır*

**Giriş:** Deri eki tümörleri, çok çeşitli şekilde görülebilirler. BCC gibi lokal agresif olabilecek tümörler ile karıştırılabilir. Bazen bir iç organ malignitesi için işaret olabilir:

Cowden sendromu: Multipl trikilemmomlar-Meme karsinomu

Muir-Torre sendromu: Sebase neoplaziler-GİS maligniteleri

Klinik görünümleri çok spesifik değildir. Lokalizasyon iyi bir ipucu olabilir. Deri renginde, soliter veya multipl papül veya nodüler şeklinde görülebilirler.

Nazolabial flepler 19. yüzyıldan itibaren orta yüz rekonstrüksiyonunda sık kullanılan fleplerden biri haline gelmiştir.Paranazal yanak bölgesinin arteriyel kanlanması zengindir.Bu bölge medialden angüler arter ve perforanları tarafından lateralden ise internal maksiller arter ve transvers fasiyal arterin dallarından kanlanmaktadır. Bu zengin perforatörler fleplerin güvenli bir şekilde

hazırlanmasına imkan vermektedir.Son on yılda burun rekonstrüksiyonu estetik sonuçların iyileştirilmesi ile yüksek bir karmaşıklık seviyesine ulaşmıştır.Bu cerrahi olarak kesilen dokunun benzer bir dokuyla değiştirilmesi gerekliliğinin vurgulanmasıyla başarılmıştır. Restoratif cerrahinin sonuçlarında iyileşmeye yol açan bir diğer önemli kavram da yara izlerinin kamuflajını en üst düzeye çıkarmak için estetik bölgelerin veya ünitelerin sınırları boyunca lokal flepler için insizyonların yerleştirilmesine vurgu yapılması olmuştur.

**Yöntem:** Daha önce eksizyon yapılan ve kıl kökü tümörü tabanda pozitif gelen hastaya burun kanadındaki defekt ölçüldükten sonra, eni defektin eni kadar, uzunluğu ise defektin aksının uzunluğunun iki katı olacak şekilde nazolabial flep çizildi.Flebin pedikülü süperomedialde olacak şekilde, kalınlığı 5-10 mm olarak kaldırıldı; nazolabial olukta alar arterin dalları görülünceye kadar diseksiyona devam edildi ve bu damarlar flebe dahil edildi.Flebin medial kısmı defektin vestibüler örtüsünü oluşturacak şekilde tünelize edilen alanı deepitelize edilerek yeni yerine süture edildi. Flep medial rotasyonunu yaparken pedikülü zedelemeden mobilizasyonu engelleyen fasyal bantlar kesildi. Vestibüler örtü oluşturulduktan sonra flebin distal kısmı proksimal kısmı üzerine devrilerek burun kanadının dış örtüsü oluşturuldu.

**Bulgular:** Hastada ilk haftanın sonunda enfeksiyon gelişti. Oral ve lokal antibiyoterapi ile flep sorunsuz iyileşti. Flep canlılığı korundu ve cilt kanseri olan hastamızda nüks gözlenmedi.Patoloji sonucunda tümör pozitifliği gözlenmedi.Hasta görünümünden memnun kaldı.Nazal obstrüksiyon sorunu gözlenmedi.Hastaya flep revizyonu önerilmesine rağmen hastanın bu yönde bir talebi olmadı.

**Tartışma:** Burun defektlerinin onarımında pek çok alternatif yöntem vardır.Eksik olan dokunun benzer doku ile onarımı prensibini göz önünde bulundurmak gerekir.Vestibül mukozasının burun içinden transpoze edilen mukoza flebi ile veya ağız içinden alınan mukoza grefti ile onarımı daha mantıklı bir yöntem olarak düşünülebilir.Bununla birlikte mukoza flep veya greftlerinin daha sonra kontrakte olabilmesi,alt lateral kıkırdağın yerine geçecek bir kıkırdak grefti konmaması durumunda flebin ağırlığı ile vestibül mukozasının çökerek nazal obstrüksiyona yol açabilmesi gibi sorunlar ortaya çıkmaktadır.Literatürde anatomik çalışmalarda gösterildiği gibi,süperior labial arterin alar dalının perforatörlerine dayandırılarak hazırlanan bu flep aksiyel türde güvenilir bir fleptir.Teorik olarak bu fleple onarımın tek seansta yapılabilmesinin büyük bir avantaj olduğu düşünülse de özellikle genç hastalarda flebin güvenilir bir şekilde inceltilmesine karşı katlandığında kalın bir görüntü vermesi;nostril yuvalarındaki düzensizlikler;nazal obstrüksiyon,flebin alar kanatla birleşme yerinde ameliyat sonrasında düzensizlikler görülmesi ve kıkırdak greftinin sonraki seansa bırakılması gibi nedenlerle daha sonra küçük de olsa ameliyat gerekebilmektedir.Medial yanak derisinin gözenekli ve sebase yapısı burnun kaudal üçte birlik kısmına çok benzer, bu nedenle interpole yanak flebi genellikle alar rekonstrüksiyon için tercih edilen kapatıcı fleptir.

**Sonuç:** Klinik uygulamamızdan kazandığımız deneyim doğrultusunda medial pediküllü nazolabial flebi,burun alar kanat defektilerinin onarımında kullanılacak kolay ve güvenilir bir rekonstrüksiyon seçeneğidir.Bu flebi tünelize ederek tünelize edilen kısmı deepitelize ettikten sonra flebin yeni yerine inserte edilmesi hasta için ikinci operasyonu önlediği için tercih edilebilir.

**Anahtar Kelimeler:** Malign Deri Eki Tümörü, Nazolabial Flep, Burun Rekonstruksiyonu

**Vaka Takibi**

*a)Pre op kitle eksizyonu ve flep tasarımı b)Tünelize edilecek flep c)Tünelize edilen flep yeni yerine inserte edildi. d)Post op 2.hafta*

## PB-212

## Ateşli Silah Yaralanmasıyla Oluşan Bukkal Defekt Onarımı

Orhan Zorluel

*Mersin Üniversitesi Tıp Fakültesi, Plastik Rekonstrüktif ve Estetik Cerrahi ABD, Mersin*

Yüzdeki ateşli silah yaralanmaları plastik cerrahide sıklıkla kompleks yaralanmaların görüldüğü durumlardır. Genellikle saldırı, kaza veya intihar girişiminin bir sonucu olan yüzdeki ateşli silah yaralanmaları, önemli yumuşak doku ve kemik defektlerine neden olur.

**Anahtar Kelimeler:** Ateşli silah yaralanması, bukkal defekt, mukoza flebi

*poster*

## PB-213
## Skalpte Multipl Kitle

Perçin Karakol, Ömer Büyükkaya,
Osman Şamil Sevindik, Mehmet Albayrak

*Sağlık Bilimleri Üniversitesi, Çam ve Sakura Şehir Hastanesi, Plastik Rekonstrüktif ve Estetik Cerrahi Kliniği, İstanbul*

Seboreik keratozlar yetişkinler ve orta yaşlılarda sık görülen, benign karakterli papül veya plaklar şeklindedirler. Seboreik keratozların çoğu klinik olarak kolayca tanınmalarına rağmen özellikle pigmente tipler malign melanom ve bazal hücreli kanser gibi derinin malign tümörleri ile karıştırılabilir. Bu yazıda kliniğimizde skalpte multipl kitle ile başvuran ve opere ettiğimiz erkek hasta olgu sunumu olarak sunulmuştur.

**Gereç ve Yöntemler:** Bu olguda 70 yaşında, erkek hasta, uzun süredir var olan sol temporal bölgede yaklaşık 4x3 cm büyüklükte hiperpigmente kitle ve skalpte yaygın benzer lezyonlar olması sebebiyle kliniğimize başvurdu. Mevcut kitlelerin uzun sürelerdir olduğunu ifade eden hastanın yapılan eksizyon materyalinin histopatolojik inceleme sonucunda seboreik keratoz tanısı kondu.

**Bulgular:** Hastanın kitlesine yönelik, supragaleal plandan yapılan total eksizyon sonrası oluşan doku defektini kapatmak amacıyla uyluk anteriordan sol uyluk anteriorundan kısmi kalınlıkta deri grefti alınıp alınan greft yeni yerine adapte edildi. Alınan eksizyon materyali patolojiye gönderildikten sonra hasta, postoperatif dönemde poliklinik takibe alındı. Patoloji sonucuna göre cerrahi sınırlarda tümör görülmemiş olup, Seboreik keratoz olarak değerlendirilen hastanın klinik korelasyonu önerildi.

**Tartışma:** Seboreik keratozlar yetişkinler ve orta yaşlılarda sık görülen, benign karakterli papül veya plaklar şeklindedirler. Bu olguda klinik olarak ön planda cilt maligniteleri kaynaklı bir patoloji düşünülmüş olup postoperatif patoloji sonucu multipl seboreik keratoz olarak yorumlanan hastanın, seboreik keratoz ve cilt tümörleri ayrımı açısından daha büyük olgu gruplarında daha ileri çalışmalara ihtiyaç olabileceği ve multipl kitlelere yönelik yaklaşımda katkı sağlayacağı görülmüştür.

**Anahtar Kelimeler:** Skalp, tümör, benign

*skalpte kitle*

## PB-214
## Nadir Bir Olgu: Zorlu Baş ve Boyun Rekonstrüksiyonu

Doğukan Yıldıztaş, İlker Uyar

*İzmir Atatürk Eğitim ve Araştırma Hastanesi, Plastik Rekonstrüktif ve Estetik Cerrahi A.B.D.*

**Giriş:** Skuamöz hücreli karsinom (SCC), baş ve boyun bölgesinde en sık görülen malign tümördür. SCC, üst solunum yolunun herhangi bir bölümünde gelişebilir. Bununla birlikte en yaygın görüldüğü bölge oral kavitedir. Dil ve ağız tabanı oral kavitede SCC tutulumunun en sık görüldüğü bölgeler iken retromolar bölge, bukkal mukoza, gingiva, alveolar mukozalar ve sert damak daha az sıklıkla etkilenmektedir. Oral SCC, orta ve ileri yaştaki erkeklerde kadınlara oranla yaklaşık iki kat daha sık görülmektedir. Tütün ve alkol kullanımı en önemli risk faktörleridir. SCC gelişimi için diğer önemli risk faktörleri; onkojenik human papilloma virüs (HPV) tipleri (HPV-16 ve HPV-18), kimyasal karsinojenler, kötü oral hijyen, kronik mukozal irritasyon, sigara, beslenme bozuklukları, genetik yatkınlık ve immün yetmezliktir (1). Bu olgu sunumunda zorlu retromalar bölge rekonstrüksiyonunda çoklu prosedürler ve kurtarma metodları anlatılacaktır.

**Olgu:** Bilinen koroner arter hastalığı, kronik obstrüktif akciğer hastalığı ve atrial fibrilasyon tanıları olan 72 yaş erkek hasta ağız içi kitle nedeniyle kulak burun boğaz polikliniğine başvuruyor. Sağ retromalar bölgeden yapılan punch biyopsi sonucu hpv(-) skuamöz hücreli karsinom gelen hastaya kulak burun boğaz kliniği tarafından tümör eksizyonu, boyun diseksiyonu ve parsiyel mandibulektomi yapıldı. Tarafımızca operasyona katılım sağlanıp kemik defekt için iliak kemik grefti ve serbest sol radial ön kol flebi ile rekonstrüksiyon sağlandı. Postoperatif dönemde hasta 14 seans radyoterapi tedavisi aldı. Nüks düşünülmesi nedeniyle postoperatif 18. ayda ( Fig.1a ) ( Fig 1b ) kulak burun boğaz kliniği tarafından tekrar tümör eksizyonu ve parsiyel mandibulektomi yapıldı. Tarafımızca operasyona katılım sağlanıp mandibula rekonstrüksiyonu amacıyla rekonstrüksiyon plağı yerleştirildi ve yumuşak doku defekti için sol taraftan pediküllü pektoralis major flep ile defekt

rekonstrüksiyonu yapıldı. Pediküllü pektoralis major flebindeki parsiyel nekrozlar nedeniyle üç defa debridman yapılmasının ardından postoperatif 20. ayda ağız içndeki mevcut defektin pediküllü dil flebi ile rekonstrüksiyonu sağlandı. Rekonstrüksiyon plağının ekspoze olması nedeniyle postoperatif 20. ayda plak çıkarıldı ve postoperatif 22. ayda sağ taraftan pediküllü pektoralis major flebi ile ekspoze plağın üzeri örtüldü (Fig. 2). Sağ oral komissürde flep nekrozları ve dehisans nedenli defekti olan hastanın kommissür defekti için postoperatif 25. ayda sağ taraflı pediküllü trapezius flebi ile rekonstrüksiyon sağlandı. Trapez flebi distalinde kısmi nekroz ve dehisans gelişmesi üzerine beş defa debridman ve sütürasyon yapılan hastanın (Fig. 3) ( Fig. 4 ) postoperatif 31. Ayda trapezius flebi kommissürden ayrılarak daha önceden yapılan sağ pektoralis major flebine delay amaçlı süture edildi. Hasta postoperatif 33. ayında olup (Fig. 5a) (Fig. 5b) rutin poliklinik kontrollerine devam etmektedir. Mevcut durumda aktif enfeksiyon bulgusu ve dehisansı olmayıp trapezius flebinin tekrar sağ oral kommissüre adapte edilmesi için operasyon hazırlığı yapılmaktadır.

**Tartışma ve Sonuç:** Oral kanserler genellikle standart protokollere göre tedavi edilmezler ve tedavi planı hastanın yaşı, genel durumu, tümörün evresi ve histolojik tipi bir arada değerlendirilerek kişiye özel oluşturulur. Oral kavitede anatomik şartlar nedeniyle flep bakımının zor olması, enfeksiyon riskinin fazla olması, dehisans ihtimalinin fazla olması, ayrıca hastanın komorbiditeleri, radyoterapi alması ve sigara öyküsü rekonstrüksiyonu ve başarı şansını azaltmaktadır. Benzer lokasyondaki defektler için greft, pediküllü flep ve serbest flep seçeneklerini denediğimiz bu olgudaki tecrübelerimizi paylaşmaktayız.

**Referanslar**

(1) Zuhal Özateş Nagihan Koç, Duygu Ölmez,Sinan Altun, Özlem Büşra Doğan,Şeyda İriağaç. Oral skuamoz hücreli karsinoma: 5 Olgu sunumu. Selcuk Dent J, ODMFR 2019 Kongre Kitapçığı Özel Sayısı

**Anahtar Kelimeler:** Baş boyun malignitesi, Oral kanser, Skuamöz hücreli karsinom

*olgu*

Figür 1a Figür 1b Figür 2

Figür 3 Figür 4 Figür 5a Figür 5b

Fig. 1a-1b ) İliak kemik grefti ve serbest radial ön kol flebi ile onarımı sonrası nüks düşünülmesi üzerine postoperatif 18. ay önden ve yandan çekilmiş görüntüler.

Fig. 2) Rekonstrüksiyon plağının ekspozisyonu nedeniyle sağ taraftan pediküllü pektoralis major flebinin plağı örtme amacıyla adapte edilmesi sonrası postoperatif 22. ay görünüm.

Fig. 3) Sağ oral komissür defektinin devamı nedeniyle sağ taraftan pediküllü trapezius flep onarımı yapıldıktan sonra distal kısmının debrimanı sonrası postoperatif 28. Ay yandan görünüm

Fig. 4) Sağ taraftan kaldırılan pediküllü trapezius flebinin 5 defa debridmanı sonrası postoperatif 31. Ay yandan görünüm

Fig 5a-5b) Sağ taraf pediküllü trapezius flebinin delay amacıyla sağ pektoralis major flebine süturasyonu sonrası postoperatif 33. Ay önden ve yandan görüntüsü.

## PB-215

## Alt Dudak Defektlerinin Onarımında Vermilyon İlerletme Flebi İle Alt Dudak Rekonstrüksiyonu

Nesrin Karakaya, Toprak Geçgel, Hakan Fahri Soylu, Tarkan Kozan, Göktekin Tenekeci

*Mersin Üniversitesi Tıp Fakültesi, Plastik, Rekonstrüktif ve Estetik Cerrahi Ana Bilim Dalı, Mersin*

Vermilyon ilerletme flebi alt dudak rekonstrüksiyonunda etkili bir yöntem olabilir, ancak lezyonun lokalizasyonu, boyutu, eksizyon sınırı, fonksiyonel ve estetik kaygılar dikkate alınmalıdır.

**Anahtar Kelimeler:** Alt dudak rekonstrüksiyonu, Dudak laserasyonu, Vermilion flep

*Poster*

*Poster*

## PB-216

## Pachydermoperiostosis (Touraine–Solente–Gole Syndrome) Presenting with Alopecic Scalp Nodules

Hala Halbony, Harun Karaduman, Seda Keskin, Mehmet Bekerecioğlu

*Department of Plastic, Reconstructive and Aesthetic Surgery, Kahramanmaras Sutcu Imam University Faculty of Medicine, Kahramanmaras, Türkiye*

Pachydermoperiostosis is a scarce genetic osteoarthrodermopathic disorder, also known as the primary idiopathic version of hypertrophic osteoarthropathy. The characteristic features of this disorder are acropachia (digital clubbing), pachyderma (hyperplasia of the soft tissues), hyperhydrosis, in addition to periosteosis ( sketelat changes).The differential diagnosis includes acromegaly, severe insulin resistance, secondary hypertrophic osteoarthropathy, drug intake e.g. Minoxidil, Marfan's Syndrome, MacCune Albright Syndrome, syphilitic periosteosis psoriatc onycho-pachydermo-periosteosis (POPP), Paget's Disease, and hypothyroidism.

**Anahtar Kelimeler:** Pachydermoperiostosis, Touraine–Solente–Gole syndrome, scalp nodules, cutis verticis gyrate

*Poster*

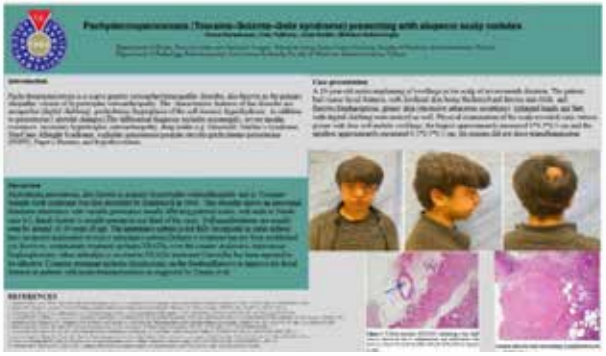

## PB-217

## Çifte Dokunuş: Burun ve Donör Bölge Rekonstrüksiyonunda İkili Paramedian Alın Flebi Uygulaması

Hasan Hüseyin Aşkın, Canberk Buçin, Erkan Arık, Süleyman Yıldızdal

*SBÜ Ankara Eğitim ve Araştırma Hastanesi, Plastik Rekonstrüktif ve Estetik Cerrahi, Ankara*

**Giriş:** Paramedian alın flebi, yüz rekonstrüksiyonu cerrahisinde, özellikle burun rekonstrüksiyonunda kullanılan bir cerrahi tekniktir. Bu teknikte alın bölgesinden çıkarılan ve burun veya yüzün diğer bölgelerindeki doku kayıplarını onarmak için kullanılan doku parçası, supratroklear arterden beslenir. Bu makalede, paramedian alın flebinin anatomik temelleri, cerrahi teknikleri, endikasyonları, avantajları, dezavantajları ve postoperatif bakım konuları detaylı bir şekilde ele alınacaktır.

**Anatomik Temel:** Paramedian alın flebi, alındaki arterlerden, özellikle supratroklear arterden beslenir. Supratroklear arter, frontal bölgedeki kan dolaşımını sağlar ve flebin hayatta kalması için kritik öneme sahiptir. Flebin kaldırılması sırasında alındaki frontal kas ve diğer yumuşak dokular korunur. Flebin çıkarılacağı bölge genellikle glabelladan başlayarak alındaki orta hat boyunca belirlenir.

- Supratroklear Arter: Flebin kan dolaşımını sağlayan başlıca arterdir.
- Frontal Kas: Alındaki kas, flebin hareket ettirilmesinde ve konumlandırılmasında önemli rol oynar.

**Cerrahi Teknik:**

1. Preoperatif Değerlendirme: Cerrahi işlem öncesinde hastanın genel sağlık durumu değerlendirilir. Flebin tasarımı için yüz ve alındaki doku kaybının boyutu ve yeri dikkatlice belirlenir. Preoperatif dönemde hastanın kanama bozuklukları, sigara kullanımı ve diğer komplikasyon riskleri değerlendirilir.
2. Flep Tasarımı ve İşaretleme: Alındaki doku, ihtiyaç duyulan doku miktarına göre dikkatlice işaretlenir. Supratroklear arterin geçtiği yol dikkate alınarak flebin boyutu ve şekli belirlenir. Flebin genişliği genellikle 1.5-2 cm arasında değişir ve boyu ihtiyaç duyulan uzunluğa göre ayarlanır.
3. Flep Kaldırma: Flebin belirlenen sınırları boyunca kesiler yapılır ve flep, altında kalan dokularla birlikte dikkatlice kaldırılır. Bu aşamada flebin kan akışını sağlayan arterlerin zarar görmemesine özen gösterilir. Flep, subgaleal düzlemde kaldırılır ve kan dolaşımı korunur.
4. Transfer: Flep, burun veya yüzün onarılması gereken bölgesine taşınır ve oraya dikilir. Flebin konumlandırılması sırasında dikkat edilmesi gereken en önemli nokta, kan akışını sağlayan arterlerin zarar görmemesidir. Flebin pozisyonu ve doku uyumu sağlanarak hedef bölgeye dikilir.
5. Donör Bölgenin Kapanması: Flep alındıktan sonra alındaki donör bölge genellikle primer kapama veya deri greftleri ile kapatılır. Bu işlem, donör bölgenin estetik görünümünü korumak ve iyileşme sürecini hızlandırmak için önemlidir.

**Endikasyonlar:** Paramedian alın flebi, başlıca burun rekonstrüksiyonunda kullanılır. Burun kanseri, travma veya doğuştan gelen deformiteler sonucu oluşan doku kayıplarının onarılmasında etkili bir yöntemdir. Ayrıca yüzün diğer bölgelerindeki büyük doku kayıplarının tedavisinde de kullanılabilir. Özellikle kompleks burun defektlerinde, estetik ve fonksiyonel sonuçlar elde etmek için tercih edilir.

**Avantajlar**

• Vaskülarizasyon: Supratroklear arterden gelen zengin kan akışı, flebin hayatta kalmasını ve iyileşmesini sağlar. Bu, nekroz riskini azaltır ve iyileşme sürecini hızlandırır.

• Doğal Renk ve Doku Uyumu: Alın derisi, burun ve yüz derisiyle uyumlu olduğundan estetik olarak doğal bir sonuç verir. Bu, kozmetik açıdan memnuniyet verici sonuçlar sağlar.

**Dezavantajlar**

• Donör Bölge Morbiditesi: Alındaki doku alım bölgesinde iz kalabilir ve estetik sorunlar yaratabilir. Ayrıca, donör bölgede potansiyel enfeksiyon ve iyileşme süreci sorunları olabilir.

• İki Aşamalı Cerrahi: Bazen flebin tam iyileşmesi ve uyum sağlaması için ikinci bir cerrahi müdahale gerekebilir. Bu, hastanın daha uzun bir iyileşme süreci yaşamasına neden olabilir.

**Komplikasyonlar**

Paramedian alın flebi cerrahisi sırasında ve sonrasında ortaya çıkabilecek komplikasyonlar: Flep Nekrozu, enfeksiyon, hematom ve seroma.

**Postoperatif Bakım ve Takip**

Cerrahi işlem sonrasında hastanın düzenli olarak takip edilmesi önemlidir. Flebin hayatta kalması ve iyileşmesi dikkatle izlenmelidir. Hastaya, cerrahi bölgeyi temiz ve enfeksiyondan uzak tutma konusunda eğitim verilmelidir. Ayrıca, düzenli kontrollerle komplikasyonlar erken dönemde tespit edilip yönetilmelidir.

**Olgu Sunumu**

Bu vaka, burun dorsumunda skuamöz hücreli karsinomu (SCC) olan hastaya yönelik iki ayrı paramedian alın flebi uygulamasını incelemektedir. İlk olarak burun rekonstrüksiyonu ve daha sonra donör alan onarımı için paramedian flepler kullanılmıştır.

**İnsizyonel Biyopsi: SCC ile uyumlu**

Ultrasonografi (USG): Submental bölgede 2-3 adet lenf nodu (LN) tespit edilmiştir. Nükleer Tıp Lenfosintigrafi: Sağ inferolateral boyunda belirgin lenfatik drenaj ve sağda belirgin ilteral boyun üst lokalizasyonunda sentinel lenf nodu ile uyumlu olabilecek aktivite tutulumu mevcut.

SPECT-BT: Submandibuler seviyede sentinel lenf nodu ile uyumlu aktivite mevcut.

**Cerrahi İşlem:** 1 cm marjinle eksizyon ve paramedian alın flebi ile onarım gerçekleştirilmiştir.

1. Donör Bölge: Sağ supraklavikular bölgeden alınan tam kalınlıkta deri grefti (FTSG) ile onarıldı.

Postoperatif Süreç: Postop 30. günde yapılan flep ayrılması sonrası sağ frontal bölgede oluşan defektin altındaki nekroze alanlar debride edildi. Periostun da nekroze olduğu izlendi ve periost eksize edildi. Oluşan defekt, sol taraf paramedian alın flebi ile onarıldı. Sol taraf paramedian flebten dolayı oluşan defekt sağ preauriküler bölgeden FTSG ile onarıldı.

**Tartışma:** Paramedian alın flebi, burun rekonstrüksiyonu için hem estetik hem de fonksiyonel açıdan mükemmel bir yöntemdir. Bu tekniğin önemli avantajlarından biri, lokal anestezi altında uygulanabilmesidir; bu da özellikle yaşlı ve genel anestezi riskleri yüksek olan hastalar için büyük bir kolaylık sağlar. Menick ve Burget'in çalışmaları, bu yöntemin estetik alt birimlerin yeniden yapılandırılmasında ne kadar etkili olduğunu vurgulamaktadır.

Burun rekonstrüksiyonunda kullanılan diğer cerrahi prosedürler arasında serbest doku transferi, nasolabial flep gibi lokal flepler ve deri greftleri bulunmaktadır. Serbest doku transferi, mikrocerrahi teknikleri kullanarak uzaktan alınan dokuların burun rekonstrüksiyonunda kullanılmasını sağlar. Ancak mikrocerrahi gerektirdiği için teknik olarak daha zor ve zaman alıcıdır. Paramedian alın flebi ise daha kolay uygulanabilir ve daha düşük komplikasyon riski taşır.

Nasolabial flep, burun rekonstrüksiyonunda sıklıkla kullanılır, ancak bu teknikle elde edilen dokunun rengi ve dokusu burun derisiyle tam uyumlu olmayabilir. Paramedian alın flebi, daha uyumlu doku ve renk sunarak estetik sonuçları iyileştirir. Deri greftleri de burun rekonstrüksiyonunda sıkça kullanılır, ancak greft kaybı, renk uyumsuzluğu ve doku kontraktürü gibi dezavantajlar taşır. Paramedian alın flebi, daha iyi vaskülarizasyon sağladığı için greft kaybı riskini azaltır ve doku uyumu daha yüksektir

Pedikülün belirlenmesi, Doppler ultrason sinyali yardımıyla yapılır ve ekstra bir güvenlik katmanı sağlar. Lokal anestezi altında yapılan burun rekonstrüksiyonları, cerrahi alanda daha iyi kanama kontrolü sağlar ve cerrahın doku reaksiyonlarını daha net gözlemlemesine olanak tanır. Literatürde, paramedian alın flebi ile yapılan burun rekonstrüksiyonlarının minimal komplikasyon oranları ve yüksek hasta memnuniyeti sağladığı bildirilmektedir. Yöntemin avantajları arasında doku uyumu ve kanlanma avantajları, hızlı iyileşme süreleri ve düşük komplikasyon oranları yer almaktadır.

**Sonuç:** Paramedian alın flebi, yüz rekonstrüksiyonu cerrahisinde önemli bir araçtır ve doğru uygulandığında çok başarılı sonuçlar verebilir. Bu teknik, burun ve yüz rekonstrüksiyonunda doğal ve estetik sonuçlar elde etmek isteyen cerrahlar için vazgeçilmezdir. Cerrahi öncesi dikkatli bir planlama ve postoperatif bakım, başarı oranını artırmak için kritiktir. Bu makale, paramedian alın flebinin detaylı bir incelemesini sunarak, cerrahlar ve tıp profesyonelleri için kapsamlı bir kaynak oluşturmayı amaçlamaktadır.

**Anahtar Kelimeler:** Baş ve boyun rekonstrüksiyonu, Cerrahi sonuç, Cilt Kanseri, Komplikasyon, Nazal rekonstrüksiyon, Paramedian alın flebi

*Burun ve Donör Bölge Rekonstrüksiyonunda İkili Paramedian Alın Flebi Uygulaması*

*Soldan sağa doğru sırasıyla fotoğralar: 1) Preop fotoğrafı 2) 1. paramedian alın flebi inseti sonrası intraop fotoğrafı 3) 1. paramedian alın flebi postop 28.gün, Flep ayrılma öncesi preop fotoğrafı 4) 2. paramedian alın flebinin postop 2. hafta kontrol fotoğrafı (Fotoğraf kalitesi sınırı 500 KB olduğu için fotoğrafların kalitesi sisteme yüklenirken düşürülmüştür. İstenirse fotoğrafın orijinal hali tarafınıza iletilecektir.)*

## PB-218

# Meme Başı Areola Kompleksinin Bazal Hücreli Karsinomu: Nadir Görülen Lokalizasyonda Bazal Hücreli Karsinom Olgu Sunumu

Abdurrahman Ercan Yurttaşer, Mustafa Yılmaz, Merve Terzi, Özge Eren, Yunus Can Tokgöz

*Dokuz Eylül Üniversitesi, Plastik, Rekonstrüktif ve Estetik Cerrahi Anabilim Dalı, İzmir*

Bazal hücreli karsinom en sık görülen cilt kanseri türüdür. Meme başı areola kompleksi gibi nadir lokalizasyonlar için literatürde sınırlı sayıda çalışma bulunmaktadır. Bu olgu sunumunda, meme başı areolar kompleksinin pigmente bazal hücreli karsinomu ile başvuran bir hasta tartışılmıştır. Olgu sunumunun amacı, meme başı areolar kompleksinin bazal hücreli karsinomu ile başvuran hastalarla ilgili tanı ve tedavi yöntemlerinin standardizasyonu için daha kapsamlı klinik çalışmaların önemini vurgulamaktır.

**Giriş:** Bazal hücreli karsinom (BCC) en sık görülen cilt kanseri türüdür. En sık görüldüğü yerler baş ve boyun bölgesi olmakla birlikte, meme başı areolar kompleksi (NAK) gibi nadir görülen yerler de literatürde bildirilmiştir. BCC için ana çevresel risk faktörü ultraviyole radyasyon maruziyeti olmakla beraber, meme başı areolar kompleksinin BCC'si ve diğer daha az ultraviyole maruziyeti olan bölgeler geçmişte bildirilmiştir. Nadir görülmesine rağmen, meme başı areolar kompleksinin BCC'si ile ilgili sınırlı literatür, bölgesel lenf düğümlerine metastaz yapma olasılığının daha yüksek olduğunu ve nadir görülmesinin melanom cilt kanserleri de dahil olmak üzere diğer ön tanılarla karışabileceğini göstermektedir. NAK'ın pigmente BCC'si nadiren bildirilmiştir. Meme başı areolar kompleksin BCC için nadir bir yer olması nedeniyle, tanı öncesi ve sonrası tetkikler, değerlendirme ve tedavi konusunda bir fikir birliği bulunmamaktadır. Çalışmamız, atipik yerleşimli BCC ve bu hastalara yönelik tanı sonrası çalışmaların önemini vurgulamayı amaçlamaktadır.

**Olgu:** Uzun süreli güneşe maruz kalma öyküsü olan ancak kronik hastalık, immünsüpresif ilaç kullanımı veya ailede cilt kanseri öyküsü olmayan 50 yaşındaki erkek hasta, sağ meme başı areolar kompleksinin medial üçte ikisini kaplayan ve sağ meme ucunun tamamını içeren ülsere, hiperpigmente bir lezyonla başvuruyor. Hastanın öyküsünden lezyonun ilk olarak 6 ay önce hiperpigmente bir makül olarak ortaya çıktığı ve o zamandan beri boyut olarak progrese olduğu anlaşılmaktadır. Dermotolojik konsültasyon ve dermoskopik bakı sonucunda yüksek malignite riski tespit edildi ve ön tanı olarak malign melanom düşünüldü. Fizik muayene olağandı ve bölgesel lenf nodu tutulumu belirtisi göstermiyordu. Bu nedenle hastaya eksizyonel biyopsi önerildi ve hasta kliniğimizde ameliyat edildi. Kliniğimizde 10 mm cerrahi sınır ile tüm meme başı areolar kompleksini içeren eliptik bir eksizyon yapıldı. Patolojik inceleme meme başı areolar kompleksinin pigmente bazal hücreli karsinomu ve sağlam cerrahi sınırlar olarak raporlandı. Hasta 6 ay boyunca komplikasyonsuz bir şekilde takip edildi. Ameliyat sonrası takip onkolojik konsültasyonu ve aksiller lenf nodu tutulumu değerlendirilmesi açısından aksiller ultrasonografiyi içeriyordu. Hastanın ultrasonografisinde aksiller lenf nodu tutulumu düşündürecek bulgu saptanmadı.

**Tartışma:** BCC'nin NAC gibi ultraviyole ışınlardan korunan bölgelerde görülmesi nadirdir. Çalışmalar pilosebaseöz üniteler ile BCC arasında yakın bir histojenik ilişki olduğunu göstermiştir, bu da bu ünitelerden yoksun bir bölge olması nedeniyle nipple areolar komplekste nadir görülmesini açıklayabilir. Hastamız erkekti ve bildirilen meme başı areolar kompleksi içeren BCC vakalarına ilişkin sınırlı literatür, erkeklerde kadınlara kıyasla daha yüksek bir insidans göstermektedir. Belki de bu durum, güneşlenme sırasında NAK'ın güneşe maruz kalmasının erkeklerde kadınlara göre daha olası olmasından kaynaklanıyor olabilir. Bununla birlikte, ameliyat sonrası onkolojik takipte başka bir çevresel risk faktörü veya yatkınlık gösterilmediğinden, hastamızda güneşe maruz kalma öyküsünün önemli olduğu düşünülmektedir.

BCC'nin tipik lokalizasyonlarındaki dermoskopik bulgular literatürde iyi tanımlanmıştır.(6,7) Bununla birlikte, NAK'ın BCC'sinin nadir görülmesi nedeniyle, BCC'nin lokalizasyonu için dermoskopik bulgular konusunda fikir birliği yoktur. Pigmente Paget hastalığı, meme başı areolar kompleksin melanomu ve diğer malignitelerin pigmente metastazı gibi diğer hastalıklar da benzer şekilde ortaya çıkabildiğinden, bu bölgede BCC'ye özgü dermoskopik bulguları rapor etmek için BCC'nin nadir lokalizasyonlarını incelemek önemlidir. Hala şüphe varsa, biyopsi ve spesifik histolojik ve immünokimyasal belirteçler bu tanıları birbirinden ayırmak için kullanılabilir.

Meme başı areolar kompleks BCC'si ile ilgili önceki çalışmalar daha yüksek bir metastatik potansiyele işaret etmektedir. Bu durum NAK' ın artmış lenfatiklerine bağlı olabilir. Bu önemlidir çünkü geleneksel olarak, BCC'nin baş ve boyun gibi fotosensitif lokalizasyonları, bölgesel lenf nodu metastazına dair klinik bir şüphe yoksa radyolojik çalışma gerektirmez. Bununla birlikte, hastamızda görüldüğü gibi, aksiller lenf düğümlerinin bölgesel ultrasonografisi, Meme başı areolar kompleks BCC'sinin lenf düğümü metastazını dışlamak için önemlidir. BCC'lere ilişkin cerrahi sınırların meta-analizini ele alan çalışma, 2 cm veya daha küçük lezyonlara sahip tüm BCC'lerin %95'inin tedavisinde 3 mm'lik bir sınırın yeterli olduğunu göstermektedir. Ancak, NAK bölgesinde lenfatikler artmış olduğundan, bu lokalizasyonda böyle bir kür oranı elde etmek için daha büyük bir cerrahi sınır gerekebilir.

Meme başı areolar kompleks, bazal hücreli karsinomun nadir görüldüğü bir lokalizasyondur, bu nedenle uygun bir ayırıcı tanı ve radyolojik çalışma yapılması önemlidir. Plastik cerrahların tanı ve tedavi prosedürlerini standardize edebilmelerini sağlamak için daha fazla çalışma yapılmalıdır. Doğru dermoskopik bulgular, uygun cerrahi sınırlar ve pre/postoperatif çalışma standardizasyonu, meme başı areolar kompleks gibi atipik bölgeler için gelecekte daha fazla çalışma yapılmasını gerektirmektedir.

**Anahtar Kelimeler:** Areola, Bazal hücreli karsinom, BCC, meme başı

*Resim 1*

## PB-219

### Alt Göz Kapağı Skuamöz Hücreli Karsinomunda Konjonktiva Onarımında Maksiller Sinüs Mukoza Greftinin Kullanımı: Olgu Sunumu

Doğukan Halil Dündar, Ömer Kokaçya, Kutalmış Yaprak, İbrahim Tabakan, Erol Kesiktaş

*Çukurova Üniversitesi Tıp Fakültesi, Plastik Rekonstrüktif ve Estetik Cerrahi Anabilim Dalı, Adana*

**Giriş:** Skuamöz hücreli karsinom, bazal hücreli kanserden sonra en sık ikinci deri kanseridir. Özellikle güneş maruziyeti olan bölgelerde sık görülür. Bunun haricinde radyasyon immün supresyon, kronik yaralar, termal yanık, Fitzpatrick tip 1-2 ve viral enfeksiyon (HPV,HSV) bilinen risk faktörleri arasındadır. Lokal metastaz bölgesel lenf nodlarına olur. Sistemik metastaz hematojen yolla en sık akciğerlere karaciğere, beyne, deriye ve kemiklere olur. Göz kapağının tam kat defektlerinde konjonktiva onarımında birçok prosedür tanımlanmıştır.

**Olgu:** Bilinen ek hastalığı olmayan hastanın muayenesinde sağ alt göz kapağında fikse 3x3cm tümöral kitle mevcuttu. Operasyon sırasında tümörün alt orbital rime invazyon gösterdiği görülerek alt göz kapağı konjonktivayı içerecek şekilde tam kat eksize edildi. Alt orbital rimden 1x0,5 santimetrelik kemik segment Piezzo (Woodpecker) yardımlı eksizyona dahil edildi. Maksiller sinüs mukozasının kemik eksizyonu sonrası ekspoze olması sebebiyle maksiller sinüs mukozasından mukoza grefti alındı. Alınan mukoza grefti kullanılarak, eksize edilen sağ alt göz kapağındaki konjonktiva defekti onarıldı. Sağ alt orbital rim defekti orbital mesh plak (Trimed-Titanium mesh plate) kullanılarak onarıldı. Oluşan defekt sol supraorbital ve supratrochlear arter pediküllü 8x4 santimetrekarelik paramedian alın flebiyle onarıldı.

**Tartışma:** Alt göz kapağında travma, tümör eksizyonu gibi sebepler sonucunda gelişen tam kat defektlerin onarımında birçok prosedür tanımlanmıştır. Greftler ve lokal flepler alt göz kapağı onarımında kullanılabilmektedir. Fleple onarım yapılan vakalarda bile konjonktiva onarımı için greftlere ihtiyaç duyulabilmektedir. Arka lamella onarımında alar veya septal kondromukozal greftler geçmişten günümüze kullanılagelmiştir. Bunun haricinde sert damak mukozası ve bukkal mukoza ile arka lamella onarımı da tanımlanmış teknikler arasındadır.. Barbera C. ve arkadaşları tarafından yapılan başka bir çalışmada ven damar greftleri de konjonktiva onarımında klinik olarak kullanılmış ve başarılı sonuçlar elde edilmiştir. Plateletten zengin fibrin membranlar ve aselüler domuz perikart greftleri de hayvan çalışmalarında,bulber konjonktiva onarımında denenmiştir

**Sonuç:** Göz kapağı tam kat defektlerinde konjonktiva onarımında birçok yöntem denenmiş olup halen de araştırmalar devam etmektedir. Göz kapağı konjonktivası çok katlı silindirik epitelle örtülü ve müsin salgılayan goblet hücrelerinden zengindir. Sinüs mukozasının psödostratifiye silindirik epitelle örtülü olması ve goblet hücrelerini barındırması nedeniyle konjonktivaya benzer bir yapısı olup konjonktiva onarımında seçilmiş vakalarda kullanılması göz önünde bulundurulabilir. Sinüs mukozasına ulaşım için ekstra invaziv bir girişim gerektirmesi nedeniyle rutin uygulamada kullanılması uygun olmayabilir.

**Anahtar Kelimeler:** Skuamöz hücreli karsinom, Konjonktiva, Maksiller sinüs

*Perop*

## PB-220

### Areolada nadir görülen verrüköz skuamöz hücreli karsinom Olgu sunumu

Bilgen Can, Yusuf Furkan Kırış

*Balıkesir Üniversitesi Tıp Fakültesi Plastik Rekonstrüktif ve Estetik Cerrahi Ana Bilim Dalı, Balıkesir*

**Giriş:** Verrrukoz karsinom skuamöz hücreli karsinomun (SCC), düşük malignite potansiyeli olan dış görünüş olarak ekzofitik yapıda, yavaş büyüyen ve metastaz yapmayan nadir bir varyantıdır. Nipple areola kompleksinde (NAK) dermatolojik lezyonlar malign ve bening seyirde gelişebilir. Ancak nipple areola kompleksinin heterojen yapısı nedeniyle bu lezyonların ayırıcı tanıları güçtür. Meme başının primer SCC'si çok nadirdir ve sadece birkaç vaka rapor edilmiştir. Tespit edildiğinde başlangıçta Paget hastalığı başta olmak üzere memenin benign ve malign hastalıkları düşünülebilir. Mevcut literatür, meme başındaki SCC veya varyantlarının yönetimi konusunda belirgin yönergeler sağlamaz. Literatürde NAK üzerinde gelişmiş bir verrüköz karsinom olgusuna rastlanmamıştır.

Çalışmamızda literatürde ilk kez NAK üzerinde gelişmiş verrüköz karsinom olgusu sunulacaktır. Tümörün nadir görülmesi nedeniyle ayırıcı tanıda yaşanan güçlükler ve uyguladığımız tedavi metodumuz tartışılacaktır.

**Olgu Sunumu:** 59 yaşında kadın hasta sol meme areola inferior kısmında 2 yıldır olan bir keratinöz lezyonun son 3 aydır büyümesi üzerine başvurdu. Yaklaşık 1 cm çapında ekzofitik özellikte sınırları keskin keratinöz lezyona 4 mm güvenlik marjı ile rezeksiyon uygulandı. Patoloji

sonucu verrüköz SCC ve tümörün yan cerrahi sınıra 2 mm mesafede olduğu bildirildi. Aksiller USG'de lenf nodu tutulumu izlenmeyen hastaya reeksizyon kararı verildi. Lokal anestezi ile eski skar dokusu çevresinden 1,5 cm güvenlik marjı ile eksize edildi. Cilt altı ve subkutan cilt suturlarıyla defekt alanı onarıldı. Takiplerinde postop 1. yılında nüks ile karşılaşılmadı.

**Tartışma**

Verrüköz karsinom yerleştiği yere göre dört tipe ayrılır.

Tip 1: Oral papillomatozis olup özellikle sigara içen erişkin erkeklerde bukkal mukozada görülür.

Tip 2: Anogenital bölgede olup Buschke-Löwenstein tümörü olarak da bilinir.

Tip 3: Epitelyoma kunikulatum olarak bilinir. İleri yaş erkeklerde ayak tabanında görülür

Tip 4: Diğer vücut bölgelerinde gözlenen tipidir (larinks, el bileği, parmak, tırnak yatağı, kulak, burun, saçlı deri, karın duvarı, sırt).

Oral yerleşimli verrüköz karsinom için tütün çiğneme, bozuk ağız hijyeni, alkol tüketimi risk faktörü olarak sunulmuştur. Anoürogenital verrüköz karsinom ise HPV 6-11 enfeksiyonu ile ilişkilendirilmiştir. Cilt verrüköz karsinomu oldukça nadirdir ve genellikle tip-3 varyant olarak karşımıza çıkar. Ancak tırnak yatağı, kalça, skalp gibi lokalizasyonlarda da karşımıza çıkabilir. Cilt yerleşimli verrüköz karsinom için kimyasal karsinojenler, travma, kronik irritasyon risk faktörleri arasında sayılabilir. Bizim olgumuz tip-4 verrüköz karsinom olarak değerlendirilebilir. Skuamöz hücreli karsinom gibi mukozada ve ciltte oluşabilir. Nadiren ülserleşen sert, pul pul bir kitle olarak ortaya çıkar. Genellikle ultraviyole ışığa kümülatif maruziyetle ilişkilidir, ancak önceden gelişen skarlar, kronik yaralar, radyasyona maruziyet, HPV enfeksiyonu, sigara ve immünsüpresyon gibi risk faktörleriyle de ilişkilendirilir. Pătraşcu ve arkadaşlarının yaptığı çalışmada verrüköz karsinomun gelişmesinde kronik inflamasyonun önemli bir rolü olduğu gösterilmiştir. Oldukça nadir görülmelerinden ötürü insidansı net değildir. Ancak her 3 milyon insanda 0,75 olarak görüldüğü tahmin edilmektedir. Genelde 50-60 yaşlarındaki kadınlarda görülür (5). Sıklıkla mukozada yerleşirler ancak cilt dışında en sık yerleşim yeri oral mukoza ve özefagustur. Oral verrüköz karsinom ilk olarak Ackermannin 1948 tarafından düşük dereceli malignite olarak tanımlamasıyla Ackermann tümorü olarak da bilinir. Ciltte yerleştiklerinde, SCC'den farklı olarak sıklıkla güneş görmeyen alanları tercih ederler. Penera ve arkadaşlarının yaptığı çalışmada verrüköz karsinomun vücuttaki ayak plantarı ve sakropelvik bölge gibi ağırlık taşıma alanlarında en sık görüldüğü bildirilmiştir. Bu da basınçla oluşan hasarın etiyolojide önemli rolü olduğunu gösterir. Ciltte en sık yerleşim bölgesi ayak tabanıdır. Ayak tabanını genital bölge cildi izler. Onun dışında aksilla, skalp, kalça cildi gibi lokalizasyonlar bildirilmiştir. Bir hastanın meme başı lezyonu ile başvurduğunda düşünülmesi gereken ana ayırıcı tanı, meme başı Paget hastalığıdır. Bu teşhisin dışlanması gerektiği son derece önemlidir çünkü genellikle altta yatan meme kanseri ile ilişkilidir. Meme başı ve areola kompleksiyle sınırlı olan, düzensiz sınırlara sahip kalınlaşmış, kabuklu bir lezyon olarak tanımlanır ve potansiyel SCC'den görsel olarak ayırt etmek zor olabilir. Kılavuzlar ayrıca herhangi bir altta yatan meme kanserini dışlamak için mamografi veya MRI kullanarak daha fazla inceleme yapılmasını önermektedir.

Verrüköz kanser tespit edildiğinde önerilen tedavi erken ve güvenli cerrahi eksizyondur. Eksizyon sonrası yeni lezyonların önlenmesinde veya cerrahi sınırın pozitifliğinde retinoidler tedaviye eklenebilir. Geniş cerrahi eksizyon uygulanamayan yerleşimlerde aşama aşama güvenli cerrahi sınıra ulaşılan Mohs cerrahisi uygulanabilir. Radyoterapi seçeneği için güncel bir kanıt yoktur. Özellikle oral kavitede görülen verrüköz kanserlerde radyoterapi bu düşük gradeli kanserleri anaplastik forma dönüştürebilmektedir. Bu yüzden de oral kavitede tedavide önerilmemektedir. Cerrahinin ulaşılamadığı noktalarda veya eksizyon sonrası rekonstrüksiyonu zor vakalarda topikal imikimod, CO2 lazer ablasyon, fotodinamik tedavi, intralezyoner interferon, kemoterapi ve sistemik asitretin tedavisi ile lezyonu küçültmek cerrahiye uygun hale getirmek ya da takibe göre tedavide kür sağlama konusunda da başarılı sonuçlar bildirilmiştir.

**Anahtar Kelimeler:** nipple, skuamöz hücreli Karsinom, verrüköz karsinom

*Resim-1*

*Sol nipple areola kompleksindeki verrüköz Karsinom*

## PB-221

## Skuamoz Hücreli Karsinom Nedeniyle Yapılan Boyun Diseksiyonunda Beklenmedik Sonuç: Hodgkin's Lenfoma

Egehan Güngörmez[1],
Seyhan Özakkoyunlu Hasçiçek[2], Ömer Faruk Dilek[1], Alper Taşan[1], Mutlu Deng Alvaç[1]

*[1]Sağlık Bilimleri Üniversitesi, Şişli Hamidiye Etfal Eğitim ve Araştırma Hastanesi, Plastik Rekonstrüktif ve Estetik Cerrahi Kliniği, İstanbul*
*[2]Sağlık Bilimleri Üniversitesi, Şişli Hamidiye Etfal Eğitim ve Araştırma Hastanesi, Tıbbi Patoloji Kliniği, İstanbul*

**Giriş:** Baş boyun bölgesinde derinin skuamoz hücreli karsinomu (SCC) ve malign lenfomaların birlikte görülme durumu oldukça nadirdir(1). Plastik ve rekonstrüktif cerrahide derinin malignitelerinin cerrahi tedavisi sırasında insidental olarak karşımıza çıkabilir(2). Cerrahi tedavi sonrasında multidisipliner yaklaşım hastanın tedavisinin devamını ve sağkalımını etkilemektedir. 2009 yılında 410'u SCC tanılı boyun diseksiyonu yapılan olgular üzerinde yapılan bir çalışmada olguların %3.2 sinde beklenmedik patolojik bulgulara rastlanmıştır(3). Bu çalışmada beklenmedik bulgu olarak tüberküloz ile uyumlu granülomatöz iltihap, non-Hodgkin's lenfoma, papiller tiroid karsinomu metastazları, Warthin tümörü, kistik higroma gibi tanılar da saptanmıştır (3). Bununla birlikte baş-boyun bölgesinde SCC ve Hodgkin's lenfomanın beraberliğini gösteren bir olgu veya çalışma literatürde saptanmamıştır.

Bu olgu sunumunda temporal bölgede ihmal edilmiş nüks bir T4 SCC lezyonu ile birlikte nodal metastaz açısından pozitif klinik muayene ve görüntüleme bulguları olan hastanın, geniş rezeksiyon, yüzeyel parotidektomi ve

boyun diseksiyonu yapılmasının ardından boyun nodal patolojilerinin hepsinin metastaz negatif, Hodgkin's lenfoma olarak raporlandığı bir süreci paylaşıyoruz.

**Materyal-Metod:** Bilinen ek hastalık öyküsü olmayan 85 yaş kadın hasta 2 yıldır mevcut olan sağ temporal alanda nüks kitle şikayetiyle Şişli Hamidiye Etfal Eğitim ve Araştırma Hastanesi Plastik, Rekonstrüktif ve Estetik Cerrahi polikliniğine tekrar başvurdu. Tarafımızca yapılan fizik muayenede yaklaşık 5x5 cm boyutlarında, cilt yerleşimli, hiperpigmente, sınırları düzensiz, palpasyonla sert, ağrısız, fikse kitle izlendi ve kitleden insizyonel biyopsi alındı. Hastanın aynı zamanda submandibular bölgede ise 2 adet 3 cm lik palpabl nodu mevcuttu. Biyopsi raporu skuamoz hücreli karsinom (SCC) şeklinde raporlanan hastaya yönelik yapılan radyolojik incelemeler sonucu PET raporunda boyunda metastazlar açısından şüpheli lenfadenopatiler belirtildi. Hastaya zigomatik kemiği içeren geniş rezeksiyon, yüzeyel parotidektomi ve anterolateral boyun diseksiyonu yapıldı. Temiz sınırlar frozen ile doğrulandı. Temporal kas transpozisyon flebi deri grefti ile defekti rekonstrükte edildi. Hastanın boyun diseksiyonu spesmenlerinde metastaz saptanmadığı gibi bütün lenfadenopatiler Hodgkin's lenfoma ile uyumlu olacak şekilde raporlandı. Hasta multidisipliner değerlendirilmesi amacıyla tıbbi onkoloji radyasyon onkolojisi ve patoloji branşlarının katıldığı tümör konseyinde değerlendirildi ve alınan karar doğrultusunda postoperatif kemoterapi ve radyoterapi uygulanması amacıyla ilgili kliniklere yönlendirildi. Tarafımızca yapılan 1 yıllık takibinde SCC nüksü izlenmedi.

**Tartışma:** Skuamoz hücreli karsinom tedavisinde metastaz şüphesi var ise boyun diseksiyonunun tedavideki yeri göz ardı edilmemelidir. Metastaz şüphesi ile alınan patoloji materyallerinde beklenmedik sonuçlar ortaya çıkabilmektedir(4). Literatürde benzer şekilde orofarengeal SCC sonrası boyunda lenfadenomegalisi olan bir hastada yapılan incelemeler sonucunda Hodgkin's lenfoma tanısıyla tedavisi yapılan bir olguda da benzer şekilde yaklaşılmış olup multidisipliner değerlendirme sonrası cerrahi müdahale, kemoterapi ve radyoterapi uygulanmıştır(5). Son derece nadir görülen bu tarz olgularda maligniteler arası ilişki henüz iyi bilinmemekte olduğu için her iki malignite iyi ayrı primer malignite şeklinde eli alınmış ve iki farklı maligniteye yönelik ayrı ayrı tedavi protokolü belirlenmiştir(5).

**Sonuç:** Temporal bölgedeki nüks SCC olgusunda yüksek metastaz şüphesi, klinik bulgu ve destekleyici pozitif PET ve USG görüntülemelerine rağmen rejyonel nodal metastaz olmayabileceğine dair bir örnek sunulmuştur. Daha önce baş-boyun bölgesinde SCC ve Hodgkin lenfoma birlikteliği bildirilmemiştir. Boyun diseksiyonu sonucu senkronize gelişen beklenmedik patolojilerin yönetiminde multidisipliner yaklaşım önemlidir. Bu durum hastanın tedavisi ve sağkalım süresini etkilemektedir. Bu tarz olgularda tedavi planlaması yaparken her iki maligniteyi de değerlendirmek gereklidir.

**Kaynakça:**

1) Watanabe N, Inohara H, Akahani S, Yamamoto Y, Moriwaki K, Kubo T. Synchronous squamous cell carcinoma and malignant lymphoma in the head and neck region. Auris Nasus Larynx. 2007 Jun;34(2):273-6. doi: 10.1016/j.anl.2006.07.002. Epub 2006 Sep 1. PMID: 16949236.

2) Li L, Hamilton L, Montgomery J, Stewart M. Head and neck squamous cell cancer associated with lymphoproliferative malignancies is aggressive. J Laryngol Otol. 2020 May;134(5):460-462. doi: 10.1017/S0022215120000729. Epub 2020 Apr 20. PMID: 32308160.

3) Dokuzlar U, Erişen L, Kasapoğlu F, Coşkun H, Basut O, Onart S, Hizalan I. Unexpected findings in the neck dissection specimens for primary head and neck squamous cell carcinoma. Kulak Burun Bogaz Ihtis Derg. 2009 Jan-Feb;19(1):9-15. PMID: 19793041.

4) Sheahan P, Hafidh M, Toner M, Timon C. Unexpected findings in neck dissection for squamous cell carcinoma: incidence and implications. Head Neck. 2005 Jan;27(1):28-35. doi: 10.1002/hed.20110. PMID: 15459919.

5) Joo YH, Jung CK, Sun DI, Kim MS. Synchronous laryngeal squamous cell carcinoma and Hodgkin lymphoma of the head and neck region. Auris Nasus Larynx. 2009 Aug;36(4):501-4. doi: 10.1016/j.anl.2008.10.012. Epub 2008 Dec 31. PMID: 19118959.

**Anahtar Kelimeler:** boyun diseksiyonu, hodgkin's lenfoma, skuamoz hücreli karsinom

*Preoperatif ve Perioperatif Tümör Dokusu ve Patoloji Preparatları*

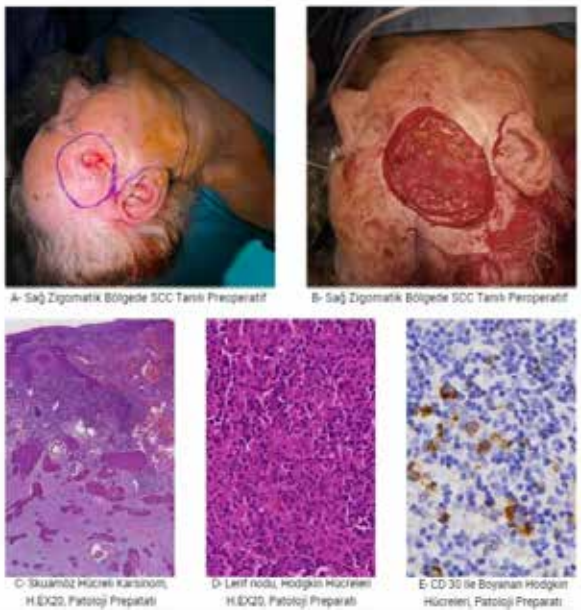

## PB-222

## Skalp Bölge Defektlerinde O-T Flep Rekonstrüksiyonu

Feryal Tunç, Tuba Avcı, Berk Tahhan, Servan Dağ, Bilal Çakır, Serkan Erbatur

*Dicle Üniversitesi Tıp Fakültesi, Plastik Cerrahi Ana Bilim Dalı, Diyarbakır*

**Giriş:** Merkezi alın defektlerinin ve skalp defektlerinin rekonstrüksiyonu zordur, çünkü komşu dokuların elastisitesi azdır ve bu alanın yeniden inşası bölge kaş simetrisi göz önünde bulundurularak yapılmalı, doğal saç çizgisi dikkate alınmalıdır. Oluşacak yara izi doğal alın çizgilerine ve saç çizgilerine gizlenmelidir. Küçük bile olsa bu bölgedeki rezeksiyonlar şaşırtıcı derecede zor olabilir. Galea'nın ilerlemeye karşı gösterdiği direnç ve kafatasının doğal dış bükeyliği rekonstrüksiyonu zorlaştırmaktadır. Bu vaka derlememizde, tümör rezeksiyonu sonrası frontal ve parietal bölgede defekt olan hastanın O-T flep tekniği ile rekonstrüksiyonu uygulanan 2 hastaya tedavi yaklaşımlarımızı sunacağız.

**Olgu 1:** 62 yaşında erkek hasta frontal bölgede orta hat superior'da 2x2 cm'lik bazal hücreli karsinom tanılı kitle şikayetiyle başvurdu. Anamnezinde kitlenin 7 aydır var olduğu ve giderek büyüdüğü öğrenildi. Lokal anestezi altında frontal bölgedeki kitle saç çizgilerine uygun çizimler sonrası 5 mm'lik marjla eksize edildi. Oluşan defekt için O-T flep tasarlandı.Yapılan insizyonlar sonrası flepler eleve edildi ve doku defekti olan alana inserte edilip süture edildi. Steril pansuman sonrası operasyona son verildi. Operasyon sonrası yapılan takiplerde komplikasyon görülmedi.

**Olgu 2:**58 yaşında erkek glabellar bölgede 2x2 cm'lik skuamöz hücreli karsinom tanılı kitle şikayeti ile başvurdu. Anamnezinde kitlenin 5 aydır var olduğu ve giderek büyüdüğü öğrenildi. Lokal anestezi altında glabellar bölgedeki kitle kaş çizgisine uygun çizimler sonrası 5 mm'lik marjla eksize edildi. Oluşan defekt için O-T flep tasarlandı. Yapılan insizyonlar sonrası flepler eleve edildi.Dog ear oluşumunu önlemek için Burrow üçgenleri çizimi yapıldı ve uygun çizimler sonucu eksize edildikten sonra flepler doku defekti olan alana inserte edilip süture edildi. 1 adet penröz dren yerleştirildi. Steril pansuman sonrası operasyona son verildi. Operasyon sonrası yapılan takiplerde komplikasyon görülmedi.

**Tartışma-Sonuç:** Primer kapanmanın olmadığı merkezi alın defektlerinde O-T flep uygulanabilir, iyi bir estetik sonuçla yeniden yapılandırılabilir. Burrow'un üçgenleri kullanılarak yerel doku ilerlemesi ile özellikle doku esnekliği nispeten iyi olan yaşlılarda, orta alın bölgesinde çaplı defektler 5,3 cm'ye kadar ve toplamda 50 cm²'lik alan ile kapatılabilir. Bu teknik, elastikiyeti az olan cilde sahip olmaları nedeniyle gençler için uygun olmayabilir.

**Anahtar Kelimeler:** Deri Kanserleri Rekonstrüksiyonu, Flep, O-T flep, Skalp Defektleri

*Olgu 1 Ve Olgu 2*

*Olgu 1 Preop İntraop Post Op Olgu 2 Preop İntraop Post Op*

## PB-223

## 13 Yaşındaki Bir Hastada Skalpte Squamöz Hücreli Karsinom: Bir Olgu Sunumu

Ali Kuru, Ömer Kokaçya, İbrahim Tabakan

*Çukurova Üniversitesi Tıp Fakültesi, Plastik Rekonstrüktif ve Estetik Cerrahi Anabilim Dalı, Adana*

**Giriş:** Eksize edilen deri tümörleri histolojik olarak incelendiğinde sadece %1-2'sinin malign olduğu görülmüştür(1). Deri tümörleri erişkin yaşta sık görülmesine rağmen pediatrik yaş grubunda çok nadir görülürler. Skuamöz hücreli karsinom(SCC) da aynı şekilde pediatrik yaş grubunda çok nadir görülür. Literatürde bildirilmiş vakaların çoğunda altta yatan immunsupresif bir durum veya Xeroderma pigmentosum, Albinizm gibi hastalıkların olduğu görülür. Bu olguda altta yatan herhangi bir patolojisi olmayan 13 yaşında sağlıklı bir kız çocuğunda skalpte tanı koyulan büyük bir SCC'ye yer verilmiştir.

**Olgu:** Fitzpatrick tip 3 cilt yapısına sahip 13 yaşında kız çocuğu parietotemporal bölgede doğumdan nokta şeklinde var olan ve yıllar içinde yavaşça büyüyen kitle nedeni ile bize başvurdu. Bilinen herhangi bir hastalığı, genetik bozukluğu ve güneş maruziyeti öyküsü mevcut değildi.

Fizik muayenede, sol parietotemporal bölgede 5 cm çapında, noduler, ciltten protrude, ülsere, merkezinde nekrotik ve punktat kanama alanları gözlenen kitle mevcuttu. Yapılan tetkikler sonucu baş ve boyunda palpabl lenf nodu ve skalpte kemik invazyonu görülmedi. Hastaya genel anestezi altında periostu koruyacak şekilde geniş marjinden tümör eksizyonu ve deri grefti ile onarım yapıldı. Patoloji sonucu ''iyi diferansiye SCC, cerrahi sınırlar intakttır.'' şeklinde sonuçlandı

**Tartışma:** Erişkinlerde malign deri tümörleri sık olmasına karşın çocuklarda çok nadir görülür. 2003 yılında İngiltere'de ve 2006 yılında Avrupa genelinde 20 ülkede yapılan çalışmalarda 0-14 yaş arası çocuklarda

deri kanseri insidansı sırasıyla milyonda 1.2 ve <1 olarak bulunmuştur(2,3). Pediatrik çağda görülen melanom dışı deri kanserlerinin %70'inde en az 1 risk faktörü, %44'ünde genetik bir bozukluk ve %29'unda bir veya daha fazla iyatrojenik faktör olduğu görülmüş(4). Vakamızda bilinen bir risk faktörü bulunmamaktaydı. Literatürde vakamıza benzer şekilde, belirlenebilen bir risk faktörü olmaksızın SCC ve BCC gelişen pediatrik yaş grubunda hastalar mevcuttu. 2009 yılındaki bir olgu sunumunda 7 yaşında bir kız çocuğunun sırtında 5 mm boyutta SCC saptanmış. Başka bir olgu sunumunda 8, 11 ve 16 yaşlarında 3 çocukta BCC saptanmış. Bu 4 olguda altta yatan herhangi bir patolojik durum bulunamamış ve lezyonların 6-8 haftalık öyküsü mevcutmuş(5,6). Literatürdeki olgu sunumlarından farklı olarak vakamızdaki kitlenin boyutu çok daha büyük(5 cm) ve yıllar içinde progresif büyüme göstermiştir. Dikkat çeken başka bir özellik ise kitle prezantasyonunun pediatrik çağdan farklı şekilde, yetişkinlerdeki SCC vakalarına daha benzer özellikte olmasıdır.

**Sonuç:** Deri tümörleri dünyada en sık görülen kanserlerdir. Yetişkinlerde çok daha fazla gözlenen bu tümörlerin görülme yaşı giderek düşmektedir. Literatürde çocuklarda altta yatan genetik bozukluk veya hastalık zemininde gelişen birçok deri kanseri olgusu mevcuttur. Fakat risk faktörü olmaksızın gelişen deri tümörleri ile ilgili olgular sınırlı sayıdadır.

**Anahtar Kelimeler:** Skuamöz hücreli karsinom, Scalp, Eksizyon

*Perop*

## PB-224

## Konjenital Melanositik Nevüs Olgusunda Nadir Bir Tanı: Dermal Malign Melanom

Ömer Enes Taymaz[1], İlknur Akbulut[1], Ayhan Işık Erdal[1], Fatma Sena Gürevin[2], Özlem Erdem[2]

*[1]Gazi Üniversitesi Tıp Fakültesi, Plastik, Rekonstrüktif ve Estetik Cerrahi Anabilim Dalı, Ankara*
*[2]Gazi Üniversitesi Tıp Fakültesi, Patoloji Anabilim Dalı, Ankara*

**Giriş:** Konjenital melanositik nevüsler doğumda sık görülen cilt lezyonlarından birisidir. Farklı klinik ve histopatolojik özellikler gösteren melanosit hücre topluluklarından oluşurlar. Bu nevüslerin klinik olarak önemli özellikleri malign melanoma dönüşüm ve merkezi sinir sistemi tutulumu (nörokutanöz melanoz) riskleridir. Konjenital melanositik nevüsler tahmini yetişkin boyutlarına göre küçük (<1,5 cm), orta (1,5 – 20 cm), büyük (20 – 40 cm) ve dev (>40 cm) olarak sınıflandırılırlar. Bu sınıflandırma önemlidir çünkü nevüslerin boyutu malign melanom gelişimi ve nörolojik tutulum için ana risk faktörlerinden biridir. Küçük ve orta boyuttaki tek konjenital melanositik nevüslerde prognoz genellikle iyidir ve yaşam boyu melanom gelişim riski ergenlikten önce son derece nadir ve yaklaşık yüzde 1 olduğu tahmin edilmektedir. Büyük veya dev konjenital melanositik nevüslerde ise malign melanom gelişme riskinin yaklaşık yüzde 5 olduğu düşünülmektedir. Bu olgularda malign melanomlar yaşamın daha erken dönemlerinde (çocukluk döneminde) ortaya çıkma eğilimindedir.

**Olgu Sunumu:** 31 yaş erkek hasta skalpte mevcut konjenital melanositik nevüsün görünümünden rahatsızlık şikâyeti ile kliniğimize başvurdu. Muayenesinde sağ frontal, temporal, paritetal ve oksipital bölgeleri içeren orta kısmı kenarlarına göre daha koyu renkli, papüllomatoz görünümlü, deriden kabarık yaklaşık 15 x 25 cm boyutunda kahverengi lezyon gözlendi (Şekil 1). Lezyonun boyut, renk gibi morfolojik özelliklerinin hastanın erişkin döneminde bir değişim göstermediği öğrenildi. Lezyon konjenital melanositik nevüs olarak değerlendirildi. Ameliyat öncesi yapılan kranial MR görüntülemelerinde derin dokulara invazyon veya malignite lehine bir bulgu görülmedi. Tedavi olarak lezyonun eksizyonu ve oluşacak defektin tam kat deri grefti ile rekonstrüksiyonu planlandı. Deri grefti donör alanları sınırlı olduğu için çoklu seans tedavi planı oluşturuldu. Hastanın tüm vücudunda yaygın olarak çoklu melanositik nevüsleri bulunması sebebiyle göreceli olarak daha az nevüs içeren sırt bölgesine Mentor marka, rektangüler şekilli 700 cc doku genişleticiler suprafasyal planda bilateral paravertebral olarak yerleştirilerek bu bölgede doku genişlemesi sağlandı. Doku genişletilmesinin tamamlanması sonrası skalpteki konjenital melanositik nevüsün subtotal eksizyonu yapıldı ve sırttan elde edilen tam kalınlıktaki deri grefti ile defekt kapatıldı. Patolojik inceleme sonucu lezyon içerisinde bir odakta 'dermal malign melanom' tespit edildi (Şekil 2 ve 3). Bunun üzerine hastanın pozitron emisyon tomografisi (PET) ile tüm vücut taraması gerçekleştirildi, metastaz bulgusuna rastlanmadı.

**Sonuç:** Malign melanomların büyük çoğunluğu dermo-epidermal bileşkedeki melanositlerden kaynaklanır. Nadiren melanomların saç folikülleri içindeki melanositlerden veya konjenital melanositik nevüsün intradermal bileşeni içindeki melanositlerden kaynaklanabildiği gösterilmiştir. Dermal malign melanom malign melanom olgularının yüzde 1'inden azını oluşturur. Klasik malign melanoma göre prognozu daha iyidir. Dermal melanomlarda potansiyel kaynak hücresinin dermal melanositler, embriyolojik

melanositik migrasyon kalıntıları veya anormallikleri olabileceği düşünülmektedir. Daha önceleri dermal malign melanomların başka bir malign melanom odağının dermal veya deri altı metastazı olduğu varsayılmıştır. Fakat sonrasında yayınlanan çeşitli raporlarda bu grubun diğer evre IV malign melanomlardan farklı davranabileceğini öne sürülmüş ve bu grup malign melanomlarda daha uzun sağkalım süreleri bildirilmiştir. Dermal malign melanomlar intradermal lezyonlar oldukları için bu olgularda ülserasyon görülmeyebilir veya lezyonun sebep olduğu morfolojik değişiklikler koyu bir konjenital nevüs içerisinde fark edilmeyebilir. Histolojik olarak ayırıcı tanısında dermal berrak hücreli sarkomun veya başka bir odaktaki malign melanom metastazının dışlanması gerekmektedir. Dermal melanomun patolojik tanı kriterlerinin karşılanması için ideal olarak multidisipliner bir melanom yönetim ekibi ortamında, kapsamlı klinik öykü, muayene, tıbbi kayıtların incelenmesi ve patolojik örneklerin incelenmesi yoluyla kutanöz veya gizli ekstrakutanöz bölgelerden metastaz olasılığı dışlanmalıdır. Her ne kadar malign dönüşüm gerçekleşen konjenital melanositik nevüslerde boyut artışı, şekil, renk değişimi, ülserasyonlar uyarıcı olabilse de bu bulguların olmadığı olgularda da bazı odaklarda malign dönüşüm gelişebileceği akılda tutulmalıdır.

**Anahtar Kelimeler:** dermal malign melanom, melanom, melanositik nevüs

*Şekil 1, 2 ve 3:Skalpteki dev konjenital melanositik nevüs, epidermal komponentin mevcut olmadığı dermal malign melanom, H&E boyamada retiküler dermiste lokalize çevre melanositik lezyondan keskin sınırlarla ayrılan nodüler alan*

## PB-225

## Primer Dermal Melanom: Kutanöz Melanomun Nadir Bir Alt Tipi

Erol Benlier, Fatih Akyar, Kübra Afşaroğlu Zöhra

*Trakya Üniversitesi Tıp Fakültesi, Plastik Rekonstrüktif ve Estetik Cerrahi Ana Bilim Dalı, Edirne*

**Giriş:** Primer dermal melanom (PDM), dermis/cilt altı doku veya her ikisini birden tutan, ancak epidermisi etkilemeyen nadir bir kutanöz melanom alt tipidir. Literatürde nadir olarak bildirilen primer dermal melanomların oranı tüm melanomların %0,4 ila %0,9'udur. PDM, primer kutanöz melanom metastazlarından histolojik olarak ayırt edilemediğinden, vücudun herhangi bir yerindeki primer kutanöz melanomun dışlanması gerekir. PDM ile kutanöz melanom metastazı arasında ayrım yapmak son derece önemlidir. Literatürde kutanöz melanom metastazı olan olgularda melanom spesifik 5 yıllık sağkalım oranı %10-26 iken, primer dermal melanomlu olgularda 5 yıllık sağkalım oranı yayınlarda oldukça değişken olmakla birlikte %73-100'dür. Bu nedenle primler dermal melanomu tanımak ve doğru tanı koymak önemlidir. Sol alt ekstremitede primer dermal melanomu olan 38 yaşında bir kadın olguyu sunuyoruz.

**Olgu:** Bacak distalinde pembemsi renkli nodüler lezyon şikayeti ile başka bir kliniğe başvuran 38 yaşındaki kadın hasta, yapılan eksizyonel biyopsi sonrası kliniğimize başvurdu. Hastadan öğrenildiği kadarıyla bu lezyon ağrısızdı ve ek klinik bulgusu yoktu. Hastanın bilinen bir hastalığı yoktu ve sadece doğum kontrol hapı kullanma öyküsü vardı.

Fizik muayenede sol bacağın posterior-distal bölgesinde 2,5 cm'lik dikey kesi izi ve bunun distalinde 2,5 cm'lik yatay kesi izi mevcuttu. İlişkili başka nevüs yoktu. Hastanın tüm vücut muayenesinde başka kutanöz, mukozal veya uveal lezyonu yoktu.

Tam kan sayımı ve metabolik panelleri de içeren laboratuvar sonuçları normal sınırlar içindeydi. Patoloji preparatları Trakya Üniversitesi Tıp Fakültesi Patoloji Anabilim Dalı tarafından incelendi. Patoloji raporu dermal malign melanom infiltrasyonu olarak sonuçlandı. Tümör boyutu 2 mm, invazyon derinliği ise 1 mm olarak ölçüldü. Lenfovasküler infiltrasyon tespit edilmedi. İmmünohistokimyasal boyama, biyopsinin aktin için zayıf pozitif ve SOX-10 için negatif olduğunu bildirdi. Gen mutasyon analizi, patolojik bir BRAF mutasyon varyasyonunun olduğunu gösterdi. Tümöre T1b melanom tanısı konuldu ve buna göre bir tedavi planı oluşturuldu.

Primer lezyon alanının reeksizyonu 1 cm'lik geniş cerrahi sınırla gerçekleştirildi. Aynı seansta sol inguinal Sentinel lenf notu biyopsisi yapıldı. Sol inguinal sentinel lenf nodu biyopsisi sonucu malign melanom metastazı olarak raporlandı. Re-eksizyonel biyopsinin patoloji sonucu prime dermal melanom tanısını destekledi. İmmunhistokimyasal boyamada biyopsinin HMB45 ve Melan-A pozitif olduğu görüldü. Bu sonuçların ardından hastaya sol inguinal lenf nodu diseksiyonu uygulandı. Patoloji raporunda, çıkarılan lenf bezlerinde malign metastaz görülmediği ve reaktif hiperplazi bulgularının olduğu görüldü. Hasta sonuçlarla birlikte ileri medikal tedaviler için onkoloji birimine yönlendirildi. Tüm vücut muayenesi için düzenli olarak takiplere çağırıldı.

**Tartışma/Sonuç:** Primer dermal melanom klinik olarak kutanöz melanomaya benzemez. Kutanöz melanomdan farklı olarak deri altı kistik kitle, vasküler proliferasyon veya melanom dışı deri kanserlerine benzer görünümü nedeniyle tanı koymak zordur. Primer dermal melanom daha çok 60 yaş altı ve erkek hastalarda görülür. Ayrıca en sık ekstremitelerde görülse de vücudun farklı yerlerinde de görülebilmektedir.

Tanı için histopatolojik kriterler; nodüler veya multinodüler yapıya sahip dermal yerleşimli melanositik neoplazm, atipi, multipl mitoz ve nekroz alanları gibi sitolojik malignite belirtileri, intraepidermal (in situ) bileşen kanıtının bulunmaması, ülserasyon olmaması, S100 pozitifliği, periferik sinirlerde devamlılık olmaması, önceden melanositik nevüs olmaması ve gerilemenin olmaması. Primer dermal melanomun kesin tanısı konulan vakaların azlığı nedeniyle, bunları kutanöz metastatik melanom veya primer nodüler melanomdan ayıracak moleküler profiller bulunmamaktadır.

Primer dermal melanomlu hastalarda yapılan immünohistokimyasal çalışmalar, p53, Ki67, siklin D1 ve siklin D2-40 ekspresyonunun diğer melanom türlerine göre daha düşük seviyelerde olduğunu ancak bu belirteçlerin rutin tanıda kesin ayrım sağlayamayacağını göstermiştir. Bu nedenle temel tanı aracı fizik muayene sırasında başka bir primer malign melanomun olmadığının gösterilmesidir.

Primer dermal melanomun tanısı, evrelemesi ve tedavisi konusunda fikir birliği yoktur. Zamir ve arkadaşları, 26 hastayı içeren retrospektif bir çalışmada primer dermal melanomlu hastaların geniş lokal eksizyon, sentinel lenf nodu biyopsisi ve gerektiğinde lenf nodu diseksiyonundan fayda gördüğünü bulmuşlardır.

PDM'li hastaların prognozu, metastatik malign melanom ve primer kutanöz melanomlarla karşılaştırıldığında oldukça iyidir. Harris ve ark. ortalama 6,3 yıl takip süresi olan 62 hastada 5 yıllık sağ kalımı %87,1 olarak bulmuşlardır. Ayrıca, benzer bir grupla karşılaştırıldığında, primer dermal melanomlu hastaların genel sağkalımı ve melanoma özgü sağkalımları, evre 1-2 ve evre M1a melanomlu hastalardan daha yüksekti. Swetter ve ark. primer dermal melanomlu 7 hastadan oluşan bir kohortta 5 yıllık sağkalım oranının %100 olduğunu bulmuşlardır.

Primer dermal melanom tanısı alan hastaların tanısal güvenilirliği, yalnızca tanı anında vücudun başka bir bölgesinde primer lezyonun olmamasına bağlı değildir. Aynı zamanda klinik takip süresince gizli bir primer lezyona dair hiçbir kanıt gözlenmemelidir. Bu nedenlerden dolayı bu hastaların tanı ve tedavi sonrası klinik takip süreçleri son derece önemlidir. Bizim hastamız henüz yeni tanı almış olup takibi devam etmektedir.

Sonuç olarak kutanöz metastatik melanomdan ayrımı zor ancak prognozu daha iyi olan primer dermal melanomun, dermatologlar, patologlar ve hatta cerrahlar tarafından tanınması önemlidir. Böylece gelecekte primer dermal melanomla ilgili araştırma ve çalışmalar, hastalığın tanı ve tedavisinde fikir birliğine varılmasını sağlayacaktır.

**Anahtar Kelimeler:** Kutanöz melanom, kutanöz metastatik melanom, primer dermal melanom

*Histopatolojik Bulgular*

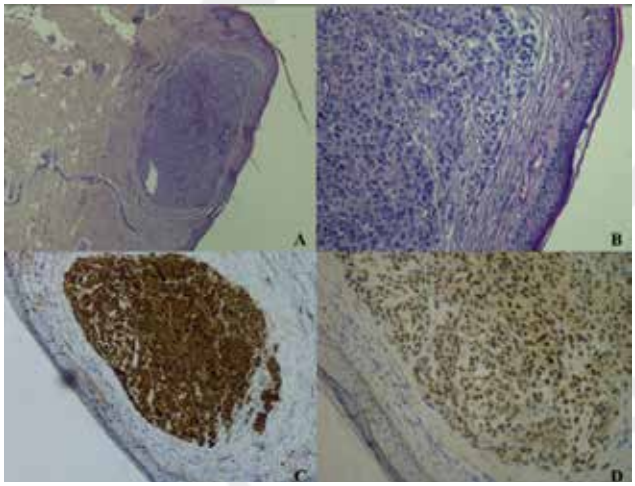


*A, Dermiste yer alan nodüler tümöral infiltrasyon B, Tümör infiltrasyonu, yuva oluşturan geniş sitoplazmalı pleomorfik hücrelerden oluşur. İntraepidermal tutulum göstermez. Dermis ile sınırlıdır. C, S100 immünohistokimyası ile nükleer pozitif boyama. D, Prame immünohistokimyası ile nükleer pozitif boyama.*

## PB-226

## Perianal Bölgede Paget Hastalığı: Nadir Bir Olgu

İsmail Arda Tufan, Batuhan Sert, Ersin Akşam, Cengiz Tavusbay

*İzmir Atatürk Eğitim ve Araştırma Hastanesi, Plastik Rekonstrüktif ve Estetik Cerrahi A.B.D.*

**Giriş:** Perianal Paget hastalığı (PPH), ekstramamarian Paget hastalığının (EMPH) bir türü olup nadir görülen bir hastalıktır. Genellikle 60-70 yaşlarındaki kişilerde görülür ve hem erkeklerde hem de kadınlarda ortaya çıkabilir (1). PPH'nin genellikle primer bir kutanöz lezyon olarak veya altta yatan bir gastrointestinal ya da genitoüriner kanserin sonucu olarak sekonder şekilde ortaya çıktığı kabul edilir (1). Primer PPH'de, Paget hücrelerinin kesin patogenezi tartışmalıdır; ancak bu hücrelerin epidermisteki apokrin bezlerden veya immatür epidermal bazal hücrelerden kaynaklandığı düşünülmektedir (1-3). PPH, invaziv olmayabileceği gibi, lokal olarak invaziv veya lenf nodlarına, akciğere, karaciğere veya kemiğe metastaz yapabilen bir hastalık olabilir (1). Bu hastalığın prognozu, lezyonun kalınlığına, invazyon derinliğine ve metastaz varlığına bağlıdır ve her biri daha kötü bir prognoz ile ilişkilidir (4). Cerrahi rezeksiyon, günümüzde tedavinin temel taşıdır; ancak, negatif sınırlarla eksizyon yapıldığında bile nüks oranı %31-61 arasında değişmektedir. İnvaziv olmayan vakalarda bile nüks yaygındır (1). EMPH literatüründe on yıl sonra bile nüks vakaları bildirildiği için uzun vadeli takip çok önemlidir (2).

Bu olgu sunumunda amacımız, nadir görülen perianal Paget hastalığının yönetimi ve rekonstrüksiyonu hakkında edindiğimiz bilgi ve tecrübelerimizi paylaşmaktır.

**Olgu Sunumu:** Yetmiş üç yaş erkek hasta plastik cerrahi polikliniğimize 3 yıldır süren anal bölge etrafında kızarıklık ve kaşıntı şikayetiyle başvurdu (Fig 1). Hastanın öyküsünde bilinen diabetes mellitus, hipertansiyon ve koroner arter hastalığı mevcuttu. Hastanın preoperatif değerlendirilmesinde anal kanal etrafında yarıçapı yaklaşık 3-4 cm olan eritem ve eritemin çevresinde skuamlı alanlar görüldü. Hastadan alınan biyopsinin paget hastalığı olarak sonuçlanmasının ardından preoperatif genel cerrahi görüşüne başvuruldu. Genel cerrahi kliniği tarafından tarama tetkikleri tamamlanan hastada herhangi bir maligniteye rastlanmadı. Genel cerrahi kliniği ile ortak yapılan operasyonda, 1 cm cerrahi sınır ile cilt ve ciltaltı dokular anal kanalda dentat çizgiye kadar genel cerrahi ekibi tarafından total rezeke edildi. İntraperatif yapılan frozen incelemesi sonucunda cerrahi sınırların patoloji örneğinde devamlı gelmesi üzerine tüm sınırlardan 1 cm cerrahi marj ile re-eksizyon uygulandı ve patoloji laboratuvarına incelenmek üzere gönderilen yeni frozen örneklemesinde perianal Paget hastalığı bulguları saptanmaması üzerine oluşan defektin rekonstrüksiyonu amacıyla bilateral gluteal bölgelerden subfasyal planda kaldırılan, modifiye V-Y ilerletme flepleri ile rekonstrükte edildi (Fig 2).

Kaldırılan fleplerin medial taraflarında anal kanal rekonstrüksiyonu amacıyla, anal kanal izdüşümünde 2x3 cm'lik cilt-ciltaltı dokusu bırakılarak bunların dışında kalan medial kısımları eksize edildi. Hastaya daha sonrasında genel cerrahi ekibi tarafından loop kolostomi açıldı ve operasyona son verildi.

Hastanın 6 ay yapılan takiplerinde herhangi bir komplikasyona rastlanmadı ve nüks izlenmedi (Fig 3).

**Tartışma ve Sonuç:** PPD, perianal kaşıntı veya egzamatöz bir lezyon ile başvuran yaşlı bir hastada ayırıcı tanıya dahil edilmesi gereken, önemli ve nadir bir hastalıktır. Bu hastalık, gastrointestinal veya genitoüriner malignitelerle ilişkili olabilir ve bu nedenle genellikle kapsamlı bir değerlendirme gerektirir. Nadir olduğu için standartlaştırılmış tedavi kılavuzları bulunmamakla birlikte, geniş lokal eksizyon genellikle tercih edilen tedavi yöntemidir. Perianal cerrahi sonrası oluşan geniş defektleri kapatmak için V-Y flepler; deri greftlerinin yetersiz kaldığı ve anterior abdominal rektus veya gracilis myokutanöz fleplerinden önce rekonstrüksiyon için ara basamak olarak düşünülebilir (6). Geniş lokal eksizyon yanında, hastaya bağlı olarak Imiquimod, fotodinamik tedavi ve radyoterapi gibi cerrahi olmayan seçenekler tek başına veya kombinasyon halinde kullanılabilir. Hangi tedavi seçilirse seçilsin, PPD'nin yüksek nüks oranı nedeniyle bu hastaları uzun süreli takip etmek önemlidir (5).

**Kaynakça:**

1. Kyriazanos ID, Stamos NP, Miliadis L, Noussis G, Stoidis CN. Extra-mammary Paget's disease of the perianal region: a review of the literature emphasizing the operative management technique. Surg Oncol. 2011;20:e61–e71.

2. Lam C, Funaro D. Extramammary Paget's disease: summary of current knowledge. Dermatol Clin. 2010;28:807–826.

3. Shutze WP, Gleysteen JJ. Perianal Paget's disease. Classification and review of management: report of two cases. Dis Colon Rectum. 1990;33:502–507.

4. St Claire K, Hoover A, Ashack K, Khachemoune A. Extramammary Paget disease. Dermatol Online J. 2019;25:13030/qt7qg8g292.

5. Thompson HM, Kim JK. Perianal Paget's Disease. Dis Colon Rectum. 2021 May;64(5):511-515.

6. Ibañez N, Abrisqueta J, Luján J, Hernández Q, Parrilla P. V-Y advancement flaps for extensive perianal defect repair. Cir Esp. 2016 Nov;94(9):525-530. English, Spanish.

**Anahtar Kelimeler:** Paget, Perianal rekonstrüksiyon, V-y ilerletme flebi

*paget*

Figür 1: Pre-operatif görünüm

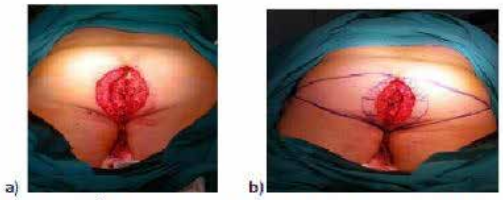

Figür 2: a) İntra-operatif görünüm b)V-Y fleplerinin planlaması

Figür 3: a-b) Post-operatif 3. ay

## PB-227

## İskelet Kasına Metastaz Yapan Malign Melanom Olgusu

Orhun Ali, Gökay Karaemir, Bişar Güneş

*Çanakkale Onsekiz Mart Üniversitesi Tıp Fakültesi, Plastik Rekonstrüktif ve Estetik Cerrahi Anabilim Dalı, Çanakkale*

**Giriş:** Tüm cilt kanserlerinin %5'ini oluşturan malign melanomun metastaz yapma kabiliyeti diğer cilt kanserlerinden yüksek olmakla birlikte, iskelet kası metastazları nadirdir. Olgumuzda agresif bir alt türü olan nodüler tip malign melanomun kas dokusuna metastazından bahsetmekteyiz.

**Olgu:** Sağ ayak dorsolateralinde 3 sene önce oluşan lezyon için hasta dış merkezde eksizyon + inguinal lenf nodu diseksiyonu planlanarak opere edilmiştir. Histopatolojik inceleme breslow 8mm nodüler malign melanom ve 2 adet lenf nodu metastazı şeklinde sonuçlanmıştır. Multidisipliner yaklaşımla onkolojiye yönlendirilen BRAF(+) Malign melanom tanılı hastaya MEK inhibitörü olan trametinib ve braf inhibitörü olan dabrafenip başlanılmış olup kontrollerinde çekilen PET/BT'de sağ gastrocnemius superiorunda anlamlı FDG tutulumu saptanmıştır. Hastaya popliteal diseksiyon ve kitle eksizyonu yapılmıştır. Patolojisi popliteal lenf nodlarında tutulum ve kas metastazı lehine sonuçlanmıştır. 1 ay sonraki kontrolünde aynı bacak tibia ön yüzünde renk değişikliği fark edip eksizyon+greft yaptığımız hastanın patoloji sonucu cerrahi sınırları sağlıklı invaziv malign melanom gelmiştir. Bu esnada onkolojik tedavisi devam eden hastanın yaklaşık 6 ay sonraki kontrolünde tibia ön yüz daha distal bölgeden tekrar eksizyon +greft uygulanmış, sonucu yine invaziv malign melanom olarak gelmiştir.

**Tartışma:** Literatürde nadir görülen bir fenomen olarak malign melanomun iskelet kası metastazları, kas dokusunun metastatik hücreler için elverişsiz bir ortam sağladığı hipoteziyle açıklanmaktadır. Bununla birlikte, tanımlanan olgumuzda olduğu gibi, agresif alt türlerde bu tür metastazların ortaya çıkışı, malign melanomun biyolojik davranışının daha iyi anlaşılmasını gerektirmektedir. İleri görüntüleme teknikleri ve PET/BT gibi tanısal araçların kullanımı, iskelet kası metastazlarının tespitinde önemli rol oynamaktadır. Ancak, bu metastazların prognoz üzerindeki etkisi ve optimal tedavi stratejileri hala tartışmalıdır. Özellikle BRAF mutasyonu pozitif hastalarda hedefe yönelik tedavilerin etkinliği ve cerrahi müdahalenin rolü, daha fazla araştırma ve klinik çalışmaya ihtiyaç duyulan alanlardır.

**Anahtar Kelimeler:** İskelet kası metastazı, gastrocnemius metastazı, malign melanom

*Görsel-1*

*1.PET/BT görüntülemede gastrocnemius kası tutulumu 2.Malign melanom eksizyonu + FTSG pre-op 3.Gastrocenmius kasından total eksizyon materyali*

## PB-228

## Bilateral Aurikula'da Bcc: Nadir Bir Olgu Sunumu ve Onarımı

Onur Aksoy[1], Merve Demir Aksoy[2], Şükrü Yazar[3]

*[1]Prof Dr Cemil Taşçıoğlu Şehir Hastanesi*
*[2]Başakşehir Çam ve Sakura Şehir Hastanesi*
*[3]Acibadem Üniversitesi Hastanesi*

**Giriş:** Bazal Hücreli Karsinoma bazal hücrelerin proliferasyonuyla karakterize lokal agresif yayılan çok ender metastaz yapan ve en sık görülen kutanöz doku kanser tipidir. (1,2). En sık baş boyun bölgesinde gözlenir. Etiyolojisi UV ışınlar, genetik faktörler, travma, arsenik maruziyeti gibi multifaktöriyeldir. (4). Bazal Hücreli Karsinom birçok histolojik alt tipe sahiptir ve vakaların yaklaşık % 40 'ında iki veya daha fazla majör histolojik tip birlikte bulunur (3,4).

Kulakta malign kitleler yaygın olmakla birlikte bilateral malign kitle vakası oldukça nadirdir (8).

Bildiğimiz kadarıyla literatürde sadece 1 tane bilateral aurikular basal hücreli karsinom vakası bildirilmiştir. (Alan D. Steinfeld,1977;). Bu yayında lezyon bilateral retroaurikular sulkus ile scalp arasında bulunmaktadır. Bunun dışında aurikulada aynı anda bilateral BCC vakası bildirilmemiştir. Bilateral dış kulak yolunu tutan BCC vakası Mann ve ark. tarafından bildirilmiştir.

Burada bildiğimiz kadarıyla literatürde ilk defa aynı anda meydana gelmiş bilateral apeks helikste bazal hücreli karsinom tanısı alan eksizyon ve Antia-Buch flep ile rekonstrüksiyonu yapılan hasta sunulmuştur.

**Olgu Sunumu:** 48 yaşında erkek hasta iş güvenliği nedeniyle tüm aurikulayı kapsayan koruyucu kulaklığın travmatize ettiği alanda 2 senedir iyileşmeyen yaralarının olması sonucu dermatoloji kliniğine başvurmuştur. Özgeçmiş hastanın 20 paket/yıl sigara kullanım öyküsü mevcuttur ve başka bir sağlık problemi belirtilmemiştir. Dermatolojik muayenesinde parlak papüller alanda erozyon oluşumu gözlenmiş olup punch biyopsi yapılmıştır. Alınan punch biyopsi örneğinin histopatolojik incelemesinde mikronodüler alt tipinde bazal hücreli karsinom sonucu gelmiştir ve lezyonun total eksizyonu için hasta tarafımıza yönlendirilmiştir.

Hastanın fizik muayenesinde sağ kulakta helikste yaklaşık 2*0,5 cm boyutlarında krutlu papüller lezyon görülmüştür (Şekil 1). Sol kulak helikste pigmente yaklaşık1*1 cm boyutlarında krutlu lezyon görülmüştür (Şekil 2).

Hastanın apeks helikste bulunan lezyonu en yakın cerrahi sınır 0,5 cm olacak şekilde sınırları belirlendi. Total kama eksizyon öncesi lezyonun lokalizasyonu ve boyutu göz önüne alınarak Antia-Buch flebi planlandı (Şekil 3,4).

Genel anestezi altında sağ ve sol kulağa % 0,1 adrenalinli solüsyon ile lokal anestezi uygulandı. Temiz cerrahi sınırlara uygun olarak kama eksizyon yapılarak işaret süturları konulmuştur (Şekil 5,6). Antia-Buch Flebi heliks oluğu boyunca ön cilt, kıkırdak dahil edilerek flep elevasyonuna başlanmıştır. İnsizyon yeterli vasküleriteyi sağlamak için lobüle kadar ilerletilmiştir. Postaurikular cilt perikondriyumun yüzeyine kadar diseke edilmiştir. Ortaya çıkan kondrokutanöz flepler defekte doğru ilerletilmiştir. Ortaya çıkan flepler yukarı ve aşağı doğru bükülerek

postrezeksiyon defekti kapatılmıştır. Ekstra uzunluk için heliks ayağının V-Y ilerletmesi ve skafal kıkırdağın insizyonu ile yaklaştırılan yara kenarlarında gerilimi azaltabilir ancak bu vakada gerekmemiştir (Şekil 7, 8).

**Tartışma:** On dokuzuncu yüzyılda Marjolin ve Hawkins, travmanın karsinom oluşumundaki rolünü ilk olarak gözlemlemiştir. "Marjolin Ülseri" terimi başlangıçta yanık izleri üzerindeki neoplazmlar için kullanılmıştır, ancak daha sonra yara dokusunda başlayan tüm karsinomları kapsayacak şekilde genişletilmiştir (13).

Bazal hücreli karsinom insanda yaygın görülen cilt kanseridir ve etiyolojisinde en sık UV ışınlar suçlanmaktadır. Skar dokusu ile ilişkili BCC vakaları oldukça nadir olmakla birlikte literatürde termal yanık yaralarından, cerrahi insizyonlardan, su çiçeği izlerinden, aşı yaralarından ve piercing uygulamalarından sonra görülen BCC olguları bulunmaktadır. Aslında BCC yanık yaralarından meydana gelen en sık ikinci tümördür (11,12,13).

Travmanın BCC'yi nasıl tetiklediği tam olarak bilinmemekle birlikte kronik irritasyon, baskılanmış immün sistem, epitel hücrelerinin yanlış diziliminin sebep olduğu düşünülmektedir (11).

Aurikulada malign kitleler yaygın görülmekle birlikte bu kitlelerin eksizyonu sonrası kulağın vasküleritesinin devamlılığı, estetik ve fonksiyonel kaybı cerrah tarafından planlanmalıdır.

Kulağı karotis eksternanın dalları olan süperior temporal arter ve posterior aurikular arter besler. Duyusu auricularis magnus, vagus, glossofarinjeal, küçük oksipital ve aurikulotemporal sinirlerden sağlanır. Hayatın 3. yılında kulak erişkin boyutunun %85'ine ulaşır ve yaşlandıkça kıkırdak kalsifiye olur ve sertleşir (5,9).

Aurikuladaki defektler anatomik lokalizasyonuna göre detaylandırılır. Aurikula süperior, orta, inferior ve lobül olarak sınıflandırılabilir. Kabul edilebilir bir rekonstrüksiyon için aurikulanın normal anatomisi bilinmelidir. Aurikula lateral orbital rimden yaklaşık bir kulak uzunluğu mesafede bulunmalı, kıvrımlı antiheliks katlantısı korunmalı, konkoskafal açı yaklaşık 90° olmalıdır (5,9).

Kulak kepçesinin 3 boyutlu şekli karmaşık ve birbiriyle bağlantılı kıvrımları ve estetik görünümü nedeniyle rekonstrüksiyonu oldukça zordur. Tam kat aurikula defektlerinin rekonstrüksiyonunda çeşitli teknikler mevcuttur. İdeal onarım yöntemine karar verilirken, defektin boyutu, lokalizasyonu, yerel dokuların mevcut olup olmadığı göz önünde bulundurulmalıdır.

İlk kez 1967'de tanımlanan Antia-Buch flebi küçük ve orta boyuttaki helikal rim defektleri için tek aşamalı olması ve kulak kepçesinin şeklinin korunabilmesi nedeniyle idealdir (10).

Heliks ayağının V-Y ilerletmesi ile daha büyük defektler de bu flep ile onarılabilir. Antia-Buch flebi helix oluğu boyunca aurikula ön deri ve kıkırdağı iiçine alarak insizyonla başlanır. Postaurikular cilt perikondriyumun yüzeyine kadar kaldırılır. Ortaya çıkan kondrokutanöz flep defekte doğru ilerletilir. Bu sayede izler kulağın iç bükeylikleri ve dış bükeyliklerinde gizlenir (6,8,10).

**Sonuç:** Literatürde daha önce karşılaşmadığımız eş zamanlı travmaya bağlı oluşmuş aurikulada BCC vakasını sunarak hem BCC'nin bilateral olabileceğini ve büyük ihtimalle travmanın oluşturduğu bir etiyolojiyi göstererek rekonstrüksiyon seçeneğimizi sunuyoruz.

**Anahtar Kelimeler:** Bazal Hücreli Karsinom, BCC, Bilateral, Antia-Buch, Aurikula

*Vaka*

## PB-229

## Dermatofibrosarkom Protuberans Ayırıcı Tanısında Düşünülmesi Gereken:Pilomatrikoma

Perçin Karakol[1], Mehmet Balcı[1], Ali Can Aydın[2], Muhammet Acar[1], Ongun Alanlı[1]

*[1]Başakşehir Çam ve Sakura Şehir Hastanesi, Plastik Rekonstrüktif ve Estetik Cerrahi Ana Bilim Dalı,İstanbul*
*[2]Batman Eğitim ve Araştırma Hastanesi,Plastik Rekonstrüktif ve Estetik Cerrahi Ana Bilim Dalı,Batman*

**Giriş:** Dermatofibrosarkom protuberans başlangıçta normal cilt renginde, kahverengimsi, kahverengi, pembe ve hatta morumsu küçük bir yama olarak ortaya çıkar. Bu başlangıç aşamasında asemptomatik ve spesifik olmayan bir lezyon olduğundan hasta tarafından fark edilemeyebilir ve sıklıkla benign lezyonlarla karıştırılabilir.[1] Dermatofibrosarkom protuberans en sık görülen deri sarkomudur, ancak görülme sıklığı diğer deri tümörleriyle karşılaştırıldığında oldukça düşüktür. Malherbe kalsifiye epitelyoması olarak da bilinen Pilomatrikoma, kıl folikül matriks hücrelerinden köken alan yüzeyel benign bir deri tümörüdür. [1-2] Pilomatrikomalar iyi bilinen lezyonlar olmasına rağmen klinik olarak sıklıkla diğer cilt hastalıklarıyla karıştırılmaktadır. Pilomatrikoma tanısı klinik olarak değerlendirilmeli ve histolojik olarak doğrulanmalıdır.

**Materyal-Metod:** 70 yaşında erkek hasta son 6 aydır sol bacak lateralinde gelişen kitle şikayeti nedeniyle tarafımıza başvurdu. Tarafımızca yapılan muayenesinde sol bacak lateralinde yaklaşık 7x4 cm boyutlarında hiperpigmente,ciltten kabarık ve fikse bir kitle izlendi. İnguinal ve popliteal bölge muayenesinde ele gelen kitle saptanmadı. Dış merkez Dermatoloji Kliniği ön tanısı olarak dermatofibrosarkom düşünülen hastanın dış merkez MR görünütüleme raporunda sol cruris proksimal 1/3lük alanda lateralde kutanöz orijinli olduğu izlenimi veren ve subkutan yağlı dokuya hafif uzanımı bulunan solid kitlesel lezyon izlenmiş olup ayrıcı tanıda ilk planda dermatofibrosarkoma protuberans düşünülmüştür. Düşük olasılıkla cilt lenfoması

da benzer görünüm oluşturabilir olarak değerlendirilmiştir. Hastanın sol krus lateralindeki dermatofibrosarkom protuberans ön tanılı kitlesi güvenli cerrahi sınır ile eksize edilmiş olup sol uyluk lateralindeki alandan kısmi kalınlıktaki deri grefti alınarak tümör eksizyon alanına adapte edildi. Hasta operasyon sonrasında servisimizden Postop 3.gününde taburcu edildi.

**Tartışma:** Hastanın operasyon sonrasındaki patoloji raporu sonuçlarına göre lezyon boyutu 6x5 cm ve 3.7 cm derinliğinde olduğu görüldü. Lezyon sınırlarında tümör hücresine rastlanılmadı.Dermis yerleşimli,düzgün sınırlı,ekspansiv büyüme gösteren,belirgin atipi içermeyen arada hayalet hücrelerinin ve kalsifikasyonların da izlendiği 6 cm çapında lezyon izlendi. Olgu dev pilomatrikoma olarak yorumlandı. 5cm'den daha büyük olan lezyonlar dev pilomatrikoma olarak tanımlanmaktadır.

Plikomatrikoma'nın klinik olarak tanımlanması zordur. Önemli agresif potansiyele sahip malign pilomatrikoma veya trikomatrik karsinom dahil olmak üzere çeşitli ayırıcı tanılar mevcuttur.[3] Pilomatrikoma tanısı klinik olarak düşünülmeli ve histolojik olarak doğrulanmalıdır. Prognozu genellikle iyi seyretmektedir. Tam cerrahi eksizyon sonrası kural, nüksetmeden iyileşmedir.[2,4] Bu çalışmanın amacı alt ekstremitede alışılmadık bir bölgede nadir görülen pilomatrikoma tümörü tanısı alan bir hastanın olgusunu sunmaktır.

Dermatofibrosarkom ön tanısı düşünülen vakalarda nadir görülen pilomatrikoma tanısı da akıldan çıkarılmamalıdır. Pilomatrikoma yaşamın ilk yirmi yılında ortaya çıkar. En sık görüldüğü yerler baş ve boyundur ve uzuvların erişimi istisnai olmasına rağmen 70 yaşındaki erkek hastamız dev pilomatrikoma tanısı almıştır.[3,4]

**Sonuç:** Pilomatrikoma Plastik Cerrahların karşılaşabildiği nadir görülen bir benign tümördür. Dermatofibrosarkom protuberans ön tanısı düşünülen kitlelerde atipik yerleşim varlığında diğer ayırıcı tanılar ile birlikte pilomatrikoma ön tanısının da olabileceği unutulmamalıdır.[5]

**Kaynakça:**

1) Kaddu S, Soyer HP, Hödl S, vd. Pilomatricoma'nın morfolojik aşamaları. Ben J Dermatopathol. 1996;18:333-338.

2) Marrogi AJ, Wick MR, Dehner LP. Çocuklarda ve genç erişkinlerde pilomatrik neoplazmlar. Ben J Dermatopathol. 1992;14:87-94.

3) Jones CD, Ho W, Robertson, BF, Gunn E, Morley S. Pilomatrixoma: Literatürün Kapsamlı Bir İncelemesi. Ben J Dermatopathol. 2018 Eylül;40(9):631-641.

4) Le C, Bedocs Başbakanı. Malherbe'nin Kalsifiye Epitelyoma'sı. İçinde: StatPearls. Treasure Island (FL): StatPearls Publishing; 2022 Ocak 2022 21 Haziran.

5) R.W. Taylor. Sarcomatous tumor resembling in some respects keloids. J Cutaneous and Genito-Urinary Disorders, 8 (1890), pp. 384

**Anahtar Kelimeler:** Dermatofibrosarkom protuberans, pilomatriksoma, benign tümör

## PB-230
## Ön Kolda Nadir Görülen Merkel Hücreli Karsinom

Cem Öz

*Bahçeşehir Üniversitesi Tıp Fakültesi Plastik, Rekonstrüktif ve Estetik Cerrahi Ana Bilim Dalı, İstanbul*

**Giriş:** Merkel hücreli karsinom yüksek oranda lokal nüks, uzak metastaz, bölgesel nodal metastaz ve yüksek mortalite ile karakterize, nispeten nadir görülen ve agresif bir kutanöz nöroendokrin malignitedir. Klinik olarak Merkel hücreli karsinom, kalıcı asemptomatik kırmızı/pembe şekilli, genellikle 2 cm'den küçük, hassas olmayan intrakutanöz şişlikle birlikte, uzak metastazlardan önce lenf nodu metastazları ile hızla büyüyen lokalize hastalıkla birlikte görülür.

**Hasta ve Metod:** Hastanemiz Dermatoloji polikliniğine 27.09.2023 tarihinde sol ön kolda eritemli endüre kitle başvuran hastaya eksizyonel biyopsi ve patolojik inceleme önerilmiş. Ancak eksizyonel biyopsisi dış merkezde yapılmış olan ve patoloji sonucu Merkel hücreli karsinom olarak sonuçlanan 74 yaşında kadın hasta Tıbbi onkoloji polikliniğinine başvurmuş tamamlayıcı cerrahi tedavi önerilmiş. Hasta 11.12.2023'de polikliniğimize başvurdu. Hastaya geniş reeksizyon sonrasında lokal flep ile rekonstrüksiyon, preoperatif lenfosintigrafi yapılarak sentinel lenf nodu araştırması, pozitiflik durumunda aksiller lenf nodu diseksiyonu yapılmasına planlandı.

**Sonuçlar:** Preoperatif yapılan PET-CT tetkikinde metastaz düşündüren lezyon saptanmamıştır. Hastaya ameliyat öncesi lenfosintigrafi tetkiki ve sentinel lenf nodlarının işaretlemesi yapıldı. Ameliyatta sol ön koldaki eksizyon sahasına metilen mavisi ile işaretleme yapıldı. Sonrasında sentinel lenf nodları için sol aksillaya insizyonla grildi. Gama prob ile lenf nodudan sayım alınması üzerine sol aksilladaki sentinel lenf nodu eksize edildi. Sol ön koldaki eski insizyon skar alanının çevresinden 2 cm lik cerrahi sınırla geniş reeksizyon yapıldı. Oluşan doku defekti için lokal fasyokutan flep ile rekonstrüksiyon yapıldı.

Hastanın patoloji raporunda tümör rezeksiyon spesmeninde tümör rezidüsüne rastlanmamıştır. Sol aksilla 2 lenf nodunda Merkel hücreli karsinom metastazı saptanmamıştır, immunohistokimyasal (Sitokeratin 20, Pansitokeratin, MCPyV(AB3 klonu)) antkikorlar incelemede kullanılmıştır.

Hastanın cerrahi takiplerinde tümör eksizyon sahasında ve sol aksiller bölgede komplikasyon görülmedi. Tümör nüksü görülmedi. Hastanın rutin takiplerinde sol aksillaya yapılan ultrasonografi incelemesinde tespit edilen 1 cm boyutunda şüpheli lenf nodu lokal anestezi altında eksize edildi. Patoloji sonucunda 2 lenf nodunda Merkel hücreli karsinom metastazı saptanmamıştır.

Radyasyon onkolojisi tarafından operasyon sahasına 50-56 Gy radyoterapi endikasyonu konuldu. Hastanın sol ön kol tümör eksizyon alanına radyoterapi tedavisi 01.02.2024 tarihinde başlamış olup 06.03.2024 tarihinde 25 fraksiyon toplam 50 Gy tedavi almıştır.

**Tartışma:** Merkel hücreli karsinom(MHK) ekstremitelerde (vakaların %38'inde) ve baş ve boyunda (%29) ortaya çıkar ve bu da ultraviyole B radyasyonu veya güneşe maruz kalma ile bir korelasyon olduğunu düşündürür.

MHK ile ilişkili başka birçok risk faktörü daha vardır: immünsüpresyon, organ nakli öyküsü ve Merkel hücreli polyomavirüs enfeksiyonudur. Ayrıca, erkekler için ortalama ilk tanı yaşı 73 kadınlarda ise 76 yaş olduğundan ileri yaşlarda görünmektedir.

Cerrahi eksizyon ve sentinel lenf nodu biyopsisi (SLNB) ardından bölgeye spesifik ışınlama, bakım standardı olmaya devam etmektedir. MHK'da görülen en yaygın olarak beş klinik özellik; Asemptomatik, Hızla genişleme (<=3 ay), İmmünsüpresyon, 50 yaş üstü, ultraviyole (UV) maruz kalan bölgedir.

1972'deki ilk vaka sunumundan bu yana, nöroendokrin karsinom, trabeküler karsinom, derinin primer küçük hücreli karsinomu ve derinin anaplastik karsinomu olarak da adlandırılan MHK, nadir görülen, oldukça agresif bir malignite olarak karakterizedir. Hastaların büyük çoğunluğu (%72) 70 yaşın üzerinde ve yalnızca %4'ü 49 yaş veya altında görülmektedir. Ayrıca, erkekler kadınlara (%38,5) kıyasla MHK(%61,5) açısından daha fazla risk altındadır. Beyaz ırk vakaların %95'ini oluşturmaktadır.

MHK'NIN standart tedavi yöntemi geniş cerrahi eksizyon ve SLNB'dir. Klinik olarak mümkün olduğunda, tümör çevresinden 1 ila 2 cm cerrahi sınırla geniş eksizyon önerilmektedir. 5823 vakanın retrospektif analizi, vakaların %27'sinin nodal hastalıkla başvurduğunu göstermektedir. Tümörün geniş eksizyonunda tümör negatif sınırlar (1-2 cm), uzun vadeli sağ kalımda olumlu katkı sağlamaktadır. Pozitif SLN ile başvuran bireyler için multidisipliner bir tümör kurulu değerlendirmesi ve ardından bölgesel lenf nod diseksiyonu ve/veya tümör metastazı olan lenf nodu bölgelerine yönelik radyoterepi de uygulanmalıdır. SLNB önemli bir evreleme aracı olmasına rağmen genel sağ kalımdaki önemi belirsizliğini korumaktadır. Lenf nodlarının tedavisine ilişkin kesinliğin olmayışı, lenf nodu diseksiyonunun endike olduğu diğer birçok maligniteye ilişkin güncel tedavi kılavuzlarından farklılık göstermektedir.

Aksiller veya inguinal bölgedeki klinik olarak belirgin lenfadenopati için lenf nodu diseksiyonunu ve ardından radyasyon tedavisinin uygulanması önerilmektedir. Uzak metastazların belirlenmesi durumunda, etoposid ile birlikte veya etoposid olmadan sisplatin veya karboplatin ile adjuvan kemoterapi önerilmektedir.

Bu hastadaki cerrahi yaklaşımda sol ön koldaki eski operasyon skarı çevresinden 2 cm'lik cerrahi sınır ile tam kat rezeksiyon yapıldı, lokal fasyokutan fleple doku defekti onarımı yapıldı. Nüks oranının yüksek olması nedeniyle ameliyat sonrası sol ön kola radyoterapi uygulandı. Radyoterapide 45 ila 60 Gy'lik bir dozun faydalı olduğu gösterilmiştir.

Geniş lokal insizyondan sonra tümör defektini kapatırken birçok faktör göz önünde bulundurulmalıdır. Bu durumda dikkate alınan hususlar arasında yaş, eşlik eden hastalıklar, tıbbi öykü ve radyasyon tedavisi ihtiyacı yer alıyordu. Göreceli olarak kısa işlem süresi, göz önüne alındığında, hasta için lokal fasyokutan flep ile onarım tercih edimiştir.

**Sonuç:** Ön kolun Merkel hücreli karsinomu nadir görülmektedir. Tanısı patolojik ve immünohistokimyasal yöntemlerle olmaktadır. İmmünoterapinin rezeke edilemeyen/ileri/metastatik aşamalarda yararlı etkileri olduğu gösterilmiştir. Merkel hücreli polyomavirüse (MCPyV) karşı antikorların ölçülmesi prognoz ve takip açısından yararlı olabilir. Cerrahi tedavide geniş cerrahi eksizyon, sentinel lenf nodu biyopsisi ve gerekli durumlarda bölgesel lenf nodu diseksiyonu gerekmektedir. Cerrahi sonrasında radyoterapi de tedavinin tamamlayıcı unsurudur.

**Anahtar Kelimeler:** merkel hücreli karsinom, üst ekstremite, deri kanseri

*ön kolda merkel hücreli karsinom*

*Ön kolda Merkel hücreli karsinom preoperatif görüntüsü*

## PB-231

## İnterscapular Bölgeden Malign Melanom Eksizyonu Sonrası Geç Dönemde Gelişen Metastaz

Umut Emre Kalyoncu, Umut Dalgıç, Ömer Kokaçya, Kutalmış Yaprak, Erol Kesiktaş

*Çukurova Üniversitesi Tıp Fakültesi, Plastik Rekonstrüktif ve Estetik Cerrahi Anabilim Dalı, Adana*

**Giriş:** Kutanöz malign melanom (MM), derinin tüm malign tümörlerinin yalnızca %3'ünü oluşturur, ancak rekürrens, hızlı büyüme ve metastazlara belirgin eğilimi nedeniyle derinin malign tümörlerine bağlı toplam ölümlerin %60'ına neden olur. Malign Melanom'un kesin tanısı için histopatolojik doğrulama gereklidir. Histopatolojik tanı, Malign Melanom'un histogenetik tipi, Breslow'a göre tümör kalınlığı, Clark'a göre invazyon seviyesi, ülserasyon varlığı, lenfosit infiltrasyonunun derecesi, mitoz hızı, hücre tipi, hücrelerde melanin varlığı gibi mikroskobik bulgulara dayanır[1].

**Olgu:** 52 yaş bilinen ek hastalığı olmayan erkek hasta 2021 yılında interskapuler bölgede koyu renkli lezyonun eksizyon sonucu patoloji raporu: Malign melanom nodüler tıp-clark ıv- breslow 4 mm şeklinde raporlanmış. Tarafımızca hastaya re-eksizyon+ kısmi kalınlıkta deri grefti +sentinel lenf nodu biyopsisi yapıldı.Sentinel lenf nodu biyopsisi pozitif gelmesi sonucu sol aksiller lenf nodu diseksiyonu yapıldı. Hasta tarafımıza 3 yıl sonra sağ aksillada kitle nedeniyle tekrar başvurdu. Tarafımızca istenen radyolojik görüntüleme sonrası sağ infraaksiller lokasyonda 6 cm çaplı tümöral lezyon saptanan hastaya eksizyon yapıldı.

**Tartışma:** Melanomlar lenfatikler veya hematojen yayılımla yayılır.[2] Metastatik veya evre IV malign melanom yıkıcı bir hastalıktır.6. Metastaz, evre I ve evre II melanomun %15-26'sında görülür. Hastalığın primer bölgeden yayılımı

genellikle aşamalı bir sırayla gerçekleşir: primer melanom → bölgesel metastaz → uzak metastaz. Bununla birlikte, uzak metastaz bölgesel lenf nodlarını atlayarak ortaya çıkabilir ve hastamızda olduğu varsayılabileceği gibi hematojen yayılım[3] gösterebilir. Deri, deri altı dokular ve lenf düğümleri hastaların %59'unda metastatik hastalığın ilk görüldüğü yerlerdir.[4] Otopside hastaların %54-%75'inde deri ve deri altı dokuya metastaz bildirilmiştir.[5] Metastazı olan hastaların yaklaşık %4'ünde primer tümör bulunamamıştır.

**Sonuç:** Metastatik hastalığı olan tüm hastalar için medyan sağkalım yaklaşık 7 aydır. Ayrıca, primer hastalıktan sonra daha uzun remisyon süresi, daha az metastatik bölge tutulumu ve visseral olmayan hastalığı olanlarda sağkalım daha iyidir. Metastatik hastalık için medikal tedavi yetersiz kalmaktadır. Dakarbazin, timozolamid, vinka alkaloidleri, nitrozüreler, tamoksifen ve immünoterapi gibi birçok ilaç farklı sonuçlarla kullanılmıştır. Kutanöz melanom metastazlarına bağlı ölüm, lezyonların erken evrede tamamen çıkarılmasıyla tamamen önlenebilir. Metastatik nodüller kötü prognoza işaret eder. Hastamızda tek sayıda lezyon nedeniyle cerrahi düşünülmüştür.

**Anahtar Kelimeler:** Malign Melanom, Lenfatik, Aksilla

*Preoperatif*

## PB-232

## Vücutta Farklı Lokalizasyonlarda Dermatofibrosarkom Protuberans

Muhammed Taha Toprak, Mehmet Hanifi Başim, Volkan Özel, Mehmet Nesim Güney, Ali Haydar Cinbaş, İbrahim Uğur Budak, Mehmet Fatih Akkoç, Serkan Erbatur

*Dicle Üniversitesi Tıp Fakültesi, Plastik Rekonstrüktif ve Estetik Cerrahi, Diyarbakır*

**Giriş:** Dermatofibrosarkom protuberans(DFSP), diğer deri tümörleriyle karşılaştırıldığında görülme sıklığı oldukça düşük olmasına rağmen en sık görülen deri sarkomudur(1). Zamanla üzerinde nodüllerin geliştiği, yavaş büyüyen sertleşmiş bir plak olarak ortaya çıkar. Lezyon dermiste ortaya çıkar ancak deri altı dokuyu, fasyayı, kasları ve hatta kemiği invaze edebilir. DFSP ilk kez 1890'da Taylor tarafından keloidi anımsatan sarkomatöz bir tümör olarak tanımlandı.Protuberans terimi, bu tümörün yüzeyinde çıkıntılı nodüller geliştirme yönündeki özel eğilimine atıfta bulunmaktadır.DFSP şu anda yüksek lokal nüks oranına sahip ancak düşük metastatik kapasite ile, yavaş büyüyen, infiltratif bir deri tümörü olarak tanımlanmaktadır. Dünya Sağlık Ögütüne göre fibröz, fibrohistiyositik veya histiyositik deri tümörleri içerisinde orta dereceli maligniteye sahip tümörler içerisinde sınıflandırılır.DFSP nadir görülen bir tümördür. İnsidansı milyon kişi/yıl 1 olarak hesaplanmış olup, siyah ırkta yıllık görülme sıklığının diğer ırklara göre daha yüksek olduğu ve cinsiyetler açısından bakıldığında, erkekler ve kadınlar arasında eşit bir dağılım olduğu görülmektedir(2).Tüm ırklar için en sık görülen yaşlar 30-50'li yaşlardır(3).

**Materyal-Metod:** Kliniğimizde dfsp için izlenen yol haritası başvuran hastaların öncelikle insizyonel biyopsileri alınıp,patoloji sonucu dfsp geldikten sonra belirleniyor. Polikliniğimize başvuran ve insizyonel biyopsi sonucu dfsp olarak raporlanan 3 hasta üzerinde yaptığımız çalışmada;olgu-1: 26 yaş kadın hastada saçlı deride 3x3 cmlik kitle genel anestezi altında uygun çizimler sonrası 3 cm marj konularak,cilt-cilt altı ve cilt altı yağ dokusunu içerecek şekilde eksizyon yapıldıktan sonra oluşan defekte sol uyluk anterolateralden alınan iki adet kısmi kalınlıkta deri grefti inserte edildi. Olgu-2: 47 yaş erkek hastada sağ inguinal bölgede 1x1 cmlik kitle lokal anestezi altında uygun çizimler sonrası 3 cmlik marj konularak cilt-cilt altı ve cilt altı yağ dokusunu içerecek şekilde eksizyon yapıldıktan sonra oluşan defekt primer olarak onarıldı. Olgu-3: 32 yaş kadın hastada gövde posterior subskapuler alanda 0.5x0.5 cmlik kitle ganestezi altında 3 cmlik marj konularak cilt-cilt altı ve cilt altı yağ dokusunu içerecek şekilde eksizyon yapıldıktan sonra oluşan defekt tasarlanan rotasyon flebi ile onarıldı.

**Tartışma:** Olgularımıza uygulanacak olan anestezi yöntemi hastanın isteği,hastada oluşacak olan defekt alanının genişliği ve hastadan eş zamanlı greft alınması-flep uygulanması durumunda hasta ve cerrahi ekip için konfor durumları göz önüne alınarak belirlendi.

Hastalarımızda postop komplikasyon gözlenmedi,hastanede ortalama yatış süresi 5 gün olan hastalarımızın ilerleyen süreçte postop 1,2 ve 6. aydaki kontrollerinde yara yerinde olumsuz bir duruma rastlanmadı.

Takip edilen hastalarımızın orta yaş popülasyonunda olması DFSP'nin genel yaş popülasyonuna uymakla birlikte

lokalizasyon olarak vücudun farklı yerlerinde ortaya çıkabildiği görüldü.

DFSP başlangıçta normal cilt renginde, kahverengimsi, kahverengi, pembe ve hatta mor renkte küçük bir plak olarak ortaya çıkar. Bu başlangıç aşamasında asemptomatik ve spesifik olmayan bir lezyon olması nedeniyle hasta tarafından fark edilmeyebilir ve sıklıkla benign lezyonlarla karıştırılabilir.Tedavide geniş cerrahi sınırla eksizyon ve çeşitli rekonstrüksiyon yöntemleri uygulanabilir. Geniş cerrahi rezeksiyon sonrası hastalarımızda yapılan 2 yıllık takiplerde nüks izlenmedi.

**Sonuç:** DFSP metastatik olmayan ama geniş cerrahi eksizyonlar sonrası bile yaygın lokal nüks bildirimi sıkça yapılan bir sarkomatöz lezyondur. Dolayısı ile cerrahisi yapılan hastaların sıkı takiplerle muayene edilmeleri gerekmektedir.

**Referanslar:**

1: Vitiello GA, Lee AY, Berman RS. Dermatofibrosarcoma Protuberans: What Is This? Surg Clin North Am. 2022 Aug;102(4):657-665. doi: 10.1016/j.suc.2022.05.004. PMID: 35952694.

2: Rust DJ, Kwinta BD, Geskin LJ, Samie FH, Remotti F, Yoon SS. Surgical management of dermatofibrosarcoma protuberans. J Surg Oncol. 2023 Jul;128(1):87-96. doi: 10.1002/jso.27258. Epub 2023 Mar 31. PMID: 36999599.
3: Grabb and Smith 8. Edition

Anahtar Kelimeler: Dermatofibrosarkom Protuberans, Farklı Lokalizasyon, Greft -Flep, Marj

*Cerrahi Aşamalar*

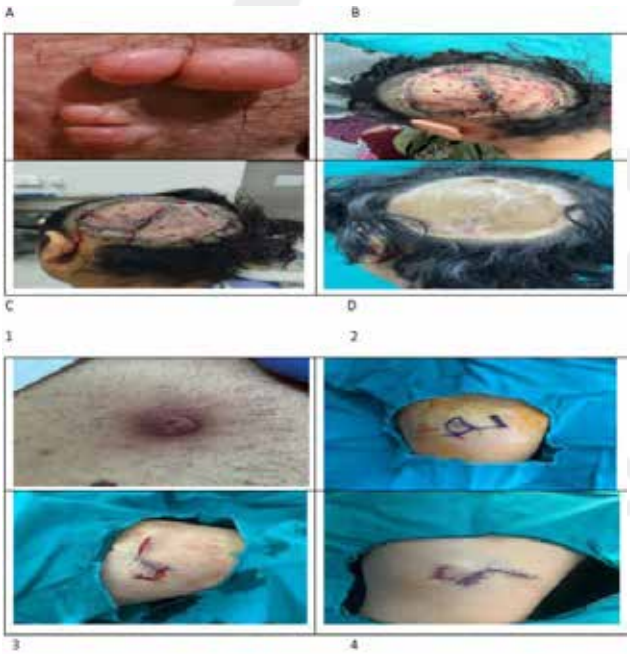


*A: Skalpte kitle B-C:5 cm marj sonrası greft D: Postoperastif 6 ay sonrası 1: Sağ inguinal bölgede 1*1 cmlik kitle 2: 3 cm marj sonrası limberg flep çizimi 3: Kitlenin eksizyonu ve flep elevasyonu 4: Fleplerin yerine iade edilmesi*

## PB-233

## Nadir Bir Kollizyon Tümör Olgusu: Fibroksantom ve Bazal Hücreli Karsinom Birlikteliği

Melike Taşlıpınar[1], Adil Özcanlı[2], Billur Sezgin Kızılok[1], Nesimi Büyükbabani[3]

*[1]Koç Üniversitesi Tıp Fakültesi, Plastik, Rekonstrüktif ve Estetik Cerrahi Anabilim Dalı*
*[2]Koç Ünversitesi Tıp Fakültesi, Dermatoloji Anabilim Dalı*
*[3]Koç Ünversitesi Tıp Fakültesi, Patoloji Anabilim Dalı*

**Giriş-Amaç:** Kollizyon tümörleri, aynı spesifik anatomik lokalizasyonda bulunan 2 histolojik farklı benign/malign tümör tipinin birlikteliği ile karakterize nadir görülen tümörlerdir.

Bazal hücreli karsinom (BCC) insanlarda en sık görülen ve çoğunlukla güneş maruziyeti olan alanlarda ortaya çıkan kutanöz malignitedir. Atipik fibroksantom ise, genellikle pleomorfik dermal sarkomun yüzeyel ve az agresif bir varyantı olarak kabul edilen nadir bir kutanöz neoplazmdır. Atipik fibroksantom tipik olarak yavaş bir klinik seyire sahip olsa da literatürde nadiren perinöral invazyon ve metastaz olguları bildirilmiştir. Biz de nadir olması ve tanısal zorluğu nedeniyle malar bölge yerleşimli BCC ve atipik fibroksantom birlikteliği olan bir kollizyon tümör olgusunu paylaşmayı amaçlıyoruz.

**Olgu:** 82 yaşında erkek hasta, sol yanak bölgesinde uzun zamandır olan ve gittikçe büyüyen yara şikayetiyle tarafımıza başvurdu. Hastanın klinik muayenesinde sol malar bölgede 1.5 cm çapında merkezi ülserasyon ve üzerinde hemorajik krutlanma izlenen tümöral kitle saptandı. Hastanın tümöral lezyonundan bazal hücreli karsinom ön tanısı ile eksizyonel biyopsi uygulandı. Olgunun histopatolojik incelemesinde tümörün iki komponent izlendi; ileri derecede pleomorfizm, çok sayıda mitozların gözlendiği iğsi ve epiteliyoid hücrelerden oluştuğu saptandı. Yapılan histopatolojik incelemede epitelyal komponentte belirgin pilar farklılaşma, periferik palisad varlığı izlendi. Yapılan immünofenotipik incelemede ise CD10 ile pleomorfik iğsi ve epiteliyoid hücreler; BerEp4 ile epiteliyal hücrelerde pozitif boyanma izlenmesi üzerine hastaya atipik fibroksantom ve bazal hücreli karsinom birlikteliği gösteren bir kollizyon tümörü tanısı konulmuştur.

**Sonuç:** Kollizyon tümörler klinisyenler için tanıda zorluğa yol açmaktadır. Atipik fibroksantom ve bazal hücreli karsinom birlikteliği son derece nadir olup klinik olarak şüphe taşıyan deri lezyonlarında ayırıcı tanıda yer almalıdır.

**Anahtar Kelimeler:** Bazal hücreli karsinom, fibroksantom, kollizyon tümörü

## PB-234
## Trikoblastik Karsinom: Olgu Sunumu

Eray Işık, Mehmet Aydın, Naci Karacaoğlan

*Medipol Üniversitesi Tıp Fakültesi Plastik, Rekonstrüktif ve Estetik Cerrahi Anabilim Dalı, istanbul*

Trikoblastik karsinom, iyi huylu bir trikoblastomun malign bir dönüşümünden meydana geldiği düşünülen nadir bir kıl folikülü tümörüdür. Kliniğimize hasta, sağ yanak üzeri bölgede kitle şikayetiyle başvurdu. 2013 senesinde başlayan lezyon zaman içinde yavaş yavaş büyümüştür. Hastanın 2015 senesinde yaptırdığı MRI sonucu sağ bukkal bölgede 2.4*1.8 cm boyutlu nispeten düzgün sınırlı maksiller kemikte invazyon oluşturduğu izlenen mass lezyon olarak gelmiştir. Hastanın daha önce tanı konulmuş herhangi bir hastalığı veya aktif olarak kullandığı herhangi bir ilaç mevcut değildi. Hasta tarafımıza 2023 senesinde şikayetlerinin tekrar etmesi üzerine başvurmuştur. Hastanın yapılan muayenesinden 5,5 cm çapında sınırları belirsiz, infiltrasyon gösteren deriden 2 cm eleve olan, pembe-kirli beyaz renki yumru izlendi. Fizik muayenesinde palpabl lenf nodu saptanmadı. Hastanın çekilen boyun usg'sinde lenfadenopatiye rastlanmadı. Yumru 8 yıl önce 3x3cm boyutlarındayken eksize edildiğinde patolojisi elde edilen bazal hücreli karsinom(BHK) ile uyumlu yağ-bağ ve çizgili kas dokusu içinde infiltratif büyüme paterni gösteren geniş nekroz alanları içeren, bazoloid hücrelerden oluşan tümöral infiltrasyon olarak gelmiştir. Tümörün tekrarlaması üzerine hasta tarafımıza başvurdu ve tarafımızca kitle oral mukozaya kadar eksize edilmiştir ve patoloji sonucu çıkana kadar steril pansumanla takip edilip herhangi bir onarım gerçekleştirilmemiştir. Materyal 5,5x3x4 cm boyutlarında olup patoloji tarafından elde edilen verilere göre materyal kıl folikül kökenli, düşük grade malign deri eki tümörü(düşük dereceli malign trikoblastik karsinom) olarak veya bazal hücreli karsinom olarak düşünülmüştür. Lateral sınırda ise fokal adezyon göstermesi nedeniyle 2. Seansta lateral sınırdan 1 cm sınırla re-eksizyon gerçekleştirilip lokal flep ile onarım sağlanmıştır. Hasta tarafımızca ve onkoloji birimince rutin muayenelerle takip edilmekte olup nüks gelişmemiştir.

**Anahtar Kelimeler:** Trikoblastik karsinom, trikojenik tümör, bazal hücreli karsinom

*Pre-operatif hasta fotoğrafı*

## PB-235
## Akciğer Adenokarsinomu Cilt Metastazı: Olgu Sunumu

Alper Batman[1], Serhat Demir[1], Çağla Çiçek[1], Gaye Filinte[2]

*[1]Kartal Dr. Lütfi Kırdar Şehir Hastanesi, Plastik, Rekonstrüktif ve Estetik Cerrahi Kliniği, İstanbul, Türkiye*
*[2]Sağlık Bilimleri Üniversitesi, Kartal Dr. Lütfi Kırdar Şehir Hastanesi, Plastik, Rekonstrüktif ve Estetik Cerrahi Kliniği, İstanbul, Türkiye*

**Giriş:** Akciğer kanserleri çoğunlukla hilar noda, beyine, adrenal beze ve kemiğe metastaz yaparlar. Cilt metastazı, akciğer kanserlerinin nadir görülen belirtisidir. Çoğunlukla ileri evre ve kötü prognozla ilişkilidir. Cilt metastazı insidansı %1-12 olarak gösterilmiştir. Akciğer kanseri hastalarında ortaya çıkan cilt lezyonları metastatik bir belirti olabileceği düşünülerek histopatolojik inceleme yapılmalıdır. İleri evre akciğer kanseri hastalarında cerrahi eksizyon, ağrı kontrolü ve yaşam kalitesinin artırılması açısından faydalı olabilir.

**Olgu:** 60 yaşında erkek hasta, 30/08/2023 tarihinde sağ suprasupinatus yırtığı sebepli operasyonu planlanmış olup pre-operatif değerlendirmelerinde, sağ akciğerde kitle görülmesi üzerine yapılan ileri tetkik ve incelemeler sonucu akciğer adenokarsinoma tanısı konulmuş. Hasta kemoterapi ve radyoterapi öyküsü mevcut. Hasta 04/01/2024 tarihinde çekilen PET-BT sonrası 6 seans radyoterapi almış olup en son seansını 05/02/2024 tarihinde almıştır. Hasta son seans radyoterapiden 2 ay sonrasında sol lomber bölgede nodüler bir lezyon fark etmesi üzerine tarafımıza başvurmuş olup, 09/05/2024 tarihinde yapılan eksizyon sonrası histopatolojik tanı akciğer adenokarsinomunun cilt metastazı, taban cerrahi sınırı pozitif olarak raporlanmıştır.

**Sonuç:** Olgumuzda, cerrahi operasyon sonrasında, 13/06/2024 tarihinde onkoloji tarafından yapılan güncel PET-BT tetkikinde cilt metastazına ait bir bulgu yine saptanmamıştır. Akciğer adenokarsinom tanılı hastaların PET-BT gibi yapılan görüntülemelerde cilt metastazının fark edilemeyebileceği, cerrahi eksizyon sonrası yapılacak histopatolojik incelemelerle tanının konulabileceğine dikkat çekmek amaçlanmıştır.

**Kaynaklar:** Wang Y, Xue R. Cutaneous Metastases from Lung Adenocarcinoma. Case Rep Dermatol Med. 2020 Aug 12;2020:8880604. doi: 10.1155/2020/8880604. PMID: 32850155; PMCID: PMC7441430. Falbo F, Krizzuk D, Urciuoli P, Biancucci A, Galiffa G, Donello C, Esposito A, Mongardini FM, Sammartino F. Lung Tumor Skin Metastasis: Case Report of a Solitary Cutaneous Ulcerated Lesion as Initial Manifestation of Lung Carcinoma. Case Rep Oncol. 2022 Nov 10;15(3):1034-1038. doi: 10.1159/000527077. PMID: 36605228; PMCID: PMC9808127.

**Anahtar Kelimeler:** Akciğer kanseri, cilt metastazı, cerrahi eksizyon

## PB-236

# Burun Defektlerinin Rekonstruksiyonu: Bilobe Flep

Seyit Ahmet Korur, Azime Sinop,
Ahmet Şamil Güzel, Burak Yaşar,
Hasan Murat Ergani, Ramazan Erkin Ünlü

*Ankara Bilkent Şehir Hastanesi, Plastik Rekonstruktif ve Estetik Cerrahi Ana Bilim Dalı*

**Giriş:** Burun Defektlerinin rekonstruksiyonu plastik cerrahinin kapsamlı konularından biridir.Özellikle burun tip defektlerinin rekonstruksiyonunda önemli bir alanda yer alan bu flep 1918 yılında Esser tarafından tanımlanmış. Günümüzde Zitelli'nin modifiye ettiği şekilde bu flep kullanılmaktadır.Estetik bir görünüm açısından da iyi bir flep olan flep primer onarım veya greft yerine tercih edilebilir

**Materyal Metot:** Bu çalışma Ocak 2023 Haziran 2023 yılları arasında Burun tip bölgesinde non melanom deri kanseri tanısı alan hastalarda eksizyon sonrası doku defekti kalan hastalara yönelik bilobe flep yapılan hastaların klinik sonuçlarını inceleyen retrospektif bir çalışmadır.Hastalar ameliyat sonrası 0.1.3. aylarda poliklinikte takip edilmiştir.

**Bulgular:** Çalışmaya 15 hasta dahil edilmiştir.8 Erkek 7 Kadın hasta olmak üzere yaş ortalamaları 63 tü.Bilobe flep yapılan hastaların sadece 1 tanesinde minör komplikasyon(dehissans) gelişti.Hastaların hiç birinde hematom görülmedi.Hastaların patoloji sonuçlarında herhangi bir sınır pozitifliği durumu görülmedi.Hastaların patoloji sonuçlarında sınır pozitifliğinin görülmemesinin bir nedeni olarak Bilobe flep planlanan hastalarda eksizyon sırasında daha az koruyucu bir yaklaşımla burundaki kitle eksize edildiğinden kaynaklı olabilir çünkü greft planlanan hastalarda ala nasi ve anatomik yapı korunmasına özen gösterilmektedir.

**Tartışma ve Sonuç:** Burun, mukoza kolumnar epitel ve yumuşak doku kemik ve kıkırdak yapı içeren kompleks bir yapıdır.Bu yapıdaki defektlerin en sık sebebi travma veya tümör rezeksiyonu sonrası oluşmaktadır.Bu defektlerin kapatılması primer onarımdan free flep seçeneğine kadar gidebilmektedir.Bir defektin ideal kapatılabilmesi demek o defekti benzer dokuyla onarabilmek,minimal donör saha morbiditesi sağlayabilmek,hem estetik hem de fonksiyonel bir görüntü elde edilebilmesi demektir. Primer onarım yapıldığında, burun kanatlarında şekil bozukluğu, traksiyon yapabilirken Greft ile onarımda renk uyuşmazlığı görülebilmektedir.Lokal flep seçeneği olarak kullanılan bilobe flep hem benzeri benzerle onarım prensibine hem de estetik bir sonuç açısından hastalarda yüz güldürücü sonuçlar oluşturabilmektedir.Ayrıca greftin iyileşme sürecini düşündüğümüzde lokal flep postop 1.ay sonuçları daha iyi sonuç verebilir.O yüzden bilobe flep burun rekonstruksiyonunda alternatif bir seçenek olarak kullanılabilir

Vaka 1: 67 Yaş kadın hasta burun tip bcc olan hasta eksizyon sonrası oluşan defekt bilobe flep ile rekonstrukte edildi

**Anahtar Kelimeler:** Bilobe Flep, Burun Rekonstruksiyonu, Deri Kanserleri

*Preop Postop Geç Postop*

*Tablo-1*

| YAŞ | CİNSİYET | TANI | LOKALİZASYON | KOMPLİKASYON |
|---|---|---|---|---|
| 57 | E | BCC | TİP | |
| 74 | K | BCC | TİP | |
| 68 | E | SCC | DORSUM | |
| 49 | E | BCC | SAĞ ALAR | |
| 57 | K | SCC | SOL ALAR | |
| 80 | K | BCC | TİP | DEHİSSANS |
| 75 | K | BCC | DORSUM | |
| 55 | E | BCC | TİP | |
| 56 | K | SCC | SAĞ ALAR | |
| 71 | E | BCC | TİP | |
| 67 | E | BCC | TİP | |
| 52 | K | BCC | SOL ALAR | |
| 58 | E | BCC | BURUN DORSUM | |
| 70 | E | SCC | TİP | |
| 75 | K | BCC | TİP | |

## PB-237
## İyi Diferansiye Liposarkom: Olgu Sunumu

Eray Işık, Naci Karacaoğlan

*Medipol Üniversitesi Tıp Fakültesi Plastik, Rekonstrüktif ve Estetik Cerrahi Anabilim Dalı, istanbul*

Lipoblastların bir tümörü olan liposarkom, özofagus, retroperiton ve popliteal fossa dahil olmak üzere derin yumuşak dokuları tutan nadir bir mezenkimal neoplazmdır. Kliniğimizde bacakta kitle şikayetiyle müracaat eden hastaya total eksizyon yapıldı. İyi diferansiye liposarkom olarak rapor edilen hasta onkoloji ve tarafımızdan 6 aylık MR kontrolleriyle takip edilmektedir. İkinci yılın sonunda herhangi bir nüks gözlenmemiştir. Nadi bir olgu olması nedeniyle sunulmuştur.

Anahtar Kelimeler: liposarkom, atipik lipomatöz tümör, lipom

*Pre-op Post-op Hasta fotoğrafı*

*Hastanın tarafımızca opere edilmeden önceki ve tarafımızca opere edildikten sonra 2. yıl fotoğrafı*

## PB-238
## Nazolabial Flep Tecrübelerimiz

Servan Dağ, Berk Tahhan, Tuba Avcı, Ahmet Tuncer Taşçı, Feryal Tunç, Serkan Erbatur

*Dicle Üniversitesi Tıp Fakültesi, Plastik Rekonstrüktif ve Estetik Cerrahi Anabilim Dalı, Diyarbakır*

**Giriş:** Burun yapısını oluşturan kıkırdak, mukoza gibi farklı dokuların deri kanseri eksizyonu, travma gibi nedenlerle kayba uğraması ciddi sorunlara yol açmaktadır. Bu nedenle, burnun cerrahi olarak yeniden yapılandırılması fonksiyonel ve kozmetik açıdan oldukça önemlidir. Nazal rekonstrüksiyon, yüzyıllar boyunca önemini korumuş ve birçok yeni yöntem ve teknik geliştirilmiştir. Defektin yerleşimi, boyutu ve kalınlığına göre rekonstrüksiyon planlanması oldukça önemlidir. Burna yakın komşuluğu ve burun derisine karakter olarak benzerlik gösterdiği için nazolabial flep burun rekonstrüksiyonunda sıklıkla tercih edilmektedir. Nazolabial yanak flepleri subkutan pediküllü olarak burun deformitelerinin onarımında 19. yüzyılda kullanılmaya başlanmıştır. Tek seanslı ilerletme ve transpozisyon flebi veya iki seanslı interpolat flep olarak uygulanabilir. Medial pediküllü nazolabial flebin önemli besleyici damarı süperior labial arterdir. Flebin boyutu donör sahanın primer olarak kapatılması nedeniyle kısıtlıdır.

**Olgu 1:** Dermatoloji polikliniğinden tarafımıza burun sağ alar kanatta 11x8mmlik bazal hücreli karsinom tanılı kitle nedeniyle yönlendirilen 57 yaşında erkek hastanın kitlesi 4mm cerrahi sınır konularak eksize edildi. Oluşan defekti kapatmak için medial pediküllü nazolabial flep tasarlandı. Distalden başlanarak flep eleve edildikten sonra kanama kontrolü sağlanıp defektif alana 5-0 prolen suturlar ile inserte edildi. Poliklinik takiplerinde flepte nekroz, yara dehissansı, enfeksiyon saptanmadı.

**Olgu 2:** Burun sağ alar kanatta bazal hücreli karsinom nedeniyle kliniğimize başvuran 47 yaşında erkek hastanın kitlesi 4mm marjla eksize edildi. Oluşan defekti kapatmak için medial pediküllü nazolabial flep tasarlandı. Flep eleve edildikten sonra defektif alana tünelize edilerek inserte edildi.

**Olgu 3:** Burun sağ alar kanatta bazal hücreli karsinom nedeniyle kliniğimize başvuran 40 yaşındaki kadın hastanın kitlesi 4mm marjla eksize edildikten sonra nazolabial flep tasarlanıp flep eleve edildi. Eleve edilen flep defektif alana inserte edildi.

**Tartışma:** Süperior labial arterin alar dalının perforatörlerine dayandırılarak hazırlanan nazolabial flep oldukça güvenilir bir fleptir. 19. yüzyıldan beri burun rekonstrüksiyonunda kullanılan nazolabial flepte çeşitli modifikasyonlar da yapılmıştır. İnsizyon nazolabial olukta yapıldığından donör saha morbiditesi çok azdır. Flebin güvenilir bir şekilde inceltilmesine karşın katlandığında kalın bir görüntü vermesi; nostril yuvarlaklığının istenilen şekilde oluşturulamaması, nazal obstrüksiyon; normal kanat remnantı ile flebin birleşme yerinde ameliyat sonrasında düzensizlikler görülmesi flebin dezavantajları arasındadır. Bu dezavantajlarına rağmen medial pediküllü nazolabial flep, burun kanadı defektlerinin onarımında kullanılabilecek kolay ve güvenilir bir rekonstrüksiyon seçeneğidir.

**Anahtar Kelimeler:** Bcc, Deri kanseri, Nazolabial Flep

*Olgu 3 İntraop Fotoğraflar*

## PB-239

## Memenin Nadir Görülen Nodüler Metastatik Tümörü: Malign Melanoma

Merve Terzi, Mustafa Yılmaz, Özge Eren, Abdurrahman Ercan Yurttaşer, Yunus Can Tokgöz

*Dokuz Eylül Üniversitesi, Plastik, Rekonstrüktif ve Estetik Cerrahi Anabilim Dalı, İzmir*

Malign melanom, son yıllarda artan insidans oranı ile dünyada en hızlı artış gösteren kanserlerden biridir. Malign melanomdan kaynaklanan hematojen veya lenfatik metastazlar vakaların %20'sinde ortaya çıkmaktadır. Karaciğer, akciğer ve beyin hematojen metastazların sık görüldüğü yerlerdir, ancak herhangi bir organ da tutulabilir. Malign melanomdan veya diğer meme dışı tümörlerden memeye metastazları nadirdir ve tüm malign meme tümörlerinin yaklaşık %1,3-2,7'sini temsil eder. Bunun yanında melanomlar ve lenfomalar memeye metastaz yaptığı en sık bildirilen tümörlerdir. Metastatik meme lezyonları multipl olabilecekleri gibi daha az sıklıkla soliter de olabilirler ve bu durum da özellikle radyolojik ve klinik olarak tanı koymayı güçleştirebilir. Bizim vakamız 44 yaşında, premenapozal, sol preaurikuler bölgede malign melanoma tanılı kadın hasta idi. Tarafımızca sentinel lenf nodu biyopsisi ve sınır genişletme operasyonları yapılan hastanın PET görüntülemesi ile takiplerinde, 1 yıl sonra ortaya çıkan sağ memesinde soliter metastatik malign melanom lezyonu olgusunu sunuyoruz.

**Anahtar Kelimeler:** Malign Melanoma, meme metastazı, SLNB

## PB-240

## Burun Alar Kanatta BCC Tanılı Kitlesi Olan Hastanın Alın Flebi İle Rekonstruksiyonu

Nuh Arven, Yusuf İnan Nakipoğlu, Aslı Odabaşı, Mahmut Can Karatoprak, Ahmet Tuncer Taşçı, Mehmet Fatih Akkoç

*Dicle Üniversitesi Tıp Fakültesi,Plastik,Rekonstruktif ve Estetik Cerrahi Ana Bilim Dalı,Diyarbakır*

**Giriş:** Burun rekonstrüksiyonu, rekonstrüktif plastik cerrahide en zorlu prosedürlerden biri olmuştur. Küçük burun defektleri primer sütürla,küçük lokal flepler veya deri grefti ile kapatılabilir. Ancak büyük burun defektlerinde fonksiyonel ve estetik sonuçları sağlayacak daha büyük bir renk ve doku uyumlu doku kaynağı bulmamız gerekiyor.

**Olgu:** 60 yaşında erkek hasta 2 yıl önce ortaya çıkan,sağ alar kanatta giderek büyüme ve ülserasyon gösteren 2*2 cm lik kitlesi mevcut olan ve daha önceden insizyonel biyopsi sonucu bcc gelen hasta tarafımıza başvurdu.

Hasta genel anestezi altında operasyona alındı.Lokal saha temizliği ve steril örtünme sonrası kitle 5 mm lik cerrahi sınırla eksize edildi. Oluşan Defekt alanı için doppler eşliğinde sol supratrochlear arter tabanlı frontal bölgeden alın flebi tasarlandı.Uygun insizyonlar sonrası flep eleve edildi.flep dolaşımları iyi izlendi.Dönor alan stsg ile kapatıldı.flep defekt alanına inserte edildi.Post-op flep dolaşımları iyi izlendi.Postop 4.günde greft alanları intakt izlendi.2.haftada süturlar alındı.Postop 3.haftada flep ayrılması için operasyon planlandı.

**Tartışma-Sonuç:** Burun defektinin böyle büyük düzeyde olduğu durumlarda, yumuşak doku defekti sadece deri grefti ile kapatılabilir ancak doku ve kontur burnun doğal görünümüne benzemeyecektir. Diğer lokal flepler büyük defektleri kapatmaya yetecek kadar yumuşak doku (deri ve deri altı doku) sağlamayabilirler. Ayrıca burun rekonstrüksiyonu için doğal burnun rengine ve dokusuna uyumlu bir cilt kullanılması gerekir. Yani bu hastada burun rekonstrüksiyonunun en iyi sayılabilecek formüllerinden biri alın flebiydi.

**Anahtar Kelimeler:** Burun rekonstüksiyonu, Alar kanatta defekt, Alın flebi

*Vaka Takibi*

## PB-241

## Onkolojik Kemoterapi Alan Hastalarda Ekstravazasyon Yaralanmalarının Cerrahi Yönetimi

Kağan Furkan Karatepe, Nuh Evin

*Bezmialem Vakıf Üniversitesi*

**Giriş:** Ekstravazasyon yaralanması damar içine infüzyon ya da enjeksiyon yoluyla verilen maddelerin damar dışı çevre dokulara sızması ve cilt başta olmak üzere dokuları hasarlamasıdır. Periferik vasküler kataterlerin intravenöz tedavilerde giderek yaygınlaşması ekstravazasyon sayısında da artışlara neden olmaktadır. Hastanede yatan hastalarda %0,1- 6.5 oranında ekstravazasyon görülmektedir.

Ekstravaze olan maddenin cinsi, miktarı, ekstravaze olan bölge ve hastanın özelliklerine göre konservatif takiple düzelen minor komplikasyonlar, acik fasyotomi gerekecek kompartman sendromu ya da rekonstrüktif cerrahi gerektirebilecek cilt, ciltaltı, kas ve tendon kayıpları, kemik, kas, tendon ve sinir gibi önemli anatomik yapıların ekspozisyonu, hatta amputasyonlara neden olabilmektedir. Ayrıca hastanede kalış sürelerinde uzama, psikolojik sorunlara, işgücü kaybı ve tedavi maliyetlerinde artışına, yaşam kalitesinde düşmeye neden olmaktadır. Bu nedenle risk faktörlerinin iyi belirlenmesi ve yakın takip tedavi edilmesi önemlidir.

Bu çalışmada kemoterapik ajanlarını ekstravazasyon yaralanmalarının cerrahi yönetimi sonuçlarımız sunulmakta ve literatür yeniden gözden geçirilmektedir.

Hastalar ve Yöntem: 2012-2023 yılları arası onkolojik kemoterapi alan ve ekstravazasyon yaralanmaları nedeniyle tedavi edilen hastalar çalışmaya dahil edildi. Ekstravasyon sonrası doku bütünlüğü bozulmayan ve medikal tedaviyle konservatif takip edilen hastalar, daha önceden üst ve alt ekstremitede fonksiyonel sekeli olan ve pediatrik hastalar çalışmaya dahil edilmedi.

Hastaların tıbbi kayıtları; yaş, cinsiyet, malignite tipi ve evresi, önceki medikal ve cerrahi tedaviler, ekstravaze olan sıvının içeriği ve miktarı, ekstravazasyon bölgesi, doku defektinin genişlik ve derinliği, tedavi amaçlı uygulanan medikal ve cerrahi girişimler, post-op komplikasyonlar, ve tedavi süresi açısından retrospektif/geriye dönük olarak incelendi.

Tüm hastalarda nekrotik dokular seri debride edildi, derin doku kültürleri alındı, kültür uygun antibiyotik verildi, düzenli pansuman ve yara bakımları yapıldı. Yaralarda yeterli granülasyon geliştiğinde kısmi kalınlıkta deri grefti (KKDG), tam kalınlıkta deri grefti (TKDG) ve serbest flep ile rekonstrükte edildi.

Hastaların ekstravazasyon ve tedavi sonrası 12. ayda üst ekstremite ağrı dereceleri ve fonksiyonel kazanımları Vizüel Anolog Skala (VAS) ve Kol, Omuz ve El Sorunları Hızlı Anketi (Quick-Disabilities of the Arm, Shoulder, and Hand: Q-DASH) yardımıyla değerlendirilirken, alt ekstremite ağrı, yetersizlik ve aktivite kısıtlılıkları ise ayak fonksiyon indeksi yardımıyla değerlendirildi.

Bulgular: Hastaların 8'si erkek ve 11'si kadın ve ortalama yaşı 45.6±15.9 yıl idi. Hastalar maligniteleri nedeniyle ortalama 2.2±1.1 kez cerrahi tedavi, 14.2±12.1 seans RT, 10.9±8.8 gün/seans KT almışlar.

El sırtı (n=11, sol 8, sağ 3 ), ön kol(n=4, sol 3, sağ 1) ve ayak sırtında (n=4, sol) lokalizeydi. 14 hastada dominant olmayan tarafta ekstravazasyon vardı. Tüm doku defektleri tam kat olup, defekt oluşan alanların boyutları 12 ve 70 cm2 (26.4±15.1) arasında değişmektedir.

Hastalar ortalama 2.5±0.6 kez seri debritman ve 2.4±0.7 seans (3'er gün arayla değişti) negatif basınçlı yara bakımı(VAC) ile takip edildi.

Debritmanlar esnasında alınan derin doku kültürlerinde 11 hastada üreme olmazken, 8 hastada üreme oldu ve kültür uygun antibiyotik aldılar.

7 hastanın defekti KKDG, 10 hastanın defekti TKDG, 2 hastanın defekti ise SCIP serbest flebi ile rekonstrükte edildi. Üst ekstremite ekstravazasyonu olan 15 hastanın preop ort. Q-DASH ve VAS skorları 77,6±7.6 ve 8.2±1.3; postop 12. ayda hayatta olan 12 hastanın ortalama

Q-DASH ve VAS skorları ise 14.2±6.4 ve 0.5±0.7. Bu 12 hastanın post op 12. ayda üst ekstremite kısıtlılıklarında yani Q-DASH skorlarında ve VAS ağrı skorlarında düzelme istatistiksel olarak anlamlıydı ( pQ-DASH< 0.00001 ve pVAS< 0.00001 ).

Ayak sırtı ekstravazasyonu olan 4 hastanın ort. Preop FFI skarları 7.5±0.2, postop 12. ayda hayatta olan 2 hastanın ortalama FFI skorları ise 1±0.14. Bu 2 hastanın post op 12. ayda üst ekstremite kısıtlılıklarında yani FFI skorlarında düzelme istatistiksel olarak anlamlıydı (p=0. 000609).

Hastaların ekstravazasyona bağlı onkolojik tedavilerindeki gecikme süreleri ortalama 33.2±5.7 gündü.

**Tartışma:** Ekstravazasyon yaralanmaları özellikle geriatrik ve pediatrik hasta grubunda mortalite ve morbiditeyi artırabilmektedir. Özellikle çocuklarda ince damar yapısı ve subkutan dokunun zayıflığı nedeni ile etkileri daha ciddi olmaktadır.Yapılan araştırmalara göre yoğun bakım ünitesinde iv tedavi olan yenidoğlanlarda insidans %18-46 olarak gözlenmiş bunların %2.4-4'ünde nekroz ve ülserasyon gibi ciddi komplikasyonlara rastlanmış.

Onkolojik kemoterapi sonrası sıvı ekstravazasyonları nadir olmakla birlikte hastalarda ciddi fonksiyonel problemlere neden olabilmektedir. İntravenöz (iv) kemoterapi uygulamalarında periferal venöz kateterlere bağlı %0,01 - %6,5, implante port kateterlerde %0,3 - %4,7 oranında ekstravazasyon geliştiği bildirilmektedir. Ekstravazasyon yapan ilaçlar genellikle üst ekstremiteleri etkilemektedir. Antekubital bölge, el ve ayak sırtları kataterizasyonun en sık olduğu, dolayısıyla ekstravazasyon yaralanmalarının da en sık olduğu alanlardır. Bizim çalışmamızda ekstravazasyonların yaklaşık %78.9'u üst ekstremite, %57.9'u el sırtında, %42'si sol el sırtında ve tüm hastaların %73.7'sinde dominant olmayan ektremitedeydi.

Bizim çalışmamızda ekstravazasyona bağlı delişen tüm nekrotik dokuler deri şekilde debride edildi, Etrfa iskemik dokuda nekroz geliştikçe tekrar debritman yapıldı. Derin dokü kültürüne uygun antibiyotik kullanılarak enfeksiyöz ajanlar eradike edildi. Ardından hızlıca granülasyon için vac tedavisinde faydalanıldı. Vac uygulamamızdaki amaç hastanın tedaisinin hızlıca tamamlanıp mevcut onkolojik takip ve tedavi programına dönmesini sağlamaktı. Yeterli granülasyon elde edildiğinde ayak bölgesi defektleri KKDG, el bölgesi defektleri ise TKDG ile onarıldı. Tendon ve sinirlerin ekspoze olduğu 2 hastada ise serbest doku aktarımıyla rekonstrüskiyon yapıldı. Ekstravazasyon sonrası nekrotik alan etrafındaki dokunun iskemi yaşaması nedeniyle aynı ekstrmiteden lokal flep tercih edilmedi.

Ekstravazasyonu tamamen önlemek mümkün olmamakla birlikte bazı önlemlerle azaltılabilir bir komplikasyondur. Oluşan lezyonlar yakından izlenmeli ve gelişebilecek geç reaksiyonlar unutulmamalıdır. Gerekirse hastalar daha uzun süre hospitalize edilerek izlenmelidir. Kemoterapi alımı sırasında hastaların hareket etmesi ekstravazasyon için önemli bir risk faktörü olduğundan bu konuda hastalara ve yardımcı personele eğitim verilmelidir. Ayrıca ajanların intravenöz iğneler yerine kalıcı portlardan uygulanmasının ekstravazasyon reaksiyonlarının azalmasına katkıda bulunacağını düşünmekteyiz. Önlemenin yolu doğru intravenöz kateterin en uygun yere takılması, risk gruplarını tanımak ve ekstravazasyonun semptomlarını bilmek, yakın takip etmek ya da santral katataer kullanmak, eklem bölgelerine ve küçük venlere kateter yerleştirmekten kaçınılmalıdır.

**Anahtar Kelimeler:** Ekstravazasyon, Yaralanma, Yöntem

## PB-242

## Genel Aneztezi Sonrası Akılda Tutulması Gereken Bir Komplikasyon: Negatif Basınçlı Pulmoner Ödem

Fatma Bilgen Bekerecioğlu

*Haliç Üniversitesi Tıp Fakültesi Plastik Rekonstrüktif ve Estetik Cerrahi AD*

**Giriş:** Pulmoner ödem, alveoller ve interstisyel mesafede normalin üzerinde sıvı birikmesi nedeniyle akciğer fonksiyonlarının ve özellikle de gaz alışverişinin bozulduğu klinik bir durumdur. Kardiyojenik ve nonkardiyojenik nedenlere bağlı olarak başlıca iki gruba ayrılır (1).

Negatif Basınçlı Pulmoner Ödem (NBPÖ), ekstübasyon sonrası üst hava yolu obstrüksiyonuna (laringospazm) bağlı ortaya çıkan non kardiyojenik bir komplikasyondur. Obstrüksiyona bağlı olarak negatif intraplevral basıncın artması, akciğer parankimi ve perivasküler yatağın basıncını yükseltir. Artan basınca bağlı ortaya çıkan kapiller kaçak, interstisyuma sıvı transüdasyonuna yol açar. Transüdaya bağlı gaz alışverişinin bozulması sonucu görülen hipoksi, katekolamin salınımını arttırarak pulmoner ve kapiller basıncı daha da yükseltir ve transüdasyon artarak devam eder (2).

Bulguların tipik olması erken tanı konmasını sağlamakta ve hızlı müdahale hayat kurtarıcı olabilmektedir. Gerekli tedavinin uygulanmadığı veya geciktiği durumlarda mortal bir tablodur (1,2).

Çalışmada, silikon protez ile meme büyütme ameliyatı yapılan genç hasta ekstübasyon sonrasında erken dönemde gelişen NBPÖ olgusu sunulmaktadır.

**Olgu Sunumu:** 21 yaşında bayan hasta, preoperatif değerlendirmede herhangibir patoloji ve kronik hastalık tespit edilmedi. Laburatuvar sonuçları ve fizik muayene bulguları normald. Anestezi konsültasyonunda ASA 1 olarak değerlendirildi.

Hasta standart anestezi protokolüne uygun olarak entübe edildi. Anestezi idamesinde O2/hava/desfluran kullanıldı. Hastaya inframammarial sulkustan girilerek kas üzeri plana poş oluşturuldu. 255 cc yuvarlak silikon konuldu. Cilt-cilt altı dokular kapatıldı. Yaklaşık 1,5 saat süren işlem sırasında herhangibir komplikasyon ile karşılaşılmadı.

Cerrahi sonrasında hasta anesteziye devredildi. Spontan solunum görülen, satürasyonları normal olan hasta ekstübe edildi. Ekstübasyon sonrasında laringospazm gelişen hastanın, ağızdan pembe köpüklü sıvı geldiği, ajite olduğu ve şiddetli solunum sıkıntısı yaşadığı gözlendi. Saturasyonların %60 'lara kadar düşüş yaşandığı gözlendi. Fizik muayenede akciğer orta ve alt zonlarda raller tespit edildi. Ameliyathanede çekilen Akciğer Grafisinde tüm akciğer bölgelerinde bilateral noduler infiltrasyon gözlendi. Çekilen ekokardiyografi normaldi. Bulgular üzerine Göğüs Hastalıkları konsültasyonu istendi. Göğüs hastalıkları NBPÖ olark değerlendirdi. Hasta Plastik Cerrahi servisine alınarak hızla tedaviye başlandı. Hastaya oksijen desteği (4 lt/dk), furosemid (iv), inhaler salbutamol ve budesonid uygulandı. Hastanın monitorizasyonu ve idrar takipleri yapıldı. Hastanın tedavi başlangıcından 2 saat sonra semptomlarının gerilemeye başladığı gözlendi. 12 saat sonra çekilen akciğer grafisinde infiltrasyon bulgularının tama yakın azaldığı gözlendi. Post op 2. Gün vital bulguları

stabil olan ve şikayeti olmayan hasta taburcu edildi (Resim 1).

**Tartışma:** NBPÖ, üst havayolu obstrüksiyonundan dakikalar içinde hızla ortaya çıkabileceği gibi sonra, nadir olarak postanestezik laringospazm 60-90 dakika sonra bile görülebildiği için geç başlangıçlı olabilir. Genel bulgular solunum sıkıntısı, weezing, takipne, siyanoz, ajitasyon, ağızdan pembe ve köpüklü sekresyon gelmesi şeklindedir. Dinlemeyle akciğerlerde bilateral yaygın raller vardır. Akciğer grafilerinde bilateral vasküler izlerde artış, perihiler bölgede interstisyel ve alveoler infiltrasyonlar ve normal kardiyak konturlar gözlenir (3,4).

NBPÖ'de hızlı tanı ve tedavi prognozu etkiler. Temel tedavi hastanın havayolunu desteklemek ve yeterli oksijenizasyonu sağlamaktır. NBPÖ genellikle kendi kendini sınırlar. Sadece destek tedavisi yeterlidir. Hastaların % 85'inde kısa periyot için dahi olsa havayolu açıklığının sürdürülmesi için entübasyon gerekebilir. Uygun vakalarda non invazif pozitif basınçlı ventilasyon uygulanarak entübasyon gereksinimi azaltılabilir. Vakaların yaklaşık olarak % 50'sinde PEEP uygulamalı pozitif basınçlı invazif mekanik ventilasyon gerekebilir (5,6).

**Kaynaklar:**

1. Tuzcu K, Silay E, Gökahmetoğlu, Canpolat H. Negatif basınçlı pulmoner ödem. Tıp Araştırmaları Dergisi: 2012: 10 (2): 75-79.

2. Tokat S, Aydınlı B, Chavush M, Tezcan B, Özgök A. Negatif Basınçlı Akciğer Ödemi. Turkiye Klinikleri J Anest Reanim 2015;13(1):46-48

3. Cascade PN, Alexander GD, Mackie DS. Negative-pressure pulmonary edema after endotracheal intubation. Radiology 1993; 186 (3): 671-75.

4. Lorch DG, Sahn SA. Post-extubation pulmonary edema following anesthesia induced by upper airway-are certain patients at increased risk? Chest 1986; 90(6): 802-5.

5. Mamiya H, Ichinohe T, Kaneko Y. Negative pressure pulmonary edema after oral and maxillofacial surgery. Anesth Prog 2009; 56(2): 49-52.

6. Lang SA, Duncan PG, Shephard DA, Ha HC. Pulmonary oedema associated with airway obstruction. Can J Anaesth 1990; 37(2): 210- 8.

**Anahtar Kelimeler:** genel anestezi, pulmoner ödem, meme büyütme

*resim 1*

*Hastanın A) postop erken dönem AC ödemi görüntüsü B) Tedavi sonrasında 12. saat AC grafisi görüntüsü*

## PB-243

## Fournier Gangrene Hastalarına Yaklaşımımız

Furkan Çeştepe, Alper Taşan, Murat Seven, Kamuran Zeynep Sevim

*Şişli Hamidiye Etfal Hastanesi, Plastik, Rekonstrüktif ve Estetik Cerrahi, İstanbul*

Giriş ve Amaç: Fournier gangreni önemli komplikasyonları olan ve yüksek mortaliteye neden olan nadir bir hastalıktır. Perineal, genital veya perianal bölgelerde yüzeyel ve derin fasiyal tabakalara yayılır. Çoklu organ yetmezliğine ve septik şoka neden olan hızlı seyir gösteren bir enfeksiyondur. Fransız Dermatolog Jean Alfred Fournier tarafından 1883 yılında tanımlanmıştır. Polimikrobial bir enfeksiyon olan hastalığa Escherichia coli ve Bacteroides fragilis gibi aerobik ve anaerobik türler dahil olmak üzere birçok organizma yol açmaktadır. Agresif tedavi edilse dahi mevcut ölüm oranı yaklaşık %40 'tır(1).

Bu çalışmayı yapmaktaki amacımız nadirde olsa toplumda görülüp yüksek oranda mortal ve hızlı seyir gösteren hastalığın diğer ayırıcı tanıları arasında gözden kaçmasına engel olmaktır. Hastalığı erken evrede tanıyıp erken müdahale ederek mortaliteyi ve morbiditeyi en aza indirmeyi hedeflemekteyiz.

Materyal ve Metodlar: Bu çalışmada Sağlık Bakanlığı Üniversitesi Şişli Hamidiye Etfal Eğitim Araştırma Hastanesinde Ocak 2016 – Temmuz 2023 yılları arasında fournier gangrenli 17 hastada retrospektif olarak yaş, yapılan debridman sayısı, yatış süresi, defektin boyutu ve ek hastalıklar göz önünde bulundurularak değerlendirilmiştir. Tüm hastalarda cerrahi öncesi yara; debridman, VAC ve antibiyoterapilerle temiz hale getirilmiştir.

17 hastanın 15 tanesinin (%88.2) erkek olduğu gözlenmiştir. 11 hastanın (%64,7) DM, 6 hastanın (%35,3) HT olduğu görüldü. Bu hastaların sadece 4 tanesi (%23,5) sigara kullanmıyordu.

Hastalarda rekonstrüksiyon olarak;

-6 hasta KKDG

-2 hasta TKDG

-5 hasta MCFAP Flep

-2 Hasta Rotasyon Flep (1 hastada MCFAP Flep ve Rotasyon Flep beraber yapılmıştır.)

-1 Hasta Fasyokutan Flep

-1 Hasta Primer süturasyon

Hastaların servisimizde yatış süresi ortalama 15,7 gündür.

Tüm hastalar litotomi pozisyonunda genel anestezi altında opere edilmiştir. MCFAP Flebi yapılan hastalar el doppleri ile perforatörler işaretlenmiştir. Defektin boyutuna ve perforanların lokalizasyonuna göre flep tasarlanmıştır.

Flebin posteroinferior kenarından yapılan insizyonla girilerek gracilis kası ve kas üstündeki perforatörler bulunmuştur. Flep subfasyal plandan kaldırılarak 180 derece döndürülüp defekte adapte edilmiştir. Üç hastada donör saha primer, dört hastada KKDG ile kapatılmıştır.

İpsilateral bacak her zaman addüksiyonda tutulmuştur.

Hastaların, genel durumları göz önünde bulundurularak anestezi yoğun bakım ünitesinde değil, plastik cerrahi servisinde takip edildiği görülmüştür. Ameliyat sonrası flep izlemi klinik gözlem ve geleneksel Doppler ultrasonografi veya ikisinin kombinasyonuyla yapıldı. Flepler takibinde renk, kanama, kapiller dolum, turgor ve sıcaklık açısından değerlendirildi.

**Tartışma:** Fournier gangreni her yaştan ve cinsiyetten insanı etkileyebilsede, en yaygın olarak 30 ila 60 yaşları arasındaki erkeklerde görülür. İleri yaş bir risk faktörüdür. Ek hastalığı olmayan kişilerde, diyabet, alkolizm, ateroskleroz, periferik arter hastalığı, malnütrisyon, prostat kanseri, HIV, lösemi ve karaciğer hastalıkları gibi komorbiditeleri olan hastalarda gelişebilir. Çoklu komorbiditesi olan kişilerde hastalığın meydan gelmesi daha yüksek ihtimaldedir ve daha kötü seyirlidir(1). Enfeksiyöz ve inflamatuar süreç, karın duvarının katmanlarını tutarak Dartos, Colles ve Scarpa fasyaları boyunca hızla yayılır. Ölüm riski yüksek hastalığın hastalığın erken teşhisi ve tedavisi çok önemlidir. Çünkü başlangıçta iyi seyirli gibi görülmesi yanlış teşhise neden olmaktadır(2). Hastalığın en erken klinik belirtileri perine ağrısı, perianal ağrı, kaşıntı, ödem ve belirsiz sınırlı eritemi içerir. Enfeksiyon fasya düzlemi boyunca 1 inç/saat hızla yayılmaya devam ettikçe eritem rengi koyulaşır ve büller görülür. Fournier gangreninin tanısı öncelikle fluktuans, krepitasyon, lokalize hassasiyet, genital ve perine yaralarının klinik bulgularına dayanır. Lezyonlar bulunduğunda teşhis kolay olsa da, özellikle yaşlı veya düşkün hastalarda genital organların muayene edilmemesi yanlış teşhisle sonuçlanabilir. Yaygın laboratuvar bulguları spesifik değildir. Anemi, lökositoz, trombositopeni, elektrolit anormallikleri, hiperglisemi, yüksek serum kreatinin düzeyi, azotemi ve hipoalbüminemi gösterebilir (3).Fournier gangreni hastaları enfeksiyonlarının çoğu genitoüriner sistem, anorektal ve dış genital yumuşak dokulardan kaynaklanmaktadır. Patojenik mikroorganizmalara göre, nekrotizan fasiit kabaca dört tipe ayrılabilir: Tip I (polimikrobiyal), Tip II (monomikrobiyal), Tip III (Clostridium) ve Tip IV (fungal). Tip I en yaygın olmakla birlikte, yaklaşık %80'ini oluşturur ve bu da her zaman yandaş hastalıkları (diyabet, kronik böbrek hastalığı ve alkolizm gibi) olan yaşlılar açısından daha tehlikelidir.

Bilgisayarlı tomografi, yüksek duyarlılık (%88,5), yüksek özgüllük (%93,3) ve hızlı sonuç elde etme avantajlarına sahip olduğundan hastalığın değerlendirilmesinde ilk tercih edilen görüntüleme tetkikidir. Kontrastlı BT ameliyattan önce fasya tutulumunun derecesini daha iyi göstermektedir. Lezyonun rektumdan kaynaklanıp kaynaklanmadığı belirlenebilir. Tedavinin temel taşı, kritik hastaların hızlı resüsitasyonu, geniş spektrumlu antibiyotik ve erken cerrahi debridmandır. Fournier gangreni yönetiminde göz ardı edilmemesi gereken bazı yardımcı tedavilerin (hiperbarik oksijen tedasi, Vakum yardımlı kapama ) olumlu etkileri pratikte kanıtlanmıştır(4).

**Sonuç:** Ameliyat sonrası rekonstrüksiyon seçenekleri kapsam, iyi bir kozmetik sonuç, düşük morbidite ve mortalite ile işlevi hızlı bir şekilde geri kazandırmalıdır. Testislerin kurtarılması genellikle uyluk keseleri, deri greftleri, fasiokutanöz veya miyokutanöz fleplerin kullanımı gibi teknikler kullanılarak elde edilir(5). Ayrıca rekonstrüksiyon seçenekleri hastanın yaşına, genel durumuna, komorbi hastalılarına ve fonksiyonel olmasına dikkat edilerek tercih edilmelidir.

**Anahtar Kelimeler:** Fournier, flep, rekonstrüksiyon

## PB-244

## Ekinokokal Kist İçin Nadir Bir Lokalizasyon: Trapezius Kası, Olgu Sunumu

Tahir Babahan, Fatih Alp Öztürk, Safa Eren Atalmış, Ahmet Özdemir, Salih Can Sezer

*Dokuz Eylül Üniversitesi, Plastik, Rekonstrüktif ve Estetik Cerrahi Anabilim Dalı, İzmir*

Kist hidatik hastalığı veya Ekinokokkoz, Echinococcus cinsinin larva evresi veya yavru kistinin neden olduğu zoonotik bir enfeksiyon türüdür. Enfektif larva evresi için köpekler ve tilkiler birincil, koyunlar ise ikincil konaklardır. İnsan her zaman tesadüfi konaktır ve parazit yumurtalarının yiyecek ve sebzelerle yutulmasıyla kontamine olur. En sık etkilenen organ karaciğerdir, bunu akciğerler (%15) takip eder. Birçok sınıflandırması bulunsa da yaygın olarak kullanılan WHO klasifikasyonu, radyolojik olarak hidatik kistleri ayırmamızı kolaylaştırmaktadır. Olgu sunumumuza konu olan vaka WHO kalsifikasyonuna göre CE1 tipinde olup1 unilokuler unikistik yapıda olması ile basit folliküler veya epidermoid kist gibi daha sık karşılaşılan kistler ile ayırıcı tanılama sürecinde spesifik veri sağlayamamış ve tanı sürecini uzatmıştır.

Yazımızda literatürde nadir görülen sadece beş farklı yayında kas içinde bildirilen ekinokkoz vakalarına ek olarak trapezius kası içinde bulunan ekinokokkoz olgusu hakkında bilgilendirmeyi amaçladık.

**Olgu:** Bilinen endokrinolojik hastalık, hızlı kilo alıp verme, hormonal ilaç kullanım, travma veya bilateral üst ekstremite ve torakal bölgeye yönelik geçirilmiş cerrahi öyküsü olmayan hasta Şubat 2023 tarihinde posterior servikal bölge sağında cilt altı nodüler kitle fark etmiş. Hasta Mayıs 2023 tarihinde ortopedi birimine başvurmuş. Yapılan değerlendirmesinin ardından ultrasonografi(USG) görüntülemesi sağ trapez kası içinde pür kistik, solid komponent içermeyen lezyon olarak raporlanan hastaya 3 ay aralıklarla kontrol manyetik rezonans cihazı (MR) görüntülemeleri ile takip önerilmiş.

Ortopedi birimince takip edilen, MR görüntülemelerinde boyutlarında belirgin progresyon saptanmayan ve klinik olarak lezyonu sebat eden hastaya kontrollerinde kist hidatik tanısının dışlanması amacıyla lezyona yönelik girişimsel radyoloji birimi eşliğinde ince iğne aspirasyon biyopsisi önerilmiş. Girişimsel radyoloji birimince perkütan drenaj uygulanan, drenaj materyalinden gönderilen sitolojik incelemeleri tanısal hücre elemanı görülmediği şeklinde raporlanması üzerine hasta eksizyon açısından değerlendirilmek üzere tarafımıza yönlendirildi. Tarafımızca yapılan değerlendirmesi sonrası mevcut kitleye yönelik

trapezius kası içerisinden, bir miktar sağlam kas ile en blok şekilde, psödokapsülünden ayrılarak eksize edildi. Cilt insizyonu sırasında kistin spontan rüptüre olduğu görülmesi üzerine perifer kapsül bir miktar sağlam doku ile eksizyona dahil edildi. Poş, jelatinöz kistin eksizyonu öncesi ve sonrası tekrarlayan sayılarda batikon ve hidrojen peroksitli su ile yıkandı. Kist materyalinin patolojisi ve alınan aspirasyon patolojisi kist hidatik ile uyumlu raporlanan hasta enfeksiyon hastalıkları birimine yönlendirildi. Enfeksiyon hastalıkları birimince yapılan değerlendirmesinde, alınan seroloji tetkiki 1/640 titrede Echinococcus granulosus antikoru olarak raporlanan ve belirgin eozinofilisi bulunmayan hasta için hastanemiz enfeksiyon hastalıkları birimince medikal tedavi düşünülmedi. Eksizyon sonrası yara yerinde komplikasyon gelişmeyen ve relapsa yönelik bulguları bulunmayan hasta tarafımızca yara yeri izlemi planıyla takip ediliyor.

**Anahtar Kelimeler:** Kist hidatik, Lipom, Trapezius

*Resim 1*

*A: Hastanın preoperatif görünümü. B: MR da kistin görünümü. C:İntraoperatif görünüm. D:Operasyon sonrası 19. gün*

## PB-245

## Obstetrik 4. Derece Perine Laserasyonunun Bilateral Uyluk Medial V-Y Flebi ile Onarımı: Olgu Sunumu

Merve Kaplanlı Sarıdoğan, Nuh Evin

*Bezmialem Üniversitesi Tıp Fakültesi, Plastik Rekonstrüktif ve Estetik Cerrahi Anabilim Dalı, İstanbul*

**Giriş:** Obstetrik anal sfinkter yaralanmaları tüm vaginal doğumların %1-9'unda[1,2],4.derece perine laserasyonları ise %0.03-0.2'sinde meydana gelir.[2,3]Doğumun hemen sonrasında fizik muayene ile tespit edilen 4.derece perineal laserasyonlar multidisipliner yaklaşım ve yönetim gerektirir.

Obstetrik travmalar sonrası oluşan anatomik defektlerin lokalizasyonu ve perineal tutulumun derecesi tedavi yaklaşımını belirlemektedir.Geniş tasarlanmış muskulokutan flepler ve perforatör flepler en yaygın kullanılan onarım şekillerindendir.

Bu çalışmada vaginal doğum sonrası oluşan 4.evre perine laserasyonunun bilateral uyluk medial V-Y flebi ile onarımının ardından gelişen dehisens ve yara yeri enfeksiyonunun yönetimi sunulmaktadır.

**Olgu Sunumu:** 23 yaş G1P0 40W+3D gebe, hastanemiz kadın hastalıkları ve doğum kliniğine kontraksiyonlarının başlaması üzerine başvurdu.Travay birinci evre dilatasyon fazı 21 saat süren hasta,servikal açıklık tam,fetal baş +3 seviyesinde doğum masasına alındı, 4480 gr,1.dakika Apgar skoru 9 sağlıklı kız bebek doğurtuldu.Plasenta ve eklerinin tam olarak çıkarılmasının ardından yapılan muayenede vajen alt 1/3 posterior ve rektum anterior duvarında 3 cm laserasyon,grade 4 sfinkter hasarı izlendi. Genel cerrahiye konsülte edilen hasta;vaginal ve rektum duvar onarımı, sfinkteroplasti operasyonu yapılmak üzere ameliyathaneye indirildi.Genel anestezi altında laserasyon hattı bilateral laterale genişletilerek retrakte sfinkter çevreden serbestlendi,uç uca getirilerek karşılıklı onarıldı. Rektum ön duvarı ve perianal bölge primer olarak onarıldı, rektum mukozası cilde primer sütüre edildi.Sfinkteroplasti sonrası vajina anterior duvarı onarıldı.Postoperatif yapılan muayenede fistül lehine bulgu saptanmadı.

Postoperatif 4.günde perine bölgesinde insizyon alanında dehisens görülen hasta genel cerrahiye konsülte edildi,fizik muayenede rektal mukoza devamlılığı mevcut olup perianal ciltte kısmi dehisens izlendi,rektal tonus tam alındı, pansuman ile takibi önerildi.Hastanın servis takibinde perineal alanda detaşe alanın artması üzerine postoperatif 17.günde tarafımıza konsülte edildi.Posterior vajinal duvardan anüs cildine uzanan perineal alanda 5x5cm ebatında doku defekti izlendi.Vasküler saplı ada flebi ile uyluk medialinden bilateral V-Y ilerletme flebi planlandı. Postoperatif 20.günde genel anestezi altında doppler yardımıyla bilateral uyluk medialinden perforatörler bulunarak uygun diseksiyonla hemostazın ardından vasküler saplı ada flebi ile V-Y ilerletme yapılarak defekt kapatıldı. Doppler yardımıyla flepte akım olduğuna emin olunduktan sonra operasyon sonlandırıldı.Hastaya postoperatif 10 gün rejim 1 sıvı diyet uygulandı. Postop 5.gün sütür hattı proksimalinde dehisens izlendi,hasta ve yakınlarına gaita deşarjının hasta alt bezine olmaması gerektiği,aksi takdirde operasyon alanına gaita bulaşı olacağı ve dehise alanın artacağı ve enfekte olabileceği anlatıldı,tuvalet sonrası perine bakımı anlatıldı ancak hastanın ilerleyen dönemde postop önerilere uymadığı, operasyon bölgesine gaita bulaşının olduğu görüldü,dehisens alanı arttı.Dehise

alanlar sekonder iyileşmeye bırakıldı.Dehisens alanından alınan yüzeyel yara yeri kültüründe Pseudomonas aeruginosa ürediği görülerek enfeksiyon hastalıklarına konsulte edilen hastaya Piperasilin tazobaktam 3x4.5gr intravenöz tedavi 15 gün uygulandı.Tedavi sonrası alınan kültürde üreme olmaması üzerine enfeksiyon hastalıklarının önerisi ile antibiyoterapi sonlandırıldı. Postop 13.günde sol mediolateral dehisens alanı kadın hastalıkları ve doğum tarafından suture edildi,perineal bölgedeki dehisens alanları sekonder iyileşmeye bırakıldı.Takiplerinde granülasyon dokusunun oluştuğu,epitelizasyonun ilerlediği görüldü. Postop 38.günde sekonder iyileşmeye bırakılan dehise alanlarının epitelizasyonun tamamlanmasının ardından hasta taburcu edildi.

**Tartışma:** 4.derece perine laserasyonları vaginal mukoza,perineal kaslar,internal ve eksternal anal sfinkter ve rektal mukoza yaralanmasını içerir.Doğum sırasında oluşabilecek perineal travma risk faktörleri arasında genç anne yaşı,malprezentasyon,ilk doğum,4000gr üstünde doğum ağırlığı,uzamış ikinci evre,hızlı doğum gösterilmektedir.

Perineal rekonstrüksiyonun amacı,defekti iyi vaskülarize doku ile onarmak,gerginlik olmadan defekti kapatmak ve donör alanda kabul edilebilir morbidite ile anatomik ve fonksiyonel olarak iyi bir sonuç elde etmektir. Rekonstrüksiyon metodu defektin boyutuna,hastanın mevcut komorbiditelerine,komplikasyon riskine göre değişir.Minör perineal yumuşak doku defektleri primer onarım,deri grefti ve lokal flepler uygulanabilir.V-Y ilerletme flebi perine rekonstrüksiyonunda sıkça uygulanan,doku defektini doldururken perinenin anatomik ve fizyolojik yapısını koruyan kullanışlı ve basit bir yöntemdir.[4] Geniş perineal defektlerde sunulan olguda da uygulandığı üzere bilateral V-Y ilerletme flepleri kullanılabilir.Daha geniş,kompleks ve genellikle onkolojik cerrahi sonrası pelviste volüm kaybı,total/subtotal vagina rekonstrüksiyonu ihtiyacı olan olgularda Singapore flep,Lotus Petal flep gibi bölgesel flepler kullanılabilirken,geniş cilt defektlerinin rekonstrüksiyonunda fasyokutan flepler (tensor fasya lata,anterolateral uyluk flebi),hacim defektlerinde ise myokutanöz flepler (gracilis,vertikal rektus abdominis miyokutan flepler[VRAM] ) daha uygundur.[5] Rektovaginal fistülün eşlik ettiği kompleks vakalarda Martius flebi başarı ile uygulanmaktadır.[6]

Perine bölgesinin bakteriyel kontaminasyonu ve ilerletilebilecek dokunun sınırlılığı sebebiyle perine rekonstrüksiyonuna sıklıkla komplikasyonlar eşlik etmektedir.Operasyon bölgesine idrar ve gaita kontaminasyonu rekonstrüksiyonun enfeksiyon ya da dehisans ile sonuçlanma olasılığını arttırmaktadır.Gerekli durumlarda kontaminasyonu önlemek adına stoma açılması,postoperatif hasta eğitimi ve bakımı komplikasyon oranını azaltarak cerrahi sonuçları iyileştirecektir.

Perine rekonstrüksiyonu,defekte ve rekonstrüksiyon gerekliliklerine dayanan algoritmik ve çok yönlü bir cerrahi planlama gerektirir.Hasta bakımı ve idaresinin doğru yapılabilmesi,komplikasyonların önlenmesi ve yönetimi açısından disiplinler arası iletişim çok önemlidir.Perineal doku defektleri ve rekonstrüksiyonları ile ilgili komplikasyon oranları yüksek olsa da dikkatli ve hasta özelinde cerrahi planlama ile fonksiyonel ve estetik kabul edilebilir sonuçlar elde etmek mümkündür.

Referanslar

1. Power D, Fitzpatrick M, O'Herlihy C. Obstetric anal sphincter injury: how to avoid, how to repair: a literature review. JFP. 2006;55: 193–200

2-Groutz A, Cohen A, Gold R, Hasson J, Wengier A, Lessing JB, et al. Risk factors for severe perineal injury during childbirth: a case-control study of 60 consecutive cases. Color Dis. 2011.

3- Goh, Judith TW, et al. "Surgical repair and follow-up of chronic 4th degree obstetric perineal tear (total perineal defect) in 2 centres in eastern Africa." International Urogynecology Journal 32.9 (2021): 2437-2442.

4-Lenoir, Philomène, et al. "VY advancement flap to correct a perineal defect after an episiotomy dehiscence." International Urogynecology Journal (2021): 1-3

5-Mughal, M., et al. "Reconstruction of perineal defects." The Annals of The Royal College of Surgeons of England 95.8 (2013): 539-544.

6-Reichert, M., et al. "Surgical approach for repair of rectovaginal fistula by modified Martius flap." Geburtshilfe und Frauenheilkunde 74.10 (2014): 923-927.

**Anahtar Kelimeler:** obstetrik travma, perine laserasyonu, perine rekonstrüksiyonu

*Resim 1*

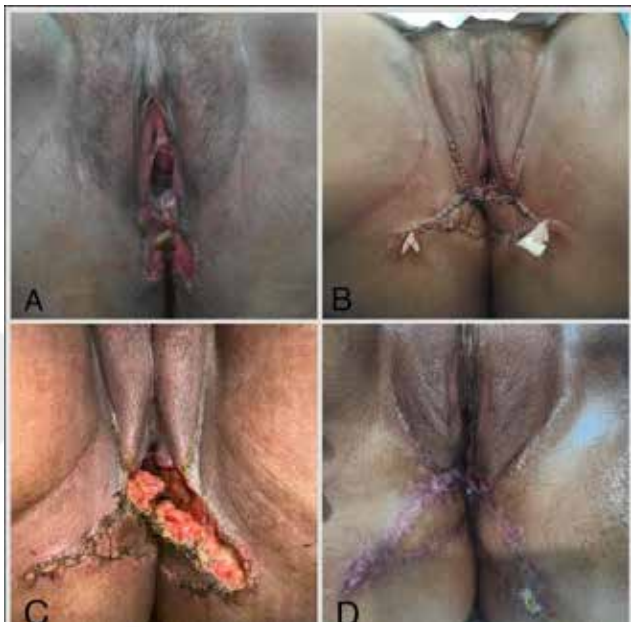


*Figür A: Flep cerrahisi öncesi preoperatif fotoğraf Figür B: Postoperatif fotoğraf Figür C: Postoperatif 7.gün dehissans alanı Figür D:Postoperatif 40.gün fotoğraf*

## PB-246

## Konjenital Rabdomyomatöz Mezenkimal Hamartom: Olgu Sunumu

Servet Elçin Alpat, Mehmet Akif Cesur, Ziya Işık, Savaş Serel, Burak Kaya

*Ankara Üniversitesi Tıp Fakültesi, Plastik Rekonstrüktif ve Estetik Cerrahi Ana Bilim Dalı, Ankara*

**Giriş:** Hamartomlar normal doku bileşenlerinin aşırı çoğalması ve düzensiz şekilde dizilimiyle oluşan tümör benzeri lezyonlar olarak tanımlanır. Rabdomyomatöz mezenkimal hamartom(RMH) da dermis ve subkutan dokularda oldukça nadir olarak gözlenen bir lezyondur. İlk kez 1986 yılında tanımlanmıştır. Rabdomyomatöz mezenkimal hamartom genellikle konjenital olarak bulunur. Tümör sıklıkla baş ve boyunda orta hatta gözlenmektedir. Embriyogenez sırasında mezodermal kökenli dokuların migrasyonu sırasında oluşan sapmalar sonucunda geliştiği düşünülmektedir. RMH benign karakterde olup genellikle yenidoğan döneminde saptanır. Bu çalışmada kliniğimizde opere edilen, burun dorsumunda kitlesi olan 2 yaşında erkek hasta sunulmuştur. Konjenital olarak burun dorsumunda oldukça büyük bir kitlesi olan hastanın tümörü benign karakterde olsa da kitlenin büyüklüğü ve ilerideki yaşamını da etkileyebileceği için eksizyon ve tam kalınlıkta deri grefti (FTSG) ile onarım yapıldı.

**Olgu:** Kliniğimize 13.12.2023'te nazal bölgede doğuştan beri var olan ve progresyon gösteren kitle sebebiyle başvuran 2 yaşında erkek hastanın sol burun kanadı kraniyalinden başlayıp burun dorsumuna oradan burun köküne uzanan sol tarafta burun ile göz birleşiminde medial kantusa uzanarak sonlanan yaklaşık 4x4cm boyutlarında ekzofitik, hiperpigmente kitlesi mevcuttu. Hastanın kitle nedeniyle sol göz görme alanında daralma mevcuttu. Hastanın ek şikayeti yoktu. Genel tıbbi muayenede herhangi bir patoloji saptanmadı. 14.12.2023 tarihinde tarafımızca yapılan insizyonel deri biyopsisi sonucu öncelikle rabdomyomatöz mezenşimal hamartomayı düşündürmekte olup lezyonun tamamen eksize edilip incelenmesi önerilmiştir. Hasta kliniğimizde 07.06.2024 tarihinde operasyona alındı. Burun dorsumunda yer alan hamartomatöz kitle güvenli cerrahi sınırlarla eksize edildi. Defekt onarımı için sağ inguinal alandan tam kalınlıkta deri grefti (FTSG) alınması planlandı. Alınan greft defekte uygun sütürlerle adapte edildi. Tie over pansuman yapıldı. Post-op 3.gün hasta taburcu edildi.

Hastanın postoperatif takiplerinde greft alanı ile ilgili bir komplikasyona rastlanmadı. Post operatif 14.gün yapılan kontrolde donör alanda 1cm dehisans saptandı ve pansuman ile takip edildi. Patolojide kitle incelendi. Patoloji raporunda lezyonu oluşturan doku alanlarında yaygın şekilde vimentin, GFAP, S100 ve Desmin pozitiftir. Aynı bölgelerde fokal olarak sinaptofizin boyanması ve Neu-N ile NFP pozitif ganglionik nöronal hücreler saptanmıştır. Lezyon genel olarak OLIG2 negatiftir. Hücreler kaldesmon, kalponin, SMA, MYOD1, CD34, P53 negatiftir. Ki67 proliferasyon indeksi yaklaşık %4-5tir. Materyallerde yaygın glial heterotopi saptanmıştır.

**Tartışma:** Rabdomyomatöz mezenkimal hamartom oldukça çok nadir gözlenen bir lezyondur. Literatüre göre RMH genellikle orta hatta yakın soliter lezyon olarak ortaya çıkar. Konjenital ve benign olarak gözlenen bu tümörün etiyolojisi henüz netlik kazanmamıştır. Bizim vakamızdaki lezyonda literatür bilgileriyle uyumlu olarak orta hatta, soliter ve konjenital bir lezyon olarak ortaya çıkmıştır. Fakat literatür bilgilerine kıyasla boyutları oldukça büyüktür. Literatürde lezyon boyutu birkaç milimetre ila 1-2 cm olarak geçmektedir. Bizim vakamızda ise lezyon 4x4 cm boyutundadır. Literatüre göre rabdomyomatöz mezenkimal hamartomun küratif tedavisi cerrahidir. Spontan regresyon yalnızca bir vakada bildirilmiştir. Bizim sunduğumuz olguda da kitle oldukça büyük olduğundan hatta görme alanını bile etkileyebileceğinden, estetik görüntü açısından, hastanın sosyal yaşamını ileride de etkileyebileceğinden dolayı eksizyon yapılması tercih edildi.

**Sonuç:** Rabdomyomatöz mezenkimal hamartom çok az gözlenen bir olgudur. Bildirilen vaka sayısı oldukça azdır. Genelde orta hatta ve konjenital gözlenir. Etkili küratif tedavisi cerrahidir. Bildirilen vaka sayısı oldukça kısıtlı olduğu için bu konudaki bilgiler de yetersizdir. Bu nedenle klinisyenlerin bu vakaların sonuçlarını bildirmeleri önemlidir.

**Anahtar Kelimeler:** deri grefti, konjenital, rabdomyomatöz mezenkimal hamartom

*Hastanın intraoperatif görüntüsü*

## PB-247

## Meningomyelosel Defektinin Dorsal Intercostal Arter Perforatör Flep ile Onarımı

Kamil Alkan

*Mersin Üniversitesi Tıp Fakültesi, Plastik Rekonstrükrif ve Estetik Cerrahi Anabilim Dalı*

36. GH C/S doğan erkek bebek, spina bifida, hidrosefali saptanması nedeniyle hastanemize sevk edildi. Alt ekstremite paraplejik, lumbosakral bölgede yaklaşık 15x6 cm boyutunda meningomyelosel kesesi mevcuttu.

Postnatal 50. gününde beyin cerrahisi kliniğince myeloşizis kesesinin çıkarılması sonrasında, Lumbosakral bölgede yaklaşık 12x8 cm boyutunda masif açık doku defekti görüldü. Ardından defekt bilateral rotasyon flebi ile kapatıldı. Postop

takiplerinde rotasyon fleplerinde kısmi nekroz gelişmesi üzerine defektin kapatılması için yeniden planlama yapıldı. Meningomyelosel hastalarında bir alternatif olan DICAP flebi ile onarım planlandı. Defektin sağ lateralinden el doppleri yardımıyla dorsal interkostal arter perforatörü belirlendi. Flebin distali sol midaksiller hatta uzanacak şekilde flep tasarlandı. Ardından perforatöre ulaşılarak iskeletize edilip, propellar ada flep eleve edildikten sonra inset edilerek doku defekti kısmi olarak kapatıldı. Defektin açıkta kalan alanının kapatılması için bilateral lumbosakral bölgeden birer adet fasiyokutan rotasyon flebi kullanıldı. Postop 2 hafta sonra rotasyon fleplerinde gelişen nekrotik alanların debridmanı için yeniden operasyona alındı. Gluteal bölgede ve sol midaksiller bölgedeki donör alanları için bilateral uyluk posterolateralden alınan kısmi kalınlıkta deri greftleri kullanılarak defekter kapatıldı.

**Anahtar Kelimeler:** Dorsal interkostal arter, meningomyelosel, perforatör flep

*Meningomyelosel Defektinin Dorsal Interkostal Arter Perforatör Flep İle Onarımı*

## PB-248
## Perthe's (Travmatik Asfiksi) Sendromu

Ahmet Tuncer Taşcı, Mahmut Can Karatoprak, Yusuf İnan Nakipoğlu, Nuh Arven, Aslı Odabaşı, Serkan Erbatur

*Dicle Üniversitesi Tıp Fakültesi,Plastik,Rekonstruktif ve Estetik Cerrahi Ana Bilim Dalı, Diyarbakır*

**Giriş:** Ani, kompresif göğüs travmasından kaynaklanan subkonjunktival hemoraji, fasiyal ödem, kranio servikal siyanoz, üst göğüs ve yüzde peteşi ile karekterize, nadir görülen bir sendromdur. Travmatik servikofasiyal siyanozun kesin patogenezi bilinmemektedir. Bu sendromun spesifik tedavisi yoktur. Komplike olmayan hastalarda destek tedavi esastır. Başlangıçtaki fiziksel görünüme rağmen bu sendromun prognozu oldukça iyidir. Bu olgu sunumunda trafik kazasını takiben alt eksremite uyluk anteriorda flep şeklinde eleve olmuş doku defekti dışında ciddi organ yaralanması olmayan Perthes sendromlu 4 yaşındaki bir olgu sunmayı amaçladık. Travmatik servikofasiyal siyanozun tanısı anamnez ve fizik muayene bulguları ile konur.

**Tarihçe:** 1837'de Ollivier Paris'te kalabalıkta ezilip ölen kurbanlar üzerinde yaptığı otopsilerde servikofasiyal siyanoz, yüzde şişlik, yaygın peteşi, bilateral subkonjunktival hemoraji, serebrovasküler dolgunluk tespit etti ve buna 'ekimotik maske' adını verdi.

1989'da Thompson ve ark. torakoabdominal kompresyon ve ölüm korkusuyla artan karın içi basıncın inferior vena kavaları kollabe ettiğini ve böylece travmatik asfiksiden vücudun alt bölümlerinin korunduğunu savundular. Olay anındaki ölüm korkusuna yanıt olarak derin bir soluk alma, bunu takiben glottisin kapanması ve torakoabdominal kasların şiddetli kasılması mediastene iletilen basıncın daha da artmasına sebep olmaktadır.

**Olgu:** 4 yaşında, bilinen hastalığı olmayan hasta, acil servise tır çarpmasına bağlı araç dışı trafik kazası nedeniyle sol uyluk anteriorda proksimalden uyluk distaline uzanan degloving tarzında dış merkezde süture edilmiş yaklaşık 20x30 cm'lik doku defekti ile getirildi. Acil serviste yapılan tetkiklerinde göz çevresinde,batında,ekstremitelerde yer yer ekimotik ve peteşial lekenlenmeler gözlendi.Hastaya çekilen BT'de pnömotoraks,hemotoraks,kot fraktürü gözlenmedi.Hasta sonrasında yoğun bakıma alındı. Hastaya medikal tedavi (antinflamatuvar,analjezik, ekspektoran) ve destekleyici nazal oksijen verildi. Boyundan başlayan ve tüm yüzü kaplayan siyanoz ve eritem, göğüs duvarında yaygın peteşiler, iki gözde subkonjoktival hemoraji ve ödem dikkati çekti. Hastada herhangi bir nörolojik defisit yoktu. Olgunun yüz ve boynundaki bu işaretlerin travmatik asfiksiden kaynaklandığı düşünüldü.Hastanın genel durumunun toparlaması sonrasında hastanın uyluk anteriordaki doku defekti için operasyon gerçekleştirildi.

**Tartışma:** Travmatik asfiksinin patofizyolojisi tartışmalıdır. Kabul edilen yaygın görüş; akut ezilme şeklindeki yaralanmanın, mediasten ve kalbe oluşturduğu basınçtır. Bu basınç kanı sağ atrium dışına, valv içermeyen innominate ve jugular venler içine retrograd akım yapmaya zorlar. Sonuç olarak baş ve boyundaki küçük venüllerin ve kapillerlerin basıncında ani ve hızlı artış nedeniyle oluşan yırtılmalar, peteşiyal hemorajilere neden olur. Diğer yandan bu hasar küçük damarları atonik hale getirir ve staza bağlı siyanoz oluşur. Bu süreçteki kritik basamak glottisin kapanmasıdır. Glottis kapanmasının korkuya sekonder bir cevap olduğu ve göğüs içi basıncı artırarak patoloji oluşturduğuna inanılmaktadır.

**Sonuç:** Travmatik asfiksi nadir görülen ve travmanın ilk saatlerinde hayatta kalmayı başarabilen hastalarda prognozu oldukça iyi seyreden bir tablodur.Özellikle çocuklarda belirgin bir travma işareti olmaksızın ciddi pulmoner yaralanmalar olabilir. Bu nedenle tüm olgularda sistemler dikkatli bir şekilde incelenmelidir.Ciddi organ hasarı olmayan olgularda destek tedavisi yeterli olur. Başın 30 derece elevasyonunun intrakraniyal basıncın düşürülmesi açısından yararlı olacağı belirtilmiştir.

**Anahtar Kelimeler:** Torasik yaralanmalar, asfiksi, siyanoz, flep, defekt

a)Hastaneye başvuru anı
b)Sol uyluk anteriordaki defekt
c)Subkonjuktival hematom
d)Debritman sonrası sol uyluk
e)Greft sonrası ilk pansuman
f)2 hafta sonra subkonjuktival hematom

## PB-249

## Yılan Isırığı Sonrası Venom Endotoksin Kaynaklı Kompartman Sendromu Şüphesinde Yaklaşım ve Konservatif Tedavi

İlker Uyar, Enes Bilgen, Burak Köçer

*İzmir Katip Çelebi Üniversitesi Tıp Fakültesi, Plastik, Rekonstrüktif ve Estetik Cerrahi Ana Bilim Dalı, İzmir*

**Giriş:** Yılan ısırıkları dünya çapında halk sağlığını ilgilendiren sorunlardan biridir. Hem lokal hem de sistemik yan etkilere sebep olabilir. Lokal yan etkileri arasında doku nekrozu, ödem ve kompartman sendromu sayılabilir. Sistemik bulgular arasında akut böbrek yetmezliği, rabdomyoliz, koagülopatiler, elektrolit bozuklukları, aritmiler yer alır. Yılan ısırığının kompartman sendromu oluşumuna yol açan başlıca faktörü yılan venomunun endotelial hücreler üstündeki toksik etkisi olduğu düşünülmektedir (1).

Kompartman sendromunun bulguları arasında hissizlik, ağrı kesicilere yanıt vermeyen ağrı, ekimotik ve ödemli görünüm, ekstremiteler arasında çap farkı yer alır. Semptomlardan yola çıkılarak klinik şüphe ile tanı koyulabileceği gibi etkilenen ekstremitenin kompartman içi basıncı ölçülerek tanı kesinleştirilebilir (2).

Kompartman sendromunun altın standart tedavisi mevcut basıncın azaltılmasına yöneliktir. Uygun başlangıç tedavisine rağmen hastada yine de kompartman sendromu tablosu gelişebilir. Erken fasyotomi yapılması ekstremitedeki mevcut basıncın azaltılmasının yanı sıra kan dolaşımını uyarabilir ve toksinlerin atılmasına yardımcı olabilir. Üst ekstremitede tedavi edilmeyen kompartman sendromundan kaynaklanan sekeller çok daha kötü sonuçlara sebep olur (3).

Posterde yer alan olgu sunumunda yılan ısırıklarında hastaya bütüncül yaklaşım ve kompartman sendromu açısından yakın takip ve konservatif tedavinin önemi vurgulanmaktadır.

**Olgu Sunumu:** Acil servise başvuran 63 Yaş kadın hasta bir gün önce olduğunu beyan ettiği yılan ısırığı nedeniyle tarafımıza danışıldı. Isırık noktasının sağ ayak ikinci ve üçüncü falanks dorsal yüz olduğu görüldü (Fig. 1a). Acil serviste yapılan muayenesinde sağ alt ekstremitenin şiş, yer yer ekimotik ve ısı artışının olduğu görüldü (Fig. 1b) (Fig.1c). Hasta sağ alt ekstremite pasif gerimle ağrı tariflememekteydi. Sağ ayak tüm parmaklarda distal kapiller dolum zamanları olağan izlendi. Acil servis kliniğince ilgili branşlara konsulte edilen hastadan geniş biyokimya, hemogram paneli, geniş koagulasyon, kan gazı, kardiyak marker laboratuvar değerleri görüldü. Yapılan alt ekstremite arteriovenöz doppler tetkiki olağan olarak raporlandı. Alt ekstremite kontrastlı bilgisayarlı tomografi tetkikinde sağ alt ekstremite uyluktan başlayıp distale kadar cilt, cilt altı yumuşak doku planlarında yaygın ödematöz dansite artımları ve sıvı dansiteleri görülmekteydi (Fig.1b). Acil servisteki anti-venom uygulaması sonrası hasta servisimize yatırıldı. Servis takiplerinde yakın laboratuvar ve fizik muayene takibi altında olan hastanın antibiyoterapisi düzenlenip, anti-ödem tedavi olarak steroid tedavisi başlandı. Ayak elevasyonu ile takip edilen hastanın takiplerinde tüm parmaklarda distal kapiller dolaşım zamanının olağan seyrettiği, doku nekrozunun meydana gelmediği, ekimotik sahaların ilerlemediği gözlendi. Takiplerimizde kliniği gerileyen hastada komplikasyon gelişmedi. Taburculuk sonrası ikinci ayında olan hastanın poliklinik kontrolleri devam etmektedir.

**Tartışma ve Sonuç:** Ekstremiteleri etkileyen yılan ısırıklarının 1/3'ü alt ekstremitede yer almaktadır (2). Yılan ısırığı sonrası çoğu klinik semptom ilk 12 saat içinde bulgu vermektedir. Bu nedenle vakamızda da görüldüğü üzere uygun tedaviye erken bir zamanda başlamak oldukça önemlidir (2). İlk aşama tedavide kliniğimize yatan hastada uyguladığımız üzere sıkı kıyafetlerin çıkarılması, ayak elevasyonu, antiödem tedavi, distal kapiller dolum zamanı ve doku nekrozu açısından yakın takip yer almaktadır. Vakamızda da yer aldığı gibi periferik ısırıklarda nekroz olasılığı artmakta ve yakın klinik takip önem kazanmaktadır (4). Tüm bu tedavilere rağmen kompartman sendromu gelişebilir ve bu durumda fasyotomi uygulaması zorunluluk halini almaktadır. Vakamızda kompartman sendromu takibinde herhangi bir ölçüm yöntemi kullanılmamış olup, klinik semptom ve muayene bulguları ile takibi yapılmıştır. Tüm bu takiplere rağmen klinik bulguların kompartman sendromu kaynaklı ya da yılan venomu kaynaklı olduğunu ayırmak klinisyen için zorlu bir ikilem yaratmaktadır(5). Kompartman sendromu lehine bulguları ilerlemeyen hastamız, endotoksin kaynaklı kompartman şüphesi yer

alan hastalarda konservatif tedavi ve yakın gözlem/takip açısından bir örnek oluşturmaktadır.

Figür 1a Figür 1b Figür 1c

Fig.1a ) Sağ ayak ikinci ve üçüncü falanks dorsal yüzde yılan ısırık noktaları

Fig.1b ) Sağ alt ekstremite BT görüntülemesinde de yorumlanan inguinal seviyeye kadar olan ödemli ve yer yer ekimotik görünüm

Fig.1c ) Sağ bacak popliteal bölgede gözlenen yaygın ekimotik saha

[1] Dhar D. Compartment Syndrome Following Snake Bite. Oman Med J. 2015 Mar;30(2):e082. doi: 10.5001/omj.2015.32. PMID: 30834067; PMCID: PMC6387663.

[2] Brimo Alsaman MZ, Toutounji Z, Arab R, Al Sam SO, Alhaj Akil MA, Kenno MF, Al Ballan MA, Roumiah D, Alhamad Q, Muqayyd MS, Remmo KR. Successful management of late stage of acute compartment syndrome after 72 h snake bite in 8-year-old female. A case report. Trauma Case Rep. 2023 Aug 22;47:100922. doi: 10.1016/j.tcr.2023.100922. PMID: 37663375; PMCID: PMC10471994.

[3] Barani C, Mortamet G, Forli A. Upper limb compartment syndrome after a viper bite in a child: A case report. Hand Surg Rehabil. 2021 Feb;40(1):97-100. doi: 10.1016/j.hansur.2020.07.003. Epub 2020 Aug 8. PMID: 32781253.

[4] Ince B, Gundeslioglu AO. The management of viper bites on the hand. Journal of Hand Surgery (European Volume). 2014;39(6):642-646. doi:10.1177/1753193413496943

[5] Kim YH, Choi JH, Kim J, Chung YK. Fasciotomy in compartment syndrome from snakebite. Arch Plast Surg. 2019 Jan;46(1):69-74. doi: 10.5999/aps.2018.00577. Epub 2019 Jan 15. PMID: 30685944; PMCID: PMC6369054.

**Anahtar Kelimeler:** Kompartman sendromu, konservatif tedavi, yılan ısırığı, yılan-venom

*yılan ısırığında kompartman sendromu poster*

*yılan ısırığında kompartman sendromu poster*

## PB-250

## Dorsal Nazal Flep (Rieger Flebi) ile Rekonstrüksiyon Yapılan Hastaların Tümör Lokalizasyonları

Servet Elçin Alpat, Mehmet Akif Cesur, Burak Kaya, Savaş Serel

*Ankara Üniversitesi Tıp Fakültesi, Plastik Rekonstrüktif ve Estetik Cerrahi Ana Bilim Dalı, Ankara*

**Giriş:** Dorsal nazal flep, bir modifiye rotasyon flebi çeşididir. Rieger tarafından belirlenen yöntemle günümüzde kullanıldığı için Rieger flebi olarak da adlandırılır. Glabellada olan deri fazlalığını kullanarak genellikle burundaki doku defektlerinin kapatılması için uygulanır. İyi estetik sonuçlar sağlayan tek aşamalı bir işlemdir. Bu teknikte flep insizyonu dorsum ve yan duvar arasında kaldığı için oluşacak skar izi kolaylıkla gizlenebilir. Bunun yanında donör saha derisinin renk ve kalınlık özelliklerinin defekt ile çok benzer yapıda olması da estetik açıdan başarılı sonuçlar elde edilmesine yarayan başka bir avantajdır. Donör bölge morbiditesinin az olması da bir diğer avantajıdır. Fakat yeterli doku sağlamadığı için geniş doku defektlerinin onarımında kullanılamaması da dezavantajıdır. Genelde 2.5 cm ya da daha düşük defektler için kullanılabilmektedir. Rieger flebi burun ucunda, dorsumunda ya da yan duvarındaki defektleri kapatmak için kullanılabilir. Bu çalışmada kliniğimizde dorsal nazal fleple rekonstrüksiyon yapılan hastaları tarandı. Tümör lokalizasyonları ve patoloji sonuçları incelendi. Bu çalışmada amaç dorsal nazal flep uygulanan lokalizasyonları değerlendirmek ve lokalizasyonun sonuç üzerindeki etkisinin gözlemlenmesidir.

**Yöntem:** Bu çalışmada 2019-2024 yılları arasında kliniğimizde yapılan dorsal nazal flep rekonstrüksiyonları dosya kayıtları aracılığıyla incelendi. Toplam 14 hastaya Rieger flebi uygulandığı tespit edildi. Bu hastaların demografik bilgileri (cinsiyet,yaş), tümör lokalizasyonları, tümörlerin histopatolojik tipleri ve post operatif komplikasyonları karşılaştırıldı.

**Bulgular:** Kliniğimizde 2019-2024 yılları arasında dorsal nazal flep ile rekonstrüksiyon yapılan 14 hastanın 7'si erkek 7'si kadın olduğu belirlendi. Rieger flebi ile rekonstrüksiyon yaptığımız hastaların yaşlarının ise en düşüğü 41 en yükseği 85 olmak üzere ortalamasının 65 olduğu görüldü. Eksize edilen kitlelerin patolojide incelenmesi sonucu elde edilen sonuçlar bazal hücreli kanser, bazoskuamöz hücreli kanser ve müsinöz kanserdi. Bazal hücreli kanserin spesifik olmayan, nodüler ve infiltratif tipleri gözlendi. Hastaların 10 (%71.4) tanesi bazal hücreli kanser tanısı aldı. Diğer 3 (%21.4) hastadan eksize edilen tümör bazoskuamöz hücreli kanser olarak raporlandı. 1 (%7.1) hasta ise müsinöz kanser tanısı almıştı. Bazal hücreli kanser tanısı alan hastalarımızın ise 2'si nodüler tip, 1'i nodüler tip, 1 tanesi nodüler+infiltratif olarak tanı aldı. 6 hasta ise spesifik olmayan bazal hücreli kanser tanısı aldı. Eksize edilen tümörlerin lokalizasyonlarına baktığımızda 7 (%50) adet ile en sık olan lokalizasyon burun dorsumunda olan kitlelerdi. 4(%28.5) tanesinin burun tipinde olduğu saptandı. Kalan 3 vakanın ise biri sağ alar kanatta, biri sol alar kanatta diğeri ise sağ medial kantusta bulunuyordu. Hastaların operasyon sonrası takiplerinde yara yeri ile ilgili ciddi bir komplikasyona rastlanmadı. Yalnızca 1 tanesinde minimal dehisans saptandı. Pansumanla takip edilen hastada sekonder iyileşme görüldü.

**Tartışma:** Burun, güneşe maruziyet nedeniyle deri kanserlerinin sık görüldüğü bir lokalizasyondur. Aynı zamanda burun estetik görüntü açısından önemli bir

bölgedir. Bu bölgenin tümörlerinin tedavisinde hedef güvenli sınırlarla eksizyon gerçekleştirmenin yanı sıra tatmin edici estetik görünüş sağlamaktır. Bu nedenle çeşitli rekonstrüksiyon yöntemleri geliştirilmiştir. Dorsal nazal flep de bunlardan biridir. Literatüre göre burnun sefalik 2/3 kısmındaki defektlerin onarımında kullanımı yaygındır. Yaptığımız çalışmanın sonucu da literatür sonucuyla uyumlu olarak %50si burun dorsumunda saptandı. Literatüre göre en yaygın cilt kanseri olan bazal hücreli kanser bizim hastalarımız içinde de en yüksek oranda (%71.4) konan tanı oldu.

**Sonuç:** Uygulanacak rekonstrüksiyon yöntemi hastaya uygun belirlenmelidir. Dolayısıyla defektin boyutu ve yerleşimi çok önemlidir. Dorsal nazal flep, burundaki defektlerin onarımında kullanılan bir rekonstrüksiyon yöntemidir. İnsizyonun dorsum ve yan duvar arasında kalması iyi bir estetik görünüm oluşması açısından avantajdır. Dorsal nazal flep ağırlıklı olarak burun dorsumu ve supratip bölgesindeki defektlerde kullanılabilir. Boyutu çok büyük olan defektlerde kullanılması uygun değildir. Güvenilir bir flep çeşididir post operatif komplikasyonları sık değildir. Bu avantajları nedeniyle burun bölgesindeki doku defektlerinin onarımı için düşünülmesi gereken bir opsiyon olmalıdır.

**Anahtar Kelimeler:** dorsal nazal flep, Rieger, tümör

*Hastanın preoperatif-postoperatif görüntüsü*

*2019-2024 Yılları Arasında Kliniğimizde Yapılan Rieger Fleplerinin Lokalizasyon Dağılımı*

| Lokalizasyon | Adet |
|---|---|
| Burun Dorsum | 7 |
| Burun Tip | 4 |
| Sağ Alar Kanat | 1 |
| Sol Alar Kanat | 1 |
| Sağ Medial Kantus | 1 |

## PB-251

## Hidradenitis Suppurativa Zemininde Skrotal Lenfödem: Olgu sunumu

Kubilay Sessiz

*Ankara Üniversitesi Tıp Fakültesi, Plastik Cerrahi Ana Bilim Dalı, Ankara*

**Giriş:** Erkeklerde genital lenfödem izole olarak; penisi, skrotumu ya da her ikisini de etkileyebilir. Bu durum idiyopatik ya da genital bölgenin major lenfatiklerinin drene edildiği inguinal lenf nodlarında cerrahi, travma, radyasyon, tümör veya enfeksiyona sekonder olarak meydana gelir. Lenfatik sıvıda akım bir kez bozulduğunda; distaldeki dokular içerisinde makromoleküller ve protein bulunan sıvı birikimiyle birlikte, immün sistem hücrelerinin göçünü bozan patofizyolojik bir süreç başlar. Sonuçta dokuda genişleme, elastikiyetinde kayıp ve enfeksiyona yatkınlık meydana gelir. Büyüyen genital organlarda rekürren erizipel, lenfatik kistler ve lenfore, dev kitlede dekübit ülserleri, hijyenik problemler sık görülür. Bu çalışmada kliniğimizde opere edilen bilateral inguinal bölgede hidradenit süpürativa tarzında sinüs traktları ve penis çevresinde lenfödem, bilateral aksillada sinüs traktları ve skar şikayetleriyle başvuran hasta sunulmuştur.

**Olgu:** Kliniğimize 1.5 yıldır devam eden, bilateral inguinal bölgede hidradenit süpürativa tarzında sinüs traktları ve penis çevresinde lenfödem, bilateral aksillada sinüs traktları ve skar şikayetleriyle başvurdu. Bu şikayetlerle dermatoloji bölümüne de başvuran hastanın antibiyotik kullanımına rağmen şikayetleri gerileme göstermedi. Hastanın ek hastalığı, düzenli kullandığı ilacı, uzun süreli seyahat ve operasyon öyküsü yoktur. Aile öyküsünde özellik saptanmadı. Skrotal renkli doppler usg incelemesinde;her iki testis normalden küçük izlenmiş olup, bilateral testis kanlanmaları tabii görünümde izlendi. Skrotal cilt kalınlığı ileri derecede artmış olup intraskrotal alanda mayii izlenmemekle birlikte; skrotumu dolduran, sınır oluşturmayan heterojen yumuşak doku ekolu alanlar dikkati çekmiştir şeklinde raporlandı. Hastanın suprapubik hidradenit ve skrotal lenf ödemine yönelik eksizyonu planlandı. Skrotumda rapheden insizyonla girildi. Skrotal cilt lenfödemli dokuyu eksize edecek şekilde testisler korunarak fasya spermatica eksternaya kadar eksize edildi. Peritestiküler dokunun her iki tarafından sırasıyla 401 gr, 215 gr eksize edildi. Suprapubik bölgede, hidradenitli cilt altındaki sağlıklı yağ dokuya kadar eksize edildi. Suprapubik bölgeden 834 gr doku eksize edildi. Sağ ve sol testislere yönelik ıcg yapıldı ve kanlanma gözlendi. Her iki testis orta hatta birbirine süture edildi. Sağ bacaktan 12x20 cm kısmi kalınlıkta deri grefti (STSG) alındı. Suprapubik defekti küçültme amacıyla defektin lateral kenarları birbirlerine vicyl ile suture edildi. Skrotal ve suprapubik bölgeye negatif basınçlı yara tedavisi (VAC) yapıldı.

Hastanın postoperatif takiplerinde; ameliyathane şartlarında, dört günde bir VAC pansuman değişimi yapıldı. Bu takiplerinde doku defektli alanlara debridman da yapıldı. Postop 15. günde suprapubik oluşan doku defektinin onarımı amacı ile sağ uyluk anteriorundan STSG planlandı. Alınan STSG, plana uygun şekilde doku defektine adapte edildi. Postop 21. günde suprapubik ve skrotal bölgeye uygulanmış olan greftin tutmuş olduğu görüldü. İntergluteal bölgede minimal dehisse bölgeye debridman uygulandıktan sonra sekonder süturasyon yapıldı. Hasta bir gün sonra taburcu edildi. Kontrolleri devam etmektedir.

**Tartışma:** Lenfödem tanısı, dikkatli alınan anamnez ve fizik muayene bulguları ile konulabilir. Patofizyolojisini açıklamak ve tedavi planını belirlemek amacıyla klinik bulgularla uygun görüntüleme yöntemleri yapılmalıdır. MRG etiyolojiyi açıklamada etkin olarak kullanılamasa da, pre ve postoperatif ödemi karşılaştırmada önemlidir. Etiyolojide morbid obezite ve inflamatuvar süreci tetikleyecek geçirilmiş üriner sistem enfeksiyonları suçlanmıştır. Ancak olgumuzda morbid obezite tablosu mevcut değildi. Geçirilmiş üriner sistem enfeksiyonu ile ilgili kesin bir bilgi olmamakla birlikte, hastanın idrar tahlili ve kültür incelemesinde enfeksiyon bulgusuna rastlanmadı. Dev boyutlu olgularda tedavi cerrahidir. Tedavide kesinleşmiş bir konsept olmamakla birlikte penisin etkilendiği durumlarda penis rekonstrüksiyonu; deri grefti, etraftaki sağlıklı dokulardan lokal flepler ve sünnet derisinin proksimale ilerletilmesi ile yapılmıştır. Skrotal rekonstrüksiyonda ise orşiopeksi sonrası etrafındaki sağlıklı dokulardan hazırlanan superior veya lateral bazlı cilt flepleri kullanılmıştır. Bu seçeneğin mümkün olmadığı durumlarda ise uyluk mediallerinden hazırlanan fasyokütan transpozisyon veya ilerletme flepleri kullanılmıştır. Karşılaşılan postoperatif erken komplikasyonlar olarak hematom ve yaranın açılması; uzun dönem komplikasyon ise kronik skrotal sinus olarak bildirilmiştir. Hastamızda kitle boyutu ve genital hijyen sorunu nedeniyle cerrahi tedavi önerilmiştir.

**Sonuç:** Yaygın ve dev boyutlu skrotal lenfödem tablosu fiziksel ve psikolojik olarak hastaların yaşam kalitesini oldukça etkileyebilen önemli bir problemdir. Ayrıca olgumuzda görüldüğü gibi ciddi sekonder sorunlara yol açabilir. Günümüzde artan radyoterapi tedavileri ve lenf nodu diseksiyonu oranları bu durumla daha sık karşılaşılmasına sebep olmaktadır. Bu hastaların plastik cerrahi hekiminin de içinde olduğu tecrübeli bir ekipçe tedavi edilmesi gerekmektedir.

**Anahtar Kelimeler:** eksizyon, hidradenitis suppurativa, skrotal lenfödem

*intraoperatif fotoğraf*

## PB-252

## Toraks Ön Duvarı Rekonstrüksiyonu, Olgu sunumu

Doğancan Güven[1], Yavuz Keçeci[1], Demet Yaldız[2], Recep Demirhan[3], İbrahim Cem Eyisan[1], Samet Ciğerli[1]

*[1]Manisa Celal Bayar Üniversitesi, Plastik Rekonstrüktif ve Estetik Cerrahi A.B.D., Manisa*
*[2]Manisa Celal Bayar Üniversitesi, Göğüs Cerrahisi A.B.D, Manisa*
*[3]Kartal Eğitim Araştırma Hastanesi, Göğüs Cerrahisi A.B.D, İstanbul*

**Özet:** Toraks ön duvarı defektleri mortatile ve morbiditesi yüksek, yönetimi ve rekonstrüksiyonu zorlayıcı defektlerdir. Multidisipliner olarak yönetilmesi gereken bu defektlerde amaç uygun toraks kompliyansını korumak, mediasteni ve burada bulunan vital organların mekanik olarak korunmasını sağlamak, ve estetik olarak kabul edilebilir bir görüntü elde etmek olmalıdır. Bu yazıda tam kat toraks ön duvarı defektleri ve rekonstrüksiyonu seçeneklerinden bahsedilecek ve bir adet vaka takdimi yapılacaktır.

**Giriş:** Toraks ön duvarı defektleri mediasten ve toraksta bulunan vital yapıların önemi sebebiyle mortalite ve morbiditesi yüksek defektlerdir. Bu defektler tümör cerrahisi, radyoterapi kompikasyonu, travma, enfeksiyon, konjenital anomali ve toraks cerrahisi komplikasyonuna sekonder oluşabilmektedir. Toraks duvarı rekonstrüksiyonunda amaç toraks içi vital yapıları izole ederek mekanik korumasının sağlanması, toraksın respiratuvar fonksiyonlarının korunması, uygun stabilite sağlanarak paradoksal solunumun engellenmesi ve estetik olarak kabul edilebilir bir sonuç elde etmek olmalıdır. (1) Defektin tipi, lokalizasyonu, etiyolojisine göre birçok rekonstrüksiyon seçeneği mevcuttur. 2 kostaya kadar olan defektlere destek materyali ile rekonstrüksiyon yapmaya gerek görülmezken 2 kosta üzeri defektlerde paradoksal solunum gerçekleşeceği için yumuşak doku rekonstrüksiyonunun yanında otolog veya alloplastik materyal ile destek de gerekmektedir.(2) Destek materyali olarak otolog seçeneklerde kosta grefti, tensör fasya lata tendon grefti kullanılabilirken alloplastik materyaller olarak polipropilen gibi mesh materyalleri, metil makrilat, titanyum plaklar ve 3D yazıcıda hastaya özel tasarlanan sternum-kosta plakları kullanılabilmektedir.(3)(2) Kullanılan destek materyalleri mutlaka flep ile kapatılmalıdır. Kullanılacak flepler arasında ise pektoralis major flebi, latissimus dorsi flebi veya rektus abdominis flebi sayılabilir.(3) Bu flepler sadece kas olarak eleve edilebileceği gibi muskulokutan flep olarak tasarlanarak da rekonstrüksiyonda kullanılabilir. Ayrıca her zaman serbest flepler de bu bölge için rekonstrüksiyon seçenekleri arasındadır.(1)

**Olgu Sunumu:** 64 yaş erkek hasta göğüs duvarında şişlik şikayeti ile başvurmuş. Yapılan tetkiklerde sternumda ve tiroid bezinde kitlesel lezyon saptanmış. Sternuma yapılan trucut biyopside tiroid karsinom metastazı tanısı konmuş. 2023 yılında tireoidektomi olan hastaya daha sonra radyoaktif iyot tedavisi verilmiş ve sternuma yönelik radyoterapi verilmiş. Boyutsal ve metabolik regresyon saptanan ve rezektabl olarak değerlendirilen kitleye yönelik sternum rezeksiyonu planlanmış. Göğüs cerrahisi tarafından rezeke edilecek sternum ve kosta alanları belirlenerek hastanın tomografilerinden yararlanılarak 3D yazıcıda hastaya özel sternum ve kosta plağı hazırlatılmış. Göğüs cerrahisi tarafından sternum rezeksiyonu sonrası hastaya özel hazırlanan plak ve polipropilen mesh ile destek sağlandıktan sonra yumuşak doku rekonstrüksiyonu için vaka ekibimiz tarafından devir alındı.

**Cerrahi teknik:** Toraks ön duvarında 17x13 cm boyutlarında tam kat defektin rekonstrüksiyonu için defektin inferior ve süperior sınırlarından laterallere doğru rotasyon arklarına uygun insizyonlar yapılarak fasyokutan flepler eleve edildi. Medial kısımları sternum ile beraber rezeke edilen pektoralis majör kasları sol tarafta total olarak eleve edilerek insersiyosundan ayrıldı. Sağ taraf pektoralis majör ise yalnızca tabandan gerginlik oluşmadan orta hatta gelecek kadar eleve edilerek insersiyosu korundu. Bilateral eleve edilen pektoral kaslar orta hatta birbirlerine, inferiorda ise abdominal kaslara inset edilerek plağın üzeri tamamen kas flepleri ile örtüldü. Kas fleplerinin üstüne ise daha önceden hazırlanan fasyokutan flepler getirilerek gerilim olmadan orta hatta tespit edildi. Hasta postoperatif kol hareketlerinde kısıtlama yapılarak takip edildi. Postoperatif 0. Günde yoğun bakımda takip edilen hastanın postoperatif 1. Gününde solunum fonksiyonlarında ve genel durumunda bozukluk olmaması üzerine servise alınarak postoperatif 7. Gününde taburcu edildi. Erken postoperatif dönemde komplikasyonla karşılaşılmadı.

**Tartışma:** Toraks ön duvarı rekonstrüksiyonları defektin lokalizasyonu, büyüklüğü, etiyolojisi gibi faktörlere bağımlı oldukça fazla seçenek içeren zorlayıcı rekonstrüksiyonlardır. Orta hatta bulunan ve pektoral kasların yeterli olacağı bu defektte bizim tercihimiz pektoral kas flebinden yana olmuştur. Daha geniş ve lateral defektlerde latissimus dorsi iyi bir alternatifken vaka sunumunda bahsedilen hasta grubunda flep elevasyonu için pozisyon değişimi ihtiyacı bulunduğundan kullanımı kısıtlı olmaktadır. Yine orta hatta bulunan ve pektoral kasların kullanılamadığı durumlarda uygun defektlerde ise rektus abdominis flebi alternatif olarak kullanılabilir. Ancak bu flep internal mamarian arterin hasarlandığı defektlerde ve geçirilmiş by-pass cerrahisi öyküsünün bulunduğu durumlarda kullanılamaz. (2) Destek materyalinin bulunmadığı küçük defektlerde ise yalnızca fasyokutan flepler rekonstrüksiyon için yeterli olmaktadır.

**Sonuç:** Toraks rekonstrüksiyonu toraksın vital yapıları içermesi ve hayati fonksiyon taşıyan bir bölge olması sebebiyle multidisipliner yaklaşım ile iyi planlama ve klinik yönetim yapılması gereken zorlu rekonstürksiyon prosedürleridir. Oluşan defekte ve ihtiyaca göre morbiditesi en az olan ve maksimum sonuç alabileceğimiz rekonstrüksiyon seçeneğini uygulamak özellikle toraks gibi bir bölgede hayati önem arz etmektedir.

**Referanslar**

1. Tukiainen E. Chest wall reConstruCtion after onCologiCal reseCtions. Vol. 102, Scandinavian Journal of Surgery. 2013.

2. Momeni A, Kovach SJ. Important considerations in chest wall reconstruction. Vol. 113, Journal of Surgical Oncology. John Wiley and Sons Inc.; 2016. p. 913–22.

3. Demirhan R. Multidisciplinary Approach and Clinical Algorithm in Resection and Reconstruction of Chest Wall Tumors. The Journal of Kartal Training and Research Hospital. 2016;

**Anahtar Kelimeler:** flep, pektoralis, sternum, toraks

*Resim 1*

*Tam Kat Toraks defekti bulunan hastaya yapılan pektoral kas fleplerinin orta hatta inseti ve cilt defektinin kapatılması.*

## PB-253

## Ayak Fonksiyonunu Engelleyen Tırnak Onikomikoz ve Hipertrofi Birlikteliği

Amır Arsalan Allafı Farkhad,
Merve Sarıdoğan Kaplanlı, Nuh Evin,
Selma Sönmez Ergün

*Bezmialem Vakıf Üniversitesi, Plastik,Estetik ve Rekonstrüktif Cerrahi Anabilim Dalı, İstanbul*

Giriş: Onikomikoz el ve ayak tırnaklarının dermatofit, dermatofit dışı küfler ve kandida türlerinin yol açtığı mantar enfeksiyonudur. Tırnakta yavaş uzama ve azalmış kan akımı nedeniyle oluşmaktadır. Ayak tırnaklarında el tırnaklarından daha fazla görülen, sarı, beyaz ve kahverengi renk değişikliği oluşan onikoliz ve subungal hiperkeratoz gibi klinik görünümlere sahiptir. Onikomikoz ve tinea pedis, diyabetli hastalarda görülen kutanöz mantar enfeksiyonlarının %30'unu oluşturmakta ve nüks görülmesi oldukça sıktır. Kesin tanı için periyodik asit şift boyaması ile mikroskobik inceleme veya kültür yapılabilir. Tedavisinde sistemik ve topikal antifungal ajanların yanı sıra lazer tedavisi, fotodinamik yöntemler ve cerrahi müdahale yapılabilir.

Bu çalışmada onikomikoz ve buna bağlı oluşan subungal hiperkeratoz tablosunun ayak fonksiyon kısıtlayıcı etkilerin tartışmayı amaçladık.

**Hastalar ve Yöntem:** 2018-2023 yılları arası ayak parmaklarında onikomikoz ve hipertrofi ile başvuran hastalar çalışmaya dahil edildi. Yatağa bağımlı, yürüme yetisi olmayan ve iletişim kurulamayan ileri demans ve Alzheimer hastaları çalışmaya dahil edilmedi. Hastalar yaş, cinsiyet, ek hastalık, medikal ve cerrahi öykü, tırnak büyüklükleri, uygulanan medikal ve cerrahi işlemler, post-op komplikasyonlar ve rekürrens açısından araştırıldı. Tüm hastalara hipertrofik tırnakların eksizyonu ve gereken

hastalara tırnak yatak revizyonu uygulandı. Sepesmenler histopatolojik ve mikrobiyolojik incelemelere gönderildi. Kültür ve patoloji sonuçlarına göre sistemik ve lokal medikal tedaviler uygulandı.Cerrahi öncesi ve cerrahi sonrası 12. ayda alt ekstremite ağrı, yetersizlik ve aktivite kısıtlılıkları ise ayak fonksiyon indeksi yardımıyla değerlendirildi.

**Bulgular:** 11 hasta çalışmaya dahil edildi. 3 hasta erkek, 8 hasta kadındı ve yaşları ortalaması 60.6 ±13.9 yıldı. Hastalar anemi (7), kronik akciğer hastalığı(6), kalp hastalığı(6), böbrek hastalığı(2), hipotroidi (3) komor biditelerine sahipti. Tüm hastalarda çoklu parmak tutulumu vardı. 2 hastada tek taraflı, 9 hastada bilateral ayak parmaklarında tutulum vardı. Hastalar preop normal ayakkabı giymekte zorlanıyordu, ancak post op 1. aydan itibaren normal ayakkabı giyebildiler. Hastaların tırnak büyüklükleri 7x3 ve 1x1 cm arasında değişmekteydi, en büyük tırnaklar başparmaklarda lokalizeydi. 7 hasya COVID-19 pandemi döneminde kısıtlılıklardan dolayı tedavi alamamış hastalardı. Tüm hastalarda ağrı, yetersizlik ve aktivite kısıtlılıkları skorlarında istetistiksel olarak anlamlı düzelme vardı.

**Olgu:** 73 yaşında kadın hasta her iki ayak tırnaklarında aşırı büyüme ve kalınlaşma tarafımıza danışıldı. Hastanın nefes darlığı, hemodinamik unstabilite, kronik obstrüktif akciğer hastalığı, akciğer kandidiyazis ve malnütrisyon öyküsü vardı. Hastanın fizik muayenesinde sağ ayak 1. 2. ve 3. parmak tırnakları 5x2, 3x2 ve 1x1 cm; sol ayak 1. 2. ve 3. parmak tırnakları 7x3, 2x1 ve 1x1 cm boyutunda, sarı beyaz renkte, pürüzlü, kalın ve sert görünümdelerdi. Boynuz şeklinde ayak sırtına doğru uzama gösteriyordu (şekil 1). Hastanın günlük aktivitesini kötü yönde etkiliyordu. lokal anestezi altında her iki ayak birinci, ikinci ve üçüncü tırnakları çekildi (şekil 2). patoloji gönderilen materyalin hematoksilen-eozin boyanarak mikroskobik çalışmasında kesitlerde hiperkeratinize tırnak dokusu izlenmektedir. Malignite bulgusu saptanmamıştır, hipertrofik tırnak dokusu ve mantar enfeksiyonu ön plandaydı (şekil 3). Tedavisine lokal sikloproksolamin sitrat günde 2 kez ve oral terbinafin 250 mg/g şeklinde başlandı.

**Tartışma:** Yaşlı ve komorbit hastalarda mantar enfeksiyonları görülmesi oldukça yaygındır. Özellikle COVID-19 Yaşlılarda görülen ayak sorunları genel popülasyona göre iki kat daha fazladır. Bunun nedeni ayağın anatomik yapılarının bütünlüğünü bozan kronik sistemik hastalıklar, geçirilmiş travmalar, derinin incelmesi, kan dolaşımının azalması, periferik sinir hasarı ve immobilizasyondur. Ayrıca yaşlılarda lineer tırnak büyümesi azalır. Buna bağlı tırnaklarda sırtlanmalar ve renk değişiklikleri olur. Özellikle kişisel bakımını yapamayacak kadar düşkün ve yatağa bağımlı olan yaşlı hastalarda ayak bakımı önemlidir. Zira onikomikoz gibi fırsatçı enfeksiyonlar özellikle immün sistemi zayıf olan hastalarda lenfanjit gibi ciddi tablolara, diyabet hastalarında tedavi edilmediğinde doku bütünlüğünün bozulması sonucu ciddi bakteriyel enfeksiyonlara, ayak ülserlerine ve daha da önemlisi diyabetik ayak tablosuna yol açabilir. Bu nedenle hastayla ilgilenen hekim hastasına bütüncül yaklaşmalıdır.

Bizim çalışmamızda tırnak onikomikoz ve hipertrofsinin ayak fonksiyon bozukluğuna etkisi araştırılmış ve tedavi sonrası anlamlı kazanımlar olduğu gözlemlenmiştir.

**Anahtar Kelimeler:** Dermatofit, Hiperkeratoz, Onikomikoz

*preop/postop/mikroskopik preparat*

## PB-254
## Cihandide Tekniği ile Otoplasti Tecrübelerimiz

Burak Hüseyin Uçar, Salih Cem Altunal, İlker Üsçetin

*Prof Dr Cemil Taşçıoğlu Şehir Hastanesi, Plastik Cerrahi Kliniği, İstanbul*

**Giriş:** Kepçe kulak şikayeti olan hastalarda gerçekleştirilen otoplasti operasyonlarında kullanılan cihandide tekniğinde, klasik yöntemden farklı olarak kıkırdaktan sütur geçilmemekte ve bu sayede rekürrens oranı azalmaktadır.

**Amaç:** Cihandide tekniğinin detayları, klasik yöntemden farkları ve preop-postop hasta takibi hakkında yeterli bilgi vermek.

**Materyal-Metod:** Cihandide tekniği ile opere olan hastaların preop muayeneleri detaylı olarak yapıldı. Postop dönemde komplikasyon ve rekürrens açısından detaylı bir şekilde takip edildi.

**Bulgular:** Cihandide tekniği ile opere edilen, belirgin kulak şikayeti olan hastalarımızın yapılan detaylı preop muayenelerinde antiheliks silinmelerinin şiddetli olmadığı, konkaskafoid - konkamastoid açılarının fazla olduğu tespit edildi. Hastaların kulak şeklinden memnun olması ve sadece geriye doğru açılanmasının daha fazla olmasını istemeleri üzerinde hastalara kıkırdaktan sütur geçilerek yapılan şekillendirme teknikleri düşünülmedi. Bunun yerine perikondrio-adipo-dermal flep temelli cihandide tekniği ile opere edilmelerine karar verildi. Operasyonda postauriküler cilt üzerine bean flep temelli insizyon hattı çizildi. İlk insizyonun ardından subperikondrial plana ulaşıldı ve kartilaj üzerinden superiora doğru perikondrio-adipo-dermal flep eleve edildi. Yeterli uzunluk ve kalınlıkta flep eleve edildikten sonra inferiora supraperikondrial planda mastoid periostuna kadar postauriküler kaslar korunarak diseksiyon yapıldı. Takiben eleve edilen flep 3 noktadan mastoid periostuna fikse edildi. Kanama kontrolünün ardından cilt insizyonları ile operasyona son verildi. Hastalar postop 1. günlerinde branül drenlerinin çekilmesinin ve hematom olmadığına emin olunmasının ardından taburcu edildi. Pansuman değişimi için düzenli poliklinik kontrollerine çağırıldı.

**Tartışma:** Mustarde ve furnas süturlarının kullanıldığı klasik otoplasti tekniğinde kulağın normal anatomik yapılarını oluşturmak adına kıkırdaktan şekillendirici süturlar geçilmektedir. Yeni kulağın tüm yükü kıkırdak üzerindeki dikişlerde olduğundan zamanla dikişlerin açılma ve belirginliğin rekürrensi riski bulunmaktadır. Ayrıca kıkırdaktan sütur geçilmesi nedeniyle postop ağrı daha fazladır. Cihandide tekniğinde ise kıkırdaktan dikiş

geçilmeden tüm yük flep üzerindeki dikişlere verildiğinden rekürrens ve postop ağrı riski daha azdır. Ancak cihandide tekniği antiheliks silinmesinin şiddetli olduğu vakalarda anatomik yapıları yeniden oluşturmada yetersiz kalabilmektedir.

**Sonuç:** Cihandide tekniği, kıkırdaktan sütur geçilmeden perikondrio-adipo-dermal flep üzerinden kulağın kolayca şekillendirilebildiği, postop ağrı ve rekürrensin daha az olduğu bir otoplasti tekniğidir.

**Anahtar Kelimeler:** ağrı, belirgin, cihandide, kıkırdak, kulak

*postop 7. Gün*

*1 nolu hastamızın postop 7. günü*

## PB-255

## Dil flebi ile Retromolar Trigon Rekonstrüksiyonu: Skuamöz Hücreli Karsinom Olgu Sunumu

Oğuzhan Kurt[1], Mehmet Berke Göztepe[1], Mustafa Sertaç Ocak[1], Engin Selamioğlu[2], Ahmet Demir[1]

*[1]Samsun Ondokuz Mayıs Üniversitesi Tıp Fakültesi, Plastik Rekonstrüktif ve Estetik Cerrahi Ana Bilim Dalı, Samsun*
*[2]Haliç Üniversitesi Tıp Fakültesi, Plastik Rekonstrüktif ve Estetik Cerrahi Ana Bilim Dalı, İstanbul*

**Giriş:** Dil flebi, 1966 yılında Guerrero-Santos ve Altamirano tarafından tanımlanmıştır. Oral ve maksillofasiyal cerrahide, özellikle ağız içi yumuşak doku defektlerinin onarımında kullanılan bir rekonstrüksiyon tekniğidir.

**Olgu:** Özgeçmişinde daha önce nazofarenks bölgesinde skuamöz hücreli karsinom(SCC) nedenli kemo-radyoterapi öyküsü olan 62 yaş erkek hasta, sağ taraflı retromolar trigonda kitle görülmesi üzerine alınan insizyonel biyopsi sonucu iyi diferansiye SCC gelmiştir. Kontrastlı Boyun-Maksillofasyal BT incelemesinde, sağda retromolar trigon lojunda komşu yağlı dokuları oblitere eden lingual ve palatin tonsil lojuna doğru uzanım gösteren, yaklaşık 22x13mm ebatta, malignite şüpheli yumuşak doku izlenmiştir. Oral kaviteden mandibulotomi ile kitle eksizyonu sonrası mevcut defekt için sağ taraflı dil flebi tasarlandı. Sağ taraflı posteriorda circumvallate papillaları, medialde median sulcusu geçmeyecek şekilde çizimlere uygun lingual arter bazlı dil flebi kaldırıldı. Retromolar trigonda olan defekt için flep tasarıma uygun açıyla adapte edildi. Takiplerinde komplikasyon gözlenmeyen hasta için 21. günde flep ayrılma operasyonu gerçekleştirildi.

**Tartışma ve Sonuç:** Dil, iyi vaskülarize bir yapı olduğundan, flebin kanlanması oldukça iyidir ve bu da iyileşmeyi hızlandırmaktadır. Dil flebi 3 kısımda incelenirse: Dorsal dil flebi; dilin üst yüzeyinden alınan dokudur. İyi kanlanmış ve esnek yapısı sayesinde palatal ve alveolar defektlerin kapatılmasında kullanılır. Lateral dil flebi; dilin yan yüzeyinden alınan dokudur. Bu flep genellikle yanak ve dudak gibi oral kavite içindeki diğer bölgelerin rekonstrüksiyonunda kullanılır. Posterior Dil Flebi; dilin arka kısmından alınan dokudur. Daha derin ve geniş defektlerin onarımında tercih edilir. Dil flebi oral kavite defektlerinin rekonstrüksiyonunda güvenilir ve etkili bir yöntemdir. Minimal donör saha morbiditesi ve iyi vaskülarizasyonu sayesinde, dil flebi özellikle ağız içi yumuşak doku defektlerinde tercih edilmektedir. Diğer flep teknikleri ile karşılaştırıldığında, dil flebinin mobilitesi ve anatomik defekt örtümümü belirgin avantajlar sunmaktadır.

**Kaynaklar:**

Guerrero-Santos J, Altamirano JT. The Use of Tongue Flaps in Repair of Defects of the Oral Cavity. Plast Reconstr Surg. 1966;38:123-128.

Smith A, Jones B. Tongue Flap Techniques in Oral Reconstruction. J Oral Maxillofac Surg. 2020;78(4):675-682.

Brown E, Green R. Vascularized Tongue Flaps: A Review of 50 Cases. Plast Reconstr Surg. 2018;142(3):789-795.

**Anahtar Kelimeler:** dil flebi, SCC, skuamöz hücreli karsinom, retromolar trigon, tongue flap

*Dil Flebi*

## PB-256

## Olgu Sunumu: Sırtta Dev Lipom

Ali Fuat Görgülü, Fatih Alp Öztürk,
Safa Eren Atalmış, Fatih Berk Ateşşahin, Erk Evren

*Dokuz Eylül Üniversitesi, Plastik, Rekonstrüktif ve Estetik Cerrahi Anabilim Dalı, İzmir*

Lipom benign bir yumuşak doku tümörüdür. Matür adipositlerin proliferasyonundan kaynaklanmaktadır. Kesin etiyoloji hala bilinmemektedir. Genellikle, travma sonrası oluşurlar. Vücudun çeşitli yerlerinde bulunabilir ancak sıklıkla baş, boyun, üst ekstremite ve gövdede bulunurlar. Lipomlar tüm yaş gruplarında tanımlanmıştır ancak genellikle ilk kez 40 ila 60 yaşları arasında ortaya çıkar. Genellikle ağrısız, yuvarlak sınırlı, hareketli kitleler halinde ve karakteristik yumuşak, hamur kıvamında kitle şeklinde ortaya çıkar. Dev lipomlar nispeten nadirdir. Ağırlığı 1 kg'ı veya çapı 5-10 cm'yi aştığında dev olarak nitelendirilir. Çoğu durumda lipomların spesifik semptomları yoktur ve nadiren tedavi gerektirir. Dev lipomlar ise boyutları nedeniyle ödem birikimi, sinir irritasyonu, basınç belirtileri ve hareket kabiliyetinin azalması gibi çeşitli semptomlara neden olabilir. Bu olgu sunumumuzda sırtta 32x20x28 cm boyutlarındaki dev lipoma cerrahi yaklaşımımızdan bahsedilmektedir.

**Anahtar Kelimeler:** Ciltaltı kitle, Dev lipom, Eksizyon

*Resim 1*

## PB-257

## Post-Travmatik Periorbital Doku Nekrozunun Aselüler Dermal Matriks ile Rekonstrüksiyonu

Ramazan Melih Parlak, Serhat İnan, Yasin Canbaz, Perçin Karakol

*Çam Sakura Başakşehir Şehir Hastanesi*

**Giriş:** Travma hastalarında sıkça karşılaşılan bir durum, travma sonrası doku defektlerinin oluşmasıdır. Plastik cerrahide doku onarımı ve rekonstrüksiyonu temel konulardandır ve bu alanda farklı teknikler kullanılmaktadır. Bu tekniklerden bazıları aselüler dermal matriks (ADM) ve deri greftleridir. ADM'ler, insan, sığır ve domuz gibi çeşitli kaynaklardan elde edilen bağ dokusu greft yapılarıdır. Aselüler dermal matriksler, bağ dokusunun özel protein moleküllerini, yapı taşlarını ve bazal membranını içererek dokunun yapısal çerçevesini korur. Bu özellikleri sayesinde ADM'ler, doku eksikliği olan bölgelerde yumuşak doku grefti olarak kullanılabilirler. Ayrıca, aselüler yapıları nedeniyle alıcı dokunun hücreleri için bir çerçeve işlevi görebilirler. Piyasada farklı boyutlarda bulunabilen ADM'ler, 1 mm ve 2 mm kalınlıklarıyla çeşitlilik gösterirler. Örneğin, 1 mm kalınlıktaki MatriDerm® yara yatağına uygulandıktan sonra üzerine kısmi kalınlıkta deri grefti koyularak tek seansta defektin onarımını sağlayabilir (1). MatriDerm, sığır kaynaklı bir ADM türevidir.

Deri greftleri ise doku defektlerini kapatmak için kullanılan deri doku parçalarıdır. Tam kalınlıkta deri greftleri, epidermis ve dermisi tam kat olarak içerirken, kısmi kalınlıkta olanlar ise epidermis ve dermisin bir kısmını içerirler (2). Bu farklılık, greftlerin kullanıldığı anatomik bölgelere göre kontur, renk ve adneksiyal yapılar açısından önem arz eder ve kullanım tercihlerini etkiler.

Bu çalışmanın amacı, sağ periorbital bölgede nekroz sonrası oluşan doku defekti olan bir olguda Matriderm ve greftleme tedavilerinin yaklaşımını sunmaktır.

**Gereç-Yöntemler:** 62 yaşındaki kadın hasta, küçükbaş hayvanın tepmesi sonrası sağ periorbital bölgede oluşan ekimoz ve kararma şikayetiyle başvurdu. Hastanın muayenesinde, 2,5 aydır devam eden 4x4 cm boyutlarında sağ periorbital alanda nekrotik doku defekti saptandı. Hastaya kliniğimizde 2 defa yatış yapılarak sağ periorbital nekrotik doku için iki seans debridman + tam kalınlıkta deri grefti (TKDG) + Matriderm ve 1 seans debridman + kısmi kalınlıkta deri grefti (KKDG) + Matriderm uygulandı. Ayrıca tarsorafi işlemi de yapıldı. Hastamızın doku defekti, operasyon sonrasında erken ve geç dönem komplikasyonlar gelişmeden başarıyla onarıldı. Hasta, plastik cerrahi kliniğimizden taburcu edilerek poliklinik takibine alındı ve güncel doku durumu ile iyileşme süreci takip edilmektedir.

**Sonuç:** Travma sonrası oluşan doku defektlerinde Matriderm ve greftleme yöntemleri etkili bir şekilde kullanılarak doku onarımı sağlanabilir. Özellikle göz çevresi gibi hassas ve kıvrımlı bölgelerde, Matriderm ve greftleme tedavileri başarılı bir seçenek olarak değerlendirilebilir. Tekrarlayan Matriderm + greft işlemleriyle, doku defektinin başarılı bir şekilde onarımı mümkün olabilmektedir.

**Anahtar Kelimeler:** Post Travmatik Doku Defekti, Aselüler Dermal Matriks, Deri Grefti ile Yara Onarımı

## PB-258

## Sol Üst Dudakta Süperfisyal Anjiyomiksoma

Ahmet Mert Tanyeri, Hakan Fahri Soylu, Ege Sak, Yavuz Demir

*Mersin Üniversitesi Tıp Fakültesi, Plastik Rekonstrükrif ve Estetik Cerrahi Anabilim Dalı*

Anjiyomiksomalar metastatik potansiyeli olmayan fakat lokal rekürrens riski taşıyan yumuşak doku tümörleridir. Süperfisyal anjiyomiksomalar için yapılan literatür taramalarında genellikle pelvis ve perine bölgesinde dağılım gösterdiği baş boyun bölgesinde ve özellikle dudakta çok daha nadir yerleşim gösterdiği görülmektedir.. Süperfisyal anjiyomiksomalarda nüksün esas nedeni yetersiz cerrahi rezeksiyonlardır. Genellikle, süperfisyal anjiyomiksomanın iyi tanımlanmamış bir sınırı vardır, bu da tümörün eksik çıkarılması ve lokal olarak tekrarlaması ihtimalini arttırmaktadır. Süperfisyal anjiyomiksomanın lokal tekrarlamasını önlemek için olabildiğince geniş eksizyon önerilir literatürde bildirilen çok fazla vaka olmadığı için hangi boyutta cerrahi sınır ile çıkarılması gerektiği konusu tartışmalıdır. Ancak bizim vakamızda tümörün nodüler ve keskin olması dolasıyla üst dudakta mümkün olan cerrahi sınır konularak tümör eksize edildi. Superfisyal anjiyomiksomalar kesin ayırıcı tanının zorluğu ve lokal rekürrens riski nedeniyle lezyon geniş cerrahi sınır ile eksize edilmeli fakat eksizyon boyutu ilerleyen dönemde gerekebilecek tekrarlayan cerrahi girişimler nedeniyle iyi planlanmalı ve nüks açısından hastaya takip önerilmelidir.

**Anahtar Kelimeler:** Anjiyomiksoma, cerrahi eksizyon, lokal rekürrens

*Sol Üst Dudakta Anjiyomiksom Poster*

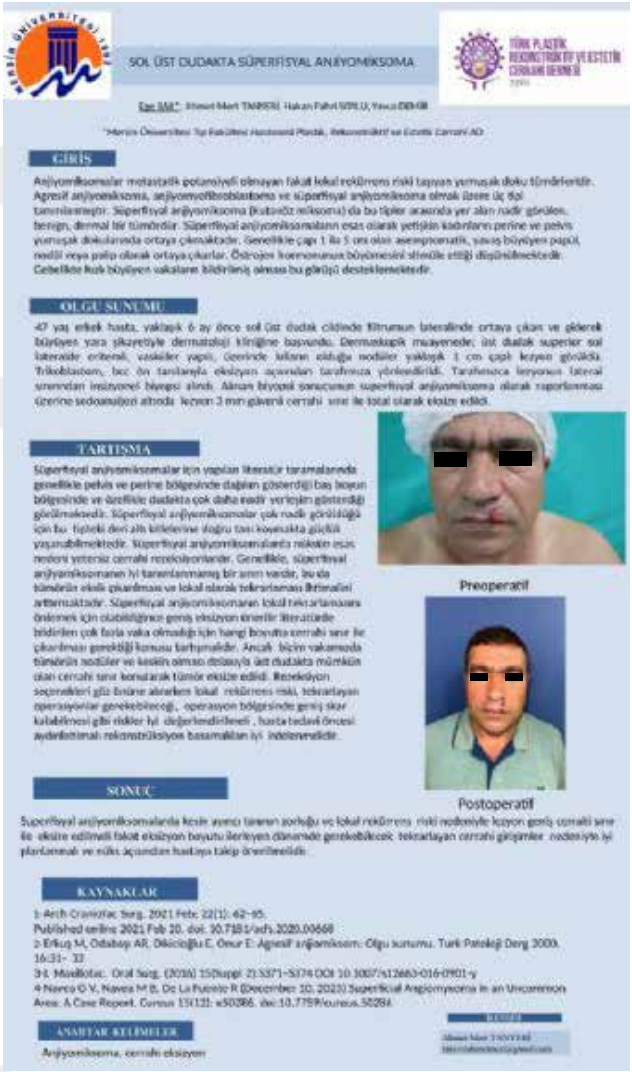

## PB-259

## Dekübit Ülserlerinin Fasyokutanoz Flepler ile Onarımı

Nuh Arven, Yusuf İnan Nakipoğlu, Mahmut Can Karatoprak, Ahmet Tuncer Taşçı, Aslı Odabaşı, Mehmet Fatih Akkoç

*Dicle Üniversitesi Tıp Fakültesi,Plastik, Rekonstrüktif Ve Estetik Cerrahi Ana Bilim Dalı,Diyarbakır*

**Giriş:** Yatan bir hastada bası yaralanmalarının meydana gelmesi, titiz bir klinik değerlendirme gerektiren ciddi bir tıbbi durumdur. Bu lezyonların yönetimi, genel önlemler ve lokal bakım dahil olmak üzere kapsamlı olmalıdır. Yara bakımı tedavinin büyük bir bölümünü kapsar. Geniş ve derin doku kayıplarında tedavi, rekonstrüksiyon için plastik cerrahi teknikleri gerektirir. Fasyokutanöz flepler, defekt içinde vaskülarize doku sağlaması nedeniyle iyi bir tedavi seçeneğidir.2024 yılında kliniğimizde fasyokutanöz flep onarımı ile tedavi ettiğimiz 6 olguyu ele alacağız.

**Olgu:** 2024 yılında kliniğimizde takipli 2 aitk sonrası immobil,3 svo sonrası immobil ve 1 intramuskuler enjeksiyon sonrası immobil olmak üzere toplam 6 hastanın sacral ve gluteal bölgede grade 3-4 arasında dekübit ülseri bulunmaktaydı.6 Olguda genel anestezi altında operasyona alındı.4 Hastaya gluteal rotasyon flepi,2 hastaya v-y ilerletme flepi tasarlandı.Defekt alanları debride edilerek flep ile kapatma için uygun hale getirildi.Uygun çizimler ve uygun insizyonlar sonrası flepler eleve edildi.Eleve edilen flepler defekt alanına inserte edildi.Kanama kontrolü sağlandı.Cilt yara dudakları uç uca gelecek şekilde süture edildi.Steril pansumanlar sonrası operasyona son verildi. V-y ilerletme yapılan 1 hastada 1.günde flep distali venöze girdi,takiplerde flep dolaşımı iyi izlendi.

**Tartışma-Sonuç:** Bası yarası; yatağa bağımlı hastalarda, kemik çıkıntılar üzerindeki deride uzun süreli basınca bağlı olarak oluşan yaralardır.Basınç nedeni ile oluşan bu yaraların tedavisi zor, pahalı ve uzun süre iş gücü kaybına neden olduğu için uzun süre yatağa bağımlı olan bu hastalarda koruyucu tedbirlerle bu yaraların oluşumu önlenmelidir.Tüm koruyucu tedbirlere rağmen bası yaralarında nüks oranı en az, hasta morbiditesi ve mortalitesini en aza indiren hasta için en uygun olan bir cerrahi teknik seçilmelidir. Sakral bası yaralarında hastanın genel durumu iyi ise seçilecek en iyi cerrahi tedavi şekli debriman+enfekte kemik dokuların rezeksiyonu+ flep ile kapamadır.Son yıllarda fasyokutanöz flepler gittikçe daha fazla sıklıkla rekonstrüktif cerrahide kullanılmaya başlandı.Bu sıklıkla kullanılmaya başlanmalarının nedeni birincisi, büyük defektlerin kapatılmasında etkili olmaları. İkincisi sakral,gluteal ve trokanterik bölgelerde olmak üzere bası yaralanmalarının tüm lokasyonlarında kullanışlı olmalarıdır.Üçüncüsü, diğer fleplere göre uygulanmasının nispeten daha kolay olması, operasyon süresi daha kısalığı ve duyusal olarak dayanıklı bir doku sağlamasıdır. Literatürde her ne kadar bası yaralarının onarımında kas flebi kullanımının nüksü azalttığı yönünde yayınlar olsa da son yıllarda fasyokütanöz fleplerin nüks oranının kas flebiyle aynı olduğuna dair bir çok yayın ve metaanaliz bulunmaktadır.

**Anahtar Kelimeler:** dekübit ülseri, fasyokutan flep, debritman

*Olgularımız*

*Çeşitli Flep Vakalarımız*

## PB-260

## Dermal Flep ile Çok Katmanlı Tek Aşamada Meningomyelosel Onarımı: Olgu Sunumu

Kubilay Sessiz

*Ankara Üniversitesi Tıp Fakültesi, Plastik Cerrahi Ana Bilim Dalı, Ankara*

**Giriş:** Meningosel ve meningomyelosel; santral sinir sistemini etkileyen en sık doğumsal kompleks anomalidir. Meningomyelosel, vertebral kanalın açık kalması, meninkslerin cilt dışına çıkması ve içi epitel ile döşeli, subaraknoid mesafe ile doğrudan bağlantılı, sırt bölgesine yerleşmiş kistik kitle ile karakterizedir. Kistik kitle içerisinde medulla spinalise ait sinir lifleri bulunur. Hastalarda sıklıkla alt ekstremitelerde, mesanede ve rektumda motor ve duysal kusur vardır. Meninkslerin ve üzerindeki doku defektinin sağlıklı onarımı, başta menenjit olmak üzere ciddi komplikasyonları engelleyerek, duyusal ve motor fonksiyonların maksimum korunmasını sağlar. Bu hastalarda tanı ve tedavi, birçok disiplin tarafından doğum öncesinde başlar, yetişkinlik boyunca devam eder. Bu çalışmada rutin kontrole gittiğinde yapılan ultrasonografide meningomyelosel kesesinin görülmesi üzerine acil C/S ile endikasyonu ile kadın doğum ve beyin sinir cerrahisi ile ortak operasyona girdiğimiz olguyu sunacağız.

**Olgu:** 31 yaş G2P2Y2 hipotiroidi ile takipli anneden, antenatal USG'de meningomyelosel ile takipli 37 hafta 3035 gr bebek; rutin kontrole gittiğinde yapılan

ultrasonografide meningomyelosel kesesinin görülmesi üzerine acil C/S ile doğdu. Genel durumu iyi, ekstremiteleri hareketli olan hastanın sakral bölgesinde perfore 6x6 cm meningosel/meningomyelosel kesesi mevcuttu. Aynı gün yapılan BT görüntülemesi "S2-S5 vertebra düzeylerinde posterior füzyon defekti görülmekte olup, bu düzeyde cilt altına herniye içerisinde yer yer hava değerleri seçilen meningomyelosel kesesi izlenmektedir." olarak raporlanmıştır. Beyin ve sinir cerrahisi ve plastik cerrahi tarafından ortak operasyona alınan hastaya; beyin cerrahisi tarafından, kitlenin sağlam cilt epitel birleşiminden insizyon yapıldı. Keskin diseksiyon ile kistik yapı; cilt, cilt altı doku ve lomber bölge kaslarından ayrıldı. Kese, içinde ve duvarında olabilecek sinir lifleri korunarak eksize edildi. Açık olan dura, nonabsorbabl sütür kullanılarak beyin omurilik sıvısını sızdırmayacak şekilde onarılıp devralınmıştır. Kese eksizyonu sonrasında beyin cerrahisinin dura ile örttüğü defektin tamamını kapatacak şekilde, kesenin büyümesiyle birlikte ekspande olmuş iki adet cilt flebi mevcuttu. Dura onarımına çok katmanlı destek olması ve BOS kaçağını engellemesi amacıyla iki taraflı cilt fleplerinden daha ince olan sağ flebin medial yarısı dezepitelize edildi ve bu dermal flep, dura onarımını tam olarak örtecek şekilde sol flep tabanına uygun cilt altı süturlarla adapte edildi. Daha sonra yara dudakları tazelendi. Ardından dezepitelize edilen cilt flebinin, dezepitelize edilmeyen parçası (sağ flep) karşı cilt flebi ile uygun süturlarla orta hatta birleştirildi. Uygun pansumanın ardından operasyona son verildi.

Hastanın takiplerine yenidoğan yoğun bakımda devam edildi. Postop 1. gün genel durumu iyi, vitalleri stabil olan hasta; fleplerde pozisyonel venöz yetmezlik oluşturmamak için aralıklı pozisyon değişimiyle takip edildi. Postoperatif 5. günde fleplerin altında sıvı akümülasyonu olduğu fark edildi. Steril koşullarda yapılan ponksiyonla bu sıvının BOS olduğu anlaşıldı. Sonrasında çekilen kraniyal BT'de ventrikül anatomisinin korunduğu gözlendi. Bu nedenle beyin cerrahisi tarafından hastaya VP şant işlemi düşünülmedi. Takiplerde cerrahi sahadaki BOS birikiminin kendisini sınırladığı, artmış basınca rağmen fleplerde dehisens yaşanmadığı ve BOS kaçağı gelişmediği görüldü. Kan ve BOS kültürlerinde üremesi olmayan hasta postop 10. günde taburcu edildi. Rutin kontrolleri devam etmektedir.

**Tartışma:** Meningomyelosel prevalansı ülkeler arasında farklılık göstermektedir.Amerika'da meningomyelosel prevalansı 100.000 canlı doğumda 60'tır. Ülkemizde yapılan bir çalışmada nöral tüp defekti sıklığı 1000 canlıda 2-3 olarak bildirilmiştir. Meningosel / meningomyelosel etiyolojisindeki önlenebilir nedenlere yönelik çalışmalarla sıklığı azaltılmış olsa da, az gelişmiş ve gelişmekte olan ülkelerde hala önemli bir sorun olarak karşımıza çıkmaktadır. Literatürde bilinen sıklığı her 1000 canlı doğumda 1-2 civarındadır. Tedavide birçok girişime rağmen 20. yüzyılın ortalarına kadar belirgin bir ilerleme sağlanamamıştır. Son zamanlarda keseye yönelik kapama ve hidrosefali tedavisi tekniklerindeki gelişmelerle birlikte morbidite ve mortalitede azalma sağlanmıştır. Özellikle az gelişmiş ve gelişmekte olan ülkelerde hala çok sık karşılaşılan patolojilerdir. Etiyolojisinde genetik faktörler ve çevresel faktörler yer almaktadır. Bilinen en iyi korunma yöntemleri ise beslenme kalitesinin arttırılması ve gebelikte folat desteğidir. Literatürde operasyonun genellikle yaşamın ilk 48 saatinde yapılması önerilmiştir. Cerrahi 72 saatten sonraya ertelenmemelidir. Zamanında opere edilen hastalarda ventrikülit riski %7 iken, bu süreden sonra opere edilenler hastalarda ventrikülit riskinin %37 olduğu görüldü. Cerrahide gecikme aynı zamanda nörolojik fonksiyonlarda ve mesane fonksiyonlarında bozulma riski taşır. Biz de bu hastaların ilk 48 saat içerisinde opere edilmesini önermekteyiz.

**Sonuç:** Meningomyelosel defektleri yenidoğan döneminde opere edildiği için onarımı güç olgulardır. Plastik cerrahi temel prensiplerden biri; donör saha morbiditesi yaratmadan ya da minimal donör saha morbiditesi onarımı gerçekleştirmektir. Bu olguda donör saha morbiditesi yaratmadan, çok katmanlı ve iyi vaskülarize dokularla kompleks bir defektin başarılı olarak nasıl rekonstrükte edileceği örnek hasta üzerinden açıklanmış ve tartışılmıştır.

**Anahtar Kelimeler:** defekt onarım, dermal flep, meningomyelosel

*intraoperatif fotoğraf*

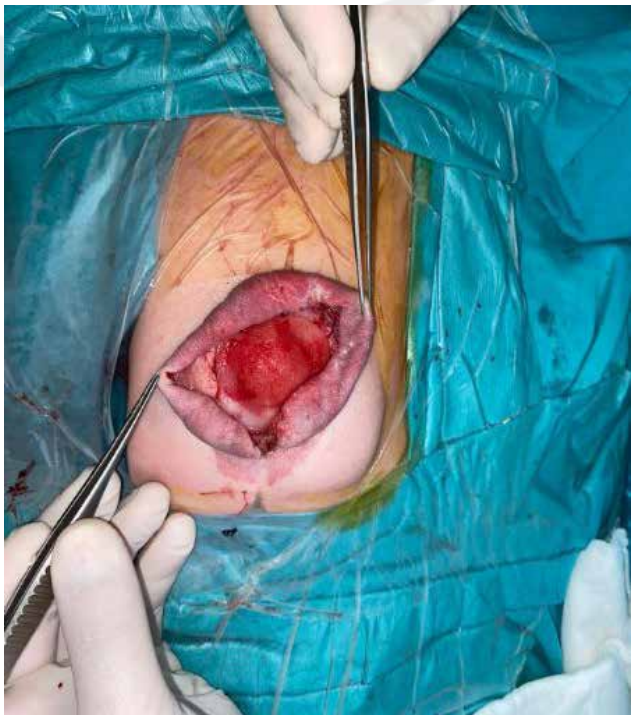

## PB-261
## Olgu Sunumu: Triceps Kasında Dev Lipom

Doğukan Şen

*Ankara Üniversitesi Tıp Fakültesi, Plastik Rekonstrüktif ve Estetik Cerrahi Ana Bilim Dalı, Ankara*

**Giriş:** Lipomlar, yumuşak doku tümörlerinin en yaygın türlerinden biri olup, yumuşak doku kanserlerinin yaklaşık %1-2'sini oluşturur ve genellikle benign özellik gösterirler. Tipik olarak 40-60 yaş aralığında daha sık görülmektedir. Bu tümörler, yağ hücrelerinin anormal birikimi sonucu oluşur ve genellikle yavaş büyürler. Lipomlar sıklıkla kapsüllü olmakla beraber olgun adipositlerden oluşmaktadır.

**Amaç:** Bu olguyu tarafımızca anlamlı kılan; lezyonun intramusküler yerleşimli olması ve ulnar,median ve radial sinir ile birebir komşuluğu bulunması,ayrıca lipomun periosta kadar uzanması sonucu lezyonun liposarkomu andırması olarak değerlendirildi.

**Olgu:** Kliniğimize 1 yıl önce sağ kolunda ağrı nedeniyle farkettiği non-progrese kitle sebebiyle gelen 68 yaşında, kadın, hipertansiyon ve aritmi öyküsü bulunan hastanın kitlesi MRI/USG kullanılarak görüntülenmiş ve intramusküler 12cmx5cm boyutlarında olduğu tespit edilmiştir. Hastanın nörolojik muayenesinde 4 ekstremitede de kas gücü ve hareket açıklığı normal olarak saptanmış, ağrının karakterinin hareketle değişmediği saptanmıştır. Operasyona kol posteriorunda yer alan triceps başı hizasında humerus orta 1/3'lük kesimde 8'cmlik bir insizyon yapılarak başlanmıştır. Cilt ve cilt altı dokular geçildikten sonra lipom reflesi incelmiş kas dokusu altında gözlendi ve lipom üzerindeki kas lifleri diseke edilerek lipom açığa çıkarıldı. Lipom etrafındaki dokulardan diseke edilirken lipomla doğrudan temas eden önce radial sinir sonrasında ise ulnar sinir ve brakiyal arter gözlendi. Bu yapılar korundu. Lipom çevre yumuşak dokulardan serbestlendikten sonra en son olarak tabanda tutulduğu humerus 1/3 posteriorundan ayrıldı.Hastanın postoperatif takiplerinde yara yeriyle alakalı bir komplikasyona rastlanmadı. Patolojide kitle incelendi, lipom ve iyi diferansiye liposarkom ayrımının yapılması için MDM2(12q15) amplifikasyonu araştırıldı, amplifikasyon saptanmaması üzerine patoloji raporu lipom olarak sonuçlandı.

**Tartışma:** Lipomlar en sık olarak kolda, sırtta ve uylukta görülmektedir. Kol bölgesinde görülen lipomlar, geliştiği bölgede bası ve kitlesel etki yoluyla semptomlara neden olabilirler. Genelde hastalar tarafından palpasyon yoluyla lipomlar farkedilse de bazen etkilediği bölgede yer alan sinirlerin etkilenmesine bağlı olarak ilgili bölgede ağrı, karıncalanma, hipoestezi semptomlarıyla hastalar karşımıza gelebilir. Bu olguda sinirlere ve humerus periostuna yakın komşuluk gösteren lipom cerrahi eksizyon öncesi hastanın tariflediğine göre ağrı dışında aktif semptom oluşturmamaktaydı. Lipomatöz lezyonların %80'i 5 cm ve daha küçük boyutta olmalarına karşın yavaş büyümeleri ve kozmetik şikayetler dışında semptoma sebep olmamaları nedeniyle dev boyutlara ulaşabilirler. Lipomun dev olarak sınıfl andırılması için minimum 10 cm genişliğe veya 1000 gram ağırlığa sahip olması gereklidir. Dev lipom saptanan hastada histopatolojik olarak diğer benign (hemangiom, epidermoid kist vb) ve malign (liposarkom, malign fi bröz histiositom vb) lezyonlarla ayırıcı tanının iyi yapılması hasta tedavisi ve prognozu açısından önemlidir. Temel tedavi şekli cerrahi eksizyon olan lipomlar, fonksiyonel veya kozmetik nedenlerle eksize edilebilirler. Total rezeksiyonu takiben genellikle rekürrens göstermezler, bu nedenle ek tedavi gerektirmezler

**Sonuç:** Anatomik lokalizasyonuna bağlı olarak, dev lipom basısının sıklıkla venöz ve sinir bası bulguları oluşturduğu görülmekte olup, brakiyal bölge lokalizasyonu ve bası etkisine bağlı eklenmiş arteriyel dolaşım bozukluğu bulguları nadir karşılaşılan klinik durumlardır. Bu tümoral oluşumların yavaş büyüme ve asemptomatik seyir göstermeleri tanıda gecikmeye ve daha büyük bir kitleye müdahale gereksinimine neden olmasına karşın genellikle total rezeksiyon ile estetik ve fonksiyonel bozukluklar giderilebilmektedir.

**Anahtar Kelimeler:** Ağrı, Benign, Lipom, Triceps

*Eksize edilen Dev Lipom*

## PB-262

## Atipik Bir Meme Karsinomu Olgusu: BI-RADS Skorunun Prediktif Değeri Mutlak mıdır?

Ceren Cömert, Perçin Karakol, Kurtuluş Öz

*Sağlık Bilimleri Üniversitesi Tıp Fakültesi, Plastik Rekonstrüktif ve Estetik Cerrahi, İstanbul*

**Giriş:** Meme kistleri menopoz öncesi, perimenopozal ve postmenopozal kadınlarda sık görülen kitlelerdir.Tek bir kitle veya çoklu kitleler halinde ortaya çıkabilen meme kistleri, ele gelen kitle veya buna bağlı ağrı veya rahatsızlık nedeniyle kadınların tıbbi başvurusuna neden olur. Bir meme kisti ilk olarak klinikte veya kendi kendine meme muayenesinde veya görüntülemede kitle veya yoğunluk olarak tanımlanabilir. Meme kistlerinin boyutu, sayısı ve semptomların şiddeti değişebilir. Meme kanseri gelişme riski yüksek olan 2809 kadın üzerinde yapılan prospektif bir çalışmada, taranan tüm kadınların yüzde 37,5'inde kistlerin tanımlandığını ve en yüksek insidansın 35 ila 50 yaşları arasında olduğunu göstermiştir[1]. Meme kisti öntanısı meme ultrasonu ile konur.Meme ultrasonu ayrıca meme kistinin basit mi karmaşık mı yoksa komplex mı olduğu hakkında bilgi sağlar.Meme ultrasonu ile meme kitlesinin kist olduğu belirlendiğinde, ileri tedavi hastanın klinik durumuna ve görüntüleme özelliklerine bağlıdır. Basit bir kistin ultrason tanı kriterlerini karşılayan bir kitlede meme kanseri tespit etme riskinde artış yoktur.[4,5], ve karmaşık bir kist olarak ortaya çıkan meme kanseri nadirdir (<1 %) 3,4,5]. Bununla birlikte, kompleks bir kistteki malignite riski genellikle 1 - 23 % [4,6]. Malign bulguların geniş yelpazesi, kısmen ultrasonun meme kitlelerinin katı bileşenlerini kistik bileşenlerinden ayırmadaki teknik doğruluğuna ve ultrason bulgularının yorumlanmasına bağlı olabilir.

**Gereç Yöntemler:** 51 yaşında, kadın hasta, 1,5 yıldır sağ memede ağrılı ele gelen kitle şikayetiyle plastik cerrahi kliniğimize başvurdu. Daha önce 2007 yılında meme ca ya yönelik meme koruyucu mastektomi yapılmış ve kür sağlanmış. Hastanın 2021 tarihli son patolojisi; sağ meme operasyon loju lateralinden trucut biyopsi yarıklanma gösteren eozinofilik proteinöz materyal, bu materyali çevreleyen bant oluşturan histiyositik infiltrat ( granulomatöz reaksiyon) iltihabi granulasyon dokus ile uyumlu raporlanmıştır. Dış merkezde yapılan görüntülemelerde sağ memede operasyon sahasında 6,5 cm çapta seroma ile uyumlu kistik lezyon izlenmiştir. Bu alan lateral komşuluğunda aksiller bölgede 22x15mm boyutunda yağ içeren kistik lezyon izlenmiştir. Sağ meme dış kadranda subpektoral bölgeye uzanan yoğun içerikli ve kapsülü kalın parsiyel implant uygulamayı düşündüren görünüm, periferal enflamatuar kontrastlanmalar. Ciltalı planlarda kalsifikasyon ve distorsiyonu düşündüren sinyal değişiklikleri, ayrıca pektoral kasta hafif ödem dikkati çekmiştir BI-RADS KATEGORİ: 2 Tarafımızca yapılan değerlendirmede sağ memede yaklaşık 8 cm uzunluğunda skar hattı izlendi, sağ meme lateralinde midaksiller hatta yaklaşık 2x2 cm boyutlarında, mobil, düzgün sınırlı ciltaltı kitle saptandı. Sağ memedeki skarın lateral ucunda yaklaşık 1x1 cm, düzensiz sınırlı, fikse ciltaltı kitle saptandı. Hastaya total eksizyon hakkında bilgilendirme yapıldı.

**Operatif Teknik:** Hastaya sağ memedeki önceki operasyonlara ait alt lateral insizyondan girildi, suprafasyal plana ulaşıldı, kalsifik kistleşme gösteren yapılar eksize edildi. Eski proteze yönelik kapsulektomi yapıldı. Nekrotik dokular debride edildi. Hasta iki gün serviste takip edildi. Hastanın servis takiplerinde herhangi komlikasyon izlenmedi. Hasta taburcu edilerek poliklinik takibine alındı. Operasyon sırasında gönderilen patolojinin sonucu karsinom infiltrasyonu geldi.

**Tartışma:** BI-RADS değerlendirmeleri klinik karar verme sürecine ve biyopsi ihtiyacına rehberlik etmek için kullanılır.[2] Basit kistler, basit mikrokist kümeleri ve birçok karmaşık kistler BI-RADS 2(benign) raporlanır ve doku örneklemesinin gerekli olmadığı durumlardır. Ancak hasta hikayesi ve fizik muayene lezyon yönetimde asıl belirleyici faktör olmalıdır.

**Sonuç:** Memede kist sık karşılaşılan bir klinik durumdur. Kistin yönetimine görüntülemeler sonrası belirlenen BI-RADS kategorisi ile karar verilir. Hastamızın görüntülemeleri memedeki lezyonu BI-RADS 2 olarak tanımlıyordu. Ancak yaptığımız klinik değerlendirme sonrası hastamızın klinik geçmişini de göz önünde bulundurarak total eksizyon kararı alındı. Eksizyon materyalinin patoloji sonucu kitleye yaklaşımımızı destekler nitelikte souçlandı. Meme kitlelerinin yönetiminde görüntülemelerin ve BI-RADS sınıfmasının yanında hastanın klinik geçmişi de tanı yönteminin seçiminde etkili unsurdur. Hasta bütün halinde değerlendirilip gerekli görülüyor ise invaziv tanı yöntemleri tercih edilmelidir.

**Kaynaklar:**

1- Berg WA, Sechtin AG, Marques H, Zhang Z. Cystic breast masses and the ACRIN 6666experience. Radiol Clin North Am 2010; 48:931.

2- American College of Radiology (ACR) Breast Imaging Reporting and Data System (BI-RADS) Atlas, 5th ed, American College of Radiology, Reston 2013

3- Berg WA, Sechtin AG, Marques H, Zhang Z. Cystic breast masses and the ACRIN 6666experience. Radiol Clin North Am 2010; 48:931.

4-Berg WA, Campassi CI, Ioffe OB. Cystic lesions of the breast: sonographic-pathologiccorrelation. Radiology 2003; 227:183.

5- Daly CP, Bailey JE, Klein KA, Helvie MA. Complicated breast cysts on sonography: isaspiration necessary to exclude malignancy? Acad Radiol 2008; 15:610.

6-Dixon JM, McDonald C, Elton RA, Miller WR. Risk of breast cancer in women withpalpable breast cysts: a prospective study. Edinburgh Breast Group. Lancet 1999;353:1742. 7-Barazi H, Gunduru M. StatPearls [Internet]. StatPearls Publishing; Treasure Island (FL): Jul 31, 2023. Mammography BI RADS Grading.

**Anahtar Kelimeler:** Meme, Kist, BI-RADS, Eksizyon, Klinik Şüphe

## PB-263

## Tam Kat Skalp Defektlerinin Rekonstrüksiyonunda Kullanılabilecek Cerrahi Prosedürler

Mahmut Onur Seymen, Şilan Kanaş Seymen, Ahmet Şamil Güvel, Hasan Murat Ergani, Burak Yaşar, Ramazan Erkin Ünlü

*Ankara Bilkent Şehir Hastanesi,Plastik,Rekonstrüktif Ve Estetik Cerrahi Anabilim Dalı, Ankara*

**Giriş:** Saçlı derinin açıkta olması,kişinin kimliğini oluşturması ve iletişim sürecinde sürekli göz önünde bulanmasından dolayı skalp defektleri psikososyal anlamda sorun oluşturmaktadır.Bu yüzden skalp defektleri uygun şartlar sağlanır sağlanmaz opere edilmelidir. Ancak bu bölgelerin rekonstrüksiyonu nispeten diğer bölgelere oranla daha zordur.Çalışmamızın temel amacı yaralanma sonrası saçlı deri defektlerinin rekonstrüksiyonunda kullanılan cerrahi prosedürleri değerlendirmektir

**Metod:** Çalışmada kullanılan veriler hastane veri tabanından elde edildi.2022-2024 yılları arası saçlı deride defekti olup rekonstrüksiyon ihtiyacı nedeniyle kliniğimize başvuran 11 hasta incelendi.Hastaların yaşları,etiyolojik sebepleri,defekt büyüklüğü,uygulanan rekonstrüksiyon yöntemi ve sonrası gelişen komplikasyonlar açısından değerlendirildi.

**Bulgular:** Çalışmada 6 erkek 5 kadın olmak üzere 11 hasta incelendi. Hastaların yaş ortalamasının 46 olduğu görüldü. Hastalardan 3 kişinin trafik kazası, 3 kişinin yanık,4 kişinin kitle eksizyonu sonrası ve 1 kişinin deprem sonrası defektlerinin oluştuğu görüldü. 1 hasta trafik kazası sonrası total skalp amputasyonu şeklinde geldi. Hastaların defekt çaplarının yaralanma ve oluşma durumuna göre en küçük 2*1 cm en büyük 20*20 cm olduğu görüldü. 6 hasta rotasyon flebi ile, 2 hasta stsg, 1 hasta tfl flep ile, 1 hasta latis+serratus kimerik flep ile,1 hasta replantasyon ile rekonstrükte edildi. 2 hastada komplikasyon gelişti ve ek operasyon ihyacı doğdu. Ek operasyon ihtiyacı doğan 2 hastaya da serbest flep ile rekonstrüksiyon yapıldı. Tüm flep yapılan hastalar yakın şekilde takip edildi.

**Sonuç:** 2022-2024 yılları arasında skalpte doku defekti nedeniyle rekonstrükte edilen 11 hastanın tamamında defekt uygun şekilde rekonstrükte edildi.Defekti kapatmak için birden fazla flep veya greft kullanılabileceğini ve postop komplikasyon oranının düşük olduğu görüldü.Komplikasyon

oluşması sonrası dahil hastalara yapılabilecek birden fazla flep kombinasyonu olduğu görüldü.

**Anahtar Kelimeler:** skalp, rekonstrüksiyon, yanık, flep, doku defekti

*skalp doku defekti olan hastanın postop görüntüleri*

*postop görüntü*

*skalp doku defekti olan hastaların bilgileri*

| OLGU | YAŞ/CİNSİYET | ETİYOLOJİ | ETKİLENEN BÖLGE | DEFEKT BOYU | OPERASYON | KOMPLİKASYON/EK OPERASYON |
|---|---|---|---|---|---|---|
| 1 | 32/e | yanık | temporopariyetal | 4*2 cm | ekspander+rotasyon | - |
| 2 | 61/k | kitle eksizyonu | frontal | 2*1 cm | rotasyon flebi | dehisans gelişen hastada alt+radyal önkol fleb ile onarım yapıldı |
| 3 | 46/k | avm eksizyonu | pariyetooksipital | 5*5 cm | rotasyon flebi | - |
| 4 | 12/k | aitk sonrası | pariyetal | 2*2 cm | rotasyon flebi | - |
| 5 | 60/e | deprem | pariyetal | 5*5 cm | stsg ile onarım | - |
| 6 | 34/k | yanık | temporal/pariyetal | 4*4 cm | stsg ile onarım | - |
| 7 | 40/e | kitle eksizyonu | oksipital | 10*10 cm | latis+serratus kimerik flep | - |
| 8 | 66/e | kitle eksizyonu | pariyetal | 3*2 cm | rotasyon | - |
| 9 | 64/e | elektrik yanığı | frontal | 4*5 cm | rotasyon flebi | - |
| 10 | 23/e | adtk | frontal | 4*8 cm | tfl flep | - |
| 11 | 68/k | adtk sonrası amputasyon | total skalp | 20*20 | replantasyon | replantasyon sonrası nekroz gelişen hastada latis+serratus free flep ile onarım |

*11 hasta bilgileri*

## PB-264

# Fournier Gangreninin Medial Uyluk Flebi Ve V-Y İlerletme Flebi İle Rekonstrüksiyonu

Baran İşliyen, Tuba Avcı, Berk Tahhan, Servan Dağ, Feryal Tunç, Bilal Çakır, Mehmet Fatih Akkoç

*Dicle Üniversitesi Tıp Fakültesi,Plastik Rekonstrüktif ve Estetik Cerrahi Ana Bilim Dalı, Diyarbakır*

**Giriş:** Fournier gangreni skrotum ve perine bölgesinde meydana gelen akut ve potansiyel olarak ölümcül bir nekrotizan fasiit tablosudur. Bu hastalık özellikle ürogenital ve kolorektal hastalıklara bağlı olabileceği gibi aynı zamanda diyabet gibi predispozan faktörler varlığında travmaya sekonder olarak da meydana gelebilen ciddi cilt ve yumuşak doku kaybına yol açan ve rekonstrüktif zorlukları bulunan bir hastalıktır. Bu anlamda fournier gangreni debridmanı sonrası medial uyluk flebi ve V-Y ilerletme flebi ile rekonstrüksiyon yapılan bir olgu sunumu yapmayı amaçladık.

**Olgu:** 63 yaş diyabetik erkek hastaya perine bölgesi ve skrotumda fournier gangreni nedeniyle üroloji ve genel cerrahi tarafından debridman ve negatif basınçlı yara tedavisi yapıldı.Skrotal bölgede testislerin açıkta olduğu 10x10 cm lik doku defekti izlendi.Mevcut doku defektinin rekonstrüksiyonu için hastaya genel anestezi altında sağ medial uyluk bölgesinden ve sol medial uyluk bölgesinden el doppleri ile perforatörlerin bulunmasının ardından sağ uyluktan medial uyluk flebi ve sol uyluktan V-Y ilerletme flebi tasarlandı. Uygun insizyonlar ve diseksiyonların ardından nörovasküler yapılar korunarak flepler eleve edildi. Flepler defektif alanlara inserte edildi ve sütürasyonu yapıldı. Postop komplikasyon izlenmedi. Hastanın kontrollerinde herhangi bir sorun izlenmedi. Hem fonksiyonel hem de estetik açıdan kabul edilebilir bir sonuç elde edildi.

**Tartışma:** Fournier gangreninde bakteriyel girişin ortak yolları idrar yolu enfeksiyonu, peri-anal bölge enfeksiyonu veya skrotum ve/veya perineye lokal travmayı içerir. Diyabet gibi tıbbi hastalıkları olan hastalar, karaciğer sirozu, alkolizm, üremi, malignite, kolorektal enfeksiyon veya ürolojik hastalıklar, fornier gangreni açısından daha yüksek risk altındadır. Diabetes Mellitus en yaygın olanıdır. Fourier gangreninin ilerleyici bir hastalık olduğunu kabul etmek önemlidir. Hastalık ve uzun süreli nekroza neden olacak şekilde hızla yayılabilir. Erken teşhis, geniş spektrumlu antibiyotik kullanımı ve zamanında cerrahi debridman kritik öneme sahiptir. Cerrahi sırasında cilt, deri altı yağ ve fasya debride edilebilir ve normal dokunun mümkün olduğunca korunması önemlidir. İlk debridmandan sonra yara bakımı ve yaranın sık sık kontrol edilmesi faydalıdır. Ek cerrahi debridman yara tabanında nekrotik doku varlığında tercih edilir. Negatif basınçlı yara tedavisi cihazlarının etkili bir tedavi olduğu rapor edilmiştir. Çeşitli rekonstrüktif prosedürler olarak kısmi kalınlıkta deri grefti, tam kalınlıkta deri grefti, ilerletme flebi, fasiyokütanöz flep, kas flebi veya miyokütanöz flep yaranın kapatılmasını sağlayabilir.

**Sonuç:** Fournier gangreninin erken tanı alması, geniş spektrumlu antibiyotik ve cerrahi debridman sonrası doku defekti rekonstrüksiyonu gerekmektedir. Bu anlamda multidisipliner bir yaklaşım gerektiği aşikardır. Fournier gangreni toplumda özellikle immün sistemi yetersiz kişilerde hala ciddiyetini korumaktadır. Erken tanı, uygun debridman ve rekonstrüktif seçeneklerin çeşitlenmesiyle daha az ölüm, daha fonksiyonel ve estetik sonuçlar elde edilecektir.

**Anahtar Kelimeler:** fournier, medial uyluk, v-y ilerletme

*Fournier gangreni rekonstrüksiyonu*

## PB-265

## Travma Sonucu Avülsiye Olmuş Skrotal Ve Penis Cildinin Rekonstruksiyonu - Olgu Vakası

Yusuf Furkan Kırış, Aziz Tahir Eser, Bilgen Can

*Balıkesir Üniversitesi Tıp Fakültesi Plastik Rekonstrüktif ve Estetik Cerrahi Ana Bilim Dalı, Balıkesir*

**Giriş:** Erkek genital bölgesinde avulsiyon tipi yaralanmalar klinik pratikte nadir görülen durumlardır. İzole genital yaralanmalar çoğu zaman mortalite oluşturmazlar ancak ciddi fonksiyonel ve psikolojik sorunlara yol açabilirler. Yaralanma genelde ciltle sınırlı kalır ve penisin erektil dokuları ve testis gibi önemli dokular zarar görmez. Çalışmamızda tarım makinesi ile avulsiyon tipi yaralanma sonucu genital ve perianal geniş doku defekti oluşan hastamızı sunacağız

**Olgu:** 41 yaş erkek hasta genital bölgesinde tarım makinesi ile avulsiyon tipi yaralanma sonucu acil servisimize başvurdu. Yapılan fizik muayenede pubik gölgeden başlayan, penis, skrotum ve perianal bölgeye uzanan degloving tarzı yaralanma olduğu görüldü. 35 yıl önce circumcision operasyonu öyküsü olan hastanın üretral açıklıktan glans penis koronaya kadar olan bölümün intakt olduğu izlendi. Glans penis koronadan penis köküne kadar olan kısımda tam kat cilt defekti izlendi. Preoperatif üroloji konsültasyonunda her iki testis ve spermatik kord görünümünün doğal olduğu öğrenildi. Hastaya üretral sonda takıldı ve berrak idrar akışı görüldü. Yapılan yüzeysel doku ve doppler ultrasonografisinde tinea albuginea bütünlüğü korumuş testis parankim yapıları doğal ve konturları düzenli, epididim normal boyutta ve homojen konturda izlenmiştir. Penis, testis ve spermatik kordun kanlanması normal olarak görülmüştür. Getirilen amputat crush yaralanmaya maruz kaldığından ve loop ile incelemede tromboze vasküler yapılar izlendiğinden replantasyon ön planda düşünülmedi. Hasta genel anestezi altında operasyona alındı. İntraoperatif üroloji konsültastasyonu istendi. Defekt alanındaki yabancı isimler ve nekrotik dokular vital yapılar korunarak debride edildi. Testis stabilizasyonu açısından testisler birbirine ve taban fasyaya suture edildi. Pubisteki defekt alanı primer onarıldıktan sonra amputat derisinden tam kalınlıklı deri grefti elde edildi. Penis gövdesi, skrotum ve perianal bölge amputattan elde edilen deri greftiyle onarıldı. Postoperatif 7. Gününde kısmi greft kaybı yaşanan hasta 2. kez operasyona alındı. Litik greft derbide edildikten sonra oluşan yeni defekt alanları uyluktan alınan kısmi kalınlıklı deri greftiyle onarıldı. Takiplerinde glans peniste ödem dışında komplikasyona rastlanılmadı.

**Tartışma:** Erkek genital organların anatomik yeri ve hareketliliği nedeniyle travmatik yaralanmaları nadir görülür. Penis derisi ereksiyona uyum sağlamak için oldukça gevşektir. Bu durum deriyi, avulsiyon tipi yaralanmaya yatkın hale getirir. Erektil dokular genelde etkilenmezler. Vakamızda da erektil dokular bütünlüğünü korumuştu. Avulsiyon tipi yaralanmalarda genellikle ağrı ön planda olmaz. Hastamız da spontan ağrı tariflemiyor ancak palpasyonla ağrı ifade ediyordu. Bu tür yaralanmaların en sık sebebi motorlu araç kazaları olup vakamızda olduğu gibi makineye kaptırma veya insan ve hayvan ısırıkları diğer nedenler arasındadır.

Bu tür hastaların rekonstrüksiyon planında uyluk fasyokutanöz flepler, gracilis fasyokutanöz ve muskülokutanöz flepler, rektus abdominis kas flebi gibi çeşitli flepler tanımlanmıştır. Biz skrotum ve penisi yine kendi derisiyle rekonstrükte etmek ve donör saha morbiditesinden kaçınmak için amputattan elde ettiğimiz deri greftini tercih ettik. Olası komplikasyonlar arasında greft nekrozu, yara yeri dehissansı, enfeksiyon testislerde sıcaklık artışına bağlı spermatogenezde azalma, yara yeri kontraktürüne bağlı ağrılı ereksiyon gibi durumlar izlenebilir. Rekonstruksiyonda öncelikle otolog dokuları kullanmanın estetik ve fonksiyonel olarak efektif bir sonuç verdiğini düşünüyoruz.

**Anahtar Kelimeler:** skrotal rekonstrüksiyon, greft, penil rekonstruksiyon

## PB-266

## Skalp Rekonstrüksiyonunda Vasküler Bazlı Flep İle Onarım

Göktekin Tenekeci, Bayram Berkan Toker, Nazım Aydemir, Ege Sak

*Mersin Üniversitesi Hastanesi, Plastik Rekonstüktif Ve Estetik Cerrahi Ana Bilim Dalı, Mersin*

Skalp rekonstrüksiyonunda; vasküler bazlı lokal flepler, serbest doku transferi veya deri greftleri ile kapatılabilmektedir. Fonksiyonel ve estetik açıdan avantajli olduğundan rekonstrüktif merdivenin daha üst basamaklarına çıkmaya gerek kalmaz. Vasküler bazlı flepler tasarlanırken arter ve ven doppler yardımıyla seyri değerlendirilir ve vasküler yapılar korunarak insizyon yapılır. Skalpteki geniş doku defektlerinin rekonstrüksiyonunda kullanışlıdır. Benzer dokuyla onarım gerçekleştirildiği için estetik ve fonksiyonel açıdan, doku genişletici kullanılmadığı için tek seansta rekonstrüksiyon şansı, deri grefti kullanılmadığı için dönor saha morbiditesinin olmaması avantajları arasında sayılabilir.

**Anahtar Kelimeler:** Aksiyel paternli flepler, saçlı deri defektleri, saçlı deri rekonstrüksiyonu

*Skalp rekonstrüksiyonunda vasküler bazlı flep ile onarım*

## PB-267
## Komplet Yarık Damak Onarımında Dil Flebi

Yusuf İnan Nakipoğlu, Mahmut Can Karatoprak, Mehmet Fatih Akkoç, Ahmet Tuncer Taşçı, Nuh Arven, Aslı Odabaşı

*Dicle Üniversitesi Plastik, Rekonstrüktif Ve Estetik Cerrahi Ana Bilim Dalı*

**Giriş:** Geniş damak fistülüne sahip veya çok geniş komplet yarık damağı olan hastalar, uygun lokal dokuların eksikliği nedeniyle plastik cerrahlar için bir zorluk olmaya devam etmektedir. Dil ortalama olarak 12 ila 14 cm uzunluğundadır ve dil flebi geniş defektlerin onarımı için uygundur.

Anterior pediküllü dorsal dil flebi ilk olarak Guerrero Santos ve Altamirano tarafından geniş palatal fistüllerin tedavisinde tanımlanmıştır.Günümüzde, dil fleplerinin lokal mukoperiosteal flepler kullanılarak kapatılmaya uygun olmayan büyük palatal fistüllerin tedavisinde etkili olduğu kanıtlanmıştır. Dil fleplerinin kanlanması çok iyi olup;dil dorsumundan anterior, posterior veya lateral olarak randomize bir şekilde flep kaldırılabilir.Flebin genişliği yaklaşık olarak maximum dilin genişliğinin 2/3 üne kadar dönor sahayı primer kapatabilecek şekilde tasarlanabilir.Flebin kalınlığı ise alttaki kas dokunun bir kısmı dolaşımı güvene almak için dahil edilerek 3 ile 9 mm arasında tasarlanabilir. Bu prosedür, dilin donör bölge olarak kullanılmasına rağmen konuşmayı engellemez. Nazal eminensin azalması nedeniyle operasyondan sonra konuşma anlaşılabilirliği ve hipernazalite iyileşir.Pedikül ilk operasyondanyaklaşık 2-3 haftasonraayrılabilir.

**Olgu:** 25 yaşında erkek hasta komplet yarık damak nedeniyle tarafımıza başvurdu.Daha önce yarık damak nedeniyle herhangi bir operasyon öyküsü mevcut değildi. Hastaya poliklinik takiplerinde ortodonti,kbb,konuşma terapisi,gibi birçok branşın görüşü alındı.Nazal regürjitasyonu ve hipernazal konuşması olan hastaya tedavi prosedürleri anlatıldı.

Hastanın mevcut defekti çok geniş olduğundan dolayı (yaklaşık 10cm2) primer damak onarımı veya lokal mukozal fleplerle onarımı tarafımızca düşünülmedi. Diğer cerrahi seçenekler hastaya anlatılmış olup hastayla birlikte dil flebi ile onarım konusunda fikir birliğine varıldı. Operasyon 2 saat sürmüş olup postop minimal kanama haricinde ek herhangi bir komplikasyon gelişmedi.Mevcut dokunun azlığı nedeniyle hastanın oral mukozası pedikülü koruyacak şekilde pedikülün medialinden insizyon açılarak nazal tabaka oluşturuldu. Ardından kas onarımı yapıldı. Halihazırda çok geniş yarık damağı mevcut olan hastanın oral mukozasının belli bir kısmi nazal mukozayı oluşturmak için kullanılınca oral tabakada oluşan defekt daha da genişlemiş olup 5x3 cm boyutuna ulaşmıştır.Oral tabakayı onarmak amacıyla dil dorsalinden anterior tabanlı flep dönor sahayı primer kapatacak şekilde eleve edildi.Flep kontraksiyona uğrayacağından dolayı mevcutdefektten %20 daha büyük tasarlanarak eleve edildi.Flep dolaşımını güvene almak amacıyla minimal kas dokusu flebe dahil edildi.

Flep defekt alanına inserte edildi.Literatürde,dil fleplerinin ayrılmasını önlemek için çeşitli tel sabitleme yöntemleri kullanılmasına rağmen hastamızın yaşı itibariyle uyumlu olduğundan dolayı bu olgumuzda herhangi bir sabitleme yöntemi tercih etmedik.Hastanın beslenmesi nazogastrik sonda ile sağlandı.Sıkı ağız bakımı yapılmıştır.Flep pedikülü ise 18.günde ayrıldı.

**Tartışma ve Sonuç:** Hastamızın postop kontrollerinde hipernazalite,nazal regurjitasyon,tad duyusu ve dil mobilitesi değerlendirildi. Konuşma terapisti tarafından düzenli olarak kontrolleri yapılan hastanın hipernazal konuşması operasyon öncesine göre anlamlı derecede düzeldi.Hem nazal hem oral tabakayı dikkatli ve gergin olmayacak şekilde kapattığımız için herhangi bir nazal regürjitasyon gözlenmedi.Bizim vakamızda da literatürdeki birçok yayında da bahsedildiği gibi postop dil mobilitesinde bir kısıtlılık izlenmedi.Ancak tat duyusunda hastanın günlük yaşamını etkilemeyecek şekilde bir kısıtlılık mevcuttu.

Geniş oral defektlerde kullanılabilecek olan dil flebi tercih edildiğinde hasta uyumu göz önünde bulundurulmalıdır. Ayrıca bizim vakamız gibi damak fistülü onarımında da dil flebi tercih edilmeden önce multidisipliner şekilde diğer branşlarla fikir alışverişinde bulunularak operasyon planlanmalıdır.

**Anahtar Kelimeler:** yarık damak, dil flebi, damak fistülü

*Komplet Damak Onarımı*

## PB-268
## Bilateral Tessier Cleft 7 Onarımı: Olgu Sunumu

Mehmet Ali Ersoy, İbrahim Tabakan, Ömer Kokaçya, Erol Kesiktaş

*Çukurova Üniversitesi Tıp Fakültesi, Plastik Rekonstrüktif ve Estetik Cerrahi Anabilim Dalı, Adana*

**Giriş:** Tessier 7 konjenital yarığı veya makrostomi olarak da adlandırılan transvers veya lateral yüz yarığı, 1/80 000-1/300 000 canlı doğum insidansı veya yarık spektrumunun % 0,3-1,0'ı ile nadir görülen bir yarıktır. Birinci ve ikinci brankiyal arkların anormal fetal gelişiminin bir sonucudur. İzole bir olay olarak, diğer kraniyofasiyal anomalilerle birlikte veya Goldenhar sendromu/Okulo-Aurikulo-Vertebral Spektrum (OAVS) ve Treacher-Collins sendromu gibi sendromların bir parçası olarak görülebilir. Yarık çoğu vakada tek taraflıdır ve vakaların çoğunda masseter kasının ön sınırını aşmaz. Cilt, cilt altı doku, kas ve mukoza dahil olmak üzere yanağın tüm katmanlarını içerir. Tessier 7 yarıklarında görülen defektlerin onarımı için çeşitli cerrahi teknikler tanımlanmıştır. Ameliyatın amacı beslenmeyi, konuşma yeteneğini ve yüz görünümünü iyileştirmektir. Biz hastamıza Butow ve Botha'nın tekniği ile onarım yaptık.

**Olgu:** 6 yaşında erkek hasta, ağız kenarından sıvı gıdaların sızması şikayetiyle tarafımıza başvurdu. Yapılan muayenede bilateral Tessier Cleft 7 (makrostomi ) saptanan hastaya 4 yıl önce tarafımızca inkomplet damak yarığı onarımı yapılmış. Bilinen ek hastalığı, sendrom tanısı yok. Ailede yüz yarığı veya sendrom öyküsü yok. Hastaya preoperatif çizimler yapılmasını takiben oral mukozadaki fazla dokular eksize edilip mukozaya düz hat onarımı yapıldı. Superior bazlı dikdörtgen vermillion-mukozal flep eleve edilerek kommissuroplasti yapıldı. Orbicularis oris kası üst ve alt lifleri diseke edilerek üst lifler alt liflerin üstüne gelecek şekilde kas duplikasyonu yapılarak onarıldı. Son olarak cilt defekti uzun aksı nazolabial kıvrıma paralel olacak şekilde yerleştirilen bir Z-plasti yapılarak onarıldı. Hasta postop 3. günde taburcu edildi. İlk 1 hafta rejim-1 beslenme önerildi. Postop 10. günde cilt süturları alındı. Postoperatif kontrollerinde herhangi bir komplikasyon saptanmadı.

**Tartışma:** Makrostomi onarımı için ilk cerrahi teknikler arasında, tam kalınlıkta vermillion kaplı bir Estlander flebi tanımlanmıştır. Katmanlı bir kapatma tekniği kullanılmıştır, ancak orbicularis oris kasının doğru adaptasyonu ve yerleştirilmesinin önemi daha sonraya kadar tanımlanmamıştır. Yeni kommissürün doğru yerleştirilmesi ve cilt kapatılması, son zamanlarda daha yaygın olarak tanımlanan cerrahinin iki önemli özelliğidir. Şu ana kadar tanımlanan teknik ve modifikasyonlar, her yarığın kendine özgü olduğu ve yarığın anatomisine göre değerlendirilmesi gerektiği esasına dayanmaktadır. Cerrahi planlama sırasında yarığın genişliği, yönü ve uzunluğu gibi kriterler göz önünde bulundurularak hastaya özgü planlama ve teknik modifikasyonlar yapılmalıdır.

**Sonuç:** Anomali nadir görüldüğünden tatmin edici olmayan kozmetik ve fonksiyonel sonuçlardan kaçınmak için hastaya özgü cerrahi detayların belirlenmesi önemlidir. Başlangıç noktası olarak Butow ve Botha'nın tekniği ile farklı tekniklerin kombinasyonunun tatmin edici fonksiyonel ve estetik sonuçlar verdiği görülmüştür.

**Anahtar Kelimeler:** Makrostomi, Tessier 7, Komissüroplasti

*Preoperatif*

## PB-269
## Bilateral Yarık Dudak Cerrahisi

Servan Dağ, Tuba Avcı, Berk Tahhan, Baran İşliyen, Mehmet Fatih Akkoç

*Dicle Üniversitesi Tıp Fakültesi, Plastik Rekonstrüktif ve Estetik Cerrahi Anabilim Dalı, Diyarbakır*

**Giriş:** Konjenital bir kusur olan dudak yarıkları yaklaşık olarak 700-1000 doğumda bir izlenmektedir. Embriyolojik olarak yüz şeklini oluşturacak primordiyal yapılar hamileliğin 4. haftası içinde ilkel oral kavite (stomodeum) çevresinde oluşmaya başlar ve yaklaşık 10. haftanın sonunda büyük oranda şekillenir. İntrauterin yaşamın 30-37. günleri arasında medial nazal çıkıntı ile maksiller ve lateral nazal çıkıntının tek taraflı birleşmemesinden unilateral dudak yarığı, çift taraflı birleşememesinden bilateral dudak yarığı gelişir. Bazen dudak yarıkları damak yarıkları ile birlikte de ortaya çıkmış olabilir ki bu birlikteliğin sıklığı da 1500 doğumda bir olarak ifade edilebilir. Dudak yarıkları izole anomaliler olabileceği gibi, başka anomalilere de eşlik edebilirler. Etiyolojide multifaktöriyel etkenler söz konusudur. Gebelikte sigara içimi, fenitoin kullanımı, C vitamini eksikliği, maternal hipoksi, yüksek rakımda yaşama gibi etmenler yarık tablosu oluşumuna sebep olabilir. Dudak yarıklarının %10'undan daha azı bilateraldir. Bilateral vakalar erkeklerde daha sıktır. Yine bilateral yarıklar daha sıklıkla damak yarıkları ile birlikte ortaya çıkarlar.

**Olgu:** Bilateral yarık dudak ve yarık damağı mevcut olan 4 aylık kadın hasta polikliniğimize başvurdu. Genel anestezi altında opere edildi. Manchester yöntemine göre çizimler yapılıp flepler eleve edildi. Orbicularis oris kası diseke edildi.Kas süturasyonu yapıldı. Flepler anatomik işaretlere göre yeni yerlerine inserte edildiler. Mukoza 5-0 vicryl ve cilt 6-0 prolen ile suture edildi.

**Tartışma:** Bilateral yarık dudakların düzeltilmesi için günümüze kadar Veau III (düz hat onarımı), Le Mesurier, Skoog, Manchester, Black, Trott, Millard ve Mulliken teknikleri gibi birçok cerrahi yöntem tanımlanmıştır. Kullanılan fleplerin tasarımı, burna yaklaşım ve zamanı gibi birçok noktadaki fikir ayrılıkları nedeniyle halen üzerinde görüş birliği oluşmuş ve tamamen kabul gören tek bir yöntem bulunmamaktadır. Çift taraflı dudak yarığı karmaşık bir deformitedir. Cerrahisi zorlayıcıdır ve tatmin edici sonuç elde etmek tek taraflı dudak yarıklarına göre daha güçtür. Daha iyi sonuçlar elde etmek için bilateral dudak yarığında kullanılan yöntemler yıllardır gelişmektedir.

**Anahtar Kelimeler:** Manchester, Millard, Yarık dudak

*İntraop Fotoğraflar*

## PB-270

## Brakioplasti Sonrası Komplikasyonların Yönetiminde Temel Plastik Cerrahi ve Rejeneratif Tıp: Olgu Sunumu

Agit Sulhan, Ali Can Aydın, Mehmet Albayrak, Yalçın Akbulut, Perçin Karakol

*SBÜ Çam ve Sakura Şehir Hastanesi, Plastik, Rekonstrüktif ve Estetik Cerrahi Kliniği, İstanbul*

**Giriş:** Günümüzde giderek artan postbariatrik cerrahiler sonrasında aşırı gevşek deri oluşumu ve kol derisinde sarkma problemleri için brakioplasti operasyonu gün geçtikçe değeri artan estetik operasyonlardan biri haline gelmiştir. Bu sebeple de operasyonlar plastik cerrahlar tarafından ve temel plastik cerrahi modaliteleri ile yapılmalıdır. (1)

Operasyon sonrası oluşabilecek en ciddi komplikasyonlardan biri olan kompartman sendromu ve sinir kesilerinin, sinir greftleri ile gerginlik ve gap oluşumuna neden olmadan onarılabilmesi zorlu ancak önemli bir tedavi seçeneği olarak yerini almıştır. Sinir greftleri sayesinde duyu ve motor sinirlerin rejenerasyonunda önemli ölçüde artış olmaktadır. Ancak bu iyileşme süreci uzun zaman almaktadır.

Güncel literatürde artan kök hücre gibi rejeneratif tıp modaliteleri de temel plastik cerrahi ile kombine edilerek rekonstrüksiyon süreçlerinde aktif olarak kullanılmaktadır. Eksozom vücutta bulunan hücrelerin tamamı tarafından doğal olarak salgılanan sinyal peptidleri, sitokinler, nükleik peptidler ve bir çok enzim gibi biyomoleküller bulunan yapılardır. Bu moleküller hücre haberleşmesi, hücre farklılaşması ve hücre göçü gibi pek çok fonksiyonda rol alır. Bu moleküller sayesinde anjiojenez, hücre ve doku rejenerasyonu gibi doku onarımında günümüzde rejeneratif tıpta kullanılmaktadır. Eksozom enjeksiyon tedavisinde de bu özelliklerden faydalanmak amaçlanmıştır. (4)

**Materyal ve Metod:** Bu çalışmada kliniğimizde, 2023 Aralık ayında dış merkezde brakioplasti operasyonu geçiren, sonrasında kompartman sendromuna sekonder doku defekti, total ulnar ve parsiyel median sinir kesileri ile radial palsisi ile tarafımıza operasyonundan 3 ay sonra başvuran bir hasta değerlendirilmiştir.

**Bulgular:** 32 yaş kadın hastanın fizik muayenesinde sol humerus posteriorunda 8x12 cm boyutlarında doku defekti, sol el bileğinde ve tüm parmaklarda aktif fleksiyon ve ekstansiyon hareketi izlenmedi. Tüm önkol ve distalinde total hipoestezisi gözlendi. Preoperatif hazırlık süresince çekilen EMG'si göre ağır derecede unlar sinir, median ve radial sinirin orta hasarlı olarak raporlandı. Tarafımızca yapılan eksplorasyonda ulnar sinir total kesik, median sinir parsiyel kesik ve radial sinir salim ancak epinöral tabakada yoğun ödem izlendi.

Total hasarlı ulnar sinire yönelik uzun sinir grefti ihtiyacı sebebiyle sol bacaktan alınan uygun ölçüde sural sinir grefti ile uç-uca koapte edildi.

Median sinirdeki parsiyel kesi uçları onarıldı. Radial sinirin epinöral tabakasına yönelik nöroliz işlemi uygulandı. Sinir greftleme işlemi sonrası ulnar, median ve radial sinirlere yönelik peroperatif intraepinöral eksozom enjeksiyonu uygulandı. Doku defektini kapatmaya yönelik ise sol taraflı pediküllü latissimus dorsi flebi ile kapatılarak onarım işlemi tamamlandı. Operasyon sahasına dren yerleştirilerek 35 cc altına inmesi sonrası çekildi. Hastaya postoperatif dönemde erken dönem fizyoterapi uygulandı.

Servis takiplerinde herhangi bir majör komplikasyon gelişmedi ve hasta taburcu edildi.

**Tartışma:** Brakioplasti operasyonu günümüzde postbariatrik cerrahinin de sıklaşması ile birlikte plastik cerrahi kliniklerine başvurular artmıştır. Özellikle üst vücut germe olarak da bilinen meme estetiği operasyonları ile kombinasyonu veya tek başına planlanması söz konusudur. Ancak buna bağlı olarak da ameliyat esnasında aşırı doku eksizyonu sonrası kolda gelişebilecek kompartman sendromu, yine cerrahiye sekonder duyu veya motor sinirlerin ve majör arter yaralanmalarının da olabileceği göz önüne alınmalıdır. Bu amaçla cerrahi prosedürün özenle yapılması gerekmektedir. Bu tarz operasyonlar günümüzde plastik cerrah olmayan kişiler tarafından da basit bir cilt eksizyonu olarak değerlendirilebilmekte ve doğru olmayan cerrahi tekniklerin uygulanması

görülmektedir. Bu çalışmada bize başvuran vakanın bu tarz komplikasyonlarının yönetiminde yine plastik cerrahi modalitelerinin ne kadar önemli olduğu vurgulanarak hastanın operasyon sonrası sürecinde de bu modalitelere sadık kalarak tüm onarımları tamamlanmıştır. Yine eksozom tedavisi içerisinde sinyal peptidleri, sitokinler, nükleik peptidler ve bir çok enzim sayesinde anjiojenez, hücre ve doku rejenerasyonu gibi doku onarımında günümüzde rejeneratif tıpta kullanılmaktadır. Bu çalışmada yine sinir etrafında epinöral enjeksiyonlar ile sinir iyileşmesinde faydasından yararlanılmıştır.

**Sonuç:** Sinir grefti cerrahisi her ne kadar çok zor bir teknik olarak bilinsede uzun dönemde yüz güldürücü sonuçları ve çeşitli uygulanabilir teknikleri ile sinir hasarlarının tedavisinde önemli bir noktada bulunmaktadır. Eksozom tedavisinin ise sinir onarımını hızlandırması amacı ile uzun süren tedavinin bir parçası olarak önerilebileceği kanaatindeyiz. (2,3)

**Anahtar Kelimeler:** eksozom, latissimmus dorsi flebi, sinir grefti

*Perop Sinir Hasarlanmaları*

## PB-271

## Fonksiyonel Olarak Başarılı Bir El Bilek Replantasyon Olgusu, Olgu Sunumu

Ceren Çemberci, İlker Altundağ, Murat Sinan Engin

*Ondokuz Mayıs Üniversitesi Tıp Fakültesi, Plastik, Rekonststrüktif ve Estetik Cerrahi Ana Bilim Dalı, Samsun*

**Giriş:** Travmatik el amputasyonları psikolojik ve sosyoekonomik olarak yıkıcı sonuçları olan yaralanmalardır. 1965 yılında Komatsu ve Tamai'nin ilk başarılı başparmak replantasyonundan sonra günümüze kadar binlercesi uygulanır hale gelmiştir. 2 İlk başlarda replante edilen uzvun surveyine odaklanılmıştır. Cerrahi yöntem ve sağlık hizmetindeki gelişmeler neticesinde günümüzde maksimum fonksiyonelliğe ve cerrahi etkinliğe odaklanılmaya başlanmıştır. Artık teknik olarak en zor dijital tip replantasyonu bile yapılabilmektedir.

Yeni çalışmalar hasta seçimini ve cerrahi yükü minimize etmeye yönelik olmaya başlamıştır. 3 Replantasyon kararı amputasyon güdüğünün ve ampute uzvun durumu, yaralanma seviyesi, hastanın medikal durumu gibi durumlara bağlı olsa da parmak ucundan üst kol seviyesine kadar her seviyede amputasyon replantasyona adaydır. Hastanın medikal durumu ve replantasyon zamanı komplikasyon oranı ve uzun dönem sonuçlarda direkt etkili faktörlerdir. Çok distal seviyede, zone 2 seviye, multiple dijit, yüzük avülziyonu, transmetakarpal seviye ve majör ekstremite replantasyonlarıyla ilgili tartışmalar mevcuttur.4 Proximal seviye amputasyonları yaygın bir şekilde yumuşak doku defekti nedeniyle rekonstrüksiyona ihtiyaç duymaktadır. Proximal ön kol veya dirsek seviyesinde serbest fonksiyonel kas transferi, distal ön kol ve bilek seviyesindeki amputasyonlar için ise en sık tenoliz yapılmaktadır. Sekonder cerrahiler hasarın anatomik seviyesine göre tahmin edilebilir.1 Distal seviye amputasyonları proximal seviyeye göre daha iyi fonksiyonel durumla sonuçlanmaktadır. Daha az iskemik kas yükü ve re-innervasyon mesafesinin kısa olması distal seviye amputasyonlarının avantajlarıdır. Uygun rehabilitasyona rağmen eklem katılığı sıklıkla gelişmektedir. Distal seviye amputasyıonlarında tenoliz en sık sekonder prosedür olarak karşımıza çıkmaktadır.1

**Olgu:** Olgumuzda 49 yaşında erkek hastada olay saat sabah 11 sıralarında burgulu iş makinesine kaptırma sonucu karpal seviyeden traksiyon avülziyon tarzında subtotal amputasyon meydana gelmiştir. Saat 13.30 civarında hastanemiz acil servis kırmızı alanda değerlendirilmiştir. Acildeki muayenesinde 1, 2, 3. Parmaklarda duyu hipoestezik olarak değerlendirilmiş, dolaşım distalde mevcut görülmemiştir. Vakaya preop hazırlık sonrası saat 16 da alınmıştır. Vakaya ortopedi ekibi dahil olarak eksternal fiksatör ile kemik fiksasyonu sağlandıktan sonra replantasyon uygulnmıştır. Vakada median, ulnar ve radial sinirler intakt görülmüştür. Vaka sonrası hasta yoğun bakım ünitesine devredilmiştir. Yoğun bakım takibi sırasında dolaşımın iyi olduğu görülmüş ve stabilizasyonu sağlandıktan sonra servisimize devralınmıştır. Servis takibinde replante uzvun dolaşımının devamı sağlanmıştır.

Hastaya sonraki takibinde bilek dorsomedialindeki tendon ekspoze doku defekti nedeniyle groin flep ve deri grefti ile rekonstrüksiyon uygulanmıştır. 2 ay civarında ortopedi bölümüne konsülte edilmiş ve Ortopedi tarafından eksternal fiksatörü ve k-telleri çıkarılmaya uygun görülmüştür. Hastanın poliklinik takiplerine post op 3 ay sonra fizik tedaviye başlatılmış ve ateli sonlandırılmıştır.

Post op 3. Ayda ulnar sinir trasesinde duyusunun olduğu, parmak fleksör aktivitelerin minimal de olsa mevcut olduğu görüldü. Median sinir trasesi hipoestezikti. Bilek eklem aktivitesi kısıtlıydı. Post op 4. Ayda parmak romlarında, fleksör aktivitede iyileşme görülmüştür. Bilek rom açıklıklarında iyileşme görülmüştür. Hastanın kavrama yapabildiği görülmüştür.

Hastanın postoperatif 1. yılında EPL aktivitesinin kısıtlı olması nedeniyle tenoliz, pulley rekonstrüksiyonu ve aynı seansta flep inceltme uygulanmıştır.

Hastanın postoperatif 1 yıl sonraki muayenesinde bilek pasif ROM ekstansiyon için 65, fleksiyon için 45. Bilek için aktif ROM ekstansiyon için 20 ve fleksiyon için 35 derece bulunmuştur. MKP, PIP ve DIP fleksör ve ekstansör ROM'ları tama yakın açık bulunmuştur. 5. parmak tırnak ucu yer mesafesi 1,5 cm'dir. Pasif MKP ekstansiyonu 45 derecedir. Median ve ulnar sinir traseleri doğaldır. Radial sinir trasesinde azalmış koruyucu duyu mevcuttur. Froment negatiftir. Oppozisyon doğaldır. Dinamometre ile ölçülen kavrama kuvveti ortalaması 60 mmHg'dir. Lateral, pulp ve tripod pinch kuvvetleri 20 mmHg'dir.

**Tartışma ve Sonuçlar:** Majör amputasyonlar oldukça yıkıcı sonuçları olan ve kimi zaman hayatı tehdit edici olabilen yaralanmalardır. Vakamızda olduğu gibi rölatif kontrendike durumlar eşlik etse bile her yaralanma kendine has özellikleriyle değerlendirilmeli ve replantasyon her vakada düşünülmelidir. Traksiyon avülziyon tipte bir yaralanma olması, post op kolonizasyon, defekt varlığı, tendon yapışıklığı nedeniyle ek rekonstrüktif cerrahilere ihtiyaç duyulması gibi durumlar olmasına rağmen fonksiyonel olarak başarılı sonuçlar alınabilmektedir. Bizim vakamızda da bilek seviyesindeki traksiyon-avülziyon tarzındaki amputasyon sonrasında fonksiyonel olarak başarılı sonuç alınmıştır.

**Referanslar**

1. Fufa, Duretti M.D.; Lin, Cheng Hung M.D.; Lin, Yu Te M.D.; Hsu, Chung Chen M.D.; Chuang, Chwei Chin M.D.; Lin, Chih Hung M.D.. Secondary Reconstructive Surgery following Major Upper Extremity Replantation. Plastic and Reconstructive Surgery 134(4):p 713-720, October 2014. | DOI: 10.1097/ PRS.0000000000000538

2. KOMATSU, SHIGEO M.D.; TAMAI, SUSUMU M.D.. SUCCESSFUL REPLANTATION OF A COMPLETELY CUT-OFF THUMB. Plastic and Reconstructive Surgery 42(4):p 374-377, October 1968.

3. Prucz, Roni B. M.D.; Friedrich, Jeffrey B. M.D.. Upper Extremity Replantation: Current Concepts. Plastic and Reconstructive Surgery 133(2):p 333-342, February 2014. | DOI: 10.1097/01.prs.0000437254.93574.a8

4. Woo, Sang Hyun M.D., Ph.D.. Practical Tips to Improve Efficiency and Success in Upper Limb Replantation. Plastic and Reconstructive Surgery 144(5):p 878e-911e, November 2019. | DOI: 10.1097/ PRS.0000000000006134

**Anahtar Kelimeler:** Replantasyon, avülziyon, amputasyon, fonksiyonel, el

*El bilek replantasyonu intraoperatif, postoperatif 2. ay ve postoperatif 1. yıl görüntüleri*

## PB-272
## İki Aşamalı Tendon Onarımında Fleksör Digitorum Profundus Duplikasyonu ve Cerrahi Kullanımı: Olgu Sunumu

Alper Öztürk, Nurullah Gündüz, İlknur Akbulut, Ayhan Işık Erdal

*Gazi Üniversitesi Tıp Fakültesi Hastanesi, Plastik, Rekonstrüktif ve Estetik Cerrahi Ana Bilim Dalı, Ankara*

**Giriş:** Fleksör tendon yaralanmaları tüm el yaralanmalarının <%1'ini oluşturur (1). Fleksör tendon onarımında altın standart erken primer onarımdır (2). Ancak, koşullar erken müdahaleyi engelleyebilir. Geç tanı konan yaralanmalarda veya başarısız primer onarımlarda, iki aşamalı rekonstrüksiyon önerilir (3).

İlk olarak Hunter ve Salisbury tarafından 1971'de tanıtılan iki aşamalı rekonstrüksiyon yönteminde, ilk aşama debridmanın ardından silikon rodun yerleştirilmesi, ikinci aşama ise silikon rodun çıkarılması ve serbest tendon grefti ile tendon rekonstrüksiyonunu içerir (4). Bu teknik, fleksör tendon rekonstrüksiyonu için en yaygın ve kabul edilen yaklaşımı temsil eder (5). Bu olguda tarafımıza sol el 5. parmak fleksiyon kusuru ve sol elde kavramda güçlük ile başvuran hastanın fleksör digitorum profundus tendon duplikasyonu kullanılarak silikon rod ile iki aşamalı tendon rekonstrüksiyonunu gerçekleştirdik.

**Olgu:** 41 yaş kadın hasta, sol el 5. Parmak zon II seviyesinde üç hafta önce gerçekleşen keskin travma sonrası proksimal ve distal interfalangeal eklemlerde fleksiyon kusuru ile başvurdu (6). Hastanın ek duyu dolaşım problemi yoktu. Hastaya operasyon planlandı. Eksplorasyonda sol el 5. parmak fleksör digitorum profundus (FDP) ve fleksör digitorum süperfisialis (FDS) tendonlarının zon II seviyesinde kesik olduğu görüldü ve tendonların distal uçları bulundu. Tendonların proksimal

uçları eksplorasyonda bulunamadı. Zon 5 seviyesinde 4. parmak FDP'sinde duplikasyon görüldü (Şekil 1a). Silikon rod ile iki aşamalı tendon onarımına karar verildi. Silikon rod distal FDP ucuna inset edildi ve distal ön kola kadar distalden proksimale fibroosseöz tünel içine yerleştirildi, atel uygulaması ile operasyon sonlandırıldı (Şekil 1b). Hasta taburculuk sonrası pasif eklem aralığı hareketleri için fizik tedaviye yönlendirildi ve 10 hafta fizik tedavi aldı. Hasta ikinci aşama için operasyona alındı. Sağ ön koldan palmaris longus tendon grefti alındı ve tendon grefti distal ucu sol el 5. Parmak distal FDP güdüğüne inset edildi (Şekil 1c-1d). Varyasyon gösteren duplike 4. parmak FDP tendonu alıcı olarak hazırlandı ve tendon grefti proksimal ucu uygun gerilim altında Pulvertaft sütür tekniği ile varyatif FDP'ye inset edildi ve atel uygulaması ile operasyon sonlandırıldı (7). Hasta taburculuk sonrası fizik tedaviye yönlendirildi.

**Tartışma ve Sonuç:** Gecikmiş fleksör tendon yaralanmaları, özellikle zon II seviyesinde, genellikle tendonun distal ucunun retrakte olması, adezyon oluşumu ve fibroosseöz kanalın kollapsı gibi komplikasyonlarla ilişkilidir (8). Komplike gecikmiş vakalarda primer onarım mümkün olmayacaktır ve tendon grefti ile iki aşamalı tendon onarımı literatürde altın standart olarak bildirilmektedir (9). Literatürde FDP tendon duplikasyonunu gösteren az sayıda yayın vardır (10). Geç başvuru sol el 5. parmak fleksiyon kusuru saptanan olgumuzda FDP tendon proksimali ekplorasyonda bulunamayınca duplike olan 4. parmak FDP'si alıcı tendon olarak kullanıldı. Takipte hastanın 4. ve 5. parmak fleksiyonun eş zamanlı olduğu görüldü. Preoperatif olarak sol elde kavramada güçlükten rahatsız olan hastanın kavrama fonksiyonu anatomik varyasyon kullanılarak sağlanmış oldu.

**Anahtar Kelimeler:** duplikasyon, fleksör, rekonstrüksiyon, tendon, varyasyon

*Şekil 1*

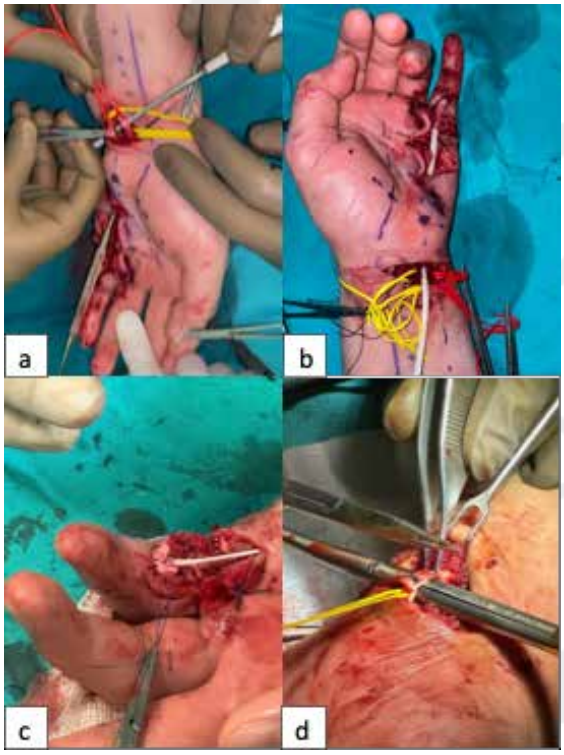


*Distal bilek krizi seviyesinde FDP duplikasyonu (a), silikon rod ile tendon onarımı (b), palmaris longus tendon grefti ile onarım (c-d)*

## PB-273

## Bardet-Biedl Sendromu ve Polidaktili: Olgu Sunumu

Merve Kaplanlı Sarıdoğan, Joshgun Gasimov, Nuh Evin

*Bezmialem Üniversitesi Tıp Fakültesi, Plastik Rekonstrüktif ve Estetik Cerrahi Anabilim Dalı, İstanbul*

**Giriş:** Bardet-Biedl Sendromu, birçok sistemi tutan,santral obezite, gonadal hipoplazi, mental retardasyon, atipik retinitis pigmentoza, postaksiyel polidaktili, renal malformasyonlarla karakterize nadir görülen otozomal resesif geçişli bir hastalıktır. Diyabet, üreme anormallikleri, endokrinolojik bozukluklar,gelişimsel gecikme nadiren eşlik edebilir. 1 Batı ülkelerindeki tanıların yaklaşık %50'si üç gendeki mutasyondan kaynaklanmaktadır: BBS1, BBS2(16q21) ve BBS10(12q21.2). 3

Hastalarda postaksiyel polidaktili yaygındır, %63-81 oranında görülür.1 BBS1, uzuv oluşumunda rol oynayan Smo ve Ptch1 gibi hedgehog yolunun bileşenleri ile etkileşime girer. Farelerde Bbs kaybı, polidaktiliye neden olabilecek Shh yanıtının azalmasıyla sonuçlanır. 4 Polidaktili dört uzvun tamamında (%21), sadece ellerde (%8) veya sadece ayaklarda (%21) mevcut olabilir.1

Bu çalışma bilateral alt ve üst extremitede polidaktili saptanan BBS hastalığının tipik bulgularını gözden geçirmek ve özellikle polidaktilisi bulunan hastalarda bu tanının hatırlanmasını sağlamak amacıyla sunulmaktadır.

**Olgu Sunumu:** 15 aylık Bardet-Biedl Sendromu tanılı kız hasta bilateral alt ve üst ekstremitelerde polidaktili şikayeti ile tarafımıza başvurdu. Özgeçmişinde 38.gestasyonel haftada, sezeryan ile 2820 gr doğduğu, prenatal takiplerinde multikistik böbrek hastalığı olduğu öğrenildi. Soygeçmişinde anne ve baba arasında 4.dereceden akrabalık olduğu öğrenildi. Ailede bilinen kalıtsal hastalık öyküsüne rastlanmadı.

Hastanın gelişimsel öyküsü sorgulandığında gelişim geriliği yok, 15 aylık tutunarak yürüyebiliyor.Öğrenme güçlüğü,özel eğitim gereksinimi yok.Mevcut kronik böbrek hastalığı sebebi ile potasyumca zengin gıdaları tüketmiyor.

Fizik muayenesinde; vücut ağırlığı 10 kg (persentil %25-%50), boy 71 cm(persentil <%3 ) olarak saptandı. Kraniofasial muayenesinde mikrognati,kısa boyun saptandı.Üst ekstremitelerde bilateral ulnar tarafta basit polidaktili, alt ekstremitede bilateral lateral tarafta metatars barındıran polidaktili saptandı.

Polikistik böbrek hastalığı sebebi ile çocuk nefroloji tarafından takipli olan hastanın, üriner ultrasonografide sağ böbrekte büyüğü alt polde 12x11mm, sol böbrekte büyüğü orta polde 7x6mm boyutunda multiple anekoik kistler izlenmiş, bulgular multikistik displastik böbrek ile uyumlu saptanmıştır.

Hastanın göz muayenesinde bilateral fundus muayenesi doğal izlenmiştir. Retinitis pigmentosa izlenmedi.

Hastanın yapılan genetik tetkik incelemesinde yeni nesil dizileme yöntemi kullanılarak DNA izolasyonu yapılmış,BBS5 geni NM_152384.3c.543 dup (p.Ile182TyrfsTer14) varyasyonu homozigot olarak saptanmıştır.

Laboratuvar bulguları tablo 1'de gösterilmiştir.

Hasta için polidaktili eksizyonu operasyonu planlandı. Genel anestezi ve turnike altında bilateral el 5.parmak lateralindeki floating basit polidaktili parmak eklem hattına zarar vermeden ampute edildi. Ardından ayaklardaki 5.parmak lateralinde bulunan komplike polidaktili parmaklar eksplore edildi. Metatars ayrım noktasından medialdeki parmaklar korunarak ve eklem hattına zarar vermeden lateral parmaklar ampute edildi. Stabilite kontrolleri yapıldı ve stabilizasyon için ek işlem yapılmasına gerek olmadığı görüldü. Turnike açılarak hemostaz sağlandı, katlar anatomisine uygun olarak kapatılarak operasyona son verildi.

Postop 0.gün hastanın servis takibi esnasında gelisen glossptozis sonucu saturasyon düşüşü ve siyanoz gelişti. Acil müdahale edilerek ve pediatriye konsulte edildi. Solunum yolu açıklığı ivedilikle sağlanarak airway ve ambu ile hastanın hava yolu açıklığı yeniden sağlandı.Pediatri konsultasyonu sonucu çocuk ybü'de takibine karar verildi. Yoğunbakım yeri hazırlanana kadar yakın monitorize takip edildi. Hasta monitörize edilerek mikrognatinin solunum obstruksiyonuna yol açmasını önlemek amacıyla yan yatar pozisyon verildi.Ertesi sabaha kadar takip edilen hastanın saturasyonu normal seyretmekte olup fizik muayenesi doğaldı. Pediatriye konsülte edilerek yoğun bakım ihtiyacının devam edip etmediği sorgulandı.Pediatri tarafından tekrar değerlendirilen hastanın yoğun bakım ihtiyacının kalmadığına karar verilerek taburculuğu yapıldı.

Hasta yaklaşık 6 ay takip edildi. Takiplerde problem görülmedi. Ayak form ve fonksiyonları normaldi.

**Tartışma:** BBS erken tanı ve multidisipliner yaklaşım gerektiren,OR kalıtılan ve bu sebeple akraba evliliklerinin sık görüldüğü toplumlarda daha sık rastlanan multisistemik bir hastalıktır.

Retinal distrofi, BBS olan bütün hastalarda görülen,çoğunlukla ikinci dekatta bulgu veren sendromun major özelliğidir.Elektroretinogram ile retinal distrofik değişiklikler 14.ay gibi küçük çocuklarda dahi saptanabilir ancak 5 yaş altında retinal distrofi belirgin değildir.5 Obezite bu sendromda görülen ikinci major özelliktir. Hastaların doğum kilosu genellikle normaldir. Obezite 4 yaş civarı erken çocukluk döneminde başlar, yaşla birlikte artar.1

Polidaktili sendromun üçüncü major özelliğidir. Doğum anından itibaren görülebildiği için hastalıktan şüphelenmede önemli rol oynar.Brakidaktili, parsiyel sindaktili, klinodaktili, 1.ve 2.parmaklar arası açıklık bardet biedl sendromunda rastlanan diğer extremite anomalileridir. 1 2 Mental retardasyon ve öğrenme güçlüğü sendromun en önemli dördüncü özelliğidir. Manyetik rezonans görüntülemelerinde hipokampus gri madde hacminde azalma, sağ inferior longitudinal fasikülde beyaz madde hacim kaybı görülmektedir.1

Hipogonadizm ve genitoüriner anomaliler BBS olgularının %59 kadarında görülmektedir.1 Hastalarda sekonder seks karakterlerinin gecikmiş gelişimi, uterus over ve tuba hipoplazisi,vajinal atrezi gibi genitoüriner anomaliler görülmektedir.

BBS'da ürogenital sistem malformasyonları sıktır, son dönem böbrek yetmezliği erken mortalite ve morbiditenin ana sebebidir.Hastalar erken çocukluk döneminden itibaren renal patolojiler açısından takip edilmelidir.

Sonuç olarak, Bardet-Biedl sendromu nadir görülen ve düşük insidanslı bir sendromdur.Özellikle böbrek fonksiyon bozukluğu olan, obez,postaksiyel polidaktili hastalarında göz önünde bulundurulmalıdır.

**Referanslar**

1. Beales P, Elcioglu N, Woolf A, Parker D, Flinter F. New criteria for improved diagnosis of Bardet-Biedl syndrome: results of a population survey. Journal of medical genetics. 1999;36(6):437-446.

2.Beales P, Warner A, Hitman G, Thakker R, Flinter F. Bardet-Biedl syndrome: a molecular and phenotypic study of 18 families. Journal of Medical Genetics. 1997;34(2):92-98.

3.M'hamdi O, Ouertani I, Chaabouni-Bouhamed H. Update on the genetics of bardet-biedl syndrome. Molecular Syndromology. 2014;5(2):51-56.

4.Priya S, Nampoothiri S, Sen P, Sripriya S. Bardet–Biedl syndrome: Genetics, molecular pathophysiology, and disease management. Indian journal of ophthalmology. 2016;64(9):620.

5.Weihbrecht K, Goar WA, Pak T, et al. Keeping an eye on Bardet-Biedl syndrome: a comprehensive review of the role of Bardet-Biedl syndrome genes in the eye. Medical research archives. 2017;5(9)

**Anahtar Kelimeler:** bardet biedl sendromu, polidaktili, postaksiyel polidaktili

*Resim 1*

*Figür A ve B: Preoperatif fotoğraflar Figür C ve E: Preoperatif grafiler Figür D ve F:Postoperatif fotoğraflar*

*Tablo 1*

| Test | Preoperatif Sonuçlar | Postoperatif Sonuçlar |
|---|---|---|
| Hemoglobin(g/dl) | 10.3 | 9.9 |
| WBC | 8.57 | 12.5 |
| Nötrofil(%) | 22.9 | 43 |
| LH | 0.672 | - |
| Prolaktin (ng/mL) | 14.9 | - |
| HbA1C (%) | 5.3 | - |
| TSH (mIU/L) | 2.31 | - |
| AST (U/L) | 51 | 29 |
| ALT (U/L) | 17 | 14 |
| ACTH (ng/L) | 13.2 | - |
| Kreatinin (mg/dl) | 2.36 | 2.55 |
| BUN (mg/dl) | 60.4 | 89.3 |

*Laboratuvar Sonuçları*

## PB-274

## Volar plate rekonstrüksiyonunda tendon interpozisyonu

Serhat Inan, Perçin Karakol, Yunus Ertaş, Zeki Çelik, Agit Sultan, Yasin Canbaz

*Başakşehir Çam Ve Sakura Şehir Hastanesi, Plastik Rekonstrüksif Ve Estetik Cerrahi, İstanbul*

**Giriş:** Proksimal interfalengeal(PİF) eklem fleksiyon ve ekstansiyona izin veren sinovyal bir menteşe eklemidir.Volar plate, proksimal interfalengeal eklemin anteroposterior düzlemde stabilitesini korumaya yardımcı olur,PIF eklem hiperekstansiyonunu önler ve tam fleksiyona izin verir. Volar plate, fleksör tendonlar ve palmar PIF eklem kapsülü arasında uzanan fibrokartilajenöz dokunun çok katmanlı bir yoğunlaşmasıdır. Proksimal falankstan köken alır ve orta falanksa yapışır. Proksimal orijininde, A2 pulleyinin distal ucuna bitişik proksimal falanksın periostuna yapışan "checkrein ligamentleri" adı verilen uzantıları vardır.PIF eklemin zorlanmış, ani hiperekstansiyon ve bazen ezilme yaralanmaları, kısmi veya tam volar plate ve kollateral rüptürüne neden olabilir.Çoğu durumda, volar plate yırtılması distalde, orta falanks ile daha zayıf füzyonda meydana gelirken, proksimaldeki daha güçlü checkrein bağları nadiren yırtılır.Volar plate yaralanması, orta falanksın volar tabanında olmak üzere avülsiyon kırığı ile ortaya çıkabilir.PIF eklemde subluksasyon/dislokasyon da meydana gelebilir.Volar plate yaralanmasının tanısı öykü ve muayeneye dayanır.Volar PIF eklem üzerinde hassasiyet,yaralı parmağın pasif hiperekstansiyonunda ağrı, olası PIF eklem instabilitesi ve kavrama gücü kaybı vardır.Kapalı, stabil volar plate yaralanması için atelleme ve el terapisi ile konservatif yönetimin iyi sonuçlara yol açtığı görülmektedir. Ameliyat gerektiren hastalarda, yaralanmadan sonraki 4 hafta içinde ameliyat yapılırsa hareket açıklığı sonuçları daha iyi görünmektedir.Tedavi edilmeyen yaralanmalar kronik PIF eklem disfonksiyonuna neden olarak eklemde subluksasyona yol açabilir ve hastayı kuğu boynu deformitesine sahip hale getirebilir. Sonuçlar arasında hareket açıklığının azalmasıyla birlikte fleksiyon kontraktürü ve kavrama zayıflığı da yer alabilir. Bunlar nihayetinde artrodez veya artroplasti gerektirebilir.

**Materyal Metod:** Bu çalışmada Ocak 2024 ve Şubat 2024 tarihleri arasında volar plate yaralanması sebebiyle opere edilen 5 adet hasta değerlendirildi.Ortalama yaşları 34, travma sonrası geçen süre ortalaması 9 aydır.Hastaların tümünde fleksor digitorum superficialis(FDS) interpozisyon tekniği uygulandı ve eşlik eden ek onarımlar(tenoliz, kontraktür açılması vs.) tamamlandı.Erken ve geç dönem rehabilitasyon başlandi.Erken ve geç dönem komplikasyonlar görülmedi.

**Tartışma:** Volar plate yaralanması için çeşitli sınıflandırma sistemleri vardır; en kullanışlıları Eaton ve Keifhaber-Stern sınıflandırmalarıdır.Eaton sınıflandırması tip 1-3a ve Keifhaber-Stern sınıflandırması stabil veya zayıf için konservatif yönetim en uygunudur.Eaton tip 3b ve Keifhaber-Stern instabilitesi için cerrahi tedavi önerilir. Bu tip yaralanmalarda,çeşitli teknikler kullanılarak açık redüksiyon ve internal fiksasyon gereklidir.Bu, volar plate artroplastisini,volar fragmanın vida ile tespitini ve/veya PIF eklemi geçici olarak stabilize etmek için K-telini içerebilir.Bir başka yöntem olarak da volar plate rekonstrüksiyonu için FDS, fleksor carpi radialis(FCR) veya palmaris longus(PL) tendonlarından tendon grefti alınabilir. Olgularımızda kullanılan yöntemde FDS tendonunun bir slibi proksimalden insize edildi,insersiyosu korunarak PİF eklemin üstünü örtecek şekilde interpoze edilerek volar plate proksimaline süture edildi.Böylece volar plate rekonstrükte edilmektedir.Hastalarda uygulanan teknikte hem falankslarda hiperekstansiyonun engellediği hem de PİF eklemde fleksiyonun rahatlıkla yapılabildiği peroperatif izlendi.

**Sonuç:** Volar plate yaralanmalarında tanı ve tedavi sürecinde cerrahi önem arz etmektedir.Yakın dönem fizyoterapi uygulamaları cerrahi şansını arttırmaktadır. Bu bağlamda literatürde önerilen FCR veya PL greftleri planlandığında hastalarda ek insizyon ihtiyacı gerekmekte ve ek komorbidite yaratmaktadır.İlerleyen süreçlerde tekrar nüks veya travma etkenleri göz önüne alındığında bu tür salvage dokuların korunması da gerekmektedir.Sonuç olarak cerrahi alanında yapılan FDS interpozisyon tekniği ile ek insizyon gerektirmemektedir ve ek komoborbidite oluşturmamaktadır.Ayrıca insersiyonun korunması sebebi ile de stabilizasyonda ek kuvvet sağlamakta cerrahi işlem süresini kısaltmaktadır.Bu çalışma; diğer onarım tekniklerine nazaran FDS interpozisyon tekniğinin daha uygulanabilir,efektif ve daha stabil olduğunu önermektedir.

**Anahtar Kelimeler:** Fleksor digitorum superficialis, tendon interpozisyonu, Volar plate

## PB-275

## Üst Ekstremite Yılan Isırıklarında Kompartman Sendromu ile İlgili Klinik Deneyimlerimiz

Özenç Devrim Polat, Haluk Göktuğ Altınok, Ahmet Şamil Güvel, Hasan Murat Ergani, Burak Yaşar, Ramazan Erkin Ünlü

*Ankara Bilkent Şehir Hastanesi, Plastik Rekonstrüktif ve Estetik Cerrahi Kliniği*

**Giriş:** Yılan ısırıkları tüm dünyada genelde kırsal bölgelerde görülen, morbidite ve mortalite sebebi olan bir yaralanma türüdür. Yılanın türüne bağlı olarak enjekte edilen zehir, lokal doku hasarından sistemik organ yetmezliklerine kadar çeşitli şekillerde etki gösterebilir. Yılan zehrinin lokal etkileri arasında ağrı, ödem ve yumuşak doku nekrozu sayılabilir. Sitotoksik etkiler, kompartman sendromu bulguları ile karışabileceği gibi eşzamanlı olarak gelişen kompartman sendromu bulgularını da gizleyebilir. Bu açıdan ayırıcı tanıyı iyi yapmak gerekmektedir. Kompartman sendromunun

tedavisinde konservatif davranmak katastrofik sonuçlara yol açabileceği gibi, yılan ısırığı özelinde fasiyotomi eşiğinin düşük tutulması da gereksiz cerrahi işlemlere ve morbiditeye yol açabilir.

**Yöntem:** Ankara Bilkent Şehir Hastanesi acil servisine 2019'dan günümüze başvuran, başvuru tanı kodlarında ICD T63: Yılan zehrinin toksik etkisiyle gelenler ve ICD X20: Zehirli yılan ve kertekelelerle temas olan hastalar retrospektif olarak incelendi.

**Bulgular:** Toplam hasta sayısı 30, erkek hasta sayısı 20 (%67), kadın hasta sayısı 10'dur (%33). Yaş dağılımı 3-90 arasında olmakla beraber ortalama yaş 45.2'dir. Hastalardan 13 tanesi alt ekstremite (%43.3) 17 tanesi (%56.7) üst ekstremiteden yılan ısırığına maruz kalmıştır. Üst ekstremite yılan ısırıklarının hepsinin ısırılma seviyesi el bileği ve distalindedir. Alt ekstremite hastalarının hiçbiri plastik cerrahiye konsülte edilmemiştir ve takiplerinde fasiyotomi işlemi uygulanmadığı görülmüştür. Üst ekstremite hastalarından 9'u (%53) acil serviste plastik cerrahiye konsülte edilmiştir. Konsülte edilen 9 hastadan 7'sine fasiyotomi operasyonu uygulanmıştır. Konsülte edilen hastaların hepsine antivenom uygulanmıştır. Fasiyotomi yapılan hastalardan 2 hastaya kol, 3 hastaya önkol, 5 hastaya parmak fasiyotomisi, hastaların tümüne el dorsum fasiyotomisi yapılmıştır. Kol fasiyotomisi yapılan 1 hastanın fasiyotomi defektininin bir kısmı STSG ile, diğer bütün hastaların fasiyotomi defektleri primer olarak kapatılmıştır. Ortalama fasiyotomi kapatma süresi 7.1 gündür.

**Tartışma:** Acil serviste yılan ısırığı ile gelen hastaların genel durum değerlendirmesi, 114 Zehir Danışma Merkezi ile iletişim ve koordinasyonu, antivenom / moniterizasyon gerekliliği konusunda acil hekimleri hastaların süreçlerini yönetmektedir. Yılan ısırıkları acil hekimleri tarafından evrelendirilmekte, gerekli görülmesi halinde plastik cerrahiye konsülte edilmektedir. Tarafımıza konsülte edilen 9 hastanın 7'sine fasiyotomi operasyonu yapıldığı görülmüştür. Lokal toksik bulguları ileri düzeyde olan hastaların tarafımıza konsülte edildiği göz önüne alınmalıdır ancak yine de benzer çalışmalar ile karşılaştırıldığında yüksek bir oran olduğu düşünülmektedir. Hastanemizde kompartman sendromu şüphesi olan hastalar, klinik olarak değerlendirilmekte, seri-ekzaminasyon ile takip edilmektedir. Kompartman sendromu olduğu düşünülen hastalara fasiyotomi işlemi yapılmaktadır, seri-ekzaminasyon ile bulguları gerileyen hastalar bir süre daha takip edilmekte ve non-operasyonel olarak yönetilebilmektedir. Kompartman sendromunun etiyolojiye bağlı olmadan gelişme mekanizması benzer olmakla beraber, klinik prezentasyonu ve ayırıcı tanısı farklılaşmaktadır. Örneğin, crush yaralanmada nabızsızlık veya yaralanmayla bağdaşmayan ölçüde fazla ağrı gibi ayırıcı olan bulgular yılan ısırıklarında güvenilir indikatörler değildir. Bu nedenle düşük eşik yaklaşımı ile fasiyotomi operasyonu gereksiz cerrahi müdahalelere yol açıyor olabilir. Son zamanlarda yetişkinlerde intrakompartmantal basıncın >=40 mmHg olması yılan ısırıklarında fasiyotomi endikasyonlarında yerini almıştır. Yılan ısırığı olgularında intrakompartmantal basınç ölçümü yapmak gereksiz cerrahi müdahaleleri engellemekte ve hastanede kalış süresini azaltmaya, morbiditeyi düşürmede yardımcı olabilir.

**Anahtar Kelimeler:** fasiyotomi, kompartman sendromu, yılan ısırığı

*tablo 1*

| | Acil servise yılan ısırığı ile başvuran hastalar | Prec konsülte edilen hastalar | Fasiyotomi yapılan hastalar |
|---|---|---|---|
| Üst ekstremite ısırığı olan hastalar | 17 | 9 | 7 |
| Alt ekstremite ısırığı olan hastalar | 13 | 0 | 0 |
| Toplam | 30 | 9 | 7 |

## PB-276

## 1. Metakarpal Kemik Kaynaklı Agresif Bir Kondrosarkom Olgusu

Ömer Aykut Yıldız, Melih Memişoğlu, Ahmet Said Doğruyol, Murat Sinan Engin

*Ondokuz Mayıs Üniversitesi Plastik, Rekonstrüktif ve Estetik Cerrahi Ana Bilim Dalı, Samsun*

Giriş: Kondrosarkom, elin en yaygın primer malign kemik tümörü olmasına rağmen vücudun diğer bölgelerine kıyasla görülme sıklığı sadece %1.5'dir (1). Bu tümör, primer olarak ortaya çıkabilir veya önceden var olan bir benign lezyon, örneğin enkondrom veya osteokondromdan gelişebilir. Lezyon genellikle 60 yaş üstü hastalarda görülür. Lokalizasyondan bağımsız olarak primer tedavisi cerrahi eksizyondur (2). Elde görülen kondrosarkomların metastaz oranları düşüktür (%10) ve genellikle tedavi sonrası lokal nüks olarak ortaya çıkar. (3) Hastaların genel prognozu, lezyonun histolojik derecesi ile ilişkilidir, ancak bu prensibin elde ortaya çıkan lezyonlar için geçerli olup olmadığı net değildir. (4) Kondrosarkomların tedavisinde radyoterapinin yeri yoktur ve kemoterapinin yeri tam olarak bilinmemektedir. Yüksek gradeli kondrosarkom veya mezenkimal kondrosarkom tedavisinde cerrahi eksizyona ek olarak adjuvant kemoterapi kullanılabilir.

Bu çalışmamızda sağ el 1. parmak metakarpal kemik kaynaklı yaklaşık 15x11 cm boyutlarında agresif bir kondrosarkom olgumuzu paylaşmaktayız.

Olgu: Olgumuzda, 85 yaşında kadın hasta yaklaşık 5 aydır sağ elde şişlik ve ağrı şikayeti ile hastanemize başvurdu. Ek hastalıkları; Primer Hipertansiyon ve Parkinson Hastalığı idi. Hastanın yapılan muayenesinde sağ el 1. Metakarp seviyesinde yaklaşık 8x5 cm boyutlarında, el hareketlerini kısıtlayan (özellikle başparmak), ağrılı, kistik görünümlü ciltaltı kitlesel lezyon izlendi. Hastanın laboratuar tetkiklerinde; Sedimentasyon:50 mm, CRP:28 mg/L olarak saptandı. X-ray ve USG tetikleri yapıldı. Yapılan yüzeysel USG tetkikinde; yaklaşık 8x5 cm boyutlarında, santralinde kistik nekrotik alanlar da bulunan lobüle konturlu heterojen iç yapıda kitlesel lezyon izlendi. Hastaya MR planlandı. Yapılan kontrastlı MR tetkikinde 9,5x 6 cm boyutlarında multiloküle kistik alanların eşlik ettiği, 1. Parmak MKP eklemi infiltre etmiş, dorsalde 1. Ve 2. Ekstensor kompartmanlara uzanım gösteren dev hücreli kemik tümörü ön tanılı kitlesel lezyon saptandı. Hastaya pozitron emisyon sintigrafisi ve aksiller ultrasonografi planlandı. Yapılan PET tetkiki sonucu santrali hipometabolik görünümde, periferal kesimlerinde artmış FDG alımı (SUVmaks: 9,49) olan kitlesel lezyon görüldü ve malign özellikler özellikler gösteren primer tümör olarak değerlendirildi. Aksiller ultrasonografisinde patolojik görünümlü lenf nodu saptanmadı. Hasta tedavi planlaması açısından, patolojik tanı koyabilmek adına girişimsel radyolojiye yönlendirildi. Girişimsel radyoloji tarafından mevcut lezyondan 4 adet 18 G iğne ile trucut biyopsi alındı. Biyopsi sonucu nekrotik doku ve fibrohiyalen

yumuşak doku olarak gelen lezyona net patolojik tanı konulamadı.

Bu bulgular ışığında hasta Ondokuz Mayıs Üniversitesi Kemik Tümör Konseyi'nde multidisipliner yaklaşımla değerlendirildi. Konsey kararı sonucunda kitlenin radyolojik özellikleri göz önünde bulundurularak agresif seyirli dev hücreli kemik tümoru olabileceği yönünde kanaat getirildi, 1. metakarpı dekstüre eden kitlenin eksizyonuna, gerek görüldüğü taktirde baş parmak amputasyonuna karar kılındı.

Hasta yapılan preop hazırlıkların ardından opere edildi. İnfraklavikuler blok altında intraoperatif yapılan eksplorasyonda hastanın sağ el 1. parmak metakarpal kemik kaynaklı yaklaşık 15 x 11 cm boyutlarında agresif görünümlü proksimalde trapeziuma distalde İP ekleme uzanan 1. Ve 2. Parmak metakarpı destrükte eden kitle görüldü,Kitlenin sağ el 1 ve 2. common digital sinirleri, radial sinir süperficial dalı, EPL EİP,2,3. Parmak EDC tendonlarını ekspanse ettiği görüldü. 1. parmak trapezium seviyesinden ve 2. Parmak KMK eklem seviyesinden total amputasyonu yapılarak, patolojiye gönderildi. Cilt defekti, volar yüz kullanılarak primer onarıldı. Hasta 2 gün yatarak tedavi sonrası taburcu edildi.

Yapılan patolojik inceleme sonucu, Grade 2-3 Kondrosarkom tanısı alan hastanın cerrahi sınırlar negatif olarak saptandı. Hastanın yapılan takiplerinde yara yerinde ve diğer parmak hareketlerinde komplikasyonla karşılaşılmadı. Hasta nüks lezyon açısından tarafımızca takip edilmekte.

**Tartışmalar ve Sonuç:** Kondrosarkomlar genel olarak yavaş büyür ve ağrı ile ilişkilidir.(5) Ancak bu olgumuzda hastanın ilk başvurusundan itibaren operasyona kadar geçen 7.5 ayda, hastanın kitlesinin yaklaşık olarak 8x5 cm boyutlarından, 15x11 cm boyutlarına ulaşacak kadar agresif olduğu görülmüştür. Bu nedenle, özellikle bizim vakamızdaki gibi yüksek gradeli kondrosarkomların çok hızlı büyüyerek, çevre dokuya harabiyet vereceği gözden kaçırılmamalıdır. İhmal edilmiş olgular her hasta için mortalite ve morbiditeye neden olabileceği değerlendirilmektedir.

Kondrosarkom olgularında esas tedavi cerrahi eksizyondur (6), ve bizim çalışmamızda sağladığımız gibi tüm cerrahi sınırları tümörden arındırmanın, hastanın surveyine olumlu katkı sağladığını düşünmekteyiz.

**Referanslar:**

1- Palmieri TJ. Chondrosarcoma of the hand. J Hand Surg Am. 1984;9(3):332-8.

2- O'Connor MI, Bancroft LW. Benign and malignant cartilage tumors of the hand. Hand Clin. 2004;20(3):317-23.

3- Justis EJ, Jr, Dart RC: Chondrosarcoma of the hand with metastasis: a review of the literature and case report. J Hand Surg [Am] 8:320–324, 1983.

4- Frassica FJ, Unni KK, Beabout JW, et al: Dedifferentiated chondrosarcoma: a report of the clinicopathological features and treatment of seventy-eight cases. J Bone Joint Surg Am 68:1197–1205, 1986.

5- Habal, M. B., Snyder, H. H., & Murray, J. E. (1973). Chondrosarcoma of the hand. The American Journal of Surgery, 125(6), 775–776.

6- Bovee JV, Van der Heul RO, Taminiau AH, et al: Chondrosarcoma of the phalanx: a locally aggressive lesion with minimal metastatic potential: a report of 35 cases and a review of the literature. Cancer 86:1724–1732, 1999.

**Anahtar Kelimeler:** kondrosarkom, malign kemik tümörü, metakarpal kemik

*Resim*

1- Hastanın preoperatif fotoğrafı
2- Başvuru esnasındaki X-ray görüntüsü
3- Başvuru esnasındaki MR görüntüsü
4- 5- intraoperatif kitle eksizyonu
6- Volar cilt kullanılarak defektin onarımı

## PB-277
## 5 Yaşına Ulaşmış Bir Ayna Ayak (Mirror Foot): Olgu Sunumu

Sabri Öztürk, İbrahim Akpınar,
Murat Doğuş Çerikan, Ömer Faruk Dilek

*Şişli Hamidiye Etfal Eğitim ve Araştırma Hastanesi*

**Giriş:** Polidaktili, deformitenin bölgesine bağlı olarak preaksiyel, santral veya postaksiyel olarak sınıflandırılabilir. Preaksiyel polidaktilinin nadir bir varyantı olarak kabul edilen mirror foot anomalisi, ayağın ayna görüntüsü duplikasyonunun varlığı ile karakterizedir.1

Mirror foot anomalisi izole veya Laurin-Sandrow sendromu ve Martin sendromunda görüldüğü gibi fibula dimelisi, nazal anomaliler, tibia hipoplazisi ile birlikte bir sendromun parçası olarak karşımıza çıkabilir. Mirror Foot anomalisini neyin oluşturduğu konusunda evrensel bir uzlaşma bulunmamaktadır. Bazı yazarlar mirror foot anomalisinin, ayna görüntüsü polidaktili olan bir ayak olduğuna inanırken, diğerleri ayağın tüm iskelet elemanlarının ayna duplikasyonunun tibial yönde bulunması gerektiğini düşünmektedir.2 Bildirilen vakalar arasında çok azı gerçek bir ayna görüntüsü göstermiştir.3 Ameliyat öncesi anatominin daha iyi anlaşılması için radyografik tetkikler önemlidir. Polidaktilinin tedavisi genellikle psikolojik, kozmetik nedenlerle ve fonksiyonu iyileştirmek için yapılan cerrahi tedavidir. Oldukça nadir görülen bu deformitede cerrahi şekli için de oluşturulmuş bir konsensus yoktur.

**Olgu:** Polikliniğimize sol ayakta fazladan parmak şikayetiyle başvuran hasta beş yaşındaydı. Hastanın eşlik eden herhangi bir anomalisi bulunmamaktaydı. Hastanın daha önce geçirilmiş bir operasyon öyküsü ve kronik hastalığı yoktu. Hastadan ve yakınlarından alınan anamneze göre aile geçmişinde polidaktili veya mirror foot anomalisi yoktu. Yapılan fizik muayenede her iki alt ekstremite de eşit uzunluktaydı ve herhangi bir uyumsuzluk yoktu. Her iki alt ekstremitede kalça, diz ve ayak bileği eklemleri seviyesinde hareket normaldi. Sol ayağın muayenesinde tibial tarafta iki ekstra parmak görüldü, ayağın diğer parmakları normaldi. İlişkili tibial deformiteyi dışlamak için her iki bacağa radyolojik inceleme yapıldı. Radyografik incelemede sağ ayakta patoloji izlenmedi. Sol ayakta yedi ayak parmağı metatarsal kemikleriyle birlikte tam olarak gelişmişti. Önceki klinik ve radyolojik bulgulara dayanarak polidaktili (mirror foot) tanısı konuldu. Yapılan poliklinik değerlendirmesinde hastanın tarafımıza kozmetik endişelerle başvurduğu anlaşıldı ve hasta detaylıca değerlendirildikten sonra operasyon planı yapıldı. Sol ayaktaki mevcut fazla parmakları eksize etmek amacıyla perop belirlenen hattan girilerek bilateral fasiyokütan flepler eleve edilerek tarsometatarsal (TMT) ekleme kadar ulaşıldı. TMT eklem seviyesinden itibaren fazla olan iki adet parmak, iki adet metatars kemikle beraber en blok eksize edildi. Lineer skar oluşturmaktan kaçınılacak şekilde oluşturulan cilt flepleri revize edildi. Hastanın ekstremite fonksiyonları postoperatif erken dönemde doğal olarak izlendi. Postoperatif üçüncü günde taburcu edilen hasta klinik ve radyolojik olarak poliklinik takibe alındı.

**Tartışma:** Polidaktili, etiyolojisi hala tam olarak anlaşılamamış bir konjenital anomalidir. İzole bir genetik kusur olarak veya sindaktili, anorektal anomaliler, yarık dudak - damak ve kardiyak defektler gibi diğer konjenital anomalilerle ilişkili olarak ortaya çıkabilir.4 Hem eller hem de ayaklarda ortaya çıkabilir. Temtamy ve McKusick polidaktiliyi ekstra parmağın konumuna göre preaksiyel, santral ve postaksiyel olmak üzere sınıflandırmıştır. 5 Preaksiyel polidaktilinin nadir bir varyantı olarak kabul edilen mirror foot, ayakta ayna görüntüsü duplikasyonunun varlığı ile karakterizedir. Hasta, kozmetik görünüm veya ayakkabı giyerken rahatsızlık nedeniyle çocukluk çağında veya yetişkin yaşamının sonlarında başvurabilir.1

Polidaktilinin bu özel varyantının tanımı hala tartışmalıdır. Bazı yazarlara göre mirror foot tanımı sadece ayna görüntüsü şeklindeki polidaktiliden ibaret iken bazı yazarlar ayağın tüm iskeletsel elemanlarının ayna görüntüsü şeklinde hastada fazladan bulunması gerektiğini savunmaktadır. Bizim vakamız beş yaşında daha çok ailesinin kozmetik endişeleri nedeniyle tarafımıza başvuran ve ikinci tanıma daha fazla uyan bir mirror foot vakasıydı.

Bu olgu sunumunda nadir görülen bilateral preaksiyel ayna polidaktili olgusu ve hasta yönetimi sunulmuştur.

**Sonuç:** Mirror foot anomalisi oldukça nadir görülen bir durumdur ve preaksiyel polidaktili spektrumunun uç bir formunu temsil eder. Literatürde bu anomaliyle ilgili olarak çok az sayıda vaka bildirilmiştir ve cerrahi yönetim için en uygun teknik konusunda tam bir fikir birliği bulunmamaktadır.

**Referanslar:**

1-Bakhiet, Mohammed & Elfakey, Walyeldin & Gismalla, Mohamed. (2022). Mirror image polydactyly in a foot of young female with late presentation: management and three years follow-up. Journal of Pediatric Surgery Case Reports. 89. 102548.

2-Sahoo, Pabitra & Sahu, Mamata. (2019). Mirror foot with Trapezoidal dysplastic Tibia- A Case Report. Journal of orthopaedic case reports. 9. 26-29.

3-Fukazawa, Hodaka & Kawabata, Hidehiko & Matsui, Yoshito. (2009). Mirror foot: Treatment of three cases and review of the literature. Journal of children's orthopaedics. 3. 277-82.

4-Vlahovic, A.M., Pistignjat, B.S. & Vlahovic, N.S. Nine toes; Mirror Foot Deformity. IJOO 49, 478–481 (2015).

5-Sananta P, Sahdiniar FF, Siahaan LD. The management of mirror foot polydactyly: A case report. Int J Surg Case Rep. 2022 Feb;91:106780.

**Anahtar Kelimeler:** ayna ayak, konjenital, mirror foot, polidaktili

## PB-278

# Romotoid Artrit Tanılı Hastada Elde Kompartman Sendromu

Mehmet Fatih Çamlı, Murat Seven, Yunus Emre Atmaca, Doğu Papatya

*Şişli Hamidiye Etfal EAH, Plastik Rekonstrüktif ve Estetik Cerrahi Kliniği, İstanbul*

**Giriş:** Romotoid artrit (RA), genellikle eklemleri tutan otoimmün bir hastalıktır ve genellikle eller, bilekler ve dizler gibi küçük eklemleri tutmaktadır. RA kadınlarda daha sık izlenmektedir. Romatoid artritte el tutulumu olması sonucu gelişebilen eklem ağrısı, şişlik, hareket ile artan ağrı sonucu elde ciddi ödem ve dolaşım bozukluğu görülebilmektedir. Aynı zamanda bu RA hastalarında lenfatik dolaşım bozukluğu gelişebilmektedir(1).Lenfatik dolaşım bozukluğuna bağlı ellerde oluşan ödem çevre dokularda basınca neden olarak ekstremitelerdeki dolaşım bozukluğu arttırmaktadır. Bu şikayet ve belirtilerle başvuran hastalarda RA'nın el tutulumu ile yumuşak doku enfeksiyonu tanıları arasında klinik belirtiler ve laboratuar tetkikleri üzerinden ayrım yapmak zor olabilmektedir(2). Hem romatolojik hastalıklarda hem de yumuşak doku enfeksiyonlarında fleksiyon kısıtlılığı, ağrı, şişlik ve kızarıklık ortak olarak görülmektedir(3). Ayrıca, laboratuvar tetkiklerinde CRP ve sedimentasyon hızında artış, lökositoz ve sola kayma görülmektedir (4).

Bu olgu sunumunda, seronegatif romatoid artrit tanılı 68 yaş bir kadın hastada teşhis zorluğu ve tedavi deneyimimizi enfeksiyöz patolojiyle romatoid el ayrımının ve tedavi önerilerinin literatür eşliğinde tartışılarak anlatılması amaçlanmıştır.

**Olgu Sunumu:** 68 yaşında kadın hasta sol elde şişlik ve kızarıklık nedeniyle Şişli Hamidiye Etfal Plastik Cerrahi polikliniğine başvurdu. Hastanın romatoid artrit tanılı olduğu öğrenildi. Hasta romatoid el açısından dahiliyeye konsulte edildi. Dahiliye tarafından enfeksiyöz bir hadise olduğunu düşünülerek antibiyoterapi başlandı ve poliklinik takibine alındı. Hastanın poliklinik takiplerinde akut faz reaktanlarında gerileme olmamıştır ve klinik ilerlemiştir. Hastanın muayenesinde sol elde ödem, eritamatöz görüntü ve pasif, aktif hareketlerinde ağrı saptandı. Laboratuar bulguları şu şekildeydi: Kreatinin 1.14 mg/dl, CK 113 U/L, CRP 135 mg/dl, ESH 120 mm/saat, ALP 140 U/L, RF 11.3 IU/ml, Anti-CCP(-). Sol el bilgisayarlı tomografi (BT) görüntüsünde hava sıvı seviyeleri saptanmadı. Ön planda fasit düşünülmedi. Hastaya kompartman sendromu tanısı konuldu ve servise yatırıldı. Hasta fasyotomi açısından operasyona alındı. Operasyonda pürülan akıntı görülmedi. Operasyon esnasında derin doku kültürü alındı ve üreme saptanmadı. Hasta serviste gözlem altına alındı. Hastaya Romotoloji tarafından kolşisin başlandı. Hastanın idame olarak aldığı 5 miligram (mg) oral metilprednisolon, 40 mg intravenöz uygulanacak şekilde güncellendi. Antibiyoterapi olarak 4x1 gram ampisilin sulbaktam başlandı. Hastaya uygulanan tedaviler sonucu şikayetlerinde gerileme saptandı. Ardından hasta sekonder sütüre edilerek ile taburcu edildi. Hasta poliklinik takibine alındı.

**Tartışma:** Kompartman sendromu, travma, cerrahi komplikasyonlar ve uzun süreli şiddetli bası sonucunda kompartman içindeki basıncın artmasıyla ortaya çıkan ciddi bir durum olarak tanımlanmaktadır.. Artan doku içi basınç, hücrelerde iskemiye sebep olarak doku hasarına yol açabilmektedir. Romatoid el hastalarında kronik inflamasyon ve vasküler problemlerin kompartman sendromu riskinin arttığı gözlemlenmektedir. Romatoid el ile yumuşak doku enfeksiyonu ayırt edilmesi gereken iki ayrı hadisedir. Burada laboratuvar değerleri, görüntüleme ve klinik iyi değerlendirilmedir. Özellikle, bilgisayarlı tomografi ve manyetik rezonans görüntüleme de dahil olmak üzere kesitsel görüntüleme, yumuşak dokuların değerlendirilmesinde ayrıntılı anatomik veri sağlamaktadır. Yumuşak doku enfeksiyonlarının görüntüleme bulguları nonspesifik olabilir ve doku tutulumunun derinliğine ve anatomik yaygınlığına bağlı olarak farklı görünümler mevcut olabilmektedir. Nekrotizan fasiit gibi enfeksiyöz durumlarda BT'de yumuşak dokuda hava sıvı görünümüne rağmen sıklıkla en yaygın bulgu deri altı yağ infiltrasyonu ve asimetrik fasyal kalınlaşmadır. (5) Ancak romatojik durumlarda bu bulgular görülmemektedir. Bu hastada gelişen kompartman sendromunda otoimmün olaylar daha ön planda düşündürmektedir. (6)

**Sonuç:** RA'ya bağlı gelişen kompartman sendromunun literatürde çok fazla örneği bulunmamaktadır. Bu da kendisini nadir gelişen bir semptom yapmaktadır. Akut kompartman sendromu gelişen bireylerde altta yatan otoimmün hastalıkların dikkate alınmasını gerektiği, sebebin bu hastalıklar olabileceği unutulmamalıdır. Enfeksiyöz patoloji veya kompartman sendromu şüphesi olan olgularda insizyon, drenaj ve gereklilik durumunda fasyotomi düşünülmelidir. Altta yatan bir otoimmün hastalığı varsa mutlaka multidisiplener olarak yaklaşarak gerekli medikal tedaviler verilmelidir.

**Kaynakça:**

1. Kalliomäki, J. L., & Vastamäki, M. (1968). Chronic diffuse oedema of the rheumatoid hand: a sign of local lymphatic involvement. Annals of the Rheumatic Diseases, 27(2), 167.

2. Jo, D., Pompa, T., Khalil, A., Kong, F., Wetz, R., & Goldstein, M. (2015). Rheumatoid myositis leading to acute lower extremity compartment syndrome: a case-based review. Clinical rheumatology, 34, 1813-1816.

3. Canoso, J. J., & Barza, M. (1993). Soft tissue infections. Rheumatic Disease Clinics of North America, 19(2), 293-309

4. Grassi, W., De Angelis, R., Lamanna, G., & Cervini, C. (1998). The clinical features of rheumatoid arthritis. European journal of radiology, 27, S18-S24.

5. Hayeri, M. R., Ziai, P., Shehata, M. L., Teytelboym, O. M., & Huang, B. K. (2016). Soft-tissue infections and their imaging mimics: from cellulitis to necrotizing fasciitis. Radiographics, 36(6), 1888-1910.

6. Via, A. G., Oliva, F., Spoliti, M., & Maffulli, N. (2015). Acute compartment syndrome. Muscles, ligaments and tendons journal, 5(1), 18.

**Anahtar Kelimeler:** Fasiyotomi, kompartman sendromu, romatoid artrit

## PB-279

## Pediatrik Yaş Grubunda Metakarpal Tümörlerin Cerrahi Tedavisi

Mehmet Uğur Okan, Süleyman Çeçen

*Bursa Uludağ Üniversitesi Tıp Fakültesi, Plastik Rekonstrüktif ve Estetik Cerrahi AD*

**Giriş:** Anevrizmal kemik kisti tüm benign kemik tümörlerinin %5'i oranında görülür.Bunlarınsa %3-5 'i elde izlenir.Genellikle 2 ve 3. Dekadda görülen bu kitleler kadın ve erkekte eşit oranda izlenir.Metakarpal tutulum falanks tutulumundan daha sık olup carpal tutulum nadirdir. Radyografik görüntü kemiğin dev hücreli tümörüne benzer ancak daha sık olarak ekspansil litik deformite ve bunu çevreleyen ince kemik çeper izlenir.Yumuşak doku genişlemesi pek beklenmez.Metastaz pek sık görülmese de lokal agresif seyir izlenebilir.Küretaj ve kemik greftlemesi sonrası lokal rekürrens riski %60'a kadar yükselebilir.(3)

Küretaj, kriyoterapi ve sementleme veya kemik greftiyle onarım sonrası lokal kontrolün %86 oranında başarılı olduğu raporlanmıştır.Kriyoterapi proksimal falanks kitlelerinde başarılı tedavi sunmakta olup, geniş eksizyon metakarp lezyonlarında, amputasyon ise büyük distal falanks lezyonlarında tercih edilebilir.

6 yaşında kız polikliniğimize sağ el 1. Metakarpta şişme şikayetiyle başvurdu.Radyolojik görüntüleme anevrizmal kemik kistiyle uyumluydu.Biyopsi ile tanı doğrulandı. Öncelikle takip kararı alındı ancak 6. Ay ve 1. Yıl kontrollerinde hızlı büyüme izlenince el fonksyionlarını korumak amacıyla total eksizyon planlandı.Rekonstrüktif seçenekler ve sonuçları aile ile değerlendirildi.Anevrizmal kemik kisti total olarak eksize edildi ve serbest fibula flebiyle rekonstrükte edildi.Posoperatif takiplerde komplikasyon izlenmedi.

**Materyal ve Metod:** 6 yaşında kız çocuk 3 aydır olan sağ elinin 1. Metakarp seviyesinde dorsalde şişme nedeniyle polikliniğimize sevk edildi.Kemikte ekspansiyon ve kortikal incelme BT'de izlendi.Biyopsi yapıldı ve anevrizmal kemik kisti tanısı patolojik olarak doğrulandı.Aile bilgilendirildi ve tedavi seçenekleri anlatıldı 6 aylık aralıklarla takip kararı alındı.1 yılın sonunda görüntülemede progresif büyüme izlendi ve gelecekte el ve parmak fonksiyonlarına zarar verebileceği düşünüldü.Total eksizyon ve rekonstrüksiyon planlandı.Kemik grefti, fiksasyon seçenekleri ve hasta yakınlarına anlatıldı.

Preoperatif hazırlıklarda alt ekstremite BT anjiyografisinde serbest fibula flebi için peroneal arter değerlendirildi. Operasyon sırasında 1. Metakarpın anevrizmal kemik kisti ile tamama yakınının tutulduğu izlendi. Eklem yüzleri hariç kemik total eksize edildi ve serbest fibula flebi ile rekonstrüksiyona karar verildi.2,5cm serbest fibula flebi cilt monitörüyle birlikte alt ekstremiteden kaldırıldı.Radial arter alıcı arter ve sefalik ven alıcı ven olarak kullanıldı.

İlk 24 saat flep saatlik takip edilip 24-72 saatler arası 2 saatte bir takip edildi.İlerleyen günlerde ilk haftanın sonuna kadar tedricen azaltıldı.Postop 5. Günde kemik sintigrafisiyle kemiğin viable olduğu doğrulandı.1. haftanın sonunda hasta taburcu edildi ve takiplere devam edildi.

**Sonuç:** Postoperatif dönemde komplikasyon izlenmedi. Hasta Fiziksel tıp ve rehabilitasyon bölümüne konsülte edildi ve rehabilitasyonun önemi hasta yakınlarına anlatıldı.1. ve 2. yıllık takiplerin sonunda eklem hareket açıklığında kısıtlık izlenmedi, eklem hareket açıklığı tam olarak görüldü ve hasta kolaylıkla kalem kullanabiliyordu.

**Tartışma:** Enkondrom, periostal enkondrom, osteokondrom, osteoid osteom, kondromiksoid fibrom, osteoblastom, unikameral kemik kisti, anevrizmal kemik kisti ve dev hücreli tümör üst ekstremitenin benign tümörleridir.Enkondrom elde en sık görülen kemik tümörü olup %90'ı elde görülür.Proksimal falanks en sık tutulum yeridir.(4,5).Benign kemik tümörleri küretajla, sementleme ile, kriyoterapi ile tedavi; greftleme ile rekonstrükte edilebilir ve bu fonksiyon kaybını önler.Vakamızda olduğu gibi ileri vakalarda ekstremitede hareket kaybını korumak için serbest flep ile rekonstrüksiyon planlanabilir.

Kondrosarkom, osteojenik sarkom, Ewing's sarkom ve metastatik tümörler en sık görülen malign tümörlerdir.Malign tümörlere agresif büyümeleri nedeniyle ana yaklaşım geniş eksizyon, en-blok rezeksiyon ve amputasyondur.Agresif tedaviye rağmen neoadjuvan veya adjuvan kemoterapi gereklidir.Malign tümörlerde hastanın öncelikli isteği kürdür. Bundan dolayı rekonstrüksiyon sonraya bırakılabiliyor.(7) Genellikle iyi vaskülarize yatağı, temiz ve uygun yumuşak doku çevresi olan6cm'den küçük defektlerin çoğu için kemik otogrefti önerilir.Kansellöz kemik daha uygun olup mekanikal stabilite gerekli değilse kortikal kemikten daha iyi bir greft seçeneğidir.(8)

Konvansiyonel kemik greftlerinin tüm tipleri operasyondan yıllar sonra bile fraktürlere yatkındır.Greftlemenin başarılı olması için iyi vaskülarize bir yatak, uygun immobilizasyon ve alanı stresten korunmak için rijit internal fiksasyon gerekir.(8,9)

Konvansiyonel kemik greftlerinden farklı olarak vaskülerize kemik yeni yerinde canlı ve dinamik kalır.Osteopeni görülmez.Bu nedenle daha güçlü, daha iyi iyileşen ve strese daha dayanıklıdır.Oto ve ya allografte göre stres kırığı daha nadir izlenir. Sonrasında birleşme daha hızlı ve uygulanan strese karşı kemik iyileşmesi hızlı olur.

Hastamızın pediatrik yaş grubunda olması ve 1. Parmağın el fonksiyonundaki vazgeçilmez önemi ve kitlenin kemiğin neredeyse tamamını tutması bizi serbest fibula flebi ile rekonstrüksiyona yöneltti.Bu kararı alırken aileyi her aşamada bilgilendirdik, anladıklarından emin olduk ve kararı birlikte verdik.Aile fiziksel terapinin önemi hakkında detaylıca bilgilendirildi.Mikrocerrahi gerektiren bu işlem rekonstrüksiyon merdiveninin en üstünde yer alsa da hastamız gibi pediatrik yaş grubunda bile ilk seçenek olarak uygulanabilir.(10)(11)Biz uygun değerlendirme ve planlama yapılırsa komplikasyon oranlarının konservatif metodlardan daha yüksek olmadığını düşünüyoruz.

### Referanslar

1. Frassica FJ, Amadio PC, Wold LE, Beabout JW. Aneurysmal bone cyst: clinicopathologic features and treatment of ten cases involving the hand. The Journal of hand surgery. 1988;13(5):676-83.

2. Mcfarland GB, Hoffer MM. Paralysis of the intrinsic muscles of the hand secondary to lipoma in Guyon's tunnel. JBJS. 1971;53(2):375-6.

3. Marcove RC, Sheth DS, Takemoto S, Healey JH. The treatment of aneurysmal bone cyst. Clinical Orthopaedics and Related Research®. 1995;311:157-63.

4. Bauer RD, Lewis MM, Posner MA. Treatment of enchondromas of the hand with allograft bone. The Journal of hand surgery. 1988;13(6):908-16.

5. Bickels J, Wittig JC, Kollender Y, Kellar-Graney K, Mansour KL, Meller I, et al. Enchondromas of the hand: treatment with curettage and cemented internal fixation. The Journal of hand surgery. 2002;27(5):870-5.

6. Huvos AG. Bone tumors: Diagnosis, treatment, and prognosis. 3rd ed. Philadelphia: WB Saunders; 1991.

7. Frassica FJ, Amadio PC, Wold LE, Dobyns JH, Linscheid RL. Primary malignant bone tumors of th1e hand. The Journal of hand surgery. 1989;14(6):1022-8.

8. de Boer HH, Wood MB. Bone changes in the vascularised fibular graft. The Journal of Bone & Joint Surgery British Volume. 1989;71(3):374-8.

9. Wood MB, Bishop AT. Massive bone defects of the upper limb: reconstruction by vascularized bone transfer. Hand Clinics. 2007;23(1):49-56.

10. Power HA, Cho J, Kwon JG, Abdelfattah U, Pak CJ, Suh HP, et al. Are perforators reliable as recipient arteries in lower extremity reconstruction? analysis of 423 free perforator flaps. Plastic and Reconstructive Surgery. 2022;149(3):750-60.

11. Green's Operative Hand Surgery 7th Edition, Chapter 59 Bone and Soft Tissue Tumors 1987-2036

**Anahtar Kelimeler:** Pedatrik tümör, El tümörleri, Benign el tümörleri, Serbest flep

*Operasyon sırasında flep inseti*

## PB-280

## El Parmak Dorsalinde Gelişen Defektin Quaba Flep ile Onarılması

Ali Haydar Cinbaş[1], Volkan Özel[1], İbrahim Uğur Budak[1], Mehmet Nesim Güney[1], Mehmet Hanifi Başim[1], Muhammed Taha Toprak[1], Mehmet Mesut İnan[2], Mehmet Fatih Akkoç[1], Serkan Erbatur[1]

*[1]Dicle Üniversitesi Tıp Fakültesi, Plastik Rekonstrüktif ve Estetik Cerrahi, Diyarbakır*
*[2]Şanlıurfa Eğitim ve Araştırma Hastanesi,Plastik Rekonstrüktif ve Estetik Cerrahi, Şanlıurfa*

**Giriş:** Travma yaralanmaları veya tümör eksizyonu sonrası elde oluşan yumuşak doku defektleri; hastanın yaşı, cinsiyeti veya etnik kökenine bakılmaksızın rekonstrüksiyon açısından zorlayıcıdır. Seçilen rekonstrüksiyon yöntemi en iyi işlevselliği, hareketliliği ve estetik sonucu sağlamalıdır. Çoğu el yumuşak doku defekti travma, tümör eksizyonu, skar kontraktürü serbestleşmesi ve yanıklardan kaynaklanır. Bu vakalar deri greftleri, lokal flepler, bölgesel flepler ve serbest doku flepleri kullanılarak yönetilebilir. Mevcut cerrahi protokoller, lokal veya serbest perforatör flepler kullanarak ana arterlerin korunmasını önermektedir. Lokal flepler, benzer kalitede cilt minumum donör saha morbiditesi sağlaması nedeniyle önerilmektedir. Quaba flep ise sık kullanılan lokal perforatör fleplerden biridir. Anatomik olarak Radial arter elin dorsalinden seyreder ve birinci dorsal interosseöz kasın iki başı arasından avuç içine girmeden önce dorsal karpal ark ve birinci dorsal metakarpal artere (DMA) dallanır. İkinci, üçüncü, dördüncü ve beşinci dorsal metakarpal arterler ise dorsal karpal arktan dallanır. Dorsal metakarpal arter sistemi distalde seyreder ve palmar sistem ile anastomoz yapar. Bu iki sistemin birleştiği yerde, elin dorsumundaki deriyi beslemek için dallanan birden fazla perforatör vardır. Bu perforatörler Quaba perforatörleri olarak da bilinen common dijital arterin dorsal komünikan dalından gelen perforatörlerdir.

**Gereç-Yöntem:** Kliniğimizde el cerrahisi sıklıkla yapılmakta olup travma sonrası gelişen çeşitli yaralanmalar ve bunlara bağlı tendinöz, nörovasküler ve kemik açıklığının eşlik ettiği cilt defektleri görülmektedir. 32 yaş erkek hasta tarım makinası ile temas sonrası sağ el 5. Parmak DIF eklem hizasından total ampute ve dorsal yüzde MKF eklem seviyesine kadar degloving tarzda cilt yaralanmasının da eşlik ettiği el yaralanması olan hastaya replantasyon yapılmış olup parmakta dolaşım bozukluğu ve nekroz gelişmesi üzerine ampute edildi. Oluşan tendinöz, nörovasküler ve kemik açıklığının rekonstrüksiyonu için dorsal metakarpal arter perforatör flep (quaba) planlandı.

**Cerrahi Teknik**: Hasta aksiller blok anestezisi altında el doppleri yardımıyla perforatör işaretlendikten sonra operasyona başlandı. Flep fasya dahil edilerek fasyokutan olarak eleve edildi. Perforatör etrafı diseksiyon yapılarak tamamen serbestlendi ardından el doppleri yardımıyla akım olduğu izlendi. Flep dolaşımı iyi izlendikten sonra flep defekt alanına 180 derece çevrilerek inserte edildi. Dönor saha primer sutüre edildi. Post operatif hasta 4 gün takip edildi. Flep dolaşım takiplerinde nekroz ve epidermolizis izlenmedi. Taburculuk sonrası polikilnik kontrollerinde flep ve donör saha alanında herhangi bir komplikasyon izlenmedi. Tam iyileşme sağlandıktan sonra hasta fizik tedavi egzersizlerine başlatıldı.

**Tartışma-Sonuç:** Bu tür defektlerin cerrahi tedavisinde ana hedef tendonlar, sinirler, arterler ve/veya kemikler gibi altta yatan yapıları başarılı bir şekilde kapatmaktır. Rekonstrüksiyon merdivenine uygun olacak şekilde benzer doku içermesi ve donör saha morbiditesi az olması nedeniyle dorsal metakarpal arter perforatör flep iyi fonksiyonel ve estetik sonuç sağlamaktadır. Quaba flebi, yumuşak doku defektlerini rekonstrükte edebilen distal tabanlı bir perforatör aksiyal flep olma avantajına sahiptir.Flebin rotasyonu ve tünelize edilmesi venöz konjesyona neden olabilir. Flep perforatörünün çok iskeletize edilmemesi ve lokal yara bakımı ile enfeksiyonun kontrol altına alınması cerrahinin başarılı sonuçlanmasını arttırmaktadır. Diğer alternatif rekonstrüksiyon yöntemlerine göre önemli intraoperatif veya postoperatif komplikasyonları olmayan, minimal donör saha morbidite sonuçları olan güvenli bir fleptir.

**Anahtar Kelimeler:** quaba flep, dorsal metakarpal arter, dorsal defekt

*pre-op post-op görüntüler*

*A-B:preop C: amputasyon sonrası D: flep tasarlanması E-F-G: flep elevasyonu H: postop*

## PB-281

## Aşil bölgesi doku defektlerinin onarımında alternatif tedavi: lateral kalkaneal arter adipofasyal flebi ile rekonstrüksiyon

Eda Kübra Koç, Ceren Cömert, Kurtuluş Öz, Perçin Karakol

*İstanbul Başakşehir Çam ve Sakura Şehir Hastanesi*

**Giriş:** Aşil bölgesi doku defektlerinin yönetimi kemik ve tendon komşuluğu, vasküler yapıların ve rekonstrüksiyon seçeneklerinin sınırlılığı, hareketli bir bölge olması, yüksek fonksiyon gösterme gerekliliği sebebiyle hem hekim hem de hasta için çeşitli engeller oluşturabilir. Lateral kalkaneal arter; peroneal arterin uç dalıdır aksiyel bir flep olan LCA adipofasyal flebini besler ayrıca bu flep küçük safenöz ven ve sural siniri içerir. Bu vakamızda travma sonrası oluşan sol kruris posteriorunda 3x3cm boyutlarında aşil tendon ekspoze doku defektinin lateral kalkaneal arter adipofasyal flebi ile onarımı ve tedavi yaklaşımımızı sunmaktadır.

**Gereç-Yöntemler:** 64 yaşında kadın hasta, Kasım 2023 tarihinde sol alt ekstremite travması ile dış merkeze başvurdu. dış merkez ortopedi ve plastik cerrahi klinikleri tarafından aşil tendon rüptür onarımı, lokal flep ve KKDG ile onarım yapılan hasta Mart 2024 tarihinden beri mevcut olan sol aşil bölgesi kapanmayan yara şikayetiyle tarafımıza başvurdu. Tarafımızca yapılan değerlendirmede sol krus distal 1/3 posteriorunda bulunan, 3x3cm boyutlarında, aşil tendon ekspoze, akıntılı doku defekti mevcut izlendi. Doku biyopsi kültüründe E. Coli üremesi görülen hastaya uygun antibiyoterapi başlandı ve doku defekti rekonstrüksiyona uygun hale gelene kadar 1 seans VAC tedavisi uygulandı. Kontrastlı sol kruris MR incelemesinde osteomyelit saptanmayan ve bilateral alt ekstremite BT anjiografi incelemesi doğal izlenen hasta için lateral kalkaneal arter adipofasyal flebi ile onarım planlandı. 05.03.2024 tarihinde tarafımızca yapılan operasyonda sol krus lateral kalkaneal arter doppler yardımı ile dinlenerek belirlendi. Perop belirlenen insizyonlardan girilerek lateral kalkaneal arter adipofasyal flep pedikülü görüldü ve pleksusu salim bırakarak retrograd şekilde mevcut defekte tünelize edilip adapte edildi. Sural sinir ve küçük safen ven distalde ligate edildi. Adipofasyal flep üzerine KKDG adapte edildi. Donör saha primer kapatıldı.

**Tartışma:** Aşil bölgesinde bulunan doku defektlerinde lateral kalkaneal arter adipofasyal flebi, sural flep ve posterior tibial arter flebine göre; daha iyi vaskülarizasyon, bacak ve ayağın önemli arterlerinden birinin sakrifiye edilmek zorunda olunmaması, minimal donör saha morbiditesi, disseksiyon kolaylığı, daha minimal bir skar bırakması, daha distalde bulunan defektlerde tercih edilebilmesi, ince bir flep olması, ayakkabı giymeye uygun olması, ayak lateralinde basit lineer skar bırakması, ateroskleroza dirençli bir flep olması, kabul edilebilir estetik sonuçlar yaratması, nörovasküler bir flep olması açısından iyi bir tedavi seçeneği olabilir. Bu bölgenin rekonstrüksiyonu için sıkça kullanılan sural flep ile rekonstrüksiyonun en önemli dezavantajı ise venöz yetmezliktir. Greftlerin aşil bölgesi doku defektlerinde bölgenin mobilizasyonu sebebiyle sıklıkla elimine olması ve serbest flep ile rekonstrüksiyonun daha zorlu bir teknik gerektirmesi, donör saha morbiditesinin daha yüksek olması, hastane yatış süresinin daha uzun olması, daha kalın bir doku olması gibi sebeplerle LCA adipofasyal flebi tedavi seçenekleri arasında öncelikle akılda tutulmalıdır. Daha geniş hasta gruplarında ileri çalışmalar yapılması gerekmektedir.

**Sonuç:** Hasta 20 gün serviste takip edildi. Uygun anbiyoterapi, sıvı desteği, analjezik ve antikoagülan tedavi aldı. Servis takipleri sırasında flep dolaşımı salim izlenen, herhangi bir erken veya geç komplikasyon izlenmeyen ve ikinci bir operasyon gereği duyulmayan hasta postop 13. gününde taburcu edildi ve poliklinik takibine alındı. Poliklinik takiplerinde kontrol edilen hastada flep dolaşımı ve 5. gün tie-over pansumanı açılan greft adaptasyonu salim izlendi, ek şikayet ve komplikasyon izlenmedi.

**Kaynakça**

1.Panagiotis Zygouris, Adamantios Michalinos, Vassilis Protogerou, Evangelos Kotsiomitis, Antonios Mazarakis, Ioannis Dimovelis and Theodore Troupis, Use of Lateral Calcaneal Flap for Coverage of Hindfoot Defects:An anatomical Appraisal, Hindawi Publishing Corporation Plastil Surgery International Volume 2015, Article ID212757

2.Moon Sang Chung, MD, Goo Hyun Baek, MD, Hyun Sik Gong, MD, Seung Hwan Rhee, MD, Won Seok Oh, MD, Min Bum Kim, MD, Kyung Hag Lee, MD, Tae Woo Kim, MD, Young Ho Lee, MD, Lateral Calcaneal Artery Adipofascial Flap for Reconstruction of the Posterior Heel of the Foot, Clinics in Orthopedic Surgery 2009;1:1-5, doi:10.4055/cios.2009.1.1.1 3.S.-D.Lin,C.-S Lai,Y.-T.-Chiu, T. -M. Lin, The lateral calcaneal artery adipofascial flap, British Journal of Plastic Surgery, Volume 49, Issue 1, 1996, Pages 52-57

**Anahtar Kelimeler:** Alt ekstremize, rekonstrüksiyon, Aşil bölgesi, lateral kalkaneal arter, adipofasyal fler

*Lateral Kalkaneal Arter Adipofasyal Flebi*

## PB-282

## Parmakta Epoksi Boya ile Yüksek Basınçlı Enjeksiyon Yaralanması: Olgu Sunumu

Başak Ece Özdamar, Alper Öztürk, İlknur Akbulut, Mehmet Sühan Ayhan

*Gazi Üniversitesi Tıp Fakültesi Plastik, Rekonstrüktif ve Estetik Cerrahi Anabilim Dalı*

**Giriş:** El travmaları sık görülmekle birlikte yüksek basınçlı enjeksiyon yaralanmaları nispeten nadirdir. Endüstride sıklıkla kullanılan epoksi reçine bazlı boyalar güçlü adezyon özelliği olan koruyucu kaplamalarda kullanılan bir maddedir. Epoksi boyaları temelde iki komponentten oluşur. Bunlar reçine ve sertleştiricidir. Reçine ve sertleştiricinin karıştırılması 12-24 saat içerisinde sıvı bileşenleri katı bileşenlere dönüştüren hızlı bir kimyasal reaksiyonu başlatır. Epoksitlerin parmak dokusunda hızlı kondensasyonu, uzun süreli sakatlık veya parmağın amputasyonu gibi ciddi klinik sonuçlara neden olabilir. Bu olgu sunumunda, epoksi boya nedeniyle sağ el işaret parmağında yüksek basınçlı enjeksiyon yaralanması olan bir hastanın acil cerrahi tedavisini bildiriyoruz.

**Olgu:** 23 yaşında erkek boya ustası, sağ dominant el işaret parmağına enjeksiyon yaralanmasından 48 saat sonra acil servise başvurdu. Hastanın muayenesinde sağ el 2. metacarp baş seviyesinde palmar yüzde enjeksiyona bağlı giriş insizyonu ve palmar yüzünde diffüz mavi pigmentasyon görüldü. Parmakta hassasiyet ve yoğun ödem olduğu, aktif hareket kısıtlılığı ve his kusurunun olmadığı izlendi. Parmak kapiller geri dolumunun yavaş olduğu görüldü. Üç yönlü el grafisinde palmar yüzde metakarp distalinden proksimal interfalegeal eklem seviyesine ulaşan radyoopak yabancı madde görüldü. Debridman ve eksplorasyon amacıyla acil operasyon planlandı.

Yapılan eksplorasyonda boyanın cilt altı ve tendon kılıfı etrafında biriktiği, çevre dokulara difüze olduğu, radial taraf dijital arterin tramvaya bağlı rüptüre olduğu görüldü. Radial taraf dijital sinir başta olmak üzere yumuşak dokudaki boya maddesi olabildiğince temizlendi ve nekrotik dokular debride edildi. Cilt flepleri aralıklı cilt altı suturlerla primer kapatıldı, ardından kompartman basıncını düşürmek için sağ el dorsumuna 2 adet fasyotomi insizyonu uygun cerrahi teknikle açıldı. Takipte yapılan seri muayenelerde kapiller geri dolumunun ve duyu muayenesinin olağan olduğu, ödemin gerilediği izlendi. Post operatif 5. Günde fasiyotomi defekti primer onarımı ve volar yüzde bulunan brunner insizyonları primer onarımı için hasta lokal anestezi 2. Kez operasyona alındı.

**Tartışma:** Enjeksiyon yaralanmalarının erken döneminde yanıltıcı olarak benign bir tablo görülebilir. Bu vakalarda cerrahi aciliyetin farkına varılması önemlidir. Hastalar olası kompartman sendromu için seri muayeneler ile takip edilmelidir. Cerrahi gecikmenin 10 saatten fazla olmasının daha yüksek amputasyon oranlarıyla sonuçlandığı görülmüştür.1 Genis cerrahi tedaviye rağmen genellikle yabancı cisimin hepsini çıkarmak mümkün değildir. 2021'de epoksi enjeksiyon yaralanmasına bağlı ilk 24 saatte debride edilen bir vakada iki kez reoperasyon ihtiyacı duyulmuş olduğu belirtmiştir.2 Bu hastaların uzun dönemde takibinin önemine işaret etmektedir. Yabancı cisim ve travmaya bağlı enfeksiyonlar için geniş spektrumlu antibiyotiklerin kullanımı ve tetanoz prolilaksisi endikedir.

**Sonuç:** Olgumuzda hasta başvurusu sonrası ivedi bir şekilde epoksi reçine boyası ve nekrotik dokunun debridmanı yapılmış olup seri muayenelerle takibi yapılmıştır. Yüksek basınçlı el yaralanmalarında yara girişinin küçüklüğü ve erken dönem semptomların olağan olmasına bakılmaksızın erken dönemde hastane başvurusu yapılmalı ve uygun tedavi uygulanmalıdır.

**Anahtar Kelimeler:** Enjeksiyon yaralanması, Epoksi boyası, Yüksek basınçlı yaralanma

*Resim 1*

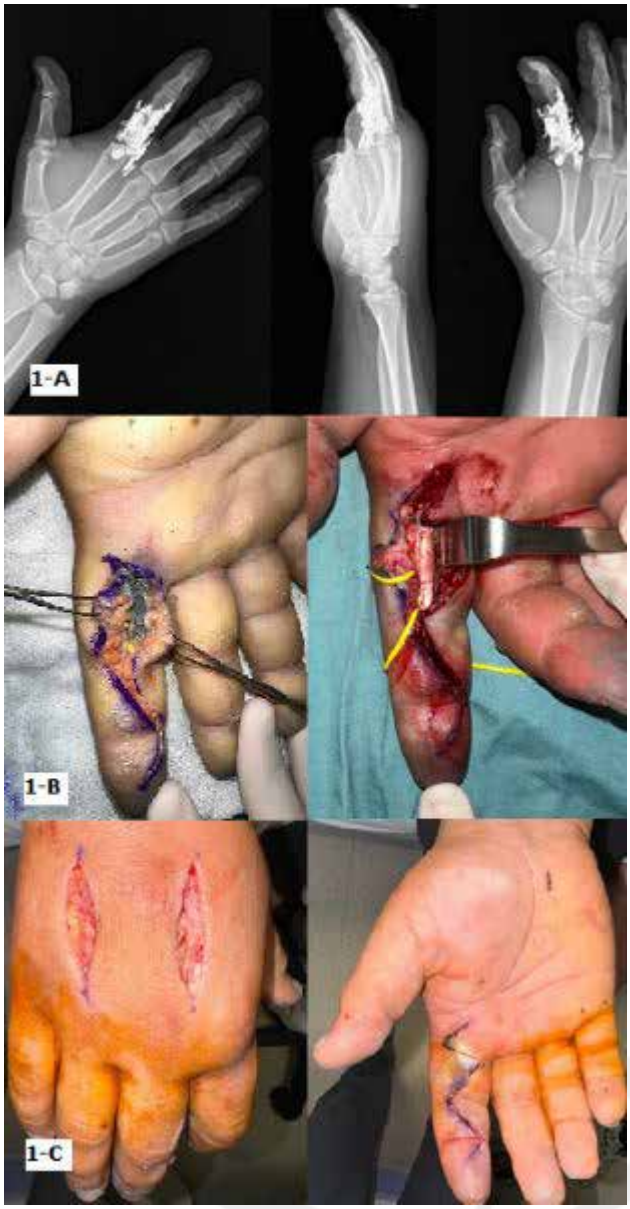


*1-A Pre-operatif 3 yönlü el grafisi 1-B İntra-operatif fotoğraflar 1-C Postoperatif 1. Gün fasiyotomi (solda) ve brunner insizyonları (sağda) fotoğrafları*

## PB-283

## Geç Tanı Konmuş Tip 3 Polidaktili Ve Yönetimi

Özge Nur Koçak, Mehmet Akkurt, Cem Aydın, Gaye Filinte

*Kartal Dr. Lütfi Kırdar Şehir Hastanesi,Plastik Rekonstrüktif Ve Estetik Cerrahi Ana Bilim Dalı, İstanbul*

**Giriş:** Konjenital el anomalilerinin geniş çeşitliliğinden dolayı insidansını belirlemek zor olsa da, polidaktili yaklaşık olarak 1000 doğumda 1 insidansla en sık görülen doğumsal el anomalilerinden biridir. Polidaktili, elin radialinde (preaksiyal), merkezi (üç ışından herhangi birini kapsayan) veya elin ulnar tarafında (postaksiyal) olabilir. Başparmak duplikasyonu Wassel sınıflandırma sistemine göre yapılır(1).Tedavi seçenekleri arasında basit rezeksiyon, rezeksiyon sonrası rekonstrüksiyon ve Bilhaut-Cloquet prosedürü gibi cerrahi teknikler bulunmaktadır. Basit rezeksiyon, Wassel tip 3 vakalarının çoğu için endikedir. Ancak başparmağın her iki parmağının da hipoplastik ve dar olduğu nadir Wassel tip 3 vakalarında, geleneksel Bilhaut-Cloquet yöntemi tırnak genişliği ve parmak açısı rekonstrüksiyonu açısından daha tatmin edici bir görünüm sunmaktadır(2-3). Bu çalışmada, komplike ve geç bir olgu olmasına rağmen basit rezeksiyon ve rekonstrüksiyon ile elde edilen yüz güldürücü sonuçlar sunulmaktadır.

**Olgu Sunumu:** Vakamız, 14 yaşında erkek hasta olup, sol baş parmakta preaksiyal Wassel tip 3 duplikasyon mevcuttur. Hastanın direkt grafileri incelendiğinde epifizlerinin kapandığı, tırnak gelişiminin dar olduğu ve IP eklem hareket açıklığının yaklaşık 15 derece olduğu tespit edilmiştir. Hastaya, mevcut haliyle literatürün önerdiği Bilhaut-Cloquet yöntemi yerine radyal ablasyon ve ulnar rekonstrüksiyon uygulanarak deformite düzeltilmiştir. Postoperatif 1.5. ayda hastanın tırnak gelişiminin bozulmadığı ve eklem açıklığının hala 15 derece olduğu gözlenmiştir.

**Sonuç:** Bilhaut yöntemi epifize daha fazla zarar verdiği için geç olgular için uygundur. Ancak, bu çalışmada radyal ablasyon ve ulnar rekonstrüksiyon yöntemi kullanılarak Bilhaut ile benzer cerrahi sonuçlar elde edilmiştir. Bu nedenle, Bilhaut-Cloquet tecrübesi olmayan el cerrahları için de klasik yöntem olan ablasyon ve rekonstrüksiyon yönteminin, olgumuzdaki gibi komplike tip 3 duplikasyonlarda kullanılabileceği gösterilmiştir.

**Kaynakça:**

1: Jae Kwang Kim, Jun O. Yoon, Young Ho Shin, Seung Hyun Lee, Modified Wassel-Flatt Type III Radial Polydactyly: Subtypes and Their Outcomes, The Journal of Hand Surgery, Volume 49, Issue 1,

2:Tonkin MA, Bulstrode NW. The Bilhaut- Cloquet prosedüre for Wassel types 3,4 and 7 duplication. J Hand Surg. Eur. 2007;32(6):684-93. https://doi.org/10.1016/JJHSE.2007.05.021. (Epub 2007 sep 25)

3:Du Z, QUi x,Han D, Jiang H.Modified Bilhaut-Clouquet procedure for reconstruction of wassel type 3 radial polydactyly. J Pediatr Orthop.2022;42(6):e636-40. https://doi.org/10.1097/BPO.0000000000002139. (Epub 2022 mar 14)

**Anahtar Kelimeler:** Polidaktili, Wassel Tip 3, Bilhaut-Cloquet Prosedürü, Radyal Ablasyon, Ulnar Rekonstrüksiyon, Konjenital El Anomalileri

**preop/ postop 1. ay**

*preop/ postop 1. ay*

## PB-284

## Distractor Kullanılarak Baş Parmak Uzatılması ve 1. Web Aralığının Z-Plasti ile Açılması: Yanık Sonrası Rekonstrüksiyon Olgusu

Güneş Hafız, Orhun Ali, Buruc Barkın Battal

*Çanakkale 18 Mart Üniversitesi Tip Fakültesi, Plastik Rekonstrüktif Ve Estetik Cerrahi Ana Bilim Dali, Çanakkale*

**Giriş:** Baş parmağın kaybı, elin fonksiyonel kapasitesinin yaklaşık %40'ını azaltır. Bu nedenle, ciddi şekilde yaralanmış bir başparmağın yeniden yapılandırılması, yaralanma mekanizmasından bağımsız olarak, uzunluk, duyarlılık, hareketlilik, görünüm, güç ve stabilitenin geri kazandırılmasını gerektirir. Yanmış başparmaklar, yoğun yara izi, başparmak adduksiyon kontraktürü ve kalan parmakların sert, kısalmış veya eksik olması nedeniyle daha da karmaşık bir hal alır. Uygulanacak teknik seçilirken hastanın yaşı ve mesleği, mevcut başparmak uzunluğu, kalan parmaklarda ve yumuşak dokularda mevcut olan yaralanmalar ve cerrahi uzmanlık dikkate alınmalıdır.

**Olgu:** 6 yaşında bir kız hasta, 3 yaşında Özbekistan'da geçirdiği kaza sonucu yüzü ve tüm ekstremiteleri kapsayan 3. derece yanıklar yaşamıştır. Bu yanıklar sonucu skalpta, alt ve üst dudaklarda, sol ayak dorsali ve her iki elde çoklu yanık skarlarına bağlı olarak gelişen kontraktürler ve distal-proksimal falanks kayıpları mevcuttur. Sol ayak dorsal yüzdeki skar dokusu, medial sural arter free flap kullanılarak rekonstrükte edilmiştir. Sol el dorsumundaki yanık skarı, groin flap ile onarılmış ve dudaklar, ekspander ve çoklu Z-plastiler ile rekonstrükte edilmiştir. Hastanın önceki operasyonlarına ait detaylı tıbbi geçmişine ulaşılamamıştır. Sağ el dorsali ve 1. web aralığında yanık skarına bağlı olarak önce groin flap uygulanmış, 3 ay sonra fonksiyonel metakarp uzunluğu sağlamak için 1 adet distractor, sağ el 1. parmak metakarp korteksine osteotomi yapılarak yerleştirilmiştir. Operasyon sonrası 1. haftada distractor çevrilmeye başlanmış ve her gün 1 mm ilerletilmiştir. Operasyon sonrası yara yeri enfeksiyonuna rastlanmamıştır. 34 gün sonra distractor çıkarılmış ve metakarpta 2.4 cm'lik bir büyüme elde edilmiştir. Aynı seansta 1. web aralığı Z-plastiler ile açılmış ve fonksiyonel bir kavrama hareketi elde edilmiştir.

**Tartışma:** Yanmış başparmağın rekonstrüksiyonunda dikkate alınması gereken birçok kritik faktör bulunmaktadır. Genel yaklaşım olarak, skar dokusunun eksize edilmesi ve başparmağın yeniden yapılandırılması için flep kullanımı önerilmektedir. Bu aşamalardan sonra başparmak web aralığının derinleştirilmesi gerekmektedir. Bu yaklaşımlar, başparmağın görünür uzunluğunu artırarak büyük nesnelerin kavranmasını kolaylaştıracaktır.

Distraksiyon osteosentezi, yeterli cilt-ciltaltı dokusuyla metakarpal uzunluk sağlandığında, yanmış başparmakların uzatılmasında etkili bir prosedür olarak kabul edilmektedir. Teknik olarak, parmak veya ayak parmağı transferi gibi diğer yöntemlere kıyasla daha basit bir prosedürdür ve bitişik parmak kaybı riskini ortadan kaldırır. (Heitmann ve Levin, 2004). Metakarpal uzatma yoluyla başparmak rekonstrüksiyonu, özellikle çocuklar ve ergenlerde başparmak uzunluğunun restorasyonu gerektiğinde gelişmiş fonksiyon sağlama açısından en uygun yöntemdir. Bu prosedürün başarıyla uygulanabilmesi için metakarpalin kısmi veya tam varlığı, tatmin edici yumuşak doku kaplaması, hareketli ve stabil trapezio-metakarpal eklem ile işlevsel tenar motorlar gereklidir (Kamath ve Bhardwaj, 2009).

Distraksiyon osteosentezi, başparmak rekonstrüksiyonunda önemli bir rol oynamaktadır. Matev (1970) tarafından tanımlanan bu yöntem, travmatik amputasyon veya doğuştan hipoplastik başparmağı olan çocuklar için uygun bir seçenek olarak değerlendirilmektedir. Heitmann ve Levin (2004) tarafından gerçekleştirilen çalışmada, distraksiyon osteosentezi ile başparmak metakarpalinin başarılı bir şekilde uzatıldığı ve major komplikasyonlar olmaksızın tatmin edici sonuçlar elde edildiği gösterilmiştir.

Sonuç olarak, yanmış başparmakların rekonstrüksiyonunda distraksiyon osteosentezi, uygun hasta seçimi ve dikkatli cerrahi planlama ile başarılı ve fonksiyonel sonuçlar sağlayabilir. Ancak, bu yöntem uygulanırken potansiyel komplikasyonlar ve uzun tedavi süresi dikkate alınmalıdır. Distraksiyon osteosentezi, başparmak kaybı olan hastalar için önemli bir tedavi seçeneği olup, başarılı uygulamalarla hastaların yaşam kalitesini ve el fonksiyonlarını büyük ölçüde iyileştirebilir.

**Anahtar Kelimeler:** Distraktör, Başparmak rekonstrüksiyonu, Yanık rekonstrüksiyonu

Görsel-1

preop.-postop. 32.gün sağ el grafiği karşılaştırması

## PB-285

## Derin Boşluk Enfeksiyonuna Sekonder Kontrakte Tendona Z Plasti Uygulaması

İbrahim Ece, Şahin Atakan Bayır,
Bora Burakhan Çetin, Oğuzhan Temiz,
Yağız İsmail Alagöz, Murat İğde

*Gülhane Eğitim ve Araştırma Hastanesi,Plastik rekonstrüktif ve estetik cerrahi kliniği,Ankara*

**Giriş:** Dünya sağlık örgütü verilerine göre dünya genelinde, çoğunluğu düşük ve orta gelirli ülkelerde yaşayan yaklaşık 422 milyon kişi diyabet hastasıdır. Diyabet nedenli immün yetmezlik; özellikle lökosit disfonksiyonu, azalmış hücre içi bakterisidal aktivite, azalmış iyileşme kapasitesi ve buna bağlı anjiyopati ve nöropati nedeniyle diyabetik hastalar enfeksiyona daha duyarlıdır.''(1) Uzuvların, özellikle de elin herhangi bir kısmı bir şekilde enfekte olduğunda, hızla doku yıkımına, nekroza ve hatta sepsise neden olur.''(2)

El enfeksiyonlarının fizik muayanesinde elde şişlik, renk değişikliği, sınırlandırılmış ağrı, elin sakınılması, kesikler ve hem aktif hem de pasif hareketlerde elin hareket açıklığı değerlendirilir. Çoğu el enfeksiyonunun başlangıç tedavisi ampirik antibiyotiktir. Ancak erken dönem antibiyotik tedavisi almayan, diyabet, obetize, HIV, malnütrisyon gibi enfeksiyona yatkınlık ve iyileşme bozukluğuna sahip hastalarda bu enfeksiyonların seyri agresif olmaktadır.

El enfeksiyonları birbirleri ile bağlantısı bulunan tendon kılıfları ve elin potansiyel boşlukları nedenli travma sahasından ilerleme eğiliminde olurlar. Fleksör tenosinovitlerde bir parmağın volar yüzündeki delinme, kesilme ya da ısırma yaralanması fleksör tendon kılıfı boyunca proksimale ilerleyip ön kola yayılabilir. Hastaların el cerrahlarına başvurmada gecikmeleri sebebiyle acil debridman ihtiyacı karşılanamazsa kronik inflamasyonun kontraktüre ilerlemesi kaçınılmaz olabilmektedir.

**Olgu:** Olgumuz sol el üçüncü parmak volar yüz distal interfalangeal eklem hizasında eli et keserken kullandığı bıçağın batması sonucu yaralanan ve ilk antibiyotik tedavisini amoksisilin klavulonik asit olarak 2 gün sonra almaya başlayan 53 yaşında kadın hasta. 15 paket yıl sigara öyküsü bulunan hastanın, ağrı, şişlik ve el hareketlerinde kısıtlılık şikayetleriyle yaralanmanın 4. Günü enfeksiyon kliniğine başvurduğu öğrenildi. 7 gün boyunca oral ciprofloksasin kullanan hasta enfeksiyon tablosunun ilerlemesi sonrası yaralanmadan sonraki 11. günde elde yaygın kızarıklık ve şişlik, ısı artışı ve şiddetli ağrı şikayetleri ve derin boşluk enfeksiyonu tablosu ile uyumlu olacak şekilde tarafımıza başvurdu.Hastanın 4 yıldır diyabet ile uyumlu semptomlarının olduğu ancak tanı almadığı için herhangi bir ilaç tedavisinin başlanılmadığı öğrenildi.

Başvuru esnasında hastada tenar+ midpalmar+web space'e yayılan el enfeksiyonu görüldü. El dorsumu ve midpalmar crizden distal interfalangeal eklem mesafesine dek açılan brunner insizyonlar ile el boşluklarına ulaşılıp debridman ve irrigasyon yapıldı. İşlem sonrasında hastamıza amoksisilin-klavulonik asit ile ciprofloksasin tedavisi altında 20 seans hiperbarik tedavisi uygulandı. Postop takipte hastanın enfeksiyon tablosunun iyileştiği fakat sol el 3. Parmakta fleksiyon kontrakrürü geliştiği gözlendi. Hastanın hareket kısıtlılığı nedenli ilk ameliyatın postop 71. gününde kontraktür açılımı için yeniden operasyona alındı.

Hastanın sol el 3. parmağının volar yüzünde palmar kriz ile distal interfalangeal eklem arasında mevcut olan önceki operasyona bağlı kontrakte nedbenin serbestleştirilmesi için multiple Z-plasti planlandı ve plana uygun olarak brunner cilt insizyonları tekrarlandı.Fibrotik dokular diseke edilerek FDP ve FDS tendonlar açığa çıkartıldı. Uzun eksene parelel olacak şekilde median hattan insize edilip, kesi tendonun parelel hattına dik açılarla tamamlandı. Böylece bacakları 90 derece açılı z plastiler elde edildi. Yapılan kesi sonrası elde edilen uzun tendon uçları uç uca modifiye kessler ve epitendinöz süturler ile onarıldı. Yapılan bu modifikasyon ile tendon hattında uzama sağlanıp eklem hareket açıklığı artırılmış oldu. İlk kesi sonrası ortaya çıkan tendonların kısa bacaklarından intraop çizime uygun olarak median kesiler ile tendon greftleri elde edildi. Bu greftler kullanılarak A2-A4 pulleyler onarıldı. Yapılan onarımlar sonrası eklem hareket açıklığı ve tendonda uzama teyit edildi. Cilt flepleri uygun şekilde adapte edilerek operasyon tamamlandı.

Operasyon öncesi parmaktaki 60 derecelik fleksiyon kontraktürünün giderildiği ve parmağın doğal anatomik pozisyonuna gelebildiği görüldü. Hastaya fleksör atel uygulandı. Hasta operasyon sonrası 2 hafta atel ile takip edildikten sonra fizik tedaviye yönlendirildi. Eklem hareket açıklığında artma ve kontraktürde düzelme olan hastanın uygulanan z-plasti tekniğine bağlı olarak orta ve distal falanksında 5 derece ulnar rotasyon olduğu fakat buna bağlı herhangi bir fonksiyonel kayıp olmadığı görüldü. Kontraktür açılmasını takiben pasif eklem hareketlerinde herhangi bir kısıtlılık gözlenmemekle birlikte DİP eklemde aktif eklem açıklığında ekstansiyonda 10 derecelik bir kısıtlılık olduğu gözlenmiştir. Postop dönemde izlenen pasif ve aktif eklem açıklığındaki farklılık iki operasyon arasındaki uzun süreli immobilizasyona bağlı kas güçsüzlüğü ile açıklanmakta ve fizik tedavi ile progresif olarak düzeldiği izlenmektedir.

**Tartışma:** Diyabet, malnütrisyon ve immün yetmezlik gibi predispozan faktörler varlığında el enfeksiyonları antibiyotik tedavisi alınsa bile baskılanamayabilir ve enfeksiyondaki ilerleme dramatik olabilir. Kontraktür onarımında fleksör tendonların uzatılması için z plasti kullanışlı ve etkili bir seçenektir. Z-plastiyi takiben tendon kuvvetinde göz ardı edilebilir bir azalma olmakla birlikte net fonksiyonel sonuçta herhangi bir kayıp olmamaktadır. ''(3) Kontraktürün tek insizyon ile lokal olarak düzeltilmesi ve greft materyaline ulaşım kolaylığı işlemin diğer tekniklere göre ön plana çıkan avantajları arasındadır.

**Sonuç:** Olgu örneğinde de sunulduğu gibi diyabetik el enfeksiyonları, ciddi yıkım ile giden ve takibinde kronik inflamasyon ve fibrozis ile iyileşen bir durumdur. Fleksör tendon kontraktürlerinin onarımında Z plasti tekniği; uygun hasta popülasyonunda, işlemden beklenen kar ve zarar göz önünde bulundurularak uygulanabilecek etkili bir tendon uzatma tekniğidir.

**Kaynakça:**

1- Calvet HM, Yoshikawa TT. Infections in diabetes. Infect Dis Clin North Am. 2001;15(2):407-21, viii.

2- Jalil A, Barlaan PI, Fung BK, Ip JW. Hand infection in diabetic patients. Hand Surg. 2011;16(3):307-12

3- Polichetti C, Greco T, Inverso M, Maccauro G, Forconi F, Perisano C. Retro-Malleolar Z-Plasty of Flexor Hallucis Longus Tendon in Post-Traumatic Checkrein Deformity: A Case Series and Literature Review. Medicina (Kaunas).

**Çizim:** Fleksör tendon kontraktürlerinde Z-plasti ile tendon uzatma tekniklerinin aşama aşama gösterilmesi

**Anahtar Kelimeler:** Contracture, Hand space infection, Tendon Lengthening, Z plasty

*Derin boşluk enfeksiyonu.preop.perop.postop görüntüleri ve il*

*Derin boşluk enfeksiyonu olan olgumuzun görüntüleri. 1- preop 2- Debridman sonrası volar yüz 3- Debridman sonrası dorsal yüz 4- Z plasti öncesi kontrakte el volar yüz 5- Z plasti öncesi kontrakte el dorsal yüz 6- Z plasti cilt insizyonu çizimi 7- İntraop tendon z plasti görüntüsü 8- Tendon z plasti postop volar yüz 9- Tendon z plasti postop dorsal yüz*

## PB-286

## Ayak Plantar Yüzde Oluşan Defektin Bilateral V-Y Flep ile Onarılması

Ali Haydar Cinbaş, Volkan Özel, Mehmet Nesim Güney, İbrahim Uğur Budak, Muhammed Taha Toprak, Mehmet Hanifi Başim, Mehmet Fatih Akkoç, Serkan Erbatur

*Dicle Üniversitesi Tıp Fakültesi, Plastik Rekonstrüktif ve Estetik Cerrahi,Diyarbakır*

**Giriş:** Parmak ucu ve volar yüz defektlerinde rekonstrüksiyon amacı defekti kapatmak, maksimum dokunma duyusunu sağlamak, parmağın uzunluğunu korumak, eklem fonksiyonunu korumak, büyüyen tırnak için bir yatak sağlamak ve iyi doldurulmuş bir pulpa dokusu ile tatmin edici bir kozmetik görünüm elde etmektir. Parmak ucu yaralanmalarının tedavisi, rekonstrüksiyon merdiveni ile ilişkili olan geniş bir spektrumda değişmektedir: sekonder kapatma, primer kapatma, greftleme (split, tam kalınlık ve kompozit ) ve fleplerdir. Özellikle kemik tendon nörovasküler yapıların açıkta olduğu yaralanmalarda flep ile onarım tercih edilmektedir. Flepler temel olarak homodijital flepler, heterodijital flepler (çapraz parmak flebi), uzak flepler, ada flepleri (homodijital, heterodijital ve metakarpal ), perforatör flepler ve serbest fleplerdir. Bu çalışmada hastanın parmak defektinin rekonstrüksiyon hedeflerini karşılayan V-Y ilerletme flebi tercih edildi.

**Gereç-Yöntem:** 82 yaş kadın hasta sağ ayak 1.parmak plantar yüzde metatarsofalangeal eklem seviyesinde yaklaşık 3 aydır olan 1x1 cmlik ciltten eleve düzensiz sınırlı pembe renkli insizyonel biyopsi sonucu kaposi sarkom tanılı kitle nedeniyle kliniğimize başvurdu.

**Cerrahi Teknik:** Hastanın kitlesi lokal anestezi altında 5 mm sağlam marj konularak eksize edildi. Defekt alanı için bilateral v-y ilerleme flebi tasarlandı. Flep fibröz septalar eksize edilerek serbestlenip defekt alanına inserte edildi. Hastanın postoperatif 2.günde başlayıp 5.günde biten distal flepte venöz konjesyon izlendi. Hastanın uzun dönem poiklinik kontrolünde flepte kısmi ya da tam nekroz izlenmeyip tümör cerrahi sınırları salim izlendi. Tıbbi onkoloji görüşü alınarak poliklinik kontrolüyle hasta takibe alındı.

**Tartışma-Sonuç:** Üst ve alt ekstremitede travmaya, yanığa, tümör rezeksiyonuna, lokal defekt oluşturan kronik yaralara bağlı oluşan pulpa defektlerinde rekonstrüksiyon merdivenine uygun olarak V-Y ilerletme flebi tecih edilebilir. Kliniğimize başvuran hastalarda hem üst hem de alt ekstremitede bu flep sıkça yapılmaktadır.

Alt ekstremitede üst ekstremiteye göre dolaşım sorunları daha fazla görülebilmektedir. Ancak alt ekstremitede donör saha morbiditesinin az olması erken işlevsellik sağlaması ve benzer doku ile onarım sağlaması avantajları nedeniyle tercih edilebilir. Olgu örneğinde tümör rezeksiyonu sonrası gelişen defekt alanın rekonstrüksiyonunda alternatif yöntemlere göre bu avantajların fazla olması nedeniyle bilateral V-Y ilerletme flebi tercih edilmiştir.

**Anahtar Kelimeler:** v-y flep, ayak plantar yüz, ilerletme flebi

*pre-op post-op görüntüler*

*A: preop B: eksizyon sonrası flep çizimi C-D:flep sütürasyonu E-F: postop*

## PB-287

## Pediatrik Hasta Alt Ekstremitre Travmalarında Uygun Rekonstrüksiyon Seçenekleri İle Amputasyon Güdük Seviyesinin Uzatılması

Doğan Can Sökmen, Göktekin Tenekeci, Erdi Kaya, Ahmet Mert Tanyeri

*Mersin Üniversitesi Tıp Fakültesi Plastik Rekonstrüktif Ve Estetik Cerrahi Ana Bilim Dalı, Mersin*

Çocukluk yaş grubunda alt ekstremite yaralanmaları çok çeşitli olabileceği gibi travmalar en sık karşılaştığımız yaralanmalardır. Yara yerine uygun rekonstrüksiyon seçenekleri değerlendirilir. Amputasyon gibi durumlarda amputasyon güdüğünün seviyesi hastanın tüm yaşamını etkilemektedir. Rekonstrüksiyon seçenekleri değerlendirilirken bu durum düşünülmelidir. 5 yaşında kız hastanın sağ bacağının üzerinden tır geçmesi üzerine dış merkezden tarafımıza yönlendirildi. Yapılan muayenede yara yerinde yaklaşık 40 cm boyutunda sağ ayak bileği medialinden sağ uyluk posterolateraline uzanım gösteren yer yer nekroze gross cilt defekti ve tibia metafiz tip 3b açık kırık gözlendi. Debridman ve tibia metafizkırığına yönelik eksternal fiksatör ile kemik tespiti yapıldı. Takiplerinde yapılan MESS skorlamasına göre amputasyon kararı alınan ve diz üstü amputasyon planlanan hasta için alternatif rekonstüksiyon seçenekleri irdelendi. Alt ekstremite dolaşımı değerlendirildiğinde posterior kompartmanda posterior tibial arterden beslenen viabl kas grubu mevcut idi. Mevcut kas flebinin anteromediale transpoze edilerek amputasyon güdük seviyesinin uzatılabileceği ihtimali düşünüldü. Ortopedi ile planlanan ortak operasyonda diz altı amputasyon sonrası posterior kompartmandan getirilen kas flebi ile rekonstrüksiyon gerçekleştirildi. Mevcut cilt defekti için seri debridmanlar ve pansuman takibi sonrasında kısmi kalınlıkta deri grefti ile kapama yapılarak rekonstrüksiyon sağlandı. Alt ekstremite amputasyonu hem hastaya hem de topluma önemli bir maliyete sahiptir. Hastalar için uzuv amputasyonunun psikolojik, duygusal ve fiziksel maliyetleri önemlidir. Ameliyattan sonra ve rehabilitasyon aşamasında fiziksel ağrı ve duygusal stres yaşarlar. Yaşam tarzlarında önemli bir değişiklik, fiziksel yetenek kaybı ile karşı karşıya kalırlar. Vasküler anatominin iyi bilinmesi, ayrıntılı fizik muayene ve etkin görüntüleme yöntemlerinin kullanılması ile uzuv kayıplarının önüne geçebilmekte, amputasyon güdük seviyesinin uzatılabilmesine imkan sağlayabilmekte, hastalar için en doğru rekonstrüksiyon seçeneğinin sağlanmasında yol gösterici olabilmektedir. Vakamızda gerçekleştirildiği gibi diz altı amputasyonun fonksiyonel ve estetik olarak diz üstü amputasyona göre daha iyi sonuçlar verdiği bilinmektedir.

**Anahtar Kelimeler:** Diz altı amputasyon, güdük seviyesi, pediatrik travma

*Pediatrik hastalarda diz altı amputasyon ve yara yeri rekonstrüksiyon*

## PB-288

## Dirsek Defektinde Lateral Arm Flebi

Berk Tahhan, Tuba Avcı, Servan Dağ, Feryal Tunç, Baran İşliyen, Serkan Erbatur

*Dicle Üniversitesi Tıp Fakültesi,Plastik,Rekonstruktif ve Estetik Cerrahi Anabilim Dalı, Diyarbakır*

**Giriş:** Lateral kol flebi, ekstremite defektlerinin yanı sıra baş ve boyun bölgesindeki defektlerin yeniden yüzeylendirilmesi gibi birçok farklı rekonstrüktif prosedürde uygulanabilen popüler bir fleptir. Lokal pediküllü flep olarak ters lateral flep Culbertson ve Mutimer tarafından dirsek eklemi çevresindeki yumuşak doku defektlerinin kapatılması ve yanık sonrası antekübital kontraktürlerin tedavisi için tanımlanmıştır. Flep serbest flep olarak septokutanöz ve osteokutanöz olarak da kullanılabilir. Lateral kol flebi, radial arterin kollateral posterior dalının septokutanöz perforatörleri tarafından beslenir ve kemik, kas, tendon, sinir, fasya ve cildi içerebilir. Pedikülün uzunluğu triceps brachii kasının ön tarafında 3,9 cm'dir (aralık 1,5-6,0 cm), ancak radyal oluğa kadar takip ederek 7-8 cm'ye ulaşabilir. Venöz drenaj bir veya iki

tane artere eşlik eden venden sağlanır. Pedikülün ekseni, posteriorda triseps kasının lateral başı ile anterior tarafta brakiyalis ve brakiyoradiyalis kasları arasında izlenen lateral intermusküler septum boyunca geçer. Flep genişliği, donör defektinin primer cilt kapanmasına izin vermek için genellikle 6 cm'yi geçmemelidir.

**Olgu:** Basit düşme sonucu sol ulnada fraktürleri olması nedeniyle ortopedi tarafından opere edilen 75 yaşında kadın hasta sol dirsek bölgesinde nekrotik alanlar gelişmesi sonucu tarafımıza başvurdu. Hastanın nekrotik alanları aksiller blok altında debride edildikten sonra yaklaşık 10X8 cmlik defekt gelişti. 2 seans negatif basınçlı yara tedavisi uygulanması sonrasında hastaya lateral arm flebi yapılması planlandı. Hasta genel anestezi altında sırtüstü pozisyonda yatırıldı. Esmarch bandajı uygulandı. Deltoid kasın insersiosundan lateral epikondile uzanan hatta perforatörler doppler yardımıyla işaretlendi. Defekt için 10X8 cmlik flep tasarlandı. Flebin posterioru derin fasya altına girilerek triceps kası üzerinden kaldırıldı. Septumdan triceps kasına giden dallar bağlanarak radial kollateral arterin posterior dalı diseke edildi. Diseksiyona proksimalden pedikül izole edilene kadar devam edildi. Flep defekif alana rotate edilerek inserte edilip süturasyonu yapıldı.Post-op takiplerinde flebin distal kısmında yüzeyel nekrozlar gelişti. Gelişen nekrotik alanlar debride edilip greft ile onarım sağlandı. Hasta taburculuk sonrası 1. hafta ve 1. ayda poliklinik kontrolüne çağrıldı.

**Tartışma:** Lateral arm flebi büyük bir arteri feda etmediği için elin vasküler beslenmesini tehlikeye atmayan bir fleptir. Ayrıca diseksiyon nispeten kolaydır ve iki cerrahi ekibin aynı anda çalışmasına izin vererek toplam cerrahi süreyi azaltır. Donör saha 6 cm genişliğe kadar primer kapatılabilir ve düşük morbidite ve kabul edilebilir estetik sonuçlarla gizlenebilecek alanlardadır. Tüm avantajlarına rağmen, önemli bir dezavantajı, bu flebin radyal önkol ve anterolateral uyluk flepleri gibi diğerlerine kıyasla göreceli olarak kısa bir pedikül uzunluğuna sahip olmasıdır.

**Anahtar Kelimeler:** defekt, lateral arm, flep

*lateral arm*

## PB-289

## Major Travmatik Amputasyonlarda Replantasyon Kararı

İbrahim Akpınar, Büşra Güçlü, Yunus Emre Atmaca, Hüseyin Emre Ulukaya, Selami Serhat Şirvan, Kamuran Zeynep Sevim

*Şişli Hamidiye Etfal Eğitim ve Araştırma Hastanesi Plastik Rekonstrüktif ve Estetik Cerrahi, İstanbul*

**Giriş:** Majör travmatik ampütasyonları genel olarak yüksek enerjili travma sonucunda oluşan vücudun büyük bir kısmının, genelde bir ekstremitenin (kol, bacak) kopma hadisesidir. Bu yaralanmalarda ampütasyona ek olarak eşlik eden travmalarda değerlendirilmeli ve multidisipliner bir yaklaşım sergilenmelidir. Hastayı değerlendirmeye ilk önce ileri yaşam desteği ilkeleri ile başlanmalıdır (1). Hava yolu güvenliği ve servikal omurga stabilizasyonu başlıca yapılması gereken hususlardır (1). Ardından akciğer ventilasyonun sağlanması gerekir (1). Majör ampütasyonlarda majör vasküler yapılarda etkileneceğinden uygun kanama kontrolü yapılmalıdır. Eğer gerekirse uygun eritrosit replasmanı gerekir (1). Plastik, Rekonstrüktif ve Estetik Cerrah (PREC) olarak majör ampütasyonlarda bunları uyguladıktan sonra değerlendirilmesi gereken hastanın replantasyona uygun olup olmadığıdır. Bunda zaman kaybetmemek adına diğer branşların eş zamanlı hastayı değerlendirmesi gerekir. Replantasyon kararında Mangled Extremity Severity Score (MESS) skorundan faydalanabilir. Ayrıca düşünmemiz gereken fonksiyonelliktir.

Bu yazımızda acil servisten tarafımıza konsülte edilen sekiz majör ampütasyon ve bunların değerlendirilmesi süreçlerinden bahsedeceğiz.

**Materyal – Metod:** Kliniğimizde 2020 ve 2024 tarihleri arasında yapılan tüm replantasyonlar retrospektif olarak tarandı. Major replantasyon harici replantasyonlar, hikayesi net olmayan hastalar çalışma dışı bırakıldı. Çalışmaya ilk başvuru merkezi Şişli Etfal Eğitim ve Araştırma Hastanesi olan hastalar çalışmaya dahil edildi. Toplamda sekiz majör travmatik ekstremite ampütasyonu nedeniyle acil servise başvurmuş hastalar çalışmaya dahil edildi. Hastalar kırmızı alanda yapılan değerlendirmeler sonrası multidisipliner yaklaşımlarla operasyona alınmıştır. Altı hastada etiyoloji araç dışı trafik kazasıyken iki hastada iş kazasıydı. Hastalardan iki tanesi kadın (%25), altı tanesi erkekti (%75). Hastaların yaş ortalaması 36. Hastaların iki tanesi üst ekstremite (%25), altı tanesi alt ekstremite (%75) ampütasyonuydu.

**Bulgular:** Hastaların demografik özellikleri, travma çeşitleri, multidisipliner değerlendirme sonuçları, acil cerrahi girişim şekilleri ve postoperatif dönemdeki takip edilme süreçleri incelendi. Hastalar multidisipliner bir yaklaşımla Ortopedi ve Kalp Damar Cerrahisi (KVC) tarafından da değerlendirilerek ortak bir karar alındı. Eş zamanlı hastaların kreatinin değerleri takip edildi. Bir hastada ameliyatheneye diyaliz makinesi indirilerek hazırda bekletildi. Yedi hastaya replantasyon işlemi uygulanırken bir hasta için replantasyon kararı alınmadı ve güdük işlemi uygulandı. İki hasta başarılı şekilde replante edildikten sonra postoperatif yoğun bakım takiplerinde genel durum bozukluğu ve travmanın meydana getirdiği ek komorbiditeler nedeniyle kaybedildi. Bir hastada amputat materyalinin replantasyona uygun olmaması ve hastanın isteği üzerine güdük ile onarıma gidildi. Bir hasta bilateral ayak ampütasyonuydu. Sol ayak başarılı şekilde replante edildi ancak sağ ayakta güdük ile onarıma gidildi. Kalan dört hastaya da replantasyon işlemi uygulandı. Hastalar postoperatif en az altı ay takip edildi. Bir hastada replantasyon nekrozu gelişti ve debridman ile güdük operasyonu yapıldı. Kalan üç hastada replantasyon başarılı bir şekilde tutmuştu. Bir hastada güdük sahasında yara dehisansı gelişti ve pansumanla takip edildi.

**Tartışma:** Majör ampütasyonlarda replantasyon veya güdük kararı değerlendirilirken birden fazla değişken göz önüne alınmalıdır. Travmanın derecesi ve hastada meydana getirdiği genel durum bozukluğu iyi değerlendirilmeli ve hızlı bir biçimde ameliyat planı yapılmalıdır. Bu karar verilirken hastanın protez materyali kullanması ile replante organ arasındaki fonksiyonellik farkına da bakılmalıdır (2). Replantasyonla elde edilen ekstremite işlevselliği, ampütasyon ve protez ile olduğundan daha düşükse hastaya revizyon ampütasyon planlanmalıdır.

PREC olarak görevimiz burada hastanın yararına olan en iyi seçeneği değerlendirmektir. Bunu değerlendirirken MESS skorlama sistemi kullanılabilir. MESS skorlaması dört ana parametrelerde değerlendirilir. Bunlar; iskelet ve yumuşak doku hasarı, şok durumu, iskemi ve hastanın yaşıdır. Bu skorlamada skor yedinin üzerinde olduğunda ampütasyon kararı önerilir, altının altında olduğun ise hastaya replantasyon yapılabilir. MESS'in düşük skorlarının uzvun kurtarabileceği hakkında yüksek özgüllüğe sahiptir (3). Ancak MESS skoru el ampütasyonlarında işlevsel değildir çünkü en kötü fonksiyonelliğe sahip bir el, en iyi protezden genellikle daha iyi bir tercihtir (4). Replantasyon kararı verdikten sonra ciddi bir ekip çalışması gerekir. Operasyon öncesi hipovolemi tablosu olması durumunda prerenal akut böbrek yetmezliği tablosu oluşabilir. Bunun için yakın kreatin takibi yapılmalı ve diyaliz hazırda tutulmalıdır. Vasküler yapıların salimliğinden emin olunmalıdır. Biz üç vakamızda da tarafımızca multidisipliner bir yaklaşım yaparak Kalp Damar Cerrahisi, Ortopedi ve Plastik, Rekonstrüktif ve Estetik cerrahi ekibi olarak operasyon yürütülmüştür. KVC ekibinden proksimalde akımı sağlanması, Ortopedi ekibinden ise kemik-kas bütünlüğü açısından yardım alınmıştır. Mikrocerrahi anastomozları, sinir koaptasyonları ve defekt onarımları tarafımızca yapılmıştır. Replantasyon sonrasında kopan uzvun tekrar kanlaması sonucunda reperfüzyon hasarı oluşabilir. Repürfüzyon hasarı serbest oksijen radikallerinin açığa çıkması sonucunda oluşur. Bu açığa çıkan oksijen radikalleri hücrede protein hasarı ve enflamatuar yanıtı arttırabilir. Bunlar sonucunda replantasyon başarısı düşebilir. Reaktif oksijen radikallerinin oluşturduğu hasarı azaltmak adına antioksidan tedaviler, hipotermi uygulanması, ilaç tedavisi gibi yöntemler uygulanabilir (6).

**Sonuç:** Major ekstremite travmatik yaralanmalarında operasyonun replantasyon veya amputasyon yönünde gidip gitmeyeceği değerlendirilirken multidisipliner bir yaklaşım gereklidir. Travmanın derecesine bağlı olarak hastanın genel durumu değerlendirilmeli ve operasyonun ne yönde olacağı karar verilmeli. Cerrahların nihai hedefinin sadece replantasyon ile ekstremitenin yaşama kabileyetinin sağlamak olmadığı, en önemlisi hastanın yaşam ile bağdaşacak prosedürler izlenmesi gerekildiği ve replante edilen uzvun fonksiyonelliği unutulmamalıdır(5).

**Kaynakça:**

1. Solarz MK, Thoder JJ, Rehman S. Management of Major Traumatic Upper Extremity Amputations. Orthop Clin North Am. 2016 Jan;47(1):127-36. doi: 10.1016/j.ocl.2015.08.013. PMID: 26614927.

2. Otto IA, Kon M, Schuurman AH, van Minnen LP. Replantation versus Prosthetic Fitting in Traumatic Arm Amputations: A Systematic Review. PLoS One. 2015 Sep

4;10(9):e0137729. doi: 10.1371/journal.pone.0137729. PMID: 26340003; PMCID: PMC4560425.

3. Yuan, L. H.; Mat Johar, S. F. N.; WanFaisham, Nu'manW.I.; Wan Azman, W. S.. WHEN GUSTILO III C AND MESS SCORE 9 TRAUMATIC LOWER LIMB MEETS REPLANTATION: A CASE REPORT OF LOWER LIMB REPLANTATION. Inter. J. All. Heal. Sci. 2021, 5, 2300..

4. Major upper extremity replantations B. Yaffe · D. Hutt · Y. Yaniv · J. Engel Received: 19 February 2009 / Accepted: 8 May 2009 © Society of Hand and Microsurgeons of India 2009

5. Okumuş A, Cerci Ozkan A. Upper extremity replantation results in our series and review of replantation indications. Ulus Travma Acil Cerrahi Derg. 2020 Jan;26(1):123-129. English. doi: 10.14744/tjtes.2019.85787. PMID: 31942747.

6. Schirò, G.R., Sessa, S., Piccioli, A. et al. Primary amputation vs limb salvage in mangled extremity: a systematic review of the current scoring system. BMC Musculoskelet Disord 16, 372 (2015).

**Anahtar Kelimeler:** replantasyon, major amputasyon, multitravma

## PB-290

## Gastroknemius Kas Flebi ile Proksimal Kruris Defekt Onarımı: Vaka Sunumu

Fatih Osman Demir, Nuh Evin

*Bezmialem Vakıf Üniversitesi Tıp Fakültesi Plastik, Rekonstrüktif ve Estetik Cerrahi Anabilim Dalı*

**Giriş:** Yara yeri enfeksiyonu ve ayrışması, diz eklemine yabancı cisim yerleştirilen ameliyatların sık karşılaşılan komplikasyonlar arasındadır ve oldukça katastrofik sonuçlara (diz üstü ampütasyon, diz eklem fonksiyon kaybı vb.) sebep olabilmektedir. Yara yeri komplikasyonlarının görülme olasılığı bazı araştırmalarda %20 gibi yüksek oranlarda belirtilmiştir.1

Gastroknemius flebi hem boyutu hem mobilitesi hem de deri grefti uygulaması için bir yatak oluştuma gibi avantajları sebebiyle diz ve proksimal tibia bölgesinde oluşan defektlerin onarılmasında mevcut enstrümanın kurtarılması için kullanılan temel fleplerden biridir.2 Ayrıca kas bazlı bir flep olması sebebiyle sahip olduğu güçlü dolaşım ile birlikte uygulanan antibiyotiklerin bölgeye ulaşmasını da kolaylaştırarak enfeksiyonu önlemektedir.

Bu çalışmada parçalı tibia fraktürünün internal fiksasyon ile onarımı ve total diz protezi operasyonu ardından gelişen yara yeri komplikasyonu sebebiyle oluşan defektlerin medial gastroknemius flebi ile onarımı sunulmaktadır.

**Vaka Sunumu:** Vaka 1: 43 yaşında erkek hasta trafik kazası sonrası sağ bacak proksimal tibia kırığı sebebiyle Ortopedi ekibi tarafından açık redüksiyon ve internal fiksasyon amacıyla opere edilmiş. Hastanın iyileşme süreci sırasında insizyon hattının lateralinde yara yeri iyileşme bozukluklu sebebiyle tarafımıza danışılmış. Sağ bacak anterolateralinde 5x6 cm boyutunda nekroze yara ve plak ekspozisyonu mevcut olması sebebiyle debridman planlanmış. İlk operasyonda debridman yapılarak ardından Vacum Assisted Closure (VAC) sistemi kurulmuş ve yara yerinin granülasyonu hedeflenmiş. 3 seans VAC uygulamasından sonra hastanın lateral gastroknemius kas flebi ile plak üzeri örtüldü. Hastanın takiplerinde yara iyileşmesi sorunsuz izlendi. (Figür 1)

**Vaka 2:** 61 yaşında kadın hasta sağ diz ekleminde gonartroz sebebiyle Ortopedi ekibi tarafından total diz artroplastisi uygulanmış. Takiplerinde hastanın anteriorda bulunan insizyon çevresinde akıntı sebebiyle debridman uygulanmış. İlerleyen dönemde insizyon hattı ve insizyon medalinde 6x5 cm boyutunda nekroze alan oluşması sebebiyle tarafımıza danışılmış. Nekrotik alan debridmanı sonrası diz enstrümanı ekspoze izlendi ve rekonstrüksiyon açısından medial gastroknemius kas flebi tasarlandı. Flep uzunluğunu arttırmak amacıyla kas fasyası boyunca kas liflerine vertikal olarak scoring uygulanarak flebin boyu uzatıldı ve protezin üzeri örtüldü. Cilt flepleri yaklaştırılarak flebe sütüre edildi. Ardından 4x5 cm boyutunda bir deri grefti ile de ekspoze olan kasın üzeri greftlendi. Hastanın takiplerinde yara iyileşmesi sorunsuz izlendi.

**Tartışma:** Diz ekleminde travmaya sekonder ya da artroplasti amacıyla yabancı cisim yerleştirilen operasyonlar sonrası oluşabilen yara yeri komplikasyonları enfeksiyonun proteze ilerlemesine ve derin enfeksiyona sebebiyet vererek oldukça yıkıcı sonuçlar ortaya çıkarabilmektedir. Diz bölgesinde oluşan yumuşak doku defektlerini onararak ve enfeksiyonu önleyerek dizin kurtarılmasında gastroknemius flebi önemli bir yere sahiptir. 1 Bu çalışmada total diz artroplastisi (TDA) ve proksimal tibia fraktürü onarımı sonrası oluşan yara yer iyileşme bozukluklarına sekonder oluşan yumuşak doku defektlerinin gastroknemius flebi ile tatmin edici şekilde onarımı sunulmaktadır.

Gastroknemius flebi popliteal arter dalları tarafından beslenen bir kas flebidir. Lateral ve medial başı ana gövdeden ayrılarak yaranın konumuna göre kullanılabilmektedir. Medial başı temel olarak popliteal arterin medial sural dalı ile beslenirken lateral başı lateral surel arter tarafından beslenmektedir.2 Genel olarak hem daha büyük bir hacme sahip olduğu için hem de daha uzaktaki defektlerin örtülmesine olanak sağladığı için medial gastroknemius flebi tercih edilmektedir. Mikrovasküler anastomoz gerektirmemesi ve flebin hazırlanması sırasında kolay bir insizyon ile kasa ulaşılabilmesi bu flebi popüler bir rekonstrüksiyon seçeneği olmasında etkili sebeplerdendir. 3

Birçok avantajının yanında gastroknemius kas flebinin bazı dezavantajları da bulunmaktadır. Daigeler ve ark.4 yaptığı vaka serisinde hastaların %7'sinde parsiyel flep nekrozu ve yara yeri komplikasyonları gözlenmiştir. Özellikle lateral başın kullanıldığı vakalarda peroneal sinir korunmalı ve flebin rotasyonu sırasında da sinir basısı olmamasına dikkat edilmelidir. Ayrıca bölgede kas güçsüzlüğü ve distal bacakta his kaybı gibi şikayetler de ortaya çıkabilecek komplikasyonlar arasındadır. Bölgedeki defektin onarılamadığı senaryolar düşünüldüğünde (diz üstü ampütasyon vb.) bunun gibi komplikasyonlar rölatif olarak daha tolere edilebilir görülebilir.4

TDA yapılan vakada yumuşak doku defekti ve bölgede enfeksiyon oluşu gastroknemius kas flebi ile onarımı çok daha mantıklı kılmaktadır. Bölgedeki enfeksiyon ile mücadelede uygulanan antibiyotiklerin bölgeye ulaşabilmesi için kas flebi kullanımı tercih edilmiştir. Ayrıca protez üzerine örtülen kas ile bölgenin yumuşak doku eksikliği giderilerek ekstansör mekanizmanın korunması hedeflenmiştir. Kas üzerine yerleştirilen greft sayesinde hem bölgedeki defekt tamamen onarılmış hem de estetik olarak tatmin edici bir sonuç elde edilmiştir.

Gastroknemius kas flebinin önemli bir diğer özelliği kasın her iki başının diğerinden ayrı bir dolaşıma sahip olması sebebiyle defektin yeri ve boyutuna göre ikisi arasından birinin seçilmesini mümkün olmasıdır. Tibia fraktürü sebebiyle plak vida ile onarım vakasında yara yeri iyileşmesi komplikasyonu sonrası ekspoze olan enstrüman sisteminin kurtarılması için bölgeye daha yakın olması sebebiyle lateral gastroknemius kas flebi tercih edildi. Bu şekilde çok yönlü kullanıma açık olmasıyla gastroknemius flebi bölgenin onarımında sık tercih edilen bir flep olarak kullanılmaktadır.

Bu çalışmada da bahsedildiği üzere gastroknemius kas flebi proksimal tibia ve diz çevresinde oluşan defektlerin kapatılmasında, plak/protez ekspozisyonlarının rekonstrüksiyonunda ve bölge yumuşak doku enfeksiyonun önüne geçilmesinde1 oldukça etkili, ulaşımı kolay ve yumuşak doku bazından zengin bir fleptir.

1. Russo A, Clemente A, Massè A, Burastero G. Medial gastrocnemius rotational flap for the reconstruction of extensor mechanism disruption in periprosthetic knee infections: a retrospective series with minimum two year follow-up. International Orthopaedics. 2023;47(4):983-993.

2. Houdek MT, Wagner ER, Wyles CC, et al. Long-term outcomes of pedicled gastrocnemius flaps in total knee arthroplasty. JBJS. 2018;100(10):850-856.

3. Gkiatas I, Korompilia M, Kostas-Agnantis I, Tsirigkakis SE, Stavraki M, Korompilias A. Gastrocnemius pedicled muscle flap for knee and upper tibia soft tissue reconstruction. A useful tool for the orthopaedic surgeon. Injury. 2021;52(12):3679-3684.

4. Daigeler A, Drücke D, Tatar K, et al. The pedicled gastrocnemius muscle flap: a review of 218 cases. Plastic and reconstructive surgery. 2009;123(1):250-257.

**Anahtar Kelimeler:** Diz Rekonstrüksiyonu, Gastroknemius kas flebi, Proksimal Tibia Fraktürü, Todal Diz Artroplasti

*Proksimal Tibia Fraktürü Sonrası Rekonstrüksiyon*

*a.) Debridman sonrası plak vida ekspozisyonu b.) Hazırlanan lateral gastroknemius kas flebi c.) Operasyon sonrası 1. ay*

## PB-291

## Gecikmiş Dijital Sinir Kesisinde Ven Konduiti Kullanılması

İbrahim Uğur Budak[1], Volkan Özel[1], Mehmet Nesim Güney[1], Ali Haydar Cinbaş[1], Muhammed Taha Toprak[1], Mehmet Hanifi Başim[1], Mehmet Bayram[2], Mehmet Fatih Akkoç[1], Serkan Erbatur[1]

*[1]Dicle Üniversitesi Tip Fakültesi, Plastik Cerrahi Ana Bilim Dali, Diyarbakır*
*[2]Mehmet Akif İnan Eğitim Ve Araştirma Hastanesi, Şanlıurfa*

**Giriş:** Üst ekstremite travmalarında periferik sinir yaralanmalarıyla sıkça karşılaşılmaktadır. Bu durum da ciddi kas fonksiyonu ve duyu kayıplarına veya ağrılı nöropatilere neden olabilmektedir. Primer onarım periferik sinir yaralanmasında en çok tercih edilen yaklaşımdır. Genellikle standart teknik otolog sinir greftlerinin kullanılmasıdır ancak donör alan morbitidesinden dolayı defekt içeren sinir dokularının tamirinde bir diğer alternatif ven conduiti kullanılmasıdır.

**Materyal-Metod:** 30 yaş kadın hasta 1 ay önce cam ile temas sonucu sol el 3.parmak volar yüzde zon 2 bölgesinde 1 cm'lik kesisi olan ve dış merkezde sadece primer süturasyon ile cilt onarımı yapılan hasta polikliniğimize başvurdu. Hastaya yapılan fizik muayenede fleksiyon kusuru izlenmemiş olup 3. parmak ulnar tarafta hipoestezi izlendi.Hastaya tarafımızca cerrahi operasyon planlandı.

**Cerrahi Teknik:** Lokal anestezi altında steril yeşillerle örtünme sonrası eski skar yerlerinde insizyon yapıldı ve hastaya yapılan eksprolasyonda 3.parmak ulnar taraflı dijital sinirin kesik olduğu etraftaki yumuşak dokulara yapışık olduğu görüldü,geriye kalan nörovasküler ve tendinöz yapıların intakt olduğu izlendi.Ulnar taraf dijital sinirin 4 mm' lik defektif olduğu ve primer onarımın yapılamayacağı gözlendi. Defektif hasarlı sinirin saf duyu siniri olması, defektin 5 mm'den az olması ve sinir grefti kullanmanın donör alan morbiditesi oluşturması nedeniyle defekt onarımı için sinir grefti yerine ven konduiti kullanımı planlandı. Hastanın el bileğinden 7 mmlik kontraktür payı düşünülerek ven grefti alındı, ven grefti kapakçıkların yönüne göre çevrilerek defekt bulunan sinirin distal ve proksimal uçlarına koapte edildi. Hastaya 2 hafta boyunca istirahat ateli uygulandı. Hasta cerrahi sonrasında iki gün takip edildi. Hasta postoperatif 2. Haftada ve 4.ayda kontrollere çağrıldı. Hastanın uzun dönem takiplerinde iki nokta ayrım testi ve Semmes Weinstein Monoflaman Testi 3.parmağın her iki taraf pulpasına uygulandı. Hastanın mevcut duyu kusurunda azalma izlendi.

**Tartışma- Sonuç:** Defektif sinir yaralanmalarının onarımında sentetik veya biyolojik tübüler yapıda olan konduitler kullanılmaktadır. Tübüler yapı nörotrofik faktörlerin harekete geçmesi için uygun ortamı sağlarken aynı zamanda aksonlar için bir klavuz görevi görmekte ve siniri çevre dokudan korumaktadır. Ven konduiti kullanmanın çeşitli avantajları vardır. Bunlardan ilki ven dokusunun sinir dokusuyla benzerlik göstermesidir.İkincisi ven duvarı sinir dokusunu korurken aynı zamanda difüzyona imkan sağlayarak sinir iyileşmesini desteklemektedir. Donör sahası; el ve ayak dorsali, el bilek volar yüz olup sinir greftleri ile karşılaştırdığımızda donör alan morbiditesi çok daha az olmaktadır.

Primer onarımın gerçekleştirilmesinin güç olduğu 5mm' e kadar olan defektif sinir yaralanmalarında; sinir greftine göre donör alan problemi daha az olan ven konduiti kullanımının akılda tutulması gerektiğini düşünüyoruz.

**Anahtar Kelimeler:** gecikmiş sinir onarımı, ven conduit, dijital sinir

*Ven Conduiti Kullanımı*

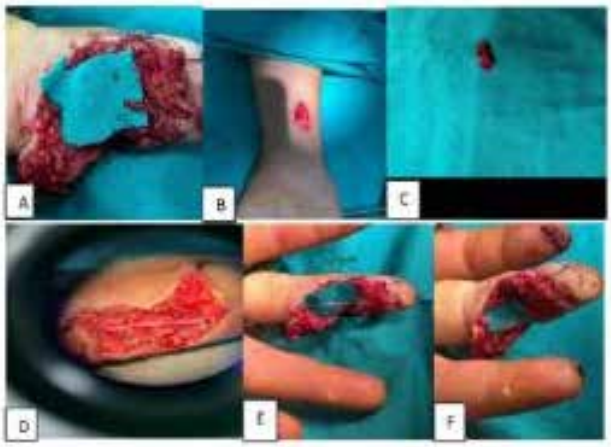


*A:intraop B:ven için donör alan ön kol volar yüz C:ven grefti D:intraop mikroskop görüntüsü E,F:sinir ve ven conduiti koaptasyonu intraoperatif görüntü*

## PB-292

## Yenidoğanda Ekstravazasyon Yaralanması Ve Yönetimi

İbrahim Uğur Budak[1], Volkan Özel[1], Mehmet Nesim Güney[1], Ali Haydar Cinbaş[1], Muhammed Taha Toprak[1], Mehmet Hanifi Başim[1], Mehmet Bayram[2], Mehmet Fatih Akkoç[1], Serkan Erbatur[1]

*[1]Dicle Üniversitesi Tıp Fakültesi, Plastik Cerrahi Ana Bina, Diyarbakır*
*[2]Mehmet Akif İnan Eğitim Ve Araştirma Hastanesi, Şanlıurfa*

**Giriş:** Periferik intravenöz kateterler, umbilikal ve periferik olarak yerleştirilmiş santral venöz kateterler yoluyla verilen intravenöz (IV) tedavilerden kaynaklanan ekstravazasyon hasarı, yenidoğan yoğun bakım ünitelerinde sık görülen iyatrojenik bir komplikasyondur.

**Olgu Sunumu 1:** 37 haftalık gebelikten sonra zamanında doğmuş dört günlük bir erkek bebek,yenidoğan yoğun bakım ünitesinde takip edilmekteyken, sağ diz lateralinde bir branül yoluyla TPN başlanan ve infüzyondan iki saat sonra sağ bacakta ödem, eritem ve palpasyonda sertlik farkedilmesi üzerine yendidoğan yoğun bakım ünitesinden tarafımıza konsülte edildi. Hasta değerlendirildi. Yapılan muayenede sağ bacakta yaygın ödem izlendi. Ayak ve parmak dolaşımları doğal izlendi. Branül bölgesinden sarımsı hemoseröz sıvı sızdığı görüldü. Hastanın ayağına steril olarak deri pomadı ile lokal yara bakımı yapıldı. Ekstremite elevasyonu sağlandı. Hastaya saatlik ekstremite dolaşım takibi yapıldı. 2 haftalık süreç içerisinde hastanın sağ bacağında ki ödem tamamen kaybolduktan sonra sağ diz lateralinde yaklaşık 2*2 cmlik etrafı eritemli nekrotik alan oluştuğu görüldü.

**Olgu Sunumu 2:** 37 haftalık gebelikten sonra zamanında doğmuş 3 günlük bir erkek bebek, yenidoğan yoğun bakım ünitesinde takip edilmekteyken sağ önkol distalinde ulnar tarafta bir branül yoluyla TPN başlanan ve infüzyondan iki saat sonra sağ ön kolda ödem, eritem ve palpasyonda sertlik farkedilmesi üzerine yenidoğan yoğun bakım ünitesinden tarafımıza konsülte edildi. Hasta değerlendirildi. Yapılan fizik muayenede sağ el ve ön kolda ödem izlendi. Sağ el ve parmak dolaşımları doğal izlendi. Hastanın sağ el ve ön kolu steril olarak deri pomadı ile lokal yara bakımı yapıldı. Ekstremite elevasyonu sağlandı. Hastaya saatlik ekstremite dolaşım takibi yapıldı. 2 haftalık süreç içerisinde hastanın sağ el ve önkoldaki ödem tamamen kaybolduktan sonra sağ önkol distalde ulnar tarafta yaklaşık 2*1 cmlik etrafı eritemli nekrotik alan oluştuğu görüldü.Hastanın eritemli ve nekrotik alanı lomatuell mesh pansumanı ile 2 hafta takip edildikten sonra yara yerlerinin tamamen iyileştiği izlendi.

**Cerrahi Teknik Olgu 1:** Hasta 2.hafta sonunda sağ diz lateralinde 2*2 cmlik nekrotik alan için genel anestezi altında operasyona alındı. Sağ diz lateralindeki nekrotik alanlar damar,sinir ve tendon yapıları korunacak şekilde yüzeyel debridman yapıldı. Kanama kontrolü sağlandıktan sonra sağ uyluk anteriordan alınan 3*2 cm'lik kısmi kalınlıkta deri grefti ile onarıldı. Greft alanına antibiyotikli lomatuell mesh ile tie-over pansumanı yapıldı kısa bacak atel uygulandı. Hastanın greft pansumanı 4.gün açıldı greft alanlarının intakt olduğu görüldü. Hasta greft alanlarının pansumanı 1 haftalık takibi sonrası taburcu edildi. Uzun dönem takiplerde greft alanı ve dönor alanın tamamen iyileştiği izlendi.

**Sonuç:** Preterm ve yenidoğan hasta grubu, cilt yaralanmasına ve ekstravazasyon yaralanmasından kaynaklanan komplikasyonlara yetişkin hasta grubuna göre daha duyarlıdır (1). Olgunlaşmamış cilt yapıları esnek subkutanöz dokuları,küçük kan damarları ve zayıf venöz bütünlükleri intravenözinfüzyonlardan kaynaklanan komplikasyon risklerini arttırmaktadır. Birçok intravenöz ilacın yenidoğanlarda tahriş edici veya vezikan olarak etki ettiğine dikkat edilmelidir. Bu nedenle, dikkatli infüzyonlarla birlikte vezikan ekstravazasyon için önleyici tedbirler alınmalıdır. Bir ekstravazasyon tespit edilirse, erken tanı ve tedavi önem arz eder.

**Referanslar:**

1. Chan KM, Chau JPC, Choi KC, Fung GPG, Lui WW, Chan MSY, Lo SHS.BMC Pediatr. 2020 Sep 23;20(1):445. doi: 10.1186/s12887-020-02346-9.PMID: 32967637

**Anahtar Kelimeler:** ilaç ekstravazasyonu, debridman, greft

*Yenidoğanda ilaç ekstravazasyonu*

*A:Olgu 1 İntraop Debridman,Greft A':Olgu 1 Postoperatif 21.Gün B:Olgu 2 5.Gün Sekonder İyileşme B':Olgu 2 14.Gün Sekonder İyileşme*

## PB-293

## Parmak Volar Yüz Defektlerinin Heterodijital Nörovasküler Ada Flebi ile Onarılması

Ali Haydar Cinbaş[1], Volkan Özel[1], Mehmet Nesim Güney[1], İbrahim Uğur Budak[1], Muhammed Taha Toprak[1], Mehmet Hanifi Başim[1], Mehmet Bayram[2], Mehmet Fatih Akkoç[1], Serkan Erbatur[1]

*[1]Dicle Üniversitesi Tıp Fakültesi, Plastik Rekonstrüktif ve Estetik Cerrahi, Diyarbakır*
*[2]Mehmet Akif İnan Eğitim ve Araştırma Hastanesi,Plastik Rekonstrüktif ve Estetik Cerrahi, Şanlıurfa*

**Giriş:** Parmağın pulpa ve volar yüz travmaları yumuşak doku ve dijital sinir defektleri rekonstrüksiyon merdivenine uygun olarak tercih edilmediği zaman fonksiyonel yetersizliğe neden olabilir. Etkili tedavi, parmak uzunluğunu korumalı, fonksiyonel ve estetik olarak kabul edilebilir bir görünüm sağlamalı, aynı zamanda donör saha morbiditesini en aza indirmelidir. Heterodijital nörovasküler ada flebi ilk olarak Littler tarafından bildirilmiştir. Pulpa veya volar yüz defektlerin onarımı için güvenilir bir seçenektir. Bununla birlikte, duyu kaybı, soğuk intoleransı, hiperestezi, skar kontraktürü gibi yüksek oranda donör saha morbiditesi olması klinik uygulamasını sınırlar.

**Gereç-Yöntem:** 40 yaş erkek hasta tarım makinası ile temas sonrası sağ el ikinci parmak volar yüz zon 2 de ulnar taraflı 2*2 cm'lik cilt ve doku defektinin eşlik ettiği nörovasküler, tendinöz yapıların açıkta olması nedeniyle kliniğimize başvurdu. Hasta yapılan fizik muayenede minimal fleksiyon kusuru izlendi. Duyu ve motor muayenesi doğal izlendi. Çekilen x-ray de osseoz patoloji izlenmedi. Beş gün yatış, yara bakımı ve intravenöz antibiyoterapi sonrası enfeksiyon lehine bulgular olmaması üzerine cerrahi planlandı.

**Cerrahi Yöntem:** Hasta aksiller blok anestezi altında operasyona alındı. Nekrotik yara yerlerinin debride edilmesi ardından sağ el ikinci parmak volar yüz zon-2 de nörovasküler ve tendinöz yapıların açıkta olduğu izlendi. Oluşan defekt alanına üçüncü parmak volar yüz radiyal taraflı zon-2 den uygun çizimler sonrası 2*3 cm'lik heterodijital ada flebi tasarlandı. Flep dijital arter sinir paketi dahil edilerek transpozisyonu sağlamak amacıyla metakarpofalingeal eklem seviyesine kadar disseke edildi. Flep defekt alanına inserte edilip donör sahaya inguinal bölgeden alınan bir adet tam kalınlık deri grefti uygulanıp tie-over pansuman yapıldı. Flep dolaşımı iyi izlendi. Uygun pansuman ve atel sonrası operasyon sonlandırıldı. Postoperatif 4 gün boyunca takiplerde dolaşım bozukluğu izlenmeyip greft pansumanları açıldı. Greft intakt izlendi. Poliklnik kontrollerinde yara dehissansı kontraktür izlenmedi, dönor sahada hipoestezi ve ağrı izlendi. Hasta geç dönem kontrollerinde polikliniğe başvurmadı.

**Tartışma-Sonuç:** Heterodijital doku aktarımları serbest veya pediküllü yapılabilmektedir. Duyu iyileşmesinde kortikal adaptasyon gerektirmekte ve daha yavaş olmaktadır. Sağlıklı bir parmağı tek arterli hale getirmektedir. Parmağın üzerindeki başka kesiler nedeniyle yerel doku kaldırılmasına elverişli olmaması durumunda, heterodijital doku aktarımları rekonstrüksiyonda kullanılmaktadır. Parmak defektlerinde heterodijital ada flebi; homodijital ada flebi, quaba flebi, ters çapraz parmak flebi gibi lokal fleplere alternatif olarak kullanılmaktadır.

**Anahtar Kelimeler:** heterodijital flep, volar yüz defektleri, ada flep

*pre-op post-op görüntüler*

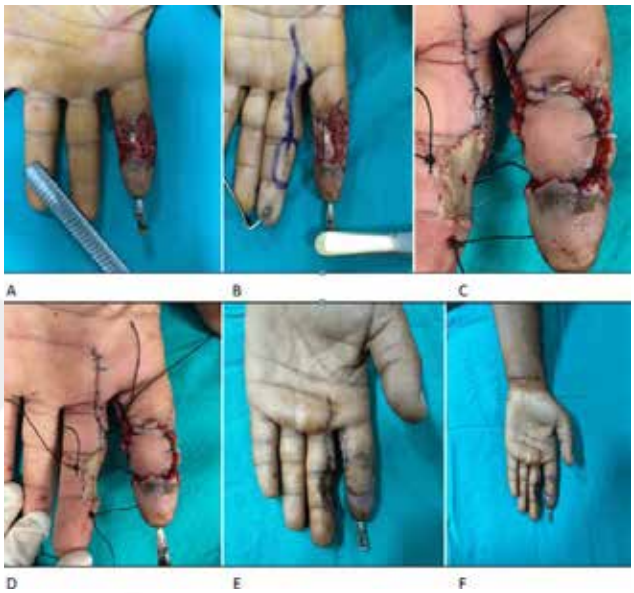

*A-B:preop C-D:intraop E-F:postop*

## PB-294

## Skafoid Psödoartrozu Olgusunda Zeidemberg'in Distal Radius Kemik Flebi İle Rekonstrüksiyon Sonrası Travmaya Bağlı Redüksiyon Kaybında Kaynamanın Sağlanması

İsmail Hakkı Kantar, Hande Akdeniz, Gökçe Yıldıran, Zekeriya Tosun

*Selçuk Üniversitesi Tıp Fakültesi, Plastik Rekonstrüktif ve Estetik Cerrahi Ana Bilim Dalı, Konya*

**Giriş:** Skafoid fraktürlerinde tanıda gecikme, tedaviye uyumsuzluk gibi nedenlere bağlı kaynamama görülebilir (1). Bu sebeple skafoid kırıklarından sonra kaynamama ve avasküler nekroz, problemli sekel olmaya devam etmekte ve el bileğinin radial taraflı ağrılarının sık bir sebebidir. Psödoartroz, yaralanmadan altı ay sonra kemik kaynaşmasına ulaşılamaması olarak tanımlanır. Skafoidin kaynamaması için risk faktörleri, proksimal kutbun fraktürü, yer değiştirme, angulasyon, parçalı fraktür olmasıdır.

Proksimal kutbun avasküler nekrozu durumunda kaynama oranlarını optimize etmek için vaskülarize kemik greftleri kullanılmalıdır (2). Bu sebeple de skafoid kaynamamalarının tedavisinde, proksimal kutup vaskülaritesinin değerlendirilmesi preoperatif ve intraoperatif olarak dikkatli bir değerlendirme gerektirir. Ek olarak, fonksiyonel sonuçları iyileştirmek için skafoid geometrisi ve karpal stabilitenin yeniden sağlanması vida ile fiksasyon sağlanır.

El cerrahisi kliniklerinde skafoid psödoartrozuna yönelik vaskülarize onarım yöntemleri sık uygulanmakta ise de nadiren iyileşme sürecinde yeni travmalar ile karşılaşılmaktadır. Bu bildiride Zeidemberg flebi ile onarılan skafoid psödoartrozu hastasının iyileşme sürecindeki travmasının yönetiminin sunulması amaçlanmıştır.

**Olgu Sunumu:** 30 yaş erkek sağ el üzerine düşme sonrası skafoid fraktürü nedeniyle dış merkezde 1 hafta atel ile takibi yapılması sonrasında el bileğinde devamlılık arz eden ağrı ve fonksiyonel kısıtlılık nedeniyle travma gününden 10 ay sonra el cerrahisi polikliniğimize başvurdu. Xray ve bilgisayarlı tomografi görüntülerinde skafoid psödoartrozu tespit edildi. Zaidemberg prosedürüne uygun olarak opere edilen hastaya distal radiustan kemik flebi ile onarım ve Acutrak başsız kompresyon vidası ile fiksasyon sağlandı. Hastanın postoperatif 1. Hafta ve 1. Ay takiplerinde el bileğinde ağrı tarifi olmadı. Xray ve bilgisayarlı tomografi görüntülerinde redüksiyon tamdı. Ancak hastanın 2. ay rutin poliklinik kontrolünde alçılı elini bir yere vurma ile yeniden travma aldığı öğrenildi, Xray ve bilgisayarlı tomografi görüntüsünde redüksiyonun bozulduğu görüldü. Ancak distal Radius kırığı yoktu. Ağrı travma sonrası olduğu, ancak poliklinik başvurusu esnasında olmadığı için yeni operasyon önerilmedi ve takip edildi. Hastanın travma sonrasında 2. ay bilgisayarlı tomografi görüntülerinde kemik kaynaması tamdı.

**Tartışma ve Sonuç:** Herbert ve Fischer sınıflamasına göre grup D olarak tanımlanan bu hastaya yaklaşım olarak kurtarma ameliyatları önerilmektedir (3). Hastaya bu amaçla zaidemberg prosedürü ile tedavi yaklaşımı uygulandı. Prosedüre uygun olarak kullanılan vaskülarize kemik greftlerinin; vaskülarize olmayan kemik greftlerine kıyasla daha yüksek konsolidasyon oranlarına sahip olması, donör bölge morbiditesinin düşük olması ve vaskülarize kemik grefti uygulanan hastalarda daha iyi klinik ve radyolojik sonuçlara ulaşılacağı öngörülerek prosedüre uyuldu (4). Literatürde Zeidemberg ile, vaskülarize kemik grefti içeren diğer prosedürlere nazaran daha az donör alan komorbiditesi bildirilmiştir, hastamızda da postoperatif takiplerinde donör alan komorbiditesi görülmedi. Ancak yeni alınan travmanın redüksiyonu bozmuş olması önemli bir sorun idi. Redüksiyonun milimetrik kaybolmuş olması ve fiksasyonun bozulmamış olması hastanın konservatif olarak yönetilmesinde önemli bir etkendi.

Vaskülerize kemik flepleri ile onarımlarda hastaların ekstremitelerini korumalarına yönelik önlemleri almaları konusunda detaylı bilgilendirme yapılmasını öneriyoruz.

**Kaynakça:**

1- Kawamura K, Chung KC. Treatment of scaphoid fractures and nonunions. J Hand Surg Am. 2008 Jul-Aug;33(6):988-97. doi: 10.1016/j.jhsa.2008.04.026.

2- Sgromolo NM, Rhee PC. The Role of Vascularized Bone Grafting in Scaphoid Nonunion. Hand Clin. 2019 Aug;35(3):315-322. doi: 10.1016/j.hcl.2019.03.004. Epub 2019 May 11.

3- Sánchez-Saba JE, Aguiar F, Zaidenberg EE, Gallucci G, De Carli P, Boretto J. Late consolidation of the scaphoid. Case report and literature review. Acta Ortop Mex. 2023 Mar-Apr;37(2):109-112. English.

4-Chaves C, Asmar G, Billac F, Falcone MO. Volar rerouting of the 1,2 intercompartmental supraretinacular artery vascularized bone graft for middle and distal scaphoid nonunions. Orthop Traumatol Surg Res. 2021 Sep;107(5):102972. doi: 10.1016/j.otsr.2021.102972. Epub 2021 May 27.

**Anahtar Kelimeler:** psödoartroz, skafoid, zeidemberg

## PB-295

## İp ile Avulsiyon Yaralanması Sonrası 12. Saatinde Revaskülarizasyon Olgusu

Ömer Aykut Yıldız, Ceren Çemberci, Mustafa Sertaç Ocak, Ümit Eyüpoğlu

*Ondokuz Mayıs Üniversitesi Plastik, Rekonstrüktif ve Estetik Cerrrahi Ana Bilim Dalı, Samsun*

**Giriş:** Hiçbir kavramsal gelişme, mikrocerrahi tekniklerinin ortaya çıkışı kadar el cerrahisi alanında derin bir etki yaratmamıştır. 1963'te Chen ve meslektaşları, Çin'in Şanghay şehrinde amputasyonlu bir elin ilk başarılı replantasyonunu gerçekleştirmesinin ardından gelişen birçok teknik ve deneyimler ile replantasyon kavramı gelişmeye devam etmektedir.(1)

Avulsiyon tarzı el yaralanmaları, replantasyon için göreceli kontraendikasyonlar arasında yer almaktadır(2) ve parmak replantasyonu için, sıcak iskemi süresinin 6 ila 12 saat arasında sınırlı olduğu durumlarda mümkün olduğu kabul edilir. İyi korunmuş ve soğutulmuş bir parmak amputasyonu olgusunda, replantasyona kadar geçen soğuk iskemi süresinin 24 saat kadar tolere edilebileceği değerlendirilir(3).

**Olgu:** Olgumuzda 51 yaşında erkek hastanın, saat 18.30 sularında hayvan tuttuğu urgan ipin parmağına dolanması

sonucunda sol el 1. parmak ip eklem seviyesinden traksiyon tarzda avülziyon yaralanması nedeniyle olay saatinden tam 9 saat sonra gece saat 03.00 sıralarında herhangi bir soğuk koruması olmadan acil servise başvurdu. Opere kolon kanseri öyküsü olan hasta sigara kullanmamakta idi.

Hastanın acil serviste yapılan muayenesinde sol el 1. Parmak IP eklem seviyesinde sirküler kesi mevcut, kesi distalinde dolaşım yok, bilateral anestezik olarak değerlendirildi. IP eklem radyal ve ulnar taraflı kolleteral ligamanlar ve EPL tendonu kesik olarak görüldü. FPL tendonu intakt olarak izlendi. Preop hazırlıklar sonrası saat 06.30 civarında yaralanmadan tam 12 saat sonra hasta vakaya alındı. İntraop yapılan eksplorasyonda sol el 1. Parmak bilateral dijital paketlerin kesik olduğu ve baskın taraf olan ulnar taraflı dijital arterin avulsiyon şiddetinin ulnar tarafta daha fazla olması neticesinde defektif olduğu ve onarıma uygun olmadığı değerlendirildi. Radyal taraflı dijital arterin proksimal ve distal uçları anastomoz için işaretlendi. Hastanın IP eklemde, bilateral kollateral ligaman ve EPL tendon onarımı sonrası stabilizasyon sağlandı. Ardından mikrocerrahi tekniğe uygun olarak radyal taraflı dijital arter primer onarıldı. Bir adet parmak volar yüzünden 2 adet parmak dorsal yüzünden olmak üzere toplamda 3 adet ven onarımı yapıldı. Hastanın bilateral dijital sinirleri avülze görünümde olması üzerine onarıma uygun görülmedi. Parmak dolaşımının olduğu intraop doğrulandı. Postop yoğun bakım ihtiyacı olmayan hasta serviste takip altına alındı. Postop Hgb: 12 g/dL olan hastanın takip esnasında 5 gün boyunca 500 cc Hidroksi Etil Starch iv infüzyon, 300 mg yükleme 100 mg idame olmak üzere coraspin p.o tedavi aldı. Yattığı süre boyuna atelle, günlük pansuman takibi yapılan hasta postop 5. Gününde taburcu edilerek ayaktan takibe başlandı. Postop 10. gününde yapılan kontrol muayenesinde sol el 1. Parmak distalinde dolaşımın olduğu, bilateral dijital sinir duyu traselerinin anestezik, IP eklemin stabil olduğu görüldü. Ancak insizyon hatlarında hafif dehisans görüldü. Dehisans hattı sekonder iyileşmeye bırakıldı.

Post op 24. gününde kontrol amacıyla başvuran hastanın insizyon hatlarındaki suturlar alındı. Dehisansın gerilediği görüldü. Post op 30. gününde yapılan muayenesinde hastanın yarasının kapandığı görüldü. IP eklemde aktif fleksiyon ve ekstensiyon hareketinin olmadığı ancak, pasif hareketle 20° ekstensiyon, 40° fleksiyon hareket saptandı. Hastanın ateli sonlandırılarak, fizyoterapiye başlandı

**Tartışmalar ve Sonuç:** Replantasyon vakaları özel bir değerlendirme gerektektir. Her ne kadar yaralanma tipi ve süresi gibi rölatif kontraendike durumlar olsa bile replantasyon ihtimali her zaman göz önüne alınmalıdır. Literatürde 33 saat sıcak iskemi süresine sahip parmak replantasyonu vakası bildirilmiştir(4). Sıcak iskemi süresi 12 saat, avulsiyon yaralanması olan ve dominant arteri avulsiyon şiddetine bağlı olarak avulse olan vakamızda bile başarılı ve fonksiyonel sonuçlar elde etmek mümkündür.

**Referanslar:**

1-Chen CW, Chien YC, Pao YS: Salvage of the forearm following complete traumatic amputation: report of a case. Chin Med J (Engl) 82:633–638, 1963.

2-Brooks D, Buntic RF, Kind GM, et al: Ring avulsion: injury pattern, treatment, and outcome. Clin Plast Surg 34:187–195, viii, 2007.

3-Lin CH, Aydyn N, Lin YT, et al: Hand and finger replantation after protracted ischemia (more than 24 hours). Ann Plast Surg 64:286–290, 2010.

4- Chiu HY, Chen MT: Revascularization of digits after thirty-three hours of warm ischemia time: a case report. J Hand Surg [Am] 9:63–67, 1984

**Anahtar Kelimeler:** avulsiyon, replantasyon, sıcak iskemi

*Resim*

1 ve 2- Başvuru anındaki fotoğrafları
3- Başvuru anındaki x-ray görüntüsü
4- Anastomoz hattının görüntüsü
5-Operasyon sonrası fotoğraf
6- Post op 30. günündeki fotoğraf

## PB-296
## Üst Ekstremite İnsidental Ganglion Kisti

Muhammed Taha Toprak, Mehmet Hanifi Başim, Volkan Özel, Mehmet Nesim Güney, Ali Haydar Cinbaş, İbrahim Uğur Budak, Mehmet Fatih Akkoç, Serkan Erbatur, Mustafa Köse

*Dicle Üniversitesi Tıp Fakültesi, Plastik Rekonstrüktif ve Estetik Cerrahi, Diyarbakır*

Giriş: Ganglion kistleri elde en sık görülen yumuşak doku tümörleridir Tüm ganglion kistlerinin yaklaşık %60 ila %70'ini oluşturan en yaygın bölge el bileğinin dorsal yüzüdür(1). Patolojik olarak iyi huylu ganglion kistleri, alttaki eklem boşluğuna bağlanan bir sap ile müsin dolu koleksiyonlar gösterir. Elde bulunabilen diğer yaygın yerler arasında volar yüz, fleksör tendon kılıfı ve distal interfalangeal eklem yüzeyidir. Sıklıkla kistler 20 ila 40'lı yaşlar arasında kadınlarda ortaya çıkar(2).

Materyal-Metod: Kliniğimizde tesadüfi rastlanan 3 hasta üzerine bu çalışma gerçekleştirilmiştir.,32 yaş erkek.Olgu-1 22 yaş erkek iş kazası sonucu acil servise başvurması sonrası yapılan fizik muayenede hastanın sağ el bileği volar yüz zon4-5 bileşkesinde 3 cmlik kesi izlendi. Motor muayenede d2-d3-d4 fleksiyon kısıtlılığı mevcuttu. El el bilek iki yönlü x-ray grafide osseoz patoloji izlenmedi. Hastaya lokal anestezi altında eksplorasyon sırasında sağ el bileği volar yüz radiokarpal eklem seviyesinde 2x1 cmlik insidental ganglion kisti tespit edildi. Kist kapsülü korunarak eksize edildi. Hastanın 1 hafta 1 ay 3 ay sonraki kontrollerinde nüks izlenmedi. Olgu-2 28 yaş kadın,sol el bileğinde fleksiyon kısıtlılığı şikayetiyle kliniğimize başvurdu. Yapılan fizik muayenede sol el dorsal yüz zon 6-7 bileşkesinde cildi eleve eden 1.5x1.5 cmlik mobil,yumuşak kıvamlı kitle izlendi.Hastanın çekilen el-el bilek iki yönlü x-ray grafilerinde osseöz patoloji izlenmedi. Hastaya yapılan ultrasonografik incelemede sol el bileği dorsal yüzde zon 6-7 bileşkesinde gangliyon kisti ile uyumlu 1.5x1.5 cmlik kitle olarak raporlandı.. Hasta lokal anestezi altında opere edildi. Kist kapsülü korunarak eksize edildi. Hasta 1 hafta 1 ay ve 3 ay sonra kontrole çağrıldı. Hastanın 3. ayındaki kontrollerinde aynı lokalizasyonda 1x1 cmlik gangliyon kisti ile uyumlu kitle izlendi. Hasta takibe alındı. Olgu-3 32 yaş erkek sağ el bileğinde şişlik,ağrı ve eklem hareketlerinde kısıtlılık nedeniyle polikliniğe başvuruda bulundu.Hastaya yapılan fizik muayenede 3 ay önce aynı seviyeden düşme sonrası sol el bileği dorsal yüz zon 7'de yaklaşık 2 aydır geçmeyen,yumuşak kıvamlı,1x1 cmlik cildi eleve eden kitle izlendi. Hastaya çekilen el el bilek iki yönlü x-ray görüntülemede osseöz patoloji izlenmedi. Çekilen ultrasonografik görüntülemede tariflenen bölgede gangliyon kisti ile uyumlu 1x1 cmlik kitle raporlandı. Hasta lokal anestezi altında eksplore edildi. Kist kapsül korunarak eksize edildi. 1 haftalık 1 aylık ve 3 aylık kontrollerde nüks izlenmedi.

Tartışma: Kliniğimizde yapılan çalışmada bu hastalarda ganglion kistinin insidental başvuru sonucu gözlendiği tespit edildi. Hastalar önce fizik muayene incelemesinde fleksiyon ekstensiyon hareket kısıtlılığı gözlendi. El el bileği iki yönlü x-ray grafi ve ultrasonografik inceleme yapıldı. Ultrasonografik görüntüleme ganglion kistlerinin tespit edilmesinde fayda sağlandığı gözlendi. Tüm hastalar lokal anestezi altında eksplorasyon yapıldı. Kistler kapsülü ile beraber eksize edildi. Yara yerlerinde postopoeratif dönemde herhangi bir komplikasyon gözlenmedi. Yakın takiplerde 1 hastamızda nüks saptandı. 2 hastamızda postoperatif dönemde başvurudaki şikayetlerinde gerileme izlendi.

Sonuç: Ganglion kisti vücudun her bölgesinde görülebilen yumuşak doku tümörü olup özellikle üst ekstremitede ve el dorsalinde insidansı daha fazladır(1). Çeşitli nedenlerle ortaya çıkabileceği gibi idiopatik de olabilir. Ganglion kisti daha sıklıkla volar el bileğini veya fleksör tendon kılıfını tutar ve yüksek ağrı skorları bildirmektedir.

Referanslar:

1-) Colberga R, Sanchez C, Lugo-Vicente H. Aspiration and triamcinolone acetonide injection of wrist synovial cysts in children. J Pediatr Surg. 2008;(43):2087-2090. -

2-) Cypel TKS, Mrad A, Somers G, et al. Ganglion cyst in children: reviewing treatment and recurrence rates. Can J Plast Surg. 2011;19(2):53-55. -

3-) Lidder S, Ranawat V, Ahrens P. Surgical excision of wrist ganglia; literature review and nine-year retrospective study of recurrence and patient satisfaction. Orthop Rev. 2009;1(1):e5 -

**Anahtar Kelimeler:** El bileği, Ganglion kisti, İnsidental

*Cerrahi Aşamalar*

*A: El Bileği volar yüzden preoperatif çizim B: El bileği lateralden preoperatif çiizm C-D: Cerrahi ekprolasyon ve eksizyon E: Primer süturasyon F: Ganglion kisti*

## PB-297

## Bifid Median Sinir ve Persistan Median Arter: Olgu Sunumu

Derya Baltutar, Mert Menemencioğlu, Buğra Sarı, Aslı Öztürk

*Karadeniz Teknik Üniversitesi*

**Olgu:** 40 yaş erkek hasta spiral taşı ile sol el bileği fleksör zon 5 te 6 cm'lik horizontal seyirli kesi ile acil servise başvurdu. Yapılan muayenede hastanın sol el bileği ve 1-2-3-4. parmaklarda fleksiyon kusuru, sol el 2 ve 3. parmaklarda bilateral duyu kaybı ve ulnar arter kesisi olduğu saptandı. Hastanın ayrıca sol el lunatum skafoid capitatum ve trapezium kemik fraktürleri mevcuttu. Kemik fiksasyonu sonrasında vakaya dahil olundu ve tendon kesileri onarıldı. Sinir diseksiyonu esnasında median sinirin nadir bir anomalisi olan bifid median sinir ve eşlik eden persistan median artere rastlanıldı. Median sinir medial ve lateral divizyonlarının proksimal ve distal uçları, sinir uçları uygun şekilde revize edildikten sonra 7.0 poliviniliden florür polimeri sütürler ile epinöral onarıldı. Median arter aradaki büyük gap ve çok seviyeli kesileri sebebiyle onarılamadı. Ulnar arter onarılarak vaka sonlandırıldı.

**Sonuç:** El bileğinde median sinire ve diğer anatomik yapılara ait birçok varyasyon tanımlanmıştır. Cerrah, tüm bu varyasyonların farkında olmalı ve olası iyatrojenik yaralanmalardan kaçınmak için bütün bu varyasyon ihtimallerini göz önünde bulundurmalıdır. Bifid median sinir; nadir görülen bir varyasyon olmakla birlikte, median sinire yönelik olarak yapılan girişimlerde cerrahi komplikasyonların azaltılması açısından cerrahların göz önünde bulundurması gereken bir varyasyondur.

Bifid median sinir varyasyonu literatürde %2,8'e varan oranlarda rapor edilmiştir. Bu nadir varyasyon sıklıkla persistan median arter ve aberran kaslar gibi varyasyonlara eşlik etmektedir. Bu varyasyona çoğunlukla insidental olarak rastlanmakta olup, yine literatürde bifid median sinirin ve eşlik eden varyasyonların sıklıkla karpal tünel sendromu (KTS)'na yol açtığı belirtilmektedir.

Median arter, erken embriyolojik dönemde ön kolun arteryal aksını temsil eden bir damar olup embriyolojik dönemin 2. ayında regrese olmaktadır. Ancak bazı bireylerde persistan median arter olarak regrese olmadan kalabilmektedir. Persistan median arter, anterior interosseöz arterden kaynaklanır, önkolda median sinire eşlik eder, palmar bölgede ise median-ulnar tip yüzeyel palmar arkın oluşumuna katılır. Erişkin yaşamda median arter; palmar ve antebrakial olmak üzere 2 farklı tip göstermektedir. Antebrakial tipte persistan median arter el bileğine ulaşmadan sonlanmakta, palmar tipte ise el bileğine kadar ulaşmaktadır. Hastamızda karşılaştığımız persistan median arter el bileğini de katettiğinden palmar tip olarak nitelendirildi. Bifid median sinir ve median arter birlikteliği popülasyonda %1-2 oranı ile oldukça nadir saptanan bir anomalidir. Hastamızda bu iki anomali eşzamanlı olarak bulunmakta idi.

**Anahtar Kelimeler:** bifid, median, sinir, arter, varyasyon

*Bifid median sinir ve median arter*

## PB-298

## Genetik Miras: Polidaktili

Muhammed Taha Toprak[1], Mehmet Hanifi Başim[1], Volkan Özel[1], Mehmet Nesim Güney[1], Ali Haydar Cinbaş[1], İbrahim Uğur Budak[1], Mehmet Fatih Akkoç[1], Serkan Erbatur[1], Mehmet Mesut İnan[2]

*[1]Dicle Üniversitesi Tıp Fakültesi, Plastik Rekonstrüktif ve Estetik Cerrahi,Diyarbakır*
*[2]Şanlıurfa Eğitim Araştırma Hastanesi,Plastik Rekonstrüktif ve Estetik Cerrahi, Şanlıurfa*

**Giriş:** Elin konjenital anomalileri doğumda var olan,el gelişimini etkileyen ve elin kullanımında belirgin problemlere neden olan deformitelerdir.Sıklık sırasıyla polidaktili,sindaktili ve kamptodaktili şeklinde görülür. Bu olguda polidaktili vakası ele alınacak olup 1000 canlı doğumda yaklaşık 1 görülmektedir(1). Polidaktili sendromik olarak Ellis-van Creveld,Orofasiyodijital sendrom,Meckel Gruber sendromu,Rubinstein-Taybi sendromu ve Trizomi 13 kromozal anomalisinin bir parçası olarak görülebilmekte olup genellikle sporadik seyreder ancak sendromik olanlar genellikle OR,izole olanlar OD olarak aktarılır(2 ).Preaksiyel çoklu parmak(polidaktili) için en çok kullanılan sınıflandırma Wassel sınıflandırması olup bu ikili başparmak varlığının tam olarak tarif edilmesi için de kullanılır.Bu sınıflandırma ikizleşmenin anatomik bölgesini tanımlar. Zuidem tarafından üç falankslı başparmağın üçlü yapısını ve deviasyonunu daha iyi tanımlayan bir sınıflandırma modifikasyonu olup her iki sınıflandırma sisteminde de incelendiğinde olgumuzu nadir görülen bir vaka olarak ele aldık.

**Olgu:** 15 yaşında erkek hasta bilateral el başparmak polidaktili öyküsü nedeniyle tarafımıza başvurdu.Hastaya yapılan fizik muayene ve görüntüleme yöntemleri sonucunda bilateral ellerde başparmakta Zuidem sınıflamasına göre Tip-4 e benzeyen ancak farklı olarak üç falankslı ve tamamen ayrık metakarp yapısına sahip polidaktili olarak değerlendirildi. Hazırlık süreci tamamlanan hasta operasyona alındı. Sağ başparmak için radial taraflı karpometakarpal ve web aralığı metakarpofalengeal ekleminden distalinden başlanarak yapılan Bruner insizyonlar ile cilt flepleri eleve edildikten sonra nörovasküler yapılar korunup belirlenen parmak amputasyonları yapıldı.Radial kollateral bağlar ve başparmak abduktör kasının rekonstrüksiyonu sonrası K-tel geçildi.Sol başparmak için radial taraflı karpometakarpal eklemden distale yapılan insizyon daha sonra kemik duplikasyon bölgesine doğru uzatıldı.Nörovasküler yapılar korunarak osteotomisi tamamlandıktan sonra belirlenen parmaklar uygun seviyeden ampute edildi ve K-tel geçildi. Her iki el atele alındı,operasyon sonrası dolaşım,duyu ve motor muayeneleri doğal gözlendi.Taburculuk sonrası poliklinik kontrollerinde 1 ay sonra K-teller çıkarılıp yapılan görüntülemelerde osseöz patoloji gözlenmedi.

Hasta parmak motor fonksiyonlarının rehabilitasyonu açısından 1.ay sonunda fizik tedavi bölümüne yönlendirildi ve takiplerinde komplikasyon gözlenmedi.

**Tartışma:** Konjenital el anomalileri hasta için hem fonksiyonel hem de estetik olarak yaşamı boyunca önem arz eder.Bu hastalara operasyon planlaması öncesinde multidisipliner değerlendirme gerekmekte olup hematolojik değerlere bakılmalı ve genetik konsültasyonları yapılmalıdırCerrahi öncesinde yapılan fizik muayene ve görüntülenmeler cerrahi planlamada kolaylık sağlayıp operasyon sonrasında da gerçekçi beklentilere sahip olunmasını sağlar.El,vücudun çok hassas bir organı olmasından dolayı cerrahiden sonra hafiften ağıra kadar değişen ağrı olabilir.Ayrıca rekonstrüksiyon ilkelerine sıkı sıkıya bağlı kalınmasına rağmen;eklem instabilitesi,tendon açı kaybı,ligament yapılarının bozukluğu ve kemik yapıda değişiklikler gibi komplikasyonlar görülebilir ve operasyon sonrası erken dönemde ya da ilerleyen yaşlarda revizyon cerrahisi gerektirebilir.Cerrahi sonrası el egzersizleri,masaj terapisi,splintleme,germe ve özel sargı fizik tedavi ile rehabilitasyon süreci de değerlidir.

**Sonuç:** Konjenital el deformitelerinin başarılı tedavisinde rekonstrüksiyonun tüm yönleriyle detaylı tanımlanması ve belirlenmiş ilkelere bağlılık gerektirir.Aile ile cerrahi öncesi yapılan fikir birliği uygun amaç ve sonuçları ortaya koymak için önemlidir.Başarılı bir cerrahi;cilt kesilerinin makul kullanımı,tenar-hipotenar kasların ve tendon yapılarının doğru konumlandırılması,eklem rekonstrüksiyonu,kemik birimlerinin uzunlamasına aksa dik hizalanmasını içerir. Rekonstrükte edilen başparmak karşı taraf başparmağından daha küçük ve sert olabilmesine rağmen fonksiyonel olarak tatmin edici olmalı ve hasta kavrama aktivitesini geliştirmelidir.

**Referanslar:**

1-) Farrugia MC, Calleja-Agius J. Polydactyly: A Review. Neonatal Netw. 2016;35(3):135-42. doi: 10.1891/0730-0832.35.3.135. PMID: 27194607.

2-) Faust KC, Kimbrough T, Oakes JE, Edmunds JO, Faust DC. Polydactyly of the hand. Am J Orthop (Belle Mead NJ). 2015 May;44(5):E127-34. PMID: 25950541

**Anahtar Kelimeler:** çoklu başparmak, genetik, polidaktili

*Preoperatif ve Postoperatif Görünüm*

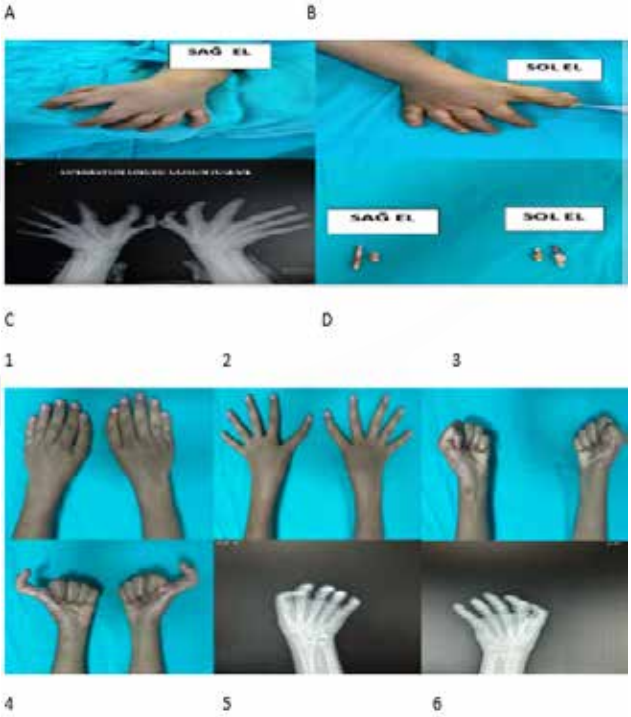


*A: Sağ el preoperatif görünüm B: Sol el preoperatif görünüm C:Preoperatif el grafisi D: Eksizyon sonrası sağ-sol başparmak amputat 1-2: Postoperatif el normal postür 3-4: Postoperatif başparmak fleksiyon 5-6: Postoperatif el grafisi*

## PB-299

## Elin Yüksek Basınçlı Enjeksiyon Yaralanması Olgusu

Büşra Moğul, Murat Sinan Engin

*Ondokuz Mayıs Üniversitesi Tıp Fakültesi,Plastik Rekonstrüktif Ve Estetik Cerrahi Ana Bilim Dalı, Samsun*

**Giriş:** Yüksek basınçlı el yaralanmaları ile acil servislerde görece olarak daha az karşılaşılmaktadır. Tahmini olarak acil servise başvuran hastaların 600'de 1'idir. Popülasyonun büyük çoğunluğu meslek ilişkilidir ve genç erkekler oluşturur. İlk vaka; dizel yakıtı ile yaralanma olarak Hesse (1925) ve Rees (1937) tarafından raporlanmıştır. Yüksek basınçlı yaralanmalar genellikle nondominant elde, çoğunlukla indeks parmakta meydana gelir. Avuç içi ve 3. Parmak diğer etkilenen bölgelerdir. Giriş deliği genellikle çok küçüktür (1-7 mm ). Bu yaralanmalarda yabancı madde genellikle 141-703 kg/cm2 basınç altında enjekte olur. En yaygın enjeksiyon materyali otomotiv gres yağı, dizel yağı, boya ve diğer çözücülerdir. Su, hava, silikon, plastik ve hayvan aşısı enjeksiyonu da raporlanmıştır. Yaralanmanın ciddiyeti yaralanma şekli, basınç, volüm, viskozite, enjeksiyonun meydana geldiği anatomik seviye, enjeksiyon materyalinin toksisitesi, sekonder efeksiyonlar ve olayın meydana geliş zamanı ile müdahale edilen zaman aralığının süresi ile yakın ilişkilidir. Bunlar, binlerce psi (pound kuvveti per kare inç) üzerinde basınç üreten yüksek basınçlı tabancalar tarafından oluşturulur. Bu aşırı basınç, materyali dijital veya palmar dokulardan geçirir ve sonuç olarak fasyal planlar boyunca, tendon kılıfları ve nörovasküler demetler boyunca yayılımı ile önemli hasara neden olur. Enjekte edilen materyalin zararlı etkileri

arasında ilgili kimyasal maddenin doğrudan toksik etkisi, iskemi, yüksek hızlı mekanik etki, ikincil enfeksiyon ve kapalı dijital alan içindeki artmış basınç yer alır. Toksik materyal ödem ve iskemiye sebep olur; mekanik ve kimyasal faktörler kompartman sendromuna, fibröz, adezyon, nekroz ve sekonder kontraktür, ülserasyonlara ve ayrıca sistemik intoksikasyonlara ( akut böbrek yetmezliği, hava embolisi ) sebep olabilmektedir. Yüksek viskoziteye sahip materyaller; örneğin gres ve yağ bazlı bileşiklerde yayılım daha azdır. Düşük viskoziteli bileşikler, boya ve tiner gibi materyaller daha ciddi enflamatuar yanıt oluşturur ve yağda hızlı çözünürlük nedeni ile doku yıkımına bağlı olarak daha çok zarar verirler. Amputasyonlar ile daha yakın ilişkilidirler. Gres ve yağ bazlı bileşikler kronik fistül formasyonu ile beraber olan oleogranulomların, skarların oluşmasına neden olur ve kaçınılmaz olarak parmakta fonksiyonel bozulmayı beraberinde getirir.

Distal iskemi ile ilişkili olan faktörler; masif damar trombozu, geçici vaskuler spasm, venöz geridönüşte obstrüksiyon, kompartmana bağlı olarak dijital arterlerde kompresyon etkisi olarak sıralanabilir. Kimyasal toksisite iskemiden ziyade doku hasarı olarak düşünülmektedir. Parmaklarda amputasyon oranı %48 olarak raporlanmıştır.

**Olgu:** 64 yaşında erkek hasta iş yerinde çalışma sırasında kaza ile sol eline piston vasıtasıyla yağ enjeksiyonu nedeni ile yaralanmış ve acil servisimize yaralanmadan 17 saat sonra başvurmuştur. Hastada bilinen ritim bozukluğu mevcut olup, sigara kullanıcısıdır. Tarafımıza parmakta dolaşım problemi nedeni ile danışılan hastaya yapılan ilk muayenede; sol el 2. parmak pulpasında 7 mm boyutunda oblik seyirli enjeksiyon giriş deliği görülmüştür. Aynı zamanda; proksimal falanks orta seviyesinden itibaren soluk, soğuk ve tonusu kötü olarak değerlendirilmiş; parmak dorsal yüzünde çok sayıda bül izlenmiştir. Acil serviste tetanoz proflaksisi verilmiş olup; ivedilikle izotonik sodyum klorür solüsyonu ile irrige edildikten sonra, parmağa ulnar ve radyal taraflı midlateral fasyotomi insizyonları açılmıştır. Serviste yakın takip edilen hastaya analjezik ve antibiyotik desteği verilmiştir. 5 gün serviste takibi yapılan hastanın orta falanks orta seviye distalinde nekroz hattının belirginleşmesi nedeni ile devitalize dokular debride edilmiş, proksimal interfalangeal eklem seviyesinden amputasyon yapılmıştır

**Tartışma ve Sonuç:** Erken tedavi yaklaşımı dekompresyon ve yabancı materyalin parmaktan tahliyesi esasına dayanır. Eğer parmak soğuk ve kötü perfüze ise erken amputasyon bir seçenek olarak düşünülebilir. Yaralanmanın baş parmak ve indeks parmağı içerdiği durumlarda sensasyonun restorasyonu sensat flep ile sağlanabilir. Son olarak düzenli takip, erken yoğun el rehabilitasyonu optimal fonksiyonel sonuçlara ulaşmak için şarttır. Bu yaralanmaların erken tanınması ve tedavisi önemlidir çünkü gecikme elin fonksiyonunun tehlikeye girmesine veya hatta bir parmağın ampute edilmesine neden olabilir.

**Anahtar Kelimeler:** Yüksek basınçlı el yaralanmaları, kompartman sendromu, yağ enjeksiyonu

*sol el 2. parmak yüksek basınçlı yağ enjeksiyonu ile yaralanma*

*1. resim: Acil servise ilk başvurusundaki parmak fotoğrafı 2. resim:Acil serviste açılan midlateral insizyonların fotoğrafı 3. resim:Parmağın servis takiplerindeki fotoğrafı 4. resim:Amputasyon sonrası fotoğraf*

## PB-300
## El Defektlerinin Onarımında Groin Flep

Mahmut Can Karatoprak,
Yusuf İnan Nakipoğlu, Ahmet Tuncer Taşçı, Nuh Arven, Aslı Odabaşı, Mehmet Akkoç

*Dicle Üniversitesi Tıp Fakültesi,Plastik,Rekonstruktif ve Estetik Cerrahi Ana Bilim Dalı, Diyarbakır*

**Giriş:** El defektlerinin onarımı için kullanılan serbest ve lokal fleplerin sayısının artmasına rağmen, kasık flepleri de hala yaygın olarak kullanılmaktadır. Ciddi el travmalarından sonra geniş yumuşak doku kaybıyla birlikte oluşan defektlerin onarımı hızlı ve yetkin bir tedavi gerektirir.Serbest fleplerin çeşitliliği ve kullanılabilirliği giderek artmasına rağmen McGregor ve Jackson tarafından 1972 yılında tanımlanan kasık flebi hala kullanılmaktadır. Obez hastalarda,uzun operasyon süresi kaldıramayacak hastalarda,alıcı sahanın dolaşımını bozmayacak alıcı arter yokluğunda hasta beklentilerini de göz önüne alarak groin flep tercih edilebilmektedir.

**Olgu:** 45 yaşında erkek hasta sağ el 2.parmakta kemik açıklığının olduğu crush kirli degloving tarzda yaralanma nedeniyle kliniğimizde takip edildi. Hastanın kronik böbrek yetmezliği nedeniyle sağ el bileğinde a-v şantı mevcuttu. Hastanın kronik böbrek yetmezliğine ek olarak diabet ve hipertansiyon hastalıkları mevcuttu.Hastanın mevcut hastalıkları ve a-v şantı olduğu için rekonstrüksiyon alternatifleri kısıtlıydı.Free flap seçenekleri donor sahada a-v şant olması nedeniyle tercih edilmedi.Lokal flepler ise el dolaşımının iyi olmamasından dolayı tercih edilmedi. Hastaya tüm tedavi alternatifleri gelişebilecek komplikasyonlarla birlikte anlatıldı.Groin flep yapılmasına karar verildi.

**Tartışma-Sonuç:** Elin yumuşak doku rekonstrüksiyonu için kullanılan serbest, bölgesel ve perforatör pediküllü fleplerinin sayısının artmasına rağmen, pediküllü kasık flebi de hala kullanılmaktadır. Kasık flebi,kolay eleve edilmesi, kısa ameliyat süresi ve iyi fonksiyonel sonuçları nedeniyle değerlidir.Ayrıca inguinal bölge, obez hastalarda diğer

vücut bölgelerinin çoğunda elde edilenden daha ince flepler sunar. Kritik hastalarda ve karmaşık yaralanmaları olan hastalarda flep lokal anestezi altında kolayca uygulanabilir. Delay yapılması ortalama hastanede yatış süresini kısaltsa dahi ortalama hastanede yatış süresi 3 haftadır.Pansumana uyum gösterebilen hastalar postop 2. gün taburcu edilip ayırma seansına kadar ayaktan takip edilebilir.Pediküllü kasık flebi basittir ve acil durumlarda kullanımı kolaydır. Üst ekstremitenin rekonstrüktif cerrahisinde pediküllü kasık fleplerinin serbest doku transferine kıyasla bir avantajı da lokal damarların daha sonra serbest fleplerle yapılabilecek rekonstrüktif cerrahi için saklanmasına olanak sağlamasıdır.Kasık flebinin dezavantajları arasında el, dirsek ve omuzun hareketsizliğine bağlı olarak eklem sertliği ve ekstremitelerin immobilizasyonuna bağlı ödem örnek verilebilir.Birden fazla cerrahi operasyon gerektirmesi ve uzun hastane kalış süresİ pediküllü kasık flebini serbest flebe kıyasla daha pahalı hale getirebilir.Günümüzde, serbest flepler yerine kasık flebini çoğunlukla hastanın sağlığının kritik olduğu (örn. politravma), alıcı alandaki damarlarının hasar gördüğü, diğer mikrocerrahi girişimlerin muhtemel olduğu (örn. ikinci ayak parmağı transferi) veya genel anestezi ve uzun ameliyat süresinin kontrendike olduğu (örn. hamilelikler) durumlarda kullanıyoruz.

**Anahtar Kelimeler:** Groin flep, Kasık flebi, El rekonstrüksiyonu

*Olgu Sunumu*

*a)Defektin Pre-operatif Görüntüsü b)Flep çizimi c)Eleve edilmiş flep d)Hazırlanan flebin tüp haline getirilmesi e)Hazırlanan flebin tüp halinde inserte edilmesi e)İkinci seans sonrası*

## PB-301

## Dupuytren Kontraktüründe Z–Plasti Tekniği Kullanımı

İbrahim Uğur Budak, Volkan Özel, Mehmet Nesim Güney, Ali Haydar Cinbaş, Muhammed Taha Toprak, Mehmet Hanifi Başim, Serhat Gün, Mehmet Fatih Akkoç, Serkan Erbatur

*Dicle Üniversitesi Tıp Fakültesi, Plastik Rekonstrüktif ve Estetik Cerrahi, Diyarbakır*

**Giriş:** Dupuytren kontraktürü bir bağ dokusu hastalığıdır. Kollajen birikimi içermekte olup ilerleyici fibrozis ve palmar fasyanın kalınlaşması ile karakterizedir.Dupuytren kontraktürü kalıtsal özellik gösterir ve hastaların % 25-50 kadarında aile hikayesi mevcuttur.Erkeklerde daha sık gözükmekte olup hastalık başlangıcı 40 -60 yaş arasında pik yapmaktadır.Çoğunlukla bilateral elde görülür ve yüzük parmağı en sık etkilenen parmaktır. Metekarphalangeal eklem genellikle ilk etkilenen eklemdir. Alkol bağımlılığı,hepatik hastalıklar,diabetes mellitus,kronik akciğer hastalıkları gibi bazı hastalıklar ile ilişkilendirilmiştir.

**Gereç-Yöntem:** 43 yaşında tarım işçisi olan erkek hasta sol el 4. parmakmetakarpophalangeal eklem seviyesinde 40 derecelik fleksiyon nedeni ile polikliniğimize başvurdu. Hastanın 20 yıldır diyabet hastası olduğu,dominant elinin sağ el olduğu öğrenildi.Hastanın sol el 4.parmaktaki fleksiyon kontraktürü nedeni ile 6 ay fizik tedavi gördüğü ve 2 ay gece ateli kullandığı ancak şikayetlerinin gerilemediği öğrenildi.

**Cerrahi Teknik:** Hastaya kontraktür bandına uygun çizimler yapıldı, lokal anestezi altında,steril yeşiler örtünme ve turnike uygulanması sonrasında loop eşliğinde operasyon yapıldı. Hasta çoklu Z-plasti yapılarak uygun insizyonlar sonrası nörovasküler yapılar bulunduktan sonra kalınlaşmış olan palmar fasya,fleksör tendon grubuna ve etraftaki yumuşak dokuya adeze olduğu izlendi. Fasya proksimalden distale doğru nörovasküler yapılar maksimum hasasiyetle korunacak şekilde eksize edildi. Hastada turnike açıldıktan sonra parmak dolaşımları kontrol edildi ve hemostazsağlandıktan sonra ciltteki kontraktür durumuna göre ihtiyaç duyulması halinde İP(interfalengeal) eklem düzeyi ve MP (metakarpofalengeal) eklem düzeyi başta olmak üzere Z-plastilerle cilt kontraktürleri açılmaya çalışıldı. Cilt kontraktürlerinin açılmasını takiben 4/0 prolen sütür materyali ile cilt onarımı yapılıp penröz dren yerleştirildi. Uygun pansuman ve IP ve MP eklemleri ekstansiyonda tutacak volar alçı atel uygulandı.

**Tartışma:** Dupuytren Kontraktüründe konservatif tedavilerin yanı sıra perkütan iğne aponörotomi, Z -Plasti eksizyonu,medikal tedavi (streoid,5-FU enjeksiyonu )gibi tedavi yöntemleri mevcuttur.Bu hastamızda 30 dereceden fazla metakarpophalangeal eklem kontraktürünün olması,hastanın diyabetus melliutus öyküsünün olması,fizik tedaviden fayda görmemesi nedeni ile iğne aponörotomi,steroid enkesiyonu gibi tedavi yöntemlerinin yerine Z-Plasti eksizyon yöntemi kullanılmıştır. Dupuytren Kontraktürü cerrahi tedavisi sırasında ve sonrasında falankslarda dolaşım kaybı,sinir hasarı,postop hematom,enfeksiyon gibi komplikasyonlar izlenebilir.Bizim hastamızda intraoperatif ve postoperatif herhangi bir komplikasyon görülmedi.

**Sonuç:** Çalışmamızda medikal tedaviye cevap vermeyen ve cerrahi ihtiyacı olan hastalara lokal anestezi altında Dupuytren kontraktür bandını çoklu Z-plastiler ile eksizyon

yöntemini yaptık. Hastanın postoperatif uzun dönem takiplerinde fizik tedavi egzersileri ile kombine ederek bu yöntemin etkili ve güvenilir bir yöntem olduğunu deneyimledik.

**Anahtar Kelimeler:** dupuytren kontraktürü, z-plasti, fibrotik band eksizyonu

*pre-op post-op görüntüler*

*A-B: preop C:intraop D:fibrotik band E: erken postop F:post op 21.gün*

## PB-302

## Alt Ekstremite Rekonstrüksiyonunda Perforatör Bazlı Fleplerin Tercihi

Mustafa Akyürek, Gökay Karaemir, Orhun Ali, Nursel Eren

*Çanakkale Onsekiz Mart Üniversitesi Tıp Fakültesi, Plastik Rekonstrüktif ve Estetik Cerrahi Anabilim Dalı, Çanakkale*

**Giriş:**Alt ekstremitede açık kırıklar sonrası gelişen kemik ekspoze yaraların kapatılması, travma zonunun genişliği ve cilt-altı vasküler ağın zengin olmaması nedeniyle zordur (1). Kas fonksiyonunun korunması, mikrocerrahi teknik gerektirmemesi, serbest flep rezervini koruması ve alıcı damar gerektirmemesi nedeniyle perforatör bazlı flepler alt ekstremite açık yaraları için kullanışlı bir alternatif oluşturmaktadır.

**Olgu Sunumları:**

Olgu 1: 26/K, motor TK sonrası, sol femur ve bimalleol kırığı Ortopedi tarafından opere edilen hastanın sol lateral malleolde kemik ekspoze açık yarasına debridman ve VAC ile takip sonrası yeterli granülasyona ulaşıldıktan sonra propellar flep ile rekonstrüksiyon sağlandı. Post-op takiplerinde komplikasyonla karşılaşılmadı.

Olgu 2: 42/E, ateşli silah yaralanması sonrası, sağ kruris posteriorda tendon ekspoze açık yarası olan hastada yeterli granülasyona ulaşılana kadar pansumanla takip edilerek perforatör bazlı flep ile rekonstrüksiyon sağlandı. Post-op erken ve geç dönem takiplerinde komplikasyon gözlenmedi.

**Tartışma:** Alt ekstremite perforatör flep tasarlayabilmek için vücuttaki en uygun alanlardan biridir(2). Günümüzde ayrıca Doppler/BT-anjiyo yardımı ile bireysel perforatör farklılıklarının daha kolay saptanabilmesi perforatör bazlı fleplerde başarı şansımızı artırmaktadır. Dolayısıyla kliniğimizde özellikle alt 1/3 ekstremite defektlerinde perforatör bazlı flepleri tercih etmekteyiz. Fakat çeşitli komorbiditeler nedeniyle vasküler bozuklukların eşlik ettiği hastalarda perforatörün güvenli yapısına rağmen beslenme bozuklukları görülebileceği de göz önünde bulundurulmalıdır.

**Kaynakça:**

1. Ellabban MA, Awad AI, Hallock GG. Perforator-Pedicled Propeller Flaps for Lower Extremity Reconstruction. Semin Plast Surg. 2020 Aug;34(3):200-206. doi: 10.1055/s-0040-1715154. Epub 2020 Sep 22. PMID: 33041691; PMCID: PMC7542202.

2. Morris SF, Tang M, Almutari K, Geddes C, Yang D. The anatomic basis of perforator flaps. Clin Plast Surg. 2010 Oct;37(4):553-70, xi. doi: 10.1016/j.cps.2010.06.006. PMID: 20816512.

**Anahtar Kelimeler:** Alt ekstremite rekonstrüksiyonu, Perforatör flep, Propellar flep

*Görsel-1*

*Olgu 1- pre-op & post-op 1. yıl Olgu 2- pre-op & post-op 2. ay*

## PB-303

## Kronik Travmaya Bağlı Tekrarlayan Mallet Finger Deformitesi ve Tedavi Yaklaşımımız

Agit Sulhan, Onur Zengin, Eda Kübra Koç, Ali Ensar Gündüz, Perçin Karakol

*İstanbul Başakşehir Çam ve Sakura Şehir Hastanesi*

Giriş: Mallet finger deformitesi, ekstansör tendonun yaralanması sonrası distal interfalangeal eklem üzerindeki etkisini kaybetmesi ile oluşur. Bu yaygın el yaralanması, distal interfalangial eklemde fleksiyon deformitesine neden olur ve parmakta daha proksimalde fleksiyon ve ekstansiyon kuvvetleri arasında dengesizliğe yol açabilir. Mallet finger deformitesi cilt bütünlüğüne ve kemik tutulumunun varlığına veya yokluğuna bağlı olarak Doyle Klasifikasyonu'na göre dört tipte sınıflandırılabilir.Bu çalışmamız mesleği aşçılık olan hastanın kronik travmaya bağlı tekrarlayan mallet finger deformitesi ve tedavi yaklaşımımızı sunmaktadır.

Olgu Sunumu: 37 yaşında, mesleği aşçılık olan, sağ eli dominant kullanan erkek hasta; yaklaşık 2 yıldır var olan sağ el işaret parmakta hareket kısıtlılığı, şekil bozukluğu ve sağ el orta parmakta takılma hissi şikayetleri ile Haziran 2024 tarihinde tarafımıza başvurdu. Ocak 2022 ve Ocak 2023 tarihlerinde dış merkez tarafınca sağ el D2 mallet finger cerrahi onarımı yapıldığı öğrenildi. Hastanın muayenesinde sağ el D2 distal interfalangeal eklem (DIP) ekstansiyonu kısıtlı idi. Sağ el D3 metakarpofalangeal eklem(MP) ve proksimal interfalangeal eklemde takılma hissi, eklemde yardımsız açılabilen kilitlenme (Quinnel'e göre tetik parmak evre 2) ve DIP eklemde ekstansiyon kısıtlılığı mevcuttu. Hastaya sağ el D2 opere mallet finger deformitesi, sağ el D3 tetik parmak ve mallet finger deformitesi tanılarıyla sağ el D2 Kirschner teli ile fiksasyon, tenoliz ve plikasyon, sağ el D3 A1 pulley relaksasyonu operasyonları planlandı. Hastanın sağ el D3 DIP eklem ekstansiyon kısıtlılığının 1 hafta önce geliştiği ve mallet ateli kullandığı öğrenildi, mallet atel kullanımının 6 haftaya tamamlanması ve daha sonra gerekli görülürse mallet finger cerrahisi yapılması planlandı. Temmuz 2024 tarihinde opere edilen hastanın operasyonu aksiller blok altında yapıldı. Sağ el D3 MP eklem hizasından perop planlanan insizyon ile girilerek D3 FDP tendonu A1 pulleyine ulaşıldı ve pulley eksize edildi. Sağ el D3 PIP ve DIP eklemleri aktif ve pasif fleksiyon-ekstansiyon ekskürsiyonu açık izlendi. Sağ el D2 DIP eklem dorsumundan Brunner insizyonları planlandı, planlanan insizyonlardan D2 EDC tendonuna ulaşıldı. Sağ el D2 DIP eklem ekstansiyona alınıp 1 adet longitudinal Kirschner teli ile fikse edildikten sonra tendon çevre skar dokusundan temizlendi, tenoliz uygulandı. Ardından sağ el D2 EDC tendonunun laksitesi yüksek, gerginliği yetersiz izlendi ve 5.0 PDS yardımı ile plike edildi. Cilt 4.0 rapide vicryl yardımı ile kapatıldı.

**Tartışma:** Mallet finger yaralanmaları için sıklıkla ameliyat dışı tedavinin savunulmasına rağmen, karmaşık yaralanmalar cerrahi olarak tedavi edilir. Cerrahi müdahalenin mutlak endikasyonları konusunda hala tartışmalar vardır. Cerrahi müdahale için en sık bildirilen endikasyonlar açık parmak yaralanmaları, sürekli ekstansiyonda atellemeye uyumsuz veya uyum sağlayamayan hastalar, büyük dorsal kırık parçası veya distal falanksın palmar subluksasyonu olan olgular, kronik travmaya bağlı oluşmuş deformitelerdir. Mallet finger deformitesi için cerrahi tedavi seçenekleri çeşitlidir. Cilt eksizyonu ile veya olmadan cilt ile tendonun tek bir ünite olarak süture edilmesi (tenodermodez), santral slipin

serbestleştirilmesi, spiral ORL(Oblik Retiküler Ligaman) rekonstrüksiyonu, plikasyon, Kirschner teli ile fiksasyon bu seçenekler arasındadır.Santral slipin serbestleştirilmesi, artık merkezi olarak bağlı olmayan lateral bantların proksimale doğru hareket etmesine için verir. PIP eklemin distalindeki ekstansör sistemdeki gevşekliği azaltır. Spiral ORL rekonstrüksiyonu, PIP eklem pozisyonunu DIP ekleme bağlayan bir tekniktir. Tendon grefti veya lateral bant kullanılarak yapılabilir. Terminal tendonu ya da distal falanksı; fleksör tendon kılıfına veya proksimal falanksa bağlayarak dinamik bir tenodez sağlar. Doyle sınıflamasına göre tip 1 yaralanmalar kapalı mallet yaralanmalarıdır ve 6 hafta atel ile takip edilir. Tip 2 yaralanmalar tendonu da içeren laserasyonlardır ve tenodermodez ve atel kullanımı ile tedavi edilir. Tip 3 yaralanmalar deri-tendon kaybı içerir ve tendon grefti ihtiyacı olabilir ek olarak K-tel ile fiksasyon sağlanır. Tip 4 yaralanmalar distal falanks fraktürünü içerir, tip 4a çocuklarda epifizi içeren kırıklardır (Seymour Kırığı); 4b ve 4c ise eklem yüzeyini içeren kırıklardır. Tip 4 mallet yaralanmaları genellikle Kirschner teli ile fikse edilirler. Bu olgumuz Doyle Klasifikasyonu'na göre tip 1 mallet finger deformitesi olarak sınıflandırılmaktadır. Planlanan operasyon sırasında D2 EDC tendon gerginliğinin yetersiz olduğu görüldü ve plikasyon ile gerginliği arttırıldı, DIP eklem fiksasyonu için ise K-tel kullanıldı, K-tel'in 8 hafta kalması planlandı, PIP eklem serbest bırakıldı. Kronik travmatik mallet finger olguları vaka özelinde değerlendirilmeli ve tedavi planlaması her hasta için ayrıca düşünülmelidir.

**Sonuç:** Mallet finger deformitesi için sıklıkla atel ile fiksasyon yeterli olsa da komplike, ağır veye tekrarlayan travmatik, kronik mallet finger yaralanmalarında cerrahi tedavi ön planda düşünülmelidir. Hastanın mesleği, yaralanma şiddeti, şekli, yaralanma sonrası geçen süre, yapılan önceki cerrahi işlemler göz önünde bulundurularak tedavi planı oluşturulmalıdır.

**Anahtar Kelimeler:** Çekiç parmak, Mallet finger, tekrarlayan mallet, travma

*Mallet finger cerrahisi perop fotografı*

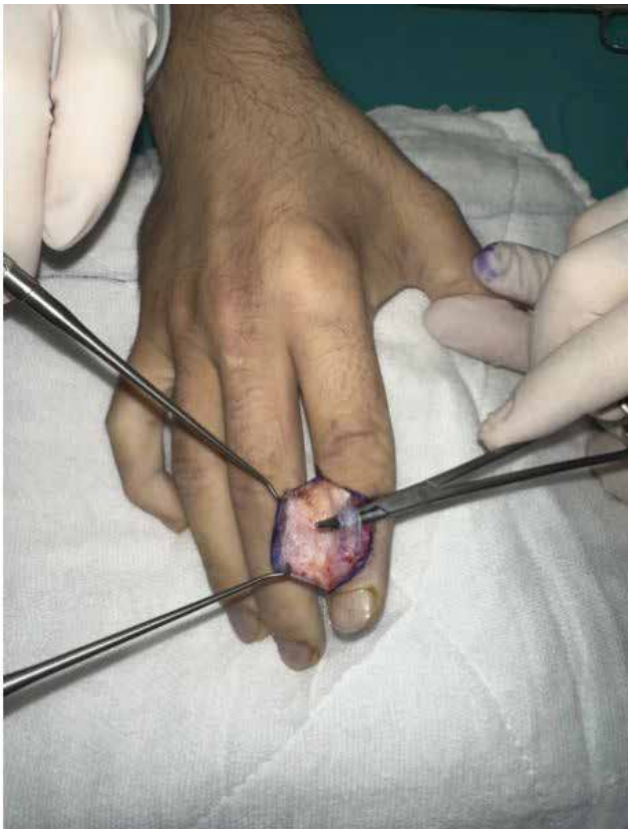

## PB-304

## Parmak Dorsal Yüzdeki Defekt için Ters Çapraz Parmak Adipofasyal Flep

Berk Tahhan, Tuba Avcı, Servan Dağ, Feryal Tunç, Baran İşliyen, Mehmet Fatih Akkoç

*Dicle Üniversitesi Tıp Fakültesi,Plastik,Rekonstruktif ve Estetik Cerrahi Anabilim Dalı, Diyarbakır*

**Giriş:** El parmaklarında dorsal yüzdeki defektlerin uygun şekilde kapatılması çoğu zaman zorluk oluşturmuştur. Parmak dorsalindeki defektleri kapatmak için ters çapraz parmak subkutan flebi tanımlanmıştır. Adipofasyal flepler parmak dorsaldeki defektlerin onarımı için mükemmel bir seçenektir. İncelik, esneklik, minimal donör saha deformitesi, prosedürün basitliği ve hızlı olması cerrahların işini oldukça kolaylaştırmaktadır. Palmar dijital arterin dorsal kutanöz dalları parmağın dorsumunu besler ve bu flebin kaldırılmasına olanak sağlar.

**Olgu:** 56 yaş erkek hasta araç dışı trafik kazası sonucu sağ el 2. parmak distal interfalengeal eklem seviyesi dorsal yüzde yaklaşık 3x1 cmlik cilt defekti ve ekstensor tendon defektine bağlı mallet finger gelişen hasta tarafımıza başvurdu. Hastanın çekilen el grafisinde herhangi bir fraktüre rastlanmadı. Hastanın mevcut defekti için ters çapraz parmak subkutanöz flep ve ekstensor indicis proprium tendonunun tendon grefti olarak kullanılması planlandı. Lokal anestezi altında çalışıldı. Operasyona 1 adet K-tel ile fiksasyonla başlandı. Aynı elin dorsal yüzünden yapılan insizyonla EIP tendonuna ulaşılarak yaklaşık 3 cm lik tendon grefti alındı. Alınan tendon grefti

tendon defektinin distal ve proksimalini birleştirecek şekilde inserte edildi. Flep, sağ el 3. parmak fonksiyonel midfalanks ünitesinin sınırlarını tam olarak takip ederek defekte uygun 3x2 cmlik olacak şekilde tasarlandı. Flebin kaldırılması proksimal, distal ve midlateral insizyonlar yapılarak başlandı. Flep, dermis ile paratenon arasındaki tüm dokuyu içerecek şekilde kaldırıldı. Flep daha sonra defektin karşı tarafına ulaşmak için bağlı tabanı üzerinde laterale doğru döndürüldü. Flep defekte sabitlendikten sonra, donör alan üzerindeki cilt paratenon üzerinde yeniden konumlandırıldı ve tie-over pansuman yapıldı. Ters çevrilmiş flebin üzerine tam kalınlıkta bir cilt grefti uygulandı. Hasta 4. Günde tie over pansumanın açılması için çağrıldı. 21. günde flep ayrılması gerçekleştirildi ve hastaya fizik tedavi başlandı.

**Tartışma-Sonuç:** Ters çapraz parmak subkutan flebi, proksimal ve orta falanksların dorsal yönündeki kutanöz yaraların erken örtülmesini sağlamak için iyi bir alternatif olarak ortaya çıkmıştır. Uygulaması kolay bir flep olduğundan bu defektleri kapatmak için sıklıkla kullandığımız bir fleptir. Flep ayrılması 7. ila 12. gün arasında yapılabilir ancak deneyimlerimize göre, daha fazla vasküler güvenlik için 15. ila 21. gün arasında yapmayı tercih ediyoruz. İnce, esnek, minimal donör saha deformite bırakması ve prosedürün basit olması bu flebi tercih etmemizi sağlayan özellikleridir.

**Anahtar Kelimeler:** Adipofasyal flep, ters çapraz parmak, tendon grefti

## PB-305
## Parmak Pulpa Defektlerinde Tenar Flep

Baran İşliyen, Tuba Avcı, Berk Tahhan, Servan Dağ, Feryal Tunç, Bilal Çakır, Mehmet Fatih Akkoç

*Dicle Üniversitesi Tıp Fakültesi,Plastik Rekonstrüktif ve Estetik Cerrahi Ana Bilim Dalı, Diyarbakır*

**Giriş:** Parmak ucu amputasyonları, acil servise başvurularda en yaygın sorunlardan biridir. V-Y ilerletme, tenar flepler ve çapraz parmak flepleri, heterodigital ve homodigital arter ada flepleri gibi flepler sıklıkla kullanılmaktadır. Parmak ucu amputasyonlarında bahsedilen fleplerin uygulanmasında endikasyonlar değişkenlik göstermektedir. Bu flepler güvenilirdir ve teknik olarak uygulanmaları kolaydır. Hasar görmüş parmak uçlarını yeniden yapılandırmak için çok sayıda yöntem geliştirilmiştir, ancak tek başına hiçbir teknik, çeşitli parmak ucu amputasyonlarının tedavisinde en kesin ve en uygun değildir. Yara kapatma tipini seçerken yaş, hastanın gereksinimleri, yaralanma seviyesi ve açısı ve yaralanan parmak uçlarının sayısı gibi çeşitli faktörler dikkate alınmalıdır. Burada tenar flep uygulanan bir hastamızı paylaşmayı amaçladık.

**Olgu:** 19 yaş erkek iş kazası sonucu sol el ikinci ve üçüncü parmakta de kesi nedeniyle başvurdu. Hastanın yapılan muayenesinde sol el ikinci parmakta radial taraflı kemik açıklığı olan tırnak yatağı ve tırnağı da kapsayan tip amputasyonu izlendi. Ayrıca hastanın sol el üçüncü parmağında da volarden dorsale uzanım gösteren subtotal amputasyonu mevcuttu. Üçüncü parmak retansiyon süturları atılarak takip edildi. Hastaya sol el ikinci parmaktaki doku defektini kapatmak için tenar flep tasarlandı. Lokal anestezi altında lokal saha temizliği ve steril örtünme sonrasında uygun debridman yapıldı. Uygun çizim, insizyonlar ve diseksiyonlar sonrasında flep eleve edildi ve defektif alana inserte edilip süture edildi. Donör alan yara uçları uc uca gelecek şekilde süture edildi. İkinci parmak dorsal yüzden tenar bölgeye süturasyonla tespit edildi. Kısa kol atel uygulandı. Hasta 3. Hafta çağrılıp flep ayrılması yapıldı. Hasta takiplerinde herhangi bir komplikasyon izlenmedi.

**Tartışma:** Tenar flep, pulpa defektlerinin kapatılması için yaygın olarak kullanılır çünkü cilt rengi ve dokusu parmak pulpasıyla iyi uyum sağlar. Ancak hastanın parmağının 2 ile 3 hafta süresinde fleksiyonda olması ve kontraktür gelişme riski nedeniyle birçok plastik cerrah bu flebi tercih etmemektedir. Ayrıca hastaların komorbiditeleri, yaşları, alışkanlıkları gibi faktörler tenar flep kullanımını kısıtlamaktadır. Ancak yeterli doku desteğini sağlaması, renk uyumu, doku benzerliği, lokal anestezi ile uygulanması, kolay tasarlanabilirlik ve cerrahi kolaylık gibi faktörler tenar flebin halen popülerliğini korumasını sağlamaktadır.

**Sonuç:** Sonuç olarak, parmak ucu amputasyonunun tenar fleplerle rekonstrüksiyonu, parmak uzunluğunu azaltmadan pulpa defekti olan parmağa uygulanabilecek güvenli ve etkili bir yöntemdir.

**Anahtar Kelimeler:** Parmak Tip Amputasyonu, Pulpa Defekti, Tenar Flep

Pulpa defekti tenar flep ile onarım

## PB-306
## Subungual Glomus Tümörü

Muhammed Taha Toprak, Mehmet Hanifi Başim, Volkan Özel, Mehmet Nesim Güney, Ali Haydar Cinbaş, İbrahim Uğur Budak, Mehmet Fatih Akkoç, Serkan Erbatur, Muhammed Altuğ

*Dicle Üniversitesi Tıp Fakültesi, Plastik Rekonstrüktif ve Estetik Cerrahi, Diyarbakır*

**Giriş:** Glomus tümörleri, arteriyovenöz anastomoz içeren ve sıcaklığı düzenleyen özel nöromiyoarteriyel yapılardan oluşan bir ağ olan glomus gövdesinden kaynaklanan iyi huylu neoplazmlardır. El tümörlerinin yaklaşık %2'si, glomus cisimciklerinin bolluğuna bağlı olarak subungual bölgedeki distal falanksta meydana gelir(1). Tipik bir paroksismal ağrı, nokta hassasiyeti ve soğuğa tahammülsüzlük triadı ile karakterizedir.

**Olgu:** 31 yaş erkek hasta polikliniğimize sağ el 4. parmağında dokunmakla ağrı şikayeti ile başvurdu. Hastanın yapılan fizik muayenesinde sağ el 4. parmak tırnağında 2x2 mm lik ve 1x1 mm lik iki adet beyaz diskolore alan izlendi. Ayrıca hastanın tırnak yatağında beyaz gri renkli 2x1 mm lik beyaz-gri diskolore alan ( tırnak- tırnak yatağı ayırımı)izlendi. Hastanın tırnağında palpasyonla hassasiyet mevcuttu. Hastanın harici motor, dolaşım ve duyu muayenesi doğal idi. Hastaya operasyon planlandı. Lokal anestezi altında tırnak çekildi. Tırnak yatağına yaklaşık 1 cm lik vertikal bir insizyon yapıldı. Yara yeri eksplorasyonunda 1 adet 2x2 mm lik mavi gri renkli yumuşak kıvamlı kitle eksize edildi. Tırnak yatağı uygun şekilde onarıldı. Hastanın kendi tırnağı revize edilerek tırnak yatağına inserte edildi. Hastanın patoloji sonucu glomus tümörü olarak raporlandı. Hastanın poliklinik kontrollerinde şikayetlerinin gerilediği ve tırnağının normal olarak çıkmaya başladığı görüldü.

**Tartışma:** Subungual glomus tümörlerinin çoğu orta yaşlı kadınlarda görülür. Diğer anatomik bölgelerdeki tümörler erkeklerde daha yaygındır. Malign glomus tümörleri son derece nadirdir ve sınırlı sayıda yayınlanmış vaka raporu vardır. Glomus tümörlerinde kötü huylu değişim olasılığı %1 kadar düşüktür(2). Glomus tümörleri paronişi, artrit, kronik ağrı sendromu ile karıştırılabilmektedir. Başparmak en sık tutulan parmaktır ve cerrahi eksizyon tercih edilen tedavidir. Transungual yaklaşım yaygın olarak kullanılan bir cerrahi yaklaşımdır.

**Sonuç:** Glomus tümörleri vücudun farklı bölgelerinde görünmekle birlikte en sık el parmaklarında görünmektedir. Glomus tümörüne bağlı meydana gelecek hassasiyet bu nedenle yaşam kalitesini olumsuz etkilemektedir. Glomus tümörleri paronişi, artrit, kronik ağrı sendromu ile karıştırılabilmekte olup detaylı bir anamnez ve fizik muayene yapılması özellikle yaşam kalitesinde artış ile ilintili olacaktır.

**Referanslar**

1-)Falcone MO, Asmar G, Chassat R. Subungual glomus tumor. Hand Surg Rehabil. 2024 Apr;43S:101607. doi: 10.1016/j.hansur.2023.10.001. Epub 2023 Oct 20. PMID: 37866479.

2-)Cohen PR. Metastatic tumors to the nail unit: subungual metastases. Dermatol Surg. 2001 Mar;27(3):280-93. PMID: 11277898.

**Anahtar Kelimeler:** Tırnak, Transungual Yaklaşım, Subungual Tümör

**Cerrahi Aşamalar**

*A-B: Sağ el dördüncü parmak tırnak ve yatağı C:1 cmlik vertikal insizyon D: Cerrahi eksizyon E: Tırnak yatağı onarımı F: Kitle*

## PB-307

## Subcutaneous Leiomyomas in the Lateral Aspect of Knee, A Case Report and Literature Review

Hala Halbony, Harun Karaduman, Ozge Duymaz, Mehmet Bekerecioğlu

*Department of Plastic, Reconstructive and Aesthetic Surgery, Kahramanmaras Sutcu Imam University Faculty of Medicine, Kahramanmaras, Türkiye*

Introduction: Leiomyomas are benign neoplasms of mesenchymal origin. Leiomyomas can arise in any soft tissue, they mainly occur in the uterus, and are considered the most common neoplasms of the uterus. In the extremities they arise as subcutaneous masses, representing 1.7% of all benign soft- tissue tumors in the lower extremity. In this report we present a case of four leiomyomas arising in the lateral aspect of the right knee joint.

**Anahtar Kelimeler:** Leiomyoma, Subcutaneous, mesenchymal, tumors

Poster



## PB-308

## Ekstensor Pollicis Brevis Tendonu Anormal İnsersiyosuna Bağlı Başparmak İnstabilitesi – Epb Tendonu Anatomik Varyasyonu Olgu Sunumu

Yunus Can Tokgöz, Mustafa Yılmaz, Özge Eren, Abdurrahman Ercan Yurttaşer, Erk Evren

*Dokuz Eylül Üniversitesi, Plastik, Rekonstrüktif ve Estetik Cerrahi Anabilim Dalı, İzmir*

Ekstensor pollicis brevis tendonunun anatomik varyasyonları yaygındır. EPB tendonu başparmak stabilizasyonuna katkı sağlar ve bazı anatomik varyasyonlarda bu stabilite bozularak fonksiyon kaybına neden olabilir. Bu olgu sunumunda EPB tendonunun anormal sonlanmasına bağlı başparmakta deforme görünüm ve eklenen ağrı şikayeti ile başvuran hasta tartışılmıştır. Olgu sunumunun amacı EPB anatomik varyasyonları, bu varyasyonların klinik prezentasyonları ile ilgili tanı ve tedavi yöntemlerinin standardizasyonu için daha kapsamlı klinik çalışmaların önemini vurgulamaktadır.

**Anahtar Kelimeler:** Baş parmak, deformite, ekstensör pollicis brevis, EPB

**Resim 1**

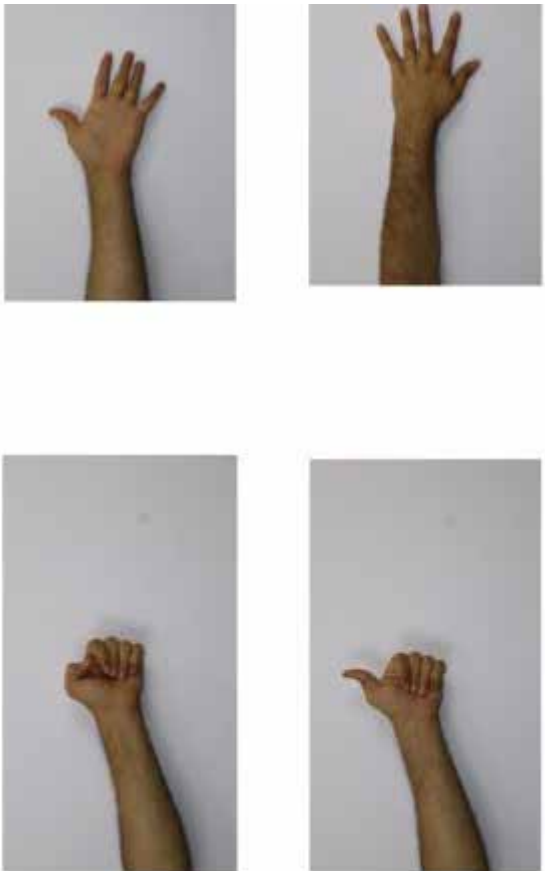

*Preoperatif görüntü*

## PB-309

## Meme Küçültme Hastasında Anestezi İndüksiyonuna Bağlı Gelişen Takotsubo Kardiyomiyopatisi

Alpay Duran

*Özel muayenehane, Plastik, Rekonstrüktif ve Estetik Cerrahi, İstanbul*

**Giriş:** Takotsubo kardiyomiyopatisi (TKMP) yada Broken Heart Sendromu ani gelişen geçici akinezi veya sol ventrikülün genellikle apikal kısımlarının diskinezisi ile birlikte ortaya çıkan bir kardiyomiyopati türüdür. Sıklıkla koroner arter darlığı olmaksızın, akut koroner sendrom bulguları ile benzerlik gösteren, ST-T segment anormallikleri ve kardiyak enzimlerin yüksekliğinin eşlik ettiği bir durumdur. [1] Bu sunumda meme küçültme operasyonu planlanan olguda anestezi indüksiyonuna bağlı gelişen TKMP ve klinik takibi paylaşılmıştır.

**Olgu:** 59 yaşında, ASA II sınıfına dahil kadın hastaya genel anestezi altında serbest meme başı tekniği ile meme küçültme operasyonu planlandı. Preoperatif değerlendirmesinde, hipotiroidi öyküsü nedeniyle levotiroksin kullanımı bununla birlikte 3 yıl önce göğüs ağrısı ile bir dış merkezde koroner anjiografi uygulanan hastada koroner damarlarda darlık saptanmamıştır. Operasyon öncesi yapılan tam kan sayımı, tiroid fonksiyon testleri, biyokimyasal tetkikleri ve ekokardiyografi incelemesi normal olarak değerlendirildi. Hastanın BMI'si 38'di. Hasta standart anestezi indüksiyonu sonrasında orotrakeal entübe edilmiştir. Entübasyondan hemen sonra monitörde EKG de ST segment elevasyonu, ventriküler erken vurular ve QT segmentinde uzama saptandı. İntravenöz 1 mg/kg lidokain sonrası ventriküler erken vuruların düzeldiği ST elevasyonunun ise kısmen azaldığı saptandı. Hasta operasyon başlanmadan ekstübe edilerek yoğun bakım ünitesine alındı. Kardiyoloji konsültasyonu istendi. Antikoagülan tedavi başlanan hastanın çekilen anjiyografisinde koroner damarlarda darlık saptanmazken EKO 'da ejeksiyon fraksiyonu (EF) %43 idi. Sol ventrikülografide ise belirgin antero-apikal duvar hareket kusuru görülerek TKMP tanısı konuldu. 5 gün yoğun bakım ünitesinde, sonrasında serviste takip edilen hastanın 1 hafta sonra uygulanan ekokardiyografi incelemesinde EKO da EF %54 olarak saptandı ve kardiyak parametrelerin düzelmesi üzerine poliklinik kontrolü önerilerek taburcu edildi.

**Tartışma ve Sonuç:** TKMP stres kaynaklı bir hastalık olarak tanımlanmakta ve olguların %30-40'ında duygusal bir stres belirlenmiştir. [2] Yayınlanan çalışmalarda olguların %50'sinden fazlasında psikolojik veya fiziksel bir stres saptamıştır. [3] TKMP olguların büyük çoğunluğu menopoz sonrası kadınlardır. [4] Literatürde TKMP ile ilgili şu anda belirli bir önleyici tedbirin kanıtı bulunmamaktadır. Olgumuz tedavisinin tamamlanmasını takiben taburcu edilmiştir. Özellikle estetik operasyonlar öncesi stresi azaltmak ve anksiyolitik ilaçlar kullanmak, cerrahi öncesinde yararlı olabilir. TKMP'nin patofizyolojisi ve insidansı üzerine yapılan daha fazla araştırma, risk altındaki hastaların tespitini geliştirebilir ve daha etkili önleme ve tedaviye yol açabilir.

**Kaynaklar:**

1- Desmet WJ, Adriaenssens BF, Dens JA. Apical ballooning of the left ventricle: first series in white patients. Heart 2003;89:1027-31.

2- Maekawa Y, Kawamura A, Yuasa S, Nesto RW, Fukuda K. Di- rect comparison of Takotsubo cardiomyopathy between Japan and USA: 3-year follow-up study. Intern Med 2012;51:257- 62.

3- Gianni M, Dentali F, Grandi AM, Sumner G, Hiralal R, Lonn E. Apical ballooning syndrome or takotsubo cardiomyopathy: a systematic review. Eur Heart J 2006;27:1523-9.

4- Deshmukh A, Kumar G, Pant S, Rihal C, Murugiah K, Mehta JL. Prevalence of Takotsubo cardiomyopathy in the United States. Am Heart J 2012;164:66-71.e1.

**Anahtar Kelimeler:** broken heart sendromu, meme küçültme, takotsubo, genel anestezi, estetik cerrahi

## PB-310

## Pakidermoperiostoz Hastalarındaki Cilt Patolojilerine Yönelik Cerrahi Yaklaşımda Klinik Deneyimlerimiz

Perçin Karakol[1], Ömer Büyükkaya[1], Ali Can Aydın[2], Oğuzhan Tekin[1], Furkan Ekiz[1], Osman Onaç

*[1]Başakşehir Çam ve Sakura Şehir Hastanesi*
*[2]Batman Eğitim ve Araştırma Hastanesi*

Giriş: Primer hipertrofik osteoartropati olarak da bilinen Pakidermoperiostoz (PDP), el ve ayak parmaklarında çomaklaşma, yumuşak doku hiperplazisi ve periostoz ile karakterize nadir bir genetik hastalıktır (1). PDP'nin ilk vakası 1868 yılında Nikolaus Friedreisch tarafından bildirilmiştir. Touraine, Solente ve Gole, PDP'nin torasik abdominal neoplazi veya kronik akciğer hastalığına bağlı akromegali ve hipertrofik osteoartropatiden farklı bir varlık olduğunu öne süren ilk kişilerdi ve bu yüzden hastalık üç ismin adıyla da anılmaktadır (1,2). PDP'nin patogenezi net olarak anlaşılamamakla beraber hastalığın 4q33-q34 kromozomunda haritası çıkarılmış ve prostaglandin yıkımının ana enzimi olan 15-hidroksiprostaglandin dehidrojenazı kodlayan HPGD'deki mutasyonlar bildirilmiştir (7,8).PDP için üç majör kriter pakiderma, periostoz ve parmak çomaklaşmasının (Şekil 2) yanı sıra hiperhidroz, artralji, mide ülseri, kutis vertisis girata, blefaropitoz, eklem efüzyonu, ödem, sebore, akne gibi minör kriterleri de mevcuttur (3,4). Bu hastalığın belli formlarında yüz derisi belirli oluklarla kabalaşır. Bu oluklar ayrıca kutis vertisis girata olarak bilinen kafa derisini de içerebilir (Şekil 1). Etkilenen hastaların çoğu erkektir ve erkek/kadın oranı 9:1'dir (1,2). Yağ bezlerinin hiperplazisi yüz derisinin yağlı görünmesine neden olabilir. PDP'nin oküler belirtileri arasında görmeyi engelleyecek ciddi blefaropitoz ve palpebral konjunktivanın hipertrofisine bağlı görme problemleri sayılabilir (2). Bu çalışmamızda da PDP hastalarındaki cilt patolojilerine yönelik cerrahi tedavilerimizin etkinliğini incelendi.

Materyal ve Metot: Bu çalışmada, kliniğimizde Ağustos 2023 – Haziran 2024 tarihleri arasında polikliniğimize başvuran ve cilt tutulumlarına yönelik cerrahi tedavi uygulanan 3 PDP olgusunda cerrahi tedavinin etkinliği prospektif olarak değerlendirildi.

Prospektif olan bu çalışmaya 3 olgu dahil edildi. Olguların 2'si kadın, 1'i erkekti. Ortalama yaşları kadınlarda 57,5, erkeklerde 20 olarak değerlendirildi. En sık görülen bulgu kutis vertisis girata olarak izlendi (%100). Olguların 2'sinde (%66,6) alt ve üst ekstremitede çomaklaşma, artralji ve eklem effüzyonu, yine olguların 2'sinde (%66,6) üst göz

kapaklarında pitozis, olguların birinde scalpte cilt altı kitle izlendi (Şekil 3).

Olguların ikisinde alın bölgesi kırışıklıkları ve üst göz kapaklarındaki düşüklüğünü düzeltmeye yönelik genel anestezi altında frontal ritidektomi ve bilateral üst blefaroplasti eş zamanlı olarak uygulandı. Frontal ritidektomi, subgaleal ve ardından subperiosteal diseksiyon ile gerçekleştirildi. Alın cildi eleve edildi, fazla olan cilt eksize edildi ve alın derisi gerilimsiz onarımla dekole edilerek tabaka tabaka süture edildi. Eş zamanlı olarak abdomen bölgesinden alınan yağ greftleri ile frontal ve nazolabial katlantılara yönelik yağ enjeksiyonu uygulaması yapıldı. Ardından bilateral üst blefaroplasti insizyonu ile levator rezeksiyonu ve ilerletilmesi tamamlandı. Kas fiksasyonun ardından kanama kontrolü sağlanarak insizyon hatları süture edildi (Şekil 4,5,6) Operasyondan 1 ay sonra hastalar operasyon sonrası kontrole geldiler (Şekil 7) Kısa süreli takiplerde, hastalar cerrahi sonuçtan memnun olduklarını ifade ettiler fakat hastalığın ilerlemesini ve tekrarlamasını değerlendirmek amacıyla uzun süreli aralıklarla rutin olarak takiplere devam edilmesi kararı alındı.

Bir olguda ise yüz ve alın bölgesinde kırışıklık olmaksızın sadece skalpte belirgin kutis vertisis girata izlendi ve ayrıca verteks bölgesinde lokalize yaklaşık 5x4 cm boyutlarında cilt altı yağlı planda solid, fikse kitle izlendi (Şekil 3). Genel anestezi altında yapılan kitle eksizyonu, cilt dekolmanı ve fazla cildin eksizyonunu takiben uygun gerginlik sağlandı. Kanama kontrolünün ardından cilt süture edildi (Şekil 8,9,10). Operasyonun uzun dönem sonuçları ve net değerlendirme için hasta 3 aylık poliklinik kontrolü takibine alındı.

**Bulgular:** Uygulanan tedaviler sonucunda hastaların cilt katlantılarında belirgin azalma izlendi. Hastaların ortalama taburculuk süreleri 2 gündü. Operasyonlar sonrası erken veya geç komplikasyona rastlanmadı.

**Tartışma:** PDP erkek dominansının olduğu bir sendrom olmasına rağmen çalışmada ele alınan olgularda kadın dominansı mevcuttu (2:1). PDP'nin kesin tedavisi olmamakla beraber yüzdeki yaşlı görünüm ve oluklanmayı iyileştirmek için plastik cerrahi girişimlerinden yararlanılabilir (5,6). Literatüre bakıldığında tedavi seçenekleri arasında ritidoplasti, ritidektomi ve botulinum toksini enjeksiyonları gibi çeşitli teknikler anlatılmıştır (9,10,11). Frontal ritidoplasti öncesinde doku genişleticilerin kullanımıyla ilişkili vakalar da mevcuttur(11,12). Botulinum toksini enjeksiyonları gibi yüzün üst üçte birlik kısmının gençleştirilmesine yönelik klasik yöntemler, pakidermoperiostoz vakalarında etkili değildir; çünkü derin kırışıklıkların asıl nedeni, frontal bölgenin tekrar tekrar kullanılmasından ziyade kalın deri (esas olarak dermis kalınlığı) ve kaslardaki oluklanmalardır. Yüzün üst üçte birlik bölümünün subperiosteal dekolmanı ile ritidoplasti, derin kırışıklıkların tedavisinde etkilidir, çünkü bu yöntem kalınlaşmış periosteumu tedavi eder. Doku genişleticilerin kullanımı ise derinin incelmesine ve ritidlerin derinliklerinin azalmasına katkıda bulunur (13).

**SONUÇ:** Pakidermoperiostoz hastalarındaki cilt tutulumlarına yönelik küratif tedavi olmamakla birlikte yüzdeki yaşlı görünümü tedavi etmek amacıyla literatürde üst blefaroplasti ve frontal ritidoplasti tekniğinin uygulandığı çalışmalar mevcuttu. Biz de çalışmamızda alın bölgesine yönelik yapılan frontal ritidoplasti ve bilateral üst blefaroplastiye eş zamanlı yağ enjeksiyonu uygulamasının hasta memnuniyeti açısından yüz güldürücü sonuçları olduğunu düşünmekteyiz.

**Kaynakça:**

1. Arinci A, Tümerdem B, Karan MA, Erten N, Büyükbabani N: Ptosis caused by pachydermoperiostosis. Ann Plast Surg 2002;49(3): 322-325.

2. Doshi D. Touraine-Solente-Gole syndrome. Orbit. 2018;37(2):97–101.

3. The clinical spectrum of pachydermoperiostosis (primary hypertrophic osteoarthropathy) Matucci-Cerinic M, Lotti T, Jajic I, Pignone A, Bussani C, Cagnoni M. Medicine (Baltimore) 1991;70:208–214.

4. Primary hypertrophic osteoarthropathy. Yadav N, Yanamandra U. N Engl J Med. 2022;386

5. Identification of the mutations in the prostaglandin transporter gene, SLCO2A1 and clinical characterization in Korean patients with pachydermoperiostosis. Lee S, Park SY, Kwon HJ, Lee CH, Kim OH, Rhee Y. J Korean Med Sci. 2016;31:735–742.

6. Pachydermoperiostosis mimicking the acral abnormalities of acromegaly. Marques P, Stelmachowska-Banas M, Collier D, Wernig F, Korbonits M. Endocrine. 2020;67:499–500.

7. Kim H.J., Koo K.Y., Shin D.Y., Kim D.Y., Lee J.S., Lee M.G. Complete form of pachydermoperiostosis with SLCO2A1 gene mutation in a Korean family. J Dermatol. 2015;42:655–657.

8. Coggins K.G., Coffman T.M., Koller B.H. The Hippocratic finger points the blame at PGE2. Nat Genet. 2008;40:691–692.

9. Verjee LN, Greig AV, Kirkpatrick WN: Craniofacial strategies for the management of pachydermoperiostosis--a case report and review of the literature. J Plast Reconstr Aesthet Surg 2009;62:e511-e3.

10. Salah BI, Husari KI, Hassouneh A, Al-Ali Z, Rawashdeh B. Complete primary pachydermoperiostosis: A case report from Jordan and review of literature Clin Case Rep. 2019; 7:346-352.

11. Taichao D, Fuling L, Hengguang Z. Comprehensive surgical strategies for the management of pachydermoperiostosis. Facial Plast Surg. 2018;34:330-334.

12. Liu CY, Zhang YF. Images in clinical medicine. Pachydermoperiostosis. N Engl J Med. 2014;370:1930.

13. Daniel José Dias Cunha, 1 Rui Manoel Rodrigues Pereira, 1 Julia Leal Dantas Vasconcelos Nassar, 1 Edilson Xavier de Oliveira Junior, 1 and Jorge Luis Matta Ramos 1 Frontal lifting using a tissue expander in pachydermoperiostosis: A case report, 2021 Jan; 9(1): 46–49.

**Anahtar Kelimeler:** Kutis vertisis girata, Pakiderma, Pakidermoperiostozis, Primer hipertrofik osteoartropati, Touraine–Solente-Gole sendromu

*Şekiller*

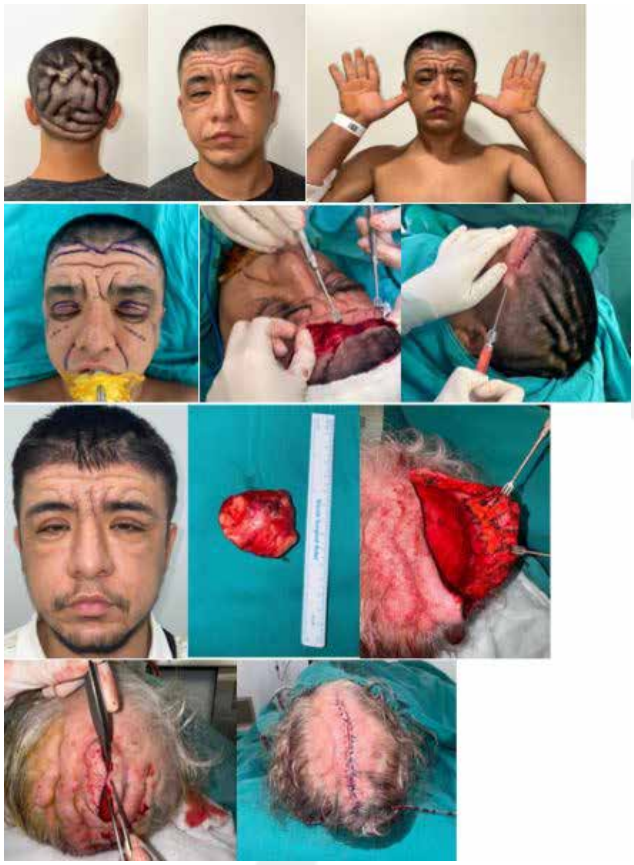

## PB-311

## Uygunsuz Ortamda, Yetkisiz Kişiler Tarafından Boyun Bölgesine Yapılan Liposakşın Sonrası Gelişen Nekrotizan Fasiit Vakası

İsmail Bülbüloğlu, Onur Hasret Yurtsever, Ayhan Sönmez

*Samsun Üniversitesi Tıp Fakültesi Plastik Rekonstrüktif ve Estetik Cerrahi Ana Bilim Dalı, Samsun*

**Giriş:** Liposakşın, dünya çapında en sık uygulanan kozmetik prosedürlerden biridir. Submental bölge ve boynun ön kısmında, cilt altı yağ dokusunu azaltmak ve bu bölgelerin hatlarını belirginleştirmek için de uygulanabilmektedir(1). Boyun ve submental liposakşın ile ilişkili komplikasyonlar nadir görülmekle beraber geliştiğinde hayati tehlike yaratacak düzeyde olabilir. İşlemin; yetkisiz kliniklerde ve merkezlerde, uzman olmayan kişiler tarafından, yetersiz sterilizasyon şartları altında yapılması komplikasyon oranını artırmaktadır. Bu posterde; yetkisiz bir merkezde boyun ve submental liposakşın uygulaması yapıldıktan sonra işlem bölgesinde nekrotizan fasiit gelişen hastanın klinik tablosu ve tedavi süreci sunulmuştur.

**Olgu:** 29 yaşında kadın hasta acil servise genel durum bozukluğu ve boyun bölgesinde ağrı, şişlik, kızarıklık şikayetleri ile başvuruyor. Hastanın özgeçmişi sorgulandığında 1 hafta önce dış merkezde boyun bölgesine liposakşın işlemi yapıldığı, operasyondan bir gün sonra şiddetli ağrı ve trismus şikayetinin başladığı öğrenildi. Fizik muayenesinde submental bölgede yaygın hiperemi, ısı artışı, şişlik, palpasyonla ağrı ile birlikte boyun bölgesi cildinde yer yer nekrotik alanlar izlendi(Görsel-1.) Dispne, stridor yoktu. Acil servis başvurusundaki laboratuvar değerleri; WBC:35.000, Hgb:13.7, Plt:237, CRP:354 şeklindeydi. Çekilen kontrastlı boyun BT'si; "Boyun cilt-cilt altı dokular ve derin doku planları yaygın ödemli, cilt altında solda en kalın yerinde 20 mm sağda en kalın yerinde 12 mm çaplı sıvı koleksiyonları izlendi." şeklinde raporlandı(Görsel-2). Muayene bulguları ile birlikte LRINEC skoru 8 olan hastanın tanısı nekrotizan fasiit olarak değerlendirildi ve yatışı yapıldı. Hastaya antibiyoterapi olarak Meropenem 3x1gr tedavisi başlandıktan sonra Girişimsel Radyoloji tarafından cilt altı sıvı koleksiyonlarına yönelik USG eşliğinde iğne aspirasyon ile drenaj yapıldı. Hasta, demarkasyon hattı oturana kadar bir süre pansuman ile takip edildi. Aspirattan alınan kültür örneklerinde herhangi bir mikroorganizma izole edilemedi. Başvuru sonrasındaki 10.günde; boyun bölgesinde 8x2 cm'ye ulaşan boyutta nekroze cilt adası(Görsel-3), demarkasyon hattının oturduğuna karar verilerek debride edildi(Görsel-4). Koleksiyon birikimini önlemek adına yara dudakları sütüre edilmeyerek sekonder iyileşmeye bırakıldı. Yatışı sırasında şikayetleri azalan ve laboratuvar değerleri normale dönen hasta Meropenem tedavisi 14 güne tamamlanarak taburcu edildi. Hastanın 1. ve 3. aydaki poliklinik kontrollerinde iyileşmenin tamamlandığı, yara izinin tatmin edici düzeyde olduğu ve boyun hareketlerinde herhangi bir kısıtlılık olmadığı görüldü.(Görsel 5-6)

**Tartışma:** Tüm liposakşın prosedürlerinde, çoğunluğu minor olmak üzere komplikasyon oranının %5 olduğu gösterilmiştir(2). Boyun bölgesine yapılan liposakşın işlemlerinde; kanama ve hematom, seroma, sialosel, marjinal mandibular sinir hasarı ve enfeksiyon görülebilmektedir(3). Liposakşın sonrası enfeksiyon görülme oranı %0,1 olup oldukça nadir bir komplikasyondur.

Literatürde tanımlanmış boyun bölgesinde nekrotizan fasiit'e ilerleyen liposakşın ilişkili enfeksiyon olgusu oldukça azdır(4). En sık izole edilen etken A grubu B-hemolitik Streptokok'tur, ancak polimikrobiyal tablolar da görülebilmektedir. Nekrotizan fasiit tanısı klinik olarak konur ve yüksek LRINEC skoru tanıyı destekler. Diyabet, siroz, ileri yaş ve periferik damar hastalığının varlığı iyi tanımlanmış predispozan faktörlerdir. Belirtileri; ilaçla kontrol edilemeyen şiddetli ağrı ve hızla ilerleyen eritem ve bül oluşumudur. Genel olarak deride eritem ve ödem nekrozdan 2-4 gün önce gelişir. İlerleyen aşamalarında kutanöz sinir tahribatına bağlı olarak cilt anestezik hale gelebilir. Doku, palpasyonda serttir ve sıklıkla krepitasyon vardır. Tedavide; hastane yatışı ve IV antibiyoterapiyi takiben agresif cerrahi debridman yapılması önemlidir. Hiperbarik oksijen ve intravenöz Immunglobulin uygulamaları da alternatif olarak, ana tedaviyi desteklemek amacıyla kullanılabilir.

Sunduğumuz bu vaka; sağlık bakanlığı düzenlemelerine tabi olmayan, rutin enfeksiyon önleme uygulamalarının yetersiz olduğu ayakta tedavi tesislerinde(bu olguda hasta ifadesine göre 'güzellik merkezi' olarak belirtilen tesis) giderek daha da sık gerçekleştirilen cerrahi prosedürlerin daha iyi denetlenmesinin önemini vurgulamaktadır. Plastik cerrahların dışındaki hekimler tarafından yapılan estetik cerrahi işlemlerinin sayısı giderek arttığı bu dönemde; hastalar, estetik cerrahi işlemlerini gerçekleştiren doktorun uzmanlık alanını ve sertifika durumunu dikkate almalıdır.

**Sonuç:** Liposakşın 'ın artan popüleritesinin yanı sıra; bu prosedürü sunan ortamların ve doktorların çeşitliliği, burada bildirilene benzer vakalarla daha sık karşılaşılacağını

göstermektedir. Tüm hekimler kozmetik prosedürler hakkında bilgi isteyen hastalarını; estetik cerrahi konusunda tam eğitim almış, akredite bir ayakta tedavi merkezi veya hastanede faaliyet gösteren bir Plastik, Rekonstrüktif ve Estetik Cerrahi uzmanı seçmeye teşvik etmelidir. Ayrıca ameliyat sonrası olası bir komplikasyon olarak nekrotizan fasiit şüphesi de dahil olmak üzere, estetik cerrahi sonrası olası enfeksiyonlara karşı dikkatli olmalıdır. Bu posterde dile getirilen endişeler, ayaktan estetik cerrahi prosedürleri sunan tesislerin gözetimine ilişkin tedbirlerin daha da sıkılaştırılması ihtiyacını vurgulamaktadır. Temel hasta güvenliğinin sürdürülebilmesi için bu ortamlarda işlemin kimin tarafından yapıldığının ve enfeksiyon kontrol uygulamalarının yeterliliğinin izlenmesi gerekir.

**Kaynakça:**

1-Innocenti, Alessandro, Chiara Andretto Amodeo, and Francesco Ciancio. "Wide-undermining neck liposuction: tips and tricks for good results." Aesthetic plastic surgery (2014)

2- Kim, Youn Hwan, et al. "Analysis of postoperative complications for superficial liposuction: a review of 2398 cases." Plastic and reconstructive surgery (2011)

3- Koehler, James. "Complications of neck liposuction and submentoplasty." Oral and Maxillofacial Surgery Clinics of North America (2009)

4- Beeson, William H., et al. "Group A streptococcal fasciitis after submental tumescent liposuction." Archives of facial plastic surgery (2001)

**Anahtar Kelimeler:** liposakşın, nekrotizan fasiit, boyun nekrozu

*Hastanın preop, perop, postop fotoğrafları*

*Başvuru sırasındaki görünüm(1) Kontrastlı Boyun BT görüntüsü(2) Demarkasyon hattı oturduktan sonraki görünüm(3)Debridman sonrası(4) 1. ay poliklinik kontrolü(5)3. ay poliklinik kontrolü(6)*

## PB-312

# Meme İmplantı Çıkartılması Sonrası Meme Oto-Redistrübisyonu ve Yağ Enjeksiyonu

Alpay Duran, Sinem Eroğlu

*Özel Muayenehane, Plastik, Rekonstrüktif ve Estetik Cerrahi*

**Giriş:** Meme implantları kullanılarak meme büyütme operasyonu popüler bir estetik cerrahi işlemidir, ancak operasyonlar sonrası potansiyel komplikasyonlar gelişebilmektedir. Bu çalışmanın amacı, meme implantlarını çıkarttırmayı tercih eden ve Alt Ada Flep Transpozisyonu [1] olarak bilinen bir otoprotez prosedürü ile süperior pediküllü mastopeksi, kapsülektomi ve yağ grefti işlemi uygulanan bir hasta grubuna odaklanmak ve cerrahi sonuçlarını tartışmaktır.

**Yöntem:** Bu çalışma hasta verileri ve tıbbi kayıtlar kullanılarak retrospektif bir çalışma olarak planlanmıştır. Çalışma, Ekim 2019 ile Haziran 2023 tarihleri arasında meme implantlarının çıkarılmasının ardından üst pol yağ enjeksiyonu ile birlikte süperior pediküllü mastopeksi ve LIFT prosedürü uygulanan hastaları içermektedir. Hastaların cerrahi işlemi tercih etme nedenleri, implant olmadan daha küçük meme tercihi, kapsüler kontraktür gibi sorunlar ve implant rüptürüdür. Yağ greftleme, süperior pediküllü mastopeksi ile LIFT prosedürü ve total kapsülektomi, implantın çıkarılma sürecinde eş zamanlı olarak gerçekleştirilmiştir.

**Bulgular:** Toplam 11 ardışık hastanın 22 memesinde cerrahi müdahale gerçekleştirildi; yaşları 32 ila 58 arasındaydı. Bu hastalardan, 21 memede kapsüler kontraktür (III. İle IV. Derece) ve bir meme de implantın yırtılması gibi meme implantıyla ilgili sorunlar tespit edildi. İşlem sırasında çıkarılan implantlar 225 ila 400 cc arasında değişen boyutlarda ve hepsi silikon dolgulu idi. Toplamda 14 implant subglandular veya subfasyal plandan çıkarılırken, 8 implant submusküler plandan çıkarıldı. Otoprotez kullanılarak hacim yeniden dağıtımında 120 ila 280 cm3 arasında değişen flep hacimleri elde edildi. Ortalama takip süresi 1 yıldı ve bu süre zarfında majör komplikasyonlar saptanmadı.

**Tartışma:** İnferior pedikülül otoprotez tekniği, Ribeiro ve ark. [2] tarafından tanımlanan ve meme üst polünü iyileştirmeyi hedefleyen bir cerrahi prosedürdür. Hammond ve O'Connor, alt pedikülden bir flep oluşturarak ve meme septumunu ve ilgili damar yapısını korumaya özen göstererek vertikal skar mastopekside tekniği, LIFT prosedürü olarak adlandırarak kullanmıştır. [1] Graf ve ark. pektoralis major kasından bir kas askısı kullanarak üst polün dolgunluğunu daha uzun süre korumayı amaçlamıştır. [3]

Otoprotez tekniği, klasik mastopeksi tekniklerinde kullanımına ek olarak implant çıkartılması sonrası meme hacminin bir miktar küçülmesine karşın hacmin mümkün olduğunca korumasına yönelik kullanılmıştır. Hönig ve ark. implant çıkarıldıktan sonra bu tekniği bir kurtarma işlemi olarak kullanmıştır.[4] Graf ve ark. implant çıkartılması sonrası otoprotez ve pektoral kasa yağ enjeksiyonu uyguladıkları olgularını yayınlamıştır. [5]Gurunluoglu ve arkadaşları, implant çıkartılması sonrası alt kadranda yeterli doku bulunan olgularda tatmin edici bir meme boyutu elde etmeyi başarmışlardır. [6] Papadopoulos ve ark. otoprotez ve seri yağ enjeksiyonlarını karşılaştırdığı çalışmalarını 2021 yılında yayınlayarak başarılı sonuçlar elde ettiklerini bildirmişlerdir. [7] Tüm bu çalışmalarda hedef implant çıkartılması sonrası oluşacak hacim kaybını engellemeye yöneliktir. Ancak genel kanının aksine memede hacim miktarı azalmaktadır. Literatürde sıkça karşılaşılan otoagmentayon terimi yerine otoredistrübisyon terimi kullanılması tüm bu tekniklerde meme hacmi artışı olmadığı için daha doğru bir terminolojidir.

**Sonuç:** Alt Ada Flep Transpozisyonu tekniği, üst pole yağ enjeksiyonu, kapsülektomi ve implant çıkarılması, artık meme implantları uygun olmayan hastalar için güvenilir bir seçenek olduğunu düşünmekteyiz. Bu prosedür sonrası komplikasyonların ve ek cerrahilerin gerekliliği minimal olup, bildirilen teknik yüksek düzeyde hasta memnuniyeti sağlamaktadır.

**Kaynaklar:**

1-Hammond DC, O'Connor EA. The lower island flap transposition (LIFT) technique for control of the upper pole in circumvertical mastopexy. Plast Reconstr Surg. 2014;134(4):655-660.

2-Ribeiro L. A new technique for reduction mammaplasty. Plast Reconstr Surg. 1975;55(3):330-334.

3-Graf R, Reis de Araujo LR, Rippel R, Neto LG, Pace DT, Biggs T. Reduction mammaplasty and mastopexy using the vertical scar and thoracic wall flap technique. Aesthetic Plast Surg. 2003;27(1):6-12.

4-Hönig JF, Frey HP, Hasse FM, Hasselberg J. Inferior pedicle autoaugmentation mastopexy after breast implant removal. Aesthetic Plast Surg. 2010;34(4):447-454.

5-Graf RM, Closs Ono M., Pace D. et al. Breast Auto-augmentation (Mastopexy and Lipofilling): An Option for Quitting Breast Implants. Aesth Plast Surg 43, 1133–1141 (2019)

6- Gurunluoglu R, Sacak B, Arton J. Outcomes analysis of patients undergoing autoaugmentation after breast implant removal. Plast Reconstr Surg. 2013;132(2):304-315.

7-Papadopoulos S, Colpaert SDM, Goulis DG et al (2021) Fat grafting and auto-augmentation mastopexy after breast implant removal: technique and evaluation of outcomes using BREAST-Q. Aesthet Surg J 41(6):NP388–NP401.

**Anahtar Kelimeler:** otoprotez, yağ grefti, implant çıkartılması, kapsül kontraktürü, mastopeksi

*Resim 1*

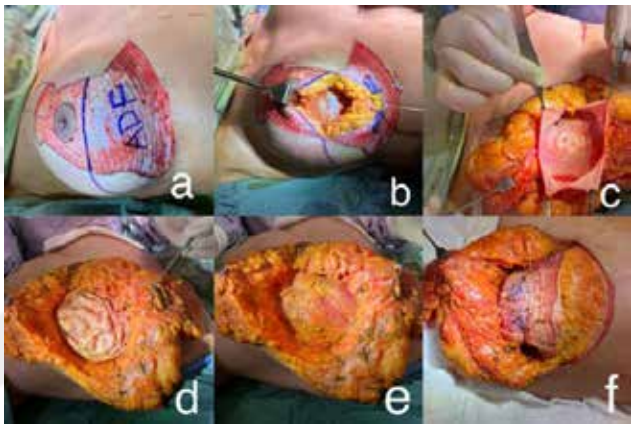


*a-b Otoprotez (Adipodermaglanduler) flebinin planlanması, c-d Kapsülektomi ve e-f Otoprotezin ilerletilerek yerleştirilmesi*

## PB-313
## Nadir Görülen Bir Olgu: Postoperatif Retrograd Amnezi

Mert Noyan Dabak, Zeki Çelik, Musa Mert Tapkı, Hüseyin Ulaş, Yasin Canbaz, Perçin Karakol

*Başakşehir Çam ve Sakura Şehir Hastanesi, Plastik, Rekonstrüktif ve Estetik Cerrahi Kliniği, İstanbul*

**Giriş:** Geçici global amnezi (TGA), kısa süreli hafızanın geçici olarak bozulması olarak tanımlanabilir. Yeni anılar oluşturamama, aniden başlayan anterograd amnezi ve buna bağlı olarak birkaç saatten yıllara kadar değişen retrograd amnezi mevcuttur. Hastaların genellikle bilinçleri açık, dikkati yönlendirme yetileri normaldir, kimlik kaybı genellikle mevcut değildir. Genellikle semptomlar 30 dakika ile 24 saat arasında düzelir. Atak sona erdiğinde ileriye dönük hafıza hızlı ve tam olarak geri döner, ancak geriye dönük hafızanın normale dönmesi yavaşlar ve hasta mevcut hafıza kaybı olayını hatırlayamaz 1. Geçici global amnezinin ortaya çıkış şekillerinden birisi de postoperatif amnezidir. Global postoperatif amnezi (derin anterograd ve retrograd amnezi) nadiren rapor edilmiştir; hemen hemen her vakada, geniş çapta kabul görmüş bir mekanizması olmayan, tam olarak anlaşılamayan bir durum olan geçici global amneziye (TGA) atfedilmektedir 2.

**Materyal-Metod:** Mart 2024 tarihinde kliniğimizde opere edilen 1 hasta değerlendirme kapsamına alındı.

**Olgu:** 53 yaş kadın hasta, pacemaker ile kontrol altında tutulan aritmisi hariç bilinen ek hastalık öyküsü bulunmamaktadır. Bilateral alt ve üst göz kapağında blefaroşalazis ve bilateral meme pitozisi tanılarıyla Mart 2024'te servisimize bilateral alt ve üst blefaroplasti ve bilateral ters t skarlı otoaugmentasyon mastopeksi operasyonları planlanarak interne edildi.

Hasta genel anestezi altında oral entübasyon ile opere edildi. Hastanın anestezi süresi 7 saat 30 dakika, operasyon süresi ise 7 saat olarak değerlendirildi. Hasta postoperatif dönemde kardiyolojik öyküsünden ötürü yakın izlem amacıyla yoğun bakıma interne edildi. Yoğun bakımda 24 saat yakın takip edilen hasta bu süreci sorunsuz şekilde atlatarak servisimize devralındı. Servis takibinde hastanın geçmişe dönük hafıza problemleri yaşadığı saptandı ve psikiyatri, nöroloji ve kardiyoloji kliniklerinin görüşleri alındı. Psikiyatri kliniğince yapılan değerlendirmede öncesinde herhangi bir psikiyatrik bozukluk tanısı veya ilaç kullanım öyküsü olmayan hastanın 7 senelik bir retrograd amnezisi olduğu, hatırlayamadığı olayları yakınlarının hatırlatması sonucunda hatırlayabildiği, yeni anı oluşturmada güçlük çekmediği, duygudurumunun normal olduğu saptandı, akut psikiyatrik patoloji düşünülmedi ve nöroloji konsültasyonu istenmesi önerildi. Nöroloji kliniği önerisi doğrultusunda ise hastanın Kraniyal kontrastlı BT ve Kraniyal MRG tetkikleri gerçekleştirildi, bu tetkiklerin sonucunda herhangi bir patolojiye rastlanmadı, akut nörolojik patoloji düşünülmedi ve hastanın takibi önerildi. Hasta herhangi bir komplikasyon yaşanmadan taburcu edildi. Takiplerinde operasyon sahasıyla ilgili komplikasyon yaşanmadı. Hastanın post-op 2.ay kontrolünde ise retrograd amnezisinin büyük ölçüde gerilemiş olduğu saptandı.

**Tartışma:** Bu vaka, anestezi amacıyla kullanılan çoklu farmakolojik ajanların varlığı ve uzun süren anestezi süresi ile dikkati çekmektedir. Bu durumda dikkat edilmesi gereken başlıca farmakolojik ajanlar narkotikler (hidromorfon ve fentanil), midazolam, propofol ve desflurandır. Narkotikler her ne kadar sakinleştirici etki gösterseler de herhangi bir türde amnezi ile ilişkili değiller. Propofol ileriye dönük amneziye neden olabilir ancak bu genellikle bilinç kaybı durumunda olur ve retrograd amneziye neden olduğu bilinmemektedir 3. Uçucu ajanlar ile postoperatif retrograd amnezi arasında bilinen bir ilişki yoktur. Midazolamın uygulamadan sonra anterograd amneziye neden olabildiği bilinmektedir ve flumazenil tarafından kolaylıkla tersine çevrilebilir. Bununla birlikte, midazolamın günümüzde her yerde yaygın olarak kullanılmasına rağmen, bunun retrograd amnezi nedeni olduğunu destekleyen neredeyse hiçbir kanıt yoktur. Aslına bakılırsa, her yıl propofol, midazolam, narkotikler ve uçucu anesteziklerin de dahil olduğu birçok anestezik madde kullanımına rağmen, ameliyattan önceki dönemi kapsayan retrograd amnezi vaka raporları son derece nadirdir 4. Yapılan çalışmalarda anestezi süresi ile amnezi arasında da doğrudan bir ilişki saptanmamıştır ancak midazolam ve fentanil başta olmak üzere kullanılan anestezik ilaçların dozu ile amnezi postoperatif amnezi gelişmi arasında minimal bir korelasyon saptanmıştır, dolaylı olarak uzun süren ameliyatlarda daha yüksek dozda anestezik ilaçların kullanılmasıyla postoperatif amnezi gelişimi arasında bir ilişki kurulabilir 5-6. TGA iyi tanımlanmıştır ancak patogenezi tam olarak anlaşılamamıştır. Genellikle ani ve derin hafıza kaybıyla ortaya çıkar, retrograd amneziyi içerebilir ve genellikle epizod sırasında yeni anılar oluşturamama da buna eşlik eder. Genellikle fokal nörolojik defisit görülmez ve birkaç saat ile birkaç gün içerisinde düzelir, bu yüzden herhangi bir tedaviye genellikle gereksinim duyulmaz 7-13. Her ne kadar hastamız TGA'nın bazı klasik özelliklerini, yani fenomenin tipik özelliği olan tekrarlayan sorgulama ve derin amneziyi gösterse de, zaman dilimi içindeki bazı spesifik olayları daha sonra hatırlaması TGA'ya uymayan bir durumdur. Bununla birlikte, TGA çeşitli şekillerde ortaya çıkabilir ve bu hastanın semptomları için makul bir açıklama olabilir.

**Sonuç:** Hastamız için ön planda anestezi amacıyla kullanılan farmakolojik ajanlara bağlı retrograd amnezi geliştiğini düşündük fakat yaptığımız literatür araştırmalarında bu durumun düşük olasılıklı olduğunu saptadık. TGA tanısı hastamız ile uyumlu olabilecek bir tanıydı ancak TGA'nın tipik özelliklerine uymayan yanları mevcuttu. Sonuç olarak ameliyat sonrası retrograd amnezi literatürde nadiren açıklanan bir antitedir, patofizyolojisi karmaşıktır ve bizim olgumuzda da olduğu gibi literatürdeki çoğu vakada etyoloji net olarak saptanamamıştır. Bu olgudan yaptığımız çıkarımlarda ise kullanılan anestezik maddelerin dozunun azaltılabilmesi ve olası postoperatif amnezi gelişiminin önüne geçilebilmesi için cerrahi ekip olarak ameliyat süresinin olabildiğince kısa tutulması için çaba gösterilmesini ve bu nedenle mümkünse kombine operasyonlardan kaçınılmasını öneriyoruz.

**Anahtar Kelimeler:** Anestezik farmakolojik ajanlar, Postoperatif retrograd amnezi, Transient global amnezi.

## PB-314

## Redüksiyon Mammoplasti Sonrası Gelişen Pyoderma Gangrenosum Olgusu

Sinem Eroğlu, Alpay Duran, Hasan Büyükdoğan

*Özel Muayenehane, Plastik, Rekonstrüktif ve Estetik Cerrahi*

**Giriş:** Pyoderma gangrenosum (PG), çok çeşitli klinik görünümler ve ilişkili komorbiditelerle kendini gösteren nadir bir nötrofilik dermatozdur [1]. Memede PG nadirdir; literatürde sadece 87 vaka belgelenmiştir. En çok meme küçültme ameliyatı (38 vaka, %44) ile ilişkilidir, ardından meme büyütme ve serbest derin inferior epigastrik perforatör fleple yapılan mastektomi gelir [2]. Bu sunumda, 32 yaşında bir hastada meme küçültme operasyonu sonrası gelişen PG ve klinik takibi paylaşılmıştır.

**Olgu:** 32 yaşında kadın hasta memede ve karında sarkma şikayeti nedeniyle tarafımıza başvurdu. Hastanın yapılan muayenesi sonrası meme küçültme ve karın germe operasyonu planlandı. Hastanın pre-operatif tetkikleri sorunsuz ve hasta anestezi hekimi tarafından ASA I olarak sınıflandırıldı. Hasta hikayesinde ek bir hastalığı ve sigara kullanımı olmadığını belirtti. Hastaya süperomedial pediküllü wise patern meme küçültme ve karın germe operasyonu uygulandı. Post-operatif 2. günde drenlerden gelen sıvı miktarı 50 cc altında olması sonrası drenler çekildi. Birinci haftada hastanın takiplerinde ek şikayeti yoktu. 8. günde sol meme alt kadranda başlayan 3x4 cm boyutlarında ağrısız açık yara şikayeti üzerine hastadan yara kültürü ve PG şüphesi ile biopsi alındı. Hastanın patoloji sonucunun nötrofilik infiltrasyon ile uyumlu gelmesi ve diğer tanıların dışlanması sonrası dermatoloji kliniğinde interne edildi. (Resim 1) PG teşhisi, klinik bulgular, patoloji sonucu ve esas olarak patojenlerin bulunmaması temelinde konarak ve intravenöz (i.v.) metilprednizolon 1 mg/kg (60 mg/gün) tedavisine başlandı. Tedavinin ilk haftasından sonra, ülserin ilerlemesi durdu. Post op takiplerinde lezyonu gerileyen hastanın takipleri devam etmektedir.

**Tartışma ve Sonuç:** PG'nin teşhisi, belirgin laboratuvar testleri veya histolojik bulgular olmaması nedeniyle, esas olarak lezyonların klinik özelliklerine ve seyrine, ilişkili sistemik bozukluklara, diğer neden olabilecek durumların dışlanmasına ve tedavi yanıtına dayanır. Histopatolojik inceleme, PG'nin diğer ülseratif nedenlerden ayırt edilmesinde özellikle faydalıdır. Ancak, dermal nötrofilik infiltrasyonla ortaya çıkan ülseratif hastalık varlığında, bu ayrım zorlu ve bazen imkansızdır. [3] Hastamızda, karakteristik klinik görünüm, hızla ilerleyen seyir ile sistemik steroidlere yanıt gibi PG'nin birçok klasik özelliği vardı. Bu nedenle PG'den süphelenilen olgularda erken tanı ve tedavi, ciddi fiziksel ve psikolojik morbiditeyi önlemek için önemlidir.

**Kaynaklar:**

1-Fletcher J, Alhusayen R, Alavi A. Recent advances in managing and understanding pyoderma gangrenosum. F1000Res. 2019;8:F1000–2092.

2-Ehrl DC, Heidekrueger PI, Broer PN. Pyoderma gangrenosum after breast surgery: A systematic review. J Plast Reconstr Aesthet Surg. 2018;71:1023–1032.

3-Crowson AN, Magro C, Mihm MC Jr. Pyoderma gangrenosum: a review. J Cutan Pathol 2003; 30: 97–107.

**Anahtar Kelimeler:** pyoderma gangrenosum, meme küçültme, açık yara, ülser

*Resim 1*

*Sol memede pyoderma gangrenosum*

## PB-315

## Olgu Sunumu: Fasyal Atrofi ve Lipödem

Doğukan Şen

*Ankara Üniversitesi Tıp Fakültesi, Plastik Rekonstrüktif ve Estetik Cerrahi Ana Bilim Dalı, Ankara*

**Giriş:** Fasyal atrofi, yanak bölgesinin gelişmemesi olarak bilinmekle beraber yüz bölgesinin cilt ve subkutanöz dokuların hacim olarak azlığı ile karakterize ender görülen bir hastalıktır. İzole olarak görülmekle birlikte, bazen çeşitli sendromlar ve kas hastalıklarının komponenti olarak da bulunabilen bir bağ dokusu atrofisidir.Lipödem ise adipoz doku bozukluğu, yağ dokunun patolojik birikimi ve dağılımı ile karakterize bacaklarda ve bazen kollarda progresif simetrik genişlemelere yol açan ağrılı bir durumdur. X'e bağlı dominant veya otozomal dominant geçişli olabilen bu durum hemen her zaman kadınlarda görülür, literatürde erkek lipödem hastaları vaka sunumu şeklindedir.

**Amaç:** Bu olgu sunumunda nadir görülen bu şekilde bir kombine semptomu olan ve ayrıca benzer semptomların birinci derece akrabalarında da mevcut olan hastanın fasyal atrofi ve lipödem şikayetlerinin genetik geçişli bir hastalık olduğu üzerine düşünüldü. Hastanın fonksiyonel bir sonuç elde edecek şekilde yüz bölgesindeki atrofik görüntüyü ve bilateral alt ekstremitelerdeki subkütan yağ doku fazlalığına yönelik estetik kaygısını gidermek ve post operatif olumlu anlamdaki değişimlerin olgu sunumu şeklinde derlenmesi amaçlandı.

**Olgu:** 26 yaşında kadın hasta kliniğimize fasyal cilt atrofisi ve malar bölgede çöküklük ve bilateral alt ekstremitede belirgin lipödem şikayetiyle başvurdu. Hastanın pre-operatif tetkiklerinde herhangi bir anormal sonuca rastlanmadı. Hastaya genel anestezi altında hasta karın bölgesinden lipoinjection için yağ dokusu bulunması planlanarak umbilikus altından her iki uyluk ve diz bölgesi de dahil

olacak şekilde 0,5`er cmlik insizyonlar yapıldı. Enjektörle liposuction kanülü ile alınan toplamda 100cc lik yağ dokusu santifrüj edilip hazır hale getirildi ve mandibulanın inferiorundan lipoinjection tabancası ile girilerek ışınsal tarzda her mandibula yarısına, zigoma, malar bölgeye eşit olarak dağıtıldı. Karın ve uyluktaki insizyonlar süture edildi ve yüzdeki lipoinjection delikleri striplendi.

Hastanın post operatif kontrollerinde yara yeri açısından herhangi bir komplikasyona rastlanmadı.

**Tartışma ve Sonuç:** Fasyal atrofi açısından çeşitli etyolojik faktörler sunulmaktadır.Bunlardan bazıları; Skleroderma'nın lokalize alt grubu olan sıklıkla çocuklarda gözlenen Lineer morfea ve bununla ilişkili yüzün bir tarafında deri ve subkutan doku atrofisiyle karakterize Parry Romberg Sendromu (PRS) veya diğer ismiyle progresif hemifasyal hemiatrofi, Sefalotorasik lipodistrofinin alt grubu olarak bilinen üst vücutta subkutan yağ dokunun progresif atrofisiyle karakterize Barrequer-Simons sendromu, konnektif doku pannikülitine sekonder gelişenler ve yüz bölgesine uygulanan radyoterapi etyolojik faktörlere örnektir.

Lipödem açısından ise; tedavi edilmediğinde vücut kütlesi ve yükün artmasıyla birlikte, hipertansiyon, diyabet, kalp yetmezliği, eklem sorunları, anksiyete, depresyon ve yeme bozuklukları gibi pek çok fiziksel, metabolik ve psikolojik sorunlara yol açabilir. Lipödem hastalığında tedavinin amacı semptomların regresyonu, progresyonun yavaşlatılması ve lipödeme ek olarak lenfatik drenajın bozulmasıyla akral bölgelerde dahi tutulum yapan lenfödem gibi sekonder komplikasyonların engellenmesiyle birlikte psikososyal durumun düzeltilmesi ve yaşam kalitesinin artırılmasıdır.

Literatürde fasyal atrofi ve lipödemin eş zamanlı birlikteliği çok nadir görülmekle birlikte tarafımızca yapılan bu vakada hastanın kendi yağ dokusundan hazırlanan greft ile tek seansta başarılı bir şekilde farklı vücut bölümlerindeki mevcut fonksiyonel ve estetik problemleri giderildi.Post operatif kontrollerde nüks veya greft başarısızlığı gibi komplikasyonlar olmamasıyla da otolog yağ enjeksiyonu tekniğinin olumlu anlamda sonuç verdiği gözlemlendi. Liposuction işlemi sırasında elde edilen otolog yağ dokusunun, yağ grefti olarak vücudun çeşitli bölgelerinde dolgu maddesi şeklinde kozmetik ya da rekonsirüktif amaçlı kullanımı bu tarz çeşit problemlerin ortadan kaldırılmasında son yıllarda çok yaygın bir prosedür olarak kullanıma girmiştir.

**Anahtar Kelimeler:** Fasyal Atrofi, Liposuction, Yağ Grefti

*Fasyal Atrofi preop-postop*

## PB-316

## Middle Krural Kıkırdağın Lobüler Kısmının İzole Konjenital Yokluğu

Alpay Duran, Oğuz Çörtük

*Özel Muayenehane, Plastik, Rekonstrüktif ve Estetik Cerrahi*

**Giriş:** Nazal kıkırdağın konjenital anomalileri son derece nadirdir. 1/20000 ve 1/40000 oranında görülmektedir. [1] Herhangi bir spesifik nazal yapının izole yokluğu ise daha da nadirdir. Bu olgu sunumunda, middle krural kıkırdağın lobüler kısmını içeren bilateral konjenital izole eksikliğine sahip bir olgu tartışılmaktadır.

**Olgu Sunumu:** 22 yaşında kadın hasta rinoplasti operasyonu için kliniğimize başvurdu. Hastanın tıbbi geçmişi tamamen sorunsuzdu. Fizik muayenede, nazal hump, hafif septum deviasyonu, her iki tarafta pozitif cottle işareti, burun deliklerinin daralması ile birlikte solunum problemi ve geniş kolumella tespit edildi. Uygun preoperatif değerlendirmeyi takiben, olguya genel anestezi altında açık rinoplasti uygulandı. Nazal yapının cerrahi olarak ortaya konulması sonrası, bilateral middle krural kıkırdağın lobüler kısmının yokluğu belirgin hale geldi. [Resim 1] Nazal hump redükte edilerek ve septum deviasyonu düzeltildi. Yapısal anomaliyi ve burun ucu desteğini yeniden oluşturmak için septal kıkırdaktan alınan kolumellar strut greft kullanıldı. Tip greftleri ile asimetri en aza indirildi. Ayrıca, burun ucu asimetrisini düzeltmek için interdomal ve intradomal sütürler yerleştirildi.

**Tartışma ve Sonuç:** Burnun Alt Lateral Kartilajları (LLC), lateral, middle ve medial olmak üzere üç kısma ayrılır. [2] LLC'nin izole doğumsal yokluğu hakkında çok az çalışma bulunmaktadır. [3-5] 261 hastanın incelendiği bir çalışmada, Losee ve arkadaşları 2004 yılında doğumsal burun anomalileri için bir sınıflandırma sistemi önermiştir. Bu anomalileri dört gruba ayırmışlardır: (I) hipoplazi ve atrofi, (II) hiperplazi ve duplikasyonlar, (III) Tessier kraniofasiyal yarıkları, ve (IV) neoplazmalar ve vasküler anomaliler. Ancak, Losee sınıflandırması, tip I'de kıkırdakların hipoplazisi ve aplazisini içermesine karşın, kıkırdakların kısmi yokluğunu içermemektedir.

Kosins ve arkadaşları 2013 yılında 869 ardışık rinoplasti vakasında doğumsal LLC eksikliklerinin tedavisini retrospektif olarak inceledi. Bu eksiklikleri üç gruba ayırdılar ve bu eksiklikler için bir sınıflandırma önerdiler. Middle kısım deformiteleri üç kategoriye ayrıldı: cleft (alar kıkırdakta süreklilikte bir yarık), gap (1 ila 4 mm arasında kıkırdak yokluğu) ve segmental kayıp (4 mm'den büyük herhangi bir kıkırdak defekti). Çalışmalarında, beşinde bilateral ve üçünde tek taraflı middle kısım kıkırdak eksikliği olan sekiz hasta sunulmuştur.

Literatürde sunulan tüm vakalarda, bu anomalilerin rekonstrüksiyonu standart rinoplasti tekniklerine dayanmaktadır. LLC'nin izole doğumsal eksiklikleri, genellikle açık veya kapalı rinoplasti yaklaşımı tamamlanana kadar fark edilmeden kalmaktadır. Bu nedenle, başarılı tanı ve yönetim için detaylı preoperatif değerlendirme ve planlama çok önemlidir. Sonuç olarak, LLC'nin izole doğumsal yokluğu, nadir olmakla birlikte, rinoplastide sorunlar oluşturabilmektedir. Bu anomalileri tam olarak anlamak için daha kapsamlı sınıflandırma sistemlerine ve detaylı çalışmalara ihtiyaç vardır.

**Kaynaklar:**

1-Losee J, Kirschner R, Whitaker L, Bartlett S. Congenital Nasal Anomalies: A Classification Scheme. Plast Reconstr Surg. 2004;113(2):676-689.

2-Daniel R. The Nasal Tip. Plast Reconstr Surg. 1992;89(2):216-224.

3-Diver AJ, Hill C. Congenital nasal cartilage deformities. Ann Plast Surg. 2011; 67: 665–667

4-Kosins AM, Daniel RK, Sajjadian A, Helms J. Rhinoplasty: congenital deficiencies of alar cartilage. Aesthet Surg J. 2013; 33: 799–808

5-Adelson R, Karimi K, Herrero N. Isolated congenital absence of the left lower lateral cartilage. Otolaryngology–Head and Neck Surgery. 2008;138(6):793-794.

**Anahtar Kelimeler:** LLC, rinoplasti, lobuler, alar kıkırdak, middle krus

*Resim 1*

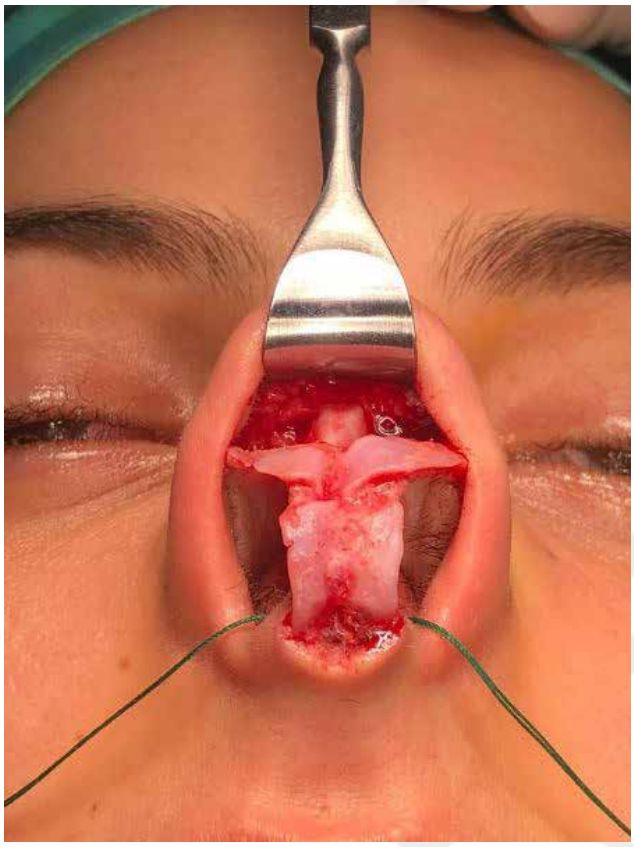

*Middle krural kıkırdağın bilateral lobüler kısmının yokluğu*

## PB-317

## Abdominoplasti ve Liposakşın Sonrası Protein C Eksikliğine Bağlı Gelişen Pulmoner Tromboemboli Olgusu

Alpay Duran

*Özel Muayenehane, Plastik, Rekonstrüktif ve Estetik Cerrahi*

**Giriş:** Pulmoner tromboemboli (PTE), abdominoplasti yada liposakşın operasyonlarından sonra nadir görülen ciddi bir komplikasyondur. Son yıllarda kombine estetik operasyonların uygulanma sıklığının artması tromboprofilaksi konusunda olgulara daha titiz yaklaşılması sonucunu doğurmuştur. Bu sunumda 39 yaşında kadın hastada protein C eksikliğine bağlı abdominoplasti ve uyluk liposakşın sonrası gelişen PTE, klinik takibi ve olgu yönetimi tartışılmıştır.

**Olgu:** 39 yaşında kadın hasta abdominoplasti ve uyluk liposakşın operasyonu amacıyla tarafımıza başvurdu. Hastanın abdominal bölgede sarkma, uyluk bölgesinde lipodistrofi, karın kaslarında gevşeklik şikayetleri mevcuttu. Hastanın preoperatif tetikleri sorunsuz ve hasta anestezi hekimi tarafından ASA I olarak değerlendirildi. Hastaya genel anestezi altında lipoabdominoplasti ve uyluk liposakşın operasyonu planlandı. Hastaya operasyon esnasında 0.4 cc Clexane (sc) uygulanarak, hazırlanan infiltrasyon solüsyonu karın bölgesine 3000 cc, uyluk mediallerine ise 750'şer cc olacak şekilde uygulandı. Karın bölgesine 30 dk, her iki uyluk medialine 7'şer dk %80 güç ile yüzeyel modda ultrason yardımlı liposakşın uygulaması sonrası karından 2500 cc, her iki uyluktan 700'er cc lipoaspirat alındı. Sonrasında abdominoplasti operasyonu gerçekleştirildi. Hasta sorunsuz uyanarak operasyon sonrası servise alındı. Post op 1. Gün takiplerinde hasta 4. saatte mobilize edildi. Oksijen satürasyonu oda havasında %96 seviyelerindeydi. Diğer vital bulguları stabil olan hastada takipne şikayeti yoktu. Post op. 27. Saatte mobilizasyon esnasında senkop gelişen olgunun yapılan vital değerlendirmesinde takipne (35/dk), hipotansiyon (95/50 mmhg) ve oksijen satürasyonunda düşüş saptandı (%84). Hastaya 5 lt/dk oksijen başlanarak 2. doz 0.4 cc Cleaxane (sc) uygulandı. Göğüs hastalıkları konsültasyonu istendi. Olgudan istenen D dimer tetkikinin 3500 ng/ml gelmesi üzerine pulmoner BT anjio tetkiki ve her iki alt ekstemiteye yönelik doppler incelemeleri istendi. Görüntüleme sonrasında her iki akciğerde yaygın segmental arterlerde trombüsler görülerek PTE tanısı kondu. Olgudan MTFHR gen mutasyonu, Faktör 5 Leiden ve protrombin gen mutasyonları ile Protein C ve S seviyeleri istendi. Hastaya aynı gün içinde oral Coumadin 5 mg 2X1 başlanarak, Cleaxane 0.4 cc tedavisinin devamı göğüs hastalıkları tarafından önerildi. Protein C aktivitesi % 59 olarak saptandı. Normal bireylerde bu oran %70-%140 arasında değişmektedir. Olgunun MTFHR, faktör 5 Leiden, protrombin gen mutasyonları taşımadığı saptandı. Hastanın takiplerinde post op 4. günde INR seviyesisin 2.5'in üzerine çıkması sonrası Coumadin ve Cleaxane stoplanarak Xeralto tb başlandı. Hastanın post op 7. Günde oksijen satürasyonu oda havasında %96 seviyelerine çıkması ve takipnesinin gerilemesi, D-dimer seviyelerinin düşmesini takiben hasta 3 ay xeralto tb idame tedavisi planlanarak taburcu edildi.

**Tartışma ve Sonuç:** Venöz tromboz ya da PTE ile başvuran olguların %6-10'unda Protein C eksikliği vardır. Genel toplumda 1/200.000-300.000 sıklıkta görülmektedir. Protein C ve S eksikliği doğuştan yada edinsel olabilmektedir. [1] Protein C'nin aktif olmayan plazmatik formu karaciğer tarafından sentezlenerek trombin tarafından aktive edilir ve daha sonra endotelyal kofaktör trombomodulin'i spesifik

olarak modüle eder. [2] Protein C, faktör V ve VIII'in aktif formlarının yanı sıra protrombotik trombosit aktivitesini önler. Protein C fibrinolizi uyarır. protein C plazma seviyelerinde azalma (örneğin, genetik yada hepatopati durumlarında) tromboembolik riskleri önemli ölçüde artırmaktadır.[3] Bu nedenle pulmoner tromboemboliden şüphelenilen olgularda protein C eksikliği akılda tutulması gereken hiperkoagulasyon durumlarından biridir.

**Kaynaklar:**

1- Herold CJ, Bankier AA, Burghuber OC, et al. Pulmonary embolism: pulmonary vascular disorders, vasculitides and hemorrhage. In: Albert RK, Spiro SG, Jett JR (eds). Comprehensive Respiratory Medicine. Philadelphia: Mosby, 1999:1-12.

2- Emsin CT: Protein C: Biochemistry, physiology, and clinical implications. Blood 62:1155–1158, 1983

3- Griffin JH, Evatt B, Zimmerman TS, et al.: Deficiency of protein C in congenital thrombotic disease. J Clin Invest 68:1370–1373, 1983

**Anahtar Kelimeler:** Protein C, Pulmoner Tromboemboli, Abdominoplasti, Liposakşın, Komplikasyon

## PB-318
## Yağ Grefti Hipertrofisi: Olgu Sunumu

Alkan Çetin, Mustafa Yılmaz, Erk Evren, Özge Eren, Ali Fuat Görgülü

*Dokuz Eylül Üniversitesi, Plastik, Rekonstrüktif ve Estetik Cerrahi Anabilim Dalı, İzmir*

Liposakşın ve lipofilling günümüzde vücut kontür deformitelerinin giderilmesi, içerdiği adiposit kök hücreleri aracılığı ile cilt ve cilt altı dokuların rejuvenizasyonu, protez kapsül kontraktür onarımı gibi birçok alanda kullanılan prosedürlerdir. Her iki yöntemde de nadir ve ciddi olanlardan, sık ve giderilmesi daha kolay olan komplikasyonlar görülebilmekte olup yine her iki yöntem de komplikasyonların sıklıkları göz önüne alındığında nispeten güvenilir uygulamalardır. Yağ embolisi gibi hayatı tehdit eden ciddi; yağ hipetrofisi, kontür bozukluğu gibi küçük müdahalelerle giderilebilecek orta ve lokalize ödem gibi müdahale gerektirmeyen nispeten sık, basit komplikasyonlar olarak sınıflandırılabilir. Yağ grefti hipertrofisi uygulama sonrası değişen sıklıkta görülen, genellikle kilo alıp-verme ile eş hareket eden liposakşın, lipoliz; eksizyon gibi tedavi seçenekleri olan orta dereceli yağ grefti uygulanması komplikasyonlardan biridir. Vaka sunumumuzda yüze lipofilling sonrasında görülen yağ grefti hipertrofisine sekonder kötü görünüm, kontür bozukluğu ele alınmaktadır.

**Anahtar Kelimeler:** Hipertrofi, metabolizma, yağ grefti

*Resim 1*

## PB-319
## Mastopeksi Sonrası Nadir Bir Komplikasyon ve Tedavisi: İnsizyon Hattında Galaktore

Alpay Duran, Oğuz Çörtük, Sinem Eroğlu

*Özel Muayenehane, Plastik, Rekonstrüktif ve Estetik Cerrahi*

**Giriş:** Mastopeksi veya meme küçültme ameliyatından sonra galaktore nadirdir, ancak meydana geldiğinde hastalar için şekil bozukluğuna ve yıkıcı sonuçlara yol açabilir. Prolaktin salgısı, meme ucu stimülasyonu, egzersiz veya psikolojik stres ile artar. Mammoplasti, yanıklar, zona hastalığı, travma ve omurilik yaralanması gibi çeşitli göğüs duvarı müdahaleleri hiperprolaktinemi ve galaktoreye neden olduğu bildirilmiştir. [1-3] Bu sunumda 24 yaşında bir olguda mastopeksi operasyonu sonrası 7. günde insizyon hattında gelişen bir galaktore olgusu ve tedavi seçenekleri tartışılmıştır.

**Olgu:** 24 yaşında kadın hasta memede sarkma şikayeti nedeniyle tarafımıza başvurdu. Hastanın yapılan muayenesi sonrası mastopeksi operasyonu planlandı. Hastanın preoperatif tetkikleri sorunsuz ve hasta ASA I olarak sınıflandırıldı. Hastanın hikayesinde ek bir hastalığının olmadığı, 6 ay önce NSD ile bir çocuğu olduğunu fakat sütünün gelmemesi nedeniyle hiç emziremediğini belirtti. Hastaya süperior pediküllü wise patern mastopeksi operasyonu uygulandı. Postoperatif 1. günde her iki drenden gelen sıvı miktarı 50 cc altında olması sonrası drenler çekildi. Birinci haftada hastanın takiplerinde ek şikayeti yoktu. 9. günde sol memede şişlik ve ağrı şikayetine ek olarak, T

insizyon köşe bölgesinde akıntısı başlayan hastanın yapılan değerlendirmesinde akıntısının galaktore olduğu saptandı. Hasta kadın hastalıkları ve doğum konsültasyonu sonrası enfeksiyon riskini azaltmak amacıyla Levofloksasin 400 mg tb günde 1 kez ve Kabergolin 0.5 mg tb tedavisi başlandı. Ilk gün 1 mg ve ikinci gün 1 mg olmak üzere 2 doz Kabergolin tedavisi sonrası akıntı 5 gün içinde kesildi. Hastanın 6 aylık takiplerinde ek bir akıntı şikayeti olmadı.

**Tartışma ve Sonuç:** Mastopeksi veya meme küçültme ameliyatından sonra galaktore nadir ancak potansiyel olarak ciddi bir komplikasyondur. Bu konu üzerine yapılan yayınların çoğu olgu bildirimleridir. Galaktore, augmentasyon mamoplasti veya augmentasyon mastopeksi operasyonu gibi cerrahi müdahalelerden sonra hastaların %1'inde görülür. [4,5] Ameliyat sonrası galaktore gözlemlendiğinde, kan prolaktin seviyesi kontrol edilmeli, hamilelik göz ardı edilmemeli ve ultrason yapılmalıdır. Ameliyat kesilerini içeren süt drenajı sinüsleri, majör meme cerrahisi komplikasyonlarından kaçınmak için hızlı tanı ve tedavi gerektirir. Patolojik olarak artmış prolaktin seviyesini baskılamak ve laktasyonun hızlı bir şekilde sona ermesini sağlamak için Kabergolin veya Bromokriptin kullanımının etkili sonuç vermektedir.

**Kaynaklar:**

1- Acarturk SA, Gencel E, Tuncer I. An uncommon complication of secondary augmentation mammaplasty: Bilaterally massive engorgement of breasts after pregnancy attributable to postinfection and blockage of mammary ducts. Aesthetic Plast Surg. 2005;29:274–279.

2-Harper JG, Daniel JR, McLean JN, Nahai F. Postaugmentation galactocele. Plast Reconstr Surg. 2013;131:862e–863e.

3- MacFarlane IA, Rosin MD. Galactorrhoea following surgical procedures to the chest wall: The role of prolactin. Postgrad Med J. 1980;56:23–25.

4-. Basile FV, Basile AR. Diagnosis and management of galactorrhea after breast augmentation. Plast Reconstr Surg 2015;135:134956.

5-Caputy GG, Flowers RS. Copious lactation following augmentation mammaplasty: An uncommon but not rare condition. Aesthetic Plast Surg 1994:18:3937.

**Anahtar Kelimeler:** galaktore, mastopeksi, Kabergolin, laktasyon

## PB-320
## Kulak Lobüloplasti

Feryal Tunç, Tuba Avcı, Berk Tahhan, Servan Dağ, Bilal Çakır, Mehmet Fatih Akkoç

*Dicle Üniversitesi Tıp Fakültesi, Plastik Cerrahi Ana Bilim Dalı, Diyarbakır*

**Giriş:** Yüz estetiği, yüz iskeletinin ve yumuşak yapıların simetrisi ve uyumuna bağlı olarak gelişir. Kulak lobülü, yüz ve kulak estetiğinde önemli bir yere sahiptir. Genellikle konik ve yuvarlak şekildedir ve kadınların küpe gibi aksesuarlar takabilmesini sağlayan önemli bir anatomik oluşumdur. Farklı şekilleri vardır ve bazen yüzde çok fazla dikkat çekebilir. Kulak lobüllerini ağır ve büyük küpelerle süsleyen kişiler kulak lobüllerinin genişlemesine ve sarkmasına neden olurlar. Travma veya ağır küpe takma gibi nedenlerle gelişen kulak kusurları için ve kulak lobül büyüklüğü için çok sayıda insan kozmetik amaçlı kulak ameliyatı geçirmektedir. Estetik kulak müdahaleleri erkeklerde en sık uygulanan 6. kadınlarda ise en sık uygulanan 14. cerrahi prosedürdür. Estetik kulak cerrahisi en sık 19-34 yaş arasında uygulanmaktadır, ancak 18 yaş altındakilerde de artış görülmektedir. Kulak lobül şekil ve boyutunda şikayeti olan hastaya uygulanan tedavi yaklaşımımızı sunduk.

**Olgu:** 43 yaşında erkek hasta uzamış kulak lobülü ve kulak lobül büyüklüğü şikayeti ile başvurdu. Lokal anestezi altında cerrahi insizyon hattı çizildi. İnferior elonge lobülden wedge rezeksiyon ile triangular doku eksize edildi. Anterior ve posterior olmak üzere iki pedikül oluşturuldu. Uzun posterior pedikülden, anterior pedikül ile boyut olarak eşleşecek şekilde, tabanı medial bölgede ve apeksi lateral bölgede olan ikinci bir üçgen doku eksize edildi. Böylece üç pediküllü bir lobül oluşturuldu. Kanama kontrolü sağlandı. Bu üç pedikül kontur devamlılığını sağlamak için yara dudakları uc uca gelecek şekilde sütür edildi. Steril pansuman sonrası operasyona son verildi. Hasta ameliyat sonrası 10 gün boyunca lokal antibiyotik pomad ve oral antibiyotik kullanılarak takip edildi. Ameliyat sonrası yapılan takiplerde duyu-dolaşım bulguları normal gözlenip ek komplikasyon gözlenmedi. Ameliyat sonrası 7. gününde süturlar alındı.

**Tartışma Ve Sonuç:** Auriküler lobuloplasti, auriküler lobül yarıkları, uzamış auriküler lobül, konjenital deformiteler, yaşlanma, keloid oluşumu veya auriküler tümörler için uygulanabilir. Auriküler lobül yarıkları, uzamış lobül, auriküler lobuloplastinin en sık nedenleridir. Auriküler lobuloplasti kolay bir cerrahi işlemdir. Bu ameliyatın komplikasyon riski düşüktür ve çok tatmin edici sonuçları vardır; bu nedenle lobüler deformitesi olan hastalara önerilmelidir.

**Anahtar Kelimeler:** auriküler lobüloplasti, kulak estetiği, uzamış auriküler lobül

*Olgu*

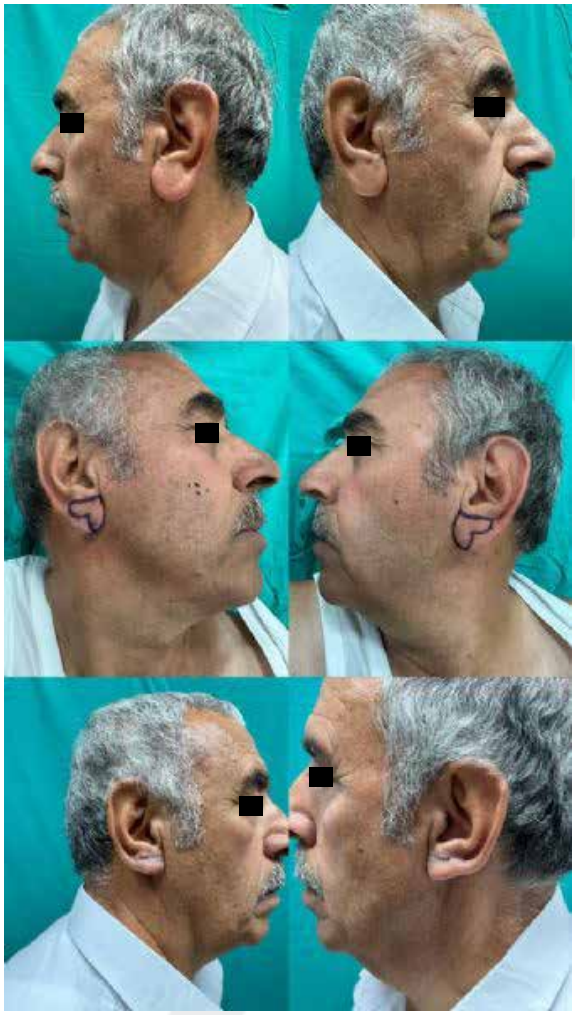

*Olgu Preop İntraop Postop*

## PB-321

## Abdominoplasti ile Önceki Karın Ameliyatı İzlerinin Giderilmesi

Mehmet Hakan Bulam

*Serbest Hekim, Plastik Rekonstrüktif ve Estetik Cerrahi Uzmanı*

**Giriş:** Abdominoplastinin karın yağ dokusukalınlığının azaltılması, rektus diastazının onarımı yumuşak doku laksitesinin giderilmesi gibi avantajları bulunmaktadır. Her hastada bu ihtiyaçlar farklı derecelerde bulunabilir. Burada aynı zamanda karında belirgin iyileşmiş ve deprese skar alanları bulunan bir hastada aynı zamanda karındaki bu izlerin de giderildiği sonuç paylaşılmaktadır.

**Bulgular:** 52 yaşında 2 gebelik ve doğumu bulunan kadın hasta karında yağlanma fazlalığı, laksite şikayetleri ile başvurdu. 8 yıl önce travma nedeniyle paramedian kesi ile karın içi ameliyatı ve buna bağlı belirgin paramedian akar ve yine belirgin sezaryen sarı mevcuttu. Bu skar alanlarından da şikayetçiydi. Abdominoplasti ile hem karın yağ tabakasında incelme ve sıkılaşma sağlanırken aynı zamanda bu skar alanlarıda çıkarılıp tedavi edilmiş oldu (Şekil 1). Hastanın memnuniyet derecesi yüksekti. Herhangi bir komplikasyon olmadı.

**Sonuç:** Abdominoplasti hem karın dokusunun sıkılaştırılması ve incelmesi hem de daha önceki ameliyatlara bağlı skar alanlarının azaltılmasında etkin bir yöntemdir.

**Anahtar Kelimeler:** Abdominoplasti, skar, paramedian skar, sezaryen skar

*Şekil 1. Abdominoplasti*

*Abdominoplasti ile aynı zamanda karındaki belirgin skar alanlarının tedavisi*

## PB-322

## Nadir Görülen Bir Kranyofasyal Anomalinin Cerrahi Yönetimi: Tessier Tip 30 Kranyofasyal Yarık

Çağlar Yılmaz, Berk Bulut, Hakan Arslan

*İstanbul Üniversitesi-Cerrahpaşa, Cerrahpaşa Tıp Fakültesi, Plastik, Rekonstrüktif ve Estetik Cerrahi Ana Bilim Dalı, İstanbul*

**Giriş:** İlk olarak Couronne tarafından bahsedilen Tessier numara 30 kranyofasyal yarık ile ilgili 1976 yılında Tessier kranyofasyal yarıkların detaylı sınıflamasından yayınında bahsetmiştir. Alt dudakta basit bir yarıktan mandibulanın komplet yarığını içeren geniş bir spektrumla klinikte pratikte karşılaşılmaktadır. 1.brankiyal arkın füzyon anomalisi veya orta hatta mesodermal penetrastonun olamaması bu defektin embriyolojik temelidir. Aynı zamanda diş gelişiminde bozukluk, bifid dil, hiyoid kemik, tiroid kartilaj anomalisi, strap kaslarında da tutulum gözlenebilmektedir. Literatürde tiroglossal kist, demoid kist, sternum ve trakeal kartilajlarda da yarıklık da bahsedilmiştir. (1) Hastaların cerrahi yönetimi defektin spektrumdaki yerine göre değişmekler birlikte tek ya da iki aşamalı onarım seçenekleri mevcuttur. Mandibula onarım için net bir yaş seçimi olmamakla birlikte kimi yazarlar 10 yaşından sonra onarım yapmanın diş gelişimine minimal zarar vereceğini savunmaktadır.(2)

**Vaka Sunumu:** 1 yaş erkek hasta komplet mandibuler yarığı, labiumdan mentum inferioruna kadar uzanan fibrotik band, ankiloglossi, mevcut tabanla yapışık orta hattın yol açıtğı dilde oluk deformitesi, muhtemel ağız tabanı defekti fizik muayenede gözlendi. Hastanın doğuştan küçük Vsd ye sahip olduğu gözlenmiştir. Preoperatif yapılan eko tetkikinde eşlik eden kardiyak anomali gözlenmemiştir. Kranyal BT görüntülemesinde sol yanlı hiyoid kemikte füzyon anomalisi gözlenmiştir. Anne ile baba arasında akrabalık saptanmamış olup, intrauterin dönemde teratojenlere maruziyet öyküsü mevcut değil.

**Cerrahi Teknik:** Tessier numara 30 karinofasyal yarığı olan hastamızın cerrahisi operasyon sahasına 1/100.000 lik adrenalin içeren lokal anestezik enjeksiyonunun ardından ilk insizyonun dil inferiorundaki fibrotik dokunun tabandan, gingivobukkal sulkus seviyesinden, serbestleştirilmesiyle başladı. Sonrasında dil ağız tabanından serbestleştirildi. Mandibulanın füzyona uğramayan serbest uçlarına ulaşmak için gingival insizyonlar açıldı, periost kaldırıldı, güdük kısımlara ulaşıldı. Dudak ve mentuma uzanım gösteren fibrotik band subkutan yağlı doku planından eksize edildi. Mandibula güdük hatları kemik kaynamasını tetiklemek amacıyla burr yardımıyla traşlandı. 21 G iğne ile ponksiyon yapılarak mandibula güdüklerine üçer adet delik açıldı. Dil bir miktar daha yeterli mobilizasyona izin verecek düzeyde tabandan serbestlendi. Ağız tabanındaki defektin primer kapamaya uygun olduğu görüldü. Prolen sütür alınarak mandibulanın 2 güdüğü 2 adet serklaj teli ile yaklaştırıldı ve her iki hemimandibula fiksasyonu sağlandı. Ağız tabanı ve dil ventral defektinin primer onarımı sağlandı. Labiomental cilt fleplerinin onarımı yapılırken white roll hizalandı. Mandibula periost onarımı yapıldı. Mental cilt flebi ve kas diseksiyonu yapılarak kas, ciltaltı ve cilt dokusu labiomental krizi oluşturmak için ve gerginliği ortadan kaldırmak için 2 adet Z plasti tasarlanarak onarıldı. Labiomental sulkus oluşturuldu.Onarımı sağlanan mental bölgeden sonra gingivobukkal sulkus oluşturulacak şekilde gingival flepler adapte edildi ve primer sütüre edildi.

**Sonuç:** Tessier numara 30 kranyofasyal yarık nadir görülen bir anomalidir. Geniş bir defekt spektrumuna sahip olması nedeni ile cerrahi yaklaşım seçenekleri hastaya göre değişiklik göstermektedir. Cerrahın operasyon planını tek veya iki aşamalı olmasının yanında hastanın yaşı da seçimi etkilemektedir. Tüm bu değişkenler bu hastaların yönetiminde kapsamlı bir cerrahi değerlendirmeyi ve cerrahi planı bu değişkenler ışığında yapmayı zorunlu kılmaktadır.

**Anahtar Kelimeler:** Tessier Numara 30 Yarık, Kranyofasyal yarık, Mandibular yarık

*Resim 1*

*Resim-1 1-2:Preop dönem görüntüleri, 3-6:Perop görüntüleri, 7-8:Postop takip görüntüleri*

## PB-323

## Nadir Görülen Bir Olgu: Mandibulada Semento-Ossifiye Fibroma

Servan Dağ, Volkan Özel, Tuba Avcı, Berk Tahhan, Mehmet Fatih Akkoç

*Dicle Üniversitesi Tıp Fakültesi, Plastik Rekonstrüktif ve Estetik Cerrahi Anabilim Dalı, Diyarbakır*

**Giriş:** Semento-ossifiye fibrom; kemik yapının çeşitli miktarlarda mineralize materyal içeren fibröz doku ile yer değiştirdiği iyi huylu fibro-osseöz bir lezyondur. Yaşamın sıklıkla 3. ve 4. dekadında kadın hastalarda daha sık görülmektedir. Semento-ossifiye fibrom; ilk kez 1872 yılında Menzel tarafından ossifiye fibromun bir çeşidi olarak tanımlanmıştır. Lezyon eğer tedavi edilmezse genellikle giderek büyüyen bir davranış ortaya koyar ve oldukça geniş boyutlara ulaşabilir. Ossifiye fibromlar, gerçek birer neoplazm oldukları için fibröz displaziler ve osseöz displaziler gibi diğer fibro-osseöz lezyonlara göre daha kapsamlı tedavi gerektirirler. Son WHO sınıflamasına göre semento-ossifiye fibrom fibröz doku ve kemik yapı benzeri mineralize doku içermesi ile karakterize ayrı bir neoplazm olarak sınıflandırılmıştır. Lezyonun periodontal membrandan kaynaklandığı düşünülse de ekstragnatik kemiklerin düşük sıklıkta tutulumu nedeniyle bu durum tartışmalıdır. Lezyonun kromozomal anomalilerle ilişkisi de tespit edilmiştir. Lezyonun en sık izlendiği bölge mandibular premolar-molar bölgedir. Asemptomatik olan küçük lezyonlar genellikle tesadüfen tespit edilirken, daha büyük olanlar maloklüzyona, yüz deformitesine ayrıca sinir tutulumuna bağlı olarak ağrıya sebep olabilirler.

**Olgu:** Bilinen diyabet ve hipertiroidi tanılı 33 yaş kadın hasta mandibula sol parasimfizisteki kitlesi nedeniyle daha önceden dış merkezde gingiva biyopsisi yapıldıktan sonra semento-ossifiye fibrom şüphesiyle kliniğimize başvurdu. Hastaya yapılan fizik muayenede mandibula sol yarımında şişkinlik izlendi. Hastadan alınan anamnezde ara ara o bölgede ağrı yakınması olduğu öğrenildi. Yapılan maksillofasial tomografi görüntülemesinde mandibula sol parasimfizis bölgesinde lokalize düzgün sınırlı 3x1.5 cm kitle izlendi. Hastanın şikayetleri ve klinik bulgular nedeniyle operasyon kararı verildi. Genel anestezi altında yapılan operasyonda alt gingivobukkal bölgeden açılan insizyonla mandibula sol parasimfizisteki kitle rezeke edildi. Rezeksiyon sonrası oluşan 3.5x2cmlik kemik defekti için hastanın iliak krestinden 3.5x2 cm ebadında kemik grefti alındı. Alınan kemik grefti defektif alana inserte edilip rekonstrüksiyon plağı yardımıyla fikse edildi. Ağız içi suturasyonu sonrası operasyona son verildi.

**Tartışma:** Semento ossifiye-fibroma iyi huylu bir neoplazm olarak tanımlanmaktadır ancak tümörün nereden köken aldığı halen tartışmalı bir konudur. Araştırmacıların çoğu periodontal ligamandan köken aldığını düşünmektedir. Travmanın semento ossifiye fibroma gelişiminde rol aldığı düşünülmektedir, bildirilen çoğu vakada etkilenen bölgede travma hikayesi bulunmaktadır. Semento ossifiye-fibromların kromozomal anomalilerle ilişkisi saptanmıştır, fibröz displazi olarak sınıflandırıldığından en sık GNAS mutasyonuyla ilgili çalışmalar yapılmaktadır. Diğer fibroosseoz patolojilere benzerliği nedeniyle kesin tanı klinik, radyolojik ve histopatolojik özelliklerine göre olmaktadır.

Semento ossifiye-fibroma'nın tedavisinde cerrahi yöntemler ilk sıradadır. Eğer tedavi edilmezse büyüyen lezyon hayati organlara bası yapabilir. Tümör radyoterapiye dirençli olduğundan radyoterapinin tedavide rolü yoktur. Tümör cerrahi eksizyondan sonra düşük oranda rekürrens gösterebilir bu da genellikle yetersiz cerrahi eksizyondan kaynaklanmaktadır.

**Anahtar Kelimeler:** Fibrom, Kemik Grefti, Mandibula kisti

*İntraop kitle eksizyonu ve defektin kemik grefti ile kapatılması*

## PB-324

## Travma Sonrası Rinoplasti Hastasında Maksiller Krest Kemik Grefti İle Nazal Kemik Rekonstrüksiyonu

İsmail Bülbüloğlu, Alperen Can Kökten, Umut Tuncel

*Samsun Üniversitesi Tıp Fakültesi Plastik Rekonstrüktif ve Estetik Cerrahi Ana Bilim Dalı, Samsun*

**Giriş:** Maksillofasial travmalarda yüzde en çok etkilenen yapı burundur ve travma sonrası nazal kemik, kıkırdak ve yumuşak dokuda çeşitli deformiteler oluşmaktadır. Nazal fraktür onarımlarında hastaların sistematik bir şekilde değerlendirilip travma anında primer veya sonraki bir tarihte sekonder onarım yapılabilmektedir.. Travma öyküsü olan rinoplasti vakalarında fonksiyonel ve estetik bir görünüm elde etmek için çeşitli teknikler mevcut olup, defekt ve şekil bozukluklarının rekonstrüksiyonunda yapay veya otojen kıkırdak ve kemik greftleri kullanılmaktadır. Bu bildiride amaç trafik kazası sonrası travmatik bir burunda dorsal nazal kemik rekonstrüksiyonu için hipertrofik anterior nazal spine ve kostal kartilaj grefti kullanarak estetik ve fonksiyonel açıdan daha kabul edilebilir bir burun yapısı elde etmekti.

**Yöntem-Gereçler:** Bu bildiride 24 yaşında araç içi travma sonrası nefes almada güçlük ve burunda şekil bozukluğundan şikayetçi olan, yapılan muayenesinde dorsumda kemik ve kartilaj kaynaklı hump, sağa deviye nazal kemik, sol nazal kemikte atrofik görünüm glabellar bölgeden sağ frontal bölgeye uzanan deplasyon mevcut olan kadın hastaya kıkırdak ve kemik grefti kullanılarak nazal kemik ve kıkırdak çatı rekonstrüksiyonu planlandı.

Sağa deviye maksiller krest nazal pasaj girişini (nares) fazla daralttığı için eksize edildi ve alınan kemik greft(1,2x0,8 cm) nazal kemik rekonstrüksiyonu için kullanıldı.Septoplasti yapılarak septum orta hatta yerleştirildi.. Dorsumdaki kıkırdak ve kemik eğrilikleri eksize edildi.Nazal kemik rekonstrüksiyonu için anterior nasal spineden alınan kemik greft şekillendirilerek T mikroplak ve 4 adet 5 mm mikro vida ile fikse edildi. Elde edilen kostal kartilaj şekillendirildi ve spreader greftler ile nazal midvault şekillendirildi.Diced kıkırdak greftler kullanılarak glabellar bölgeden sağ frontal bölgedeki deplase kısım rekonstrükte edilerek simetri yakalandı.Hastaya uygun nazal bantlama, tampon ve atel kullanılarak operasyon sonlandırıldı.

**Bulgular:** Hastaya postoperatif dönemde tedavi olarak Amoksisilin 3x1 Nsaid 3x1 günde 6 kez olmak üzere nazal yıkama solüsyonuyla intranazal yıkama yapıldı.Hasta 2 gün serviste takip edildi, ardından taburculuk reçetesi yazılarak kontrollere çağrıldı.1 hafta süreyle burun ateli kullanıldı. Donör saha komplikasyonu olarak hematom ya da skar dokusu/keloid gelişimi izlenmedi. Hastanın post operatif 1.hafta 1.ay,2.ay ve 3.ay muayenelerinde herhangi bir problemle karşılaşılmadı. Hasta fonksiyonellik ve estetik görünüm açısından memnuniyetini ifade etti.

**Tartışma:** Burun rekonstrüksiyonunda ve rinoplastide nazal deformiteyi onarmak ve estetik görünümü elde etmek için çeşitli greftler(otojen kıkırdak,kemik ve mukoza;alloplastik materyaller)kullanılmaktadır.Otojen greftler, hazır bulunma, uzun sağkalım, rezorpsiyon ve enfeksiyona direnç,kolay şekillendirme gibi avantajlara sahiptir. Kıkırdak grefti için uygun donör bölgeler nazal septal kıkırdak, auriküler konkal kıkırdak ve kostal kıkırdaktır. (1) Septal kartilaj kolay şekil, sağlamlık ve uzak bölge kesisine gerek duyulmadan alınabildiğinden greft materyali olarak yaygın olarak kullanılır.

Kostal kıkırdak grefti çok miktarda greftin gerektiği yapısal bozukluklarda, birden fazla operasyon geçirmiş ve diğer greftlerin daha önceden kullanıldığı olgularda tercih edilmektedir. Genellikle altı ve yedinci kostalardan hazırlanmaktadır. Postoperatif dönemde geçici olarak donör sahada ağrı dışında komplikasyon riskinin az olması avantajlıdır. Kostal kıkırdak grefti kısmi tıraşlama yapılarak da alınabilir, böylece pnömotoraks riski ve postoperatif ağrı daha az olmaktadır.[2]

Alloplastik materyaller ulaşımı kolay olsa da maliyet, enfeksiyon ve ekspozisyon riski açısından soru işaretleri uyandırmaktadır.

Otojen kemik, rijit yapısal greftler için alternatif bir kaynaktır. Kalvaryum, kaburga, iliak krest, radius, mandibula ve tibia dahil olmak üzere çok sayıda otojen kemik grefti kaynağı tanımlanmıştır.[4] Kemik greft düz, uzun, büyük, pürüzsüz (3 boyutlu) ve stabil olmalı; alındıktan sonra şekillendirilmelidir.Kemik grefti, çevre dokularla geniş temas yüzeylerine sahiptir ve doku büyümesini kolaylaştırır.

Şekillendirilmiş kemik grefti, burun dorsumunun düzensizliği ve nazal kemik çatının çökmesi,septal deviasyon, kolumella ve tip bölgesi gibi burnun alt birimlerini yeniden yapılandırmak için defekte yerleştirilir.. [5]

Kemikteki defekti onarmak için kullanılan otojen kemik greftleri burun çatısının güçlendirilmesini sağlar.Doğal görünümlü bir estetik sonuç elde etmek amacıyla kemik greftinin dış yüzeyini tasarlamak için kılavuz olarak normal burun kemiği şekli belirlenir. İç greft yüzeyinin şekillendirilmesi ve vida fiksasyonu ile kemik greftinin kısa ve uzun vadede stabilizasyonunun iyileştirilmesi sağlanır.

**Sonuç:** Vakada hipertrofiye olmuş nazal spine kemik grefti olarak kullanılarak nazal çatıdaki defekt onarılmış ve kemik çatı rekonstrükte edilmiştir.Bu vakada kullanılan bu yöntem alışılagelmiş kemik greft hasadı yöntemlerinin dışında olup herhangibir donör morbiditeye neden olmaksızın nazal pasajı kapatan kemik yapı nazal dorsumda greft olarak kullanılmıştır.Özellikle travmatik rinoplasti hastalarında anatominin değişmiş olacağı her zaman akılda tutulmalıdır. Preop çekilen BT lerde hem augmente edilecek kısımlar hem de redükte edilecek kısımlar tespit edilerek daha başarılı sonuçlar elde edilebilir.

**Kaynakça:**

[1] Nasal Reconstruction, Akhil K. Seth and EvanMatros, Grabb and Smith plastic reconstrucive and aesthetic surgery, 2020

[2] Optimizing Bone-graft nasal reconstruction: A study of nasal bone shape and thickness, Patrick K. Sullivan MD, Mika Varma MD, Arlene A. Rozelle MD-1996

[3] Cakmak O, Buyuklu F, Yilmaz Z, Sahin FI, Tarhan E, Ozluoglu LN. Viability of cultured human nasal septum chondrocytes after crushing. Arch Facial Plast Surg 2005;7:406-409

[4] Bateman N, Jones NS. Retrospective review of augmentation rhinoplasties using autologous cartilage grafts. J Laryngol Otol 2000;114:514-518

[5] Osseous and Cartilaginous Nasal Reconstruction Samuel Hahn, MD 1Department of Otolaryngology - Head & Neck Surgery, Greater Baltimore Medical Center, Baltimore, Maryland Facial Plast Surg 2017;33:43–51.

**Anahtar Kelimeler:** rinoplasti, burun rekonstrüksiyonu, maksillofasiyal cerrahi

*Hastanın preop, perop, postop fotoğrafları ve BT görüntüleri*

*Hastanın preop görüntüleri(1-4) Hastanın preop 3D BT görüntüleri(5-7) Perop maksiller krest görüntüleri(8,9) Elde edilen kemik grefti(10) Kostal kartilaj ile septoplasti(11) Perop operasyon çıkış fotoğrafları(12,13) Postoperatif 3. ay görüntüler(14-17) Postoperatif 3. ay 3D BT görüntüleri(18-20)*

## PB-325

# Ağır Tip Osteogenezis İmperfekta Hastasında Subkondil Kırığı Tedavisi: Olgu Sunumu

Ömer Faruk Dilek[1], Selahattin Galyan[1], İsmail İnce[1], Arzu Arı Demirkaya[2], Dilara Kahraman[2]

*[1]Sağlık Bilimleri Üniversitesi, Şişli Hamidiye Etfal Eğitim ve Araştırma Hastanesi, Plastik, Rekonstrüktif ve Estetik Cerrahi Kliniği, İstanbul*
*[2]Okan Üniversitesi, Ortodonti Kliniği, İstanbul*

Giriş: Osteogenezis imperfekta (Oİ), kemik yoğunluğu ve kütlesinin kaybı ile karakterize, kemiklerin kırılganlığını artıran, böylece yıllar boyunca çoklu kırıklar ve ardından kemik deformitesi ve eklem instabilitesi ile ortaya çıkan kalıtsal bir bağ dokusu hastalığıdır. Oİ, frajil kemik hastalıklarının en yaygın kalıtsal formudur ve çoğunlukla tip 1 kollajenle ilişkili kusurlardan kaynaklanan heterojen bir grup genetik bozukluğu içerir.(1,2) Klinik olarak OI tanısı konan hastaların yüzde doksanında, kolajen tip 1'in (COL1A1 ve COL1A2) alfa zincirlerini kodlayan iki genden birinde mutasyon pozitiftir.(3,4,5) Tanısı hem klinik hem genetik sekanslama ile beraber konur. Yaşamla bağdaşan en kötü prognoza sahip alt tipi "3" tür.(4) Bu olgu sunumunda tip 3 Oİ hastalığına sahip bir hastadaki subkondil fraktürünü yönetim tecrübemiz paylaşılmıştır.

Olgu: Basit düşme sonrasında acil servisimize başvuran hasta çene ağrısı ve mandibula kırığı nedeni ile tarafımıza konsülte edildi. 22 yaş kadın hastanın yapılan muayenesinde maloklüzyon (arka cross bite), sağ mandibula ramusunda hassasiyet ve trismus şikayetleri mevcuttu. BT görüntülemesinde sağda subkondil kırığı görüldü. Hastanın güncel boyu 88 cm, vücut ağırlığı ise 26 kg idi. Hali hazırda sol humerusu alçıdaydı ve bu kırığın da 2 ay önce basit düşme sonucu meydana gelmiş olduğu belirtildi. Geçmiş hikâyelerinde de çok defa basit düşme sonucu ekstremite kırıkları yaşadığı ve hep alçı ile takip edildiği öğrenildi. Yapılan literatür taraması neticesinde hastaya multidisipliner konservatif yaklaşım uygun görüldü. Çene kemiklerine minimal travma ile uygulanıp sağ ramusta yükseklik ve çenelerde oklüzyon sağlayacak bir splint geliştirilerek uygulandı. Splint ve yumuşak rejimi ile takip edilen hastanın 10 hafta sonunda optimum travma öncesi oklüzyonda kırığının kaynamış olduğu, çene ağrısının geçtiği ve ağız açıklığının 4.5 cm olduğu görüldü. Splint çıkarılarak normal rejime dönüldü. 6. Ay kontrollerinde hasta herhangi bir şikayet belirtmedi.

Tartışma: Bu hastada ılımlı bir posterior open-bite deformitesi dışında, özellikle tip 3 grupta daha yüksek insidansta saptanan sınıf III maloklüzyon ve overjet gibi deformiteler yoktu. Yapılan litertatür taramasında en kötü prognozlu, tip 3'e sahip ve bilateral mandibula fraktürü olan hastada açık redüksiyon ve internal fiksasyon yapılan bir olgu sunumu saptandı. Bununla birlikte OI hastaları anestezi işlemleri esnasında damar yolu bulunması esnasından entübe edilip pozisyon verilmesi aşamasına dek her aşamada ekstra kırıklara maruz kalabilecek ve çok dikkatli olunması gereken bir hasta popülasyonudur.(1,6) Hatta esneme ile bile mandibula kırığı meydana geldiği bildirilmiştir.(7) Bu dengeler göz önünde bulunarak hastaya splint ile konservatif yaklaşım uygulanması karar verildi. Sadece 26 kg olan hasta konservatif tedavi esnasında ağız açma, braket takılması, elastik uygulanması vs. gibi durumlarda dahi yeni kırık oluşturulabileceği hususunda bilgilendirilerek işlemler yüksek itina ile gerçekleştirildi. Dahası rutin yapılan ölçülü splintleme işlemlerinin dışında teknliklerle, en az travmatik olacak şekilde, ağız içi girişimler modifiye edildi. Her ne kadar literatürde bu hasta popülasyonunda kondil için bildirilmiş açık redüksiyon ve internal fiksasyon örneği olmasa da genellikle açık cerrahi seçeneği yüksek ek morbidite ve komplikasyon riski göz önünde bulundurularak gerçekleştirilmelidir.(1)

Sonuç: Travma öncesi hafif arka open-bite bulguları olan ve travma sonrası arka cross-bite gelişen Oİ tip 3'lü bir hastada, özenle yerleştirilip takip edilen ağız içiz oklüzal splint ile 10 hafta sonunda travma öncesi oklüzyon durumu elde edilebilmiştir. Açık cerrahi seçenekleri bu hasta grubunda ek morbidite ve komplikasyon riskleri çok iyi değerlendirilerek tercih edilmelidir.

Anahtar Kelimeler: osteogenezis imperfekta, subkondil kırığı, oklüzal splint

*1*

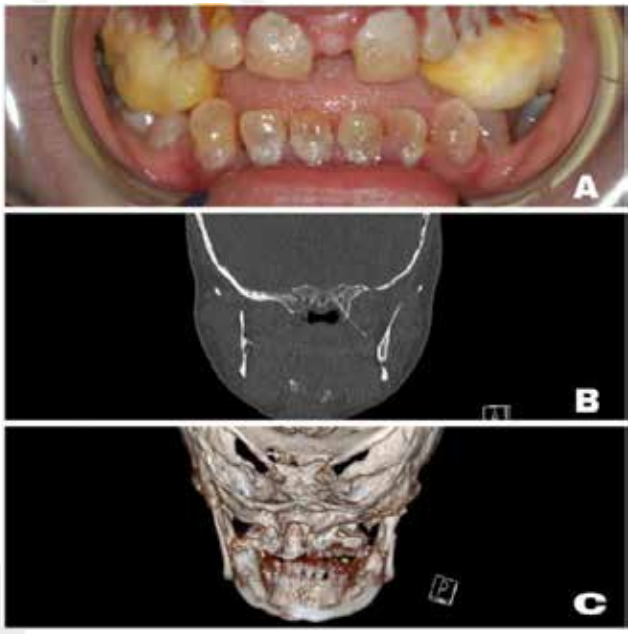


*A: Ağız içi yerleştirlen oklüzal splint görünümü. B:Tedavi sonrası hastanın koronal kesit BT görüntüsü. C: Tedavi öncesi hastanın 3D BT görüntüsü.*

## PB-326

## Böbrek Nakilli Hastada Vismodegib Tedavisine Rağmen Mükerrer Gelişen Bazal Hücreli Karsinomunun Radikal Eksizyonu ve Alın Flebi ile Onarımı

Burak Özkan, Aykut Baycık, Süleyman Savran, Ahmet Çağrı Uysal

*Başkent Üniversitesi Hastanesi*

**Giriş:** Bazal hücreli karsinom (BHK), deri kanserlerinin en yaygın tipidir ve genellikle baş ve boyun bölgesinde ortaya çıkar. Renal transplantasyon geçiren hastalarda BHK insidansının belirgin şekilde arttığı gözlemlenmektedir, özellikle immünsüpresyon ve UV ışınlarına maruziyetin etkisiyle. Bu nedenle, bu hastaların cilt kanserleri geliştirme riski genel popülasyona göre 10 ila 100 kat daha yüksektir. Tekrarlayan lokal ileri BHK vakaları veya cerrahi müdahale istemeyen hastalar için FDA tarafından onaylanmış olan Vismodegib gibi hedgehog sinyal yolunu hedef alan ilaçlar kullanılabilir. Vismodegib tedavisi, dermatolojik ve onkolojik rutin kontrollerle değerlendirilmelidir. Ancak tedaviye rağmen gerileme gözlenmeyen vakalarda cerrahi müdahale gerekliliği ortaya çıkabilir. Bu çalışmada, renal transplantasyon geçiren hastalarda vismodegib tedavisine rağmen burunda tekrarlayan BHK vakasında radikal cerrahi eksizyon ve alın flebi ile rekonstrüksiyon sunulacaktır.

**Vaka:** 64 yaşında kadın hasta, renal transplantasyon, tip 2 diabetes mellitus ve HCV tanılı ve prednizolon, mikofenolat mofetil, takrolimus, insulin aspart ve vismodegib kullanan hasta tarafımıza burunda tekrarlayan yaralar şikayetiyle başvurdu. Daha önceden 2015 yılında burun ucundaki lezyonun eksizyonu sonrasında yüzeyel BHK tanısı aldığı, 2017 yılında lezyonun tekrarladığı ve hastanın cerrahi müdahale istemediği için dermatoloji tarafından imiquimod tedavisi başlandığı öğrenildi. 2018 yılına kadar dermatoloji tarafından takip edilen hastanın tedaviye yanıt vermediği için onkolojiye yönlendirilmiş ve Vismodegib başlanmışt. 6 yıl boyunca vismodegib tedavisi altında lezyonların yanıt vermediği ve son zamanlarda büyümeye başlaması nedeniyle hastaya tarafımızca radikal eksizyon ve alın flebi rekonstrüksiyon önerildi.

**Cerrahi Teknik:** Hasta genel anestezi altında uygun temizlik ve örtünme prosedürleri sonrasında burun ucu ve bilateral alar kanattaki tekrarlayan bazal hücreli karsinom (BHK), burun bilateral alar, tip ve kolumellar sububiteleri eksize edildi. Önceki cerrahi müdahalelerde kıkırdak yapıların bütünlüğü kaybedilmiş olduğundan, nazal mukozada tümör invazyonu gözlenmedi. Kıkırdak desteği sağlamak amacıyla sağ kulaktan konkal kıkırdak grefti alındı. Bilateral alar kanatlara alınan kıkırdak greftleri adapte edildi. Cilt defekti için paramedian alın flebi ile rekonstrüksiyon planlandı. Ameliyat öncesi el doppler ultrasonografi ile sağ taraftaki supratroklear arterin dominant olduğu belirlendi ve 1.5 cm çapında bir pediküllü flep planlandı. Defekt alanın boyutları steril eldiven kağıdı üzerine çıkarılarak flep medial taraftan rotasyon yapılacak şekilde boyutlandırıldı. Flep elevasyonu distalde subkütanöz seviyede başlayıp, kaş seviyesinin 2 cm yukarısında subperiosteal olarak devam edildi ve superior orbital rim seviyesinin 1 cm altına kadar uzandı. Flep distal kısmındaki fazlalık subkutan doku tirimlenerek burun ucunun adaptasyonu için ince ve esnek hale getirildi. Dermal ve cilt sütürleri ile flap gergin olmayacak şekilde defekt alana adapte edildi. Alın dönor sahasındaki defekt alanları cilt gergin olmadan primer sütürle kapatıldı. Kalan defekt alanına supraklavikular skalpten alınan deri grefti ile kalınlıkta rekonstrüksiyon yapıldı ve tie-over pansumanı uygulandı. Hastaya 3 günlük aralıklarla 3 hafta boyunca poliklinik takibi yapıldı. Lidokain-epinefrin infiltasyonu ile flep ikinci aşamaya hazırlık yapıldı ve 3. hafta sonunda yeterli vaskülarizasyon sağlandıktan sonra pedikül ayrıldı, minor tirimlemeler yapılarak flap inseti tamamlandı. Hastanın takiplerinde rekürrense saptanmadı.

Hastayanın tekrarlayan takiplerinde komplikasyon ve rekürrens görülmedi.

**Tartışma:** Bazal hücreli karsinom (BHK), deri kanserlerinin en sık görülen tipidir ve genellikle baş ve boyun bölgesinde ortaya çıkar. Bu vakada, renal transplantasyon geçiren hastalarda BHK insidansının belirgin şekilde arttığı gözlenmiş olup, bu durum immünsüpresyon ve UV ışınlarına maruziyetin etkisiyle ilişkilendirilmiştir. İmmünsüpresif tedavi rejiminde olan hastalar, özellikle cilt kanserleri geliştirme riski açısından genel popülasyona kıyasla 10 ila 100 kat daha fazla risk altındadır. Bu durum, hastaların düzenli dermatolojik muayenelerle takip edilmesi ve erken tanı için önlemler alınması gerektiğini vurgulamaktadır.

Cerrahi müdahalelerin yanı sıra, ileri evre veya tekrarlayan BHK vakalarında medikal tedavi seçenekleri de önem arz etmektedir. FDA tarafından onaylanmış Vismodegib gibi hedgehog sinyal yolunu hedef alan ilaçlar, cerrahiye direnç gösteren veya cerrahi müdahale istemeyen hastalarda etkin olarak kullanılabilmektedir. Ancak bu tedavilerin uzun dönem etkinliği ve yan etkileri, hastaların özel durumları ve tedaviye yanıtı göz önünde bulundurularak değerlendirilmelidir.

Bu çalışmada sunulan hasta örneğinde, vismodegib tedavisine rağmen tekrarlayan BHK nüksü gözlenmiş ve cerrahi müdahale gerekliliği ortaya çıkmıştır. Radikal cerrahi eksizyon ve alın flebi ile yapılan rekonstrüksiyon, hastanın estetik ve fonksiyonel iyileşmesine katkı sağlamıştır. Alınan kıkırdak greftleri ve deri flepleri, nazal anatomideki destek ve doku kaybının restorasyonunu sağlayarak başarılı bir rekonstrüksiyon sonucu sunmuştur.

**Sonuç:** Bu vaka sunumu, renal transplantasyon geçiren hastalarda BHK yönetimi için multidisipliner yaklaşımın önemini vurgulamaktadır. Erken tanı, cerrahi müdahalelerin zamanında planlanması ve medikal tedavi seçeneklerinin doğru kullanımı, hastaların yaşam kalitesini artırmada kritik rol oynamaktadır.

Anahtar Kelimeler: Bazal Hücreli Karsinom, Paramedian Alın Flebi, Vismodegib

*Ameliyat Çncesi/Ameliyat Sonrası*

## PB-327

## Mandibula Angulus Fraktürlerinde Champy Tekniği

Ali Haydar Cinbaş[1], Volkan Özel[1], İbrahim Uğur Budak[1], Mehmet Nesim Güney[1], Muhammed Taha Toprak[1], Mehmet Hanifi Başim[1], Mehmet Mesut İnan[2], Mehmet Fatih Akkoç[1], Serkan Erbatur[1]

*[1]Dicle Üniversitesi Tıp Fakültesi, Plastik Rekonstrüktif ve Estetik Cerrahi, Diyarbakır*
*[2]Şanlıurfa Eğitim ve Araştırma Hastanesi,Plastik Rekonstrüktif ve Estetik Cerrahi, Şanlıurfa*

**Giriş:** Mandibula, anatomik yapısı ve pozisyonu sebebiyle maksillofasiyal bölgede en sık kırılan kemiklerden biridir. Mandibulada fraktürlerin en sık görüldüğü anatomik yerleşimlerden biri de angulustur. Mandibula fraktürlerinde tedavinin prensibi, kırılan kemikleri uygun anatomik pozisyona getirip oklüzyonu sağlamaktır. Mandibula fraktürlerinin tedavisinde, hastada kaybolan estetik bütünlüğün yeniden sağlanması, fonksiyon kayıplarının düzeltilmesi ve yanlış yaklaşımla ortaya çıkabilecek sorunları önlemek veya en aza indirmek hedef alınmalıdır.

**Materyal-Metod:** Mandibula fraktürleri bölgemizde sık görülmekte olup kliniğimize başvuran mandibulada angulus yerleşimli fraktürlerde champy tekniği (süperior yerleşimli tek mini plak) uygulanabilmektedir. 15 yaş erkek hasta darp edilme sonrası sol angulusta ve sağ parasimfiziste deplase fraktürü ve hastada maloklüzyon, ağız açıklığında kısıtlılık olması nedeniyle kliniğimize başvurdu.

**Cerrahi Teknik:** Hasta genel anestezi altında nazal entübasyon sonrası operasyona alındı.Archbar yerleştirilmesinin ardından geçici rondell lastikleri takılıp oklüzyon sağlanıp posterior ve sağ alt gingivobukkal bölgeye lokal anestezik infiltrasyon sonrası uygun insizyon ve subperiostal diseksiyon ile fraktür hattına ulaşıldı. Kallus dokuları temizlendi. Angulus ve parasimfizisteki fraktür hatları 1'er adet 2.0 mm düz plak yardımı ile fikse edildi. Kalıcı rondell lastikleri takılarak oklüzyon sağlandıktan sonra ağız içi uygun şekilde süture edilip operasyona son verildi. Barton bandajı uygulanıp postoperatif hasta 3 gün kliniğimizde takip edildi ve komplikasyon izlenmedi. Rondell lastikleri ve archbar 14 gün sonra çıkarılarak fizik tedaviye başlandı, abandaj uygulanmasına 2 ay devam edildi. Postoperatif hasta takiplerinde maloklüzyon ve ağız açıklılığında kısıtlılık izlenmedi. Hastanın operasyon sonrası 4.ayda çekilen maksillofasiyal bilgisayarlı tomografide kemik iyileşmesi ve redüksiyonu iyi izlendi.

**Tartışma-Sonuç:** Mandibula kırıkları içerisinde angulus kırıkları komplikasyon açısından risk teşkil etmektedir. Angulus bölgesi incelendiğinde bu bölgede üçüncü molar dişin bulunması, diğer mandibula anatomik bölgelerine göre daha ince kesit alanına sahip olması; bu bölgedeki fraktürlerde kemik açıklığının eşlik etmesine, plak ekspozisyonuna, lokal yara sorunları gelişmesine neden olarak cerrahi başarı şansını düşürmektedir. Optimal tedavi hakkında fikir birliği bulunmamaktadır. 196 hastayla yapılan bir retrospektif analize göre hastalar üç gruba ayrılmışlardır: İlk 33 grupta 2 mm'lik kompresyonsuz miniplak ekstarnal oblik sırta yerleştirilmiştir, ikinci grupta mandibulanın ventral sınırına 2 mm'lik kompresyonsuz miniplak uygulanmıştır, üçüncü gruba ise bir tane oblik sırtta bir tane de angulusun lateralinde olacak şekilde iki miniplak yerleştirilmiş olup araştırma sonuçlarına göre oblik sırta yerleştirilen bir miniplak fiksasyonunda daha düşük komplikasyon oranları bulunmuştur(1).Mandibula

angulus fraktürlerinin tedavisinde Champy ve ark. mutlak rijit fiksasyonun zorunlu olmadığını göstermiş ve angulus fraktürleri için mandibula süperior yerleşimli tek bir kompresyonsuz mini plak kullanılmasını önermiştir. Bu teknikle plak boyutu küçük ve vidalar monokortikal olduğu için plakların diş köklerine zarar vermeden güvenli bir şekilde yerleştirilmesi mümkün olmuştur(2). Bizim çalışmamızda hastanın darp sonrası gelişen izole angulus fraktüründe çok parçalı olmaması, diş kırığının eşlik etmemesi, enfektif bulguların izlenmemesi nedeniyle bu hastada Champy teknik yapılmasına karar vermemizde etkili olmuştur. Hastanın uzun dönem takiplerinde plak ekspozisyonu, maloklüzyon, yara dehissansı, lokal enfeksiyon bulguları izlenmedi.

1-KERDOUD O, ALOUA R, KAOUANI A, SLIMANI F., 2021, Management of mandibular angle fractures through single and two mini-plate fixation systems: Retrospective study of 112 cases, Int J Surg Case Rep, 80:105690. https://doi.org/10.1016/j.ijscr.2021.105690

2- LEE JH., 2017, Treatment of Mandibular Angle Fracture, Archives of Craniofacial Surgery, 18 (2), 73-75. https://doi.org/10.7181/acfs.2017.18.2.73

3- PATTAR, P., SHETTY, S. ve DEGALA, S., 2014, A Prospective Study on Management of Mandibular Angle Fracture, Journal of Maxillofacial and Oral Surgery, 13 (4), 592-598. https://doi.org/10.1007/s12663-013-0542-3

**Anahtar Kelimeler: c**hampy, angulus fraktürleri, mini plak

*pre-op post-op görüntüler*

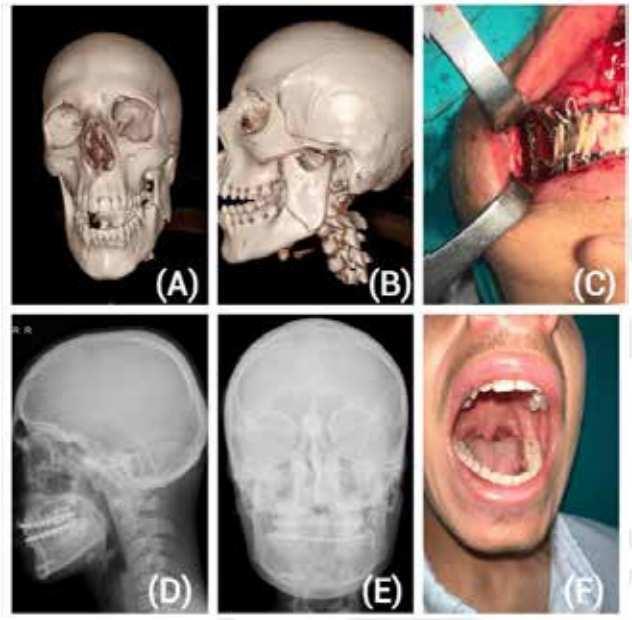


*A-B: preoperatif bt görüntüleri C: intraoperatif plak görüntüsü D-E: postoperatif x-ray F: postoperatif 4. ay ağız içi*

## PB-328

## Orbita Taban Fraktürü Onarımı Sonrası Uzun Dönemde Diplopisi Olan Olgunun Yönetimi

Mahmut Can Karatoprak, Yusuf İnan Nakipoğlu, Mehmet Fatih Akkoç, Ahmet Tuncer Taşçı, Nuh Arven, Aslı Odabaşı

*Dicle Üniversitesi Tıp Fakültesi,Plastik, Rekonstrüktif Ve Estetik Cerrahi Ana Bilim Dalı, Diyarbakır*

Giriş: Orbita duvarlarındaki fraktürler genellikle orta yüze gelen künt travmalardan sonra ortaya çıkar. Superior veya lateral duvardaki fraktürler için genellikle büyük bir kuvvet gerekmesine rağmen, medial duvar ve orbita tabanı hafif ile orta şiddetteki travmalarda kolayca kırılabilir. Bu duvarlardan birinin veya daha fazlasının kırılması orbital hacmi genişletebilir, orbital yumuşak dokuyu sıkıştırabilir. Orbita taban fraktürleri orbital duvarların genişlemesine ve orbital içeriğin sinüslere prolapsusuna neden olur. Bu durum diplopi, enoftalmi ve hipoglobus ile sonuçlanabilir. Orbita taban fraktürü sonucu kas herniasyonuna bağlı göz hareket bozukluğu ve çift görmesi mevcut olan hastalarda operasyon acil olarak yapılmalıdır. Orbital fraktürlerin onarımı, fraktür bölgesinin açığa çıkarılmasını, fraktür bölgesine sarkan dokunun serbest bırakılmasını ve genellikle bir implant materyali ile orbital duvar desteğinin yeniden yapılandırılmasını içerir. Orbitanın eşsiz bir konoid şekli mevcuttur bundan dolayı cerrahi sırasında her bir orbital duvarın karmaşık eğrilikleri hesaba katılmalıdır.Birçok vakada cerrahinin amacı diplopiyi iyileştirmek olsa da, ameliyattan sonra diplopi devam edebilir. Ameliyat sonrası diplopi oranları literatürde değişiklik göstermekle birlikte %52'ye kadar çıktığı bildirilen yayınlar mevcuttur.Diplopinin devam etmesinde cerrahinin zamanlaması,fraktürün boyutu,cerrahi teknik ve kullanılan implant materyali gibi birçok faktör etkilidir.Cerrahi sırasında forced duction testi ile göz hareketleri değerlendirilmesine rağmen postop kısa ve uzun dönemde diplopi şikayeti gelişebilir. Cerrahinin zamanlamasına bağlı olarak kas nekrozu gelişmesi veya implant materyalinin uygun pozisyonda olmaması kısa dönemde gelişen diplopinin sebepleri arasındadır. İmplant materyalinin ekspoze olması veya orbita hacminin zamande için yer değiştirmesine bağlı olarak uzun dönemde diplopi gelişebilir.

**Anatomi:** Normal orbital hacim ~30 mL'dir.Orbital taban maksiller, zigomatik ve palatin kemiklerden oluşur ve 35-40 mm ölçüleriyle orbita duvarları arasında en kısa olanıdır. İnfraorbital sinir orbita tabanında seyrettikten sonra infraorbital foramenden çıkar ve alt göz kapağı, orta yüz, üst dudak ve diş etlerine duyusal innervasyon sağlar. Çoğu kırığın anatomik lokalizasyonu kemik anatomisi ile korelasyon gösterir. Taban kırıkları sıklıkla infraorbital oluk ve/veya kanala kadar uzanır. İnfraorbital sinir, orbital taban kırıklarında yaygın olarak kontüze olabilir ve hipoesteziye neden olabilir.Orbita tabanının posteriorunda orbital taban genellikle sağlamdır çünkü palatin kemiğin güçlü desteği mevcuttur.

**Olgu:** 9 ay önce künt bir cisimle sol malar bölgeye şiddetli travması olan hastanın sol infraorbital rim,sol nazomaksiller butress,sol zigomatik ark,sol zigomaksiller butres,sol orbita lateralde ve sol orbita tabanda deplase çok parçalı fraktürleri mevcuttu.Hastanın orbita tabandaki fraktürü medial ve lateral duvara uzanıyor olup çok parçalı ve defektif izlendi.Hastanın mevcut fraktürlerinden dolayı orbital hacmi koruyarak fraktürleri redükte etmek oldukça zorlayıcıydı.Hastanın fraktüleri onarıldıktan sonra orbita tabandaki anteriordan posteriora ve lateralden mediale

uzanan geniş defekt için orbita hacmini koruyacak şekilde titanyum mesh plak kullanıldı.Preop diplopisi olan hastanın postop erken dönemde diplopi bulgusu mevcut değildi. Ancak taburculuk sonrası yapılan poliklinik kontrollerinde 3.ayda belirgin olmak üzere enoftalmus geliştiği gözlendi ve her geçen ay göz hareketlerinde kısıtlılığın daha da belirgin olduğu gözlendi.Post-op 6. Aydaki Bt'sinde Titanyum mesh plağın maksiler sinuse hafif düzeyde ekspoze olduğu buna bağlı olarak enoftalmus ve diplopi şikayetlerinin mevcut olduğu gözlendi.Tekrar operasyona alınan hastanın mevcut plağı çıkarıldıktan sonra defektif bölgeye daha küçük bir titanyum mesh plak konuldu.Post-op takiplerinde hastanın diplopisinin olmadığı,enoftalmusunun gerilediği gözlendi.

**Tartışma ve Sonuç:** Medial duvar,lateral duvar ve orbita tabanının kombine kırıklarıyla, orbitaya inferonazal destek kaybı olabilir ve bu da orbital hacmin rekonstrüksiyonunu zorlaştırır. Orbital kırık onarımı hastalar için önemli morbidite ile ilişkili olabilir. Kırık onarımını takiben görme kaybı genellikle akut tabloda orbital kompartman sendromuna neden olan retrobulber hemorajinin sonucudur. Diplopi, ekstraoküler kas iskemisinden, travmaya bağlı skarlaşmadan veya ekstraoküler kasların kalıcı olarak sıkışmasından kaynaklanabilir. Orbital implantların ekspozisyonu veya yumuşak dokuların orbital implantlara adhezyonu,geç başlangıçlı diplopi vakalarında düşünülebilir ve implantın çıkarılmasını veya revizyonunu gerektirebilir. Orbita kırığı sonrası oluşan enoftalmus önemli yüz asimetrisi ile sonuçlanabilir. Cerrahi düzeltmeden sonra orbital hacmin geri kazanılamaması, orbital implantın kayması veya travma sonrası orbital içeriğin atrofisi kalıcı enoftalmiye yol açabilir. Görüntüleme, kırık onarımının olası revizyonuna rehberlik etmek için kalıcı enoftalminin değerlendirilmesine yardımcı olabilir. Orbital kırıklar genellikle orta yüz travmaları sırasında görülür. Orbital kırıkların değerlendirilmesi ve yönetimi, orbital anatomi ve fizyolojinin derinlemesine anlaşılmasını gerektirir. Orbita onarımının hedefleri, orbital pozisyonu ve göz hareketini güvenli ve etkili bir şekilde eski haline getirmektir.

**Anahtar Kelimeler:** blow-out, diplopi, enoftalmus

*Olgu Sunumu*

## PB-329

## Blow-Out Kırığı Onarımında Silikon Materyalin 40 Yıllık Geç Dönem Komplikasyonu

Mustafa Akyürek, Cemre Karahancı

*Çanakkale On Sekiz Mart Üniversitesi Plastik Estetik Ve Rekonstrüktif Cerrahi Anabilim Dalı*

**Giriş:** blow out kırığının tanımı orbita tabanın kırılması ile orbital yapıların maksiller sinüse protrüde olmasıdır. Bu durum bakış kısıtlılığı,diplopi, kalıcı görme hasarına neden olabileceğinden özenli bir rekonstrüksiyon gerektirir. Orbita taban onarımlarında otolog materyaller kullanılabileceği gibi alloplastik materyal de kullanılabilmektedir. Otolog ve alloplastik materyalleri birbirine üstünlükleri bulunmakla birlikte son zamanlarda özellikle silikon materyallerin kullanımında yüksek gözlenen enfeksiyon oranları nedeniyle kullanımı azalmıştır.

**Olgu:** 78 yaş kadın hasta, 40 yıl önce tk sonrası operasyon geçirdiği ve göz tabanına 'silastic' madde yerleştirildiği ve operasyon tarihinden beri sol facial paralizisi ve sol yukarı bakış kısıtlılığı olduğu öğrenildi. kliniğimize son 6 aydır sol infraorbital bölgede şişlik, kızarıklık ve 1 haftadır cilde fistülize akıntı şikayeti ile başvurdu. Görüntülemelerinde sol orbital tabanında ve sol maksiller sinus superior duvarda 1,7x2,1 cm kemik defekti, orbita tabanı hattındaki silikon materyal, etrafında kapsül formasyonu ile uyumlu yumuşak doku dansiteleri ile 1 adet pin vida ve maksiller sinüs anteriorda cilde fistülize selülit ile uyumlu bulgular görüldü. Hasta servis yatışı yapılarak IV ve sol göze topikal antibiyotik tedavisi ile takibe alındı. 1 haftalık IV tedavi ile akut enfeksiyon tablosu gerileyen hasta opere edildi. subsilier insizyon ile cilt ve kas flebi eleve edildi, periost seviyesine inilerek silikon materyal çıkarıldı, temporapariatal fasya flebi eleve edilerek orbitadaki defekt alanına yayılarak adapte edildi, forced duction testi ile göz hareketlerinin serbest olduğu görüldü. primer kapatılamayan orbita inferiordaki cilt karşı taraf üst göz kapağından alınan ftsg ile kapatıldı. Post op dönemde enfeksiyon bulguları tamamen gerileyen hastada komplikasyon görülmedi, yukarı bakış kısıtlılığı önemli ölçüde geriledi. 0.-1.-3. Ay kontrollerinde hastada tekrar enfektif bulgu ve bakış kısıtlılığı gözlenmedi, alt göz kapak retraksiyonu devam eden hastanın diplopisi olmadı.

**Sonuç:** Orbita taban rekonstrüksiyonlarında kullanılan alloplastik silikon, titanium mesh, biyoaktif glass, prolen mesh gibi malzemelerin donör saha morbiditesi yaratmaması, kolay şekil verilebilir ve esnek olması avantajlarından sayılabilir. ancak yüksek enfeksiyon ve reoperasyon oranları, implantın migrasyonu, dakriyosistit, cilt fistülü,kalıcı diplopi ve bakış kısıtlılığı, orbita çevresi selülit gibi komplikasyon riskleri mevcuttur. Otolog materyal olarak kemik grefti,aurikular konka, nazal septum, fasya flebi yada grefti kullanımı enfeksiyon, yabancı cisim reaksiyonu ve implant migrasyonu gibi komplikasyonların önüne geçer. Bu nedenlerden dolayı orbita taban rekonstrüksiyonlarında otolog materyallerin kullanımının ön planda olması gerektiğini düşünmekteyiz.

**Anahtar Kelimeler:** blow-out, alloplastik materyal, silikon, otolog materyal

*intraoperatif - silikon materyal*

## PB-330

## Pediatrik Hastada Blow Out Fraktürü, Trapdoor Deformitesi: Olgu Sunumu

Kubilay Sessiz

*Ankara Üniversitesi Tıp Fakültesi, Plastik Cerrahi Ana Bilim Dalı, Ankara*

**Giriş:** Blow out kırığı olarak adlandırılan izole orbita taban kırıkları; genellikle düşme, trafik kazası, spor kazası gibi yüz bölgesine gelen künt travmalar sonucu görülmektedir. Artmış intraoküler basınç sonucu orbita kemik duvarı kırılır ve orbita içeriği maksiller sinüs içerisine herniye olur. Bu tip kırıklarda prolabe olan orbita içeriği kırık segmentler arasına sıkışır ve böylece hem göz hareketleri kısıtlanır hem de bozulmuş kan dolaşımı sonucu doku nekrozuna sebep olur. Tanı için genellikle bilgisayarlı tomografi ve klinik bulgular yeterlidir. Bu olguda arkadaşının diziyle gözüne vurması sonucu inferior orbital rimde fraktür ve kas entrakmanı olan -trapdoor fraktürü-kas entrakmanı- 13 yaşındaki erkek hasta sunulmuştur.

**Olgu:** Bilinen bir hastalığı olmayan 13 yaş erkek hasta, arkadaşının diziyle gözüne vurması nedeniyle 112 ile dış merkeze başvurdu. Başvurusunda hastanın gözünde kızarma, yanma, çift görme, kusma şikayetleri vardı. Yapılan fizik muayenesinde göz hareketleri ve nörolojik muayenesi doğal olarak değerlendirildi. Takip sırasında sol göz, yukarı bakış kısıtlılığı olması nedeniyle göz hastalıklarına konsulte edildi. Göz muayenesinde, beyin bilgisayarlı tomografisinde inferior orbital rimde fraktür ve kas entrakmanı görüldü.Trapdoor fraktürü-kas entrakmanı endikasyonuyla acil ameliyat için sevki uygun görüldü. 18.03.2024 ait MR raporunda sol orbita inferior duvarında trapdoor tip blow-out fraktürü, yağ doku ve inferior rektus kasının maksiller sinüs içerisine herniasyonu ve entrapman bulguları, kırık düzeyinde sağ inferior rektus kasında belirgin incelme ve angulasyon, kırık distali segmentte kasta kalınlık artışı saptandı. Hasta ameliyata alınarak orbital tabandaki fraktüre ulaşmak amacıyla kapak sınırının 2 mm altından subsilier insizyon yapıldı ve cilt altı dokular geçildi. Cilt altındaki kastan diseke edildi. Alt göz kapak orbikularis okuli kasında 5 mm strip korundu. Septum üzerinden orbital rime ulaşıldı. Orbital rimde periost insize edildi. Periostal elevastorler yardımıyla orbita tabanından ve maksiler ön duvardan periost eleve edildi. Orbita tabanında entrapman olan yumuşak doku ve inferior rektus kasını redukte etmek amacıyla fraktür hattının etrafından osteom ile uygun kemik doku eksize edildi. Daha sonra maksiller sinüse geçmiş olan yumuşak doku ve kas redükte edildi. Orbita tabanındaki fraktür hattına kemik defektine uygun ölçüde titanyum mesh yerleştirildi. Titanyum mesh, plak vida ile infraorbital rimde 2 adet vida ile sabitlendi. Orbitaya force duction testi ile hareketlerin serbest olduğu tespit edildi. İnsizyon hattı altındaki orbikularis kası lateral orbital rime süture edildi. Pansuman ve gözlere rondel uygulamasını takiben operasyona son verildi. Hastanın postop takiplerinde postop 6. günde vertikal şaşılığı, yukarı ve aşağı bakış kısıtlılığı mevcuttu. Göz hareketlerinde ağrısı minimal mevcut olup, göz hastalıklarına konsülte edildi. Göz hastalıkları 2 ay iyileşme sürecine göre gözlük veya operasyon önerisinde bulundu. Postop 2. ay kontrollerinde yukarı bakış kısıtlılığı mevcut olup, göz hareketlerinde ağrı yoktur. Göz hastalıkları kontrolünde, çift görme ve ağrı şikayetleri gerilediği için ek öneride bulunmayıp gözlük kullanımı ihtiyacı kalmadığını söylendi. Kontrol BT'sinde sol orbita tabanında eski incelemede fraktür izlenen kemik segment çıkarılıp, bu düzeyde orbita tabanına mesh yerleştirildi."Maksiller sinüs içerisine uzanan kas veya yağ doku yoktur." şeklinde raporlandı. Hastanın rutin kontrolleri devam etmektedir.

**Tartışma:** Yaş gruplarına göre kırık nedenleri farklılık gösterebilmektedir ve pediatrik yaş grubunda yüz kemiği kırıkları erişkinlere göre daha nadirdir. Çocukluk döneminde en sık kırık nedeni düşme iken; ergenlik dönemi ve sonrasında pediatrik yaş grubunda yüz kemiği kırıklarının en sık nedeni olarak şiddet karşımıza çıkmaktadır. Orbita taban kırığına eşlik eden kafa travması nedeniyle bulantı ve kusması devam eden ve tomografide beyin travma bulguları da olan hastalarda tanı atlanabilmektedir. Bu nedenle kafa travması bulunan hastalarda yumuşak doku travma bulguları olmasa da görme ve göz hareketleri mutlaka değerlendirilmelidir.Orbita kırıkları sıklıkla medial duvarda, tabanda veya inferomedial duvarda gelişmektedir. Orbita taban kırıkları, patlama kırığı veya tuzaklanma kırıkları şeklinde meydana gelebilir. Pediatrik yaş grubunda kemiklerin daha esnek yapıda olması ve daha kalın periosta sahip olmaları sayesinde tuzaklanma kırıkları (trap door), erişkinlere nazaran daha sık görülmektedir. Tuzaklanma kırıklarında, periorbital bölgeye alınan darbe sonucu rimde esneme meydan gelmekte ve bunun sonucunda anteromedial bölgeden başlayan ve infraorbital kanalı da içine alıp posteromediale doğru uzanım gösteren lineer bir kırık hattı oluşmaktadır. Kırık hattından maksiler sinüs içine doğru yer değiştiren orbital içerik, kırık kemiğin güçlü periostal bağlantılar sayesinde eski konumuna dönmeye çalışması ile sıkışarak tuzaklanır. Fraktür hattı içinde sıkışan kaslarda uzun süren tuzaklanma sonucunda iskemiye bağlı olarak fibrozis gelişmektedir. Çeşitli çalışmalarda farklı süreler bildirilmiş olmasına rağmen hepsinde ortak yaklaşım tuzaklanan dokunun en kısa sürede serbestlenmesidir. Ameliyat sonrası dönemde en sık görülen komplikasyonlar ise diplopi, parestezi, ektropion olarak karşımıza çıkmaktadır. İstenmeyen komplikasyonlardan bir diğeri de orbita kırıklarının en

önemli bulgularından olan enoftalmusun devam etmesidir. Bizim olgumuzda diplopi, yukarı bakış kısıtlılığı ve kas tuzaklanmasının varlığı cerrahi endikasyon olarak kabul edildi. Ancak postoperatif beklenen bir komplikasyon olarak yukarı bakış kısıtlılığı devam etmektedir.

**Sonuç:** Pediatrik yaş grubu orbita taban kırıklarının tedavisinde ortak bir yaklaşım yoktur. Özellikle tuzaklanma kırıklarında erken tanı ve tedavi kalıcı sekel kalmaması açısından önem arz etmektedir. Göz hareketlerinde kısıtlılık, kas tuzaklanması, enoftalmi ve diplopi varlığının cerrahi endikasyon olarak kabul edilmesi ve rekonstrüksiyonda otolog materyal kullanımı ile potansiyel komplikasyonlar büyük oranda önlenebilmektedir.

**Anahtar Kelimeler:** rekonstrüktif cerrahi, trapdoor deformitesi, travma

*preoperatif hasta fotoğrafı*

## PB-331

## Mamoplasti Sonrası Görülen Üst Ekstremite Derin Ven Trombozu: Nadir Bir Olgu

Zafer Avcı, Meltem Ayhan Oral

*İzmir Katip Çelebi Üniversitesi, Atatürk Eğitim ve Araştırma Hastanesi, Plastik Rekonstrüktif ve Estetik Cerrahi A.B.D*

**Giriş:** Plastik cerrahinin postoperatif dönemde karşılaşabileceği komplikasyonlar arasında üst ekstremite derin ven trombozu (UEDVT) nadir (%6) fakat önemli bir yer tutar [1]. UEDVT etkilenen ekstremitede şişlik ve rahatsızlığa yol açabilir ve pulmoner emboli, post-trombotik sendrom ve derin ven trombozunun nüksü ile komplike olabilir. Primer UEDVT, venöz torasik çıkış sendromu nedeniyle ortaya çıkan Paget Schroetter Sendromu olarak bilinir. Sekonder UEDVT (%80-90) ise en yaygın olarak kalıcı kateterler ve malignite nedeniyle ortaya çıkar [1]. UEDVT, özellikle uzun süreli operasyonlar ve postoperatif immobilizasyon sonrası da görülebilir [2,3]. UEDVT, genellikle proksimal derin venlerde görülür; en yaygın olarak subklavyen ven (%76), ardından aksiller ven (%47) ve brakiyal ven (%36) etkilenir [4]. Bu olgu sunumunda, redüksiyon mamoplasti sonrası gelişen bilateral UEDVT'nin tanı ve tedavi süreci ele alınmaktadır.

**Olgu Sunumu:** Otuz sekiz yaşında kadın hasta, superomedial pediküllü redüksiyon mamoplasti operasyonu sonrası postoperatif birinci günde bilateral ön kol volar yüzde ve sol el dorsumunda kızarıklık, ödem ve ağrı şikayetleri ile başvurdu(Fig-1a/b/c). Kalp damar cerrahisi bölümüne konsülte edilen hastadan venöz renkli doppler ultrasonografi istendi. Doppler ultrasonografi sonucu, sağ önkol radial ven ve sefalik vende trombüs saptandı, sol tarafta ise brakiyal ven distal 1/3'ünden bifurkasyon düzeyine kadar trombüse ait ekojenite tespit edildi. Sol el dorsal venöz pleksus seviyesindeki yüzeysel venlerde de tromboflebit bulguları mevcuttu.Tedavi olarak, ekstremite elevasyonu ile birlikte warfarin 5 mg 1x1, düşük molekül ağrılıklı heparin 0.6 cc 2x1,Kalsiyum Dobesilat (Modet)1000 mg 2x1 ve Asetilsalisilik asit (Ecopirin) 100 mg 1x1 reçete edildi. Hastanın INR değeri 2-3 aralığına çıkınca düşük molekül ağrılıklı heparin kesildi ve warfarin dozu INR 2-3 arasında tutacak şekilde ayarlandı. Hastanın vital bulguları olağan seyretti ve toraks anjiyo tomografisinde Pulmoner Tromboemboli (PTE ) bulgusu saptanmadı. Semptomları gerileyen hasta taburcu edildi. Post-operatif 14.gününde taburcu edilen hastanın konrol muayenelerinde ek komplikasyon gelişmedi.

**Tartışma ve Sonuç:** Üst ekstremite derin ven trombozu, plastik cerrahi operasyonları sonrası nadir görülen ancak önemli komplikasyonlara yol açabilen bir durumdur [1]. Bu olgu, erken tanı ve uygun tedavi ile komplikasyonların önlenebileceğini göstermektedir. (UEDVT) tedavinin temel taşı antikoagülasyon olup postoperatif dönemde (UEDVT) riskini azaltmak için profilaktik önlemler almalı ve multidisipliner bir yaklaşımla komplikasyonları yönetmelidir. Bu olgu sunumu, üst ekstremite derin ven trombozunda (UEDVT)'nun önlenmesi, erken tanısı ve tedavisi konusunda farkındalığı artırmayı amaçlamaktadır. Profilaktik önlemler, erken tanı araçları ve uygun tedavi stratejileri ile bu nadir komplikasyonun yönetimi optimize edilebilir.

**Kaynakça:**

1. Khan O, Marmaro A, Cohen DA. A review of upper extremity deep vein thrombosis. Postgrad Med. 2021 Aug;133(sup1):3-10.

2. Cote LP, Greenberg S, Caprini JA, et al. Comparisons between upperand lower extremity deep vein thrombosis: a review of the RIETEregistry. Clin Appl Thromb.

3. Joffe HV, Kucher N, Tapson VF, et al. Upper-extremity deep veinthrombosis: a prospective registry of 592 patients. Circulation.2004.

4. Lee JA, Zierler BK, Zierler RE. The risk factors and clinical outcomesof upper extremity deep vein thrombosis. Vasc Endovascular Surg.2012.

**Anahtar Kelimeler:** Derin Ven Trombozu, Komplikasyon, Mamoplasti

*Dvt*

Fig-1a Fig-1b Fig-1c

## PB-332

## Mastektomi Sonrası Kolda Lenfödem Tedavisi İçin Geç Dönem Meme Onarımı ile Eş Zamanlı İnguinal Vaskülarize Lenf Nodu Transferi

Anıl Demiröz, Alp Ercan, Berrak Karatan, Can Ege Yalçın, Esra Zeynep Kurtoğlu, Çağlar Yılmaz

*İstanbul Üniversitesi-Cerrahpaşa, Cerrahpaşa Tıp Fakültesi, Plastik, Rekonstrüktif ve Estetik Cerrahi Anabilim Dalı, İstanbul*

**Giriş:** Meme kanseri cerrahisi sonrası kolda lenfödem, hayat kalitesini düşüren ciddi bir komplikasyondur. Meme kanseri nedeniyle aksiller diseksiyon uygulanmış hastaların yaklaşık %30'unda lenfödem geliştiği bilinmektedir.1 Mastektomi ile eş zamanlı olarak meme onarımı yapılmış hastalarda, onarım yönteminden bağımsız olarak bu riskin düştüğü gösterilmiştir. Ancak buna rağmen mastektomi uygulanan pek çok hasta eş zamanlı onarım tercih etmemektedir.2

Lenfödem tedavisinde cerrahi işlemler son dönemde popülerlik kazanmaktadır. Özellikle fizyolojik cerrahi yöntemler olan lenfovenöz anastomoz (LVA) ve vaskülarize lenf nodu transferleri (VLNT) lenf sıvısı sirkülasyonunu yeniden sağlayabilme avantajı ile öne çıkmaktadır.1 Mastektomi sonrası kolda lenfödem gelişmiş hastalarda geç dönem meme onarımı için karın bazlı flepler kullanılacaksa, kasık lenf nodlarının flebe dahil edilerek aksillaya taşınması mümkün olabilmektedir.3 Bu şekilde tek seansta hem memenin onarımı hem de kol lenfödeminin tedavisi sağlanabilmektedir. Bu olgu sunumunda mastektomi sonrasında kolda lenfödem gelişmiş bir hastada geç dönem meme onarımı ile eş seansta VLNT uygulanarak kol lenfödemi tedavi edilmiş bir hastanın sonuçlarının sunulması amaçlandı.

**Olgu Sunumu:** 51 yaşında kadın hasta geç dönem meme onarımı amacıyla başvurdu. 20 yıl önce sağ memede invazif duktal meme kanseri nedeniyle mastektomi ve aksiller lenf nodu disseksiyonu uygulanmış olan hastanın ameliyat sonrası ilk bir yıl içinde başlayan sağ koldaki şişliğinin zaman içinde arttığı ve yılda ortalama 1-2 kez lenfanjit tablosu ile uyumlu enfeksiyon atakları geçirmekte olduğu öğrenildi. Bu süreçte hasta sağ koldaki lenfödem tablosu için birkaç kez kompleks boşaltıcı tedavi almış ve bir miktar fayda görmüştü, lenfödem bası giysisini düzenli kullanmaktaydı. Bası giysisini kısa süreli çıkardığında dahi el ve kol çapında belirgin artış meydana geldiğini ifade etmekteydi. Muayenesinde sağ kolda geç evre II lenfödem bulunduğu görüldü (Resim 1). Çap ölçümleri el ortasında 21 cm, el bileğinde 18 cm, önkol ortasında 34,5 cm, kol ortasında 29 cm olarak ölçüldü.

Hastanın geç dönem meme onarımı için karında yeterli dokusu mevcut olması nedeniyle derin inferior epigastrik arter perforatör (DIEP) flebi sağ derin inferior epigastrik arter (DIEA) üzerinden planlandı. Ayrıca koldaki lenfödemin tedavisi için kontralateral inguinal lenf nodlarının flebe dahil edilerek aksillaya taşınması planlandı (Resim 1). Verici sahada sekonder lenfödem riskinden kaçınmak için sol alt ekstremiteye subdermal metilen mavisi enjeksiyonu yapılarak ters haritalama uygulandı. İnguinal lenf nodu flebi Zeltzer ve ark. tarafından daha önce güvenli olarak tanımlanmış olan "altın üçgen" bölgesi kaldırılacak şekilde tasarlandı.4 Flebin kaldırılmasına inferior insizyon ile başlandı. Sol taraf süperfisyel inferior epigastrik arter (SIEA) ve süperfisyal sirkümfleks iliak arter (SCIA) ve komitan venleri proksimale doğru yaklaşık 8 cm diseke edilerek bağlandı ve olası ek anastomoz için hazırlandı (Resim 1). Flep sağ DIEA üzerinden kaldırıldıktan sonra sistemik indosiyanin yeşili enjeksiyonunu takiben kızılötesine yakın florasan anjiyografi ile lenf nodu flebinin perfüze olabildiği doğrulandı. Böylece flebin yalnızca DIEA üzerinden taşınabileceği kararlaştırıldı.

Mastektomi skarından girilerek aksilladaki kontrakte skar dokuları serbestlendi. İnternal mammarian arter (IMA) ve ven alıcı olarak hazırlandı. Anastomozlar sonrası flep saat yönünde 180 derece rotasyone edilerek lenf nodları aksillaya yayılacak şekilde inset yapıldı.

Ameliyat sonrası kola bası giysisi uygulamasına devam edildi. Ameliyat sonrası dönemde bir komplikasyon gelişmedi. Verici saha sorunsuz iyileşti. Ameliyat sonrası birinci yılda çap ölçümleri el ortasında 18,5 cm, el bileğinde 16,5 cm, önkol ortasında 29,5 cm, kol ortasında 30 cm olarak ölçüldü. 1 yıllık takip sürecinde hastada hiç lenfanjit atağı gelişmedi. Sol alt ekstremitede herhangi bir sekonder lenfödem bulgusu izlenmedi.

**Tartışma:** Lenfödem, meme kanseri cerrahisi sonrasında sık görülen bir komplikasyondur ve hastaların yaşam kalitesini ciddi şekilde etkilemektedir. Bu olguda da hasta, ameliyat sonrası ilk yıldan itibaren kolda şişlik ve enfeksiyon atakları yaşamış, kompleks boşaltıcı tedavi ve bası giysisi gibi konservatif yöntemlerle bir miktar rahatlama sağlanmış ancak sorun devam etmiştir.

VLNT gibi fizyolojik cerrahi girişimler, lenfödem tedavisindeki yeni ve umut verici yaklaşımlardan biridir. Bu yöntemler lenf sıvısı drenajını yeniden düzenleyerek hastaların

semptomlarını hafifletebilir.1 Özellikle, bu olguda gösterilen uygulama hem lenfödem tedavisini hem de meme onarımını aynı seansta gerçekleştirerek hastanın cerrahi işlem sayısını azaltmış ve rehabilitasyon sürecini kolaylaştırmıştır. Meme onarımı ile eş zamanlı lenf nodu transferi son dönemde tanımlanmış bir cerrahi tekniktir ve lenfatik damar anastomozuna gerek kalmadan lenfatik fonksiyonu arttırdığı gösterilmiştir.3 Olgumuzda alıcı damar olarak IMA seçilmesi nedeniyle, inset kolaylığı açısından kontralateral lenf nodlarının kullanılması uygun görüldü.

VLNT ameliyatlarında en korkutucu komplikasyon verici sahada sekonder lenfödeme yol açma riskidir. Bu komplikasyondan kaçınmak amacıyla bazı yöntemler ve anatomik bölgeler tanımlanmıştır. Bizim olgumuzda, ters lenfatik haritalama kullanılarak ekstremiteden gelen lenf nodlarını korunmuş ve yalnızca gövdeyi drene eden lenf nodları flebe dahil edildi.5 Ayrıca Zeltzer ve arkadaşları tarafından tanımlanmış SIEA ve SCIA arasındaki alanın inguinal ligaman inferiorunda kalan güvenli "altın üçgen" bölgesini kullanıldı. Hastanın uzun dönem takibinde alt ekstremitesinde herhangi bir lenfödem bulgusuna rastlanmadı.

Sonuç olarak, meme kanseri ilişkili lenfödemi olan hastalarda geç dönem otolog meme onarımına vaskülarize lenf nodu transferi eklemek, tek seansta iki soruna çözüm sunmaktadır. Elbette ameliyat tekniğindeki incelikler ve verici sahada lenfödem riski nedeniyle ameliyat öncesinde iyi bir değerlendirme ve detaylı bir planlama gerektirmektedir. İlerde lenfödem cerrahi tekniklerinin gelişmesi ve yaygınlaşması ile bu tekniğin daha sık kullanılması mümkün görünmektedir.

**Kaynaklar:**

1. Patel KM, Koesters EC, Lentz R, Sauly O. Surgical and non-surgical management of breast cancer-related lymphedema. In Neligan PC, Nahabedian NY Eds. Plastic Surgery 5th ed.Volume Five. Elsevier, 2024; 556-566.

2. Zhang P, Li CZ, Wu CT, Jiao GM, Yan F, Zhu HC, Zhang XP. Comparison of immediate breast reconstruction after mastectomy and mastectomy alone for breast cancer: A meta-analysis. Eur J Surg Oncol. 2017 Feb;43(2):285-293.

3. Saaristo, Anne M. MD, PhD; Niemi, Tarja S. MD; Viitanen, Tiina P. MD; Tervala, Tomi V. MD; Hartiala, Pauliina MD, PhD; Suominen, Erkki A. MD, PhD. Microvascular Breast Reconstruction and Lymph Node Transfer for Postmastectomy Lymphedema Patients. Annals of Surgery 255(3):p 468-473.

4. Zeltzer AA, Anzarut A, Braeckmans D, Seidenstuecker K, Hendrickx B, Van Hedent E, Hamdi M. The vascularized groin lymph node flap (VGLN): Anatomical study and flap planning using multi-detector CT scanner. The golden triangle for flap harvesting. J Surg Oncol. 2017 Sep;116(3):378-383.

5. Dayan, Joseph H. M.D.; Dayan, Erez M.D.; Smith, Mark L. M.D.. Reverse Lymphatic Mapping: A New Technique for Maximizing Safety in Vascularized Lymph Node Transfer. Plastic and Reconstructive Surgery 135(1):p 277-285

**Anahtar Kelimeler:** lenfödem, meme onarımı, vaskülarize lenf nodu transferi

*Resim 1*

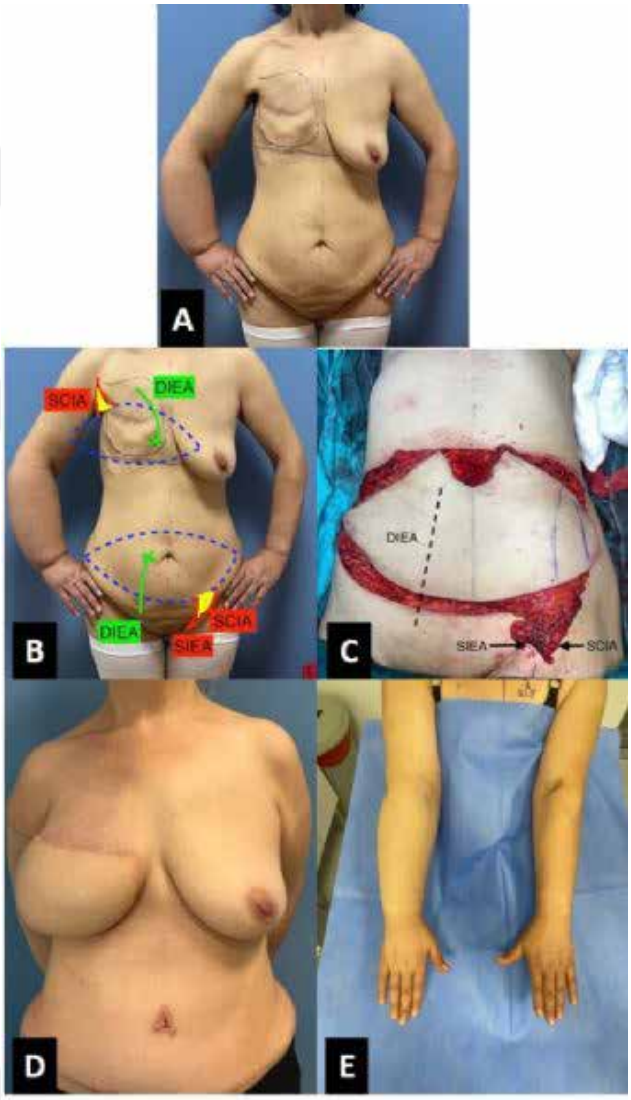


*A: Mastektomi ve aksiller diseksiyon sonrası sağ kolda lenfödem gelişmiş hastanın ameliyat öncesi görüntüsü; önkol ve el dorsumunda ödem belirgin; B: Karın ve inguinal lenf nodu fleplerinin planlaması; C: Perforatör damar üzerinde kaldırılmış derin inferior epigastrik arter perforatör flebi. Kontralateralde flebe eklenmiş inguinal lenf nodu flebi ve bu flebe ait damarların diseke edilmiş distalleri görünüyor. SCIA; süperfisyel sirkümfleks iliak arter, DIEA; derin inferior epigastrik arter, SIEA; süperfisyel inferior epigastrik arter; D: DIEP flebi ile onarılmış sağ memenin ameliyat sonrası birinci yıl görüntüsü; E: Ameliyat sonrası birinci yılda el dorsumu ve önkoldaki ödemin azalmış görüntüsü*

## PB-333

## Protez Rüptürü ile Karışan Bir Olgu: Kapsüler Sinoviyal Metaplazi

Büşra Güçlü, Burak Tunahan Ekincikli, Mehmet Fatih Çamlı, Kamuran Zeynep Sevim

*Şişli Hamidiye Etfal Eğitim Araştırma Hastanesi Plastik, Rekonstrüktif ve Estetik Cerrahi, İstanbul*

**Giriş:** Meme dokusunda implant uygulamaları, tüm dünyada 60 yılı aşkın bir süredir mastektomi sonrası ya da konjenital deformite nedeniyle meme dokusunda doğal görünüm oluşturabilmek ve kozmetik amaçlarla meme dokusunda büyüme sağlamak amacıyla yaygın olarak kullanılmaktadır.1 Genellikle silikon bir kılıf içerisinde silikon jel veya serum fizyolojik içeren implantlar ilk kullanımından beri birçok değişime uğramış olsalar da, henüz implant içerisine yerleştirilecek ideal bir materyal ortaya konmamıştır.2

Meme implantları, mastektomi sonrasında rekonstrüksiyon ve gögüs büyütme amaçlarıyla uygulanmaktadır. İmplantlar silikondan imal edilmiş kılıf içindeki silikon jelden oluşmaktadır. Alternatif bir başka tasarım; içi serum fizyolojik, gliseridler veya soya yaşı ile doldurulmuş dış silikon kılıftan oluşmaktadır. Kapsüler kontraktür insidansını azaltacağı umuduyla poliüretan (PU) kaplı meme protezleri geliştirilmiş ancak olası karsinojen etkisi nedeniyle 1992'de piyasadan kaldırılmıştır. Cilt ve kas üzerinde uygulanacak meme rekonstrüksiyonunda, dışarıdaki bir girişten doldurulan serum fizyolojik ile genişleyebilen silikon zarftan yapılmış kalıcı veya geçici doku genişleticiler de kullanılabilmektedir.2

Meme implant kullanımı operasyonlarından sonra erken dönem ve geç dönem komplikasyonları görülebilmektedir. İmplant rüptürü erken dönemde operasyonda cerrahi hatalar veya protez üretimi kaynaklı sıkıntılardan kaynaklanabilirken geç dönemde ise travmalardan ve protez yaşına bağlı faktörlerden ortaya çıkabilmektedir.

Bu olgu sunumunda, mastektomi sonrası meme implant ile rekonstrüksiyonu olan bir hastada kapsül rüptürü ile sık karışan ve nadir gözlenen kapsüler sinoviyal metaplazi olgusu tartışılması amaçlanmıştır.

**Olgu Sunumu:** 58 yaşında kadın hasta meme karsinomu nedeniyle bilateral subkutan mastektomi + sağ aksiller sentinel lenf nodu incelemesi sonrası eş zamanlı implant ile rekonstrüksiyonu için genel cerrahi tarafından tarafımıza konsülte edildi. Hastaya operasyon ile ilgili bilgi verildi ve operasyon planlaması yapıldı. Operasyona peroperatif dahil olunarak subpektoral planda uygun cep oluşturulmasını takiben implant ile rekonstrüksiyon yapıldı. Hemostaz sonrası operasyona son verildi. Hasta post-op hemovac ile üç gün takip edilerek taburculuğu planlandı. Hastanın postoperatif 5. aya kadar olan kontrollerinde patolojik bir bulguya rastlanmazken hasta operasyon sonrası 6. ayda unilateral olarak sağ meme lateralinde seröz görünümlü, sarı renkli akıntı ile tarafımıza başvurdu. Hastadan gerekli tam kan, biyokimya ve görüntüleme tetkikleri istendi. Meme ultrasonografisinde sağ memede şüpheli intrakapsüler protez rüptürü görünümü olması ve akut faz reaktanları (AFR) yüksek olması sebebiyle yeniden bir operasyon planlaması yapıldı. Sağ memede mevcut skar hattından girilerek çevresinde kapsül mevcut olan kas altı yerleşimli protez materyaline ulaşıldı ve protez ekstirpe edilmesinin ardından gentamisin +rifampisin (RİF) ile yıkandı. Cerrahi lojda bulunan mevcut nekrotik dokulara yönelik öncesinde cerrahi, sonrasında batikon ve RİF ile hidrodebridman yapılarak mevcut cerrahi loj içine yeni bir protez yerleştirildi. Hemostazı takiben operasyona son verildi. Hastadan kapsülektomi esnasında alınan kapsül materyali patolojiye gönderildi. Operasyon sonrası hasta postoperatif 4. güne kadar hemovac ile takip edilerek taburculuğu sağlandı. Hastanın patoloji materyali sinoviyal metaplazi gösteren bağ ve lipomatoz doku olarak sonuçlandı. Hastanın postoperatif takiplerinde herhangi bir komplikasyona rastlanmadı.

**Tartışma:** Meme dokusunda implant uygulamaları dünyada yaklaşık olarak 30 yıldır yaygın olarak meme meme boyutunu büyütmek, şeklini değiştirmek gibi kozmetik sebepler, konjenital malformasyonlar ve mastektomi sonrası rekonstrüksiyon gibi nedenler ile kullanılmaktadır.3,4 Genellikle silikon bir kılıf içerisinde silikon jel veya serum fizyolojik içeren implantlar ilk kullanımından beri birçok değişime uğramış olsalar da, henüz ideal bir materyal ortaya konmamıştır.4 Protez yerleştirme operasyonları kolay cerrahi tekniği ve kısa operasyon süresi sebebiyle en sık gerçekleştirilen estetik operasyonlarından biridir. Fakat operasyon sonrası bazı beklenmedik durumlar görülebilmektedir. Bunlardan birisi oldukça nadir gözlenen sinoviyal metaplazi durumudur. Sinoviyal metaplazi ilk olarak Brody ve White tarafından tavuklara implante edilmiş silikon eklemler üzerinde tanımlanmıştır. Bu fenomeni açıklamak için bir dizi teori öne sürülmüştür. Bir çalışma doku tepkisinin pürüzsüz bir yüzeyden ziyade dokulu yüzeye sahip implantlara karşı bir reaksiyon olduğunu savunmaktadır. Ancak Ko ve arkadaşları sinoviyal metaplazinin implant tipiyle ilişkili olmadığını savunmaktadır. Bir başka teori ise sinoviyal metaplazinin mekanik strese bağlı oluşabileceğini öne sürmektedir.5 Travmalar ve doku genişletici kullanım öyküleri buna örnek olarak verilebilir. Tartışılan olgu çalışmasında hastanın meme kanseri olması ve kemoterapi (KT) tedavisi alması sinoviyal metaplazi desteklerken, düz yüzeyli implant kullanılması ile rekonstrüksiyonun erken dönemde yapılması, ekspander kullanım öyküsü olmaması sinoviyal metaplaziden bizi uzaklaştırmıştır. Bu tarz sinoviyal metaplazi vakaları, implant rüptürü ile karıştırılabilmektedir. Bu durumda hastanın kliniği, hastanın etken faktörleri ve perop yapılacak değerlendirmeler ve patoloji sonucu bizlere yol gösterici olacaktır.

**Kaynakça:**

1. DE CHOLNOKY, T. I. B. O. R. "Augmentation mammaplasty." Plastic and reconstructive surgery 45.6 (1970): 573-577.

2. Marotta, James S., et al. "Silicone gel breast implant failure: evaluation of properties of shells and gels for explanted prostheses and meta-analysis of literature rupture data." Annals of plastic surgery 49.3 (2002): 227-247.

3. Glazebrook, Katrina N., et al. "Ability of dual-energy CT to detect silicone gel breast implant rupture and nodal silicone spread." American Journal of Roentgenology 212.4 (2019): 933-942.

4. Peters, Walter, et al. "Capsular calcification associated with silicone breast implants: incidence, determinants, and characterization." Annals of plastic surgery 41.4 (1998): 348-360.

5. Krishnanandan, Sarah, et al. "Capsular synovial metaplasia mimicking silicone leak of a breast prosthesis: a case report." Journal of Medical Case Reports 2 (2008): 1-3.

**Anahtar Kelimeler:** mastektomi, sinoviyal metaplazi, implantla rekonstrüksiyon

## PB-334

# Alloplastik Meme Rekonstrüksiyonu Sonrası Alt Pol Protez Ekspozisyonunda Kranial Bazlı Ters Rektus Fasya Flebinin Kurtarıcı Olarak Kullanımı

Alperen Aras, Ceyhun Uzun, Emrah Kağan Yaşar, Murat Şahin Alagöz

*Kocaeli Üniversitesi Tıp Fakültesi Plastik Rekonstrüktif ve Estetik Cerrahi Ana Bilim Dalı*

**Giriş:** Alloplastik materyal ile meme rekonstrüksiyonu yapılan hastalarda protezin açığa çıkması yönetimi zorlu bir sorun olmaya devam etmektedir. Özellikle büyük ve pitotik memelerde 1991 yılında Toth ve Lappert'in tanımlamış olduğu cilt azaltıcı ters t mastektomi en iyi estetik sonucu sağlayan tercih olmasıyla birlikte memenin alt polünde yara iyileşmesi ve nekroz problemlerini de beraberinde getirebilmektedir. Primer olarak onarılamayan büyüklükteki defektlerin rekonstrüksiyonunda lokal flep seçenekleri kısıtlı olup ciltte deformite ve skar bırakmayan kranial bazlı rektus fasya flebinin takla attırılarak alt pol yüzey örtümünde kullanımı kurtarıcı olmaktadır.

**Materyal-Metod:** 2024 yılında 3 hastada tam kalınlıkta cilt defekti ile birlikte protez ekspozisyonu gerçekleşmiş olup bunlardan 1 tanesi profilaktik mastektomi sonrası direkt implant ile diğer 2 tanesi ise meme kanseri nedeniyle mastektomi ve doku genişletici ile 2 aşamalı rekonstrüksiyon yapılmış hastalardır. 3 hastada da cilt azaltıcı ters t mastektomi tercih edilmiştir. Meme kanseri nedeniyle aşamalı rekonstrüksiyon tercih edilmiş olan hastaların her ikisi de adjuvan radyoterapi almış olup her iki hastada da 2. Seans sonrası protez ekspozisyonu gerçekleşmiştir. Profilaktik mastektomi sonrası protez ekspozisyonu yaşanan hasta ise ağır aktif sigara içisidir. Hastalar 48,53,60 yaşlarındadır.

**Cerrahi teknik:** Ekspozisyonun gerçekleştiği mevcut insizyondan girilerek protez dışarı alındı. Kapsulotomiler gerçekleştirildi ve proteze uygun cep hazırlandı. Kapsüle skoring gerçekleştirildi. Ardından alt polün örtümünü sağlamak için inferior mamarian foldda bulunan rektus fasyası disseke edildi. İnferior mammarian fold'dan yaklaşık 2 cm distale kadar korunacak şekilde örtüme gerekli olan rektus fasyası rektus kasından kaldırıldı. Kullanılmış olan protezler tekrar cebe yerleştirildi. Kaldırılan rektus kas fasyası takla attırılarak inferior pol örtümü sağlanacak şekilde cilde pull out sütürler veya cilt altı sütürler yardımıyla askılandı. İnsizyon hattı yenilendikten sonra cilt kapatıldı.

**Sonuçlar:** 3 hastada da yara iyileşme problemi ile karşılaşılmadı. Cilt nekrozu ve detaşman izlenmedi. Hastalarda kas ağrısı gözlendi.

**Tartışma:** Ters T kesi kullanılarak yapılan cilt küçültücü mastektomilerin en korkulan komplikasyonu doku nekrozudur. Literatüre göre bu bölgede görülen komplikasyon görülme sıklığı %15,7 ile %27 arasında değişmektedir. İmplantın açığa çıkmasının ve T-kavşağında nekroz sonrası kaybın önlenmesi için birçok prosedür tanımlanmıştır.

Bostwick implantın alt kutbunun mastektomi flebi ile doğrudan temasını önlemek ve cilt flepine uygulanan basıncı azaltmak için implantın alt kutbunun dermal fleplerle kaplandığı bir prosedür tanımlamıştır. Bu yöntem birçok araştırmacı tarafından değiştirilmiştir. İmplantın alt kutbunun hücresel olmayan dermal matriksler kullanılarak kapatılması da aynı amaç için önerilmiştir. Ama bu doku örtüleri yüksek maaliyeti ve çeşitli komplikasyonları beraberinde getirmektedir.

Şükrü yazar ve arkadaşlarının tanımlamış olduğu limberg benzeri rektangüler flep kullanılabilir olmakla birlikte İnferior Mammarian Fold bölgesinde skara neden olmaktadır. Ekspozisyon ve detaşmandan ziyade cilt defektlerinin meydana geldiği, cilt örtüsü gerektiren durumlarda kullanılması daha uygun olabilir.

Yine daha önce de mastektomi fleplerinin nekrozunda kullanmış olduğumuz LICAP flebi, Latismus dorsi muskulokutan flebi ve diğer pediküllü flepler rekonstrüksiyonda tercih edilebileceği gibi donor saha morbiditesinin fazla olması sebebiyle tercih edilmemiştir.

Serbest flep seçenekleri ise zaten zorlu postoperatif dönem, takip ve yara bakımı süreci geçirmiş olan hastalar için fazla ağır cerrahi işlemler olarak görülmüş olup ileri alternatif olarak düşünülmüştür.

Yuko Kijima M.D. ve arkadaşları tarafından tanımlanmış olan Kaudal bazlı rektus fasya flebinin takla attırılarak inferior bölge örtümünde kullanımı cilt gereksinimi gerektirmeyen, alt pol desteğinin gerektiği vakalarda protez kurtarıcı olarak kullanılabilmektedir. Ciltte skara neden olmaması ve donor saha morbiditesinin azlığı ise diğer avantajları arasında yer almaktadır.

**Kaynakça:**

1. Immediate reconstruction using inframammary adipofascial flap of the anterior rectus sheath after partial mastectomy Yuko Kijima, M.D.*, Heiji Yoshinaka, M.D., Tetsuhiro Owaki, M.D., Yawara Funasako, M.D., Takashi Aikou, M.D.

2. LATERAL INTERCOSTAL ARTERY PERFORATOR FLAP USED IN SALVAGE OF EXPOSED TISSUE EXPANDER OF BREAST: CASE REPORT CIGDEM UNAL, M.D.,1* HUSEYIN GERCEK, M.D.,2 EMRAH KAGAN YASAR, M.D.,3 and ZAFER UTKAN, M.D.4

3. A Simple Flap Design for the Salvage of Immediate Implant-Based Breast Reconstruction Sukru Yazar, MD,* Altug Altinkaya, MD,* Emine Cigdem Karadag, MD,† Halil Kara, MD,‡ and Cihan Uras, MD§

4. The rectus sheath and serratus fascia "reverse" fashion flap for the coverage of the lower pole in immediate implant-based breast reconstruction R. D'Alessio,S. Razzano, M. D'Alessio, D. D'Angelo, F. D'Andrea

**Anahtar Kelimeler:** Meme rekonstrüksiyonu, Meme protezi, Radyoterapi, Rektus Fasya Flebi

*Olgu fotoğrafları*

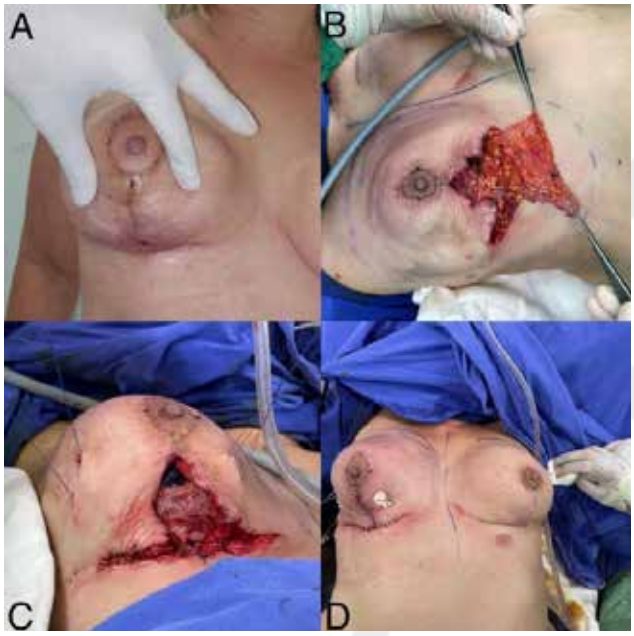


*A. Proflaktik mastektomi sonrası direkt protez ile rekonstrüksiyon yapılan hastanın postoperatif protez ekspoze görüntüsü. B. Rektus fasyası flebinin kaldırılması. C. Rektus fasya flebi ile meme alt polünün ciltten çıkan bolster dikişler ile sabitlenmesi. D. Postoperatif görüntü.*

*Çalışmaya katılan hastaların demografik özellikleri*

| Hasta No | Yaş | Etiyoloji | Sigara kullanımı (paket/yıl) | Ek hastalık | Radyoterapi öyküsü | Rekonstrüksiyon şekli |
|---|---|---|---|---|---|---|
| 1 | 60 | Meme kanseri | 10 | - | Var | Aşamalı |
| 2 | 53 | Meme kanseri | - | Hipertansiyon | Var | Aşamalı |
| 3 | 48 | Koruyucu | 32 | Astım Kalp ritim bozukluğu | Yok | Direkt |

## PB-335

## Sistemil Lupus Eritamatozus Tanılı Hastada Mamoplasti Operasyonu Sonrası Yara İyileşmesi

Süleyman Doğukan Gezer, Ersin Akşam, Kadir Yit

*İzmir Katip Çelebi Üniversitesi, Atatürk Eğitim ve Araştırma Hastanesi, Plastik Rekonstrüktif ve Estetik Cerrahi A.B.D*

**Giriş:** Sistemik lupus eritematozus (SLE), organ hasarına neden olan doğal ve adaptif immün yolların anormal aktivasyonu ile ortaya çıkan otoimmün bir hastalıktır. SLE'de deri en sık etkilenen ikinci organdır, hastalık seyri boyunca hastaların %70 ila %85'inde kutanöz belirtiler ortaya çıkar. SLE'nin dermatolojik bir bulgusu olan ve izole bir deri hastalığı olarak da ortaya çıkan kutanöz lupus eritematozus (KLE), SLE'li hastaların yaklaşık %70'ini etkilemekte ve skarlaşmaya sekonder şekil bozukluğuna neden olabilmektedir. Kronik deri inflamasyonu, SLE ve KLE'nin birleştirici bir patolojik özelliğidir, ancak skara neden olan kutanöz lezyonlar hastaların sadece bir alt grubunda görülür. Sağlıklı görünen lupus derisinde epidermal ve dermal hücreler arasındaki anormal proinflamatuar etkileşimler, kutanöz lezyonların gelişimini şekillendirmede kritik öneme sahiptir. Bu çalışmada SLE tanılı bir hastanın mamoplasti operasyonu sonrası yara iyileşmesi ve skar oluşumuyla ilgili süreçlerinin sunulması amaçlanmıştır.

**Olgu Sunumu:** Memelerde büyüklük ve sarkıklık şikayetiyle 42 yaşındaki kadın hasta polikliniğe başvurdu. Hasta değerlendirildi, muayeneleri yapıldı, komorbiditeleri sorgulandı, mamografi istendi. Sternal notch-nipple mesafesi 27-27 cm, Grossman paternine göre 900 cc, mamografi sonucu birads 1 olarak değerlendirildi (Fig 1). Hastaya santral pediküllü ters T skarlı meme küçültme planlandı. Hasta operasyon ve komplikasyonlar hakkında bilgilendirildi, SLE hastalığı olan hasta ayrıca iyileşme sorunları ve normalden fazla skar oluşabileceği hakkında bilgilendirildi. Operasyon sonrası üçüncü günde hastanın ters t vertikal ve horizontal sütür hattında yara ayrışması gelişti (Fig 2). Hasta operasyon sonrası beşinci günde günlük antibiyotikli pomadlı pansumanla haftalık olarak poliklinik kontrollerine çağırılarak taburcu edildi. Operasyon sonrası ikinci haftada hastanın tedavisine etken maddesi bakteriyel kollajenaz ve hyaluronik asit (Hyalo4Start, menşei İtalya) olan otolitik debride edici bir krem eklendi. Operasyon sonrası üçüncü ayda hastanın dehisse olan sütür hatlarında skarla iyileşme görüldü (Fig 3). Takiplerinde başka herhangi bir komplikasyon gelişmedi.

Figure 1: operasyon öncesi görünüm

Figure 2: operasyon sonrası üçüncü gün

Figure 3: operasyon sonrası üçüncü ay

**Tartışma ve Sonuç:** SLE hastalarının dermal fibroblastlarının abartılı sitokin yanıtları sergilediği ve skara neden olan kollajen yolaklarının baskın olduğu çalışmalarda ortaya konmuştur. Bu nedenle, SLE hastalarında ciltteki dermal fibroblastlar anormaldir ve SLE hastalarının yara iyileşmeleri farklı yanıtlar sergiler. Operasyon öncesi hasta seçiminde hastanın komorbiditeleri iyi bilinmeli ve değerlendirilmeli, hastalar oluşabilecek durumlar ve komplikasyonlar hakkında detaylı bilgilendirilmelidir. Dehisse olan hastaların takibinde yağlı pansuman ve otolitik debride edici ajanların etkili olduğu göz ardı edilmemelidir.

**Kaynaklar:**

1] JCI Insight. 2024 Mar 22; 9(6): e173437. Published online 2024 Feb 15. doi: 10.1172/jci.insight.173437

2] The Journal of Rheumatology January 2023, 50 (1) 27-35; DOI: https://doi.org/10.3899/jrheum.220089

**Anahtar Kelimeler:** Lupus, Mamoplasti, Yara İyileşmesi

*Sle mamoplasti*

## PB-336

## Bir Kurtarma Vakası: Mastektomi Ters-T Nekrozunda Limberg Flep Kullanımı

Bilgen Can, Duygu Karakayalı Turan, Fazilet Gür, Betül Gözel

*Balıkesir Üniversitesi Tıp Fakültesi,Plastik Rekonstruktif ve Estetik Cerrahi Ana Bilim Dalı,Balıkesir*

**Giriş:** Ters T skarlı cilt küçültücü mastektomi büyük ve sarkık memelerde eş zamanlı implantla meme rekonstrüksiyonuna izin veren güvenilir bir yöntemdir. Tüm deri koruyucu mastektomilerde deri flep nekroz sıklığı %5-%30 arasında değişmektedir.1,2 Bu durum implant implant kaybı, onkolojik adjuvan tedavilerde gecikme gibi telafisi mümkün olamayan sonuçlara yol açabilir. Literatürde primer kapamadan lokal ve uzak fleplere kadar çeşitli yöntemler tanımlanmıştır.3

Bu sunumda kliniğimizde Ters T skarlı cilt küçültücü mastektomi ve eş zamanlı implant ile onarım yaptığımız, areola dolaşım bozukluğu ve ters t birleşim bölgesinde cilt nekrozu sonucu implant ekspozisyonu gelişen bir hastanın komplikasyon yönetimini sunmaktayız.

**Olgu:** 39 yaşında, BRCA(+) hasta sağ meme profilaktik mastektomi ve eş zamanlı rekonstrüksiyon için tarafımıza başvurdu. Hastaya, 5 yıl önce sol meme intraduktal karsinom nedeniyle modifiye radikal mastektomi uygulanmış sonrasında radyoterapi ve kemoterapi almış idi. Hastanın vücut kitle indeksi 33kg/m2 ve 20 paket/yıl sigara öyküsü mevcuttu. Sağ meme sternal notch-nipple mesafesi 33 cm, nipple inframmarial fold mesafesi 14 cm olarak ölçüldü. Hastanın operasyonu onkolojik cerrahi bölümü ile ortak gerçekleltirildi. Süperior pediküllü ters t skarlı dermal siling yöntemi ile cilt küçültücü mastektomi sonrası prepektoral poliüretran kaplı implant ile meme onarımı gerçekleştirildi (Fotoğraf 1A). Postoperatif erken dönemde areolada arteriyel dolumun yavaş izlenmesi üzerine süturlar alındı, 20cc/sa'ten dekstran tedavisi ve nöral terapiye başlandı. Postoperatif 24. saatte dolaşım bozukluğunun ilerlemesi nedeniyle nipple areola kompleksi greft olarak alınarak alana iade edildi (Fotoğraf 1B).

Postoperatif erken dönemde başlayan ters t birleşim bölgesindeki dolaşım bozukluğu da postoperatif 10. günde 4*2 cm boyutlarında tam kat nekroza dönüştü (Fotoğraf 1C). Yara kenarları debride edilerek primer onarıldı insizyonel VAC tedavisi uygulandı. Eş zamanlı 15 seans hiperbarik oksijen tedavisi de alan hastanın ters t birleşim bölgesinde yeniden dehissans gelişmesi ve implantın ekspoze olması nedeniyle inframammarial fold altından limberg flep tasarlanarak ekpoze alana adapte edildi. Hastada bundan sonra yara iyileşmesi sorunsuz gerçekleşti. Postoperatif 3. Ayında takibi devam etmektedir (Fotoğraf 1D).

**Tartışma ve Sonuç:** Ters T skarlı cilt küçültücü mastektomi ve eş zamanlı implantla meme rekonstrüksiyonu kısa ameliyat süresi, donör sahası morbiditesinin olmaması ve mikrocerrahi gerektirmemesi nedeniyle uygun hastalarda ideal bir yöntemdir. Ancak ters t bölgesinde gecikmiş yara iyileşmesi ve nekroz sık karşılaşılan yönetimi zor komplikasyonlardandır. Protez alt polünün acellüler dermal matriks (ADM) ile desteklenmesi farklı bir seçenek olmakla birlikte ek olarak maliyet gerektiren daha pahalı bir yöntemdir.4 Biz bu vakamızda inferior dermal sling flep ile alt polü desteklemiş olmamıza rağmen tam kat nekroz protez ekspozisyonu ile sonuçlanmıştır. Hastanın sigara alışkanlığı, obezite ve daha önce sistemik kemoterapi almış olması hem areola da hem de ters T bölgesinde dolaşım bozukluğu için risk faktörüdür. Özellikle sigara ve obezitenin bağımsız risk faktörü olduğu çalışmalarda gösterilmiştir. Mastektomi fleplerinin ince olması da cilt fleplerinin ve süperior dermal flebin dolaşım bozukluğuna neden olmuş olabilir. Areolaya ilk 24 saat içinde yapılan erken müdahale, greft olarak total intaktı ile sonuçlanmış ve postoperatif 1. Ayda kabul edilebilir estetik görünüm elde edilmiştir. Ters t nekrozu ve implant ekspozisyonu yönetimi ise daha zor olmuştur. Literatüre bakıldığında ters T nekrozu ve implant ekspozisyonu gelişmesi, çoğunlukla implantın çıkarılması ile sonuçlanmıştır.6 Bu duruma uzun süre ekspoze olan implantta biofilm tabakası oluşması ve buna sekonder infeksiyonlar, yara iyileşmesi bozuklukları ve kronik seromaların neden olduğu öne sürülmektedir.7 Yazar ve arkadaşları ters t bölgesi nekrozları için tasarladıkları limberg flep ekspozisyon gelişen tüm hastalarında implantı kurtarmayı başarmışlardır.3 Biz primer onarım, insizyonel VAC hiperbarik oksijen tedavisine rağmen onarım sağlayamadığımız hastada, limberg flep ile implantı kurtarmayı başardık. Özellikle birden çok risk faktörüne sahip hastalarda, ters t nekrozlarına yaklaşımda yara iyileşmesini arttırıcı adjuvan tedavilerden önce bu flebin kullanılmasının, implantın uzun süre ekspoze kalmaması ve hastanın onkolojik tedavilerinin gecikmemesi açından daha efektif olduğunu düşünüyoruz.

Hastanın sırasıyla intraoperatif, postoperatif 2. Gün nipple areola kompleksinin greft olarak uygulanması, postoperatif 7. Gün ters t birleşim bölgesinde dolaşım bozukluğu ve limberg flep ile onarımdan sonraki 1. ay görüntüsü

**Referanslar:**

1) Robertson SA, Jeevaratnam JA, Agrawal A, Cutress RI. Mastectomy skin flap necrosis: challenges and solutions. Breast Cancer (Dove Med Press). 2017 Mar 13;9:141-152. doi: 10.2147/BCTT.S81712. PMID: 28331365; PMCID: PMC5357072.

2) Ofri, Adam et al. "Limberg flap in mastectomy T-junction necrosis: an underutilised technique." BMJ case reports vol. 16,6 e253587. 30 Jun. 2023, doi:10.1136/bcr-2022-253587

3) Yazar, Sukru et al. "A Simple Flap Design for the Salvage of Immediate Implant-Based Breast Reconstruction." Annals of plastic surgery vol. 80,2 (2018): 109-112. doi:10.1097/SAP.0000000000001196

4) Hon HH, Mubang RN, Wernick BD, Freedman SF, Stoltzfus JC, Miele LF, Stawicki SP, Morrissey WM Jr. Acellular Dermal Matrix Versus Inferior Deepithelialized Flap Breast Reconstruction: Equivalent Outcomes, with Increased Cost. Plast Reconstr Surg Glob Open. 2017 Jun 28;5(6):e1382. doi: 10.1097/GOX.0000000000001382. PMID: 28740788; PMCID: PMC5505849.,

5) Can B. Factors related to necrosis at the T junction in reduction mammoplasty. J Surg Med. Ocak 2022;6(1):64-67. doi:10.28982/josam.1021186

6) García-Novoa, Alejandra et al. "Local Flaps to Cover Skin Necrosis after Skin-sparing Mastectomy and Prepectoral Reconstruction from PreQ-20 Trial." Plastic and reconstructive surgery. Global open vol. 12,1 e5510. 8 Jan. 2024, doi:10.1097/GOX.0000000000005510

7) Bennett SP, Fitoussi AD, Berry MG, Couturaud B, Salmon RJ. Management of exposed, infected implant-based breast reconstruction and strategies for salvage. J Plast Reconstr Aesthet Surg. 2011 Oct;64(10):1270-7. doi: 10.1016/j.bjps.2011.05.009. Epub 2011 Jun 25. PMID: 21708490.

**Anahtar Kelimeler:** implant, limberg flep, nipple koruyucu mastektomi

*Fotoğraf 1*

## PB-337

## Silikon İmplant Rüpütürü İçin Bilateral Derin İnferior Epigastrik Arter Perforatör Flebi ile Onarım

Anıl Demiröz, Alp Ercan, Berrak Karatan, Can Ege Yalçın, Esra Zeynep Kurtoğlu, Çağlar Yılmaz

*İstanbul Üniversitesi-Cerrahpaşa, Cerrahpaşa Tıp Fakültesi, Plastik, Rekonstrüktif ve Estetik Cerrahi Anabilim Dalı, İstanbul*

**Giriş:** Meme kanseri tedavisinde mastektomi ile eş zamanlı meme onarımı, hastaların fiziksel ve ruhsal iyilik hali için kritik bir adımdır. Meme onarımında otolog yöntemler ve implant ile onarım seçenekleri bulunmaktadır. Ameliyat, hastanede kalış ve iyileşme sürelerinin daha kısa olması, implant ile onarım tekniğinin avantajları arasında sayılabilir.1 Ancak silikon implantla onarımın kendisine has komplikasyonları da mevcuttur. Bu komplikasyonların başında kapsül kontraktürü ve implant rüptürü sayılabilir. İmplant rüptürü sık görülen bir komplikasyon olmasa da saptandığı takdirde implantın vakit geçirmeden çıkarılması gerekir.2 Bu olgu sunumunda, mastektomi ile eş zamanlı uygulanmış silikon implantlarda ileri seviyede rüptür gelişmiş bir hastanın otolog onarım ile tedavisinin sunulması amaçlanmıştır.

**Olgu Sunumu:** 55 yaşında kadın hasta, solda daha belirgin olmak üzere her iki memede ağrı ve hassasiyet şikayeti ile başvurdu. 8 yıl önce ailede meme kanseri öyküsü bulunması ve takip amaçlı çekilen meme MR görüntülemesinin BIRADS 2 olarak sonuçlanması üzerine profilaktik meme koruyucu subkutan mastektomi uygulanmış. Aynı seansta silikon implant ile meme onarımı gerçekleştirilmiş. Bu operasyondan 2 yıl sonra hasta ağrı şikâyeti ile kontrol edildiğinde implant poşunda sıvı saptanmış ve bir revizyon operasyonu gerçekleştirilmiş. Hastanın şikayetleri tekrar etmesi üzerine çekilen MR görüntülemesinde sol meme implantında rüptür saptanmış. Bu bulgularla başvuran hasta için mevcut implantların çıkarılması planlandı (Resim 1). Hasta yeniden implant ile onarım istemediği için bilateral derin inferior epigastrik arter perforatör (DIEP) flebi ile onarım planlandı.

Her iki taraftaki implantlar çıkarıldığında; soldaki implantın ciddi şekilde parçalanmış ve implant içeriğindeki jel silikonun tüm kapsül içine yayılmış olduğu, sağdaki implantta ise küçük bir rüptür olduğu saptandı (Resim 1).

Sağdaki implant poşu popcorn kapsülorafi uygulandıktan sonra kapatıldı. Soldaki kapsül tamamen çıkarılarak histopatolojik inceleme için örnek alındı. Pektoral kasın kalan kısmı kapatıldı. Ardından kaldırılan bilateral DIEP flebi ile iki tarafta internal mammarian arterler (IMA) ve komitan venleri alıcı olarak kullanılarak onarım gerçekleştirildi. Hasta, onarım sonrası sorunsuz bir iyileşme süreci geçirdi (Resim 1).

**Tartışma:** Meme onarımında silikon implantlar veya hastanın kendi dokuları kullanılabilmektedir. Silikon implant ile onarım, daha kısa ameliyat süresi ve daha kısa hastane yatış süresi gerektirdiği için özellikle batı ülkelerinde daha düşük maliyet ile sonuçlanmakta ve bu nedenle de daha sık tercih edilmektedir. Ayrıca verici sahaya ait ikinci bir operasyon bölgesine yol açmaması, ameliyat sonrası dönemde rehabilitasyonun daha kolay olması, günlük yaşama daha hızlı dönülebilmesi gibi sebeplerle hastalar açısından da tercih edilebilmektedir.1 Ancak silikon implantların yabancı cisim olmaları ve her ne kadar yeni nesil implantlar çok daha dayanıklı üretilse de zaman içerisinde zarar görme risklerinin artmaları önemli birer dezavantajdır.

Mevcut literatürdeki çalışmalar, meme implantlarının rüptür oranları hakkında net sonuçlar vermekte yetersiz kalmaktadır. Üreticilerin kendi raporladıkları data haricindeki çalışmalar oldukça küçük örneklem gruplu hasta serilerinden oluşmaktadır.2 Collis ve Shape, üçüncü nesil pürtüklü yüzeyli silikon meme implantı uygulanmış 149 hastalık serilerinde rüptürlerin 6-7 yılda başladığını ve 13 yıldaki rüptür oranının %11,8 olduğunu saptamışlardır.3

İmplant rüptürü tanısında ağrı, hassasiyet, asimetri, palpe edilebilir kitleler gibi bulgular yardımcı olabilir. Ancak bu bulgulara yol açmayan "sessiz rüptür"ler de nadir değildir. Ultrason tanıya yardımcı olabilir ancak %90'ın üzerinde sensitivite ve spesifitesi ile MR görüntülemesi rüptür tanısını doğrulamak için en iyi görüntüleme yöntemidir.4 Bizim olgumuzda da rüptür şüphesi MR görüntülemesi ile doğrulanmıştır.

İmplant rüptürü saptandıktan sonra sıklıkla önerilen implantın çıkarılmasıdır. İmplantla birlikte poş içerisine dağılmış olan tüm silikon parçaları ve jelin çıkarıldığından emin olunmalı ve mümkünse kapsülün de tamamı çıkarılmalıdır. Sonrasında yeni bir implant ile veya bizim olgumuzda da olduğu gibi otolog yöntemlerle onarım gerçekleştirilebilir.4

Sonuç olarak implant rüptürü, implant ile meme onarımının bilinen bir komplikasyonudur ve görülme olasılığı zamanla artmaktadır. Tanı konduğu takdirde implant ve kapsül çıkarılmalıdır. Ardından yeni bir implant veya otolog yöntemle onarım mümkündür.

**Kaynaklar:**

1. Spear, Scott L. M.D.; Newman, Michael K. M.D.; Bedford, M Susann M.D.; Schwartz, Karl A. M.D.; Cohen, Michael M.D.; Schwartz, Jaime S. M.D.. A Retrospective Analysis of Outcomes Using Three Common Methods for Immediate Breast Reconstruction. Plastic and Reconstructive Surgery 122(2):p 340-347, August 2008. | DOI: 10.1097/PRS.0b013e31817d6009

2. Handel, Neal M.D.; Garcia, M. Emily Ph.D.; Wixtrom, Roger Ph.D.. Breast Implant Rupture: Causes, Incidence, Clinical Impact, and Management. Plastic and Reconstructive Surgery 132(5):p 1128-1137, November 2013. | DOI: 10.1097/PRS.0b013e3182a4c243

3. Collis N, Litherland J, Enion D, Sharpe DT. Magnetic resonance imaging and explantation investigation of long-term silicone gel implant integrity. Plast Reconstr Surg. 2007 Oct;120(5):1401-1406. doi: 10.1097/01.prs.0000279374.99503.89. PMID: 17898620.

4. Hillard C, Fowler JD, Barta R, Cunningham B. Silicone breast implant rupture: a review. Gland Surg. 2017 Apr;6(2):163-168. doi: 10.21037/gs.2016.09.12. PMID: 28497020; PMCID: PMC5409893.

**Anahtar Kelimeler:** DIEP flebi, implant rüptürü, meme onarımı

*Resim 1*

*A, B, C; Hastanın ameliyat öncesi görüntüsü; her iki memede kontrakte görünüm; D, E, F; Bilateral DIEP flebi ile onarım sonrası erken dönem görünüm; G, H; Sağ memeden çıkarılan implanttaki küçük rüptür alanında ancak kompresyonla jel çıkışı mevcut, sol memeden çıkarılan implant ileri derecede hasarlı ve jelin büyük bir kısmı kapsül içine dağılmış olarak saptandı*

## PB-338

## Pectoralis Major Kasının Rektus Kas Bağlantısını Koruyan Doku Genişletici Kullanımının Meme Rekonstrüksiyonundaki Rolü

İncilay Yılmaz, Zeynep Arıcı, Ceyhun Uzun, Emrah Kağan Yaşar, Murat Şahin Alagöz

*Kocaeli Üniversitesi Tıp Fakültesi*

Doku genişletici ile meme rekonstrüksiyonu, meme kanseri nedeniyle mastektomi geçiren kadınlar için önemli bir cerrahi müdahaledir. Geleneksel olarak, pektoralis major kasının cerrahi müdahale sırasında rektus kas bağlantısının kısmen veya tamamen kesilmesiyle yapılan rekonstrüksiyonlar yaygın olarak uygulanmaktadır. Kasın rektus kas bağlantısının korunması bazı avantajlara sahip olduğu düşünülmektedir. Bu çalışmada, özellikle pektoralis major kasının rektus kas bağlantısının korunmasıyla uygulanan subpektoral doku genişletici yönteminin meme rekonstrüksiyonundaki rolü üzerine odaklanılmıştır. Kasın doğal anatomik yapısının korunması, hastaların iyileşme sürecini ve sonuçlarını olumlu yönde etkileyebilir.

**Materyal Metod:** Bu retrospektif çalışma 2022-2024 yılları arasında kliniğimizde pektoralis major kasının rektus kas bağlantısının bozulmadığı doku genişletici 1. seans uygulanan ve ardından meme rekonstrüksiyonu gerçekleştirilen 30 hastada yapılmıştır. Hastalar postoperatif ağrı, iyileşme süreci ve süresi, estetik açıdan doğallık ve simetri, komplikasyonlar açısından incelendi. Sigara içen, doku iyileşmesini etkileyecek sistemik hastalığı olanlar, önceden göğüs deformitesi olan, 65 yaşından büyük olan hastalar çalışmanın dışında bırakıldı. Standart cerrahi teknikte hastalara pektoral kasa lateralden yaklaşıldı. Pektoralis majör ve minör kasları arasından diseksiyon yapıldı. Pektoralis majör kasının inferiorda rektus kas ve yüzeyel fasyası ile olan bağlantısı bozulmayarak birlikte eleve edildi. Doku genişleticinin alt sınırı 6. Costaya hizalanacak şekilde poşa yerleştirildi.

**Bulgular:** Çalışmamızda incelenen 30 hasta arasında, major komplikasyon oranı %10 olup, bu komplikasyonların çoğunluğu minimal invaziv girişimlerle düzeltildi. Estetik açıdan genel memnuniyet oranı %90 olarak tespit edildi. Doku genişleticisi 6. Costaya hizalanmış olan 30 hastanın şişirilme tamamlandıktan sonra süperiora migrasyonları ortalama 7mm izlendi. IMF'de detaşman gibi komplikasyonlar geleneksel yöntemlere göre daha az görüldü. Bu sonuçlar, pektoralis major kasının rektus kas bağlantısının korunarak yapılan doku genişletici uygulaması ve ardından meme rekonstrüksiyonunun, iyileşme süreci, estetik doğallık ve simetri açısından etkin ve güvenli bir yöntem olduğunu göstermektedir.

**Sonuç:** Kliniğimizde aldığımız sonuçlar, pektoralis major kasının kostal bağlantısını koruyarak yapılan doku genişletici kullanımının uzun vadeli başarı oranlarını ve hasta memnuniyetini artırdığını desteklemektedir. Pektoralis major kasının kostal bağlantısı korunarak yapılan expander uygulamasının, inferior mamarian foldun korunması ve doku genişleticinin istenmeyen bir şekilde yukarı kaymasını önlemede etkili bir yöntem olduğu görülmüş, bu da meme rekonstrüksiyonunda simetriyi ve doğal konturun korunmasını destekleyen bir teknik olarak kullanılabileceğini göstermiştir.

**Anahtar Kelimeler:** doku genişletici, meme, meme rekonstrüksiyonu

*a) peroperatif, b)postoperatif*

## PB-339

## Zor Bir Olgu: Modifiye Radikal Mastektomi Sonrası Adjuvan Radyoterapi Tedavisi Uygulanan Hastada Torakal Bölgede Kronik Nekrotik Yara

Erk Evren, Mustafa Yılmaz, Safa Eren Atalmış, Ali Fuat Görgülü, Salih Can Sezer

*Dokuz Eylül Üniversitesi, Plastik, Rekonstrüktif ve Estetik Cerrahi Anabilim Dalı, İzmir*

**Giriş:** Adjuvan radyoterapi, kanser nüksü riskini azaltmak ve uzun vadeli sonuçları iyileştirmek için ameliyattan sonra erken evre meme kanseri olan hastalar için önemli bir tedavidir. Lokal nüksü önlemek için meme bölgesinde kalan kanser hücrelerini hedef alır ve meme kanseri hastaları için kapsamlı tedavi planında kritik bir rol oynar. Adjuvan radyoterapi alan hastalarda yara komplikasyonlarının izlenmesi ve ele alınması, komplikasyon riskini en aza indirmek için önemlidir. Mastektomi veya meme koruyucu cerrahi sonrası adjuvan radyoterapi, bölgede kalan kanser hücrelerini hedef alarak lokorejyonel nüks riskini azaltabilir ve genel sağkalımı iyileştirebilir. Yeni teşhis edilmiş, metastatik olmayan meme kanseri olan kadınlar için nüks riskini azaltmada önerilen bir tedavidir.

Radyasyon ülseri olarak da bilinen meme kanseri için radyoterapi sonrası kronik yaralar cilt ve doku hasarına, yara iyileşmesinde gecikmeye, ağrıya ve enfeksiyon riskinde artışa neden olabilir. Tedavi yara bakımı, enfeksiyon önleme ve ağrı kontrolünü içerir. Sağlık hizmeti sağlayıcıları kanser nüksünü ekarte etmeli ve uygun yönetim için onkologlarla iş birliği yapmalıdır. Mastektomi ve radyoterapi geçiren hastalar, optimal iyileşme için özel yara bakımı gerektirebilecek kronik yaralar açısından risk altındadır. Yara iyileşmesi sırasında kanser nüksü belirtilerinin izlenmesi önemlidir. Kronik yaralar tedaviden yıllar sonra gelişebilir ve iyileşme için özel teknikler gerektirebilir.

Bu vaka örneğimizde meme kanseri için operasyon sonrası adjuvan radyoterapi, akciğer ve karaciğerde metastatik odaklara yönelik kemoterapi alan hastanın kronik yara yönetimi ele alınacaktır.

**Olgu:** Altmış üç yaşında kadın hasta, sağ torakal bölgede kronik yara nedeniyle tarafımıza başvurdu. İlki mol gebeliği olmak üzere geçirilmiş 3 gebelik 1 küretaj toplam 16 ay emzirme öyküsü olan, endokrinolojik hastalık veya ilaç kullanım öyküsü olmayan hasta 2000 yılında sağ memede kitle fark etmesi üzerine 2000 yılında sağ memesinde cilt altı sert bir kitle fark etmesi üzerine Tire DH Genel Cerrahi Ünitesi'ne başvurmuş ve burada mamografi ve ultrasonografi (USG) sonrası şüpheli bir lezyon tespit edilen hastaya eksizyonel biyopsi planlanmış.Biyopsinin ardından, daha ileri değerlendirme için onkoloji birimine sevk edilmiştir. Onkoloji ekibi altı kür kemoterapi (KT) ve 35 günlük radyoterapiden (RT) oluşan bir tedavi planı önermiştir. Tedavi tamamlandıktan sonra remisyonda olduğu ilan edildi ve periyodik takibe alındı.

2007'deki takipleri sırasında sağ memesinde kitle tespit edilen ve bunun üzerine mamografi ve USG incelemeleri gerçekleştirilen hastaya 2007 yılında dış merkez genel cerrahi birimince modifiye radikal mastektomi uygulanmış, daha sonra kemoterapi ve radyoterapi tedavileri için hasta ilgili birimlere konsülte edilmiş. 35 kür adjuvan radyoterapi rejimi uygulanan hastanın radyoterapi sonrası fibrozis ve küçük pigmentli lezyonlar gelişmiş ancak mevcut lezyonlarına yönelik hastanın herhangi bir sağlık birimi başvurusu olmamış.

2021 yılında, PET taraması meme invaziv duktal karsinomundan kaynaklandığı gösterilen kemik metastazı saptanması üzerine Zometa ve tamoksifen tedavisi verilen hastanın takiplerinde Nisan 2022'de, akciğer ve karaciğerde metastaz tespit edilmesi üzerine altı ay boyunca 24 kür kemoterapi tedavisi uygulanmış.Tedavi sürecinde sağ pektoral bölgede ilk olarak radyoterapi tedavisi sonrası fark ettiği pigmente lezyonların boyutlarında progresyon gelişen hastanın mevcut lezyonları ileriki süreçte nekrotik hale gelmiş ve mevcut lezyonlar lokal yara bakımı ile takip edilmiş.

Ocak 2023'te genel durum bozukluğu ve inatçı ateş şikayetiyle dış merkez enfeksiyon hastalıkları birimine yatırılan ve nekrotik lezyonun pnömotik kaviteye ilerlediği tespit edilen hasta bu süreçte iv antibiyoterapi ile takip edilerek ayaktan lokal yara bakımı ile taburcu edilmiş. Lokal yara bakımı ile lezyonlarında regresyon saptanmaması üzerine hastaya debridman ve vac pansuman uygulanmış.4 aylık izlem sonrasında mevcut lezyonlarında regresyon saptanmayan ve nekrotik dokuları progrese olan hasta tarafımıza başvurdu.Yara debridmanı ve defekt onarımı planıyla hasta servise yatırıldı.

Hastanın lokal muayenesinde sağ pektoral bölgede medialde midklavikular hattan başlatıp lateralde midaksiller hatta uzanım gösteren 12*6cm boyutlarında düzensiz sınırlı zemininde nekrotik slough dokusunun, ekspoze interkostal kasların ve 4.,5. ve 6. kostaların ekspoze olduğu kötü kokulu, akıntılı yara alanı izlendi. Palpasyonda cilt altı kolleksiyon veya krepitasyon saptanmadı. Lezyonun periferinde eritem ve ısı artışı gözlenirken krepitasyon saptanmadı. Lezyonun periferindeki cildin fibrotik ve elastisitesinin düşük olduğu görüldü.

Tarafımızca ilk operasyonda hastaya göğüs cerrahisi biriminin eşliği ile birlikte latissimus dorsi myokütanöz flep ile onarım gerçekleştirildi.Takiplerinde flepte kısmi nekroz ve sütur hatlarında dehissans gelişmesi üzerine hasta operasyona alındı.Operasyonda nekrotik dokular debride edildi, flep elevasyonu sonrasında hastanın flep zemininde akciğer parankimine uzanan yaygın mantar enfeksiyonu ile uyumlu görünüm saptandı.Debridman ve takip eden süreçte antifungal kullanımı sonrası defektin kapatılmasına yönelik TRAM flep ile rekonstrüksiyon işlemi gerçekleştirildi.Operasyon sonrası takiplerinde hastanın flep bölgesinde kısmi nekroz gelişmesi üzerine seri debridman ve vac pansuman ile izlem sonrası yara zemininin uygun hale gelmesi sonrası supradeltoid bazlı fasiyokütan flep ile onarım gerçekleştirildi.Takiplerinde hastanın flep bölgesinde nekroz gelişmesi üzerine seri debridman ve vac pansuman işlemleri sonrası hastaya STSG ile onarım gerçekleştirildi.Bir süre klinik izlemi sürdürülen hasta taburcu edilerek poliklinikte takip edilmektedir.

**Tartışma:** Göğüs duvarındaki postmastektomi radyasyon tedavisi ülserleri, radyasyonun kan akımı ve doku fibrozisi üzerindeki etkisi nedeniyle plastik cerrahlar için zorlayıcı olabilir. Bu ülserler, iyileşmeyi desteklemek ve komplikasyonları azaltmak için özel tedavi yaklaşımları gerektirebilir. Hastaların ülser belirtileri açısından yakın takipleri ve bu zorlu yaraları yönetmek için multidisipliner bir ekiple çalışmaları önemlidir. Mastektomi sonrası radyasyon ülserleri için tedavi seçenekleri arasında topikal tedaviler, pansumanlar ve ilaçlarla medikal tedavinin yanı sıra daha ciddi vakalar için cerrahi tedavi de yer almaktadır. Etkilenen dokunun geniş eksizyonu ve ardından iyi damarlanmış doku örtüsü, radyasyon ülserlerinin tedavisi için güvenilir

bir yöntemdir. Mastektomi ve radyasyon terapisinden önce rekonstrüktif seçenekleri tartışmak için bir plastik cerrahi birimi görüşü önem teşkil etmektedir.

**Anahtar Kelimeler:** Adjuvan radyoterapi, Mastektomi, Radiyonekroz

*Resim 1*

## PB-340

## Meme Büyütme Ameliyatı Sonrası Tek Taraflı Geç Seroma

Levent Yorgun, İlker Uyar, Ersin Akşam

*İzmir Katip Çelebi Üniversitesi, Atatürk Eğitim ve Araştırma Hastanesi, Plastik Rekonstrüktif ve Estetik Cerrahi A.B.D*

**Giriş:** Meme büyütme ameliyatı, ülkemizde ve dünyada sıklıkla yapılan bir cerrahi işlemdir. Erken dönemde en sık görülen komplikasyonlar; hematom, seroma, sütür yerlerinde açılma ve enfeksiyondur (1). Geç komplikasyonlar arasında asimetri, kontur değişiklikleri, kontraktürler ve protez rüptürü yer alır. Büyütme mamoplasti sonrası geç seroma nadirdir. Geç seromaların genellikle bir tür travma veya düşük dereceli, subklinik enfeksiyonlarla (örn. mikobakteri) ilişkili olduğu yönünde teorize edilir (2). Meme implantları ile anaplastik büyük hücreli lenfoma arasında nadir görülen bir bağlantı vardır ve bu tümörler genellikle geç seromalar olarak ortaya çıkar (3,4) Bu vaka sunumunun amacı meme büyütme sonrası geç seroma için bilgilendirme yapmaktır.

**Olgu:** Bilinen hastalığı ve sigara kullanımı olmayan 24 yaşında kadın hasta, meme büyütme isteği ile polikliniğimize başvurdu. Yapılan meme ultrasonu Birads-1 olarak raporlandı. Sonuçların değerlendirilmesinin ardından Şubat 2023'te büyütme mamoplasti yapıldı. Genel anestezi altında inframammarian kesi ile her iki meme için subpektoral protez cebi oluşturuldu, 330 cc yüksek profil yuvarlak protez yerleştirildi. Operasyon sonrası takiplerinde herhangi bir sorun görülmedi. Drenlerden gelen günlük 25cc altına postoperatif ikinci günde düştü ve hasta önerilerle taburcu edildi. Bir hafta sonra kontrole gelen hastanın muayenesi olağandı. Sağ memesinde şişlik nedeniyle hasta 11 ay sonra polikliniğe başvurdu. Yapılan fizik muayenesinde sağ memede hacim artışı mevcuttu, ağrı ve ısı artışı saptanmadı. Yapılan meme USG sonucunda sağ protez etrafında efüzyon saptandı, ameliyat hazırlığı başlandı. Nisan 2024 tarihinde hasta yine genel anestezi altında opere edildi. Sağ meme preotez kapsülü insize edildi ve seroma drene edildi, ameliyatta kültür ve sitoloji yollandı. Kapsülotomi veya kapsülektomi uygulanmadı. Ameliyat sonrası takibi olağan olan hasta taburcu edildi. Poliklinik kontrollerinde muayenesi olağan saptandı, kültürde üreme olmadı, patoloji benign olarak raporlandı.

**Tartışma:** Meme büyütme ameliyatı sonrası erken ve geç dönemde komplikasyonlar ortaya çıkabilir, minimal seroma oldukça yaygındır ve çoğu asemptomatiktir. Meme büyütme ameliyatı sonrası geç seroma etiyolojisi şüphelenilen etkenler olmasına rağmen aydınlatılamamıştır. Literatür araştırması yaparken ultrason eşliğinde perkütan drenaj, cerrahi drenaj, protezin kapsülüyle birlikte çıkarılması ve protezin yenilenmesi gibi çeşitli tedavi yöntemleri görülmüştür. Tedavilerin birbirine üstünlüğünü gösteren herhangi bir çalışma yoktur. Meme büyütme ameliyatına girmeden önce hastalar bu konuda bilgilendirilmelilerdir. İkincil ameliyatların gerekebileceği hastalara anlatılmalı ve gerekli aydınlatılmış onamlar alınmalıdır.

**Anahtar Kelimeler:** Büyütme Mamoplasti, Geç Seroma, İmplant, Protez

*Seroma Mamoplasti*

## PB-341

## İleri Seviye Kalsifikasyonlu Alıcı Sahada Postoperatif Birinci Günde Ajioplasti ile Kurtarılan Alt Ekstremite Serbest Flep Olgusu

Burak Özkan, Aykut Baycık, Süleyman Savran, Ahmet Çağrı Uysal

*Başkent Üniversitesi Hastanesi*

**Giriş:** Alt ekstremitede yer alan kemik, tendon ve norvasküler yapıların ekspoze olduğu yaralar, plastik ve rekonstrüktif cerrahlar için zorlu vakalar arasındadır. Bu tür yaralar, özellikle diyabet, periferik vasküler hastalık gibi sistemik hastalıkların eşlik ettiği durumlarda iyileşme potansiyelleri önemli ölçüde azalabilir. Geleneksel tedavi yöntemleri yetersiz kaldığında veya başarısız olduğunda, cerrahi müdahale kaçınılmaz hale gelir.

Serbest doku transferi, bu tür derin ve kompleks yaraların tedavisinde önemli bir rol oynamaktadır. Bu teknik, vaskülerize edilmiş doku bloklarının, kan dolaşımı sağlam olan bir bölgeden hasar görmüş bir alana aktarılması esasına dayanır. Bu şekilde, yara bölgesi yeniden kaplanırken, fonksiyonel ve kozmetik restorasyon sağlanabilir.

Anjiografi, serbest flep cerrahisinde kritik bir öneme sahiptir. Preoperatif planlama aşamasında alıcı damarların doğru bir şekilde seçilmesine yardımcı olur ve operasyon sırasında rehberlik sağlar. Flebin perfüzyonunu değerlendirerek, operasyon sonrası komplikasyon riskini azaltır ve erken dönemde perfüzyon problemlerini tespit edip gerekli müdahaleleri yapma imkanı sunar. Bu nedenle, anjiografi, serbest flep cerrahisinin başarılı bir şekilde uygulanabilmesi için vazgeçilmez bir araçtır.

Bu çalışma, alt ekstremitede kemik, tendon ve norvasküler yapı ekspoze açık yaraların yönetiminde serbest flep ve anjiografinin birlikte kullanılmasının önemi vurgulanacaktır.

**Olgu Takdimi:** 68 yaşındaki kadın hasta tip 2 diabetes mellitus, hipertansiyon ve hiperlipidemi tanıları bulunan hasta, sağ ayak medial malleol seviyesinde kemik ekspoze açık yara nedeniyle tarafımıza başvurdu. Hikâyesinde dört ay önce sağ medial malleol bölgesine odun kıymığı batması sonucu enfektif yara geliştiği ve dış merkezde yapılan debritman ve antibiyoterapi almasına rağmen yara yerinde iyileşme gözlenmediği öğrenildi. Hastanın çekilen alt ekstremite arteriyal usg'sinde anterior ve posterior tibial arter distalinde bifazik akım gözlendi ve dorsalis pedis'te akım görülemedi. Hastaya amputasyon veya serbest flep ile rekonstrüksiyon seçeneklerinin avantaj ve dezavantajları anlatıldı. Hasta serbest flep ile rekonstrüksiyon ameliyatını onayladı.

**Cerrahi Teknik:** Hasta genel anestezi altında supin pozisyonda sağ medial malleoldeki 3x4 cm lik kemik ekspoze alandaki nekrotik ve fibrinli dokular debride edildi. Alıcı damarlar için anterior tibial arter, posterior tibial arter ve büyük safen ven ortaya kondu. Her iki arteriyal damarda kalsifikasyonlar mevcuttu. Anterior tibial arterdeki kanama hızı posterior tibial artere göre daha iyi olduğundan alıcı damarlar olarak anteior tibial arter ve büyük safen ven tercih edildi. Serbest flep olarak defekt sahanın boyutunun küçük olması, geniş hacimli doku ihtiyacı olmaması nedeniyle süperfisyal sirkumfleks iliak arter (SCIP) flap planlandı. El doppleri ile ameliyat öncesi pedikül yeri belirlendi. 6x4 cm lik SCIP flep tasarlandı. Cerrahi 3.5x loupe

altında flep diseksiyonuna supirior ve lateralden yapılan insizyonlarla başlandı. Flep mediale doğru diseke edilirken superfisyal sirkümfleks damarlar gözlendi. Cilt insizları medial ve inferiora doğru uzaltıldı. Femoral arter ve safen vene kadar pedikül diseksiyonu yapıldı ve bu seviyeden pedikül ayrıldı. Dönor saha katlara uygun bir şekilde primer kapatıldı. Mikroskop altında 8.0 dylon sütürler kullanılarak anterior tibial arter ve safen vane uç-uç anastomozlar yapıldı. Ackland testi yapıldı. Sızma şeklinde kan geçişi gözlendi. Pulsatif akım görülmedi.

**Takip:** İlk 24 saatlik süreçte 2x0.6 ml sc enoxaparin tedavisi altında iken flebin sıcaklığının düşük, renginin soluk, kapiller dolum süresinin fazla olduğu gözlenince hasta girişimsel radyolojiye alt ekstremite anjioplastisi için yönlendirildi. Sağ ön tibial arterinde ve arka tibial arterinde oklüzyon saptanan hastaya balon dilatasyon işlemi uygulandı ve silastazol infüzyonuna başlandı. Yapılan anjioplasti işleminin ardından flebin rengi açılmaya, sıcaklığı artmaya ve kapiller dolum süresinin hızlandığı gözlemlendi. Hasta on gün boyunca yakın flep takibi yapıldı. Herhangi bir komplikasyon görülmedi.

**Tartışma:** Alt ekstremitede kemik, tendon ve nörovaskülar yapıların ekspoze olduğu, lokal dokuların yetersiz olduğu olgularda serbest doku transferleri zorunlu hale gelebilir. Yaygın kullanılan serbest flepler arasında anterolateral uyluk flebi, superfisyal iliak arter perforator flebi, latissimus dorsi kas flebi, serratus anterior flebi gibi opsiyonlar mevcuttur. Bu olguda daha küçük ve az hacimli bir flep ihtiyacı olduğundan SCIP flep tercih edilmiştir. Anastomozlar uç-uç veya uç-yan şeklinde yapılabilmektedir. Distal akımın korunmasının istenilen olgularda uç-yan anastomoz tipi uygun olmaktadır. Fakat bizim olgumuzda olduğu gibi distalde akımın olmaması, damarlarda ileri derecede kalsifikasyon gözlenen olgularda uç-uç anastomoz endotelin daha rahat gözlenmesine ve alıcı damar çapının daha geniş olmasını sağlamaktadır. Bu sebepten dolayı bu vakamızda anterior tibial artere uç-uç anastomoz yapılmıştır. Serbest flep cerrahisinde anjiografi, flebin perfüzyonunu değerlendirmek ve postoperatif komplikasyonları önlemek için önemli bir araç olarak kullanılır. Pre-operatif değerlendirmede doğru alıcı damarların seçilmesinde, flep perfüzyon alanlarının belirlenmesinde ve post operatif dönemde flep sirkülasyonunun yeterli olup olmadığını belirlemek, erken dönemde perfüzyon problemlerini tespit etmek ve gerekirse müdahale etmek için önemlidir. Bizim olgumuzda anjiografiyi erken dönemde kullanılarak balon dilasyonu ile damarlar genişletilmiş ve medikal tedavi ile desteklenerek flep kaybı engellenmiştir.

**Sonuç:** Günümüzde anjiografi, serbest flep cerrahisinde kritik bir rol oynamaktadır. Flebin başarılı bir şekilde transfer edilmesi ve postoperatif komplikasyon riskinin azaltılması için cerrahi öncesi planlama ve operasyon sırasında rehberlik sağlaması yanında, postoperatif dönemde flebin perfüzyonunu objektif bir şekilde izleyerek erken dönemde oluşabilecek perfüzyon problemlerini tespit etmek ve müdahale etmek mümkün olabilmektedir.

**Anahtar Kelimeler:** Anjioplasti, Periferik Vasküler Hastalık, Serbest Flep

*Ameliyat Öncesi/Ameliyat Sonrası*

## PB-342

## Maraş Otu Kullanımına Bağlı Postoperatif Birinci Yılda Görülen Serbest Flep Nekrozu: Olgu Sunumu

Ahmed Yasin Acehan, Mehmet Furkan Uyanık, İlknur Akbulut, Mert Doruk, Serhat Şibar

*Gazi Üniversitesi Tıp Fakültesi,Plastik Rekonstrüktif ve Estetik Cerrahi Ana Bilim Dalı, Ankara*

**Giriş:** Maraş otu, Güney Amerika'ya özgü, yaygın tütün türlerinden dokuz kat daha yüksek nikotin içeriğine sahip ve Türkiye'nin Güneydoğu bölgesinde yaygın olarak kullanılan dumansız tütün türüdür (1,2). Serbest flep ameliyatlarında flep kaybı en sık mikrovasküler anastomozun başarısızlığı sebebiyle ameliyat sonrası erken dönemde meydana gelir (3). Modern mikrovasküler cerrahi tekniklerin gelişmesiyle serbest flep transferleri daha güvenilir hale gelmiştir; ancak ameliyat sonrası ilk 48-72 saatte kısmi veya tam flep kaybı meydana gelebilmektedir. Geç dönemde fleplerin başarısızlığı nadirdir ve literatürde geç başlangıçlı flep nekrozu ile ilgili sınırlı sayıda yayın bulunmaktadır (4). Bu çalışmada, ameliyattan 12 ay sonra Maraş otu kullanımına bağlı olarak serbest anterolateral uyluk flepinde kısmi nekroz gelişen hastayı sunuyoruz.

**Olgu:** 53 yaşındaki erkek hastaya sol alt ekstremite distalinde liposarkom eksizyonu ve serbest anterolateral uyluk flebi ile rekonstrüksiyon uygulandı. Ameliyat sonrası erken ve geç dönemde komplikasyon görülmedi (Resim 1-A). Hasta postoperatif 14. günde taburcu edildi. Takiplerde yaranın tamamen iyileştiği gözlendi. Rekonstrüksiyon ameliyatından 12 ay sonra hasta, flepte hızla gelişen kısmi nekroz ile başvurdu (Resim 1-B). Travma öyküsü olmayan hastanın taramasında tümör nüksüne rastlanmadı. Hastanın öyküsünden son birkaç yıldır Maraş otu kullandığı öğrenildi. Doppler ultrasonografi ve indosiyanin yeşili anjiyografi sonuçları normal damar akışını ve nekroz alanını doğruladı. Yara bölgesine kısmi

kalınlıkta deri grefti uygulandı ve hasta dumansız tütünün zararları konusunda bilgilendirildi.

**Tartışma:** Sigara dumanındaki nikotinin hücre çoğalması ve doku iyileşmesi üzerinde oldukça tartışılan bir etkisi vardır (5). Nikotin, yara iyileşmesini bozan ve doku iskemisine sebep olan vazokonstriktör bir maddedir. Nikotin trombosit adezyonunu artırarak trombotik mikrovasküler oklüzyonu ve doku iskemisi riskini artırır. Ayrıca eritrositlerin, fibroblastların ve makrofajların çoğalması nikotin tarafından azaltılır (6). Nikotinin bu zararlı etkilerinin flep rekonstrüksiyonunun erken evrelerinde komplikasyonlara neden yol açtığını anlamak kolaydır. Ancak alıcı saha ile flep arasında çok sayıda yeni damar oluştuğu varsayıldığında, ameliyattan bir yıl sonra ciddi nekroz gelişmesi şaşırtıcı bir bulgudur. Bu durumlarda alıcı saha ile flep arasındaki yara iyileşmesi ve neovaskülarizasyonun eksik veya yetersiz olduğu sonucuna varılabilir. Buradan yola çıkarak dumansız tütünün sadece dolaşımı bozmadığını aynı zamanda flep ile alıcı saha arasındaki neovaskülarizasyonu da bozabileceği sonucuna ulaşılabilir.

**Sonuç:** Serbest flep ameliyatlarından sonra ilk 48-72 saatte flep kaybı sık görülebilirken, geç dönemde bu durum nadirdir. Geç dönemde flep kaybına travma, enfeksiyon ve rezidüel tümör gibi durumlar neden olabilir. Hastaların sigara ve çiğnenebilir tütün alışkanlıkları da mutlaka sorgulanmalıdır. Bizim olgumuzda olduğu gibi Maraş otu ve benzeri tütünlerin de geç dönem flep kaybına neden olabileceği göz önünde bulundurulmalıdır.

**Anahtar Kelimeler:** Geç nekroz, Maraş otu, Nikotin, Serbest Flep, Tütün

*Resim 1*

*Resim 1-A: Hastanın serbest ALT flep ile rekonstrüksiyonu sonrası erken dönem postoperatif görüntüsü Resim 1-B: Operasyondan 12 ay sonra flepte gelişen kısmi nekrozun görüntüsü*

## PB-343

## Eylül 2023 ile Ocak 2024 Tarihleri Arasında Ondokuz Mayıs Üniversitesi Tıp Fakültesi Plastik Rekonstrüktif ve Estetik Cerrahi Kliniğinde SCIP Flebi ile Ayak Dorsumu Doku Defekti Rekonstrüksiyonu Yapılan 2 Hastanın Retrospektif Olgu Sunumu Çalışması

Murat Sinan Engin, Ümit Eyüpoğlu, Serdar Can Yıldırım, Ömer Salih Öztürkmen

*Ondokuz Mayıs Üniversitesi Tıp Fakültesi, Plastik Rekonstrüktif ve Estetik Cerrahi, Samsun*

**Giriş:** Superficial sirkumfleks iliak arter perforatör (SCIP) flebi, groin flebin serbest flep olarak tasarlandığı ve ilk olarak Koshima ve arkadaşları tarafından 2004 yılında tanımlanan mikrovasküler cerrahinin sunduğu gelişmiş teknikler sayesinde geniş bir kullanım alanına sahip olan bir flep çeşididir. SCIP flebi, inguinal ligamentin süperior ve lateralindeki dermoadipoz doku çoğu hasta için rekonstrüktif bir seçenek olabilir. Donör bölgesi, büyük flepler tasarlandığında bile kolayca primer olarak kapatılabilir ve iliak fossada iyi gizlenmiş bir yara izi bırakır. Flebin ve pedikülünün diseksiyonu nispeten yüzeyseldir ve zorlu anatomik düzlemlerde çalışma riskinden uzaktır.

Küçük hacim ve kısa pedikülün bu flebin uygulamalarını sınırladığı eleştirilmiştir. Ancak uygun planlama ve alıcı damar seçimi flebin uygulanmasını kolaylaştırabilir.

**Anatomi:** Superficial sirkumfleks iliak arter (SCIA), superficial inferior epigastrik arterin femoral arterden ayrıldığı bölgeye yakın, femoral arterden çıkan bir deri dalıdır. SCIA, kasık bölgesindeki deri ve yüzeysel lenf düğümlerini besler. Yüzeysel/medial ve derin/lateral dal olarak dallanarak süpero-lateral bir yol izler. Derin dal, sartorius kasına kas perforatörleri ve bu kasın lateralindeki deri ve iliak kemiğe derin fasyada ilerler. Yüzeysel dal ise, inguinal ligament seviyesini geçerek superiora doğru bir yol izler. Yüzeysel fasyayı delerek cildi besler ve anterior superior iliak omurga (ASIS) yönüne doğru ilerler. SCIP flebi, derin/lateral veya yüzeysel/medial dallardan, hatta her ikisinden perforatörlere dayanarak kaldırılabilir ve böylece kimerik bir flep elde edilebilir. Ancak, tek bir deri parçası gerekiyorsa, yüzeysel/medial perforatör diseksiyona daha uygun olur. Bu, hastaların büyük çoğunluğunda tuberculum pubicumun 4,5 cm lateralinde ve 1,5 cm süperiorunda bir noktada bulunabilir.

**Materyal ve Metot**: Retrospektif olarak tasarlanan bu çalışmada Eylül 2023 ile Ocak 2024 arasında, OMÜ Plastik, Estetik ve Rekonstrüktif Cerrahi kliniğinde SCIP serbest flebi kullanılarak gerçekleştirilen cerrahi işlemler incelenmiştir. Çalışmaya ayak dorsumunda cilt defektleri olan iki hasta dahil edilmiştir. Etyoloji, komorbidite, yaş, defektin boyutu ve yeri, post-operatif sonuçlar, komplikasyonlar değerlendirilip olgu sunumu olarak sunulmuştur.

**Flep Planlanması ve Dizayn:** Eksizyon ve debridmanın ardından intraoperatif defekt boyutu ölçülüp kaydedildi. Sağ taraf ilioinguinal bölgede dopplerle femoral arter belirlendi. Femoral arterle SIAS arasında çizilen çizgi boyunca çizim planına göre flep dizayn edildi. İnguinal ligamentin üzerindeki kıl içermeyen deriyi içeren eliptik şekilde flep donör sahası tasarlandı. Bu elips süpero-lateral yol boyunca paralel olacak şekilde yönlendirilerek

diseksiyonlar femoral arter ve venlerin dallanma noktasına kadar ilerletildi.

**Cerrahi Teknik:** Çizilen flep sınırları üzerinden insizyon yapıldı ve diseksiyonlar femoral arter ve ven dallanma seviyesine kadar ilerletildi. Donör saha primer süture edildi, flep mikrocerrahi tekniğine uygun olarak a. dorsalis pedis alıcı arterine anostomoz edildi. Donör bölgeden alınan ven ise ayak dorsumundaki yüzeysel bir vene anostomoz edildi.

**Sonuçlar:** İki hasta bu çalışmaya dahil edildi. Hastaların yaşları 44 ve 61 idi. Bir hasta araç içi trafik kazası nedeniyle, diğeri ise ayağına odun düşmesi sonucu oluşan defektler nedeniyle opere edildi. Rekonstrükte edilen bir defekt 10x10 cm, diğer defekt ise 6x12 cm idi. Tüm hastalar yaraları tamamen iyileşene kadar takip edildi, ve hiçbir vakada ciddi komplikasyon görülmedi.

**Tartışma:** SCIP flebi, temel olarak Superficial sirkumfleks iliak arter perforatörüne dayanır ve minimal donör alan morbiditesi sağlar. Diğer flep tekniklerine göre esnek ve ince yapısı, özellikle hassas ve yüzeyel doku rekonstrüksiyonlarında avantaj sağlar. Donör sahasındaki düşük morbidite, bu flebi özellikle uygun boyutlardaki defektler için uygulanan rekonstrüktif cerrahilerde güvenilir bir seçenek haline getiriyor.

**Kaynaklar:**

1. Koshima I, Nanba Y, Tsutsui T, Takahashi Y, Urushibara K, Inagawa K, Hamasaki T, Moriguchi T. Superficial circumflex iliac artery perforator flap for reconstruction of limb defects. Plast Reconstr Surg. 2004;113:233. https://doi.org/10.1097/01. PRS.0000095948.03605.20.

2. Pan ZH, Jiang PP, Zhao YX, Wang JL. Treatment of complex metacarpal defects with free chimeric iliac Osteocutaneous flaps. J Plast Surg Hand Surg. 2017;51:143. https://doi.org/10.1080/200 0656X.2016.1205502.

3. Goh TL, Park SW, Cho JY, Choi JW, Hong JP. The search for the ideal thin skin flap: superficial circumflex iliac artery perforator flap--a review of 210 cases. Plast Reconstr Surg. 2015; https://doi. org/10.1097/PRS.0000000000000951.

4. Berner JE, Nikkhah D, Zhao J, Prousskaia E, Teo TC. The versatility of the superficial circumflex iliac artery perforator flap: a single Surgeon's 16-year experience for limb reconstruction and a systematic review. J Reconstr Microsurg. 2020;36:93. https://doi.org/10.1055/s-0039-1695051.

5. Green R, Rahman KM, Owen S, Paleri V, Adams J, Ahmed OA, Ragbir M. The superficial circumflex iliac artery perforator flap in intra-Oral reconstruction. J Plast Reconstr Aesthet Surg. 2013;66:1683. https://doi.org/10.1016/j.bjps.2013.07.011.

6. Yoshimatsu H, Steinbacher J, Meng S, Hamscha UM, Weninger WJ, Tinhofer IE, Harima M, Fuse Y, Yamamoto T, Tzou CHJ. Superficial circumflex iliac artery perforator flap: an anatomical study of the correlation of the superficial and the deep branches of the artery and evaluation of perfusion from the deep branch to the Sartorius muscle and the iliac bone. Plast Reconstr Surg. 2019;143:589.

7. Gentileschi S, Servillo M, De Bonis F, et al. Radioanatomical study of the pedicle of the superficial circumflex iliac perforator flap. J Reconstr Microsurg. 2019;35:669. https://doi. org/10.1055/s-0039-1693144.

**Anahtar Kelimeler:** alt ekstremite doku defektleri, mikrocerrahi, serbest doku nakli, SCIP

*Preoperatif defektin fotoğrafı ve flebin konulmasının ardından fotoğrafı*

*Preoperatif defektin fotoğrafı ve flebin konulmasının ardından fotoğrafı*

## PB-344

## Onkolojik Rezeksiyon Sonrası Göğüs Duvarı Defektinin Supercharged Superior Epigastrik Arter Myokutanöz Flep ile Onarılması

Yasir Vural, Nuh Evin

*Bezmialem Vakıf Üniversitesi PLastik, Rekonstrüktif ve Estetik Cerrahi Ana Bilim Dalı, İstanbul*

**Giriş:** Enfeksiyon, onkolojik rezeksiyon, travma, doğuştan deformiteler veya radyo-nekroz, göğüs duvarı defektlerine yol açabilir ve bu durumlar rekonstrüksiyon gerektirebilir. Yumuşak doku sarkomu, osteosarkom veya kondrosarkom gibi kanser türlerinin cerrahi olarak çıkarılması veya ileri evre meme ve akciğer kanseri tedavileri genellikle göğüs duvarı ciddi defektlerine neden olur. Bu defektler genellikle anatomik konumlarına göre sınıflandırılır: ön (sternal), ön-lateral, arka-lateral ve torako-abdominal bölgeler olarak. İyi vaskülarize edilmiş yumuşak doku ile kapatılması, sadece rekonstrüksiyon hedeflerine ulaşmak için değil, aynı zamanda kabul edilebilir kozmetik bir sonuç sağlamak için önemlidir.

Pediküllü myokutanöz flepler göğüs duvarındaki yumuşak doku rekonstrüksyonu için sık kullanılan seçeneklerdendir. Latissimus dorsi, pektoralis majör, rektus abdominis, ekternal oblik, serratus anterior kas flepleri en sık kullanılan seçeneklerdendir. Biz de bu vakada supercharged superior epigastik arter arter pediküllü flep ile sağ lateral göğüs duvarı rekonstrüksyonu yaptığımız hastamızı sunmaktayız.

**Olgu:** 69 yaşında erkek hasta yaklaşık 5 yıldır, sağ göğüs duvarında bulunan 20x10 cm boyutlarında ülsere yara ile tarafımıza başvurdu. (Resim A) Hastadan yapılan insizyonel biyopsi sonucu bazal hücreli karsinom (skleroderiform tip) şeklinde sonuçlanmış. Radyolojik değerlendirmeler sonucu tümör derinliği kas ve kosta sınırına yakın izlenmiştir. Hastanın preop labaratuar tetkiklerinde sorunla karşılaşılmamıştır. Hasta göğüs cerrahisine konsülte edildikten sonra, cerrahide geniş sınırla tümör eksizyonu, 9-10-11 kot rezeksiyonu, göğüs duvarı rekonstrüksyonu ve superior epigastik arter pediküllü flep ile defekt onarımı planlanmıştır.

**Cerrahi Teknik:** Sol lateral dekübit pozisyonda başlanan ameliyatta BCC tümöre 1.5-2 cm temiz sınırla cilt insize edildi, göğüs cerrahisi tarafından tümör tabanında olduğundan latissimus dorsi kası, 9-10-11. kostalar rezeke edildi daha sonra 4 adet klip ve 1 adet bar kullanılarak kemik toraks rekonstrükte edildikten sonra üzerine prolen mesh adapte edildi. Hasta göğüs cerrahisinden devralındıktan sonra karın ön duvarında 20x32 cm boyutunda superior epigastrik arter pediküllü flep transpozisyonu planlandı. (Resim B) Flep boyutu çok büyük tasarlandığından flep distalindeki dolaşım problemlerini ortadan kaldırmak için supercharged flep planlandı. Cilt insizyonunun akabinde inguinalde superfisiyel inferior epigastrik arter ve ven diseke edildi ve flebe dahil edildi. Karın fasyasına ulaşıldıktan sonra rektus fasyası inferiordan insize edilerek derin inferior epigastrik arter ve vene ulaşıldı, diseke edildi ve flebe dahil edildi. Flep rektus kası inferiordan ayrıldıktan sonra rektus kası dahil edilerek superiora doğru eleve edildi. Flep defekt alanına döndürülerek transpoze edildi. Flep distalindeki derin inferior epigastrik arter ve ven intercostal perforatörlerin arter ve venine, daha uzun olan superfisiyel inferior epigastrik arter ve ven ise torakodorsal arter ve vene anastomoz yapılarak supercharge tamamlandı. (Resim C) Karın bölgesindeki donör alandaki kas defekti için prolen mesh yerleştirildi, soldaki karın flebi donör alana ilerletilerek donör alan da onarıldı.

**Bulgular:** Hastamızın post-op takip süreçlerinde hematom, seroma, yara yeri enfeksyonu gibi komplikasyonlarla karşılaşılmamış, parsiyel flep kaybı, flepte yağ nekrozu vb komplikasyonlarla karşılaşılmamıştır. (Resim D) Karın rektus kası donör alanında herni ile karşılaşılmamıştır. Patoloji sonucu İnfiltratif tip bazal hücreli karsinom şeklinde sonuçlanmıştır. Tüm kadranlarda tümörsüz bir rezeksyon sağlanmıştır. En yakın cerrahi sınır uzaklığı 1.5cm olarak değerlendirilmiştir.

**Tartışma ve Sonuç:** Göğüs duvarı defektinin boyutu, stabilizasyon gereksinimini belirleyen tek faktör değildir; defektin konumu da önemli bir faktördür. Küçük, tam kalınlıkta (bir veya iki kaburga) defektlerde, bazı cerrahlar akciğerin şişmesi veya fıtıklaşmasını önlemek için sentetik mesh kullanırlar. Genel olarak, dört kaburganın üzerindeki veya 5 cm'den büyük defektlerin stabilizasyona ihtiyaç duyduğu düşünülmektedir.1,2

Bu vakada lateral göğüs duvarında defekt bulunan hastamıza pediküllü myokutan flep ile onarım planladık. Ancak defektin büyüklüğü ve tasarladığımız flebin büyüklüğü ve transpozisyon derecesi sebepli flep distalinde dolaşım (venöz yetmezlik, kısmi nekroz) problemleri yaşamamızın olası olduğunu gördük. Bu sebeple flep distali 2 sistem olacak şekilde (superfisiyel inferior epigastrik arter, derin inferior epigastrik arter) supercharged flep tasarladık. Flep distalden proksimale elevasyonundan önce, ilk superfisiyel inferior epigastrik arter ve ven sonra derin inferior epigastrik arter ve ven diseksyonunu tamamlanıp flebe dahil edildi. Supercharged myokutanöz flepler otolog meme rekonstrüksyonunda da kullanılmaktadır. Tuominen ve ark. meme rekonstrüksyonunda kullandıkları pediküllü TRAM, supercharged TRAM ve serbest TRAM laser doppler flowmetri (LDF) ve transkutanöz oksjien gerilimi incelemelerinde serbest flap rekonstrüksiyonlarında iskemiden kaynaklanan komplikasyonların daha düşük bir oranıyla karşılaşılmaktadır. Lazer Doppler flowmetri ölçümü ve transkutan oksijen gerilimi gibi hemodinamik çalışmalarda, serbest ve süpercharged TRAM flaplerinde deri akışının, standart pediküllü TRAM flaplerine göre daha iyi olduğu gösterilmektedir. Doğrudan postoperatif kan akış ölçümlerimiz, hem arterde hem de venlerde yüksek akışı göstererek, anastomozlu inferior pedikülün hemodinamik önemini doğrulamaktadır. Serbest flap mi yoksa supercharged pediküllü flep mi tercih edilmelidir sorusuna dengeli bir cevap verilmelidir. Teknik olarak prosedürler arasında önemli bir fark yoktur. Supercharged prosedürünün avantajı, flebin total nekroz riskinin neredeyse ortadan kaldırılmasıdır, bu serbest flap prosedürü için geçerli değildir.3,4 TRAM flebin memedeki defekt alanına toraks ön duvarındaki subkutan tünelden ilerletilmesi flebin vasküler problemler yaşama ihtimalini artırmakta, biz ise bu vakada kullandığımız flepte subkutan tünelden flebi ilerletmeyip flep transpozisyonuyla defekt onarımını sağladık.

**Referanslar:**


1. Harati K, Kolbenschlag J, Behr B, et al. Thoracic Wall Reconstruction after Tumor Resection. Front Oncol. 2015;5:247. doi:10.3389/fonc.2015.00247

2. Netscher DT, Baumholtz MA. Chest reconstruction: I. Anterior and anterolateral chest wall and wounds affecting respiratory function. Plast Reconstr Surg. Nov 2009;124(5):240e-252e. doi:10.1097/PRS.0b013e3181b98c9c

3. Tuominen HP, Asko-Seljavaara S, Svartling NE. Cutaneous blood flow in the free TRAM flap. Br J Plast Surg. Dec 1993;46(8):665-9. doi:10.1016/0007-1226(93)90196-i

4. Marck KW, van der Biezen JJ, Dol JA. Internal mammary artery and vein supercharge in TRAM flap breast reconstruction. Microsurgery. 1996;17(7):371-4. doi:10.1002/(sici)1098-2752(1996)17:7<371::Aid-micr5>3.0.Co;2-j


**Anahtar Kelimeler:** Bazal hücreli karsinom, Göğüs Duvarı Rekonstrüksyonu, Pediküllü VRAM, Supercharged Flep

*Olgu Sunumu*

*Metin içerisinde notlar alınmış ve numaralandırılmış resimler*

## PB-345

## Bilateral Ulnar Arter Yokluğu

Mesut Türk, Serhat İnan, Muhammet Acar, Perçin Karakol

*Başakşehir Şehir Hastanesi,Plastik Rekonstruktif Ve Estetik Cerrahi, İstanbul*

Üst ekstremite varyasyonları ve anomalileri rutin diseksiyonlarda, klinik uygulamalarda ve kadavra çalışmalarında sıklıkla rapor edilmektedir. Üst ekstremitelerdeki arteriyel varyasyonlar üzerine devam eden araştırmalara rağmen, iki taraflı ulnar arterin yokluğu son derece nadirdir Önkol arter sistemindeki damarlardan bazıları embriyonik dönemden sonra gerilemektedir. Oromandibular defektin tedavisi, baş ve boyun kanseri lezyonunun geniş rezeksiyonu için osteokütanöz serbest flep olan radial ön kol flebi operasyonu planlanabilmektedir. Preoperatif hazırlık aşamasında fizik muayene ve allen testi ile ulnar arter de defisit olup olmadığına bakılmalıdır. Bu olgumuzda bilateral ulnar arter yokluğu gözlendi. Anatomik yapılarda olası değişiklikler ilgili vücut bölümlerinin damarlanmasına göre önkola yapılacak cerrahi girişimler için olası bu tür anatomik varyasyonlar göz önüne alınmalıdır.

Anahtar Kelimeler: Anatomik varyasyonlar, ulnar arter yokluğu, radial ön kol fleb

*Bilateralulnar arter yokluğu*

*Bilateral allen testi*

## PB-346

## Nadir Rastlanan Bir Olgu: İdiyopatik Skrotal Elefantiyazis

Sabri Öztürk, Büşra Güçlü, Burak Tunahan Ekincikli, Kamuran Zeynep Sevim

*Şişli Hamidiye Etfal Eğitim ve Araştırma Hastanesi Plastik Rekonstrüktif ve Estetik Cerrahi, İstanbul*

**Giriş:** Proteinden zengin sıvının interstisyel kompartmanda, vücutta özellikle bölgesel olarak aşırı derecede birikmesi sonucu oluşan patolojik durum lenfödem olarak tanımlanmaktadır. Hastaların hayat kalitesinin oldukça düşmesine sebebiyet veren bu ödematöz hastalık, aynı zamanda yumuşak dokuda fibrozis ve selülit oluşumuyla da sonuçlanabilmektedir. [1] Proksimal bölgelerde ve ekstremite distallerinde görülebilen lenfödemin klinik belirtileri arasında bölgesel ağırlık artışı, ağrı, deride renk kaybı, hareket açıklığında kısıtlılık ve hareket etmede azalma bulunmaktadır. [2] Lenfödem etiyolojisine göre primer veya sekonder lenfödem olmak üzere iki grupta incelenmektedir.

Primer lenfödem, lenfatik sisteme ilişkin anomalilere ve hastalıklara bağlı gelişmekte olup kongenital ya da edinsel olabilir. Primer lenfödem, klinik tanının doğumdan itibaren ilk 2 yıl içerisinde konulması durumunda kongenital, 2-35 yaşları arasında tanı alması durumunda prekoks lenfödem ve 35 yaşından sonra tanı konulması durumunda tarda lenfödem olarak sınıflandırılmaktadır. Kongenital lenfödemin Turner Sendromu, Klinefelter Sendromu ve Trizomiler gibi birçok kalıtsal hastalık ile ilişkisi bulunmaktadır. [3] Sekonder lenfödem ise genellikle geçirilmiş operasyon, enfeksiyon, malignite ve skar dokusuna bağlı lenfatik sistemin normal işleyişinin azalması ya da tıkanıklığından kaynaklanır. Gelişmiş ve gelişmekte olan ülkelerde daha sıklıkla sekonder lenfödem (iatrojenik) görülmektedir. Alt ekstremitelerde pelvik ve inguinal lenf nodları; üst ekstremitelerde ise aksiller lenf nodları sıklıkla tıkanıklığın oluşum yerleridir.

Bu çalışmada, literatürde de nadir rastlanan idiyopatik skrotal elafantiyazis bir olgu üzerinden, tartışılmaktadır.

**Olgu Sunumu:** 18 yaşında erkek hasta, (BMI: 26.7) yaklaşık yedi yıldır ilerlemekte olan, ciddi rahatsızlığa sebebiyet veren ve zaman zaman sızıntı tarzında akıntı gözlemlenen skrotal alanda büyüme şikayetiyle tarafımıza başvurdu. Hastanın yapılan fizik muayenesinde, bilateral skrotumlar yaklaşık 12x10 cm boyutlarında, asimetrik olarak ödemli, doğal renginde izlendi ve palpasyonla yumuşaktı. Skrotal büyümeye sekonder olarak penis neredeyse tamamen gömülü, palpe edilemeyecek bir durumdaydı. Testisler de ödeme bağlı olarak palpe edilemiyordu. Skrotumlarda ve inguinal muayenede ele gelen kitle saptanmadığı gibi özellikle alt ekstremite dahil olmak üzere vücutta başka herhangi bir alanda şişlik bulunmuyordu. (Pre-op Resim 1) Dış cinsel organ gelişiminde herhangi bir anormallik gözlemlenmeyen hastanın transillüminasyon testleri de negatif idi. Hastanın tıbbi özgeçmişinde plevral efüzyona yönelik altı sene önce Video Yardımlı Göğüs Cerrahisi (VATS) ve üç sene öncesinden günümüze kadar tekrarlayan dört adet Skrotal Drenaj öyküsü bulunmaktaydı. Ek kronik hastalık, düzenli kullanılan ilaç ile radyasyon, yakın zamanda kilo kaybı, ürinasyonda zorluk, travma listelenmemekteydi. Hastanın filariyazisin endemik olarak görüldüğü alanlara seyahat öyküsü yoktu.

Cinsel işlev bozukluğu tanımlamayan hastanın tam kan, karaciğer ve böbrek fonksiyon testleri, tam idrar tetkiki, C-reaktif protein, prostat spesifik antijen, sedimentasyon düzeyi, gaitada gizli kan ve gaita mikroskopisini içeren rutin tetkikleri normal değerlerde sonuçlandı. Yapılan ultrasonik incelemede, hidrosel ve varikosel düşündürmeyen, diffüz şekilde kalınlaşmış, ödemli skrotal duvar ile yer yer kalsifikasyon alanları raporlandı. Operasyonu ürolojiye danışılarak planlanan hastanın preop konsültasyonunda permiyogram incelemesi yapıldı ve sperm hücresi görülmedi. Operasyonla ilgili bilgi verilmesini takiben operasyon spinal anestezi altında yapıldı. Median raphe insizyonundan girilip skrotumun her iki yanına uzatılarak öncelikle sağ testis, devamında ise sol testise uzanacak şekilde olmak üzere cilt altında tunica albuginea tabakasını görerek disseke edildi. Her iki testis ve spermatik kordlar görüldü ve korundu. Toplamda 1.2 kilogramlık fazla cilt ve cilt altı dokusu eksize edildi. Sonrasında bilateral fasiyokütan fleplerin adaptasyonunu takiben operasyona son verildi. (Pre-op Resim 2)

Hasta post-operatif dördüncü güne kadar hastanede pansuman, suspensatuar külot ve antibiyoterapi ile takip edilerek dren çekilmesini takiben taburcu edildi. Patoloji sonucu skrotal lenfödem olarak yorumlanan hasta poliklinik takibine alındı. Operasyon sonrası birinci, ikinci ve altıncı ay takiplerde herhangi bir komplikasyona rastlanmadı. (Post-op Resimler 3)

**Tartışma ve Sonuç:** Lenfödem, lenfatik drenajın lenf nodlarında veya kanallarında oluşan bir patolojiden dolayı birikmesi sonucu oluşan kronik bir hastalıktır. Dış genital organların lenfödemleri nadir görülmekte olup etiyolojisinde birçok sebep aynı anda da bulunabilir. Klinik görünümler, penis ve skrotumun hafif şiddetli ve orta derecede şişmesinden hacimli verrüköz fil hastalığına kadar geniş bir spektrumda değişebilir [4].

Ayırıcı tanıda ödeme ve renk değişimine sebep olabilecek; testis torsiyonu, varikosel, epididimiorşit düşünülmelidir. Doppler ultrasonografi bu ayırıcı tanıların dışlanmasında tercih edilmelidir. MRI, USG ve lenfosintigrafi gibi görüntüleme modaliteleri tanı ve hasta yönetimi konusunda yardımcı olabilmektedir. Lenfödem tedavisinde cerrahi veya konservatif yöntemlerle tedavi seçenekleri mevcuttur. Daha erken evrede fark edilen veya daha hafif bulguları olan vakalarda genellikle ilk olarak konservatif yaklaşım tercih edilir. Kompleks dekongestif drenaj tedavisi (CDT) olarak da bilinen konservatif yaklaşım içerisinde manuel lenfatik drenaj, pnömotik kompresyon tedavisi, cilt bakımı, kompresyon giysileri ve bandajı, oral ilaçlar, ekstremite elevasyonu ve ekstremite egzersizleri ile hasta eğitimi yer almaktadır. [5] Konservatif tedavinin yetersiz olduğu durumlarda fizyolojik veya redüktif cerrahi girişimler planlanabilir. Fizyolojik methodda temel olarak bölgesel lenfatik drenajın vaskülarize lenf nodu transferi (VLNT) ya da lenfatikovenüler anastomoz (LVA) gibi rekonstrüktif yöntemlerle geliştirilerek şişliğin azaltılması amaçlanır.. Redüktif method ise lenfödemin fibrozis ve lipodistrofi gibi komplikasyonlarını lenfatik dolaşımına dokunmadan çözmeye odaklanır. Fibrotik ya da ödemli olduğu gözlemlenen dokular liposuction, ablasyon veya direkt eksizyon ile çıkartılır. İleri seviyedeki kompleks vakalarda rekonstrüktif ve redüktif yaklaşımlar daha etkili bir sonuç elde etmek adına beraber uygulanabilmektedir. [6]

Skrotal elefantiyazis primer veya sekonder olarak birçok farklı sebebe bağlı olarak görülebilen nadir rastlanan bir hastalıktır. Hastalığın çeşitli şikayetlerle ortaya çıkabildiği ve tanı, tedavi ve operasyon sonrası destek bakımından farklı uzmanlıkların çalışma alanlarıyla alakalı olduğu

göz önünde bulundurulduğunda skrotal elefantiyazis hastalarının yönetiminde multidisipliner çalışmanın ne derece önemli olduğu unutulmamalıdır.

**Kaynakça:**


1. Lu, Song, et al. "Localized lymphedema (elephantiasis): a case series and review of the literature." Journal of cutaneous pathology 36.1 (2009): 1-20.

2. Saeed, Ghazal Talal, et al. "Isolated scrotal lymphedema in a 43-year old male patient: A case report." International Journal of Surgery Case Reports 117 (2024): 109403.

3. Schook, Carolyn C., et al. "Primary lymphedema: clinical features and management in 138 pediatric patients." Plastic and reconstructive surgery 127.6 (2011): 2419-2431.

4. Maclellan, Reid A., and Arin K. Greene. "Lymphedema." Seminars in pediatric surgery. Vol. 23. No. 4. WB Saunders, 2014

5. Lasinski, Bonnie B. "Complete decongestive therapy for treatment of lymphedema." Seminars in oncology nursing. Vol. 29. No. 1. WB Saunders, 2013.

6. Lurie, Fedor, et al. "The American Venous Forum, American Vein and Lymphatic Society and the Society for Vascular Medicine expert opinion consensus on lymphedema diagnosis and treatment." Phlebology 37.4 (2022): 252-266.


**Anahtar Kelimeler:** Skrotal Elefantiyazis, Lenfödem, Lenfovasküler Hastalıklar

*Şekil 1*

*A: Preoperarif Ön B: Preoperatif Lateral C: Postoperatif 4. gün D: Postoperatif 4. gün*

## PB-347

## Kronik Yara Tedavisinde Yeni Tecrübeler; Biyobaskı Yöntemiyle Skafold Oluşturma

Perçin Karakol, Ömer Büyükkaya, Agit Sulhan, Oğuzhan Tekin, Ali Ensar Gündüz

*Başakşehir Çam ve Sakura Şehir Hastanesi, Plastik, Rekonstrüktif ve Estetik Cerrahi Ana Bilim Dalı, İstanbul*

**Giriş:** Kronik yara bakımı zorlu tedavi süreci, tekrarlayan ameliyatlar, artmış sağlık masrafları da dahil olmak üzere birçok sebeple hem hasta hem sağlık çalışanları için her zaman zorlayıcı süreçlerdir. Yara pansumanında kullanılan seçeneklerin artması, yeni yara örtüleri, rekonstrüksiyon seçeneklerinin artması, teknolojinin sağlık alanına entegrasyonu ve doku mühendisliğinin devreye girmesiyle kronik yara bakımında ve kronik yaraların kapatılmasında yüz güldürücü sonuçlar elde edilmeye başlandı. Diabetik ayak ülserleri, yanık yaraları, basınç ülserleri gibi kronik yaralarda ekspoze yapılara göre rekonstrüksiyon seçeneği belirlenebilir. Bu yaralarda defekti kapatmak için uygun iskeleti sağlamak defekti kapatmak için en önemli adımlardandır. Doku mühendisliğinin gelişmesi; uygun skafold elde etmede biyobaskı kullanılmasının yolunu açmıştır. Biyobaskı (bioprinting), insan doku ve organlarının üç boyutlu (3B) görüntüleme ve 3B modelleme işlemleriyle, mikrosellüler ve makroskopik yapısal özelliklerine benzer doku yapılarının 3B basım tekniğiyle oluşturulmasıdır. 3B biyobaskı işleminin ana bileşenlerinden olan biyomürekkepler (bioink), hücreleri, büyüme faktörleri ve biyoaktif molekülleri, biyomalzemeleri birleştirilebilen ve basım işlemi sırasında biyolojik olarak yazdırılabilen malzemelerdir. Biyomürekkeplerin viskozitesi, hidrofilisitesi, çözünme özellikleri, sitotoksisitesi, oksijen transportu, biyouyumluluğu büyük önem taşır. Doku mühendisliğinde kullanılan yöntemlerden biri de yapısal bütünlük ve optimum ortam oluşturmak üzere skafold geliştirmektir. Bu skafold genellikle biyobozunur, biyouyumlu, doğal ya da sentetik polimerik biyomalzemeler kullanılarak üretilir. Biyomürekkep olarak kullanılabilecek materyallere bir örnek de hastanın kendisinden alınan yağ dokusudur.

**Gereç ve Yöntem:** Çalışmamıza Ocak 2023 - Şubat 2023 tarihleri arasında kliniğimize kronik yara şikayeti ile başvuran 5 hasta dahil edildi. Hastaların ikisinde diyabetik ülser, ikisinde yanığa bağlı doku defekti ve bir hastamızda ise basınç ülseri mevcuttu. Hastaların ortalama defekt boyutları 8x5 cm idi. Hastaların ortalama yaşları 44 idi(min:17-max:68). 2 hastada ek hastalık olarak diyabetis mellitus, 1 hastada iste hipertansiyon mevcuttu. Hastaların komorbiditelerine ve antibiyogramlarına uygun tedavileri düzenlendi. Tüm hastalar genel anestezi altında seri debridmanlarla takip edildi. Hastaların mevcut defektlerinin rekonstrüksiyonunda kullanılmak üzere biyomürekkep olarak kendi yağ dokuları liposuction ile elde edildi. Tüm hastalara sedasyon altında uygun ölçülerde tümesan infiltrasyonunu takiben klasik liposuction uygulandı. Alınan yağ dokusu filtrelendikten sonra mikroyağ elde edildi. Elde edilen bu yağ dokusu fibringlue ile birleştirilerek biyomürekkep olarak kullanıldı. Defekt boyutları ve 3 boyutlu yapıları uygun açılardan fotoğraflarının çekilmesini takiben yapay zeka yardımıyla elde edildikten sonra 3B basım tekniği(Rokit Healthcare Dr. Invivo 4D2) kullanılarak yağ doku temelli skafold doku defektine uygun ölçülerde oluşturulmasını takiben defektlerin üzerine adapte edildi. Hastalar uygun tie-over pansumanlarla takip edildi. Hastalar postoperatif ortalama 1. haftada servisten taburcu edildi ve poliklinik takibine alındı.

**Bulgular:** Hastaların postoperatif 1. ay kontrollerinde diyabetik ayak olan 2 hastada tam epitelizasyon izlendi. 3 hastada defekt boyutlarında azalma ve kısmi epitelizasyon izlendi. Erken ve geç dönemde hastalarda adapte edilen skafolda bağlı immün reaksiyonla karşılaşılmadı. Postoperatif 3. aylarında ise tüm hastalarda defektlerde tam epitelizasyon sağlandı.

**Tartışma:** Biyobaskı tekniği ilk olarak 1988'de Klebe tarafından hücreleri mikro konumlandırma ve iki boyutlu (2B) sentetik dokular oluşturma yöntemi, hücre yazdırma (cytoscribing) olarak tanımlandı. 1988'de hücre yazma teknolojisini kullanarak hücrelerin 2B mikro konumlandırması işleminin yapılması ile bu yöntem kullanılarak hücrelerin birbirine yapıştığı ve kümeler halinde birlikte hareket ettiği gözlemi sonucu 1996'da doku rejenerasyonu için insanda doğal yapının ilk kullanımı gerçekleşti. 1998'de hücre tabakası teknolojisi ve 1999'da lazer tabanlı doğrudan biyobaskı teknolojisi geliştirilerek hücrelerin yazdırılabileceği gösterildi. 2012 yılında deri baskısı, eklem kıkırdağını onarmak için mürekkep püskürtmeli baskı uygulamaları yapılmaya başlandı. 2016 yılında büyük ölçekli perfüze edilebilir doku yapılarının damla jeti ve ekstrüzyon bazlı (şırınga) teknikleri kullanılarak biyobaskı işlemleri yaygın olarak uygulanmaya başlandı. Kronik yaralarda, cilt, kıkırdak ve organ rejenerasyonunda biyobaskı işlemlerinin gün geçtikçe kullanımı artmaktadır. Tıp alanında inovasyon ve doku mühendisliği uygulamalarıyla deri, kalp kapakları, kemik, kıkırdak, diş, kornea üretiminde önemli aşamalar kaydedilmeye başlandı. Doku mühendisliği alanında 3B basım yöntemleri, doğuştan ya da sonradan gelişen defektlere özgü yamaların/implantların kişiye özgü üretimini daha kısa sürede, daha düşük maliyetle, daha az ağrılı bir süreç ve daha az immün reaksiyona sebep olacak şekilde yapabilmesi ile bu katkıyı en fazla gösteren yaklaşımların başında gelmektedir.

**Sonuç:** Kronik yara tedavisi hem hastalar, hem bakım verenler, hem de sağlık çalışanları için uzun ve zorlayıcı bir süreçtir. Doku mühendisliğinin, yapay zekanın ve 3 boyutlu baskı tekniğinin sağlık alanına entegrasyonu ile yara tedavisinde yeni modaliteler gelişmeye başlamıştır. Yağ dokusu kullanılarak 3 boyutlu baskı tekniği ile elde edilen skafoldun yara tedavisinde kullanılması hastanın kendi dokusundan alınması ve buna bağlı olarak immün reaksiyon riskini en aza indirgemesi, büyüme faktörlerini içermesi, epitelizasyonu sağlaması ve tedavi süresine olan etkisiyle kronik yara tedavisinde, doğuştan ya da edinilmiş defektlerin kapatılmasında, organ transplantasyonunda inovatif yaklaşımlar olarak önemli bir tedavi alternatifi olarak yerini alacağını düşünmekteyiz.

**Anahtar Kelimeler:** biyobaskı, biyomürekkep, 3D printing, skafold

## PB-348

## Yanık-Sonrası Boyun Kontraktürün Serbest SCİP Flep İle Rekonstrüksiyonu

Yasir Vural, Reha Furkan Ekici, Nuh Evin

*Bezmialem Vakıf Üniversitesi Plastik, Rekonstrüktif ve Estetik Cerrahi Ana Bilim Dalı, İstanbul*

**Giriş:** Yanık sonrası kontraktür relaksasyonu cerrahileri eklem seviyesi ilişkili olduklarında ciltte veya eklemde kontraktür ile karşılaşılan ve hastalarda fonksiyonel kazanım elde etmek için planlanan cerrahilerdir. Boyun kontraktürü, servikal hareketlerin sınırlı olmasıyla karakterizedir, yüz ile göğsü etkileyerek alt dudak ektropiyonu, mikrognati ve mandibular retrüzyona neden olabilir. Bu durum, işlevsel, estetik ve psikolojik bozukluklarla ilişkili önemli morbiditelere yol açar. Yanık-sonrası boyun kontraktürleri, kontraktürün boyutuna ve genişliğine göre kişide ekstansiyon kısıtlılığı ve yaş ilerledikçe boyun eklem harabiyetlerine sebep olabilmektedir. Boyun bölgesi diğer eklemlere kıyasla kozmetik açıdan önem arz eden bölgelerdendir. Deri greftlemesi skar kontraktürü serbestlenmesinden sonra yapılabilecek basit bir cerrahi methoddur. Ancak greft kontraktürü ve renk uyumsuzluğu bu yöntemin dezavantajlarındandır. Bu bölgede çeşitli pediküllü/lokal flep seçenekleri bulunmaktadır. Sirkumfleks skapular arter perforator flebi, dorsal skapular arter perforator flebi, internal mamarian arter perforator flebi, torakoakromial arter perforator flebi gibi çeşitli pediküllü flep seçenekleri mevcuttur.1 Ancak defektin büyüklüğü ve içerdiği subunit sayısı sebebiyle serbest flep ile kontraktür relaksasyonun hem fonksyonel hem kozmetik açıdan daha iyi sonuç vereceğini düşündüğümüzden bu hastamıza superfisyel sirkumfleks iliak arter perforator (SCIP) serbest flebiyle ameliyatımızı gerçekleştirdik.

**Olgu:** 16 yaş erkek hasta yaklaşık 1 yıl önce çakmak gazı ile yanma sonucu boyunda kontraktür ile tarafımıza başvurdu. Hastanın boyun orta hattında bulunan her iki tarafta Skm kası seviyesini geçen, tip 3 (2 den fazla boyun subunitini içeren) 15x10 cm boyutunda hipertrofik horizontal ve vertikal kontraktür hattı mevcuttu.(Resim A) Hastanın ağrı, kaşınma ve en önemlisi boyun ekstansyon kısıtlılığı mevcuttu. Hastamızın bilinen ek hastalığı olmayıp, kullandığı ilaç bulunmamaktaydı. Hastanın preoperatif labaratuvar değerlendirmelerinde patoloji saptanmadı.

**Cerrahi Teknik:** Hastanın boyundaki 15x10 cm boyutundaki skar dokusu insize edildi, platisma kası diseke edildi ardından skar dokusu eksize edildi.(Resim B) Boyunda Fasyal arter ve internal juguler venin dalları anastomoz için diseke edildi. Sağ inguinalden planlanan 15x8 cm boyutundaki SCİP flep kaldırıldı. SCİP flep fasyal arter ve internal juguler venin dalına uç uca anastomozun ardından flep adaptasyonu sağlandı.(Resim C)

**Cerrahi Sonrası Takip:** Hastanın servis takipleri sırasında flepte dolaşım sorunu gözlenmedi. Hastanın post-op labaratuar bulgularında anormallik saptanmadı. Flep iyileşmesi ve adaptasyonun erken dönemi tamamlandıktan 1 hafta sonra pansuman ile birlikte hastaya boyunluk kullanımı önerildi. Takip süreçlerinde boyun ekstansyon derecesinde anlamlı artış sağlandı. Skar hattı ve kulaklarda bulunan hipertrofik skar dokuları için tekrarlayan seanslar olacak şekilde steroid enjeksyonu tedavisi yapıldı. Post-op 1 yıl tamamlandığında hastanın anlamlı düzeyde boyun ekstansiyonun derecesinin artırıldığı, boyun fonksyonlarında anlamlı kazanımlar elde edildiği gözlenmiştir.

**Tartışma ve Sonuç:** Yanık-sonrası boyun skar kontraktür relaksasyonunda esas rekonstrüksyon amacı boyun ekstansiyon fonksyonlarını düzeltmektir. Skar kontraktür relaksasyonu ve rekonstrüksyonu skarın boyutuna göre kararlaştırılmalıdır. Rekonstrüksyon basit z-plasti, deri grefti ile başlayıp, pediküllü flepler, prefabrike pediküllü flepler, ince serbest flepler ve çok ileri boyuttaki defektler için de supercharged serbest flepler ile yapılabilir. Gao ve ark. yaptığı yanık-sonrası boyun kontraktürleri çalışmasında kontraktürü sınıflarken 3 adet subunit tanımlamışlar (Skm kasları arası, Skm kası lateralleri olacak şekilde 3 subunit) ve subunit tutulum sayısına göre sınıflama geliştirmişlerdir.1 Bizim hastamız 2'den fazla subunit tutulumu sebebiyle tip 3 boyun kontraktürü olarak sınıflandırılmış olup tanımladıkları algıritmaya göre supercharged superfisiyel servikal arter perforator flep, bipediküllü prefabrike serbest flep ile onarım seçenekleri sunulmuştur. Biz hastamıza flep inceliği ve düşük donör alan morbiditesi sebebiyle serbest superfisiyel sirkumfleks iliak arter perforator flebiyle onarım planladık. Flebin ince olması sebebiyle post-op dönemde hem istediğimiz boyun kontürünü elde edebildik hem de boyut ekstansyonunda istediğimiz artışı sağlayabildik. Hastanın boyun ekstansiyonu atlanto-oksipital ekstansyon açısıyla değerlendirildi. Hastanın ameliyat öncesi 20 dereceyken ameliyat sonrası 1. Yıl kontrolünde 35 derecelik atlanto-oksipital ekstansyon açısı elde edilmiştir. (Resim D) Yanık-sonrası boyun rekonstrüksyonlarında gecikmiş rekonstrüksyonlarda skarlar mature olmuştur, cerrahi sonrası kontraktür nüksünü önlemek için vertikal lineer skarlardan kaçınılmalıdır, kozmetik açıdan uyumluluk adına donör cilt rengi, kalınlığı uyumuna dikkat edilmelidir, post-op kontraktür nüksünü ve post-op gerilimi önlemek için rekonstrüksyon boyun full ekstansiyondayken yapılmalıdır. Yanık-sonrası skar kontraktürü serbestlemesi cerrahilerinde deri grefti gibi basit cerrahiler, lokal/pediküllü flepler mümkün olsa da biz hem kontraktür nüksü azlığı, hem fonksyonel geri dönüş kazanım sürecinin kolaylığı, hem de serbest flep sonrası daha tatminkar kozmetik sonuçlar elde edilmesi sebebiyle hastamıza; zayıf hastalarda oldukça ince tasarlanabilen serbest SCİP flep ile rekonstrüksyon tercih ettik.

**Referanslar:**

1. Gao Y, Li H, Gu B, et al. Postburn Neck Contracture: Principles of Reconstruction and a Treatment Algorithm. J Reconstr Microsurg. 2018/08/13 2018;34(07):514-521. doi:10.1055/s-0038-1641724

**Anahtar Kelimeler:** Boyun kontraktürü, Boyun rekonstrüksiyonu, SCİP flep, Yanık sonrası boyun kontraktürü

*Olgu sunumu*

## PB-349

## Abdominoplasti Sonrası Geniş Cilt Nekrozu Gelişen Hastada Komplikasyon Yönetimi

Ersin Akşam, Emre Kömürcü

*Katip Çelebi Üniversitesi Tıp Fakültesi, Plastik Rekonstrüktif ve Estetik Cerrahi Ana Bilim Dalı, İzmir*

**Giriş:** Abdominoplasti, tipik olarak fazla cilt ve yağlı dokunun alınmasını ve karın kaslarının sıkılaştırılmasını içeren karın bölgesinin estetik cerrahisidir (1). Karın germe ameliyatı dünya çapında en sık yapılan estetik cerrahi işlemlerden biridir. Her yıl 800.000'den fazla kişinin bu ameliyatı geçirdiği tahmin edilmektedir, bu da onu en yaygın altıncı estetik prosedür haline getirmektedir (2). Karın germe, yüksek memnuniyet oranlarına sahip güvenli bir prosedür olarak kabul edilmesine rağmen, ameliyat sırasında ve sonrasında oluşan komplikasyonlar cerrahi ekip için bir zorluk haline gelebilir. Bu çalışmanın amacı, karın germeden sonra ortaya çıkan yaygın komplikasyonlardan biri olan cilt nekrozuna yaklaşımı incelemek ve bunları nasıl tedavi ettiğimize yönelik literatüre örnek sunmaktır.

**Olgu:** Bilinen hipotiroidisi ve sekiz paket/yıl sigara kullanım öyküsü olan 48 yaşındaki kadın hasta karın bölgesinde sarkıklık sebebiyle tarafımıza başvurdu (Resim 1). Vücut kitle endeksi 36.62 idi. Ameliyat öncesi çekilen karın ön duvarı yüzeysel doku ultrasonografisi olağan olarak raporlandı. Hastanın preoperatif planlarına yönelik klasik abdominoplasti ve 50 dk boyunca %80 güçle vaser liposuction uygulandı. Takiplerimizde abdomen flebi distalinde 10. günde, ekimotik alanlar ve ardından dehissens görülmeye başlandı. Cilt nekrozları ve demerkasyon hattı belirdikten sonra seri debridmanlar uygulandı ve bu süre içerisinde vakum yardımlı cihazlarla takip edildi.(Greft öncesi hali,resim 3). Yaklaşık 40 günlük takibin ardından yeterli granülasyon dokusunun oluşmasını takiben mevcut defekt kısmi kalınlıkta deri grefti ile onarıldı. Hastanın rutin poliklinik kontrollerinde herhangi bir ek komplikasyona rastlanmadı.(Resim 4)

Tartışma ve Sonuç: Abdominoplasti operasyonu her ne kadar yaşam kalitesini artırmayı ve estetik görünmeyi amaçlasa da operasyon sırasında veya sonrasında komplikasyonlar görülebilmektedir. Çoğu komplikasyon, uygun şekilde yönetildiği zaman tedavi edilebilir ve tatmin edici sonuçlar elde edilebilir(3). Kliniğimizde takip ettiğimiz ve tartıştığımız bu vakada da olduğu gibi hastanın hem sigara kullanım öyküsünün olması hem de yüksek vücut kitle indeksine sahip olması komplikasyonların görülme olasılığını artırır(4). Tüm bunlarla birlikte kullanılan vaser liposuctionun da damarsal patolojileri artırdığını da hesaba katacak olursak endikasyonumuzun doğru olmadığı kanısına varılabilir. Burada hipotiroidi ve sigara kullanım öyküsü olan olguda gelişen geniş cilt nekrozu sonrası tedavi deneyimimizi paylaşmayı amaçladık. Tüm cerrahi komplikasyonlarda olduğu gibi bu komplikasyonda da en önemli nokta hasta ile doğru iletişim kurup ameliyat öncesi ve sonrası dönemde bilgilendirmelerin doğru ve açık şekilde yapılmasıdır.

**Kaynakça:**

(1) Alan Matarasso, Dana Moore Matarasso, Emma James Matarasso. Abdominoplasty: classic principles and technique. Clin Plast Surg. 2014 Oct;41(4):655-72.

(2) Uluslararası Estetik Plastik Cerrahi Derneği. 2013 yılında gerçekleştirilen estetik/kozmetik prosedürler üzerine uluslararası çalışma. Hanover: Uluslararası Estetik Plastik Cerrahi Derneği; 2014.

(3) Pedro Vidal, Juan Enrique Berner, Patrick A. Will. Managing Complications in Abdominoplasty: A Literature Review. Arch Plast Surg. 2017 Eylül; 44(5): 457–468.

(4) Rogliani, M MD, PhD; Silvi, E MD; Labardi, L MD; Maggiulli, F MD; Cervelli, V MD. Obese and Nonobese Patients Complications of Abdominoplasty. Annals of Plastic Surgery. 57(3):p 336-338, September 2006.

**Anahtar Kelimeler:** Abdominoplasti, Komplikasyon, Cilt Nekrozu, Yara Ayrışması, Rekonstrüksiyon

*Resim 1,2,3,4*

*Resim 1. Preoperatif fotoğrafı Resim 2. Operasyon sonrası flep distalinde nekroz Resim 3. Seri debridman ve vac uygulaması sonrası greft öncesi Resim 4. Greft ile onarım sonrası*

## PB-350
## Yanık İçin Nadir Bir Lokalizasyon: Damak Yanığı

İbrahim Uğur Budak[1], Volkan Özel[1], Mehmet Nesim Güney[1], Ali Haydar Cinbaş[1], Muhammed Taha Toprak[1], Mehmet Hanifi Başim[1], Mehmet Mesut İnan[2], Mehmet Fatih Akkoç[1], Serkan Erbatur[1]

*[1]Dicle Üniversitesi Tıp Fakültesi,Plastik Cerrahi Ana Bilim Dalı, Diyarbakır*
*[2]Şanlıurfa Eğitim ve Araştırma Hastanesi, Şanlıurfa*

**Giriş:** Ağız boşluğundaki termal yanıklar sıcak yiyecek ve içeceklerin kazara yutulması sonucu ortaya çıkmaktadır ve ağız mukozasında eritem,erozyon ve ülseresyonlara yol açabilmektedir.Ağızdaki elektrik yanıkları çocuklarda sık görülebilmektedir. Ciddi, uzun vadeli fonksiyonel ve estetik sonuçlara yol açabilir.

**Olgu:** 5 yaşındaki çocuk hasta evde çalışan televizyon kablosunu ısırması ve buna bağlı olarak elektrik çarpması sonucu başvurdu. Hastaya yapılan fizik muayenede hastanın vücudunda herhangi bir elektrik giriş ve çıkış alanı izlenmedi. Hastanın oral kavite boşluğu incelendiğinde yumuşak damakta 3*3 cmlik ortası soluk etrafı eritemli total vücut yüzey alanının %1 'inden daha azını içerecek şekilde 2.Derece derin ve yüzeyel yanık alanı izlendi. Hastanın tarafımızca yapılan takiplerinde 5 gün boyunca rejim-1 diyet uygulandı. Ardından 1. Hafta sonrasında yumuşak beslenmeye geçildi. Hastaya hergün 8*1, %0,12 klorheksidin glukonat gargara ile ağız bakımı yapıldı. İki haftanın sonunda yara yerleri tamamen epitelize

olduğundan, herhangi bir cerrahi işleme gerek kalmadı. Hastanın 2 ay sonra yapılan fizik muayenesinde hipertrofik skar, konuşma bozukluğu, fistül benzeri komplikasyonlar izlenmedi.

**Tartışma:** Ağızdaki elektrik yanıkları çocuklarda sık görülen elektrik yaralanmalarından biridir. Bu yaralanmaların çoğu dudak, dil, yanak dokusunu içerir. Genellikle çocuğun elektrik akımı içeren uzatma kablosunu emme sonrasında meydana gelir. Bu yanıklar küçük çaplı eritemli lezyondan nekrotik tüm damağı kapsayabilen doku defektlerine sebep olabilir. Bu durum tedavi şeklini konservatif tedaviden,cerrahi operasyona kadar değişmesine sebep olabilmektedir.

**Sonuç:** Ağız içi yanıklarına termal, mekanik, kimyasal, elektrik veya radyasyon hasarı neden olabilir. Klinik olarak bu yanıklar, hasarın ciddiyetine ve kapsamına bağlı olarak lokalize veya yaygın doku hasarı alanları oluşturabilir. Damak yanığı hastanın doğal damak yapısını bozması nedeni ile ileride damak fistülü oluşmasına, hastada konuşma bozukluğu gibi durumlara yol açarak hastanın sosyal hayatınıda etkilemektedir. Bu nedenle damak gibi nadir bir lokalizasyondaki yanık için iyi bir takip ve tedavi gerekmektedir.

**Anahtar Kelimeler:** yanık, elektrik yanığı, damakta eritem

*Yanık İçin İlginç lokalizasyon:Damakta Yanık*

*A:1.Gün B:Sekondere Bırakıldıktan 3 Gün Sonra C:Sekondere Bırakıldıktan 5 Gün Sonra D:Sekondere Bırakıldıktan 10 Gün Sonra*

## PB-351

## Anjioplasti Sonrası Gelişen Radyodermatit Nekrozunda Karşılaşılan Cerrahi Sorunlar

İbrahim Ece, Simge Özyılmaz, Mehmet Ali Kabukçu, Nesrin Tan Başer

*SBÜ Gülhane Eğitim ve Araştırma Hastanesi Plastik Rekonstrüktif ve Estetik Cerrahi Kliniği*

**Giriş:** Floroskopik tedaviler sonrası en sık görülen yan etkilerden biri radyasyonla indüklenen deri reaksiyonlarıdır. Bu deri reaksiyonlarının gelişimi tedavi prosedürünün tekniğine, radyasyon dozu ve maruz kalma süresinin yanı sıra hastaya özgü risk faktörlerine bağlıdır. Floroskopik prosedürlerle yapılan perkütan koroner müdahaleler sonrası kronik radyodermatit insidansı artmaktadır ve genellikle doğru tanı koymak için yüksek bir klinik şüphe gerektirir. Radyasyona maruziyet sonrası ciltteki belirtilerin ortaya çıkması maruziyetten hemen sonra veya aylar sonra olabilir.

**Olgu:** Olgumuz yaklaşık iki yıldır sırtta sol skapular bölgede nekrotik ülsere yara ile başvuran kronik iskemik kalp hastalığı, diabetes mellitusu, hipertansiyonu ve benign prostat hiperplazisi bulunan 59 yaşında 45 yıl günde 2 paket sigara içen erkek hasta. 2018 yılında bir haftalık göğüs ağrısı ile sebat eden miyokard enfarktüsü sonrası anjiyoda bir adet stent takılmış. 2022 yılında 4.5 saat süren bir koroner anjioda 2 stent daha takılmış. İşlem sonrası sonrası sol skapular bölgede postoperatif bir hafta içinde şiddetli kaşıntı ve hiperemik solmayan bir lezyon gelişmiş. Daha sonra hafif şekilde kabuklanmaya başlayan yara bir yıl boyunca hipo ve hiperpigmente alanlar geliştiren şekilde daha hiperkeratotik hal almış. Bu süreçte kortizonlu kremler ve fusidik asit gibi antibiyotikli pomadlar kullanmış. Hastaya 2023 tarihinde kronik göğüs ağrılarının artması üzerine anjiyoplasti sonrası tekrar 2 koroner stent daha uygulanmış ve bu prosedür de 45 dakika sürmüş. İşlem sonrası kabuklu lezyon nekrotik akıntılı bir hale gelmiş. Dermatoloji tarafından kliniğimize yönlendirilen hastanın lezyonu hiperemik sınırlardan eksize edildi. Lezyonun kas tabakasını da tuttuğu para vertebral ligamanlara kadar uzandığı görüldü. Patolojik tanı konana kadar defekt vakum yardımlı kapama (VAC) ile takip edildi. Patoloji raporunda iskemik nekroz alanlarının olduğunu nekrozun tabanda devam ettiği belirtiliyordu. Cerrahi esnasında torakal vertebralar üzerindeki nekrotik ligamanlar debride edildi. Açık kemik yapıların kapatılması için 25x20 cm. lik defekt onarımı için bilateral keystone flep ile onarım yapıldı. 4 stenti olan hastada kardiyoloji antitrombolitik tedavinin kesilmesine onay vermedi. Cerrahi sonrası gelişen hematom nedeni ile 2 gün sonra ameliyata alınan hasta da sol taraftan hazırlanan flep donör alanının zeminindeki kasların nekrotik olduğu izlendi. Bu bölgede tekrar debridman yapılarak flep donör alana VAC uygulandı. Hiperbarik oksijen tedavisi başlandı. 2 hafta sonra sağlıklı zemin izlenen donör alan primer kapatıldı. (Şekil 1)

**Tartışma:** Floroskopiye bağlı kronik radyasyon dermatiti teşhisi, daha önce radyasyona maruz kalmış bölgelerde lokalize olan, açıklanamayan ülseri olan hastalarda düşünülmelidir. Bu hastalarda radyasyona bağlı işlem süresinin uzunluğuna bağlı radyasyon dozunun yüksekliğinin cilt ve cilt altı dokularda hasara yol açmakta, bu hastalarda bulunan komorbid risk faktörleri yara iyileşmesini olumsuz etkilemektedir. Literatür incelendiğinde tedavide bir algoritma olmadığı ve multipl yöntemlerin kullanıldığı vurgulanmaktadır.

**Sonuç:** Bu süreçte plastik cerrahi yaklaşımı olarak debridman, takibinde VAC uygulaması, hiperbarik oksijen tedavisi gibi yardımcı tedaviler ile sağlıklı zemin elde edilmesini takiben greft yada flep uygulaması ile yara kapama yapılabilir. Bizim hastamızda olduğu gibi kemik yapılara uzanan nekrozu olan hastalarda flep planlanması yapılırken flebin sırt bölgesinin sol tarafından kaldırılmamasına dikkat edilmedir. Vakamızda da görüldüğü gibi koroner anjioplastide floroskopiye bağlı gelişen radyasyon nekrozu geniş bir alanı kaplayabilmektedir.

**Anahtar Kelimeler:** radyodermatit, nekroz, flep

*Resim 1*

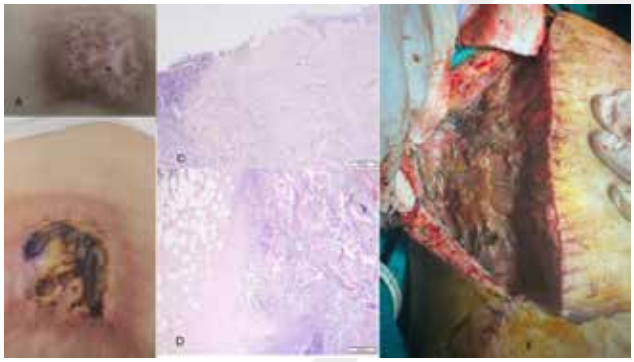

*A: 2022 yılında lezyonun görüntüsü, B: 2024 yılında lezyonun görüntüsü, C: Psödoepitelyomatöz hiperplazi gösteren yüzey epiteli yanında erozyon ve ülserasyon, papiller ve retiküler dermiste nekroz, D: Adipöz ve muskuler dokuda nekroz, nötrofil lökositleri de içeren mikst tip inflamatuar hücre infiltrasyonu, E: Ameliyat sonrası 2. gün de flep donör alanında izlenen nekroz.*

## PB-352

## Bası Yaralarında Kapsülotomi:Mavi Yaklaşım

Ahmet Tuncer Taşcı, Yusuf İnan Nakipoğlu, Aslı Odabaşı, Nuh Arven, Mahmut Can Karatoprak, Serkan Erbatur

*Dicle Üniversitesi Tıp Fakültesi,Plastik,Rekonstruktif ve Estetik Cerrahi Ana Bilim Dalı, Diyarbakır*

**Giriş:** Bası yarası (dekübitüs ülseri) terimi, dokuların uzun süreli basınç altında kalmasına bağlı olarak gelişen ve daha çok vücudun kemik çıkıntılarının üzerinde gözlenen iskemik zeminde ortaya çıkan yaraları tanımlamak için kullanılmaktadır.Yaralar erken ve usulüne uygun tedavi ile evre 4 aşamasına gelmeden kapatılabilir.Evre 4 bası yarası gelişmiş olgularda ise çoğu zaman cerrahi tedavi en uygun seçenek olarak karşımıza çıkar.Pelvik bölgede, bası yarasının neden olduğu doku defektlerini kapatmak için farklı flepler tanımlanmıştır.

**Gereç-Yöntem:** 27 yaşında araç içi trafik kazası sonrasında paraplejik immobil hastanın sakral bölgedeki bası yarası için operasyon genel anestezi altında gerçekleştirildi.Eksizyon sonrasında geride nekrotik ve enfekte doku kalmaması için, yaranın içi metilen mavisi emdirilmiş gazlı bez doldurularak tie-over pansumanla tüm yüzeyler ve kapsül boyandı.Bası yarası, tüm nekrotik dokular ve çevreleyen kapsül dahil edilerek (blue iceberg debridement) çıkarıldı. Tabandaki kemik çıkıntılar ronger yardımıyla ekize edildi. Oluşan defekt için bilateral fasyokutan v-y ilerletme flebi ile kapatıldı.

**Tartışma:** Bası yaralarının gelişmesindeki en önemli etken basınçtır.Yumuşak dokuların yatak ve kemik yüzey arasında sıkışmaları iskemiye neden olur ve basınç engellenmezse nekroz ve ülserasyon gelişir.Bası yaralarında cildin altındaki dokular kas dokusuna göre iskemiye daha dayanıklıdır.Bu nedenle bası yaralarının tabanı ciltte görülen defektten daha büyük olmaktadır.Bu yüzden bası yaralarında icebergin görünen yüzü benzetmesi kullanılmaktadır.Bası yarası bulunan hastaların yataklı sağlık kurumlarında uzun süreli bakım ve tedavileri nedeniyle sağlık hizmeti giderleri çok fazla olmakta, dolayısıyla önemli bir sağlık sorunu olarak kabul edilmektedir.Cerrahi kapama yöntemlerinin temel ilkesi, debridmanın ülserin oluşturduğu kapsül dahil olmak üzere sağlam dokuya kadar çekinilmeden yapılması, gerekirse kemik yapıların eksize edilmesi ve olabildiğince büyük flepler kullanarak ölü boşluk bırakmadan ülser bölgesine yeterince sağlam dokunun taşınmasıdır.Bölgelere göre uygulanabilecek çok çeşitli flep seçenekleri literatürde mevcut olmakla birlikte kapatma yaklaşımındaki seçim, sadece ülserin lokalizasyonu, çapı ve derinliğine bağlı olmayıp aynı zamanda daha önceden yapılmış olan cerrahi girişimlere de bağlıdır.

**Sonuç:** Bası yaraları, immobil hastalarda yaşamlarının en azından bir döneminde görülmekle birlikte basit önlemlerle ilerlemeden medikal olarak tedavi edilebilir. İlerlemiş bası yaralarında cerrahi tedavi en etkin tedavi olarak öne çıkmaktadır. Defektin lokalizasyonuna göre literatürde birçok flep tanımlanmıştır ve cerrahi tedavi uygulanacak olgularda hastanın durumu ve iyileşme beklentisi, gelişmesi muhtemel komplikasyonlar göz önüne alınarak olgu için en uygun seçenek tercih edilmelidir.Bası yarasının önüne geçilmesinde koruyucu hekimlik çok önemli bir yer tutar.

**Anahtar Kelimeler:** Blue İceberg, Kapsülotomi, Dekubit ülseri

*Olgu Sunumu*

*a)Spanç eşliğinde metilen mavisi uygulanması b)Kapsülüyle birlikte nekrotik dokunun çıkarılması c)d)Oluşan doku defektine bilateral v-y flep tasarlanması (SGA,İGA el doppler yardımıyla işaretlendi. d) Oluşan doku defektine bilateral v-y flep inserte edilmesi*

## PB-353

## Havai Fişek Patlaması Sonucu İzole Göz Kapağı Yanığı

Aslı Odabaşı, Mahmut Can Karatoprak, Yusuf İnan Nakipoğlu, Nuh Arven, Ahmet Tuncer Taşçı, Serkan Erbatur

*Dicle Üniversitesi Tıp Fakültesi,Plastik, Rekonstrüktif Ve Estetik Cerrahi Ana Bilim Dalı, Diyarbakır*

**Giriş:** Yüz yanıklarında göz kapağı ve perioküler tutulum yaygındır. Oftalmik tutulum, yanık ünitelerine kabul edilen hastaların %7,5 ila %27'sinde görülür.Göz kırpma refleksi, Bell fenomeni ve yanık kaynağından kaçınmak için baş ve kolların koruyucu hareketleri gibi önemli sayıda doğal koruyucu mekanizma nedeniyle termal bir yaralanmadan kaynaklanan göz veya görme kaybı nadirdir. Yanık yaralanması, vazodilatasyon, ağrı ve ödeme neden olan çok sayıda inflamatuar medyatörün salınmasına neden olur.Yanığın derinliği ısıya maruz kalmanın yoğunluğuna, maruz kalma süresine ve epidermis-dermisin kalınlığına bağlıdır. Göz kapağı cilt altı yağlı dokudan fakirdir ve çok incedir bundan dolayı vücudun başka bölgelerine kıyasla daha derin yanıklar oluşması daha kolaydır. Yanığın üç bölgesi 1947 yılında Jackson tarafından tanımlanmıştır.

1.Koagülasyon bölgesi— En içteki,ısı kaynağına en yakın bölgedir. En çok hasar buradadır. Hücrelerdeki hasa koagülasyon nekrozu ile karakterizedir.Bu bölgedeki doku,yaralanma zamanında irreversible olarak hasar görmüştür.

2.Staz bölgesi— Bu bölgedeki doku potansiyel olarak kurtarılabilir. Bu nedenle yanık resüsitasyonunun ana hedefi doku perfüzyonunu artırmak ve geri döndürülemez hasarı en aza indirmektir. Uzun süreli hipotansiyon, enfeksiyon veya ödem gibi ek hasarlar, bu bölgeyi tam doku kaybı alanına dönüştürebilir.Bu bölgedeki hücreler, yaraya ilave olumlu girişimler yapılmadığında 24 –48 saat içinde progresif olarak nekroze uğrarlar.

3.Hiperemi bölgesi— Buradaki doku, şiddetli sepsis veya uzun süreli hipoperfüzyon olmadığı sürece iyileşir.Yanığı çevreleyen inflamasyondan dolayı vazodilatasyon ile karakterizedir.Bu bölgedeki yaralanmış hücreler ilave başka bir hasara maruz kalmadıkça 7–10 gün içinde iyileşirler.

**Olgu:** Havai fişeğin patlayarak sağ üst göz kapağı ile teması sonucu göz kapağında tam kat yanık alanı olan hasta yanık ünitemizde takip edildi.Hastanın ilk başvuru anında göz hekimleri tarafından oftalmolojik değerlendirilmesi yapıldı. Göz hareketleri ve görme alanı muayenesi doğal izlendi. Konjonktiva,sklera ve korneada herhangi bir doku defektine rastlanılmadı.Ardından yapılan görüntülemelerde cilt altı yağlı dokuda minimal yabancı cisimler olduğu gözlendi. Acilde lokal anestezi altında yabancı cisimler çıkarıldı.Yağlı pansuman ve göz damlaları order edilerek yanık merkezinde takip edildi.Enfeksiyon riskini arttırmamak amacıyla steroidli göz damlaları kullanılmadı.Göz içinde kullanılan antibiyotikli pomadlar göz kapağı içinde kullanıldı.Kimyasal bir yanık olduğundan dolayı yara kapatma prosedürleri için aceleci davranılmadı.Uygun debrtimanlar yapılıp yaranın kapatmaya elverişli,enfeksiyonun gerilemiş olduğu gözlendiğinde hasta operasyona alındı.Lokal anestezi altında nekrotik dokular debride edildi.Hastanın cilt,kas doku,septum ve fat padlerin tam kat yandığı gözlendi. Levator aponevrozu ve tarsın sağlam olduğu ve yanmadığı gözlendi.Tars hareketleri doğal gözlendi.Uygun debritman yapıldıktan sonra yara dudakları sütüre edildi.Sütürasyon sonrası lagoftalmus gözlenmedi.

**Tartışma-Sonuç:** Yüz yanığı olan hastalar,göz kapağı ve oküler yüzey yaralanmasının kapsamını değerlendirmek için mümkün olan en kısa sürede bir göz doktoru tarafından değerlendirilmelidir. Oküler yüzey muayenesi yalnızca korneayı değil, aynı zamanda bulber, forniks ve tarsal konjonktivayı da içermelidir.Göz içi patlama yaralanmalarında oküler yüzeyde yabancı cisimlerden şüphelenilmeli ve görüntüleme yöntemleri ile dışlanmalıdır. Kontakt lensin varlığı da göz ardı edilmemelidir.

Yapılacak bu değerlendirmeler,konjonktival ve göz kapağı ödemi kapsamlı bir muayeneyi engellemeden önce acil serviste topikal anestezi altında yapılmalıdır.Göz kapağı ve yüz bölgesindeki yanıkların derinliği değerlendirildikten sonra fotoğrafla belgelenmelidir. Kısmi kalınlıkta bir yanık varlığında, ilerleyici lagoftalmus ve kornea maruziyeti üreten göz kapağı kontraktürü olasıdır. Bu nedenle, Bell fenomeninin varlığı veya yokluğu belgelenmelidir.Akut durumda, başın yükseltilmesi göz kapaklarının etrafındaki ödemi önlemede yardımcı olabilir. Sekonder enfeksiyon riski nedeniyle topikal steroidlerden kaçınılmalıdır.Kimyasal yaralanmalar, oküler yüzey pH'ı normale döndükten sonra ve nektorik dokular debride edildikten sonra yaralanmanın kapsamına göre tedavi edilmelidir.

**Anahtar Kelimeler:** Havai fişek, Yanık, Göz Kapağı

*Göz kapağı yanığı*

*1)Olay günü 2)Pre-op 3)Post-op 1. gün 4)Post-op 1.hafta*

## PB-354

## Fournier Gangreni Nedeniyle Geniş Skrotal Defektin Bilateral Pediküllü SCIP Flep ile Onarımı

Joshgun Gasımov, Yusuf Erbayat, Kemalettin Yıldız

*Bezmialem Vakıf Üniversitesi Tıp Fakültesi, Plastik, Rekonstrüktif ve Estetik Cerrahi ABD, İstanbul*

Fournier Gangreni perianal, perineal ve genital bölgeyi etkileyen yüksek mortalite ve oldukça ciddi doku defektlerine neden olan ama nadir görülen bir nekrotizan fasiittir. İlk kez 1764 yılında Baurinne tarafından genital bölgenin nekrotizan fasiiti olarak tanımlanmış,1883 yılında Fournier'de bir olgu bildirilmiş ve hastalık Fournier adı ile tanıtılmaya başlanmıştır.

Fournier gangrenine yönelik cerrahi girişim ilk olarak Meleney tarafından 1920'li yıllarda ortaya atılmıştır

Hastalık her iki cinsiyeti de etkilemekle birlikte erkeklerde daha sık görülmekte olup bunun nedenlerinden biri de erkek genital bölgesinin enfeksiyonlara daha duyarlı olmasıdır. Hastalığın risk faktörleri arasından ileri yaş, DM, alkolizm, travma, malignite, genital enfeksiyonlar ve bağışıklık sisteminin baskılanması yer almaktadır.

Defektin yeri, boyutu, ciddiyeti gibi durumlar rekonstrüksiyon seçeneklerini etkilemektedir. Rekonstrüksiyon için deri grefleri, fasyokütan flepler ve müskülokutanöz flepler tanıtılmıştır. Her birinin avantajları ve dezavantajları mevcuttur.

**Amaç:** Bu çalışmada fournier gangreni nedeni ile her iki testiste geniş skrotal ve penil defektin onarımı için bilateral pediküllü SCİP flebin kullanılması sunulmaktadır.

**Materiyal ve Metod:** Acil servise penil ve skrotal bölgede yara, şiddetli skrotal ağrı ve yüksek ateş nedeniyle başvurmuş, bilinen kontrolsüz DM ve sigara öyküsü olan 59 yaş erkek hasta üroloji tarafından yapılan seri debridmanlar sonrası tarafımıza rekonstrüksiyon amacıyla konsülte edildi.

Korpus penisten başlayıp, skrotumu içererek anüsün 5 cm üstüne kadar devam eden, yaklaşık 15x10 cm ebatlarında doku defekti mevcuttu. Hastanın alınan yara yeri kültüründen Strep. Constellatus üremiş, ampirik meropenem, daptomisin alan hastaya enfeksiyon hastalıkları ampisillin eklemiştir.

Akıntı ve enfeksiyondan dolayı tarafımızca yaraya yönelik 2 kere debridman uygulandı.

Kültür negatifliği ve yara yeri temizliği sağlandıktan sonra defekte yönelik rekonstrüksiyon planlandı. Defekt boyutu göz önünde bulundurularak skrotal defekt için flep ile onarım, penisteki doku defekti için greft ile onarım planlandı.

Her iki kasık bölgesinden doppler yardımıyla SCIP fleplerinin perforatörleri işaretlendi, medial perforatörler üzerinden bilateral propeller SCİP flep kaldırıldı. Her iki testisin örtümünü sağlayacak şekilde skrotal bölgedeki defekte flepler adapte edildi. Penis bölgesindeki cilt defekti için kısmi kalınlıkta deri grefti uygulandı.

Skrotal defekte 2 adet hemovak dren yerleştirildi. Posteriora uzanan defekt için vasküler saplı ada flebi kulanıldı. Bilateral donör alanına toplam 2 adet hemovak dren yerleştirildi.

Postop yakın dönemde herhangi bir patolojik bulguya rastlanmadı. Akustik doppler yardımıyla perforatörlerde akım takip edildi. Donör alanında ve flep bölgesindeki hemovak drenler 24 saatlik gelenin 25 cc'nin altına inmesiyle 5. gün çekildi. Dorsum penisteki greft pansumanı 5. gününde açılarak viabiliteye emin olunduktan sonra tekrardan uygun pansumanla kapatıldı.

2. haftasında hasta mobilize oldu. Mobilize olana kadar hastaya venöz tromboemboli profilaksisi için DMAH orderlandı.

Postop kontrollerinde flep adaptasyonu ve viabilitesi doğaldı. Penis dorsumuna yapılan KKDG adaptasyonunun tam olduğu görüldü, donör alan iyileşmesi doğaldı. Uyluk anterolateralindeki greft donör alanında herhangi bir patolojik bulgu görülmedi.

Hasta yürürken ve ereksiyonda herhangi bir ağrı şikayetinin olmadığını belirtti.

Hastanın memnuniyet değerlendirmesinde ortalama VAS skoru 9 olup hasta kozmetik olarak ileri derecede memnundu. Skarların hasta ve gözlemci puanları 3'ün altındaydı ve hasta donör alan skarları sorunsuz iyileşti. Hasta memnuniyeti ile skar skorları arasında yüksek pozitif korelasyon vardı. Takip süresi 6 ay idi.

**Tartışma ve Sonuç:** Fournier Gangreninde erken tanı hayati önem taşımaktadır. Acil debridman yapılmaması halinde sistemik enfeksiyona dönüşebilmekte ve multiorgan yetmezliğine neden olmaktadır. Fournier hızla cilt ve ciltaltı yumuşak dokuda nekroza neden olabileceği için yüksek bir ölüm oranına sahiptir. O yüzden erken tanı, cerrahi debridman, geniş spektrumlu antibiyotik kullanımı sağ kalım oranını artırmaktadır. Çoğu hastada agresif debridman gerekmektedir ki bu da aynı zamanda rekonstrüksiyon ihtiyacı doğan geniş doku defekti demektir.

Sekonder iyileşme veya doku greftleri ile defektin kapatılmanın mümkün olduğu durumlarda günlük 2-3 kez ıslak gazlı bezle pansuman veya VAC pansumanı yapılabilmektedir. Yeterli yara zemini hazırlığı ve kültür negatifliği sağlandıktan sonra rekonstrüksiyon düşünülebilir. Fournier gangreni gelişiminde idrar yolları enfeksiyonları, lokal travmalar, perianal enfeksiyonlar yer almaktadır. Diyabet, alkolizm, siroz, üremi, kolorektal veya ürolojik hastalıklar risk faktörü olarak bilinmekte birlikte en sık neden diyabettir.

Cerrahi debridman sırasında sağlıklı dokuları korumak ileride yapılacak olan rekonstrüksiyonu kolaylaştırmaktadır. Rekonstrüksiyonun hedefi testislerin koruyucu bir şekilde kaplanmasını sağlamak, testis fonksiyonunu korumak ve minimal mortalite ve morbiditie ile kabuledilebilir kozmetik sonuçlar elde etmektir.

Genel olarak fournier gangreninde primer kapatma, greftle onarım, lokal fleplerler, medial uyluk flepi, pudental uyluk flebi, superomedial uyluk flebi, gracilis flebi, vram flebi, sirkumfleks iliak arter perforatör flep, internal pudental arter perforatör flep gibi flepler kullanılmaktadır.

Skrotumun %50'sinden daha büyük veya skrotumun ötesine uzanan defektler için cilt grefti veya flep rekonstrüksiyonu önerilirken, skrotumun %50'sinden daha azına sınırlı ve birincil olarak gerilim olmadan kapatılamayan defektler için skrotum ilerletme flebi ile rekonstrüksiyon veya sekonder iyileşme en iyisidir.

En iyi kozmetik ve işlevsel sonuçlar, yalnızca skrotumun çok küçük defektleri için mümkün olan gerilimsiz birincil kapatma ile elde edilir. Kapatmadaki herhangi bir gerilim rekonstrüksiyon için endikasyon sayılabilir.

Testislerin inguinal kanala yerleştirilmesi de bir tedavi seçeneği olabilir. Ancak bunun yürümekle testiküler ağrı gibi dezavantajları vardır. Ayrıca, uyluktaki yüksek sıcaklık nedeniyle doğurganlık tehlikeye girebilir.

Deri grefti uygun vakalarda sık tercih edilen tedavi seçeneğidir. Greft uygulamasının en sık görülen komplikasyonları, kanama veya enfeksiyon nedeniyle oluşan kasılma ve greft kaybıdır. Ek olarak, bazı yazarlar ince greftlenmiş derinin travmaya karşı potansiyel olarak hassas olduğunu ve flep rekonstrüksiyonuna kıyasla testislere yeterince koruma sağlamayabileceğini düşünmektedir

Greftlenmiş deri ile testisler arasındaki hareket kabiliyetinin olmaması nedeniyle ağrı veya rahatsızlık da bildirilmiştir.

Flep rekonstrüksiyonunun bildirilen faydaları arasında testislerin dayanıklı bir şekilde korunması, granülasyon dokusu oluşumunu beklemeden hemen örtülmesi ve daha düşük kontraktür insidansı yer alır.

Ancak flep ile rekonstrüktif prosedürlerinin deri grefti işlemlerinden daha uzun ve daha karmaşık olduğunu ve donör bölgesi ve alıcı bölge morbiditesinde artışla ilişkili olabileceği bilinmelidir.

Defektin inguinal alana yakın olması, hızlı kaldırılması, yeterli rotasyona izin vermesi gibi nedenler göz önünde bulundurularak SCIP flep ile onarım düşünüldü.

Geniş skrotal defektler için SCIP flep ile onarımın uygun bir seçenek olduğunu düşünmekteyiz. Ayrıca fasyokütan flep ile onarımın estetik olarak da daha kabuledilebilir olduğu kanaatindeyiz.

**Anahtar Kelimeler:** Fournier Gangreni, Penis Rekonstrüksiyonu, Skrotal Rekonstrüksiyon

*Figür 1*

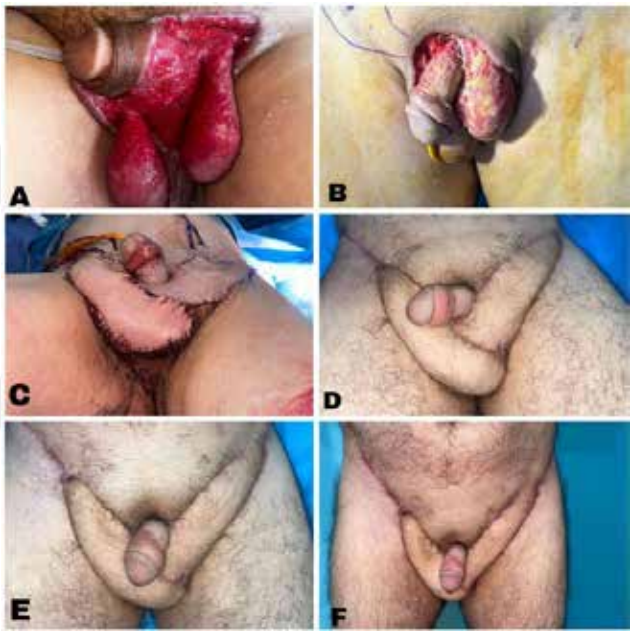


*Figür A: Yaranın seri debridmanlar sonraki hali. Figür B: Hastanın rekonstrüksiyon öncesi intraop görüntüsü. Figür C: Hastanın rekonstrüksiyon sonrası hemen görüntüsü. Figür D, E ve F postoperatif 5. ayda görüntüsü*

## PB-355

## Trokanterik Bası Yaralarının Pediküllü ALT Flebi ile Onarımı

Abdullah Arslan, Kutalmış Yaprak, Ömer Kokaçya, İbrahim Tabakan, Erol Kesiktaş

*Çukurova Üniversitesi Tıp Fakültesi, Plastik Rekonstrüktif ve Estetik Cerrahi Anabilim Dalı, Adana*

**Giriş:** 1984 yılında Song ve arkadaşları, lateral sirkumfleks femoral arterin inen dalının septokutanöz dallarını temel alan anterolateral uyluk (ALT) flebini tanıttılar(1). Trokanterik bası yaralarında ALT flebinin pediküllü kullanımı gerilimsiz kapatma sağlayan uzun pediküllü, güvenilir kanlanması, büyük defektler için yeterli cilt adası nedeniyle tercih edilebilir. 6 Şubat 2023'te yaşanan deprem sonrası enkaz altında kalan ve trokanterik bası yarası gelişen iki olgu için pediküllü ALT flebi ile onarım tercih edildi.

**Olgular:**

Olgu1: 39 yaşında kadın hasta, sol periskapular ve sol trokanterik bölgelerde çok sayıda bası yarası şikayetiyle başvurdu. İlk muayenede sol trokanterik bölgedeki 13x6 cm boyutlarında zemini kısmi nekrotik bası ülseri mevcuttu. Ameliyat öncesi planlamanın ardından genel anestezi altında defektler debride edildi. Takiben 15x8 cm boyutlarındaki trokanterik defekt, 30x15 cilt adasına sahip vastus lateralis kası dahil edilmiş pediküllü ALT flebi ile onarıldı.

Olgu2: 36 yaşında kadın hasta, 5 gün enkaz altında kalma öyküsü sonrası gelişen sol uyluk laterali ve trokanterik bölgeyi kapsayan pürülan drenajlı 13x20 cm'lik defekt ile tarafımıza başvurdu. Preoperatif MRG ile tespite edilen trokanterik bölgeyi içeren osteomyelit Ortopedi ekibince

debride edildi. Oluşan defekt tarafımızca muskulokutanöz pediküllü ALT flebi ile onarıldı. Her iki hastada bir adet dren kullanıldı, drenaj günlük 30 cc'nin altında geldiğinde drenler sonlandırıldı. Her iki hastada ameliyat sonrası takiplerinde komplikasyonsuz iyileşme gözlendi.

**Tartışma:** Wei ve ark. dikkat çekici derecede uzun pediküllü, güvenilir vaskülaritesi, çok yönlülüğü ve düşük donör alanı morbiditesi nedeniyle ALT flebini ideal bir yumuşak doku flebi olarak tanımlamıştır(3). Kimata ve ark. (6) Pediküllü ALT flebini kasık, orta ve alt karın duvarı, yan, gluteal, medial-lateral uyluk, perineogenital, diz defektlerinin rekonstrüksiyonunda kullanmıştır(6,8-11). Gravvanis ve arkadaşları pelvisten dize kadar olan defektlerin pediküllü ALT flebi ile onarımını tercih etmişlerdir(12). Eldeki defektler için pediküllü anterolateral uyluk (ALT) ve kasık (groin) fleplerini kullanmak da mümkündür(2).

Trokanterik bölge, yan gövdenin tümsek bölgesidir. Vücudun ağırlık merkezinin lateral projeksiyonuna yakınlığı ve kemiksi yapısı göz önüne alındığında, trokanterik bölgenin rekonstrüksiyonu zor olabilir ve kalın ve dayanıklı bir flep gerektirir. Tensör fasya lata (TFL) flebi bu bölgedeki bası yaralarının geleneksel kapatma yöntemidir(4). Bu bölgedeki büyük defektler için anterolateral uyluk flebi (ALT), TFL'nin yetersiz boyutuna üstünlük sağlar.

Flep geniş bir cilt adası sağlayabilir ve yine de donör bölgesinde minimum morbidite ile sonuçlanabilir(6).

Damarların anatomisindeki farklılıklar ALT flep elevasyonunu zorlaştırabilir. Bu farklılıklar ile kastedilen perforatör seyri (kas-deri veya septokutanöz) ve kaynağıdır (lateral sirkumfleks femoral arterin inen dalı veya profunda femoris arteri).

**Sonuç:** Pediküllü ALT flebi güvenilir kanlanma ile geniş bir cilt adası sunar. Trokanterik bölgedeki geniş defektleri kapatmada tensör fasya lata (TFL) flebine üstünlük sağlayabilir.

**Anahtar Kelimeler:** ALT, Bası Ülseri, Trokanter

*Perop*

## PB-356

## Kimyasal Yanığa Bağlı Oluşan Üst Göz Kapağında Ektropiyonu Olan Hastalarda Tam Kalınlıkta Deri Grefti İle Onarım Olgularımız

Murat Gümüş, İsmail Bülbüloğlu, Doğukan Can Öztürk

*Samsun Üniversitesi Tıp Fakültesi Plastik Rekonstrüktif ve Estetik Cerrahi Ana Bilim Dalı, Samsun*

**Giriş:** Ektropiyon alt göz kapağı ve üst göz kapağına bağlı olarak, tümör cerrahilerine, travmalara ve yanığa sekonder gelişebilmektedir.Birçok cerrahi seçenekle tedavi edilebilmektedir.Ancak özellikle yanık sonrası gelişen ektropiyonlarda çevre dokularında hasarlı olması nedeniyle lokal flep seçenekleri çok kısıtlı bir hale gelmektedir.

Bu çalışmadaki amaç kimyasal yanığa bağlı ektropiyonu olan hastalarda tam kalınlıkta deri grefti ile ektropiyon cerrahisi tecrübelerimizi paylaşmaktır. Çalışmaya 2 hasta (3 göz kapağı) dahil edildi. Hastalardan genel anestezi altında klavikular bölgeden ve humeral bölgeden olmak üzere tam kalınlıkta deri greftleri alındı. Defekt bölgesine yerleştirildi.

Ameliyat sonrası 5. günde tieover pansumanı açıldı. Sonrasında antibiyotikli göz damlası ve göz pomadı kullanıldı. Tedavi öncesi hastalarda batma, yanma, göz yaşarması gibi semptomlar vardı. Sonuçlar tatmin ediciydi ve takip süresi boyunca herhangi bir komplikasyon gelişmedi. Çalışmanın sonuçlarına göre üst göz kapağı ektropiyon tedavisinde tam kalınlıkta deri grefti ile onarımın hastalığın tedavisinde önemli ölçüde faydalı etkileri olduğu bulundu.

**Yöntem-Gereçler:** Bu retrospektif çalışmaya biri kadın biri erkek olmak üzere iki hasta ve toplam üç göz kapağı dahil edildi. Hastaların ortalama yaşı 32 idi. Ortalama takip süresi 2.5 aydı. Tüm veriler hastaların geriye dönük tıbbi kayıtlarından ve fotoğraflarından toplandı.. Ektropionlar kimyasal yanığa bağlı skatrisyel ektropion olarak sınıflandırıldı. Alt göz kapaklarına müdahale edilmedi. Skatrisyel ektropiona neden olan kontrakte skar dokusu eksize edildikten sonra klavikular ve humeral bölgeden alınan tam kalınlıkta deri greftleri defekt bölgesine inset edildi.Greftler 5/0 absorbabl sütür ile sütüre edildi. Greftler inset edildikten sonra parafinli gazlı bez ile tieover pansumanı yapıldı. Donör saha her iki vakada da primer olarak sütüre edildi. Hastalar tie over pansumanı açılması için 5 gün sonra kontrole çağrıldı.

**Bulgular:** Tüm hastalarda intraoperatif olarak tam göz kapağı kapanışı sağlandı. Bununla birlikte şiddetli kontraktürlerinde kas ile septum arasındaki kontrakte bantlar serbestleştirildi. Yara yerlerinde ve donör sahalarda dehissans, enfeksiyon, kanama gözlenmedi. Ameliyat sonrası 1. Haftada gözlerde tam kapanış gözlemlendi. Enfeksiyon, konjonktival ülserasyon, selülit, blefarit gibi komplikasyonlar kaydedilmedi.

**Tartışma:** Ektropion en genel haliyle alt veya üst göz kapağının dışa dönmesi olarak tanımlanabilir. Anatomik olarak çoğunlukla alt göz kapağında görünse de daha az oranda üst göz kapağında da görülebilmektedir. Ektropiyonlar kendi arasında konjenital ve kazanılmış olarak ikiye ayrılır. Konjenital olanlar genel olarak çeşitli sendromlar ve cilt hastalıklarına bağlı görülebilmektedir. Kazanılmış

olanlar ise yaşa bağlı, paralitik, mekanik ve kontrakte yara dokusuna bağlı olarak gelişenler olarak sınıflandırılabilir. Hastalar korneanın tam kapatılamamasına bağlı olarak ortaya çıkan keratit,blefarit,konjoktivit gibi semptomlarla başvururlar. Ektropiyon vakaları rekonstrüksiyon yapmanın güç olduğu vakalar olduğu için tam kalınlıkta deri greftleri, v-y ilerletme flepleri, çoklu Z plastiler gibi birçok farklı yöntem tanımlanmıştır. Bizim her iki vakamızda kontrakte yara dokusuna bağlı olarak ortaya çıkan ektropiyon olduğu için tam kalınlıkta deri grefti ile onarım tercih edilmiştir. Kimyasal yanığa bağlı hastaların yüz bölgesinde yaygın skar dokusu bulunduğu için o bölgenin lokal flepleri veya Z plastiler düşünülmemiştir. Bir hastamızda yanık dokusunun çok fazla olması nedeniyle supra klavikular greft alınamayıp humeral bölgeden tam kalınlıkta deri grefti alınmıştır. Kontrakte yara dokusu eksize edilip greftler 5/0 absorbabl sütür ile inset edilmiştir. Tieover 5. gün açılmış bu süreçte herhangi bir komplikasyonla karşılaşılmamıştır. Erkek hastamızın takipleri süresince başlangıçta sol üst göz kapağında ektropiyon gözlenmeyip sağ üst göz kapağı için operasyon ve takip sürecinde sol üst göz kapağında da ektropiyon geliştiği görülmüş ve hastaya elektif şartlarda operasyon tarihi planlanmıştır.

**Sonuç:** Bu çalışma üst göz kapağı yanıklara bağlı olan ektropiyon da tam kalınlıkta deri grefti ile onarımda tatmin edici sonuçlar bildirmektedir. Bu çalışmanın sonuçlarına dayanarak daha az invaziv ve donör alan morbiditesi minimal olan tam kalınlıkta deri grefti ile onarımı tavsiye ediyoruz.

**Kaynakça:**

(1) Papadopoulou S, Nikolaidou E, Joycey AP, Tzimorota Z, Karagergou E. Reconstruction of Bilateral Upper and Lower Eyelid Ectropion Caused by a Liquid Unblocker Chemical Burn. Cureus. 2023 Jun 24;15(6):e40880. doi: 10.7759/cureus.40880. PMID: 37492843; PMCID: PMC10363769.

(2) Huerva V, Castanera D. Upper eyelid ectropion repair. BMJ Case Rep. 2017 Sep 19;2017:bcr2017221982. doi: 10.1136/bcr-2017-221982. PMID: 28928260; PMCID: PMC5747684.

(3) Khan AZ, Ueland HO, Bohman E, Tønseth KA, Utheim TP. Ectropion. Tidsskr Nor Laegeforen. 2024 Jan 17;144(1). English, Norwegian. doi: 10.4045/tidsskr.23.0309. PMID: 38258716.

**Anahtar Kelimeler:** ektropiyon, göz kapağı rekonstrüksiyonu, ftsg

*Hastaların preop, perop, postop fotoğrafları*

*Fig.1: Hastamızın pre-op fotoğrafları(1-2)(sağ üst göz kapağında ektropiyon), Hastamızın preop fotoğrafları(heriki göz kapağında ektropiyon)(3-4), Hastamızın postop 25. gün fotoğrafları(5-6), Hastamızın postop 20.gün fotoğrafları*

## PB-357

## İntramusküler Diklofenak Enjeksiyonu Sonrası Nicolaou Sendromu

Feryal Tunç, Tuba Avcı, Berk Tahhan, Servan Dağ, Mehmet Fatih Akkoç

*Dicle Üniversitesi Tıp Fakültesi, Plastik Cerrahi Ana Bilim Dalı, Diyarbakır*

**Giriş:** İntramusküler analjezik enjeksiyonları çok sık uygulanan temel tıbbi girişimlerden biridir. Nicolau sendromu çeşitli ilaçların intramüsküler enjeksiyonundan sonra nadiren yan etki olarak ortaya çıkabilen bir cilt reaksiyonudur. Cilt, yumuşak doku ve kas dokusunda doku kaybına varabilen iskemik nekroza sebep olabilir. Enjeksiyon bölgesinde şiddetli ağrı ile ortaya çıkar. Bu sendrom NSAİİ, lokal anestezikler, antibiyotikler ve kortikosteroidler gibi ilaçların kullanımından sonra görülebilir. Bu vaka derlememizde diklofenak enjeksiyonu sonrası gluteal bölge ve alt ekstremitede Nicolau sendromu gelişen ve kliniğimizde debridman, negatif basınçlı yara tedavisi ve rekonstrüksiyon uygulanan 2 hastaya tedavi yaklaşımlarımızı sunduk.

Olgu 1: 54 yaşında kadın hasta polikliniğimize sağ gluteal bölgede 10x4 cmlik derin nekrotik yara ile başvurdu. Yapılan anamnez sorgulamasında bölgeye kendi kendine diklofenak sodyum enjeksiyonu yaptığını ve bu enjeksiyonlardan birinden sonra mevcut yaranın oluştuğu bilgisi alındı. Yapılan debridman ve günlük yara bakımı sonrası nekrotik dokular uzaklaştırıldı ve genel anestezi altında uygun çizimler ve insizyonla nörovasküler yapılar korunarak nekrotik dokular debride edildi. Debridman sonrası negatif basınçlı yara tedavisi yapıldı. Doku defekti olan bölgeye 2 adet rotasyon flebi tasarlanarak yara rekonstrükte edildi. Yara dudakları uc uca gelecek şekilde sütüre edildi. Steril pansuman sonrası operasyona son verildi. Operasyon sonrası yapılan takiplerde duyu-dolaşım bulguları ve motor fonksiyonları normal gözlenip ek komplikasyon görülmedi.

Olgu 2: 51 yaşında kadın hasta polikliniğimize sağ gluteal bölgede 7x2 cmlik derin nekrotik yara ile başvurdu. Yapılan anamnez sorgulamasında bölgeye kendi kendine

diklofenak sodyum enjeksiyonu sonrası mevcut yaranın oluştuğu bilgisi alındı. Yapılan debridman ve günlük yara bakımı sonrası nekrotik dokular uzaklaştırıldı ve genel anestezi altında uygun çizimler ve insizyonla nörovasküler yapılar korunarak nekrotik dokular debride edildi. Doku defekti olan bölgeye V-Y ilerletme flebi tasarlanarak yara rekonstrükte edildi. Yara dudakları uc uca gelecek şekilde sütüre edildi. Steril pansuman sonrası operasyona son verildi. Operasyon sonrası yapılan takiplerde duyu-dolaşım bulguları ve motor fonksiyonları normal gözlenip ek komplikasyon görülmedi.

**Tartışma ve Sonuç:** Nicolau sendromu, ilaçların enjeksiyonu ile ilişkili nadir bir advers reaksiyondur. En sık intramusküler enjeksiyon, daha az sıklıkta subkütanöz, intravenöz ve intraartiküler enjeksiyonlar sonrasında görülür. Enjeksiyon bölgesinde cilt, cilt altı ve subkütanöz yumuşak dokuların veya kas dokusunun lokal iskemik nekrozu ile karakterizedir. IM enjeksiyonlarda enjekte edilen ilacın kas yerine subkütan doku içine yapılması sonrasında ilaç emilimi gecikir ve böylece daha fazla doku reaksiyonu gözükür. Bu durum tıp literatürüne Nicolau sendromu olarak geçmiştir. Bu tabloda lokal doku nekrozu ile likenifikasyon olur. Bu durumla karşılaşmamak için temel ve basit bir tıbbi girişim olarak bildiğimiz ve uyguladığımız IM ilaç enjeksiyonlarının tıbbi personel tarafından yapılmasını sağlamak, hastaların kendi kendine kesinlikle bu tür derin enjeksiyonları yapmamasını tembihlemek gerekmektedir. IM enjeksiyon uygularken iğne boyunun yağ dokusu fazla olan kişilerde 3,8 cm'den uzun seçilmesine, iğnenin vücuda dik olarak sokulmasına, aynı bölgeye tekrarlayan enjeksiyonlardan kaçınılmasına dikkat etmek gerekmektedir.

**Anahtar Kelimeler:** Diklofenak Enjeksiyonu, Nicolau sendromu, Nekroz

*Olgu 1 Ve Olgu 2*

*Olgu 1 Preop İntraop Post Op Olgu 2 Preop İntraop Post Op*

## PB-358

## Ateşli Silah Yaralanmasına Bağlı Gelişen Persistan Pnömotoraksa Sekonder Ölü Boşluk ve Doku Kaybının Latissimus Dorsi Flebi ile Rekonstruksiyonu

Mustafa Akyürek, Sezen Naz Gülbezer, Çağhan Benli

*Çanakkale Onsekiz Mart Üniversitesi*

**Giriş:** Latissimus dorsi flebi; baş, boyun, gövde ve meme rekonstrüksiyon cerrahisinde kullanılan, kas ve cildi içeren veya kas ve fasyayı içeren iki çeşit olarak kullanılan geniş bir rekonstrüktif ihtiyaca çözüm olan çok yönlü bir rekonstrüktif seçenektir (1). Bu olgumuzda; ateşli silah yaralanmasına sekonder oluşan yumuşak doku ve cilt defektine eşlik eden persistan pnömotoraks sonucu göğüs kafesinde ölü boşluğu bulunan hastaya yapılan latissimus dorsi flebi rekonstrüksiyonunu paylaşmayı amaçladık.

**Olgu:** 24 yaşında erkek av tüfeği ve saçmayla gerçekleşen ateşli silah yaralanması nedeniyle genel cerrahi tarafından opere edilen hasta tarafımıza torakal bölgedeki doku kaybı ve persistan pnömotoraks sebebiyle oluşan göğüs kafesindeki ölü boşluk nedeniyle danışıldı. Yapılan muayenesinde sol taraf kostafrenik bölgesinde 9.10 ve 11. kot seviyesinde ateşli silah yaralanmasına sekonder oluşmuş açık yarası olduğu görüldü (resim 1). Yumuşak doku ve cilt defekti açısından defekt alanına uygun olarak sol latissimus dorsi fasyokutan pediküllü flebi planlandı. Hastanın posteriorunda sol 4. Kostasından pencere açılarak flep hastanın sönmüş ölü boşluk içeren sol akciğer plevrasındaki defekti tamamlayacak şekilde içeri adapte edildi (resim 1). Cilt adası hastanın kostalarının ekspoze olduğu kostafrenik bölgeye adapte edildi (resim 1). Post-op 5. Günde venöz seyreden cilt adası deepitelize edilerek günlük pansuman ile takibi gerçekleştrildi. Post-op 12. günde hastanın granüle olan defektine FTSG ile onarım yapıldı. Hasta 18 gün serviste takibinin ardından taburcu edildi. Hasta 1. hafta kontrolüne gelemeden tekrardan ateşli silah yaralanması sonucu ex oldu.

**Tartışma:** Latissimus dorsi kası thorakodorsal damarlar tarafından zengin bir şekilde beslenmesi sağlanır. Bu özellik, flebin viabilitesini sağlar ve pediküllü veya serbest doku transferi yöntemi olarak kullanılmasını mümkün kılar. Bu flep, esnek ve yumuşak dokuda zengin bir kaynak sağlar ki bu, diğer flep seçeneklerinde sıklıkla bulunmayan bir özelliktir. Ayrıca, latissimus dorsi kas ve cilt altı dokusunu içeren myokutanöz versiyonu, gerektiğinde ek hacim sağlayarak çeşitli klinik senaryolarda kullanımını artırır. Bu olgumuzda olduğu gibi hem yumuşak doku kaybı bulunan göğüs kafesindeki ölü boşluğun doldurulmasında hem de ciltte oluşan geniş defektlerin rekonstrüksiyonunda kullanılabilecek kullanışlı bir pediküllü flap tekniğidir.

**Anahtar Kelimeler:** Latissimus dorsi flap, torasik duvar rekonstrüksiyon, persistan pnömotoraks

*Resim 1*

*Hastanın preop, perop ve post op görüntüleri, preop BT'si*

## PB-359

## Yanığa Sekonder Aksiller Bölgedeki Kontraktüre Çoklu Z-Plasti Yöntemi İle Yaklaşım

İbrahim Uğur Budak, Volkan Özel, Mehmet Nesim Güney, Ali Haydar Cinbaş, Muhammed Taha Toprak, Mehmet Hanifi Başim, Fırat Aktaş, Mehmet Fatih Akkoç, Serkan Erbatur

*Dicle Üniversitesi Tıp Fakültesi, Plastik Cerrahi Ana Bilim Dalı, Diyarbakır*

**Giriş:** Ekleme yakın olan yanıklar, travmalar ve cerrahi müdahaleler sıklıkla eklemin hareket aralığını sınırlayan ve doğal olmayan bir görünüm oluşturan kontraktür bantlarının oluşmasına neden olur. Bu kontraktürlerin gevşetilmesi için deri greftleri, dermis yerine geçecek sentetik ürünler, lokal flepler, uzak flepler, serbest flepler, doku genişleticiler gibi bir çok tedavi yöntemi kullanılmaktadır.

**Gereç-Yöntem:** 11 yaşındaki erkek hasta 9 yıl önce sıcak su ile temas sonrasında sağ aksiller bölgede hareket kısıtlılığı nedeni ile polikliniğimize başvurdu. Hastanın sağ aksiller bölgede,sağ skapular bölgede, sağ gövde anteriorda toplam vücut yüzey alanının % 15 ini kapsayan yanık skarları mevcuttu.Hastanın tıbbi öyküsünde dış merkezde tedavisi yapılıp daha sonra tekrardan her hangi bir klinikte opere edilmemiş olduğu ve yanık alanlarının sekonder olarak iyileştiği öğrenildi. Hastada gelişen kontraktür bandının hareket kısıtlılığıne ve yaşam kalitesinde azalmaya sebep olması üzerine hastaya operasyon planlandı.

**Cerrahi Teknik:** Hasta genel anestezi altında uygun çizimler sonrası çoklu Z-plasti yöntemi kullanılarak nörovasküler yapılar korunacak şekilde fasyokütan flepler eleve edildi. Kanama kontrolü sağlandı. Ardından karşılıklı flepler yeni yerlerine adapte edilerek skar kontraktürü onarıldı. 1 adet flat dren uygulandı.Aksiller bölgesi 110 -130 derece arası olacak şekilde uygun atele alındı. Sağ aksiller kontraktürün açılmasını takiben hasta 4 gün takip edildikten sonra komplikasyon gelişmemesi üzerine taburcu edildi. Hasta uzun dönem takiplerinde 3 haftalık atel uygulamasını takiben fizik tedavi egzersizlerine başlandı.

**Tartışma -Sonuç:** Özelikle eklem bölgelerini içeren yanık sonrası hastaya pozisyon vermek oldukça zor olduğundan dolayı eklem bölgelerinde (aksillada,fossa poplitea...) kontraktür ile sık karşılaşılır. Hastada kontraktür gelişmesi hastanın sosyal yaşantısını ciddi düzeyde etkilemektedir. Yanıklar, travmalar ve cerrahi müdahaleler sıklıkla vücudun çeşitli yerlerinde cilt eksikliğine neden olarak ağ benzeri kontraktür çizgilerinin oluşmasına katkıda bulunur. Böyle bir cilt kontraktürü varlığında, mümkünse lokal dokudan faydalanılması, deri grefti uygulamaları ve uzak flep seçeneklerine göre oldukça basit bir cerrahi müdahale ile nispeten daha iyi bir görünüm elde etmek için tercih edilen bir yaklaşımdır(1). Aksiller bölge kontraktürleri için çok sayıda tedavi seçeneği mevcut olup ileri düzey kontraktürler zaman zaman iyi bir planlama ve cerrahi tecrübe gerektirmektedir.

**Anahtar Kelimeler:** yanık, aksiller kontraktür, çoklu Z -plasti

*Çoklu Z -Plasti Tekniği*

*A-B:Preoperatif C:İntraop Çizim D-E:İntraop F:Postoperatif 21.Gün*

## PB-360

## Skar Revizyonunda Klinik Tecrubelerimiz

Mahmut Can Karatoprak, Yusuf İnan Nakipoğlu, Ahmet Tuncer Taşçı, Nuh Arven, Aslı Odabaşı, Mehmet Fatih Akkoç

*Dicle Üniversitesi Tıp Fakültesi,Plastik,Rekonstruktif ve Estetik Cerrahi Ana Bilim Dalı, Diyarbakır*

**Giriş:** Yara izi, yaralanmanın derecesini,derinliğini ve cilt kenarlarının yırtılmış, yıpranmış veya eğimli olup olmadığına göre değişir.Yumuşak doku kaybının boyutuna ek olarak, yara izi deformitesinin derecesini etkileyen birçok başka faktör vardır. Bu faktörler arasında yara izinin yüzdeki gevşek cilt çizgilerine göre konumu, hastanın yaşı, iyileşmeyi ve yara izi oluşumunu etkileyen genetik faktörler ve yara kapatmada kullanılan teknikler yer almaktadır. Yara izi revizyon prosedürleri, yara izinin görünümünü optimize etmek için tasarlanmıştır. İdeal bir yara izi ince ve düz, çevresindeki ciltle uygun bir renk uyumuna sahip ve gevşek cilt çizgilerine paralel olarak konumlandırılmış yara izidir.Hastalara yara izi revizyonu hakkında bilgi verirken, bu prosedürün kötü bir yara izini daha iyi bir yara iziyle değiştirmek için yapıldığını vurgulamak önemlidir.Skar revizyonunun zamanlaması yaklaşık 6 -12 ay arasındadır.

Çoklu z-plasty,w plasty,geometrik kırık çizgi kapama kliniğimizde yara izi revizyonunda kullanılan başlıca tekniklerdir.

**Tartışma:** Çoklu z plasti birden çok transpozisyon flebinin skar hattını kırmak amacıyla kullanılan bir teknikdir.Z-plasti endikasyonları arasında RSTL'lerden(Relaxing Skin Tension Lines) 30◦ daha büyük olan skarlar, kontrakte skarlar yer almaktadır.Klasik Z-plasti ile her kenar aynı uzunluktadır ve 2 üçgen flebin açıları 60◦tır. Z-plastiler tekli veya çoklu olarak planlanabilir. Uzun bir yara izi için, birden fazla Z-plasti uygulanabilir.Yüzde, birden fazla küçük Z-plasti yapmak, büyük kenarlı daha az Z-plasti oluşturmaktan daha iyidir.Z-plastinin avantajları arasında skarın yeniden yönlendirilmesi, ve kontraktür bandının açılması yer almaktadır. Z-plastinin, W-plasti veya GBLC'ye(Geometric Broken Line Closure) göre bir diğer avantajı, Z-plasti ile normal dokuda minimal eksizyon olması veya hiç eksizyon olmamasıdır, oysa diğer 2 teknik ek cilt eksizyonu gerektirir.Z-plastinin dezavantajı ise yara izinin orijinialinden 2 ile 3 kat daha uzun hale gelmesidir.W-plasty lineer bir yara izini düzensiz hale getirmek için tasarlanmıştır.Z-plastynin aksine,W-plasty de sağlam cilt eksizyonu gerekir.W-plasti endikasyonları arasında RSTL'lere paralel uzanan kısa yara izleri,kavisli bölgelerdeki yara izleri yer alır.W-plasti prosedürü, her iki tarafta bir dizi küçük üçgen ilerletme fleplerinden oluşur.W-plasti bir ilerletme flebi iken, Z-plasti bir transpozisyon flebidir. W-plasty yüzde uygulanacaksa eğer bilateral ilerletme fleplerine izin vermek için yeterli gevşekliğin olduğu bölgelerinde yapılması gerekir. Tipik olarak bu bölgeler yanak, alın ve çene bölgesidir.Lineer bir skarı, çoğu RSTL'lere paralel uzanan daha küçük segmentlere ayırabilmesi W-plasty nin avantajları arasındadır.W-plastinin dezavantajı ise düzenli tekrarlayan bir desene sahip bir yara izi oluşturması ve bu nedenle daha belirgin olabilmesidir. GBLC prosedürü ise yara izini eksize etmek ve rastgele düzensiz bir yara izi oluşturmak için tasarlanmıştır. Yara izi, köşeli geometrik şekillerle rastgele bir düzende oluşturulacak şekilde çizilen, iç içe geçen geometrik çizgiler kullanılarak eksize edilir. Oluşan yeni yara izinin rastgele düzensiz olması ve linner olmaması nedeniyle daha az dikkat çekmesi bu tekniğin başlıca avantajıdır.Sağlam cilt eksizyonu içermesi ise dezavantajları arasındadır.

**Sonuç:** Skar revizyonu açısından literatürde cerrahi ve cerrahi olmayan bir çok yeni prosedür mevcuttur. Plastik cerrahinin temellerinden olan skar revizyonu açısından incelediğimiz bu 3 prosedür kliniğimizde çok sık şekilde vücudun farklı bölgelerine uygulanmaktadır. Kendi klinik deneyimlerimize göre farklı prosedürlerin avantajları ve dezavantajlarını değerlendirdik.Skarın uzunluğu,derinliği,kontrakte olması,konumu gibi bir çok faktöre göre tercih edeceğimiz cerrahi prosedür değişebilir. Ve unutulmamalıdır ki hastalar plastik cerrahlara hiç iz kalmaması ümidiyle başvurmaktadır bundan dolayı operasyondan önce ayrıntılı bir şekilde hasta bilgilendirilmesi yapılmalıdır.

**Anahtar Kelimeler:** Z-plasty, W-plasty, GBLC, Skar revizyonu

*Olgu Sunumu*

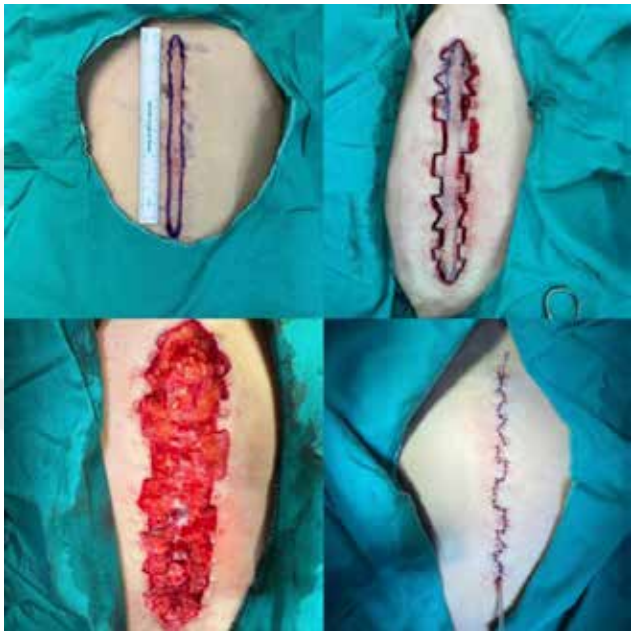

*Geometrik Kırık Çizgi Kapama Tekniğimiz*

## PB-361
## Batında Elektrik Yanığı

Aslı Odabaşı, Berk Tahhan, Yusuf İnan Nakipoğlu, Mahmut Can Karatoprak, Ahmet Tuncer Taşçı, Nuh Arven

*Dicle Üniversitesi Plastik, Rekonstrüktif Ve Estetik Cerrahi Ana Bilim Dalı*

Giriş: Tarihteki ilk elektrik mucidi 1752 yılında yaptığı deneyle, 100 Dolarlık banknotların üstünde resmi bulunan eski Amerika Birleşik Devletleri Başkanlarından biri olan Benjamin Franklin'dir. Alçak gerilim konutlarda ve endüstride kullanılan gerilimdir. 1000 Volt ve 1000 Voltun altında olan fazlar arası gerilimdir. Orta gerilim küçük yerleşkeler veya sanayi bölgelerine elektrik taşıma işleminde kullanılır. Orta gerilim etkin değeri 1000 Volt – 35000 Volt arası olan fazlar arası gerilimdir. Yüksek gerilim Elektrik enerjisi üretildikten sonra bir trafo vasıtasıyla yükseltilen, iletim hatlarıyla taşınan ve sonrasında orta ve alçak gerilime dönüştürülen gerilimdir. Yüksek gerilim etkin değeri 35000 Volt –154000 Volt arası olan fazlar arası gerilimdir.

Çok yüksek gerilim etkin değeri 154000 Volt ve üzeri olan gerilimdir. Elektrik yanıkları gelişmiş ülkelerde toplam yanıkların %4'ünü; gelişmekte olan ülkelerde ise toplam yanıkların %25'ine kadarını oluşturur. En çok etkilenen gruplar erişkin genç erkekler ve küçük çocuklardır. Erişkin erkekler genellikle iş yerinde yeterli güvenlik önlemleri alınmadan çalışırken; küçük çocuklar ise evde elektrik fişi ve prizlerle oynarken elektrik akımına kapılırlar. Yapılan bir çalışmada hastaların %93,9'unun erkek, %6,1'inin ise kadın olduğu gözlenmiştir. Elektrik yanıklarına bağlı amputasyon oranı %19,2 iken;elektrikflush yanıklarındaysa bu oran %2,5'dir.

**Tartışma:** Elektrik yaralanmasının şekli ve şiddeti voltaja, temas süresine,akım gücüne ve türüne, akım yolağına ve geçtiği dokuların direncine bağlı olarak değişir. İnsan vücudunda doku direnci en fazla kemik dokusunda en az ise sinir dokusundadır. Kemiklerde ise direnç fazla olduğundan akım daha az olur. Bundan ötürü daha fazla ısı açığa çıkar. Kemiklerin ısınmasına bağlı olarak çevresindeki kas dokusunda yanık gelişir ve yüksek voltaja bağlı elektrik yaralanmalarında kompartman sendromu daha sık gelişir. Elektriğe bağlı yaralanmanın şiddeti aynı zamanda vücut bölgesinin kesit alanıyla da ters orantılıdır. En derin yanıklar iki kemiğin bulunduğu ve daha az kesit alanlarına sahip el ve ayak bilekleri çevresinde gelişirken;daha proksimalde yanığın şiddeti azalmaktadır. Elektrik yaralanmalarına bağlı olarak vücutta her dereceden yanıklar gelişebilir; hastalarda çoğunlukla tam ve kısmi kalınlıktaki yanıklara beraber rastlanır.

Şehir içinde orta gerilimli (1000-35000 volt) elektrik hattıyla demir bir çubukla temas sonucu yanık alanları mevcut olan 7 yaşındaki çocuk hasta acilden tarafımıza danışıldı. Hastaya yapılan fizik muayenede bilateral el ve ayakta 2. derece total vücut yüzey alanının%3'ünü kapsayan yüzeyel,kompartman sendromunun izlenmediği yanık alanları izlendi. Ayrıca hastanın batında barsak evisserasyonu olduğu gözlendi. Hasta acil serviste entübe şekilde takip edilmekte olup hastaya multidisipliner yaklaşılarak çocuk cerrahisi,pediatri,kardiyoloji, göz hastalıkları ve anestezi görüşü alındı. Hasta barsak perforasyonu nedeniyle çocuk cerrahisi tarafından acil olarak operasyona alındı.Hastanın perforasyonu çocuk cerrahisi tarafından onarıldıktan sonra batında tam kat yanık alanları olan bölgeler debride edilip sütüre edildi. Post-op hastanın ailesinden alınan bilgiye göre elektrik ile temas eden demir çubuğun hastanın batını ile temas halinde olduğu sırada hastanın elektrik akımına maruz kaldığı öğrenildi.

Elektrik yanıklarında termal yanıklardan farklı olarak morbidite ve mortalite toplam yanık yüzdesiyle direkt olarak ilişkili olmayabilir; etkilenen toplam vücut yüzey alanı düşük olsa bile yıkıcı sonuçları olabilmektedir. En çok etkilenen gruplar küçük çocuklar ve genç erişkin erkeklerdir. Ev ve iş yerlerinde yeterli güvenlik önlemleri alındığında elektrik yaralanmaları büyük ölçüde önlenebilir. Nitekim gelişmiş ülkelerde yeterli önlemler alındığından, elektrik yaralanmaları ciddi oranda azalmıştır. Elektrik yaralanmalarına multidisipliner olarak yaklaşılmalı, ek travmaların olabileceği, kardiyak ve renal komplikasyonların gelişebileceği unutulmamalıdır.

**Anahtar Kelimeler:** Elektrik yanığı, barsak perforasyonu, evisserasyon, kompartman sendromu

*Vaka Takibi*

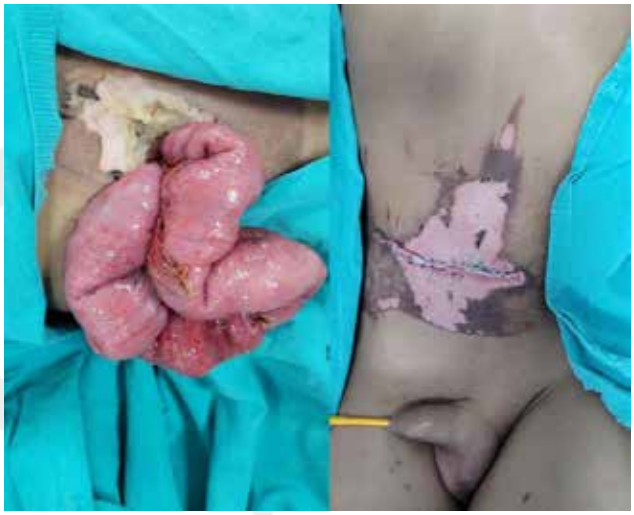

*Resim 1:Preop görüntü Resim 2:Postop görüntü*